



Ιατρική διερεύνηση διαταραχών φωνής σε τραγουδιστές

Αλέξανδρος Δελίδης

Επίκουρος Καθηγητής Ωτορινολαρυγγολογίας
Β' Πανεπιστημιακή ΩΡΛ Κλινική Γ.Π.Ν "Αττικόν"
Ειδικό Ιατρείο Διαταραχών Φωνής & Κατάποσης



Γιατί έρχεται ο τραγουδιστής στο (ειδικό ή όχι) ΩΡΛ ιατρείο;

- Για “τσεκ απ”
- Για πρόβλημα φωνής στο τραγούδι
- Για πρόβλημα φωνής γενικά
- Για ειδικά ερωτήματα σε σχέση με την δραστηριότητά του (εύρος, κλπ)



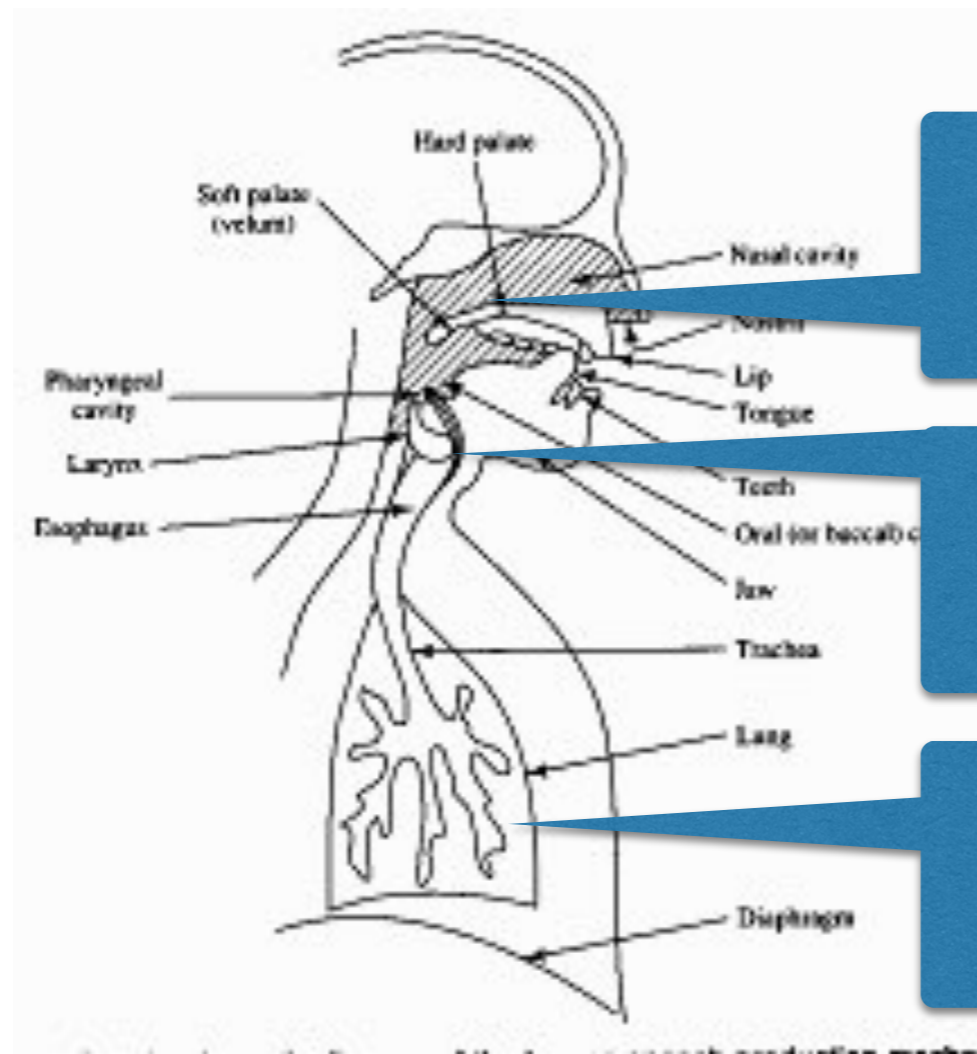


Προβλήματα

- Οργανική Παθολογία στις φωνητικές χορδές
- Οργανική Παθολογία στα υπόλοιπα συστήματα υποστήριξης
- Λειτουργική παθολογία με οργανικό υπόστρωμα
 - Από τον λάρυγγα
 - Από τα άλλα συστήματα που υποστηρίζουν την φωνή
- Λειτουργική παθολογία σε σχέση με τις ειδικές συνθήκες τραγουδιού



Σύστημα φώνησης



Αντίχηση

Ήχος

Ενέργεια



“Εργαστήριο” Φωνής

- Χώρος που χρησιμοποιεί τεχνολογικά μέσα
 - Για την υποστήριξη της κλινικής διερεύνησης με σκοπό διάγνωση / θεραπεία
 - Για πληροφορίες σε σχέση με τις δυνατότητες και τους τρόπους χρήσης της φωνής
 - Για “Ιατρική Περιέργεια” (Medical curiosity)
 - Για έρευνα



Εργαστήριο Φωνής

- Η χρήση τεχνολογικών μέσων για την ανάδειξη των προβλημάτων
 - Απεικονιστικά μέσα (οπτικής διάγνωσης)
 - Μέσα Λειτουργικού ελέγχου
 - Λάρυγγα
 - Του συστήματος γενικά
 - Του ηχητικού αποτελέσματος
 - Ειδικά μέσα για ειδικές διαγνώσεις (pH μετρία)



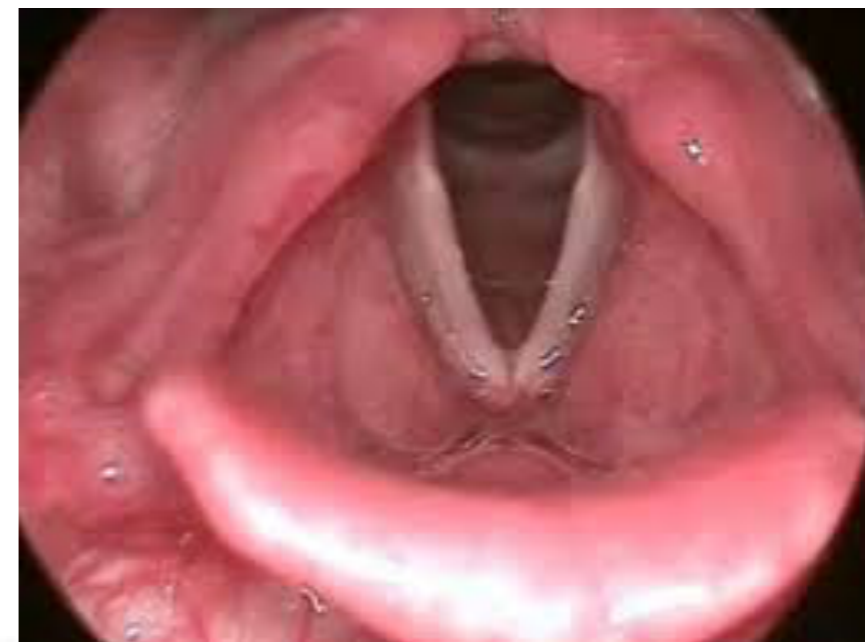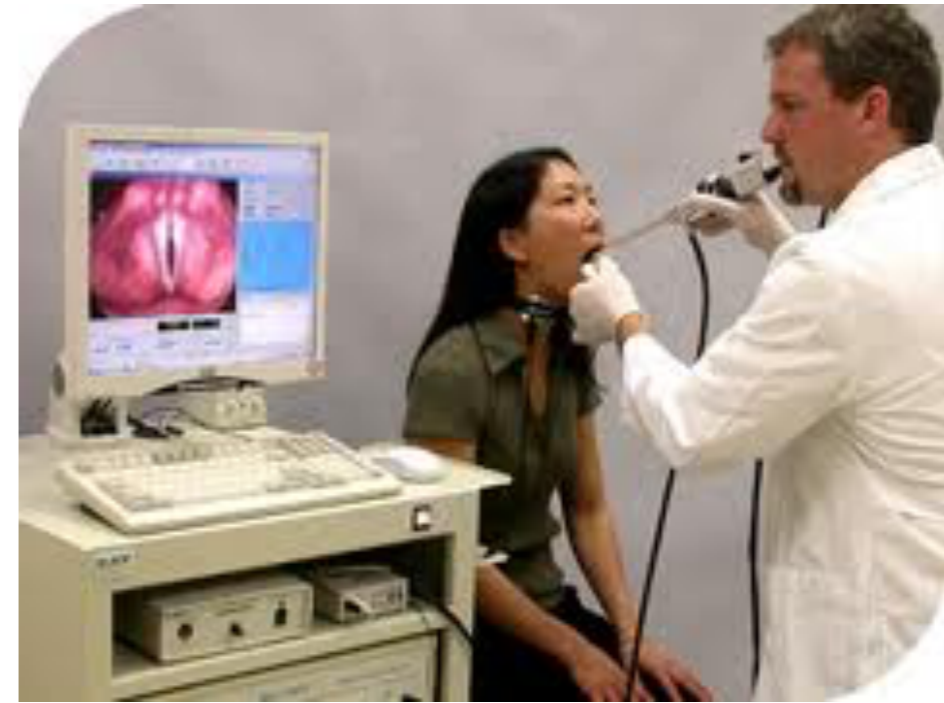Εργαστήριο Φωνής

- Λαρυγγοσκόπηση (ενδοσκόπηση λάρυγγα)
 - + μέσα φωτισμού, προβολής, καταγραφής
- Ενδοσκόπηση με εύκαμπτο ενδοσκόπιο
- Βιντεο στροβοσκόπηση Λάρυγγα
- Ηλεκτρομυογραφία Λάρυγγα
- High speed endoscopy, Videokymography
- Λειτουργικός έλεγχος - Αεροδυναμική μελέτη, Ηλεκτρογλωττογραφία, Φασματογράφημα, Φωνητογράφημα
- Πεχαμετρία και εξετάσεις για ΓΟΠΝ/ ΛΦΠ



Λαρυγγοσκόπηση (ενδοσκόπηση λάρυγγα)

- Κοινές οργανικές βλάβες (πολύποδες, κομβία, κύστεις, παράλυση φχ, λευκοπλακία, φλεγμονές, αιμορραγία φχ, κίρσοι κλπ)
- Αδρή κινητικότητα



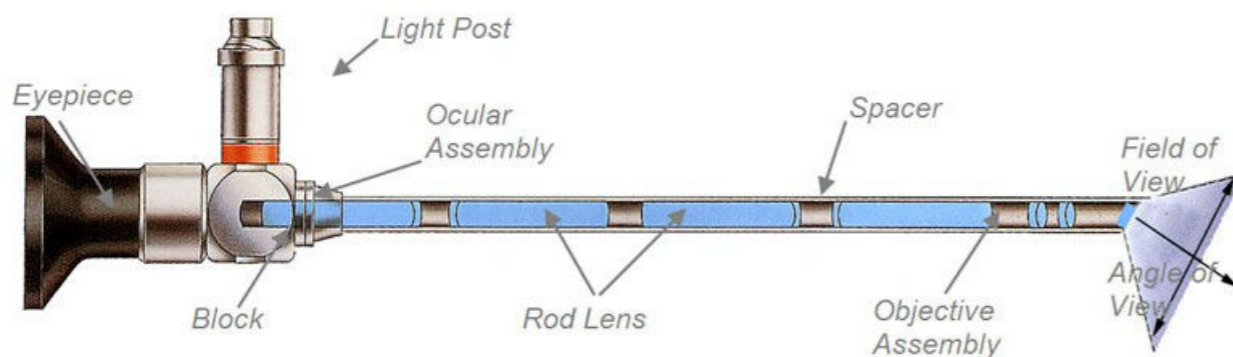
可调焦



J043-2 Φ8mm

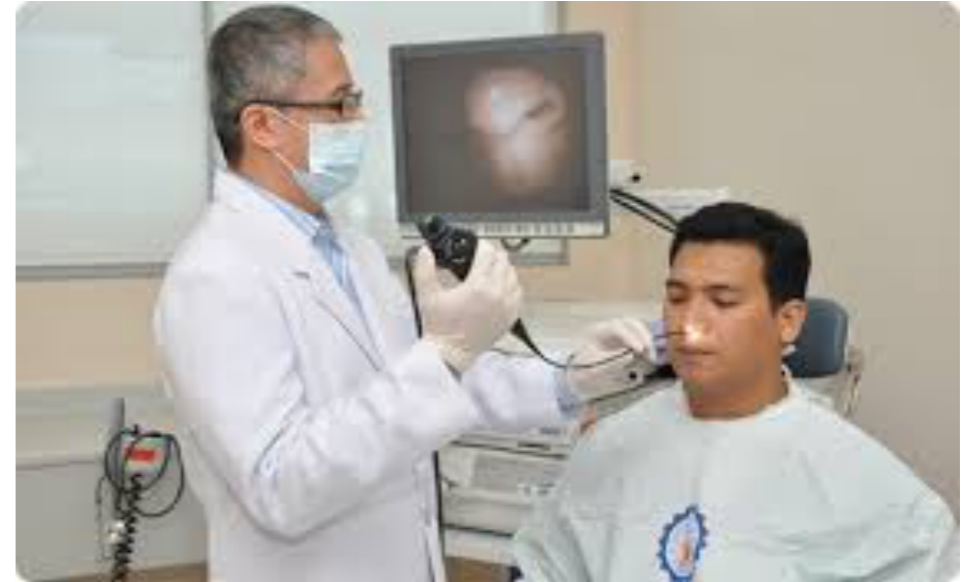


J042-2 Φ10mm

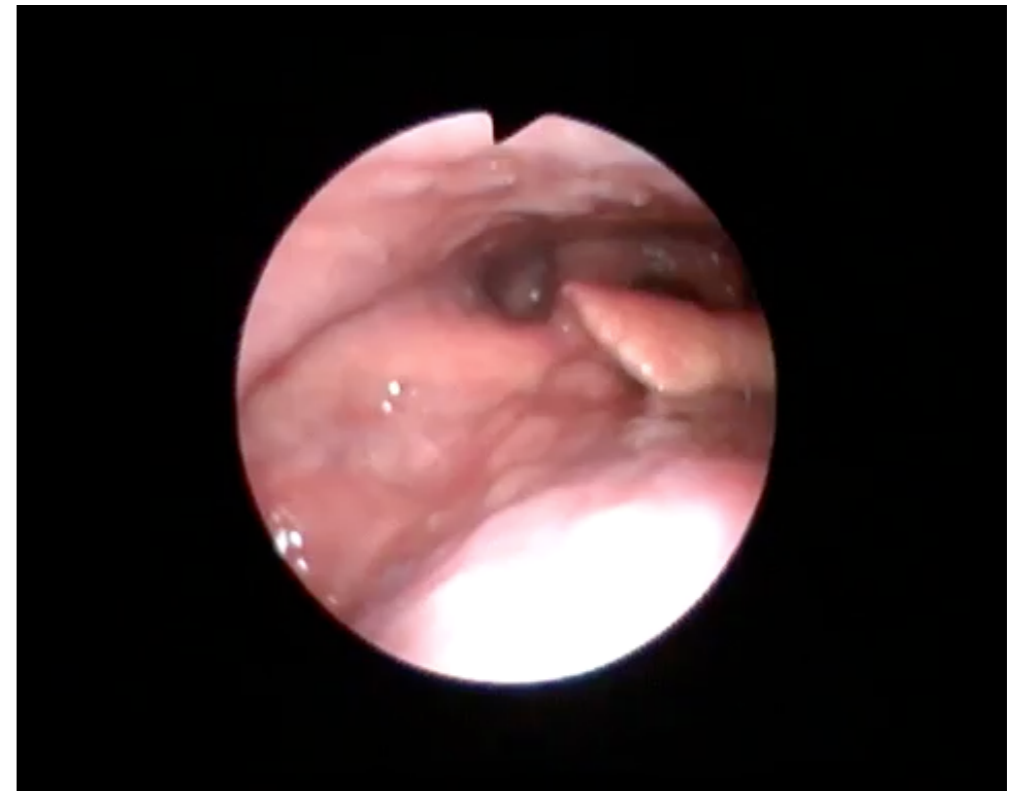



Ενδοσκόπηση με εύκαμπτο ενδοσκόπιο



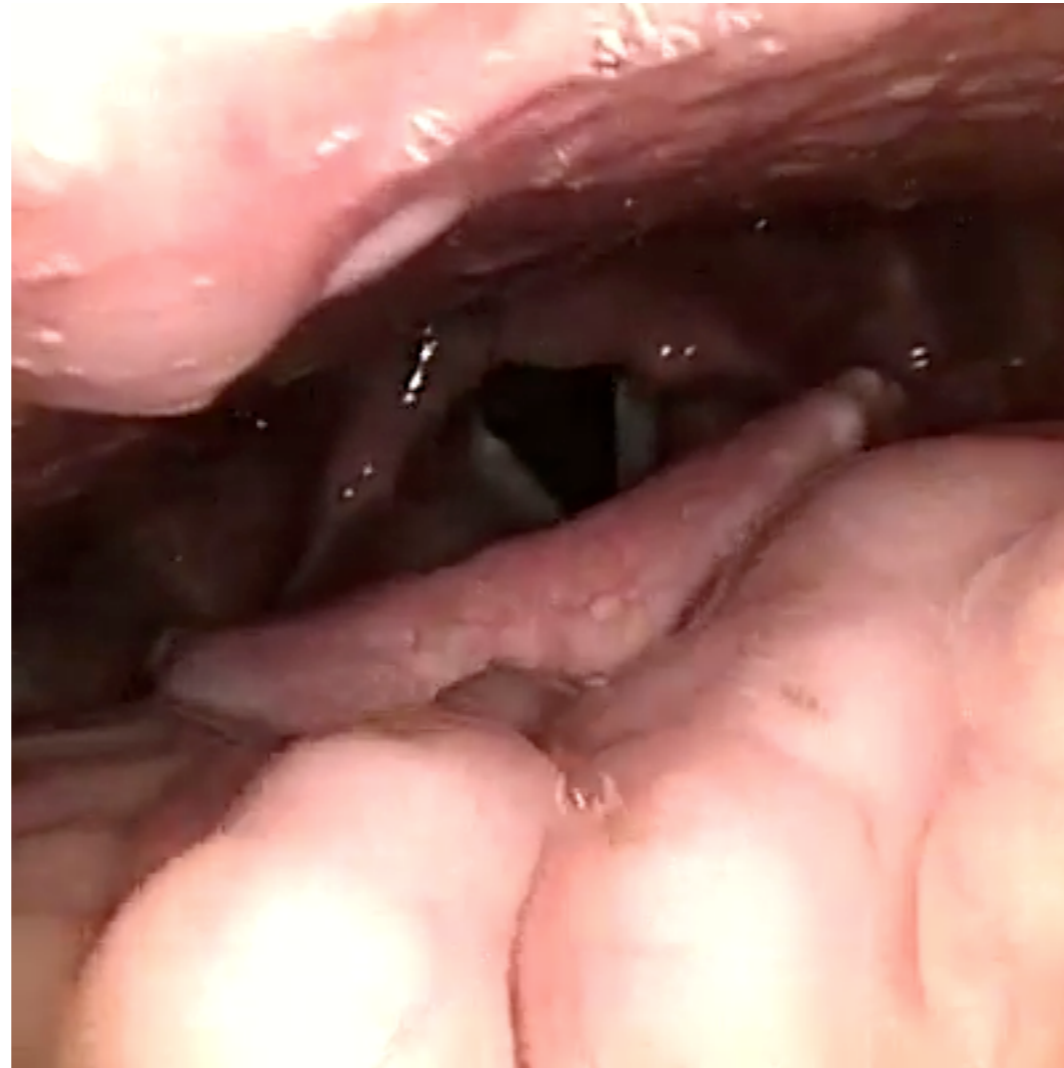- Ινοπτικό ή βιντεοενδοσκόπιο
- Ενδοσκόπηση με κανονικές συνθήκες λαρυγγικής λειτουργίας
- Ινοπτικό με χαμηλότερη ανάλυση





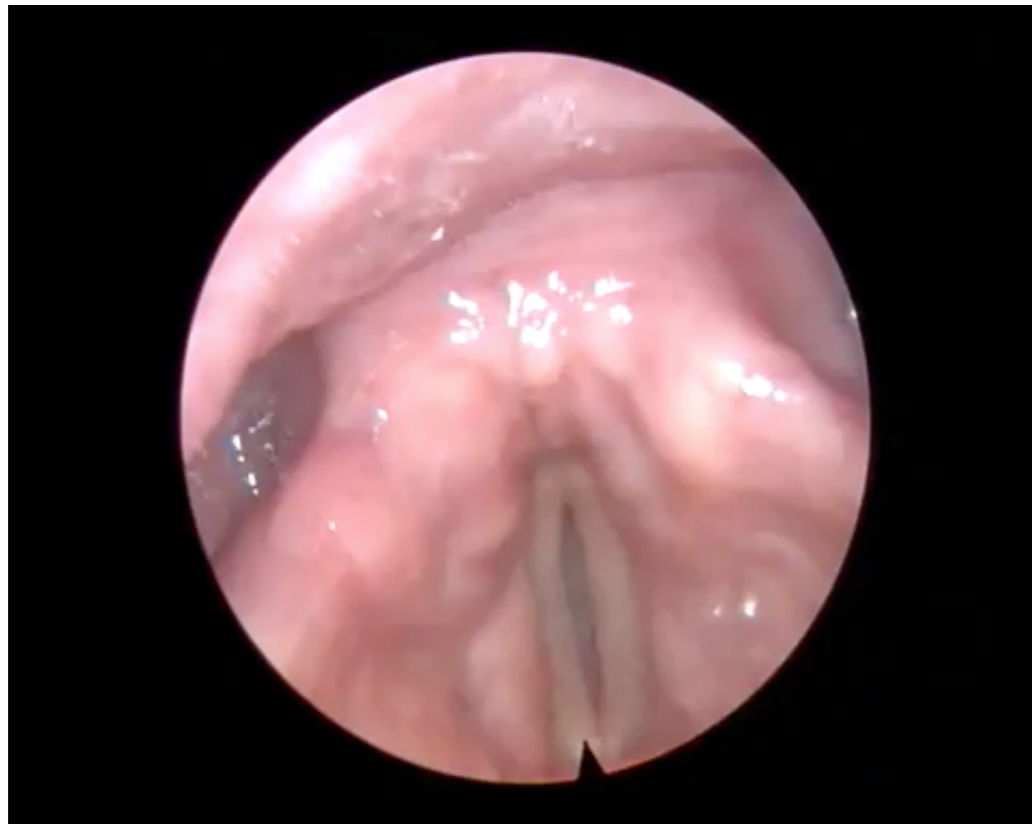Ενδοσκόπηση με εύκαμπτο ενδοσκόπιο

- ΒΙΝΤΕΟΕΝΔΟΣΚΟΠΙΟ



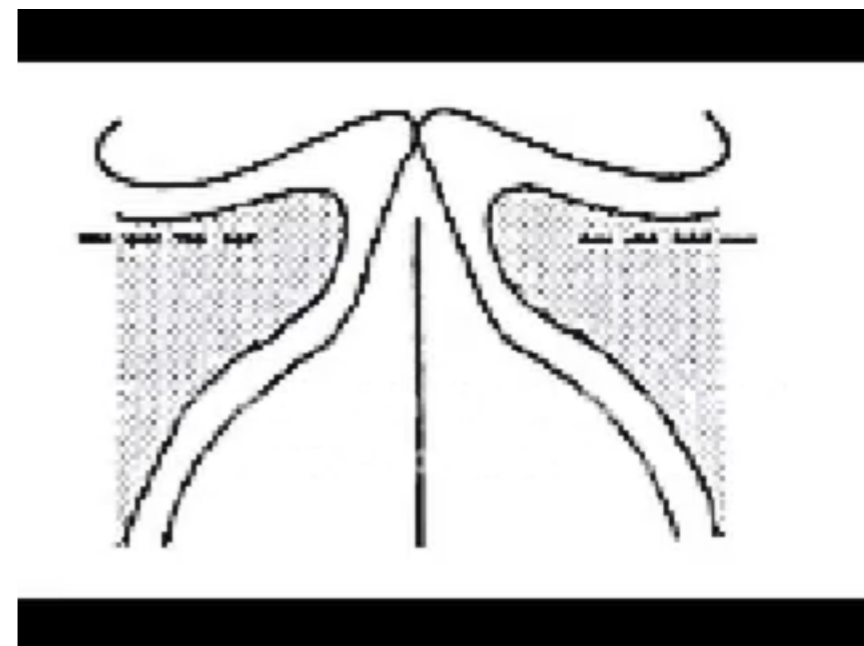


Οι φων. χορδές έχουν δύο κινήσεις



Τί χάνουμε;

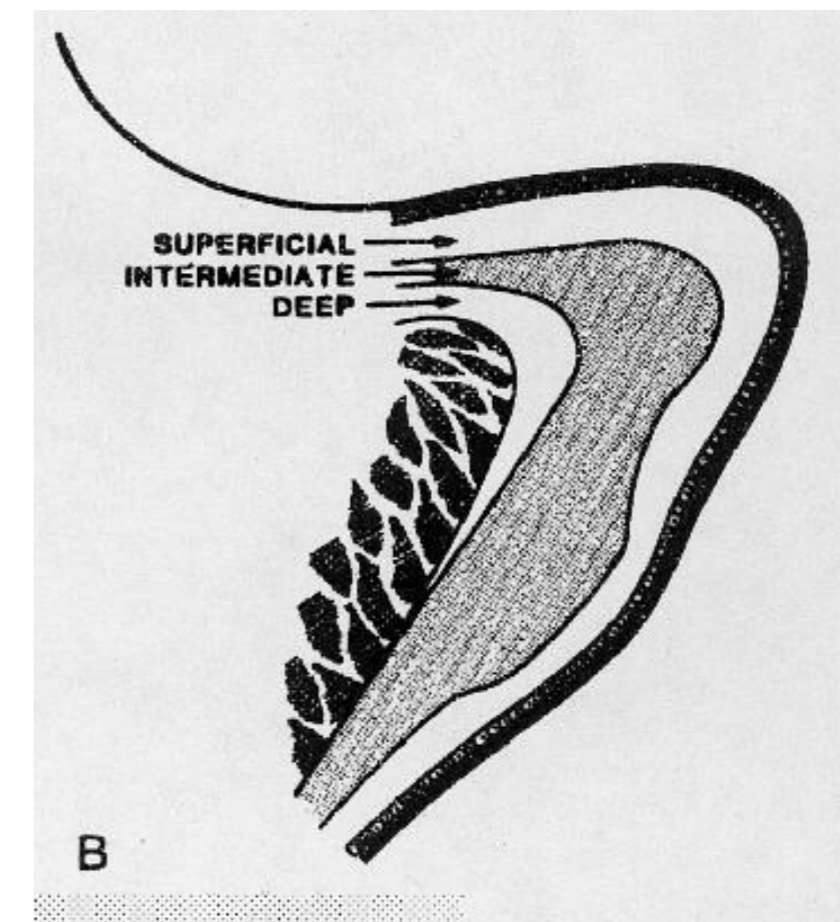
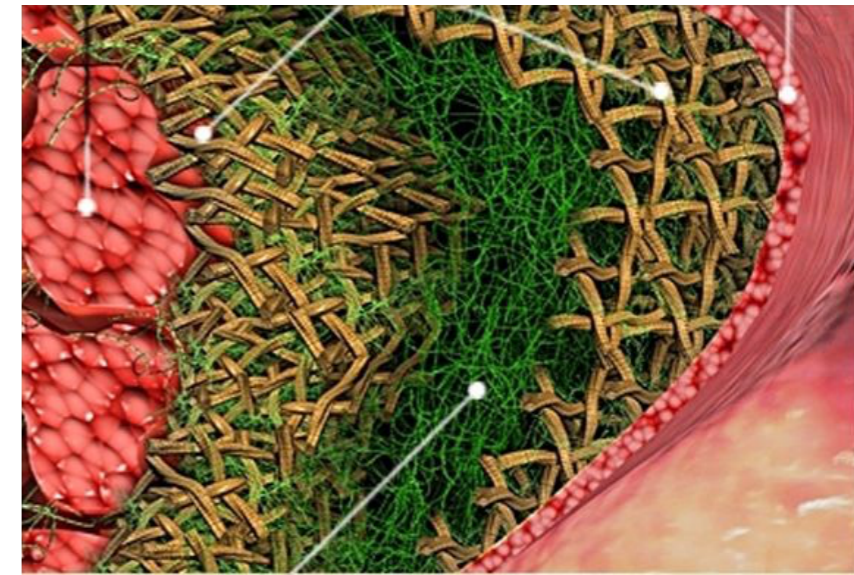
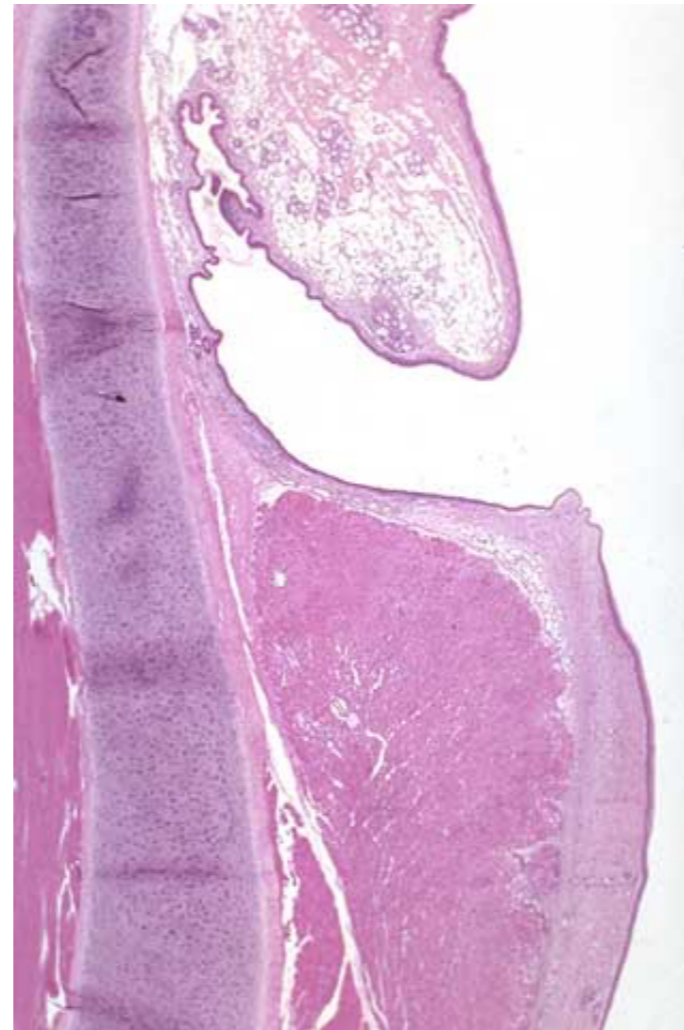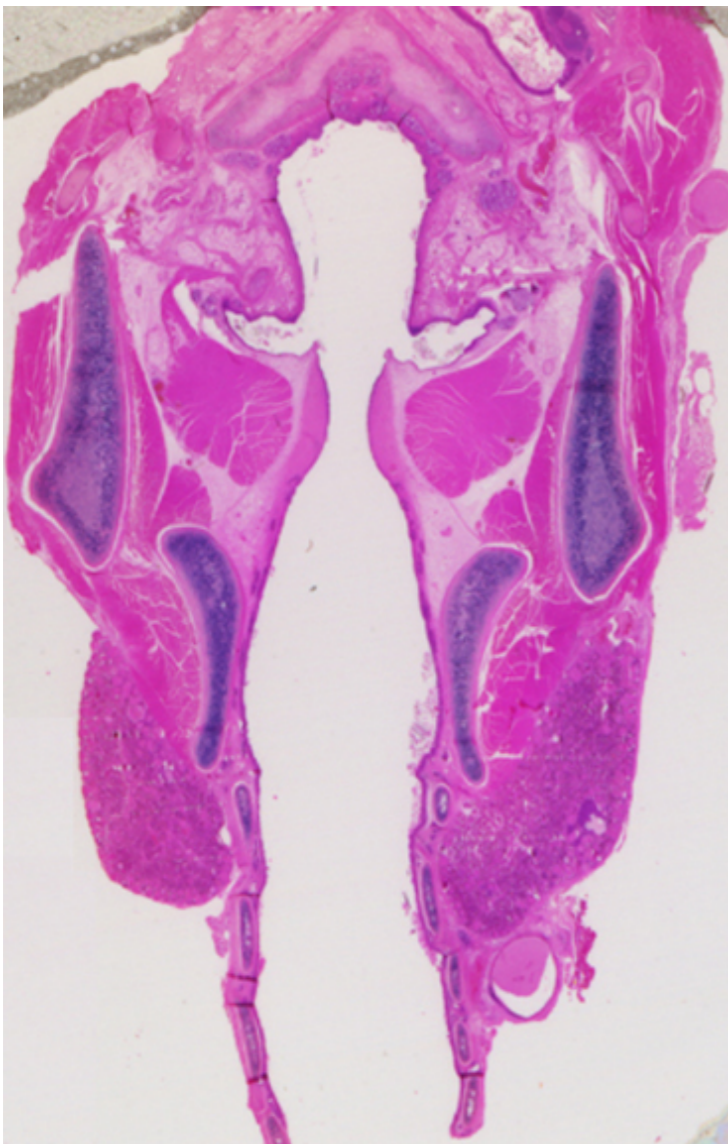
Γλωττιδικός κύκλος



F_0 ?




Βλεννογονικό κύμα






Στροβοσκόπηση

- Βασίζεται στην ιδιότητα του ματιού να συγκρατεί μέχρι 200msec - 5 fr/sec





Στροβοσκόπηση



. R 6 1 000 0 0 0 0

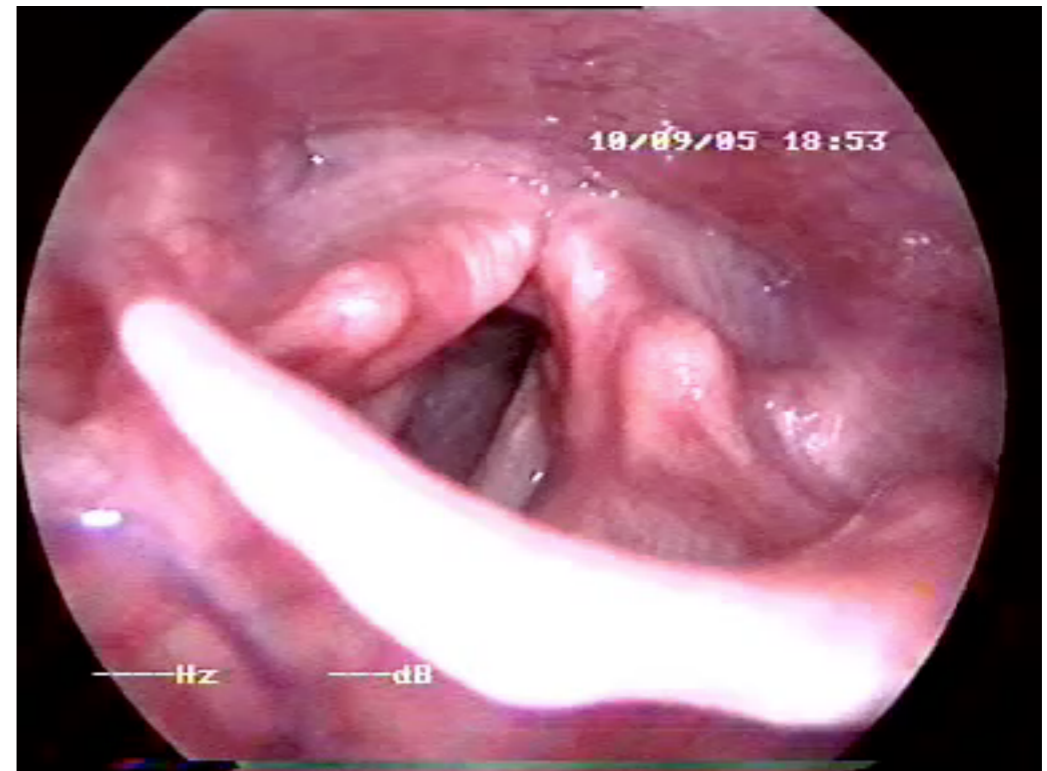


Στροβοσκόπηση

- Διαφορά φάσης δείχνει “αργή κίνηση”
- Σε φάση δείχνει φυσιολογικά ακίνητες φων χορδές
 - Αν κινούνται = απεριοδική κίνηση (λειτουργική διαταραχή)
- καθήλωση του κύματος

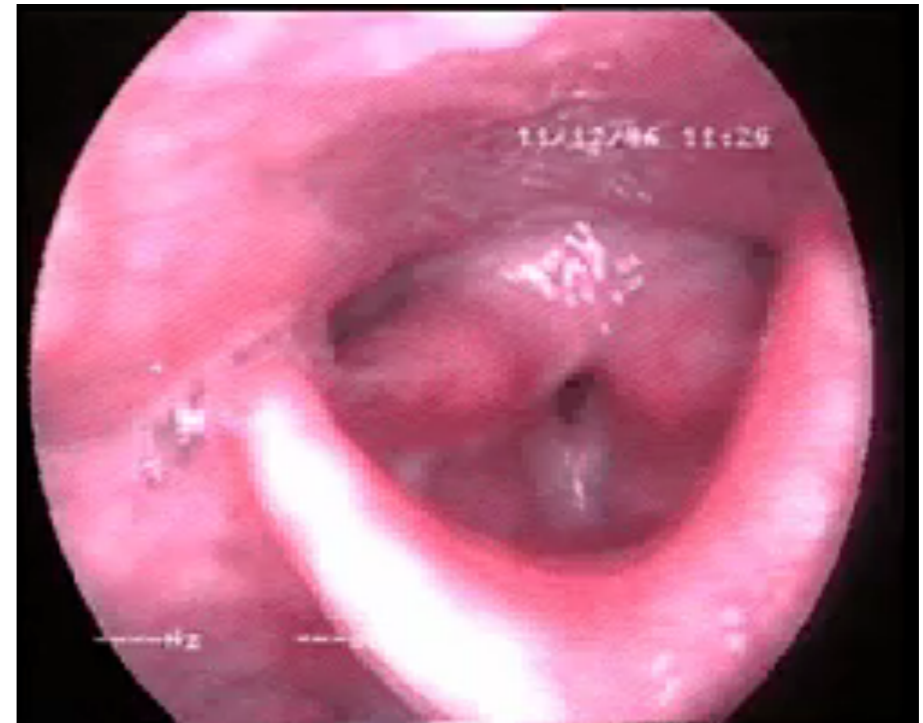
Στροβοσκόπηση

- Εικόνα
- λεπτή κινητικότητα, βλεννογονικό κύμα
- οργανικές βλάβες
- χαρακτηριστικά σύγκλεισης γλωττίδας
- ανάδειξη λειτουργικών διαταραχών



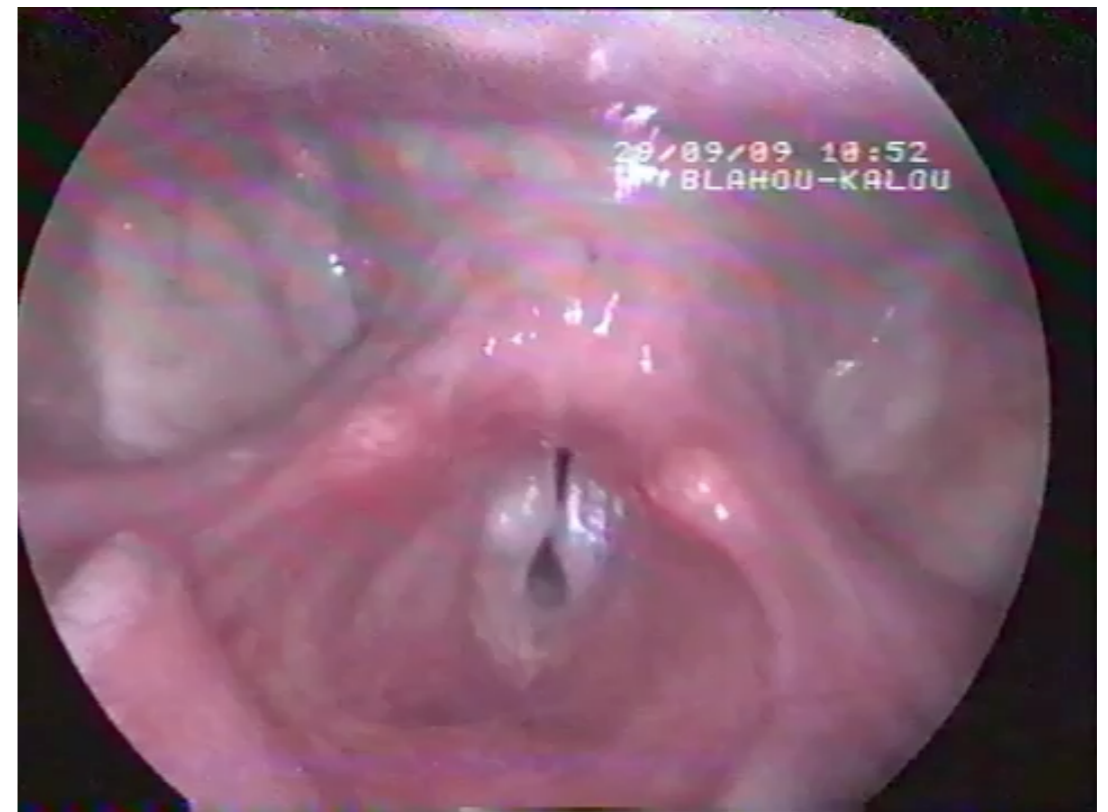
Στροβοσκόπηση

- Εικόνα
- λεπτή κινητικότητα, βλεννογονικό κύμα
- οργανικές βλάβες
- χαρακτηριστικά σύγκλεισης γλωττίδας
- ανάδειξη λειτουργικών διαταραχών



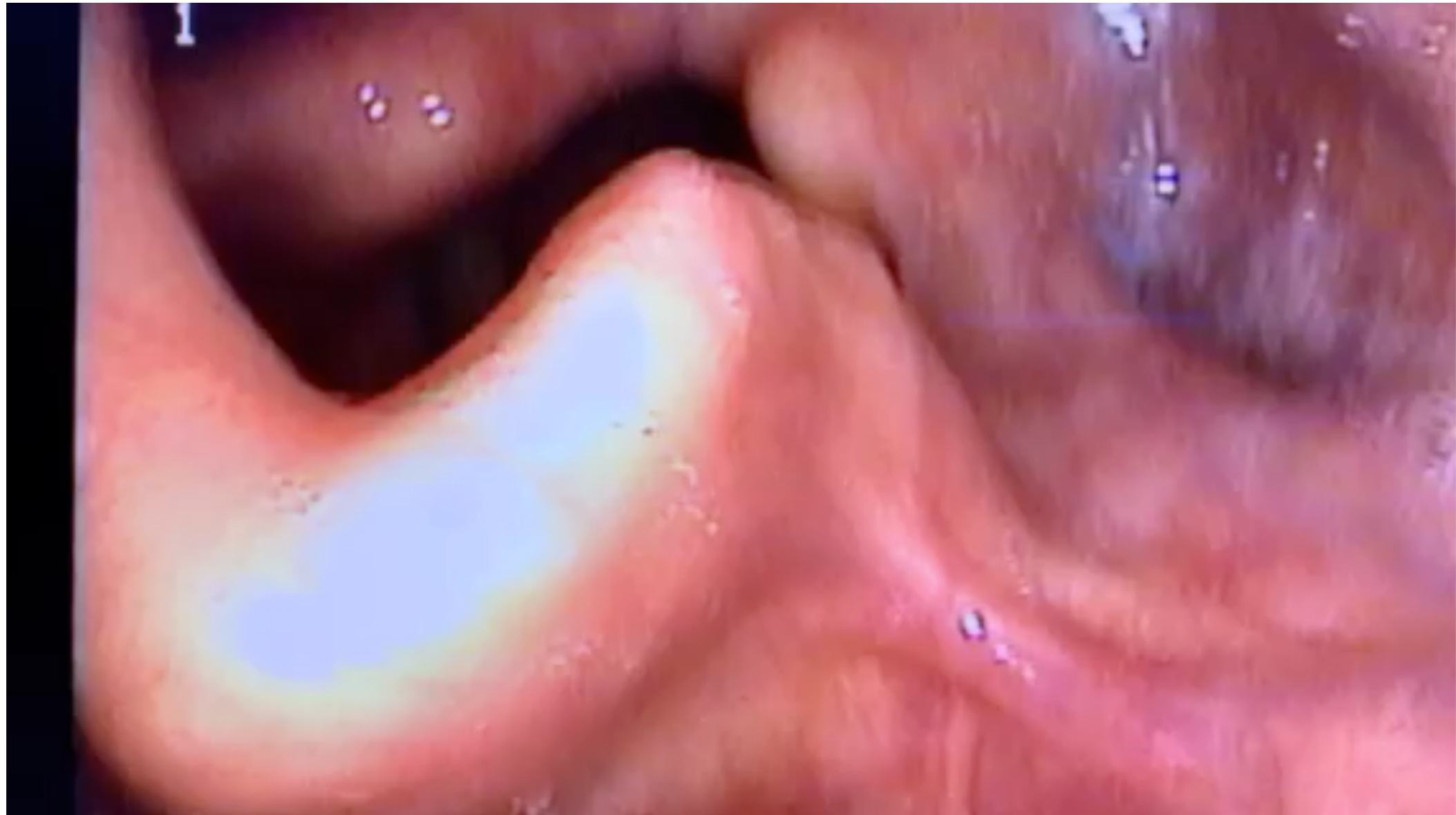
Στροβοσκόπηση

- Εικόνα
- λεπτή κινητικότητα, βλεννογονικό κύμα
- οργανικές βλάβες
- χαρακτηριστικά σύγκλεισης γλωττίδας
- ανάδειξη λειτουργικών διαταραχών





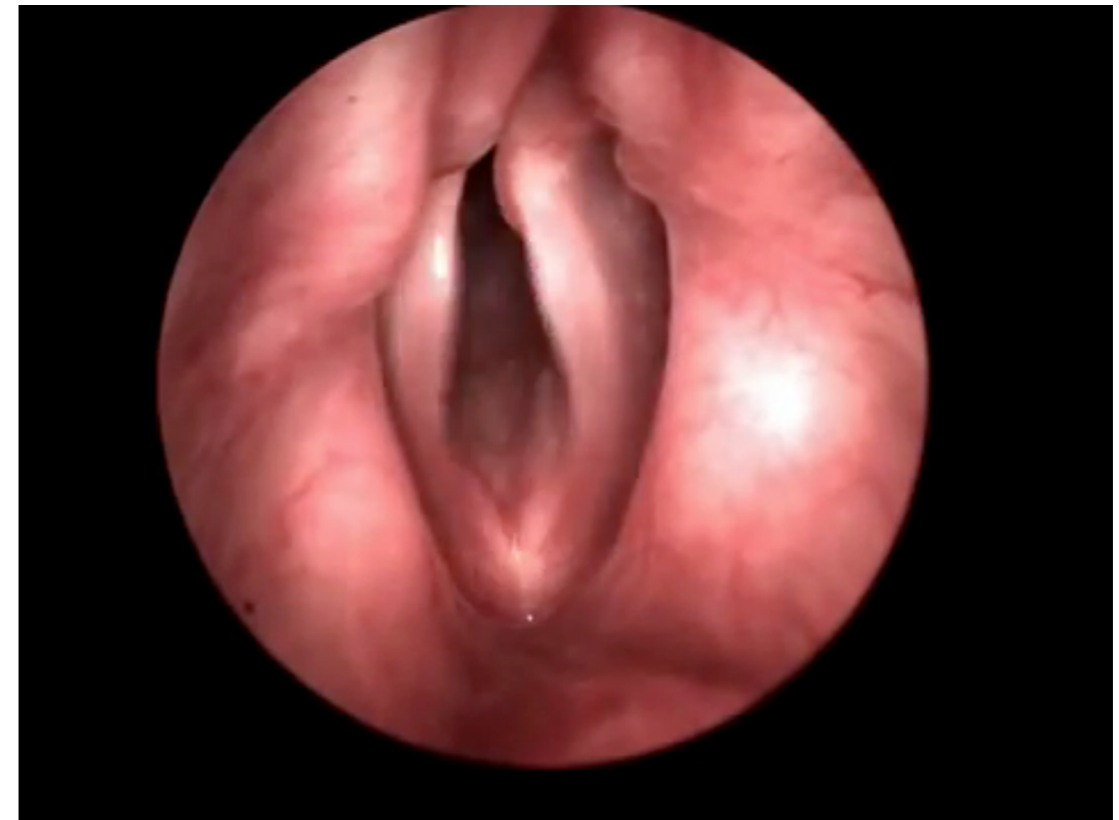
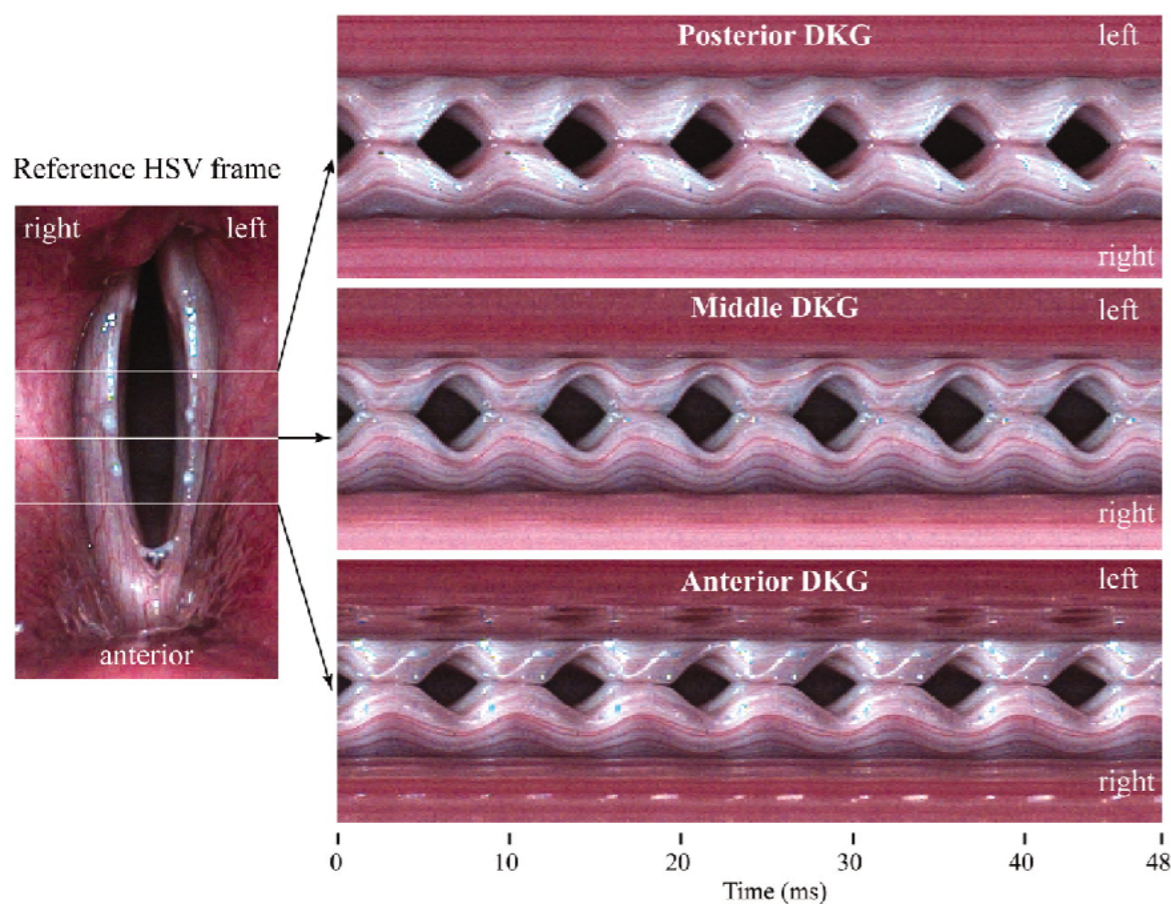
Βιντεοστροβοσκόπηση με ευκαμπτο





Άλλες μορφές απεικόνισης

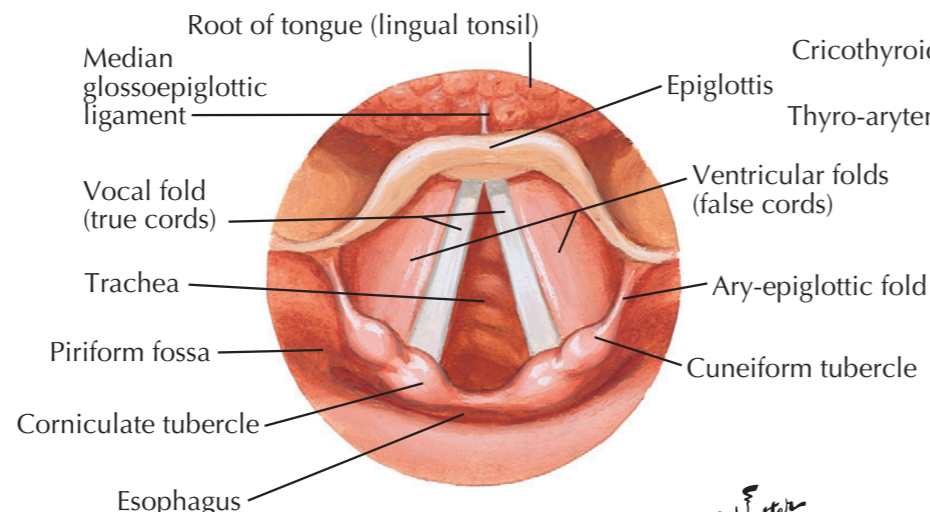
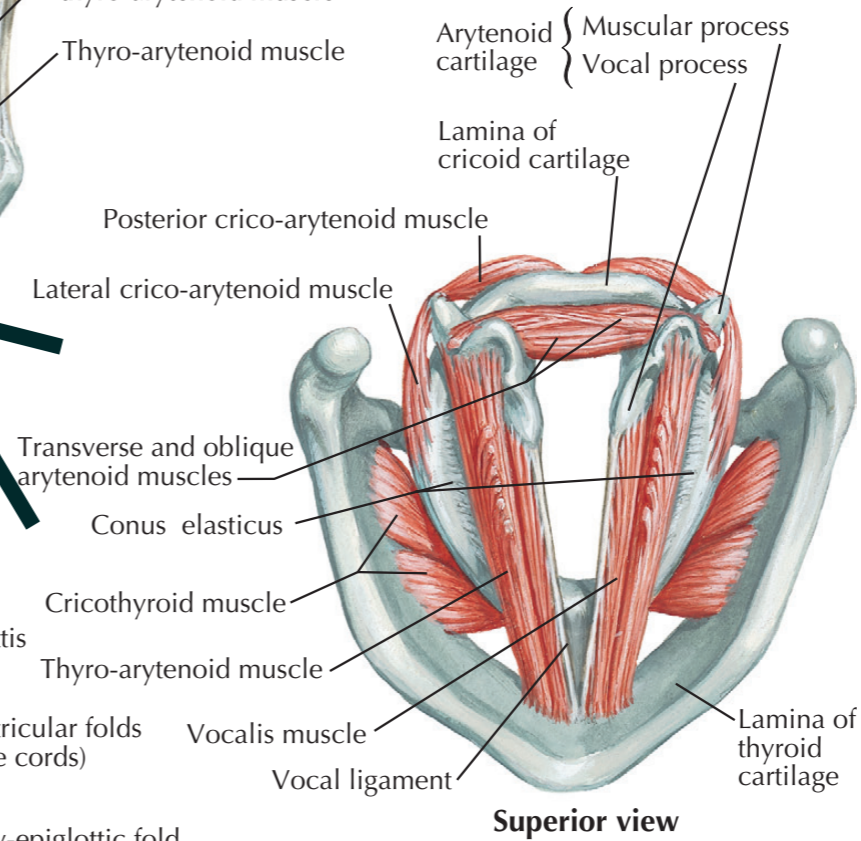
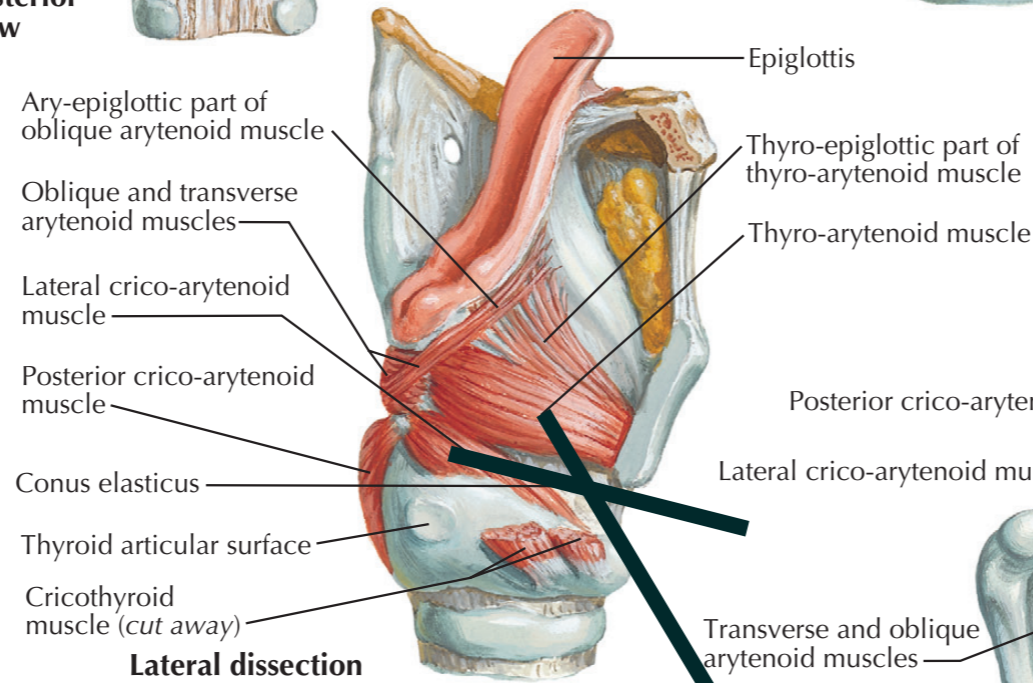
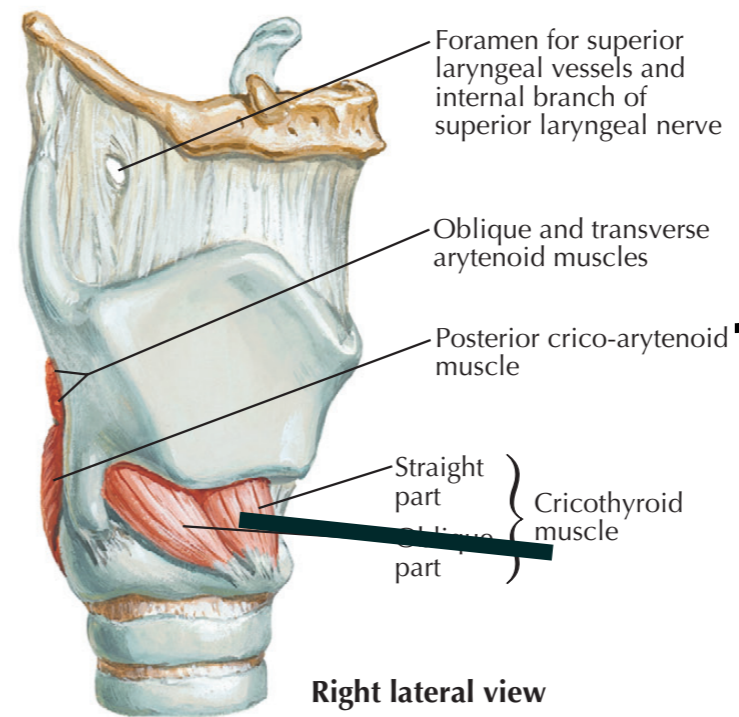
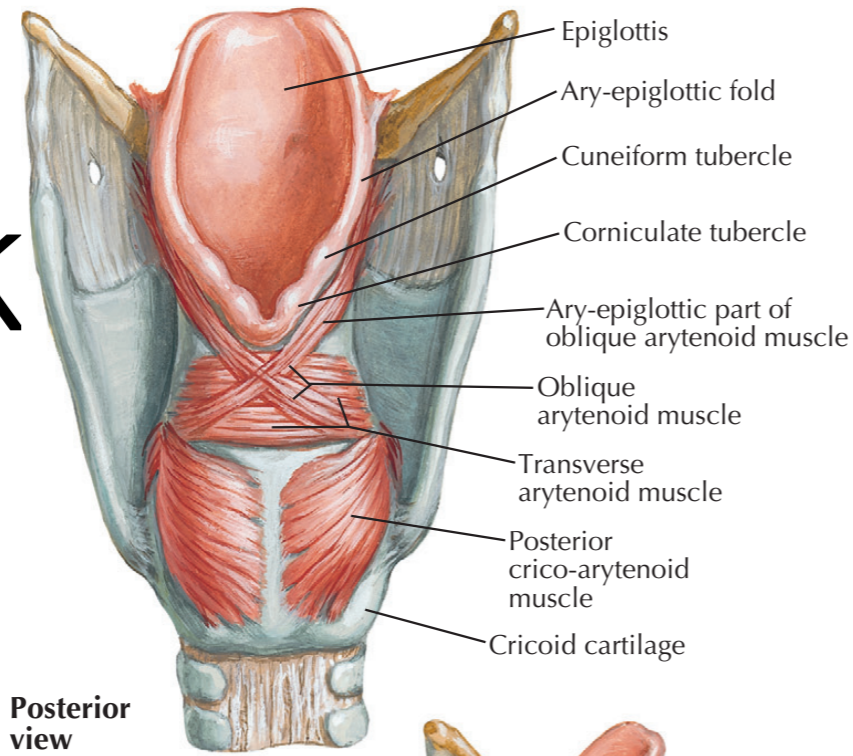
- Ψευδαίσθηση «αργής κίνησης»
- Βιντεοκυμογραφία
- Απεικόνιση Υψηλής – υπερυψηλής ταχύτητας (-8000 fr/sec)





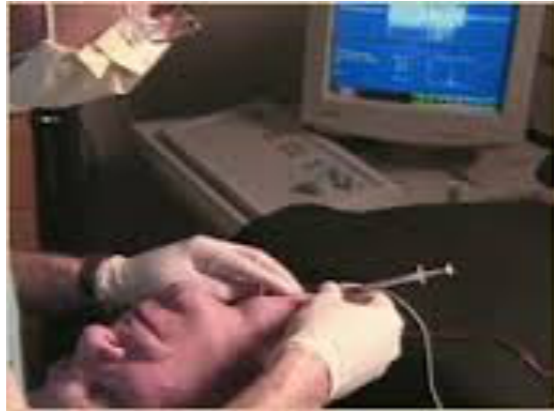Ηλεκ

Υγγα

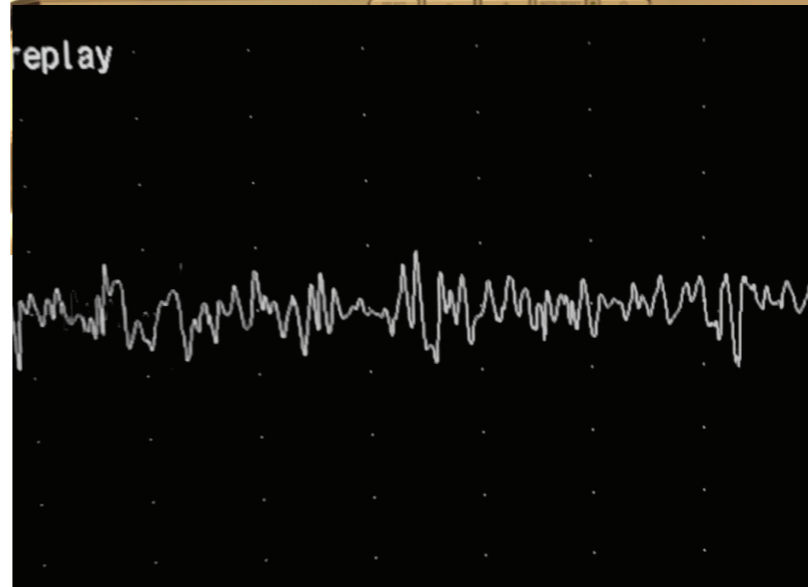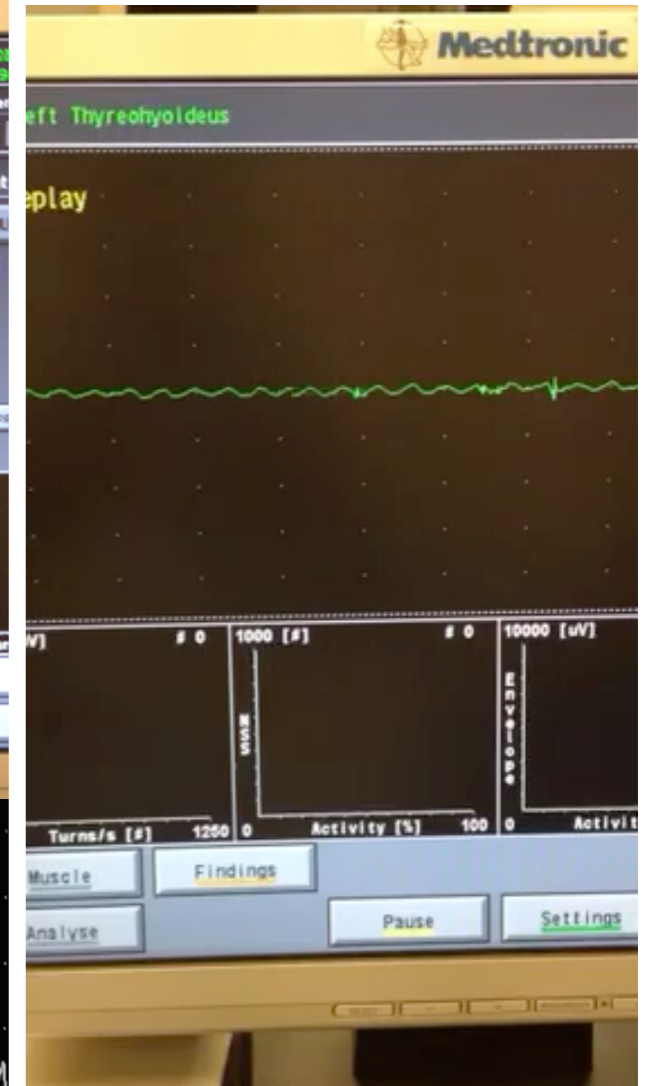
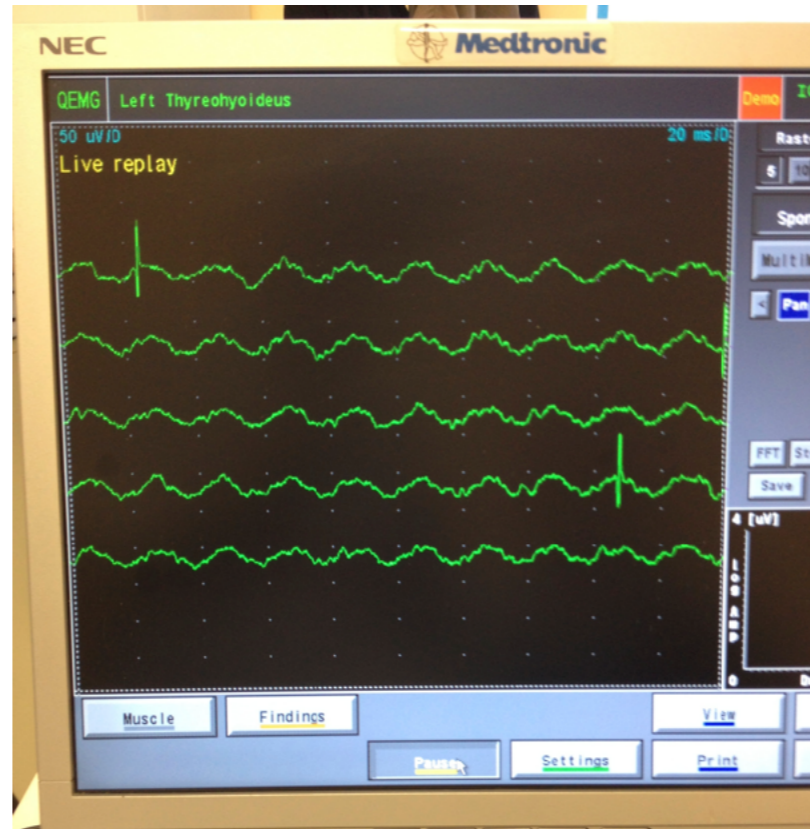




Ηλεκτρομυογραφία λάρυγγα



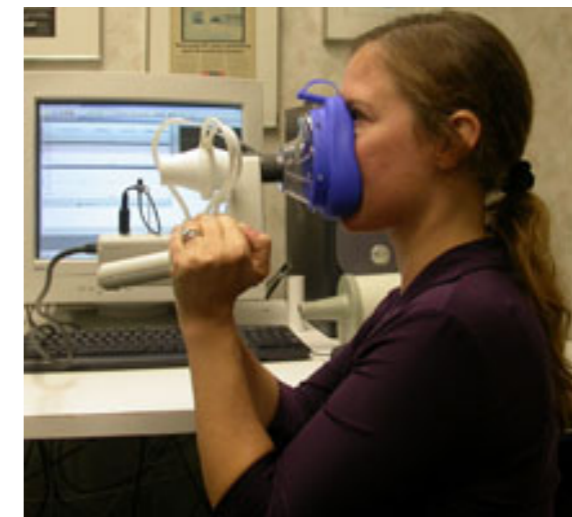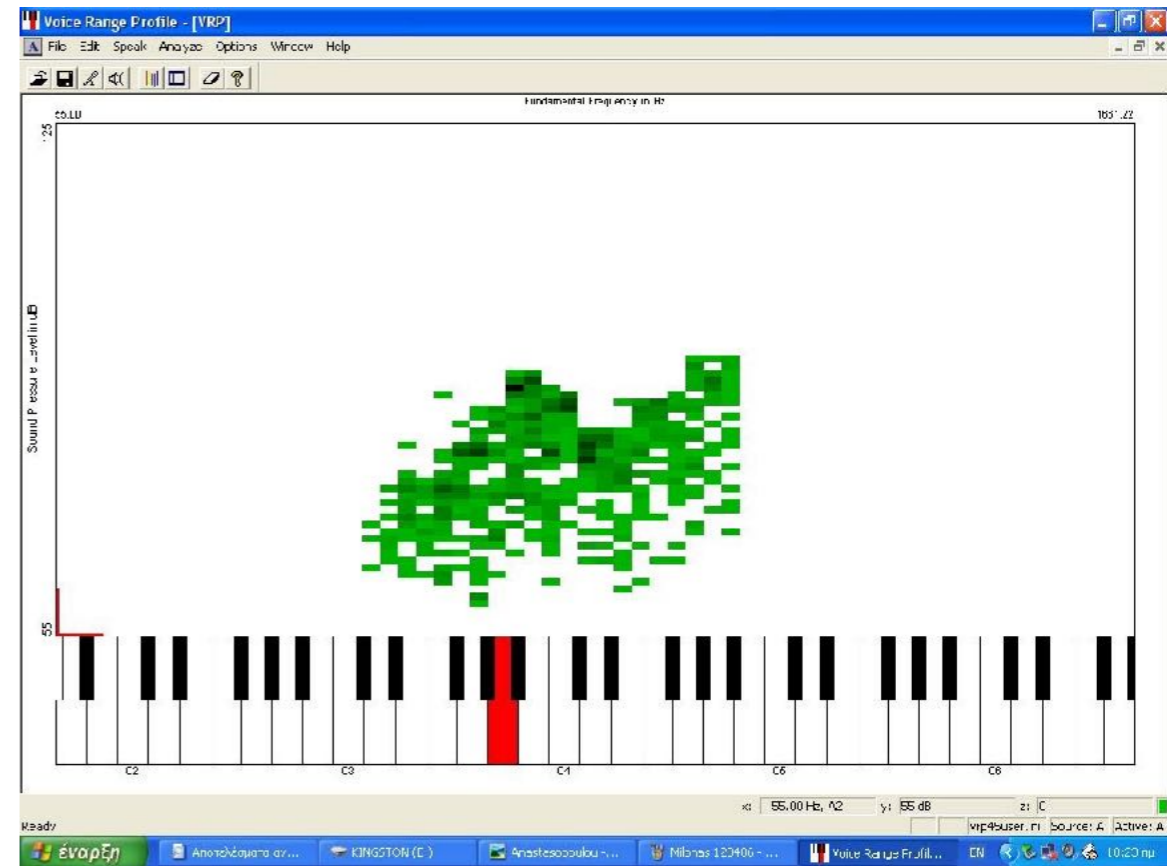
- Σε διαταραχές αδυναμίας υψηλής συχνότητας - πάρεση άνω λαρυγγικού νεύρου
- Καθοδήγηση εκλεκτικής έγχυσης αλαντικής ενδοτοξίνης





Λειτουργικές δοκιμασίες

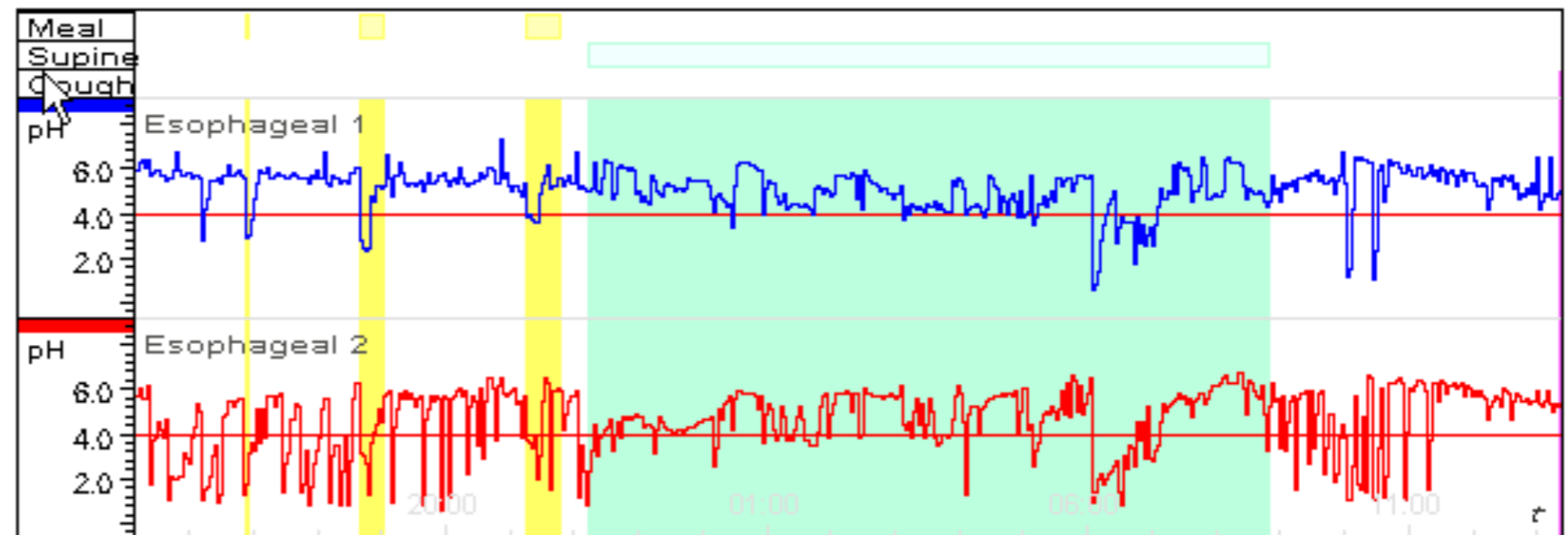
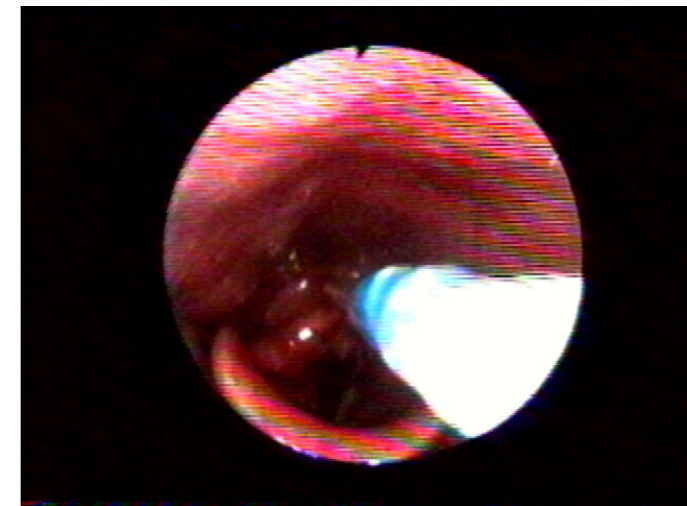
- Ακουστική ανάλυση
 - Φωνητόγραμμα
 - Φασματογράφημα Φωνής
- Αεροδυναμικός έλεγχος
 - Αερογλωττογραφία
 - Μέγιστος χρόνος φώνησης (MFT)
 - Σπιρομέτρηση





Άλλα

- pH μετρία για ΓΟΠ/ΛΦΠ
- Εργαστηριακός έλεγχος για ύποπτα νοσήματα





Κλείνοντας

- Η ιατρική εξέταση του φωνητικού συστήματος συμπληρώνει το σύστημα υποστήριξης του τραγουδιστή (performer)
- Αναδεικνύει τις αιτίες όταν υπάρχουν προβλήματα
- Εντοπίζει οργανικές παθολογίες και λειτουργικές διαταραχές
- Κατευθύνει τις ιατρικές (και χειρουργικές) παρεμβάσεις όταν χρειάζεται
- ΔΕΝ αποφασίζει τις δυνατότητες του τραγουδιστή - ηθοποιού

