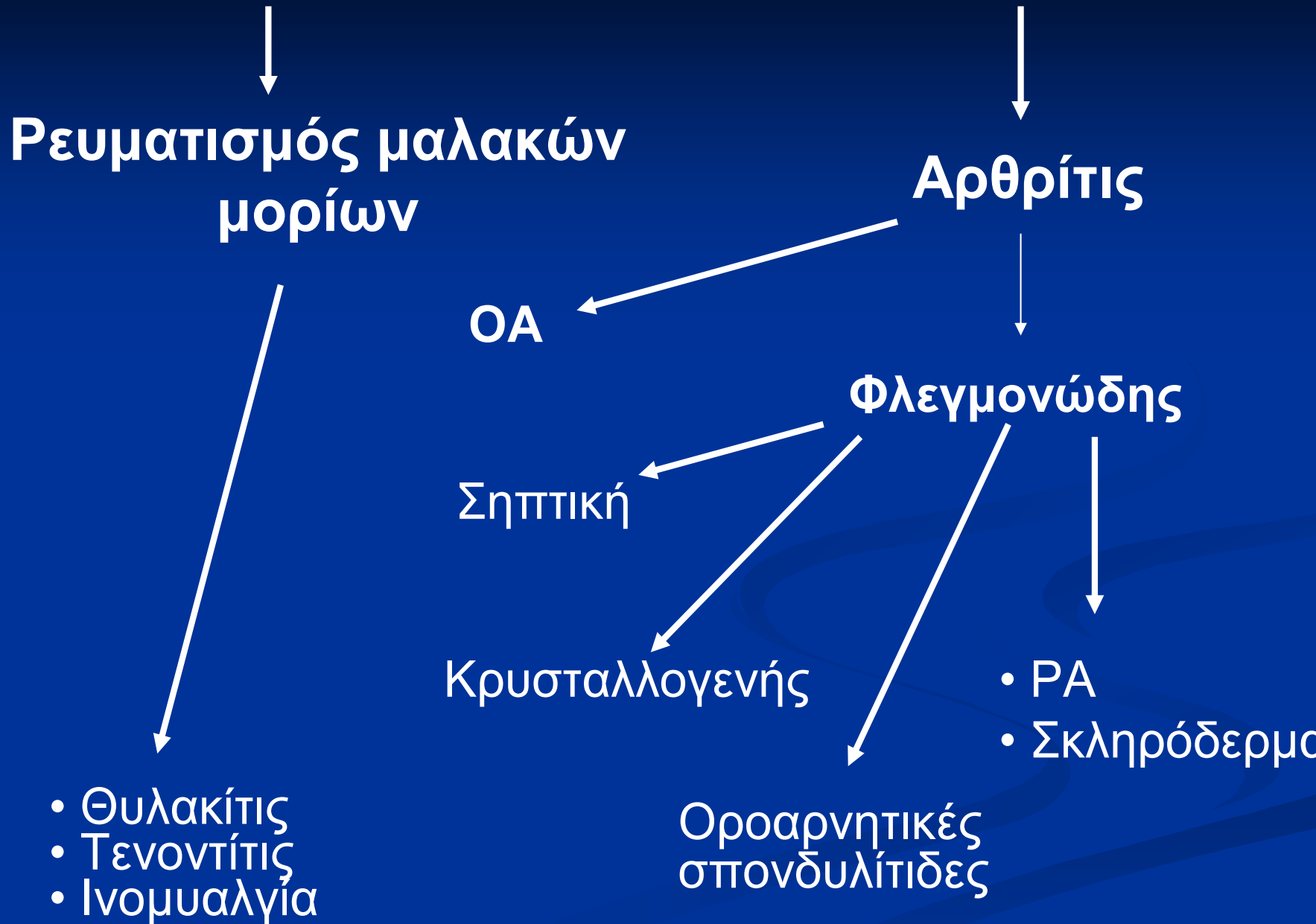



Διαφορική διάγνωση αρθρικού άλγους



Ρευματοειδής αρθρίτις (Ρ.Α)

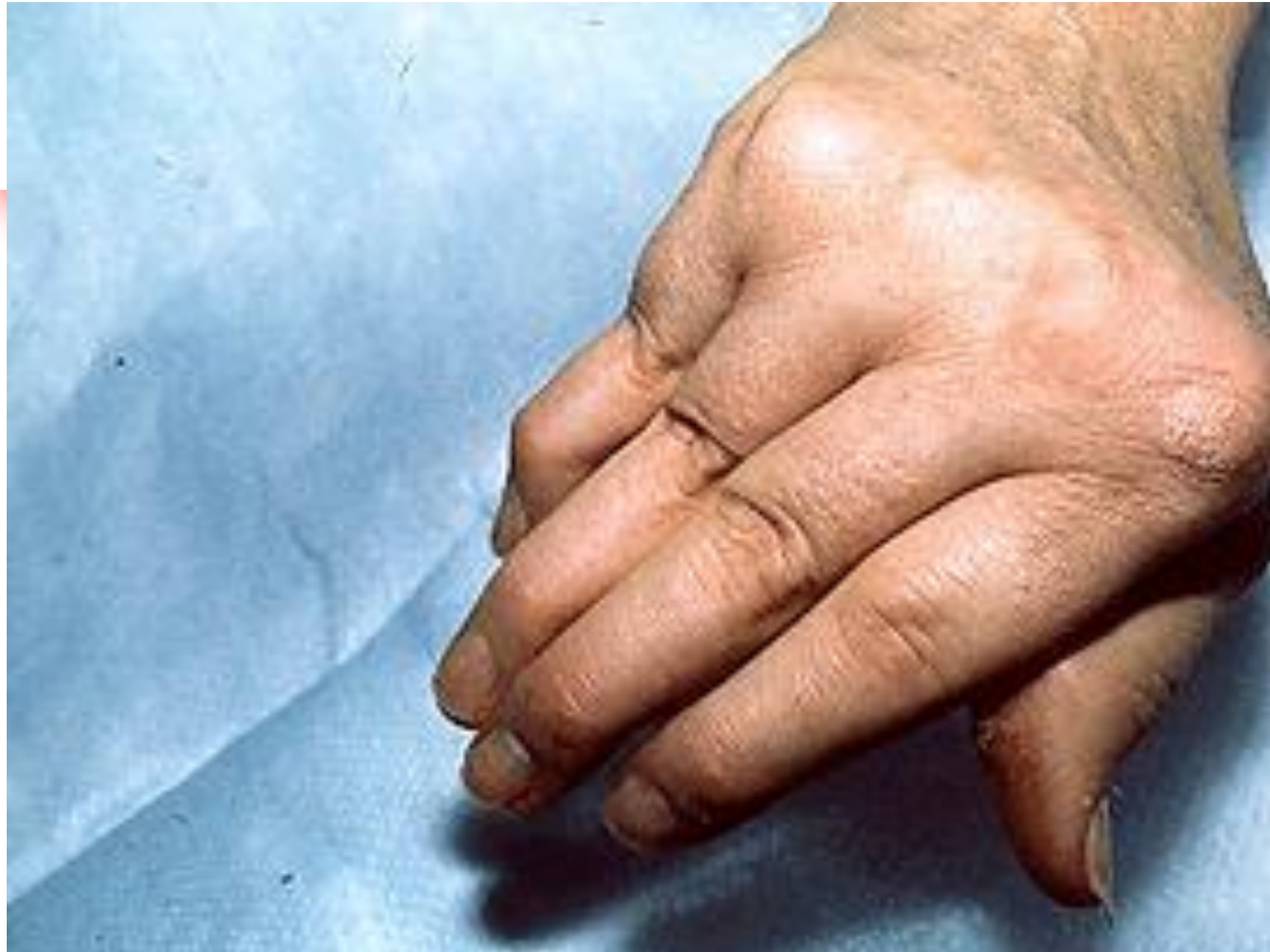- Ορισμός : Χρόνια συστηματική φλεγμονώδης νόσος, άγνωστης αιτιολογίας, προσβάλλουσα **κυρίως** τις αρθρώσεις.




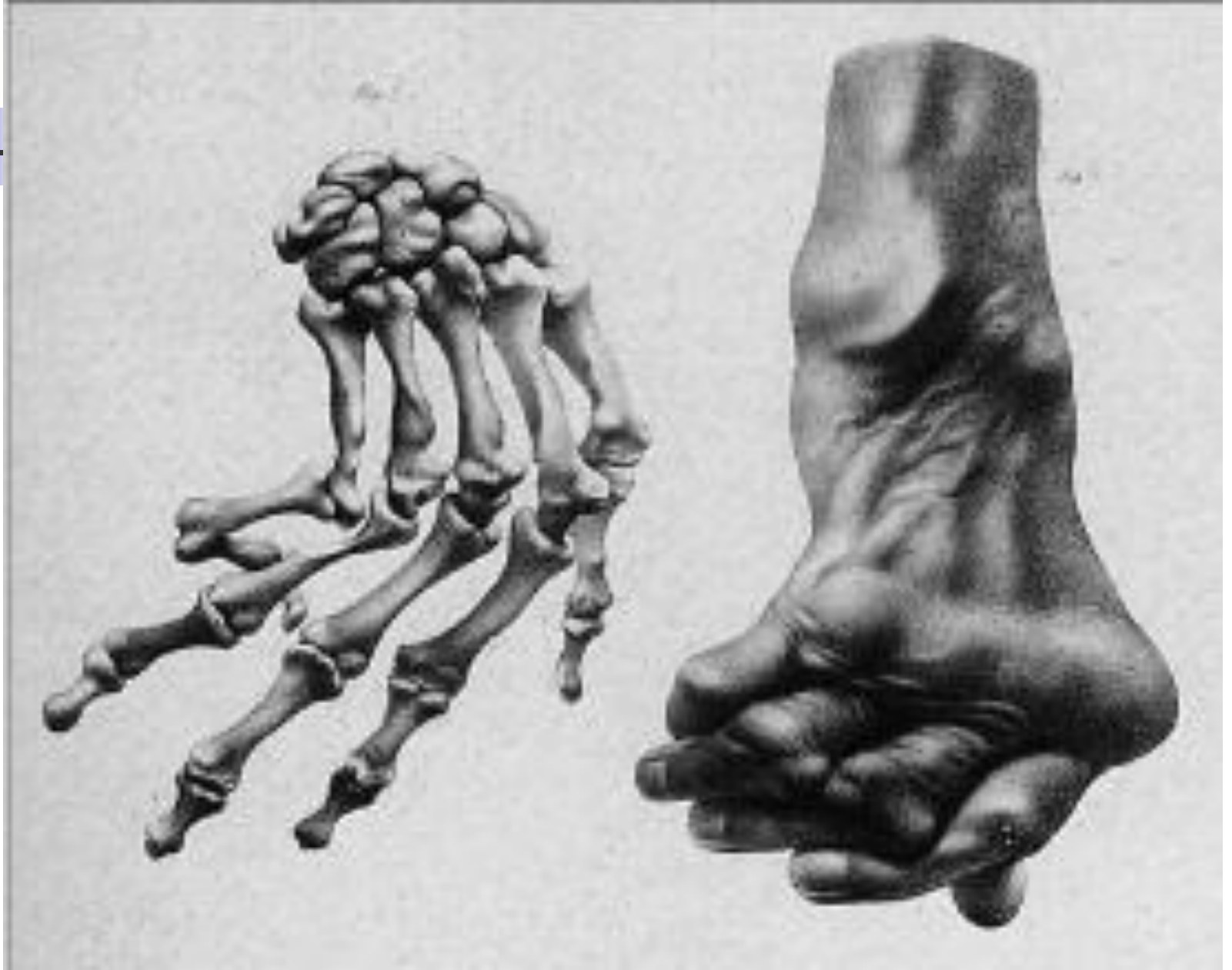
- Συνήθως αρχίζει σαν **συμμετρική, περιφερική μικροπολυαρθρίτις**.

- Πορεύεται συχνά με **εξάρσεις και υφέσεις**.

- Καταλήγει κατά κανόνα, σε **παραμορφώσεις και ποικίλου βαθμού αναπηρία**.



Ρευματοειδής αρθρίτις



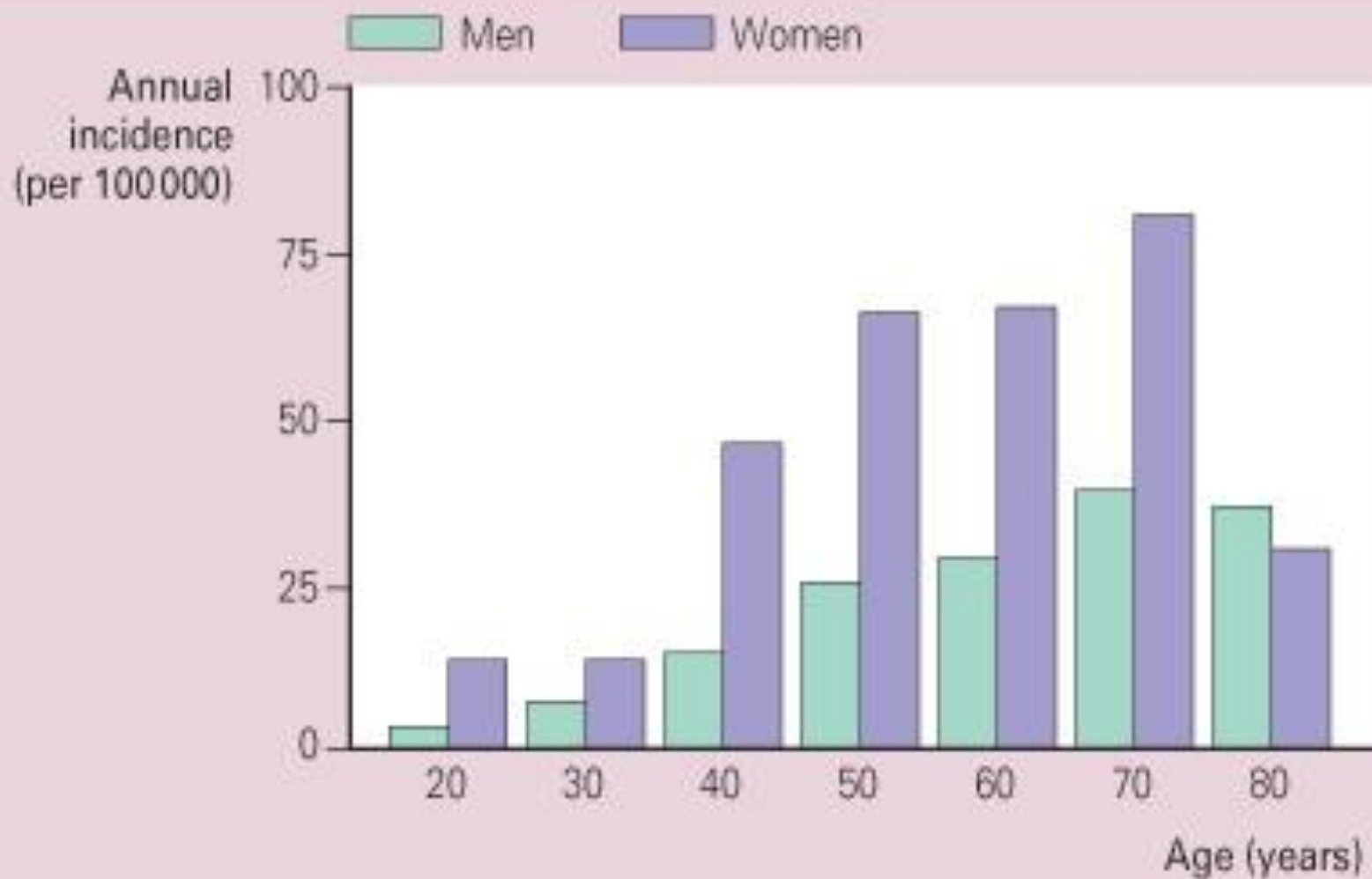


Ρευματοειδής αρθρίτις (Ρ.Α)

Επιδημιολογία

- Είναι η συχνότερη φλεγμονώδης νόσος των αρθρώσεων (~1% στους Καυκάσιους).
- Έχει παγκόσμια κατανομή.
- Προσβάλλει όλες τις ηλικίες.
- Έχει τριπλάσια επίπτωση στις γυναίκες.
- Συνήθης ηλικία προσβολής : 30-55 έτη.

INCIDENCE OF RA IN WOMEN AND MEN IN THE NORWICH HEALTH AUTHORITY, UK 1990-91



Αιτιολογία Ρ.Α → Άγνωστη

◆ Εικάζεται ότι σε ένα γενετικό υπόστρωμα* που προδιαθέτει για τη νόσο, επιδρούν πολλαπλοί περιβαλλοντικοί παράγοντες.

- Λοιμώδεις (Ιοί;)
- Ενδοκρινικοί (Επίδραση φύλου, κύησης, λοχείας αντισυλληπτικών, εμμηνόπαυσης)
- Ανοσολογικοί (RFs 80% , αντι CCP 33%, ANA 40%, C, Ic, τύπος βλάβης)
- Διαιτητικοί (Ω_3 ακόρεστα λιπαρά οξέα)
- Stress

◆ Πυροδοτούν ανοσολογικούς μηχανισμούς, με εμπλοκή T cells, B cells και κυτταροκινών, με τελική κατάληξη φλεγμονή και καταστροφή των ιστών.

* Μελέτες διδύμων, συγγενών, σχέση με HLA DR₄.

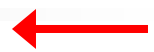
TABLE 12.1 MONOZYGOTIC AND DIZYGOTIC CONCORDANCE FIGURES FOR RHEUMATIC DISEASES

Condition	Monozygotic concordance (%)	Dizygotic concordance (%)	Reference
RA	34	4.9 ←	Harvarld and Hauge 1965 ¹
	32	6.0	Lawrence 1970 ²
	12.3	3.5	Aho <i>et al.</i> 1986 ³
	21	0	Bellamy <i>et al.</i> 1992 ⁴
	15.4	3.6	Silman <i>et al.</i> 1993 ⁵
SLE	57	0	Block <i>et al.</i> 1975 ⁶
	24	3	Deapen <i>et al.</i> 1992 ⁷
	25	0	Grennan <i>et al.</i> 1997 ⁸
Ankylosing spondylitis	50	15	Jarvinen 1995 ⁹
	75	13	Brown <i>et al.</i> 1997 ¹⁰

TABLE 72.1
ASSOCIATIONS BETWEEN HLA ALLELES AND RHEUMATIC DISEASE

Disease	HLA marker	RR
Ankylosing spondylitis	B27	90
Reactive arthritis	B27	41
Psoriatic arthritis	B27	10
Inflammatory bowel disease with spondylitis	B27	10
Adult RA	DR4	6
	Dw4	6
	Dw14	5
Polyarticular juvenile RA	DR4	7
Pauciarticular juvenile RA	DR8	5
	DR5	4.5
	DP2.1	4
Juvenile dermatomyositis	DR3	4
Systemic lupus erythematosus	DR2	3
	DR3	3
Sjögren's syndrome	DR3	6

Approximate relative risks (RR) are shown.



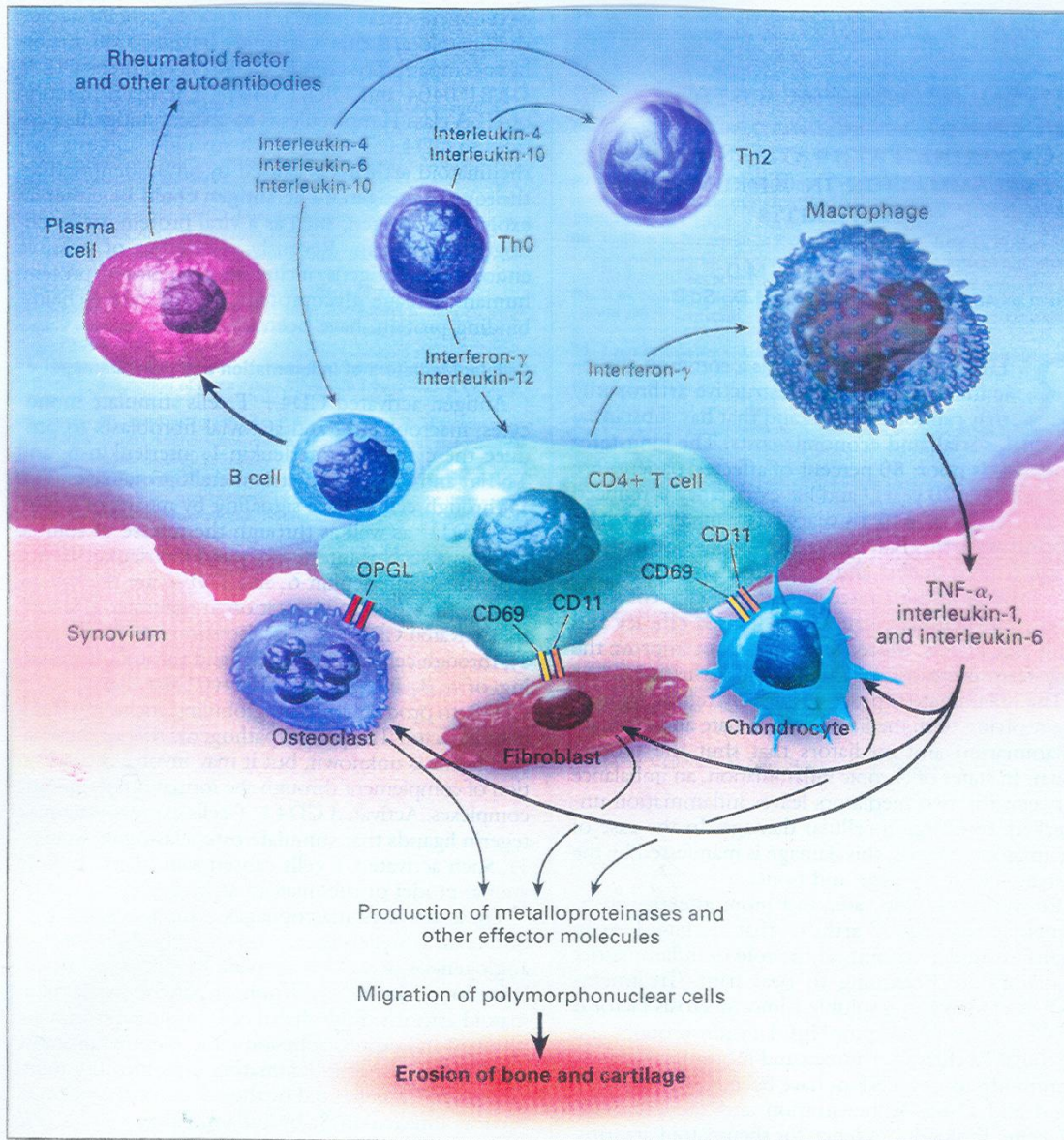
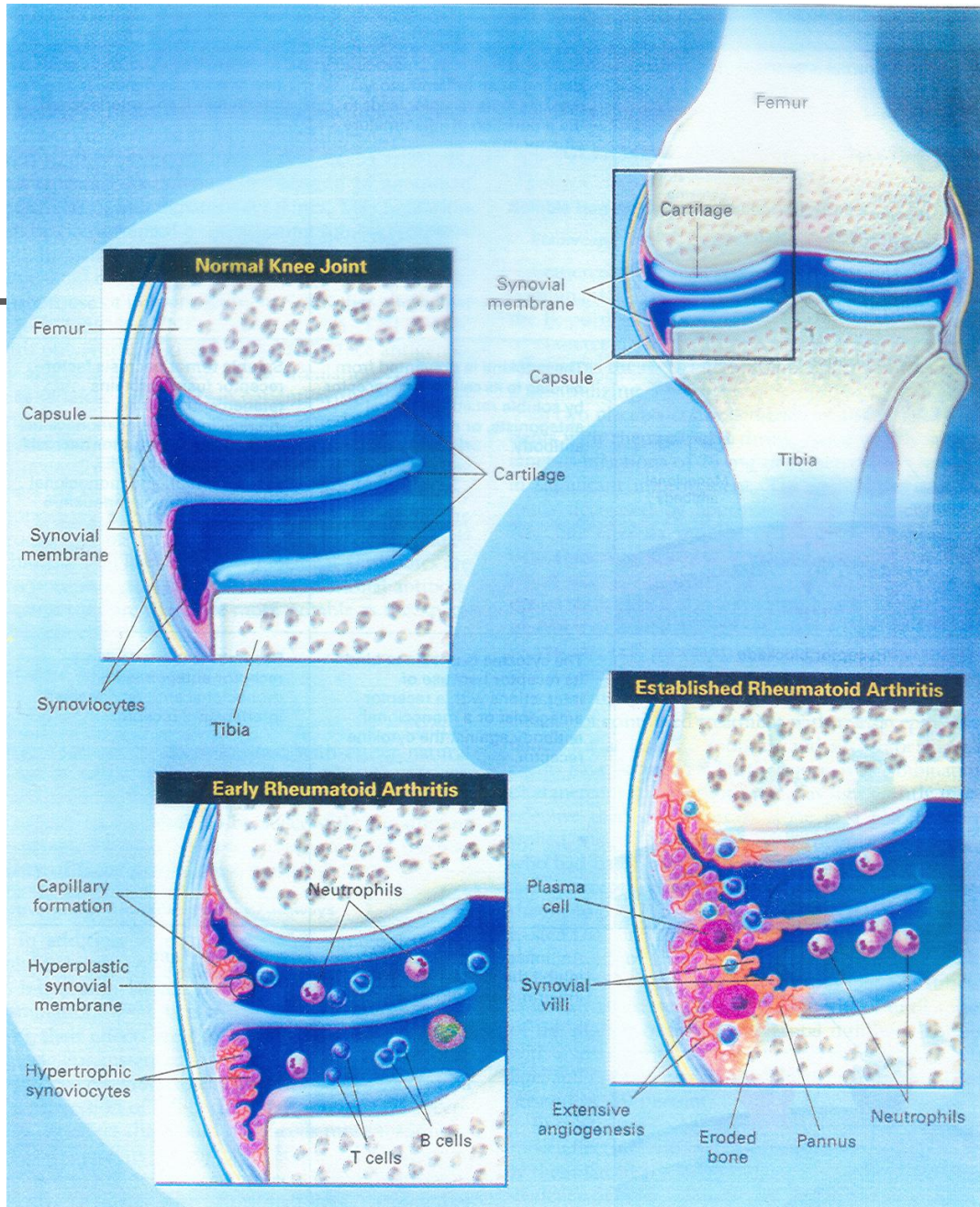



Figure 1. Cytokine Signaling Pathways Involved in Inflammatory Arthritis.

The major cell types and cytokine pathways believed to be involved in joint destruction mediated by TNF- α and interleukin-1 are shown. Th2 denotes type 2 helper T cell, Th0 precursor of type 1 and type 2 helper T cells, and OPGL osteoprotegerin ligand.



Κλινική εικόνα Ρ.Α



◆ Τρόπος έναρξης

- Βαθμιαίως 60%
- Οξέως ή υποξέως 30%
- Παλίνδρομος ρευματισμός 10%

◆ Γενικά συμπτώματα (Προηγούνται ή συνυπάρχουν)

Πυρέτιο, ανορεξία, καταβολή δυνάμεων, εύκολη κόπωση, απώλεια βάρους, μυαλγίες, **πρωινή δυσκαμψία**.



Κλινική εικόνα Ρ.Α (συνέχεια)

◆ Αρθρικές εκδηλώσεις

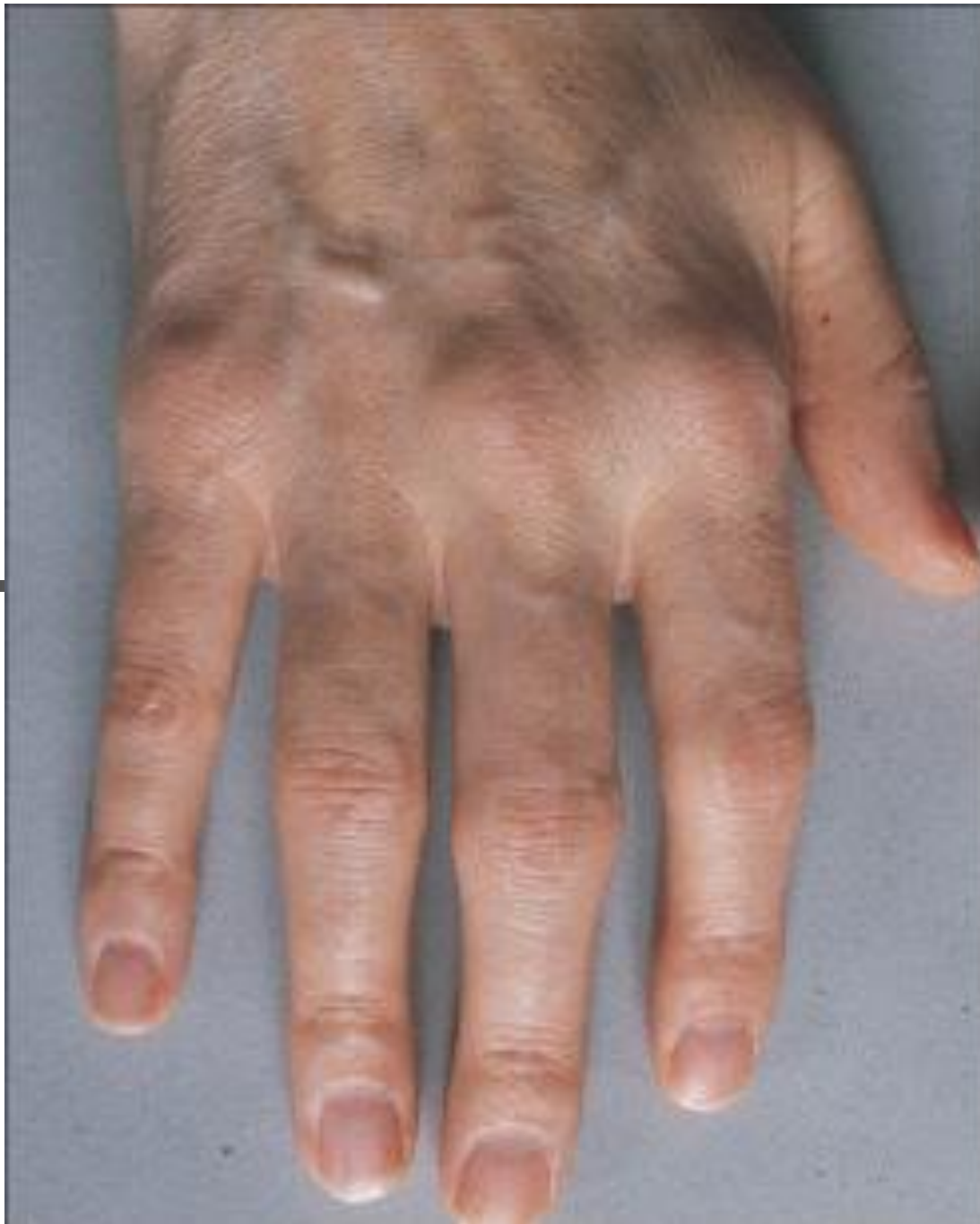
Η Ρ.Α είναι, στην τυπική της έναρξη, μια **συμμετρική πολυαρθρίτις των μικρών αρθρώσεων**, των άκρων χειρών και ποδών, των καρπών και των ποδοκνημικών.

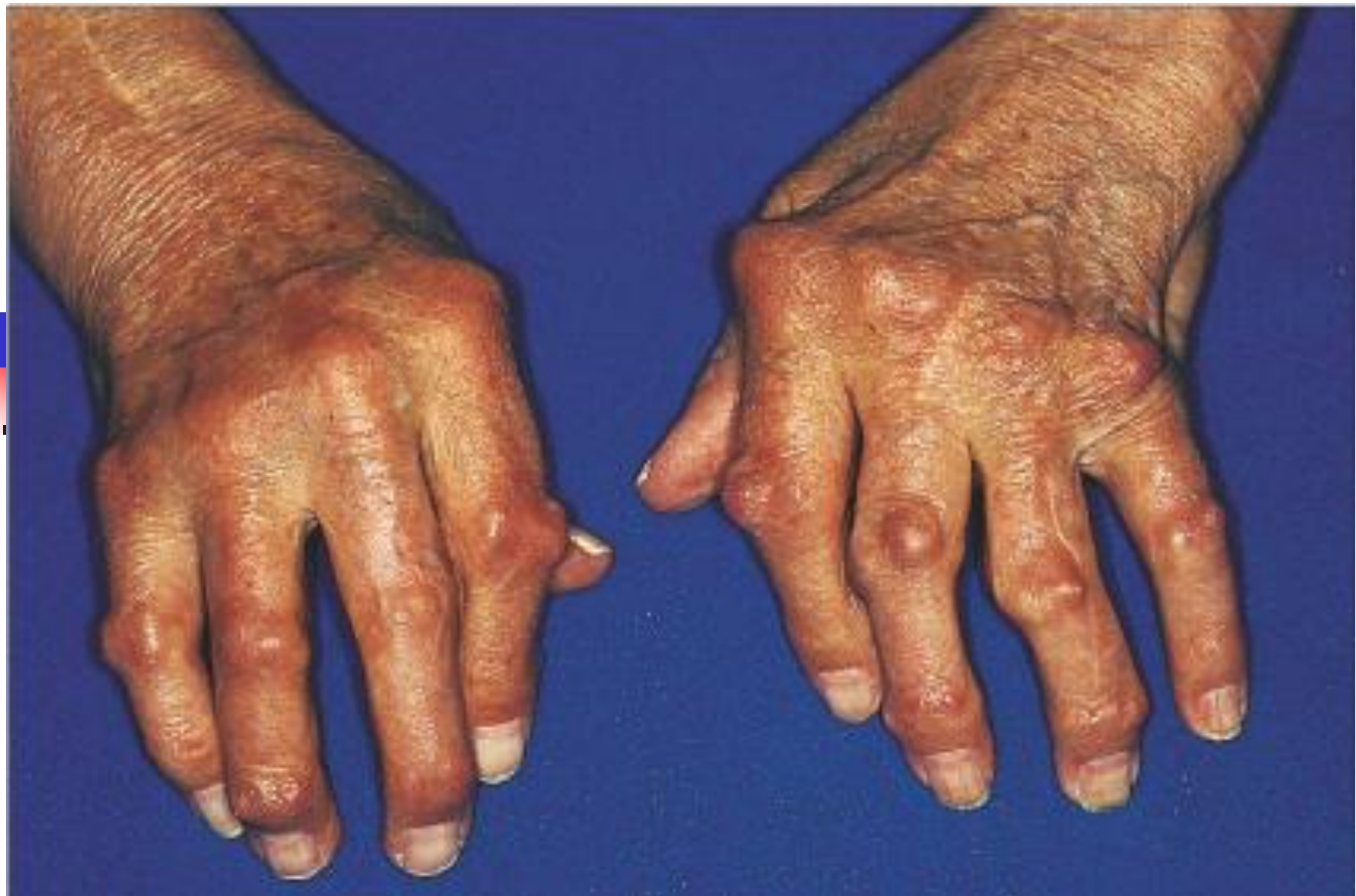Επεκτείνεται κεντρομόλως στους αγκώνες, γόνατα, ώμους, κροταφογναθικές, στερνοκλειδικές, κρικοαρυτενοειδείς και στις ανώτερες αρθρώσεις της ΑΜΣΣ.

Κλινική εικόνα P.A (συνέχεια)

I. Άκρες χείρες

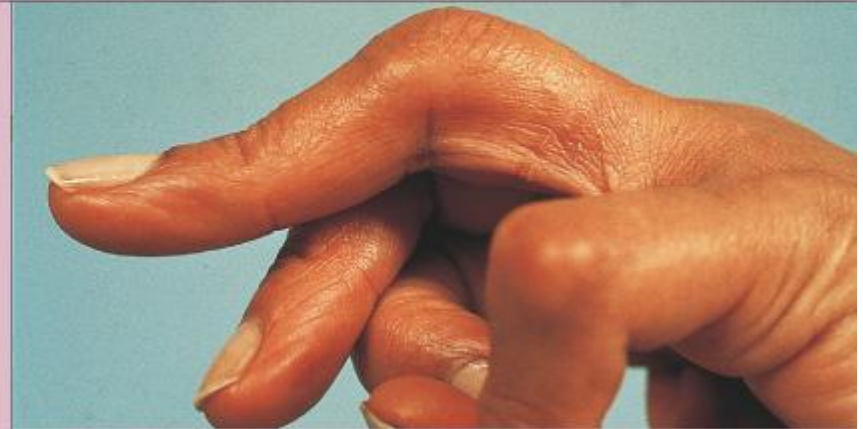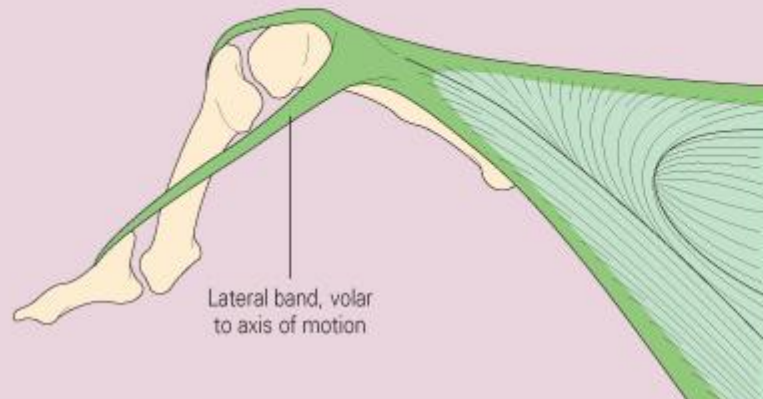
- **Πρώιμος** : **Πρωινή δυσκαμψία**, αρθρίτιδες ΕΜΦ, ΜΚΦ, ΚΜΚ. Τενοντοελυτρίτιδες, τενοντοϋμενίτιδες, ατροφία μεσοστέων μυών, περιορισμός κινήσεων.
- **Οψίμως** : **Ωλένια απόκλιση δακτύλων**, παλαμιαία υπεξαρθρήματα, σύγκραση παλαμιαίας απονεύρωσης. Τυπικές παραμορφώσεις (**λαιμός κύκνου, μπουτονιέρα**).



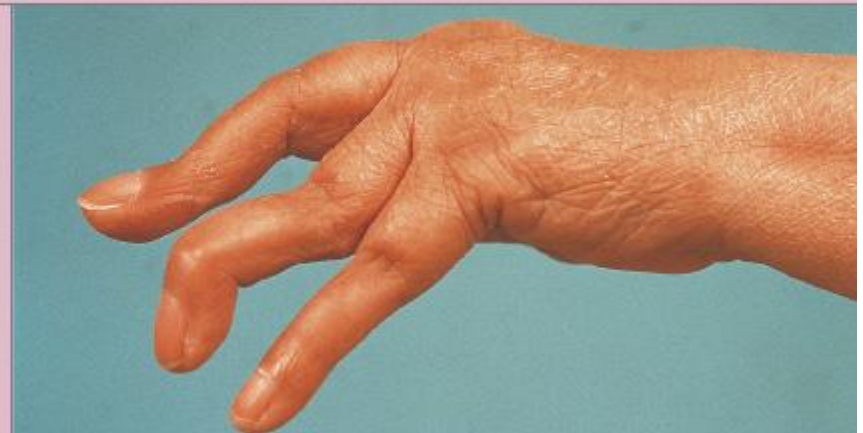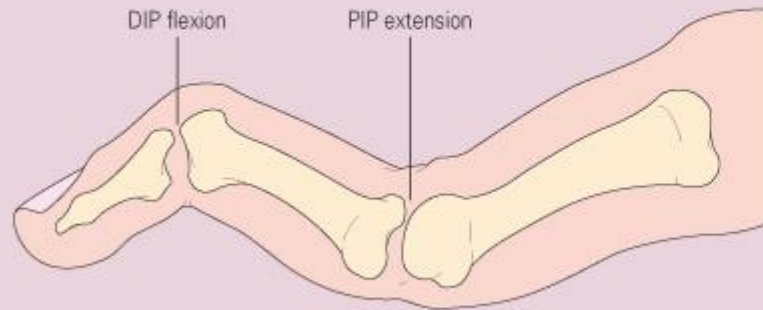


BOUTONNIERE AND SWAN-NECK DEFORMITIES

Boutonnière deformity



Swan-neck deformity





Κλινική εικόνα Ρ.Α (συνέχεια)

II. Πηγεοκαρπικές :

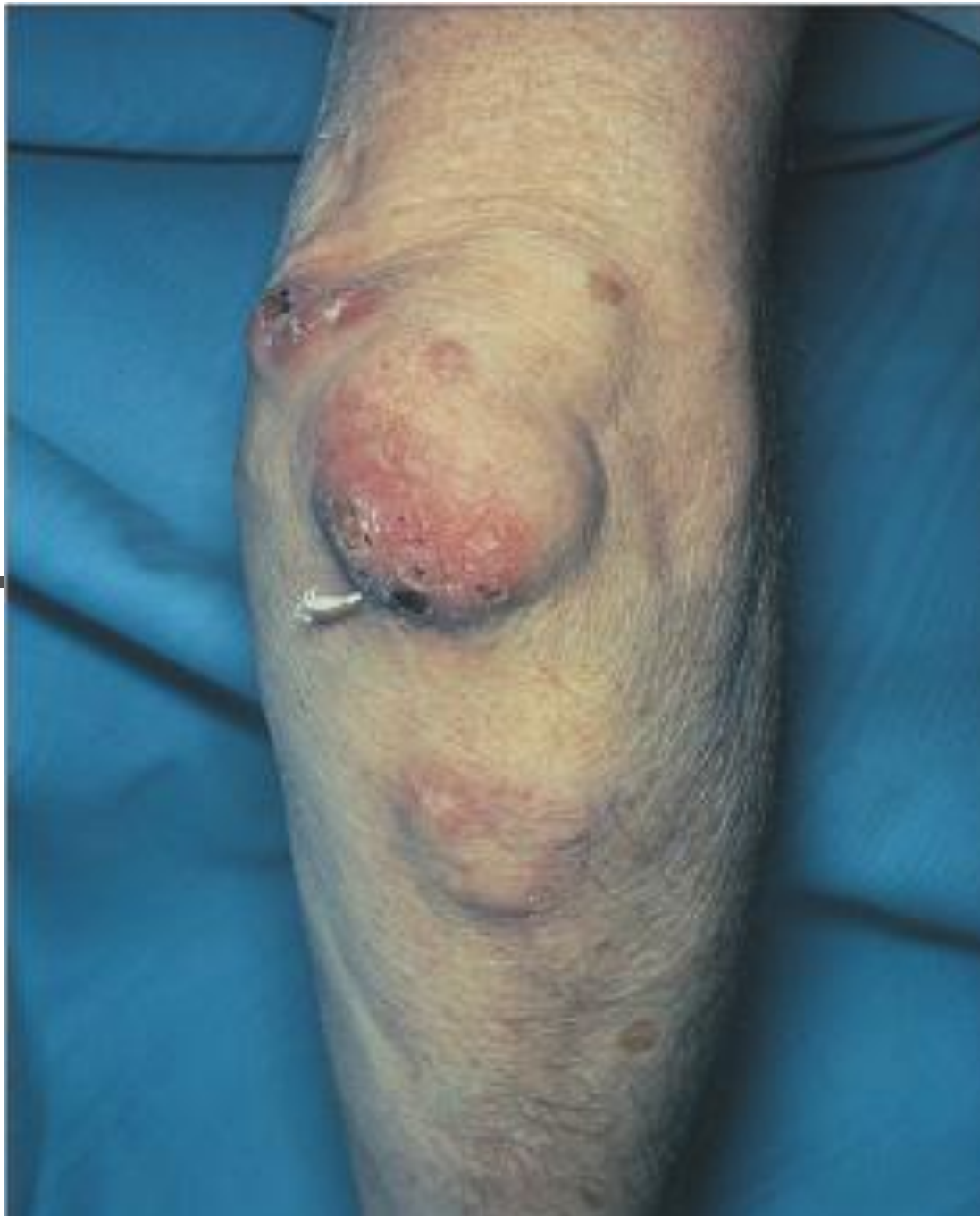
Προσβολή στυλοειδούς αποφύσεως ωλένης, τενοντοελυτρίτιδες, σύνδρομο καρπιαίου σωλήνα.

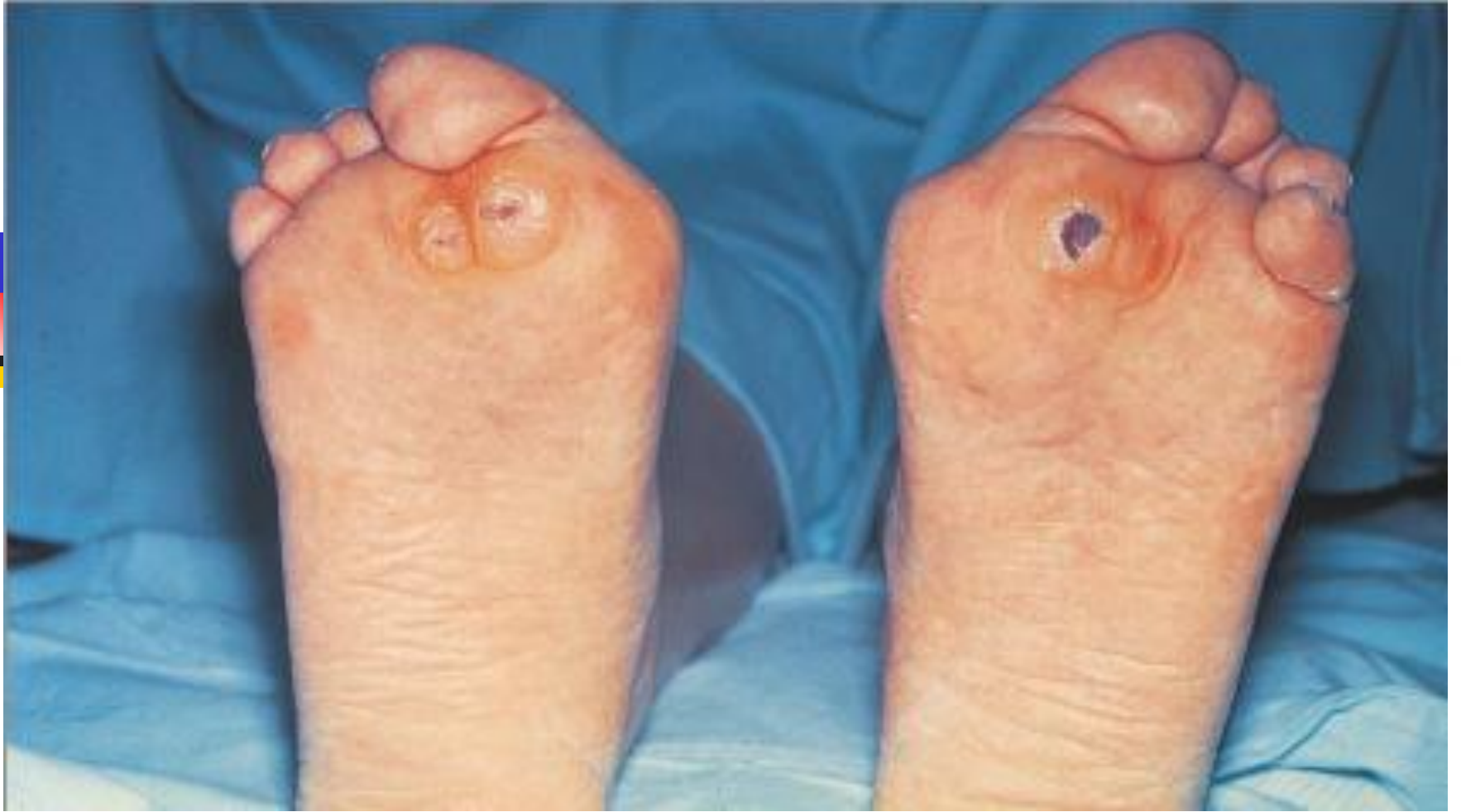III. Αγκώνες :

Ρευματικά οζίδια. Επικονδυλίτις, σύσπαση σε κάμψη, περιορισμός έκτασης.

IV. Άκροι πόδες

- ΜΤΦ όσο και ΜΚΦ (10% προηγούνται)
- Όψιμες παραμορφώσεις : Ανύψωση δακτύλων, υπεξαρθρήματα ΜΤ, **περνιαία απόκλιση**, βλαισός μέγας δάκτυλος, **σύνδρομο ταρσιαίου σωλήνα** (κνημιαίο νεύρο).





Κλινική εικόνα P.A (συνέχεια)

V. Αυχένιας (40%)

Υμενίτις A1-A4 (Ινιαλγία, σπασμός), **Ατλαντοαξονικό υπεξάρθρημα***.

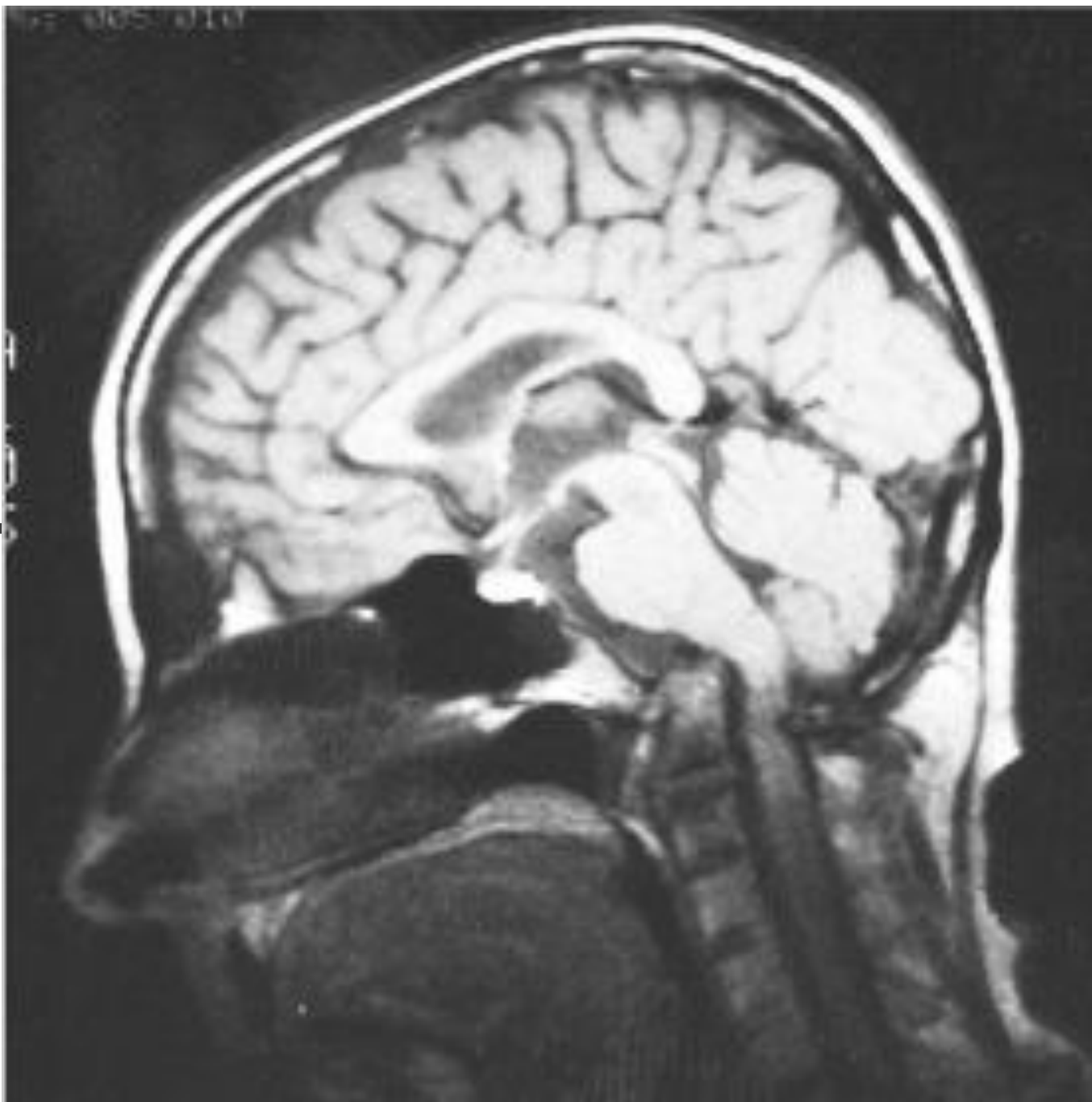
VI. Γόνατα (50%)

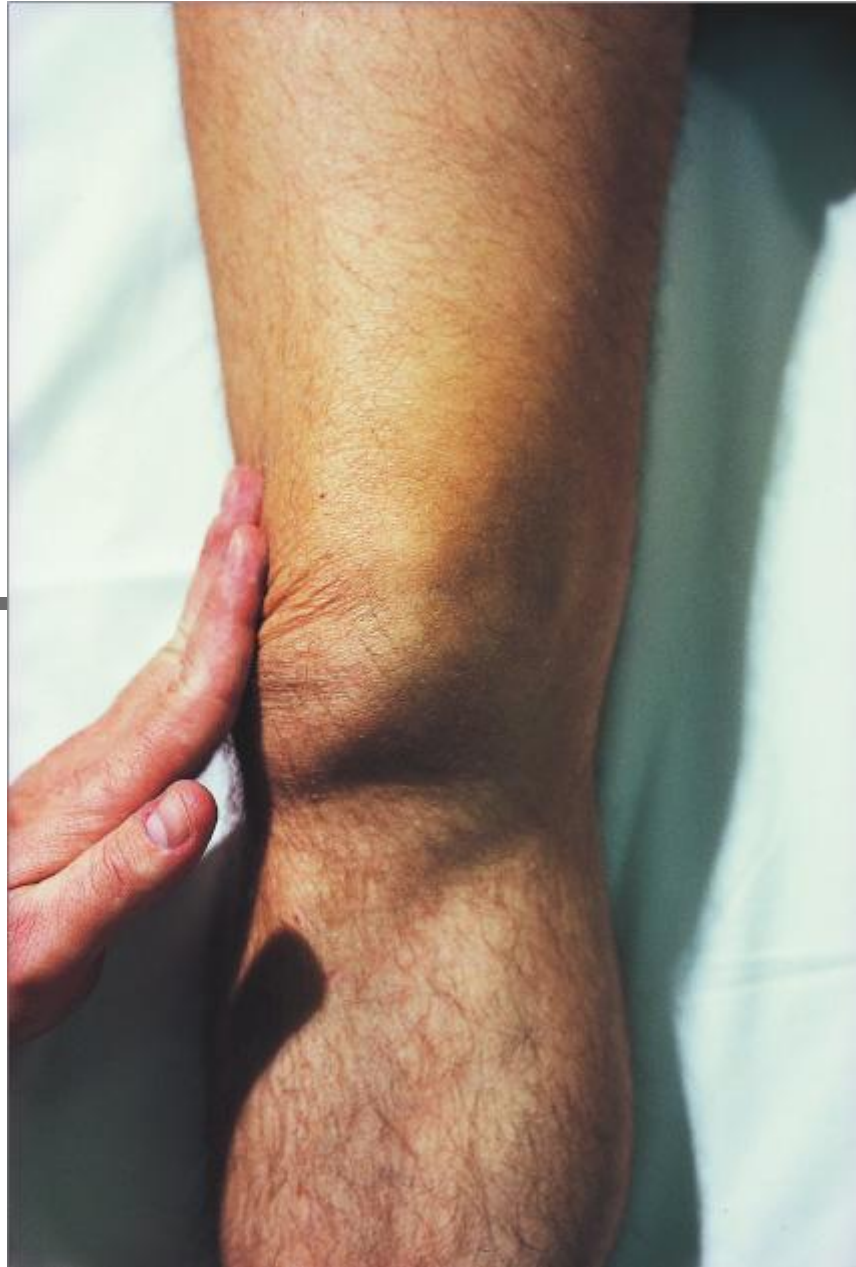Σχετικά όψιμη προσβολή. **Κύστη Baker**

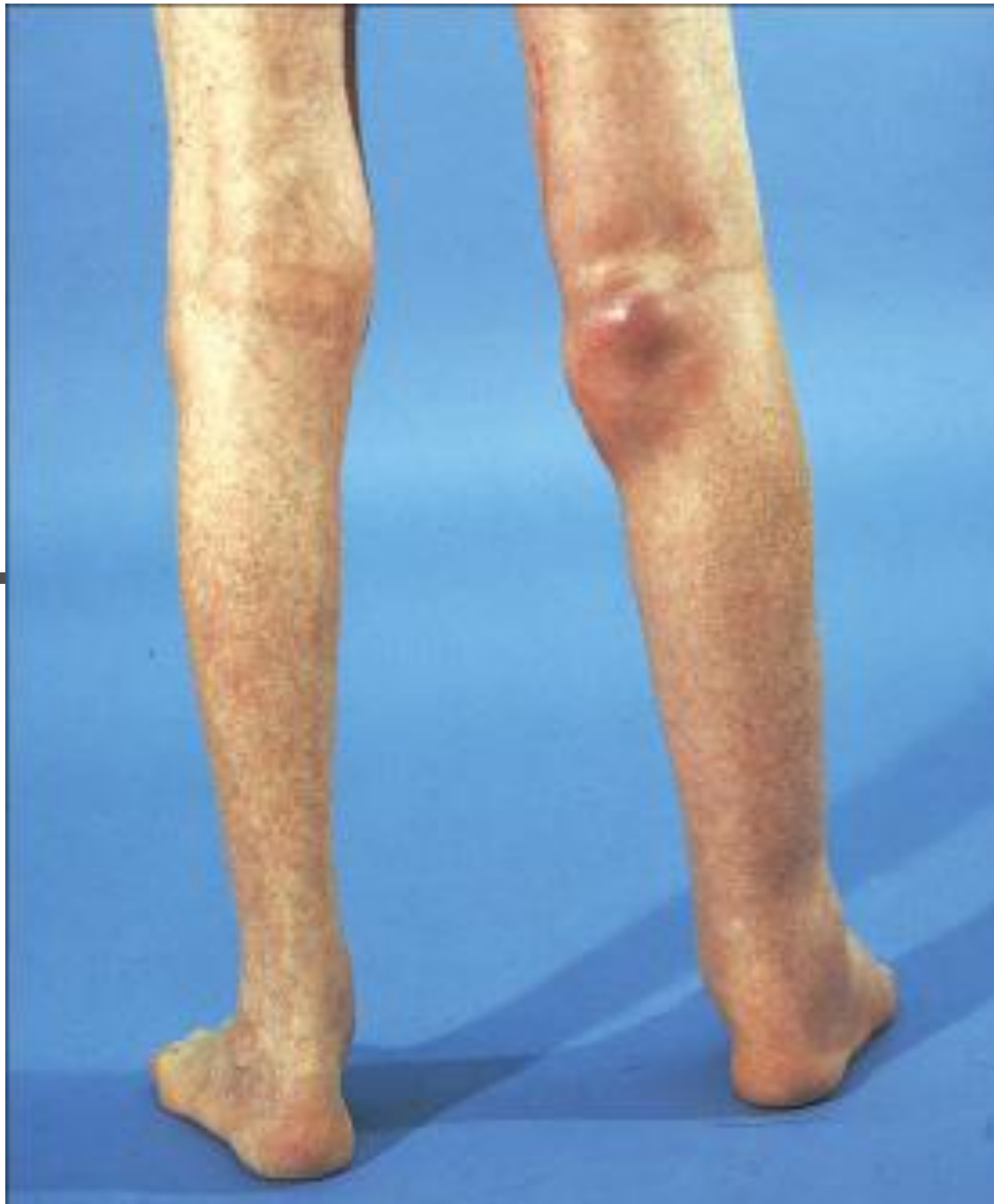
VII. Ισχία (40%)

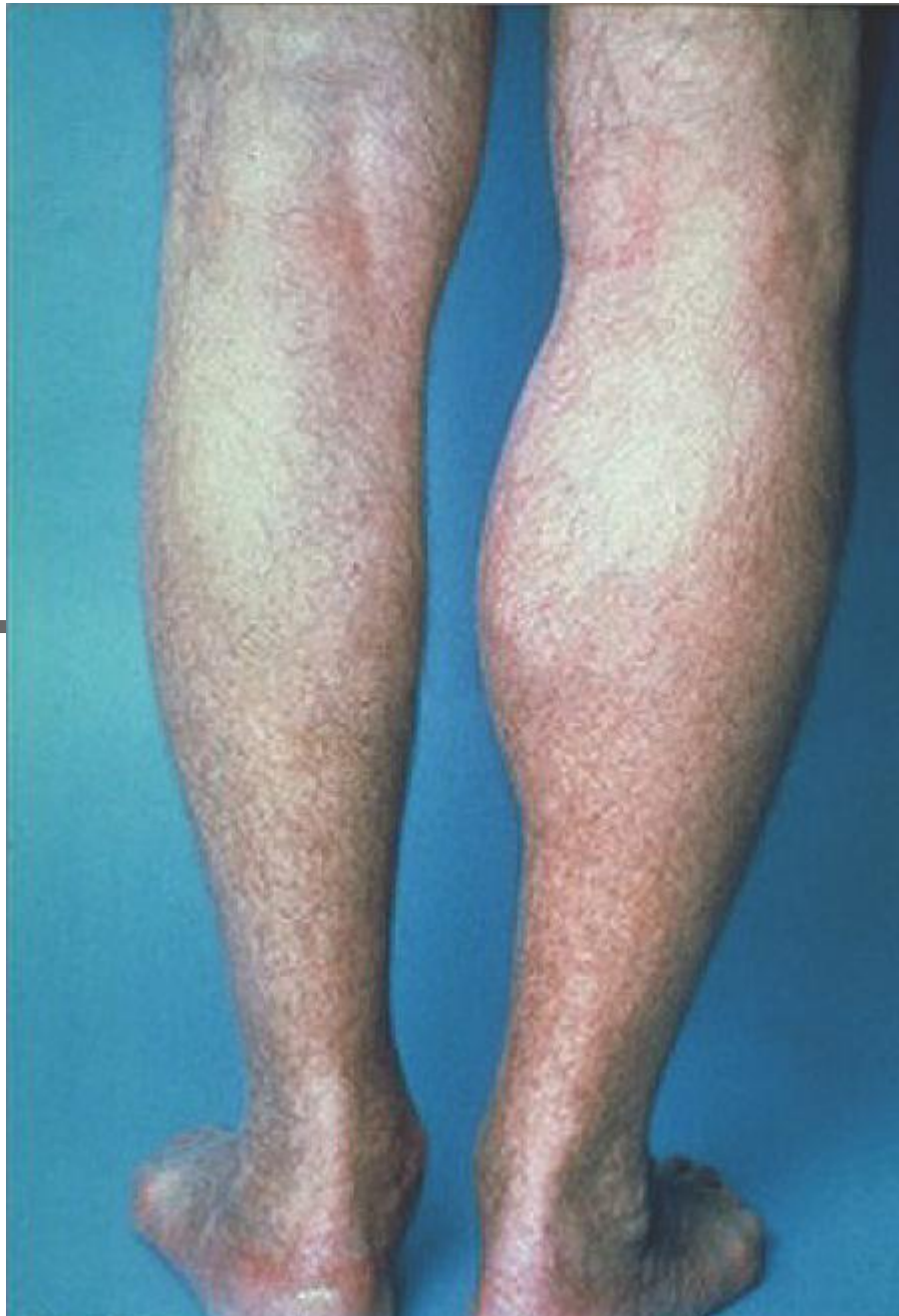Όψιμη προσβολή

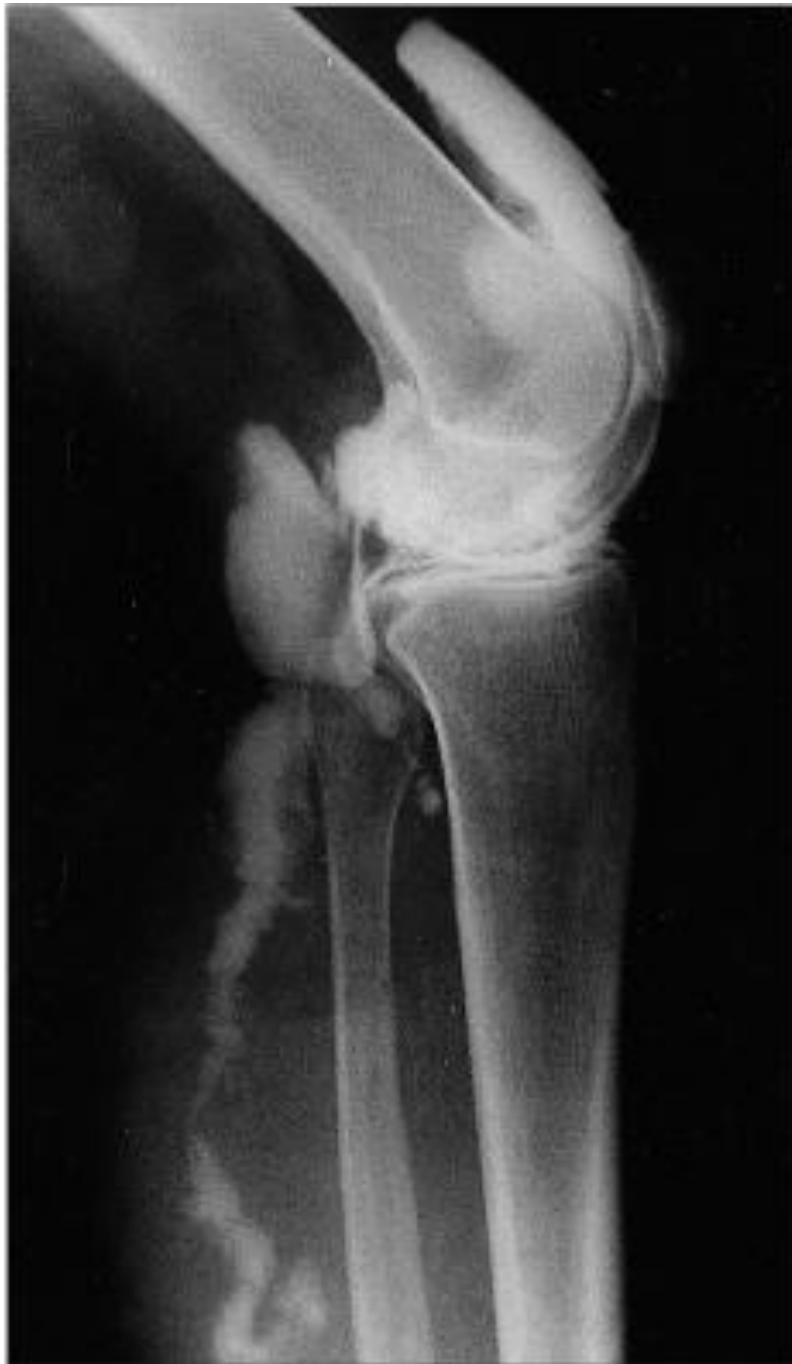

VIII. Κροταφογναθικές (25%)

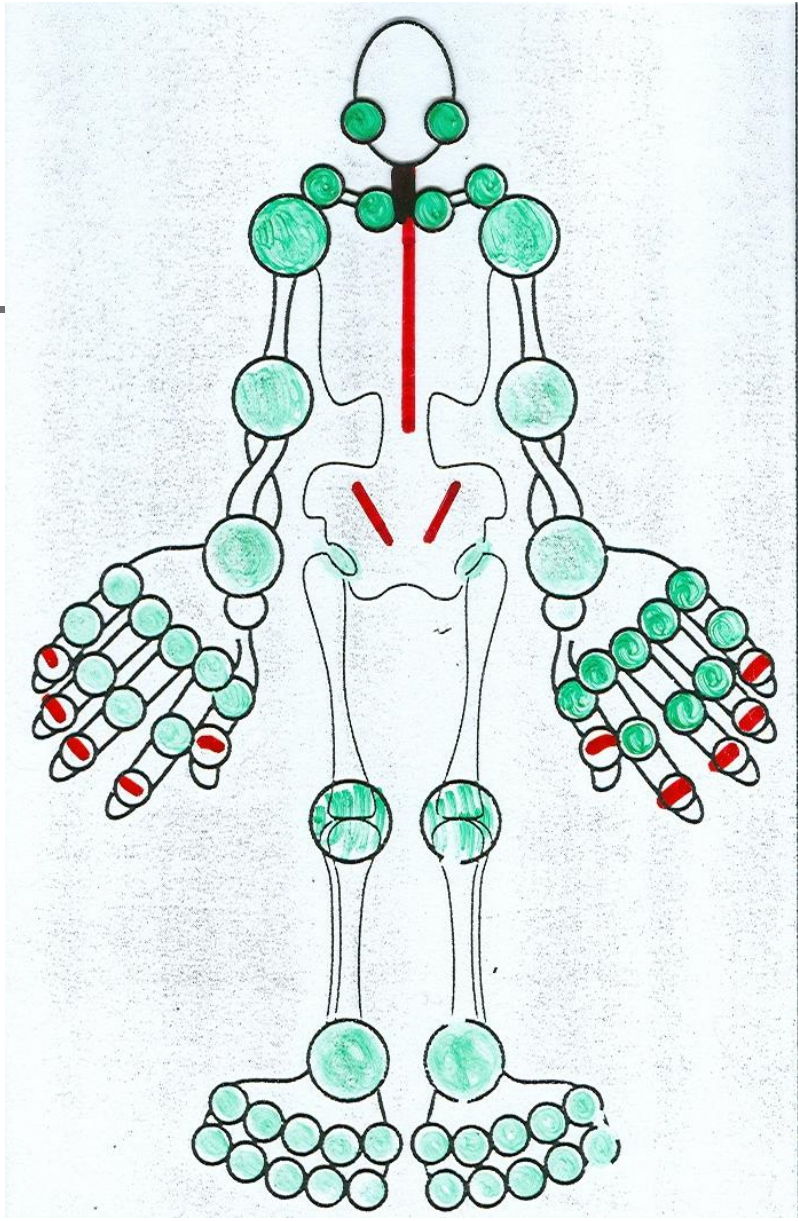













Εξωαρθρικές εκδηλώσεις Ρ.Α

Ενδέχεται να προηγηθούν των αρθρικών.

Επηρεάζουν την πρόγνωση

◆ Συνηθέστερες όταν υπάρχουν ρευματικά οζίδια και υψηλοί τίτλοι RFs.

I. Δέρμα : Ρευματοειδή οζίδια (20 %), παλαμιαίο ερύθημα, λέπτυνση δέρματος, ρευματοειδής αγγειίτις 5-15% (4 τύποι).

II. Οφθαλμοί : Επισκληρίτις, σκληρίτις, σκληρομαλάκυνση.
Ξηρά κερατοεπιπεφυκίτις (στα πλαίσια SS 15-20%)

III. Πνεύμονες : Πλευρίτις (30%), ρευματικά οζίδια πνευμόνων, σύνδρομο Carlan. Διάχυτη διάμεση πνευμονική ίνωση, πνευμονίτις, κυψελιδίτις, αγγειίτις, πνευμονική υπέρταση.

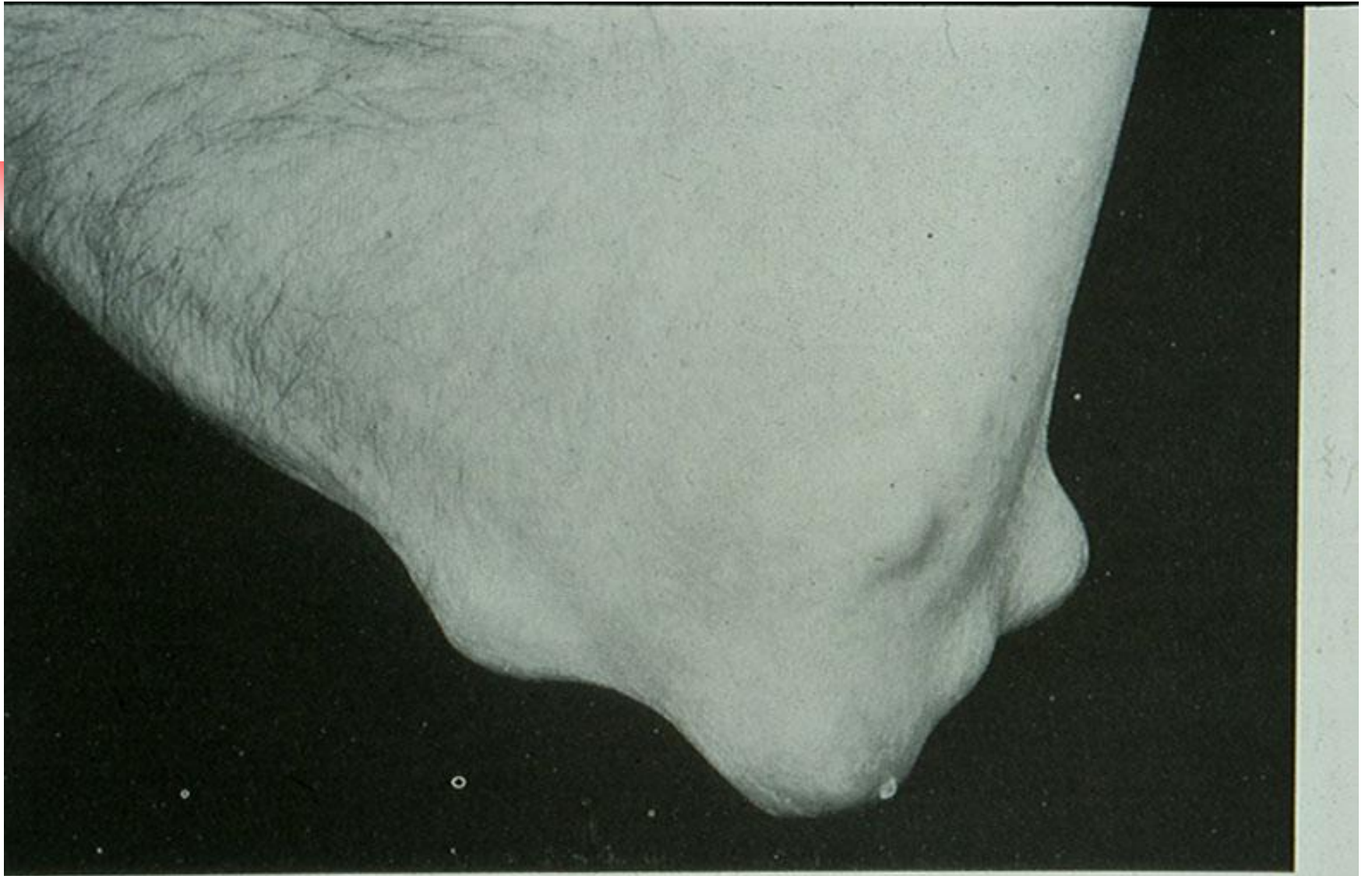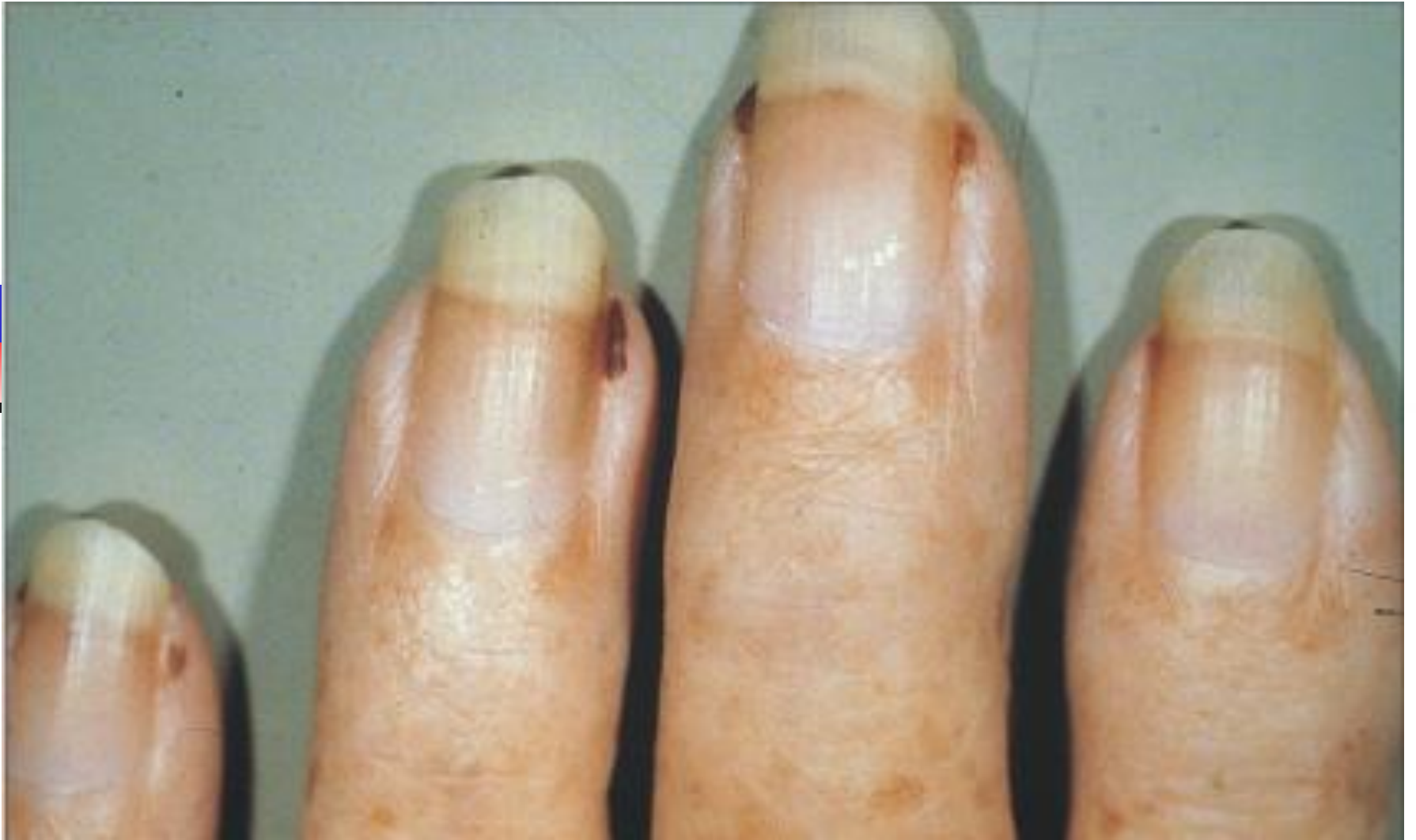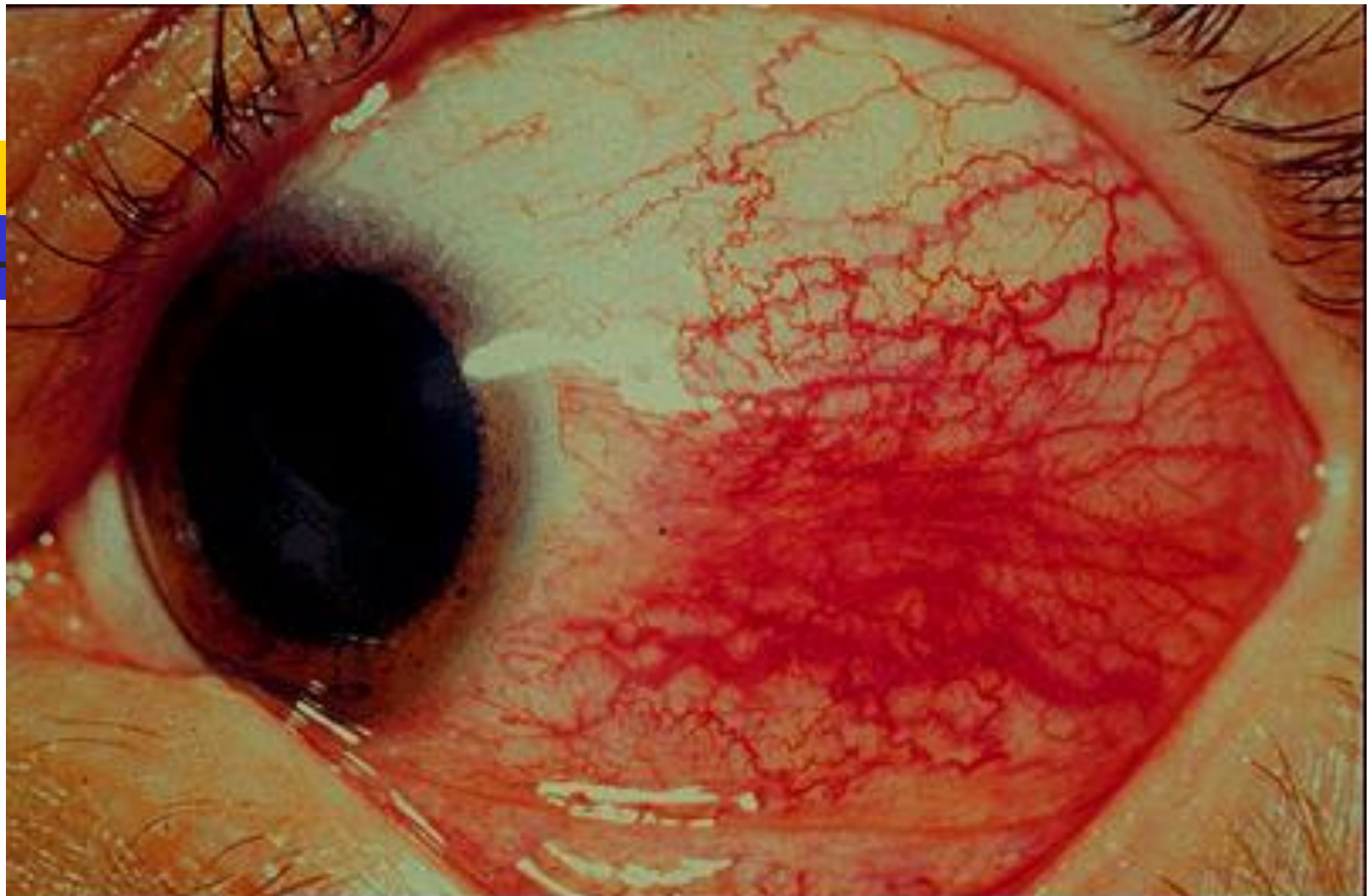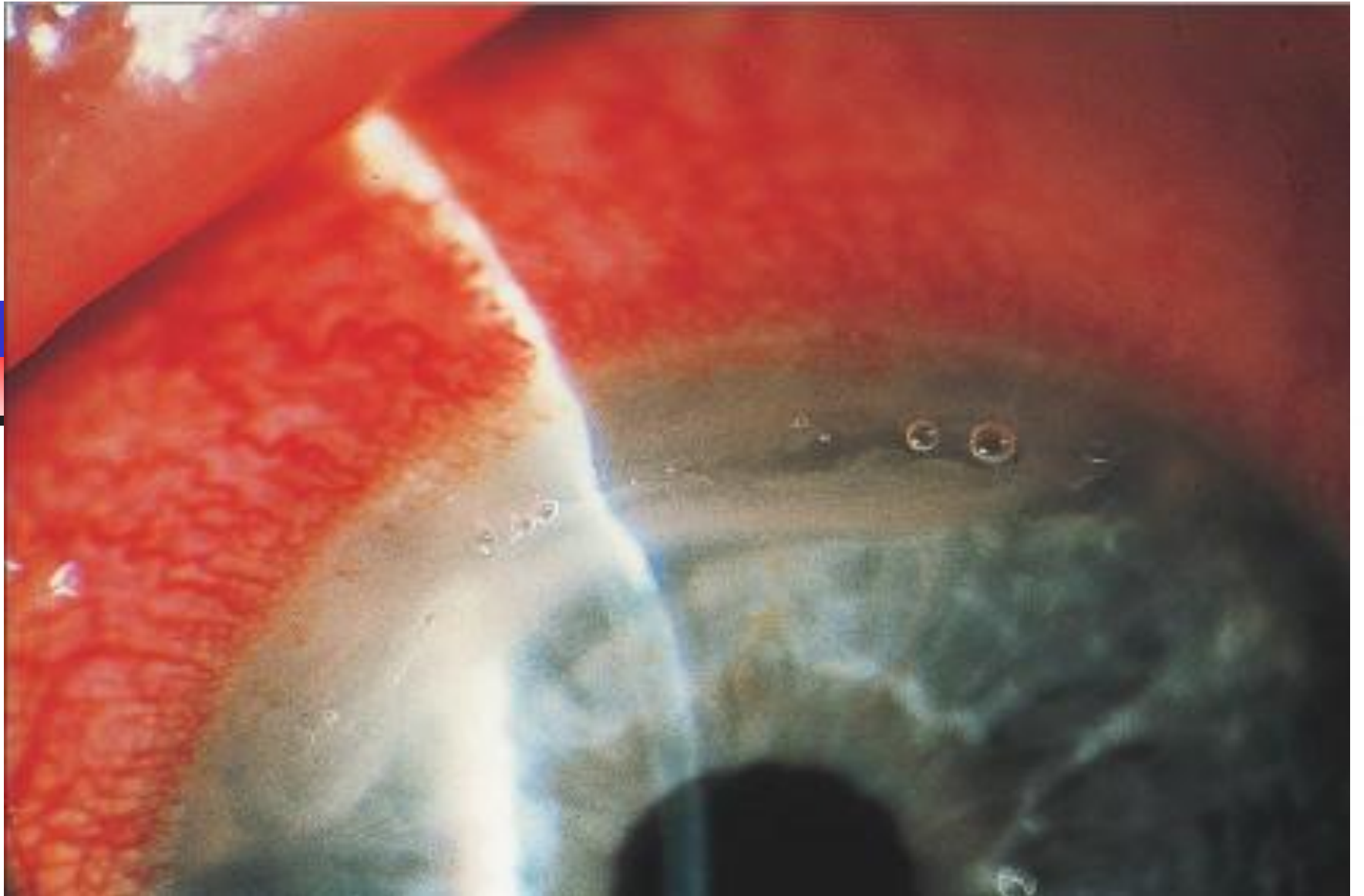


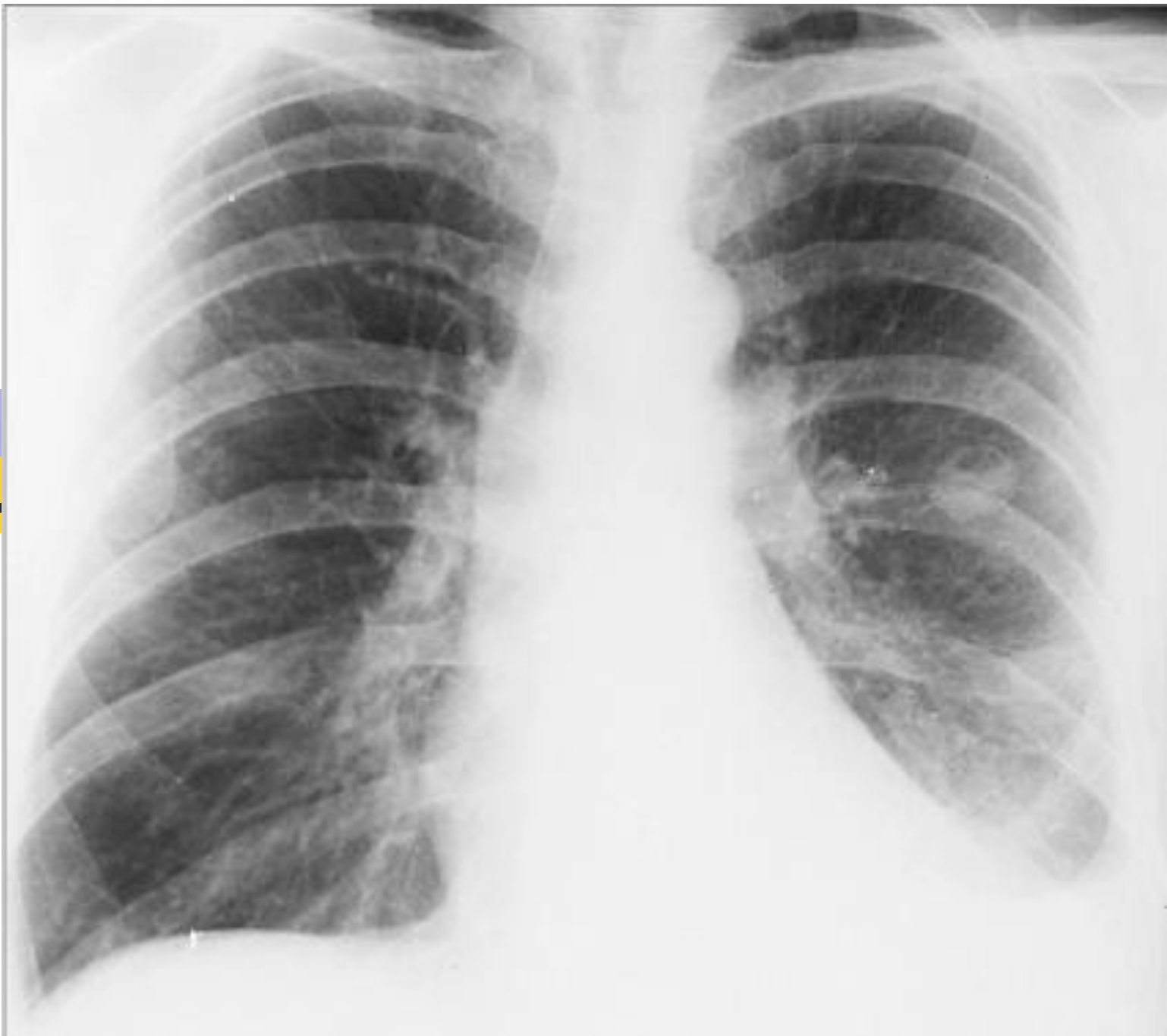Figure 4.13 Multiple subcutaneous RA nodules on the elbow.

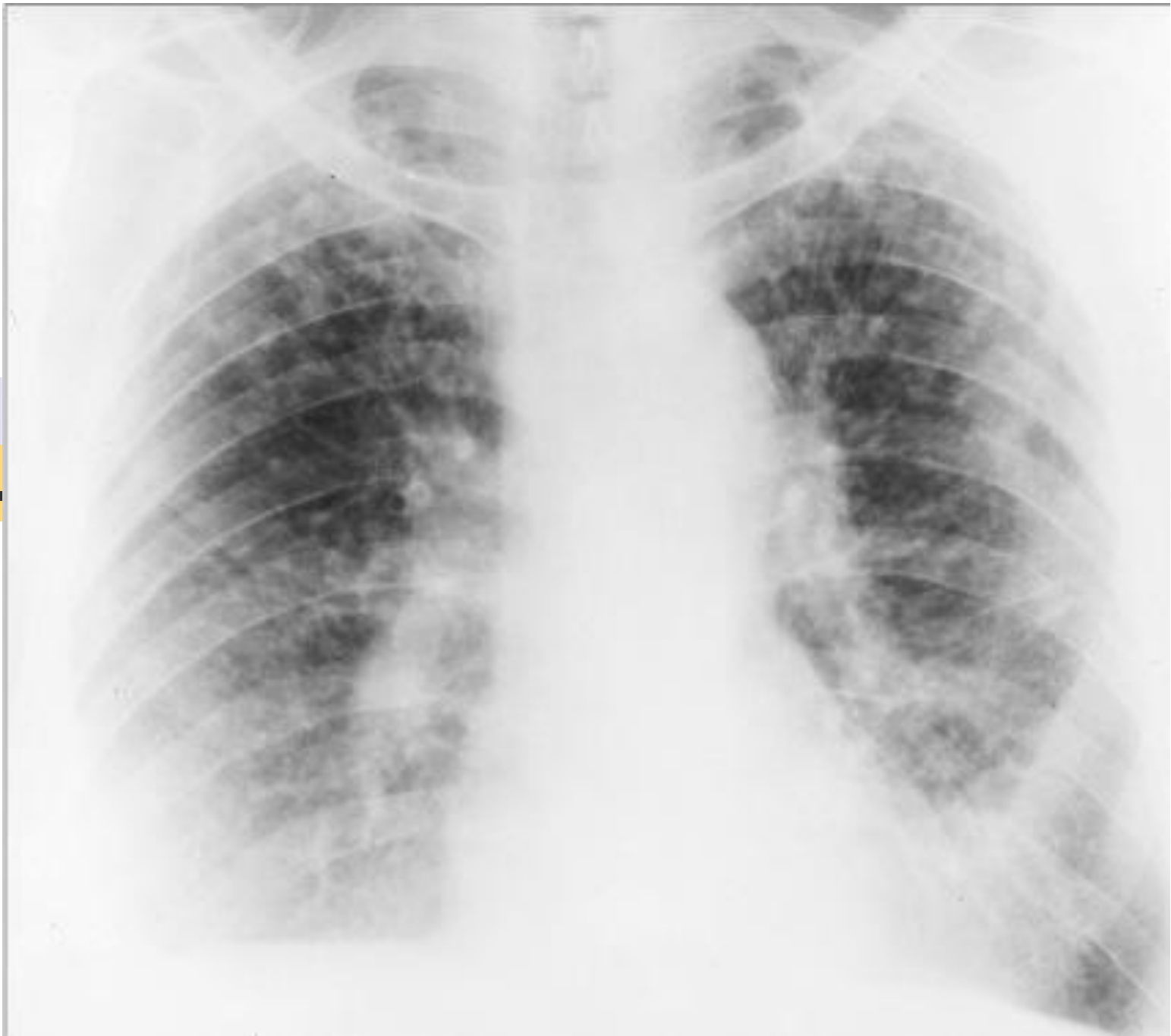





Episcleritis in rheumatoid arthritis Episcleritis in a patient with rheumatoid arthritis characterized by a patch of intense injection without scleral edema. Courtesy of M Reza Dana, MD, MPH.







Εξωαρθρικές εκδηλώσεις Ρ.Α (συνέχεια)



IV. Καρδία : Περικαρδίτις (10%). Ρευματικά οζίδια μυοκαρδίου (διαταραχές αγωγής), διάμεση μυοκαρδίτις, αμυλοείδωση μυοκαρδίου, αρτηρίτις στεφανιαίων αγγείων.

V. Νεφροί : Αμυλοείδωση, νεφροπάθεια από αναλγητικά, διάμεση νεφρίτιδα στα πλαίσια SS, μεμβρανώδης νεφροπάθεια.

VI. Αίμα & ΔΕΣ : Αναιμία (Χρονίας νόσου, σιδηροπενική, αυτοάνοση, απλαστική). Θρομβοκυττάρωση. Λεμφαδενοπάθεια. Σπληνομεγαλία (10%). Σύνδρομο Felty.

VII. Μύες : Μυική αδυναμία (συχνά από κορτικοειδή ή ανθελνοσοσιακά), ατροφίες, μυοσίτις, εικόνα ρευματικής πολυμυαλγίας.

Εξωαρθρικές εκδηλώσεις P.A (συνέχεια)

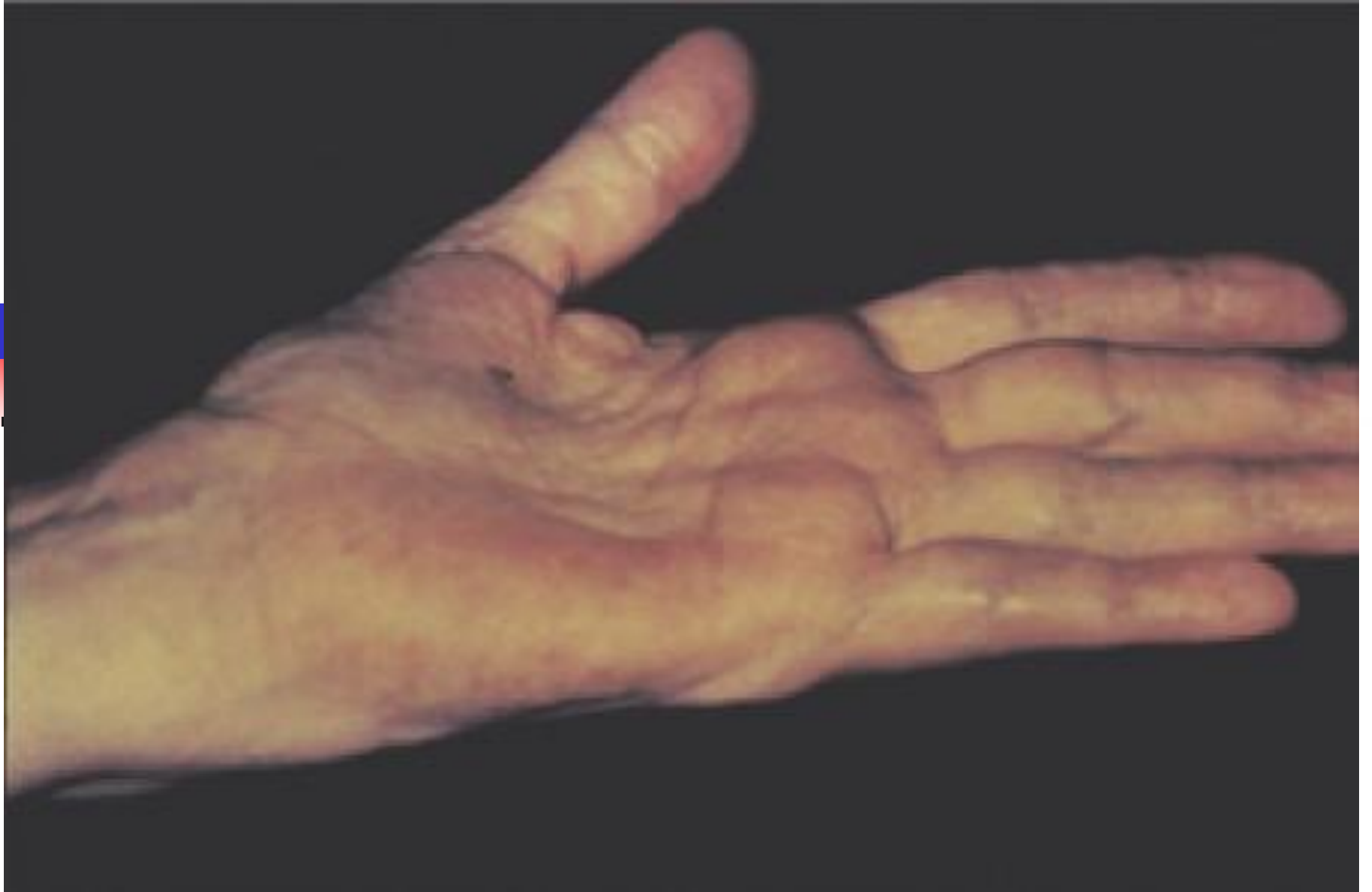VIII. Νευρικό : Σύνδρομα παγίδευσης νεύρων (μέσου*, ωλενίου, προσθίου κνημιαίου). Πολλαπλή μονονευρίτις (αγγειίτις). Αυχενική μυελοπάθεια**.

IX. Οστά : Γενικευμένη οστεοπόρωση (Διέγερση οστεοκλαστών από τις κυτοκίνες, κορτικοειδή, ακινησία)

X. Γαστρεντερικό : Γαστρίτις ή έλκος από φάρμακα. Ξηροστομία και διαταραχές ηπατικής λειτουργίας από SS. Αμυλοείδωση ήπατος ή εντέρου. Αγγειίτις εντέρου**.


* Συνήθης και πρώιμη επιπλοκή

** Βαριά επιπλοκή



Εργαστηριακά ευρήματα επί Ρ.Α

Κανένα εργαστηριακό εύρημα δεν είναι παθογνωμονικό.

- 
-
- Αναιμία. Λευκά ε.φ.ο.* Ενίοτε ηωσινοφιλία (αγγειίτιδες). Θρομβοκυτταρώση*.
 - ΤΚΕ, CRP, γ-σφαιρίνες αυξημένα.
 - Κρυοσφαιρίνες μεικτού τύπου II (IgM-IgG) ~17%.
 - ANA ~ 40% θετικά ,σε χαμηλούς τίτλους.
 - Συμπλήρωμα σε αγγειίτιδα ελαττωμένο.

Εργαστηριακά ευρήματα επί Ρ.Α (συνέχεια)

■ Παρουσία ρευματοειδών παραγόντων (RFs) 70-85%

- Αυτοαντισώματα έναντι του Fc κλάσματος της IgG (Συνήθως είναι IgM ανοσοσφαιρίνη)
- Παράγονται στα υμενικά πλασματοκύτταρα και εμπλέκονται στην παθοφυσιολογία της νόσου (ανοσοσυμπλέγματα), **χωρίς να είναι παθογενετικά.**
- Ενδέχεται να εμφανισθούν όψιμα (μόνο 50 % + στην έναρξη)
- **Δεν είναι ειδικά για τη Ρ.Α*, αλλά η ειδικότητά τους αυξάνεται με την άνοδο του τίτλου.**
- Η παρουσία τους και ο τίτλος τους μερικώς μόνο σχετίζονται με τη δραστηριότητα και τη βαρύτητα της νόσου.

* Συχνή παρουσία σε νοσήματα του συνδετικού ιστού SS (~70%) , ΣΕΛ ~ 40%, σκληρόδερμα, μεικτή νόσο, σε νεοπλασίες, σε λοιμώξεις και σε φυσιολογικά ηλικιωμένα άτομα.

IMMUNOGLOBULIN STRUCTURE

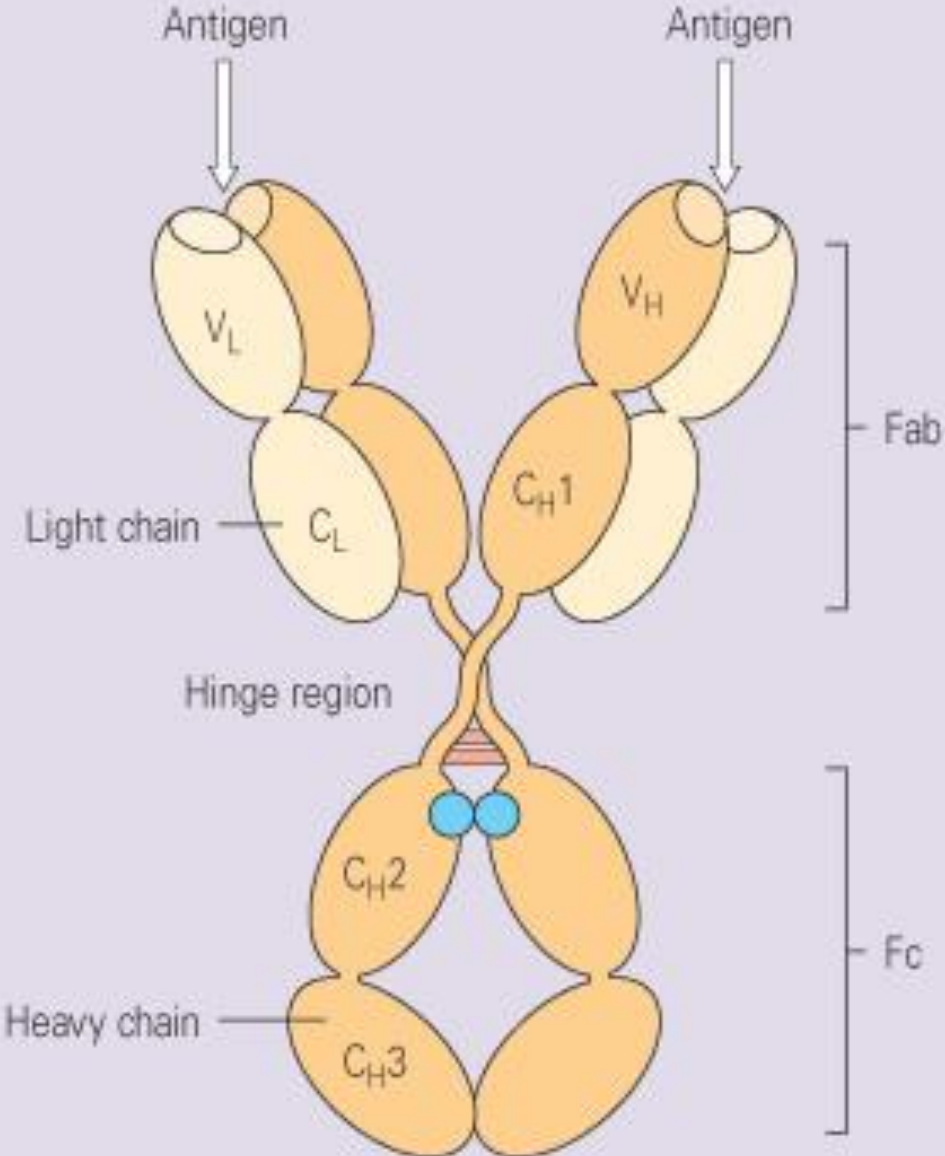


TABLE 74.3 SENSITIVITY AND SPECIFICITY OF RHEUMATOID FACTOR

Diagnosis	≥15U/ml	≥50U/ml	≥100U/ml
Rheumatoid arthritis	66*	46	26
Sjögren's syndrome	62	52	33
Systemic lupus erythematosus	27	10	3
Mixed connective tissue disease	23	13	6
Scleroderma	44	18	2
Polymyositis	18	0	0
Reactive arthritis	0	0	0
Osteoarthritis	25	4	4
Healthy controls	13	0	0
Sensitivity (%)	66	46	26
Specificity (%)	74	88 (92 [†])	95 (98 [†])

* Percentage of positive patients. [†]Specificity when a diagnosis of Sjögren's syndrome can be excluded.

Rheumatoid factors were determined by nephelometry in 100 patients with RA, in more than 200 patients with other rheumatic diseases and in 30 healthy control persons.

Εργαστηριακά ευρήματα επί Ρ.Α (συνέχεια)

- **Αντισώματα έναντι CCP**

Με Elisa ευαισθησία ανάλογη των IgM-RFs.

Ειδικότητα 98 %.

Συχνά η παρουσία τους προηγείται της νόσου.

Πολύτιμα για ΔΔ από SS, ΣΕΛ κ.α.

Αρνητικά αντι CCP και RFs καθιστούν απίθανη τη διάγνωση της Ρ.Α



Εργαστηριακά ευρήματα επί Ρ.Α (συνέχεια)

Απεικονιστικά :

■ Απλές ακτινογραφίες :

Ενισχύουν τη διάγνωση όταν :

- Εντόπιση : (ΠΚ, ΜΚΦ, ΕΜΦ, ΜΤΦ)

- **Τυπικές βλάβες** : Διόγκωση μαλακών μορίων, παρααρθρική οστεοπόρωση, επιχείλιες, υπό το χόνδρο, οστικές διαβρώσεις*, στα σημεία πρόσφυσης του αρθρικού υμένα. (Είναι τυπικές όταν εντοπίζονται στις : ΠΚ, στυλοειδή απόφυση ωλένης, 2^η και 3^η ΜΚΦ, κεφαλή 5^{ου} μεταταρσίου).


■ **MRI** (αναδεικνύει τις βλάβες πρωιμότερα).


■ **US**

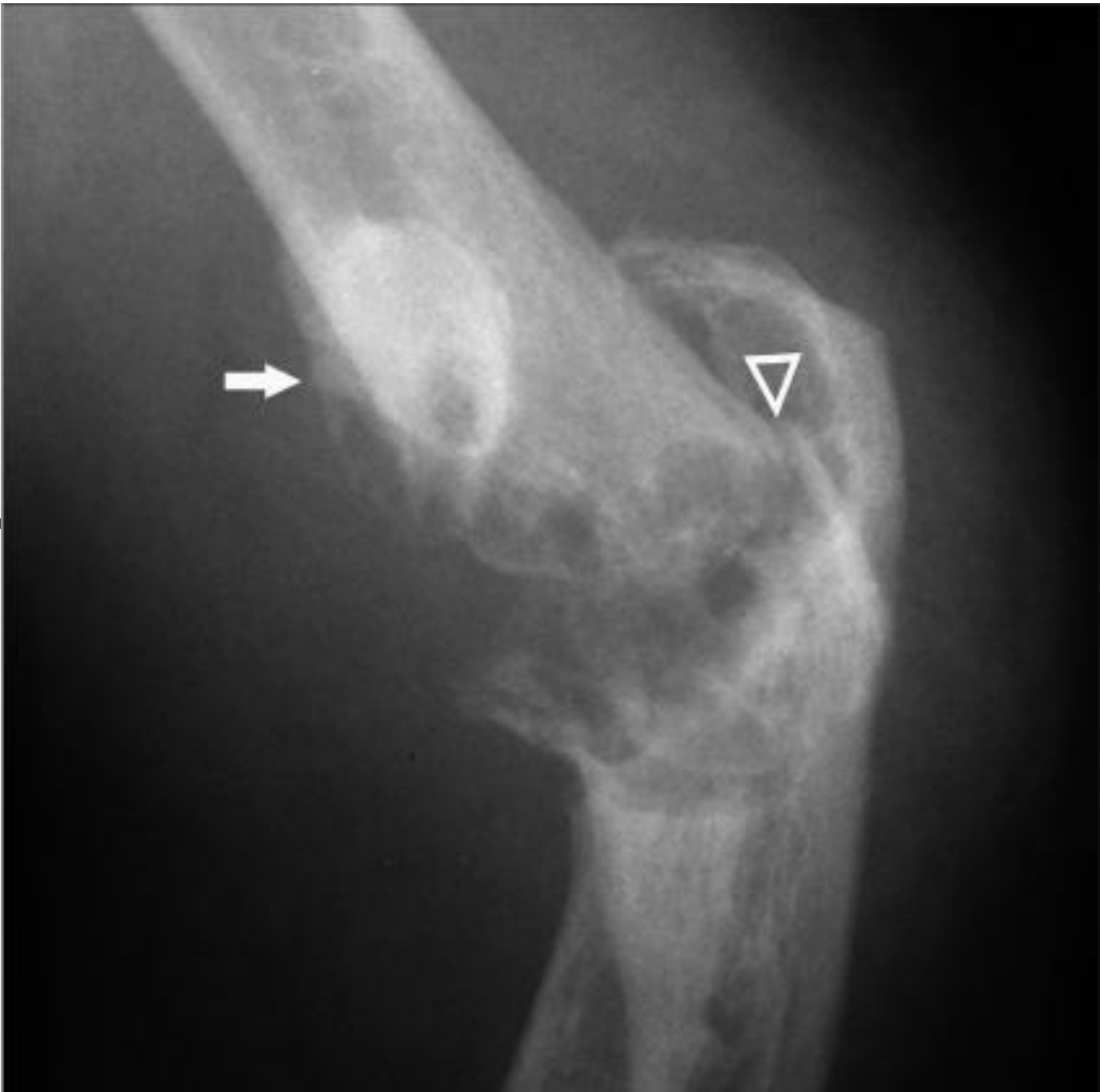

* Εμφανίζονται όψιμα

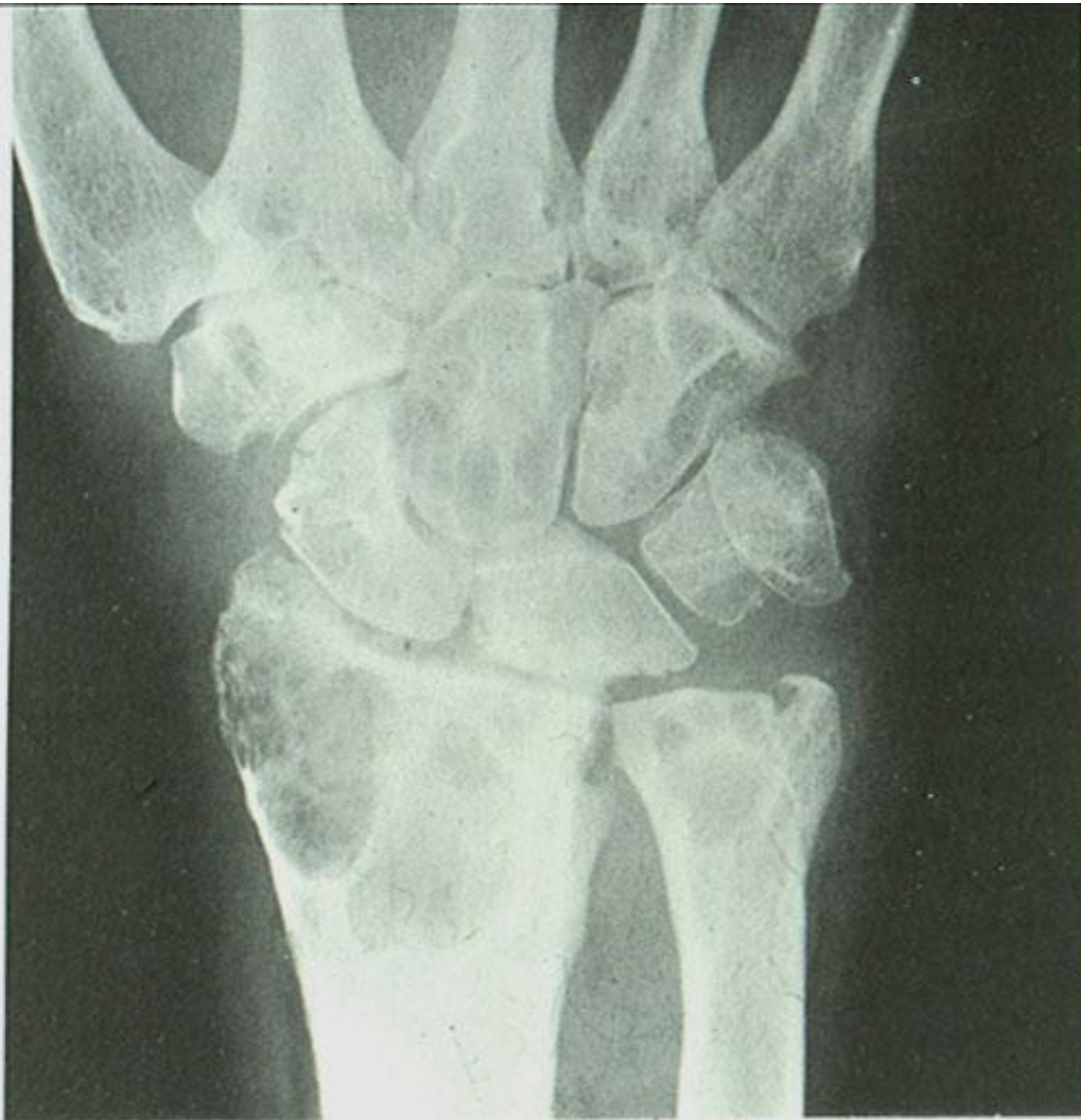
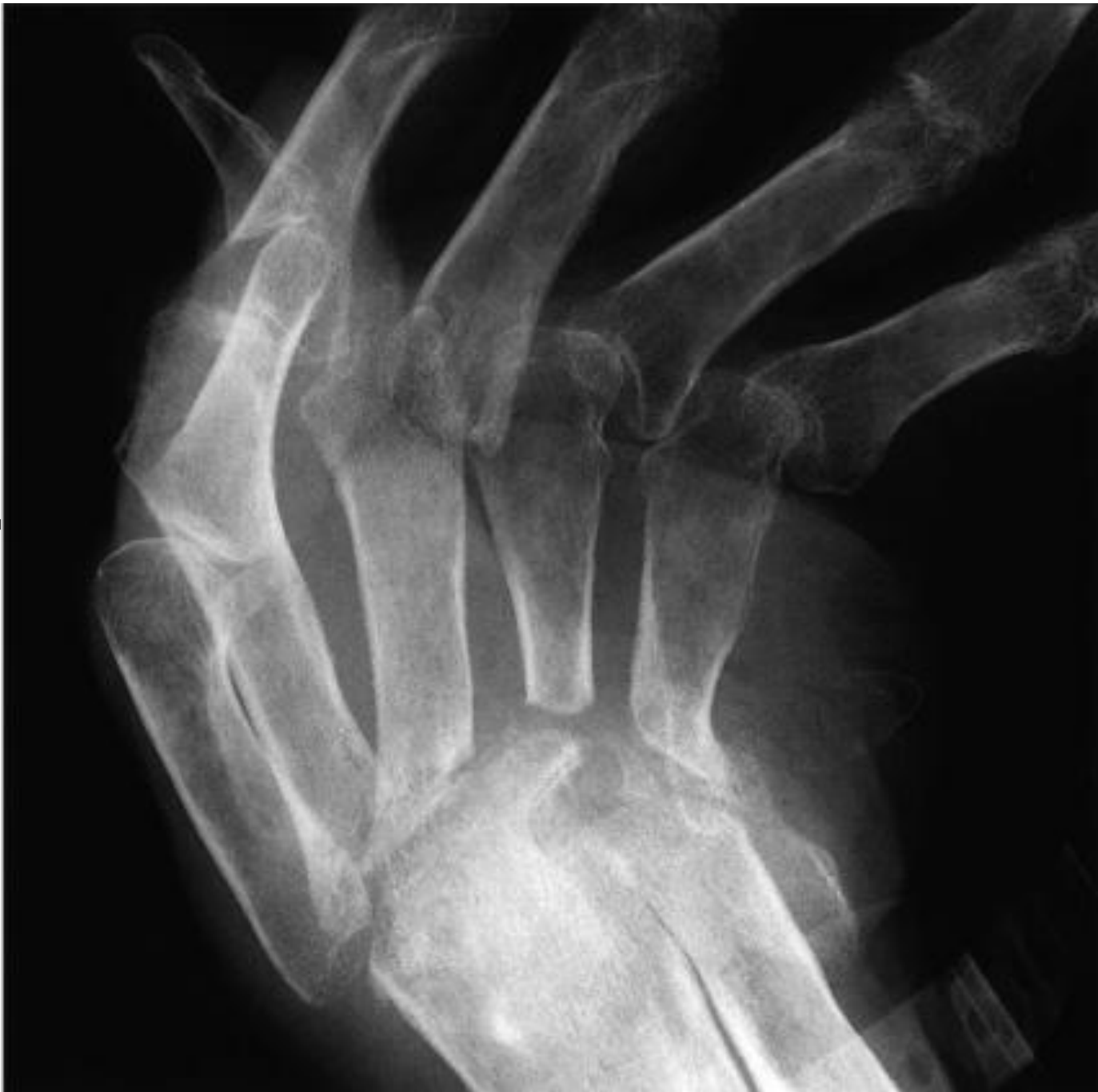
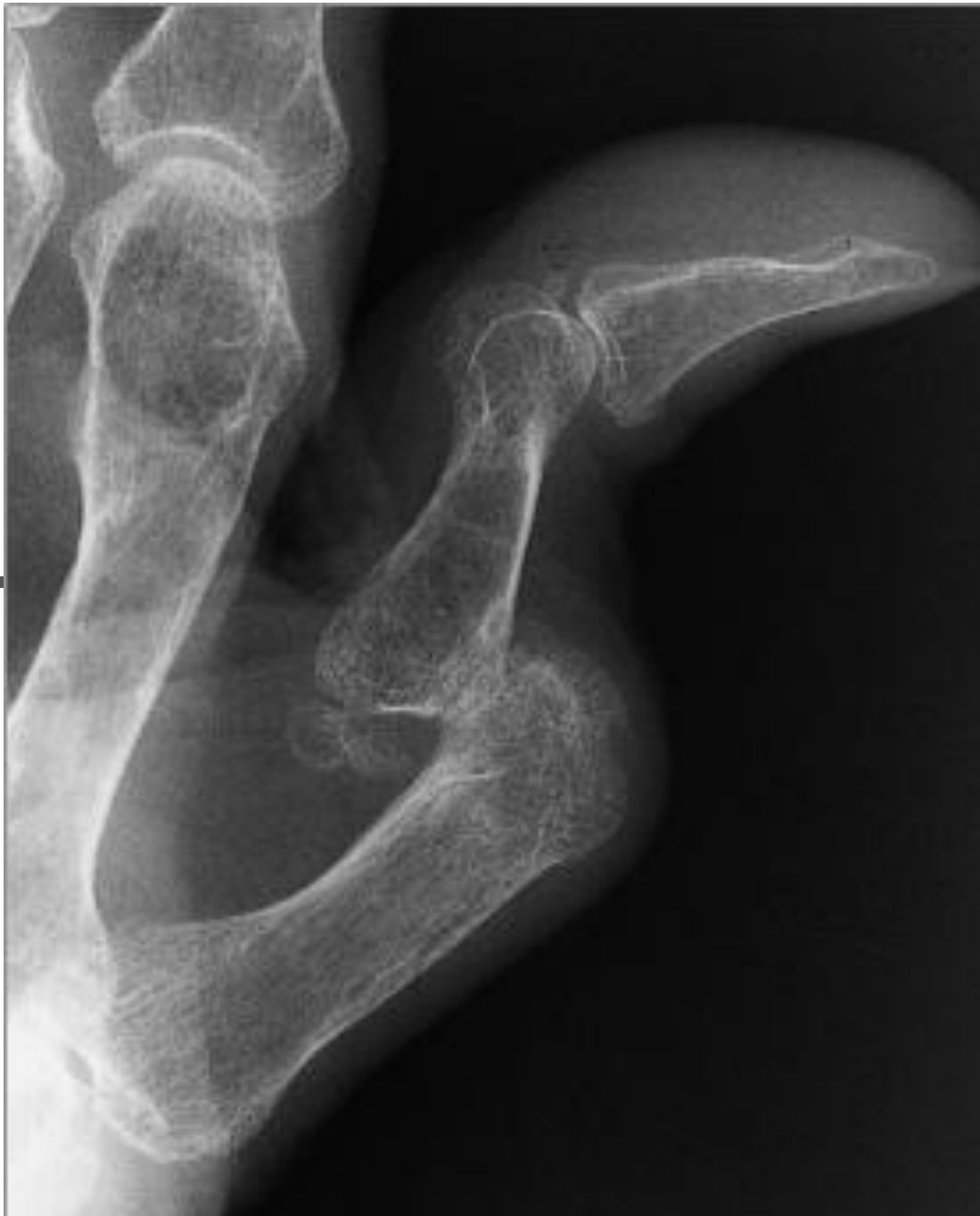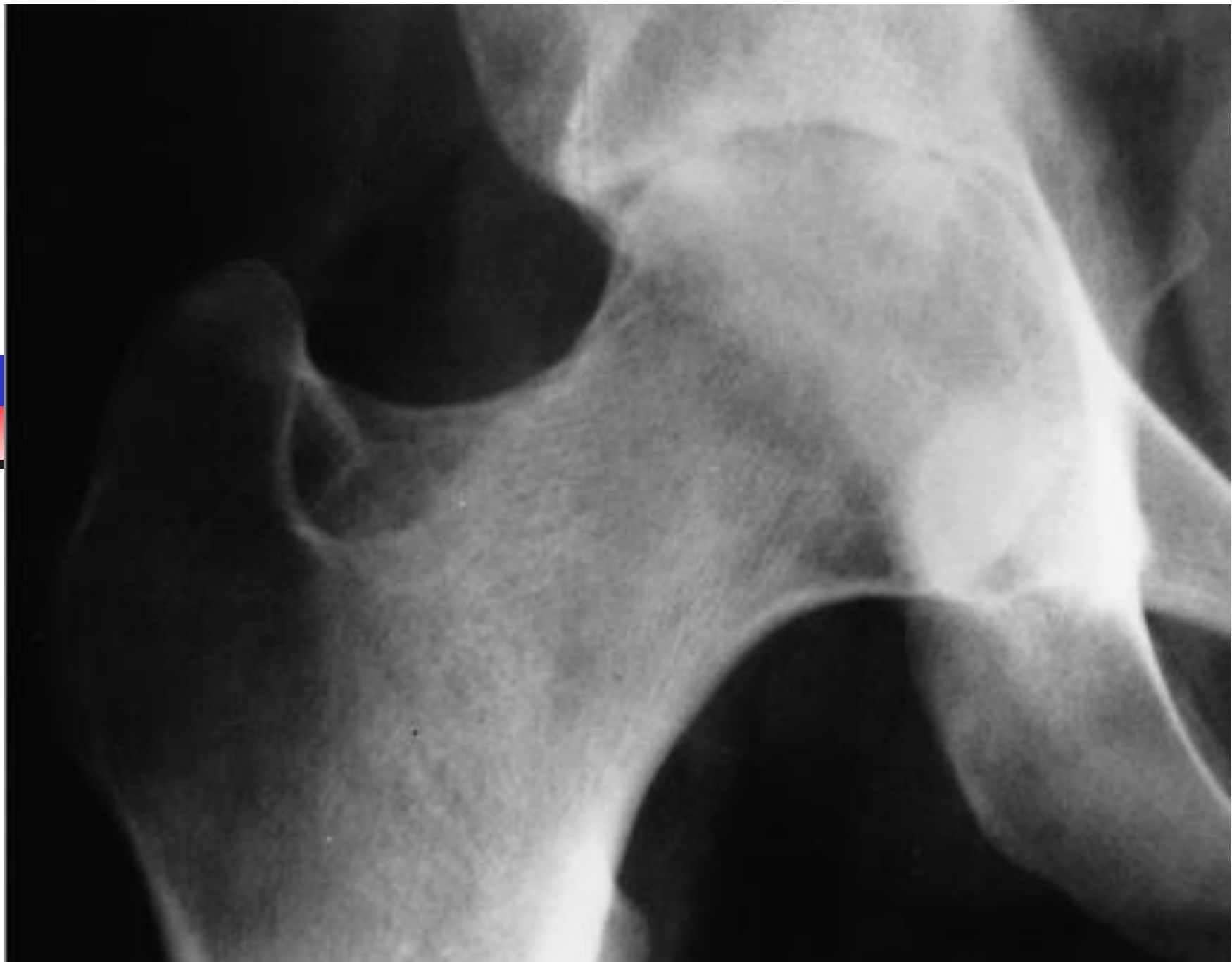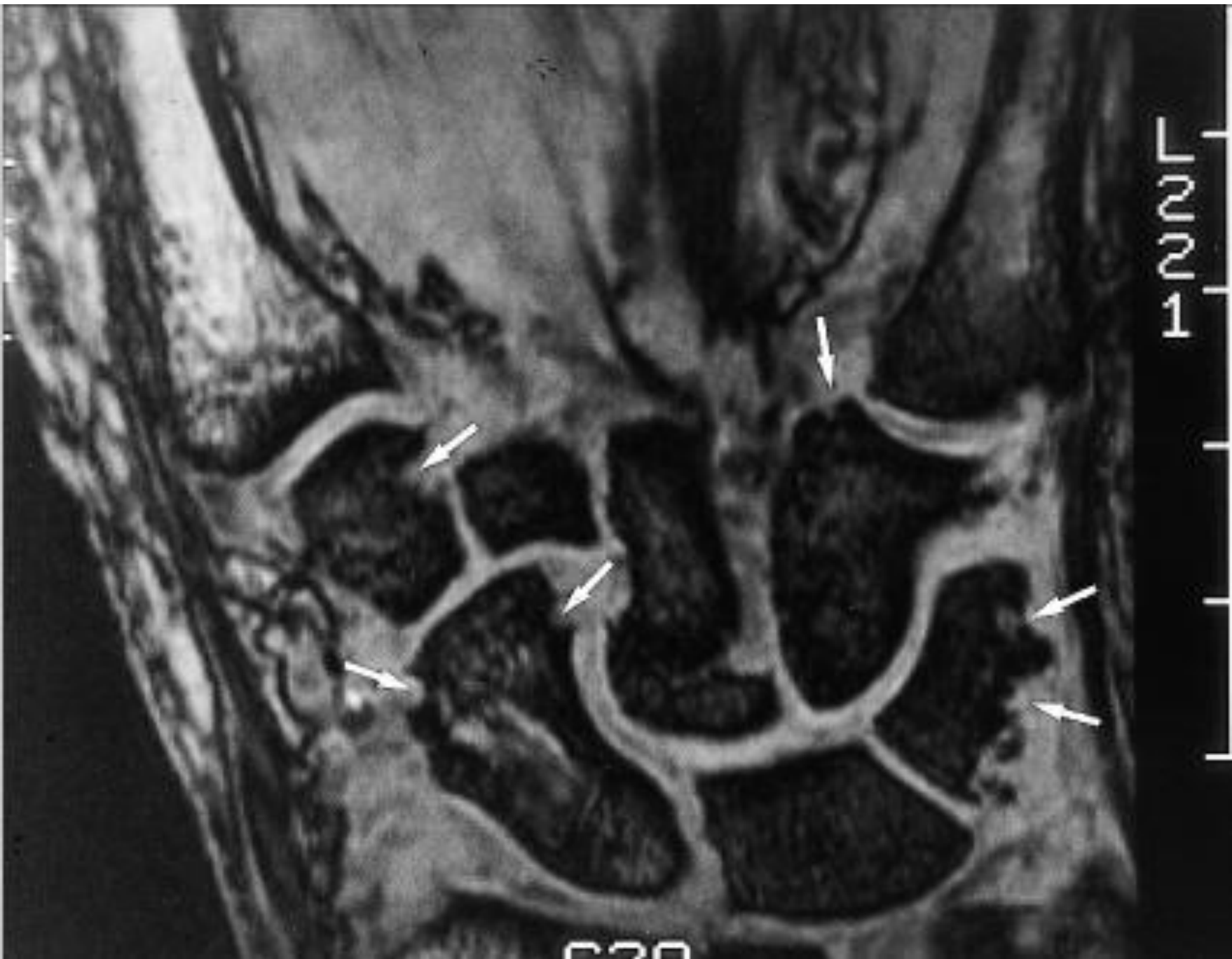Figure 4.7 Wrist in RA with erosion and prominent cyst formation.











LUMBA

C20

Διάγνωση Ρ.Α

- Στις τυπικές περιπτώσεις είναι εύκολη.
- **Πρώμα είναι συχνά δυσχερής.**
- Για την ταξινόμηση και την διάγνωση είναι χρήσιμα τα **αναθεωρημένα κριτήρια της ARA :**

1. Πρωινή δυσκαμψία διάρκειας > 1 ώρα
2. Αρθρίτιδα > 3 αρθρώσεων
3. Αρθρίτιδα μιας εκ των ΠΚ,ΜΚΦ,ΕΜΦ.
4. Συμμετρική προσβολή.
5. Υποδόρια οζίδια.
6. Τυπικές για Ρ.Α ακτινολογικές αλλοιώσεις.
7. Παρουσία RFs.

Για τη διάγνωση απαιτούνται 4 τουλάχιστον κριτήρια και τα 1- 4 να διαρκούν πάνω από 6 εβδομάδες.

Επιπλοκές Ρ.Α



- **Λοιμώξεις**

- Εξωαρθρικές (πνευμονία, ουρολοιμώξεις, σήψη)
- Ενδοαρθρικές (σταφυλόκοκοι, Gram-, εγχύσεις)

- **Πρώιμη καρδιαγγειακή νόσος.**

- **Αμυλοείδωση 5-10 %.**

- ΑΑ Αμυλοειδές
- Σχετίζεται με την διάρκεια, την βαρύτητα και την έκταση της νόσου.
- Προσβάλλονται οι νεφροί, το ήπαρ, το έντερο, ο σπλήνας, η καρδιά...

- **Αστάθεια Α.Μ.Σ.Σ και ατλαντοαξονικό υπεξάρθρημα.**

Επιπλοκές Ρ.Α (συνέχεια)

- **Σύνδρομο Felty (~ 1 %)**

Ρ.Α με σπληνομεγαλία και ουδετεροπενία (ή και θρομβοπενία)

Υπέρχρωση δέρματος, εξελκώσεις κάτω άκρων - πνευμονίες.

Συνήθως σε βαριά νόσο, με οζία ,υψηλό τίτλο RFs και ANA θετικά.

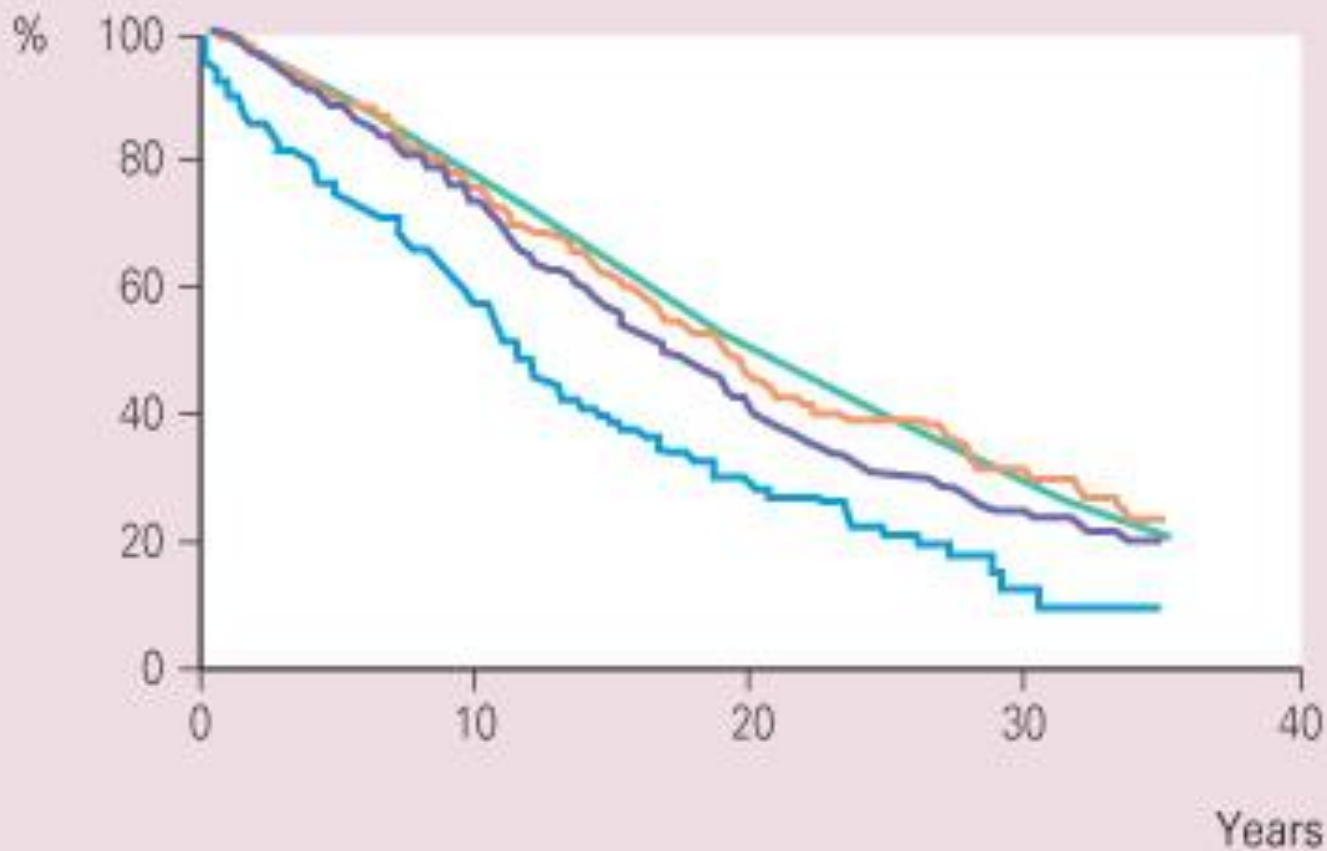
- **Ρήξεις τενόντων - Σύνδρομα παγίδευσης νεύρων - Οστεοπόρωση με κατάγματα – Δερματικές εξελκώσεις Σύνδρομο υπεργλοιότητος.**

- **Επιπλοκές από φάρμακα*.**

- **Ανάπτυξη λεμφώματος*.**

SURVIVAL OF PATIENTS WITH EXTRA-ARTICULAR MANIFESTATIONS OF RHEUMATOID ARTHRITIS

- General population
- All patients with RA
- Patients with RA without extra-articular manifestations
- All patients with extra-articular manifestations



Πορεία και πρόγνωση Ρ.Α

- **Απρόβλεπτη με εξάρσεις και υφέσεις.**
 - 20% Μακροχρόνια ύφεση
 - 25% Ύφεση με ελάχιστα συμπτώματα
 - 45% Επίμονη ενεργό νόσο με παραμορφώσεις
 - 10% Ραγδαία εξέλιξη με βαρεία αναπηρία
 - **Οι άνδρες γενικώς έχουν καλύτερη πρόγνωση.**
 - **Ο RF έχει προγνωστική αξία** (Αγγειίτιδα, οζίδια, διαβρώσεις συχνά συνυπάρχουν με υψηλούς τίτλους RF)
 - **HLA DR₄** εκτός από αυξημένη επιρρέπεια στη νόσο, συνεπάγεται και αύξηση της πιθανότητας συστηματικής προσβολής.
- Θάνατος από : Λοιμώξεις, πρόιμη αγγειακή νόσο, αγγειίτιδα, αμυλοείδωση, αιμορραγίες πεπτικού, αυχενικό υπεξάρθρομα, σύνδρομο Felty, λέμφωμα.**



Στοιχεία Διαφορικής Διάγνωσης

- Οικογενειακό ιστορικό
- Πρωινή δυσκαμψία
- Συμμετρική προσβολή αρθρώσεων
- Προσβολή "αγαπημένων" αρθρώσεων (ΕΜΦ, ΜΚΦ, ΠΚ κ.α)
- Οίδημα προσβεβλημένων αρθρώσεων
- Καλή απάντηση στα ΜΣΑΦ.

Θεραπεία ρευματοειδούς αρθρίτιδας

- Δυσχερής

- Στόχοι :

A) Ύφεση του άλγους και της δυσκαμψίας.

B) Διατήρηση ή αποκατάσταση κινητικότητας.

Γ) Αποφυγή παραμορφώσεων και αναπηρίας.

1. Ανάπαυση

2. Δίαιτα (πολυακόρεστα Ω_3 λιπαρά οξέα)

3. Φυσικοθεραπεία

4. Εργασιοθεραπεία

5. Ορθοπεδικά βοηθήματα και επεμβάσεις

6. Ψυχολογική υποστήριξη

7. Φάρμακα

Θεραπεία Ρευματοειδούς αρθρίτιδος (συνέχεια)



■ Φάρμακα

1. Αναλγητικά – αντιφλεγμονώδη.
2. Τροποποιητικά της πορείας της νόσου
3. Ανοσοκατασταλτικά
4. Βιολογικοί παράγοντες
5. Συνδυασμοί
6. Επιθετικές θεραπείες

Θεραπεία ρευματοειδούς αρθρίτιδας (συνέχεια)

Φάρμακα που τροποποιούν την εξέλιξη της νόσου

- Απαιτούν λίγους μήνες για να δράσουν

α) Ανθελonoσιακά β) **Μεθοτρεξάτη** γ) Λεφλουνομίδη

δ) Σουλφασαλαζίνη ε) **Κυκλοσπορίνη**

α) **Κυκλοφωσφαμίδη** β) **Αζαθειοπρίνη** γ) **Χλωραμβουκίλη**

Θεραπεία ρευματοειδούς αρθρίτιδας (συνέχεια)

Κορτικοειδή

- Αντιφλεγμονώδη, ανοσορυθμιστικά
- Χρησιμοποιούνται σε συνδυασμό με άλλα τροποποιητικά **σε μικρές δόσεις (5-10 mg PRN) ή σε ώσεις** ή για τοπικές εγχύσεις (γόνατο, ώμος)

Ενδείξεις:

- α) Ταχέως εξελισσόμενη Ρ.Α, μη ανταποκρινόμενη στα ΜΣΑ και τα ανοσοτροποποιητικά.
- β) Εμπύρετη συστηματική μορφή
- γ) Ρ.Α με εικόνα ρευματικής πολυμυαλγίας
- δ) Αγγειίτιδα
- ε) Πλευρίτιδα
- στ) Περικαρδίτιδα
- ζ) Σκληρίτιδα, επισκληρίτιδα

Θεραπεία ρευματοειδούς αρθρίτιδας (συνέχεια)

Βιολογικοί παράγοντες

Αντι-TNF παράγοντες , αναστολείς της IL-1,6, παράγοντες έναντι των β-λεμφοκυττάρων, όπως Etanercept (Enbrel), Infliximab,(Remicade), Adalimumab (Hummira) - Anakinra (Kinaret) -Tocilizumab -Rituximab (MabThera), Anti CTLA -4.

Συνδυασμοί τροποποιητικών (π.χ. MTX- αντι-TNF)

Επιθετικές θεραπείες : (πλασμαφαίρεση, λευκαφαίρεση, ολική λεμφική ακτινοβολία.Θεραπεία ώσεων)

Φαρμακευτική υμενεκτομή με ενδοαρθρική έγχυση ραδιοϊσοτόπων (Yttrium-90, Rhenium-186)

Ορθοπαιδικές επεμβάσεις.

TABLE 45.7 SAFETY REPORTS ASSOCIATED WITH TNF INHIBITORS⁷⁷

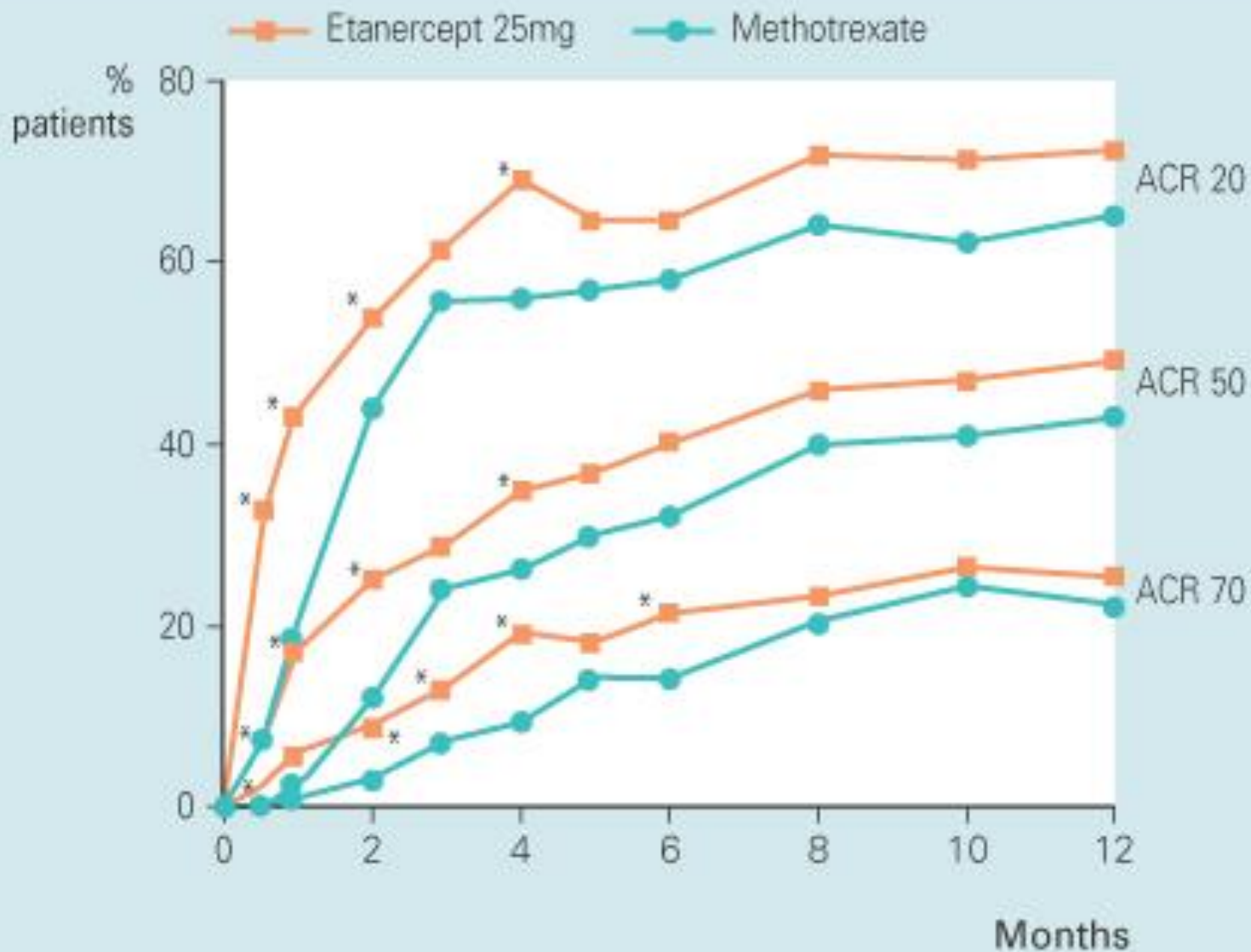
Adverse event	Infliximab (n ~170 000)*	Etanercept (n ~104 000)*
<i>M. tuberculosis</i> infection	92	11
USA tuberculosis rate (per 100 000 patient-years)	15.1	6.3
Atypical mycobacterial infection	0 [†]	8
Histoplasmosis	9	1
<i>Listeria monocytogenes</i> infection	11	1
<i>Pneumocystis carinii</i> infection	12	5
Aspergillosis	6	2
Candidiasis	7	3
Cryptococcosis	2	3
Coccidioidomycosis	2	0
Pancytopenia	15	12
Aplastic anemia	0	4
Total multiple sclerosis (new-onset)	9 (3)	14 (6)
Optic neuritis	4	3
Seizures	29	26
Lupus-like disease	4	4
Colonic perforations	NA	13
Lymphoma	10	18

* Number exposed to drug worldwide. † The FDA presentation reported 92 cases of *M. tuberculosis* infection with infliximab as of 17 August 2001 and three cases of atypical mycobacterial have since been reported.

TABLE 45.8 RELATIVE CONTRAINDICATIONS TO TNF INHIBITOR THERAPY

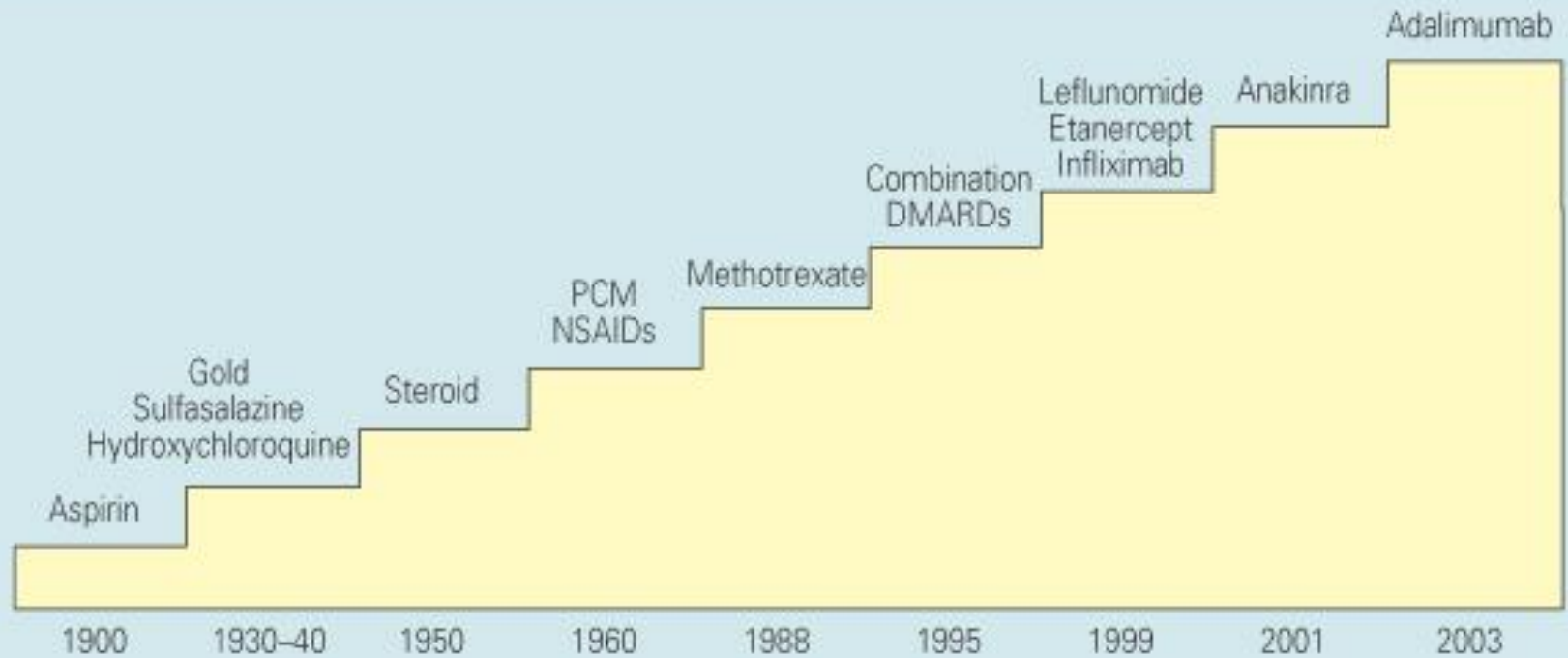
- Systemic lupus erythematosus
- Overlap disease
- Multiple sclerosis
- Optic neuritis
- Current active, serious infections
- Chronic/recurrent infections
- Immunosuppression
- Untreated tuberculosis
- Untreated + PPD
- Congestive heart failure (NYHA class III or IV)

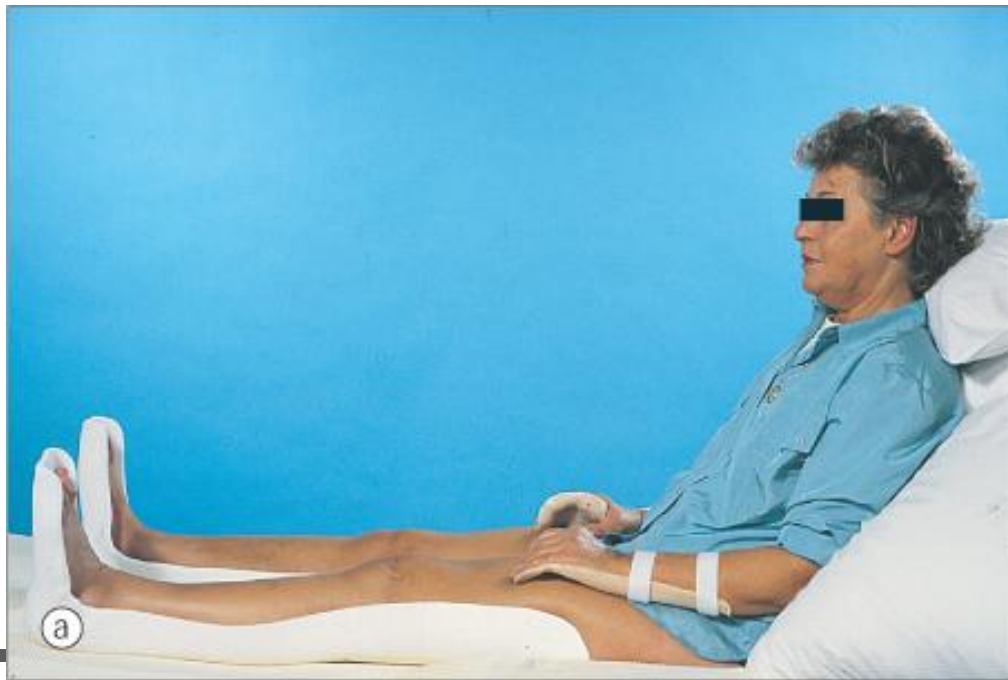ETANERCEPT VERSUS METHOTREXATE IN EARLY RA

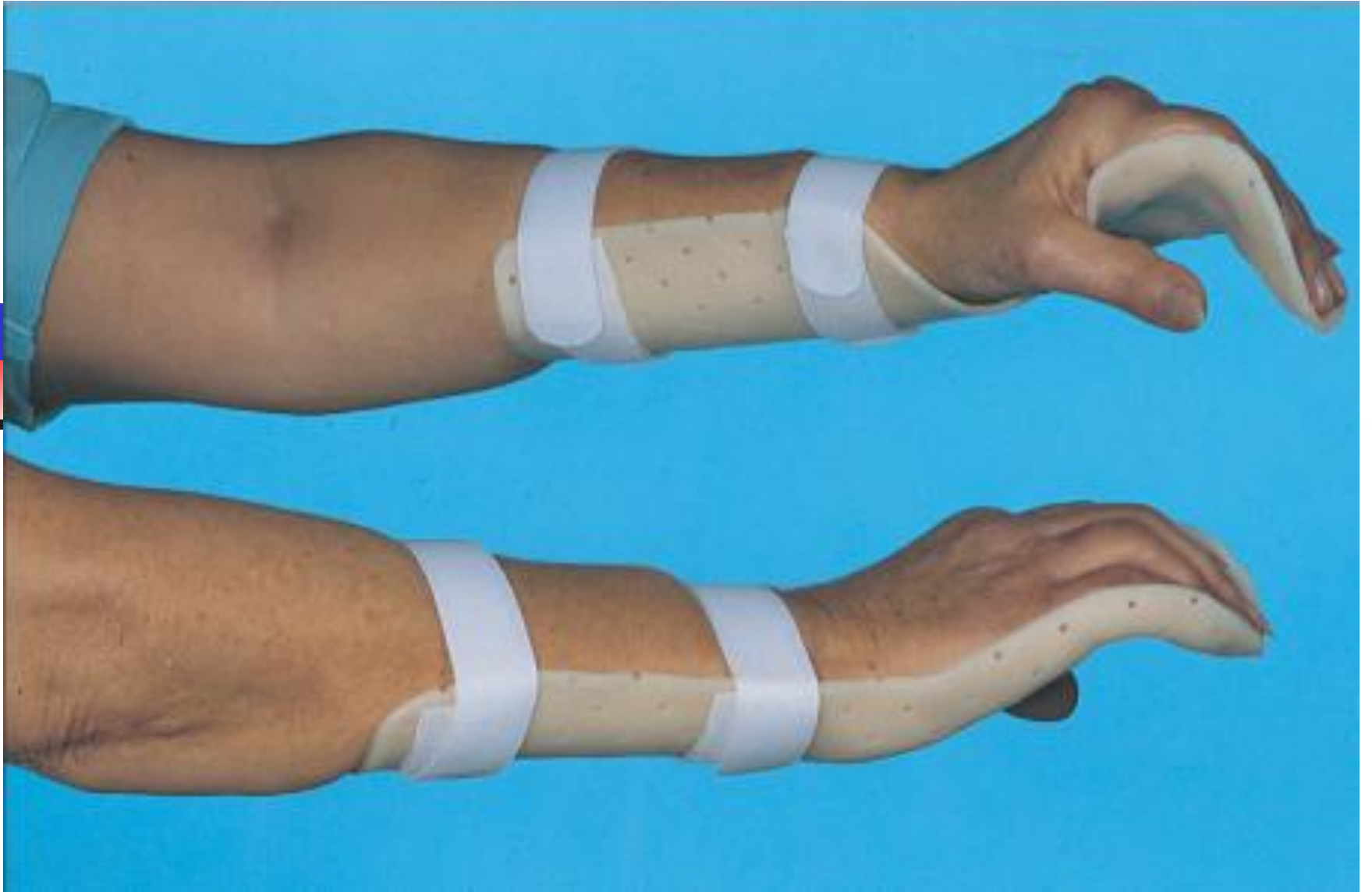


* $p < 0.05$

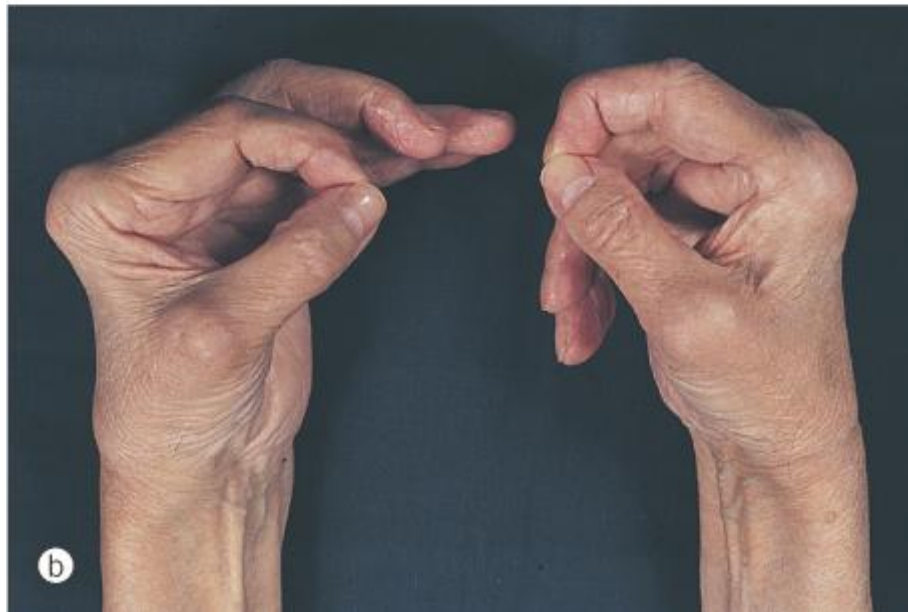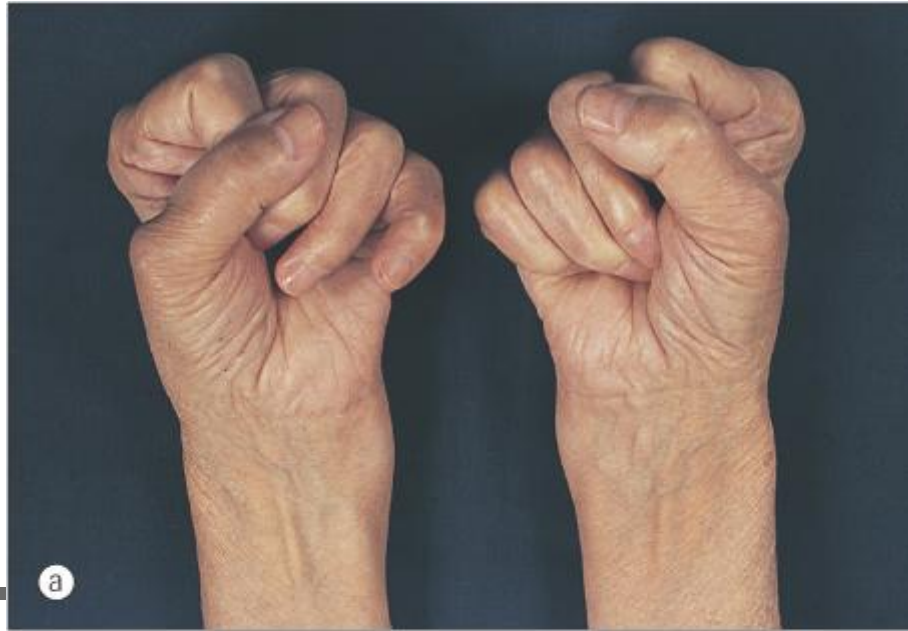A CENTURY OF ANTIRHEUMATIC THERAPY

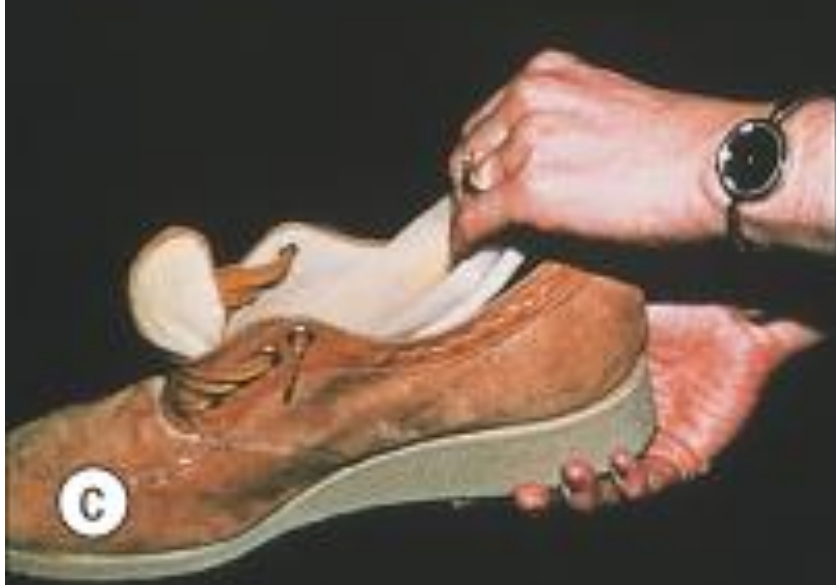
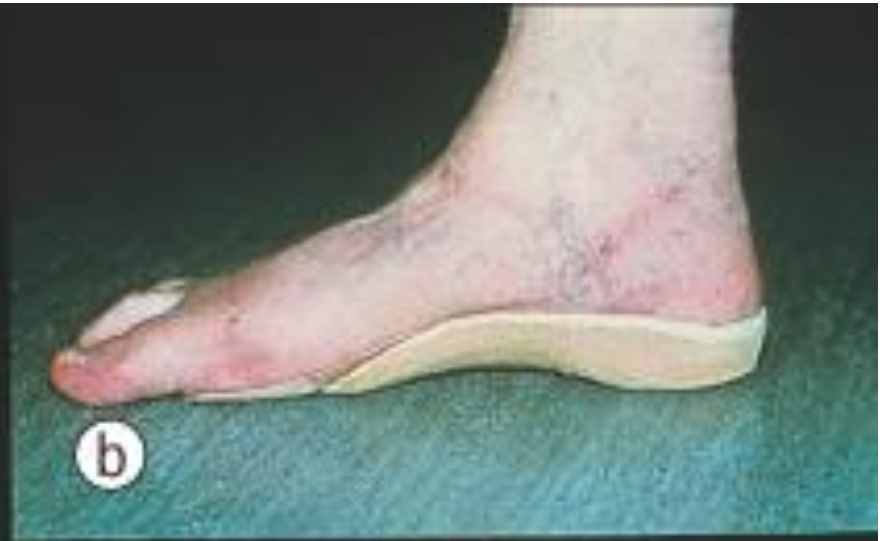
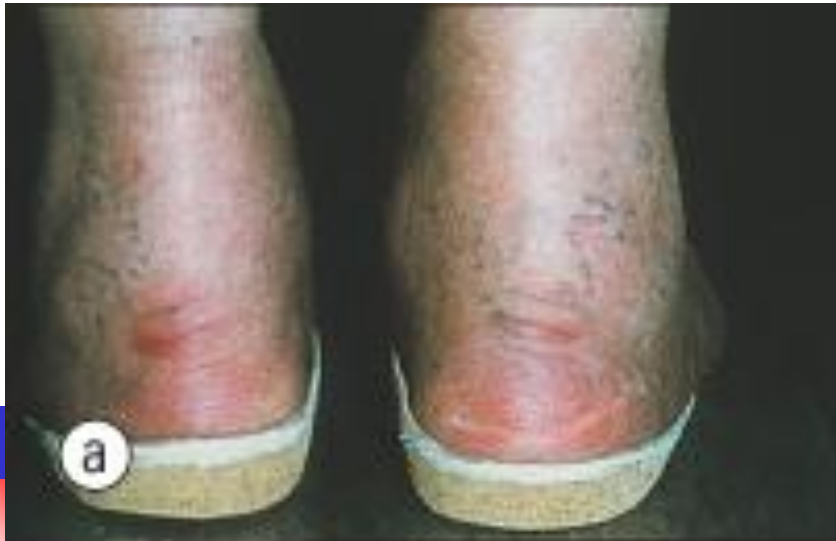













Κατάλληλη φυσιοθεραπεία, παράλληλα με την φαρμακευτική θεραπεία, μπορεί να βελτιώσει σημαντικά την λειτουργικότητα των χεριών, ασθενών με ΡΑ.

Lancet 10 Oct 2014

Θεραπεία με συνδυασμούς παλαιότερων, φτηνών φαρμάκων, μπορεί να διατηρήσει την ύφεση, ή να επιτρέψει και την διακοπή της αγωγής, σε ασθενής με ΡΑ.

N Engl. J Med 6 Nov 2014



Οροαρνητικές αρθροπάθειες (Σπονδυλοαρθροπάθειες)

- **Ετερογενής ομάδα** χρόνιων, φλεγμονωδών αρθροπαθειών, οι οποίες πιστεύεται ότι έχουν **παρόμοιο παθογενετικό μηχανισμό και σχετίζονται μεταξύ τους.**
- Στην παθογένεση τους εμπλέκονται **γενετικοί παράγοντες** ως και διάφοροι παράγοντες του περιβάλλοντος.
- Οι **γενετικοί παράγοντες δημιουργούν προδιάθεση** για την εμφάνιση νόσου (όμως ο γενετικός προκαθορισμός είναι πολύ ισχυρότερος σε σχέση με άλλα νοσήματα π.χ. ρευματοειδή αρθρίτιδα 90/52%).

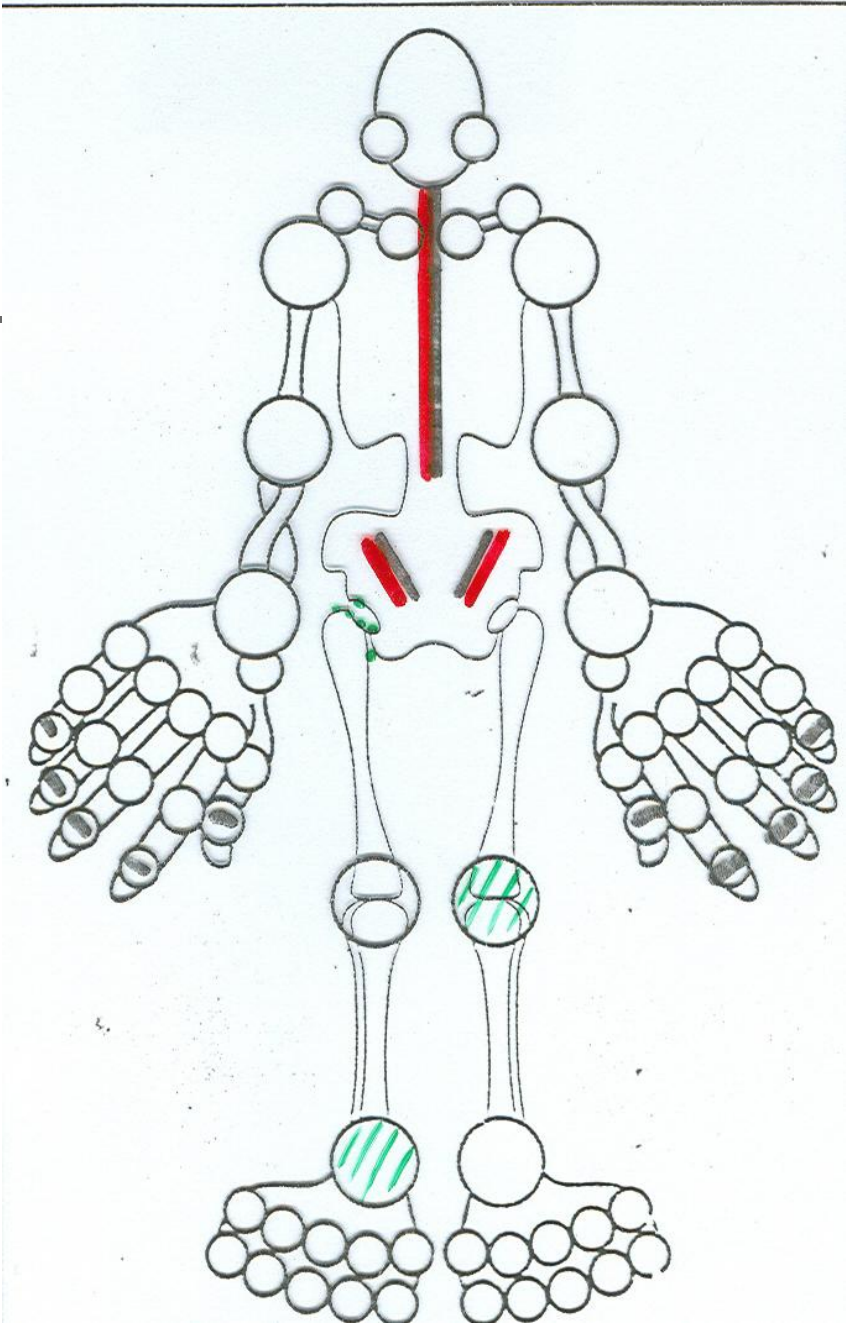

Οροαρνητικές αρθροπάθειες (Σπονδυλοαρθροπάθειες) (συνέχεια)

Κοινά χαρακτηριστικά

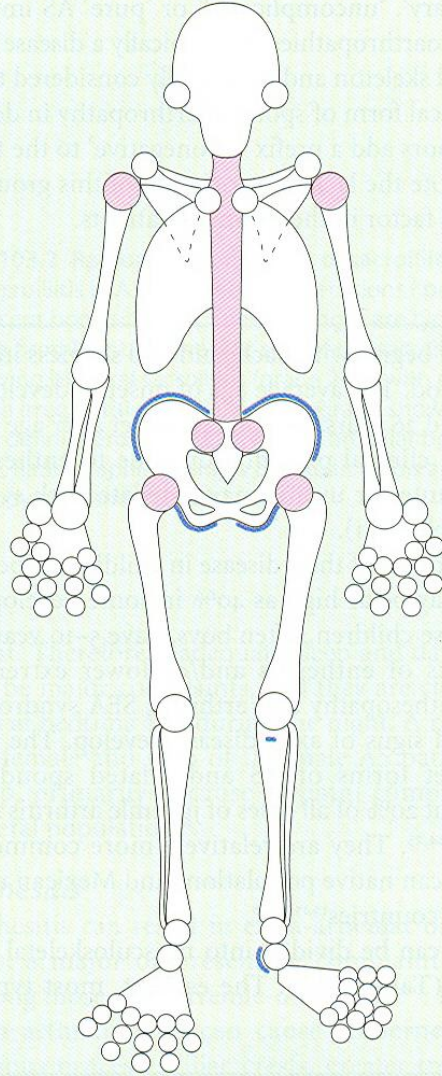
1. Απουσία αυτοαντισωμάτων
2. Ιερολαγονίτις
3. Σπονδυλίτις
4. Ενθεσοπάθεια
5. Ασύμμετρη περιφερική ολιγοαρθρίτιδα
6. Τάση για οικογενή προσβολή
7. **Γενετική προδιάθεση**
(HLA B₂₇ 50-95%)
8. Προσβολή οφθαλμών
(Ραγοειδίτις-ιριδοκυκλίτις)
9. Εξωαρθρικές εκδηλώσεις,
που προσδιορίζουν την οντότητα (π.χ. δέρμα, έντερο)

Νοσολογικές οντότητες

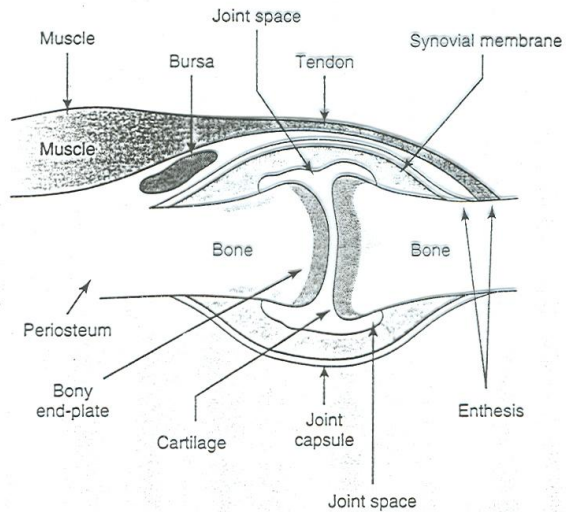

- I. Αγγυλοποιητική σπονδυλίτις
- II. Σύνδρομο Reiter και άλλες αντιδραστικές αρθρίτιδες
- III. Εντεροπαθητικές αρθρίτιδες
- IV. Ψωριασική αρθρίτις
- V. Αδιαφοροποίητες σπονδυλοαρθροπάθειες



SKELETAL MANIFESTATIONS OF ANKYLOSING SPONDYLITIS



— Sites of enthesopathy



Sites and Types of Rheumatic Disease
[Site: Pathophysiology (Typical disease)]

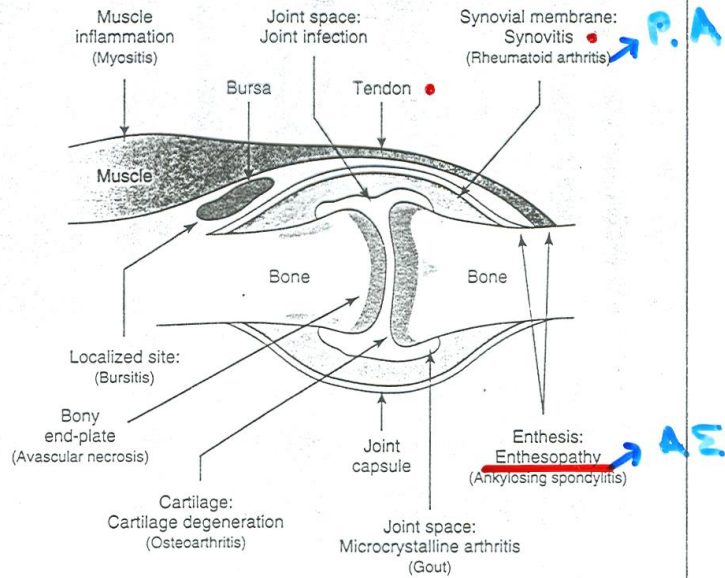

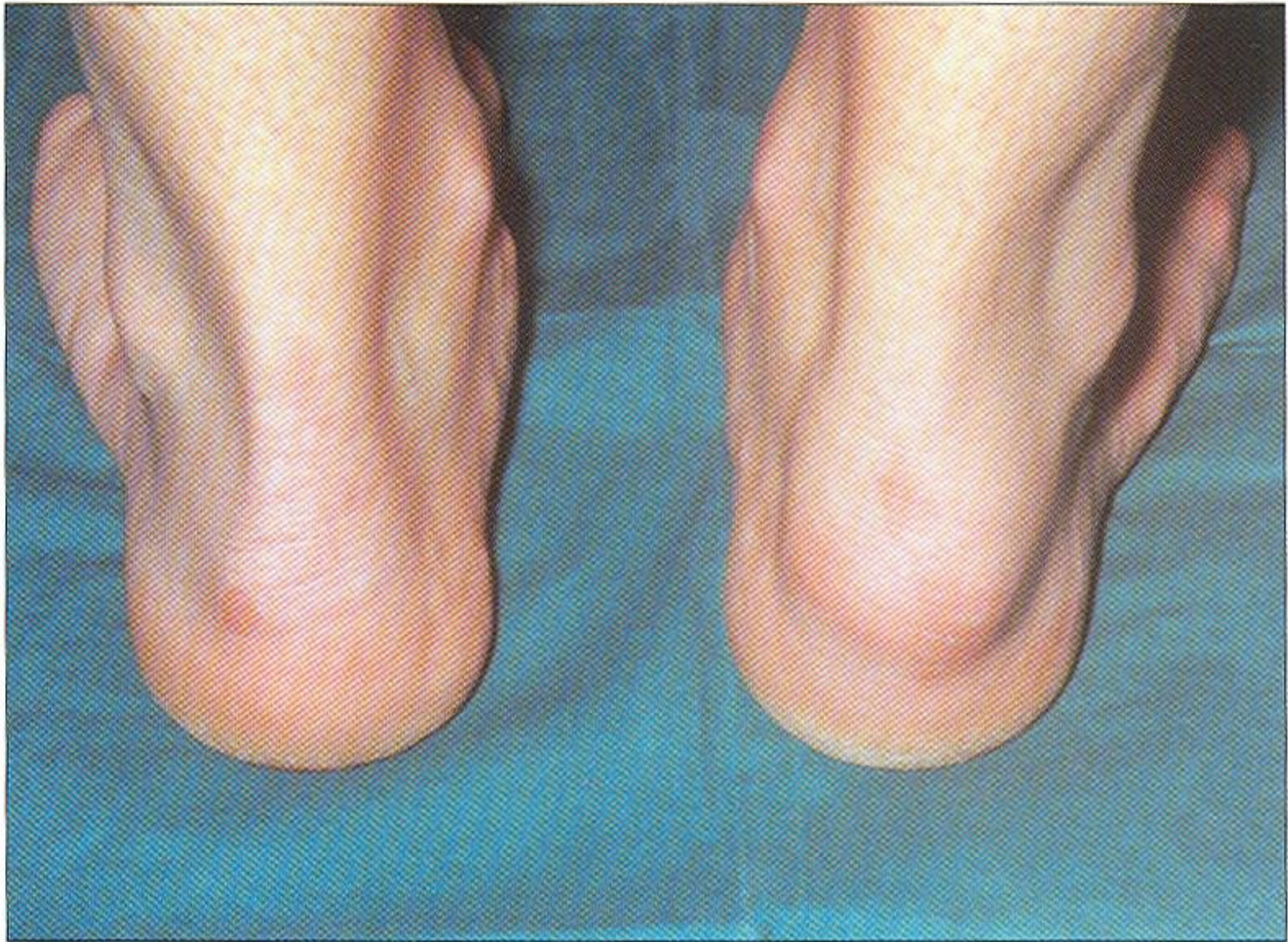


Fig. 110.7 Enthesitis involving the insertion of the right tendo Achilles.



Χαρακτηριστικά οσφυαλγίας φλεγμονώδους αιτιολογίας

- Ηλικία έναρξης < 45 ετών.
 - Διάρκεια > 3 μηνών.
 - Βαθμιαία έναρξη.
 - Πρωινή δυσκαμψία > 30'.
 - Βελτίωση με την άσκηση.
 - Απουσία βελτίωσης με την ανάπαυση.
 - Αφύπνιση από τον πόνο, ιδιαίτερα στο δεύτερο μισό της νύχτας, με βελτίωση μετά την έγερση.
 - Εναλλασσόμενος γλουτιαίος πόνος.
- * > 2 χαρακτηριστικά = υπόνοια ΟΦΑ
- * > 4 χαρακτηριστικά = διαγνωστικά ΟΦΑ



Κλασσική ταξινόμηση σπονδυλοαρθροπαθειών

- 1 Αγκυλοποιητική σπονδυλίτις
- 2 Αντιδραστική αρθρίτις (μεταλοιμώδης).
- 3 Ψωριασική σπονδυλοαρθρίτις
καθ' υπεροχήν περιφερική
καθ' υπεροχήν αξονική
- 4 Εντεροπαθητική σπονδυλοαρθρίτις (σχετιζόμενη με ΙΦΝΕ)
καθ' υπεροχήν περιφερική
καθ' υπεροχήν αξονική
- 5 Νεανικής έναρξης σπονδυλοαρθρίτις
- 6 Αδιαφοροποίητη σπονδυλοαρθρίτις



Νεώτερη ταξινόμηση σπονδυλοαρθριτίδων

Αξονική σπονδυλοαρθρίτις

Με εμφανή ιερολαγονίτιδα στην α/α.

Χωρίς εμφανή ιερολαγονίτιδα στην α/α.

Ιερολαγονίτις εμφανής στην MRI

HLA – B27 + και θετικά κλινικά κριτήρια.

Περιφερική σπονδυλοαρθρίτις


Με ψωρίαση.

Με φλεγμονώδη νόσο του εντέρου.

Με προηγούμενη λοίμωξη.

Χωρίς ψωρίαση, ΙΦΝΕ, ή προηγούμενη λοίμωξη.

Αγκυλοποιητική σπονδυλίτις (ΑΣ)



Χρόνια, συστηματική, φλεγμονώδης νόσος, η οποία επινέμεται κυρίως τον **αξονικό σκελετό** (ιερολαγόνιες – ΣΣ).

Χαρακτηρίζεται από οσφυαλγία και προοδευτική δυσκαμψία της σπονδυλικής στήλης.

Συνδέεται ισχυρά με την παρουσία **HLA B₂₇** ιστικού αντιγόνου.
(Λευκοί : 10%, Έλληνες : 6%, **Πάσχοντες : 74 - 89%**).

Ο επιπολασμός της συναρτάται με την παρουσία του HLA B₂₇ στη συγκεκριμένη εθνική ομάδα.



Αγκυλοποιητική σπονδυλίτις

(συνέχεια)

Προσβάλλει συνήθως εφήβους και νέους άνδρες

Σχέση ανδρών προς γυναίκες : 3-5/1

Ηλικία προσβολής : 20-30 έτη.

Παθολογοανατομικώς : Χαρακτηρίζεται από ενθεσοπάθεια*, προσβολή των χόνδρινων αρθρώσεων** και των υμενικών διαρθρώσεων***

*αχιλλείου τένοντα, πέλματος, δακτύλων, σύνδεσμοι ΣΣ, λαγονίων.

**μεσοσπονδύλιων δίσκων, στερνοπλευρικών, ηβικής σύμφυσης.

***ιερολαγόνιες, αποφυσιακές ΣΣ, περιφερικές.



Αγκυλοποιητική σπονδυλίτις (συνέχεια)

Στην κλινική εικόνα συνεισφέρουν :

- A. Γενικά συμπτώματα
- B. Εκδηλώσεις από τον σκελετό
- Γ. Εξωαρθρικές εκδηλώσεις

Αγκυλοποιητική σπονδυλίτις (συνέχεια)

Α. Γενικά συμπτώματα :

Ανορεξία, καταβολή δυνάμεων, εύκολη κόπωση, πυρέτιο, διάχυτες μυαλγίες και αρθραλγίες κ.α.

Β. Εκδηλώσεις από τον σκελετό :

α. Ιερολαγονίτις, σπονδυλίτις.....» Χαμηλή πρωινή οσφυαλγία.*
Προοδευτική δυσκαμψία ΣΣ

β. Ασύμμετρη ολιγοαρθρίτις.....» Γονάτων, ποδοκνημικών, ισχίων
(Εμφανίζεται στο 50%, στην 25ετία)

γ. Ενθεσοπάθεια.....» Πελματαλγία, δακτυλίτις κ.α.



Αγκυλοποιητική σπονδυλίτις (συνέχεια)

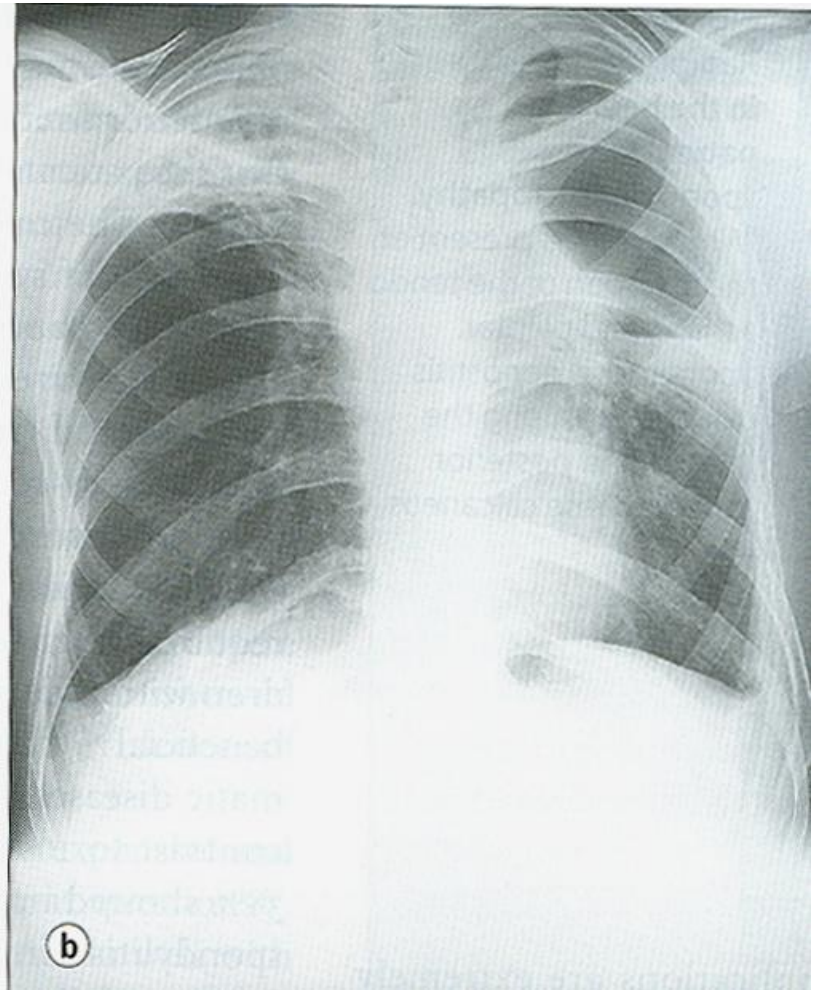
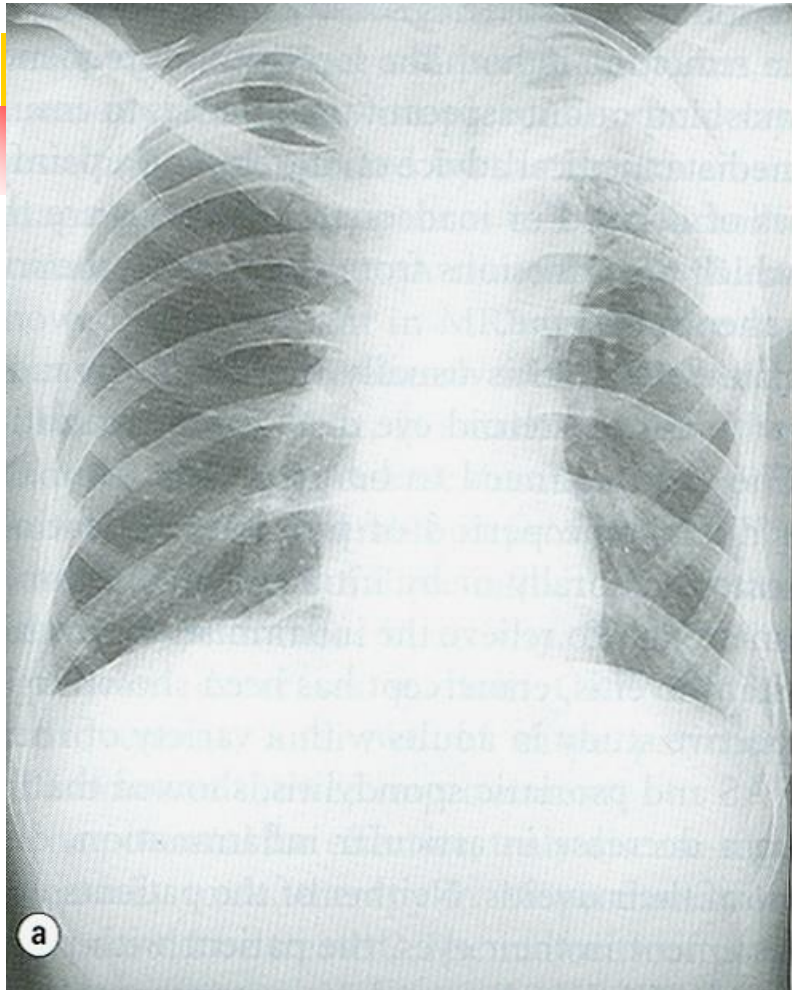
Γ. Εξωαρθρικές εκδηλώσεις :

α. Οφθαλμικές (25-40%).....» *Ιρίτις, ιριδοκυκλίτις.*

β. Καρδιαγγειακές (3-10%)» *Αορτίτις, διαταραχές αγωγής.*

γ. Πνευμονικές (1,5-15%).....» *Ίνωση άνω λοβών.*

δ. Νεφρικές» *IgA νεφρίτις, αμυλοείδωση,
νεφροπάθεια από αναλγητικά.*



Αγκυλοποιητική σπονδυλίτις

(Κριτήρια διάγνωσης - ταξινόμησης)

■ Κλινικά :

- Χαμηλή οσφυαλγία και δυσκαμψία ΣΣ διάρκειας >3 μηνών, βελτιούμενη με άσκηση
- Περιορισμός κινητικότητας ΣΣ (δοκιμασία Schober)
- Μείωση της έκπτυξης του θώρακα
[< 2,5 cm στο ύψος του 4^{ου} μεσοπλευρίου (ΦΤ >5 cm)]

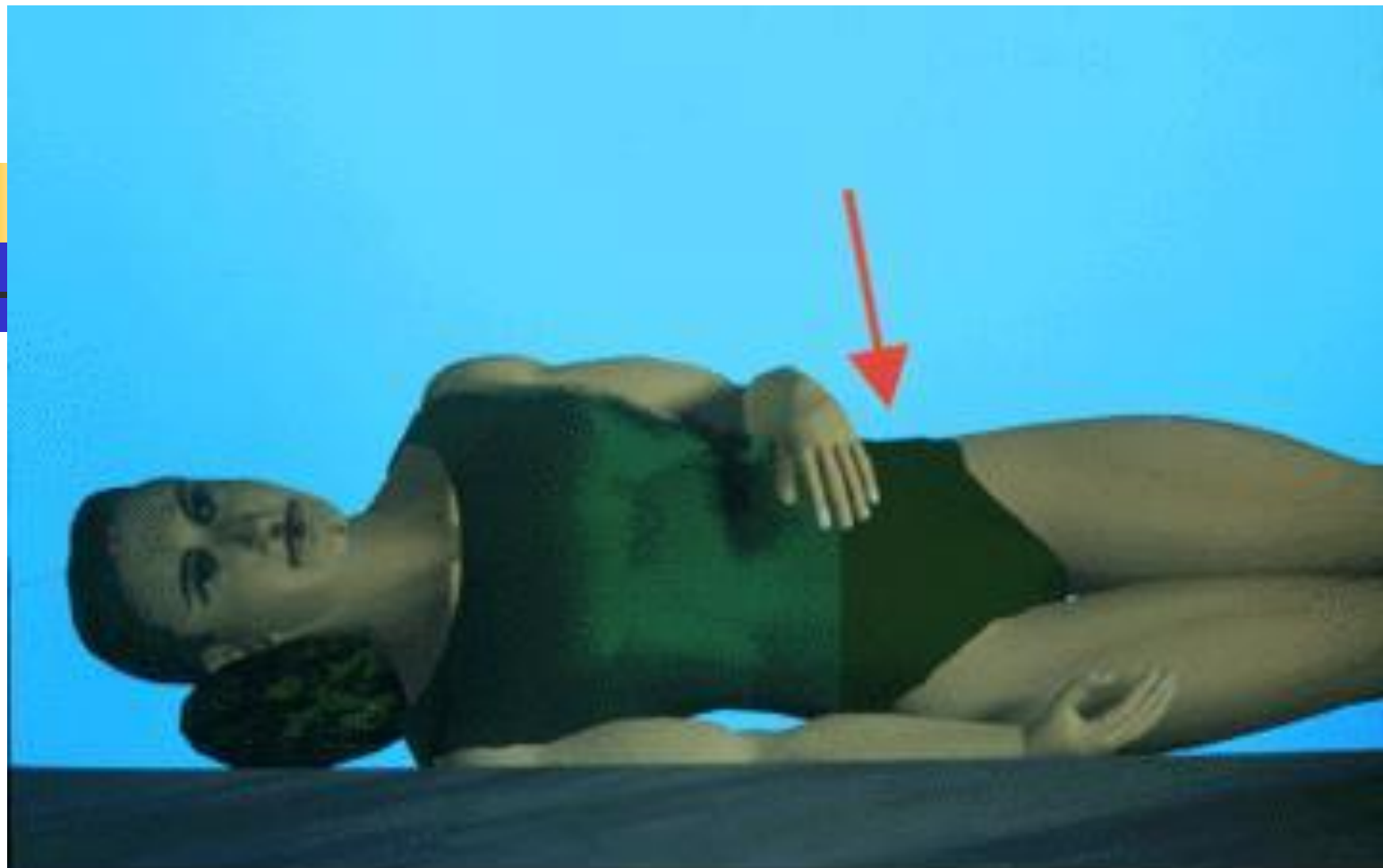
■ Ακτινολογικά :

- Αμφοτερόπλευρη ιερολαγονίτις
- Ετερόπλευρη ιερολαγονίτις

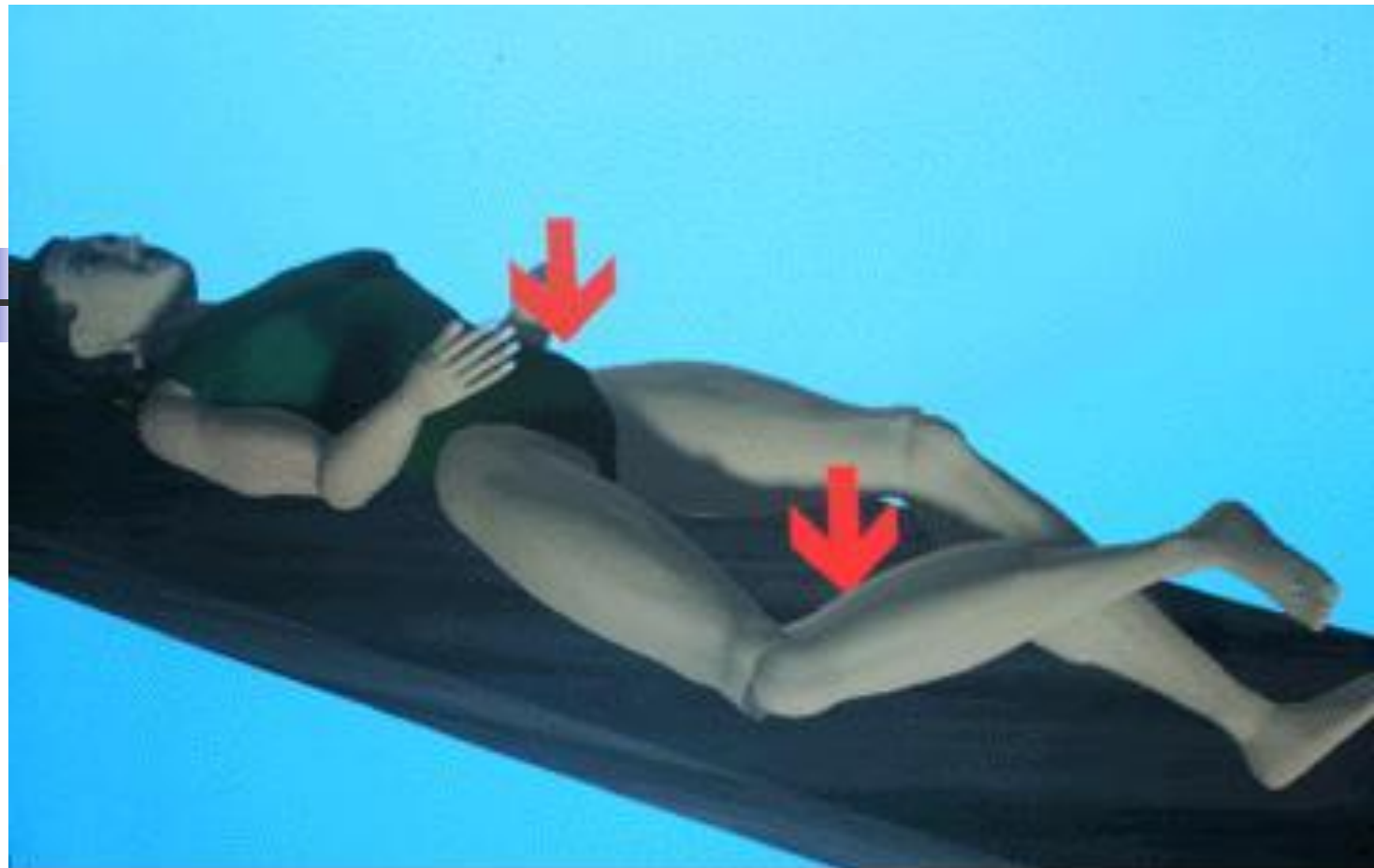
▶ Απαιτούνται τουλάχιστον 1κ + 1α για βέβαιη διάγνωση ή
3κ ή 1α για πιθανή



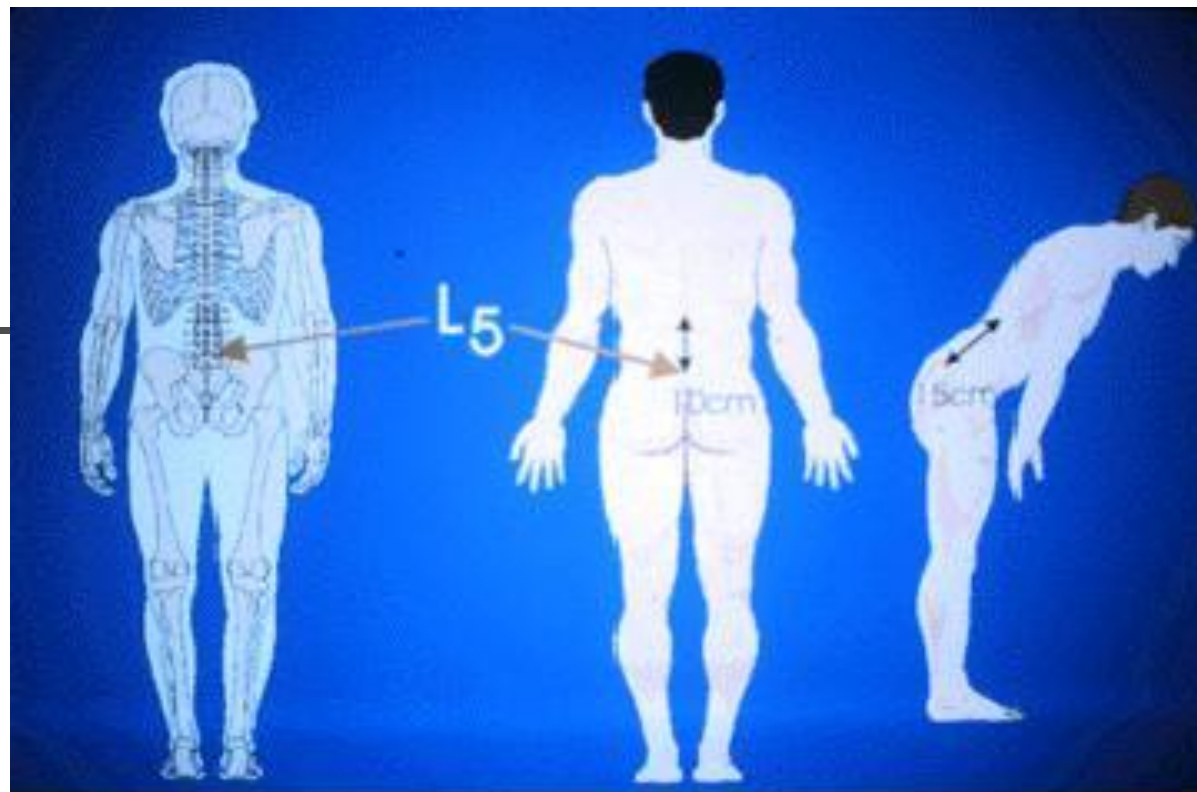
Testing for sacroiliac tenderness The patient can be examined for sacroiliac joint tenderness due to active sacroiliitis by applying direct pressure over each sacroiliac joint. Courtesy of Craig W Wiesenhutter, MD.



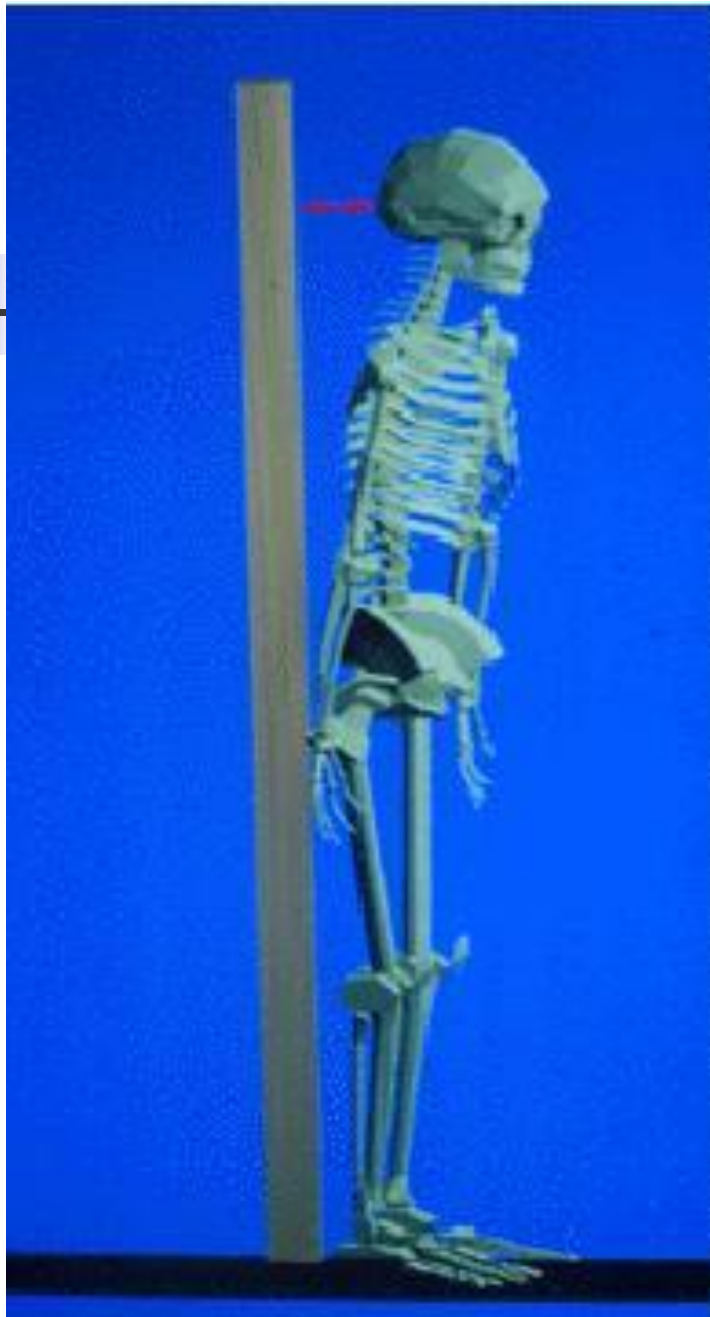Testing for sacroiliac pain With the patient lying on the side, pressure is exerted by the examiner to compress the pelvis. This maneuver will elicit sacroiliac pain in patients with active sacroiliitis. Courtesy of Craig W Wiesenhutter, MD.



Testing for sacroiliac pain With the patient lying supine, he or she is instructed to flex one of the knees and then abduct as well as externally rotate the corresponding hip. Pressure on the flexed knee causes pain at the corresponding sacroiliac joint. Courtesy of Craig W Wiesenhutter, MD.



Testing for low back flexion Schober test to measure the forward flexion of the lumbar spine in a patient with suspected or proven ankylosing spondylitis. With the patient standing erect, make a mark over the spinous process of the 5th lumbar vertebra or on the imaginary line joining the posterior superior iliac spine. Make another mark 10 cm above it in the midline. When the patient bends maximally forward, the distance between the two points normally exceeds 15 cm. Courtesy of Craig W Wiesenhuber, MD.



Cervical flexion deformity in AS The severity of cervical flexion deformity in ankylosing spondylitis can be assessed by measuring the occiput to wall distance (Flesche test). With the patient standing erect, the heels and the buttocks are placed against a wall. The patient is then instructed to extend his or her neck maximally in an attempt to touch the wall with the occiput. The distance between the occiput and the wall is a measure of the degree of flexion deformity of the cervical spine. Courtesy of Craig W Wiesenhutter, MD.

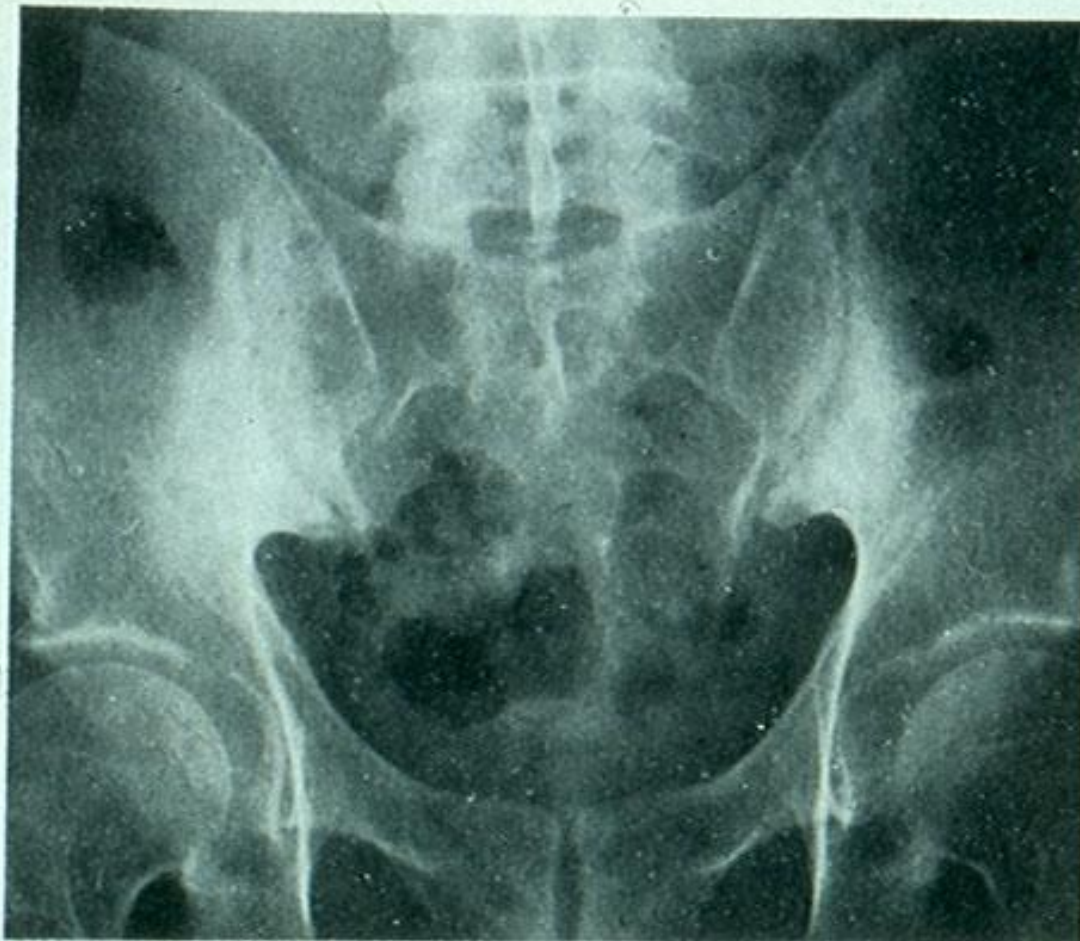Αγκυλοποιητική σπονδυλίτις

Εργαστηριακά

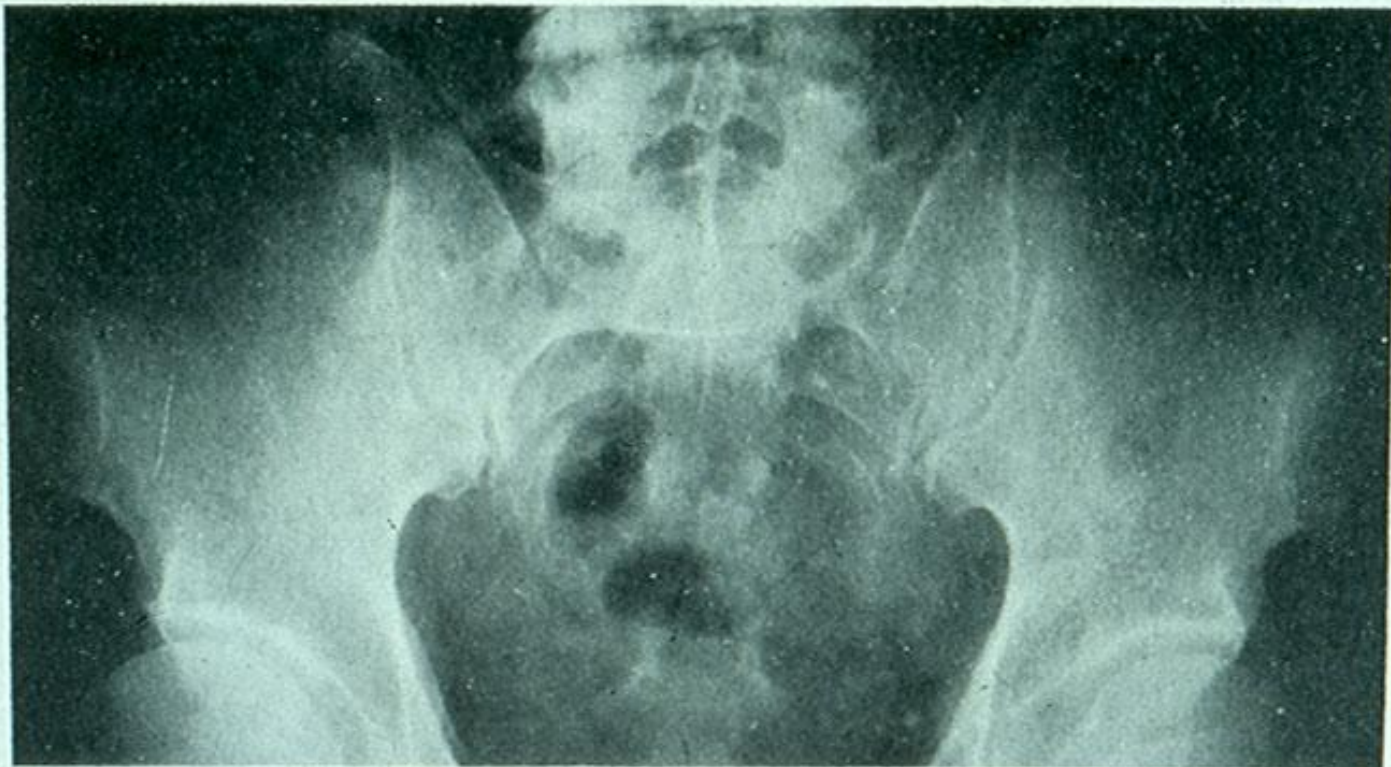- Αντίδραση οξείας φάσεως (CRP, ΤΚΕ, IgA)
- Αναζήτηση HLA B₂₇
- Ήπια αναιμία, αύξηση CK, ALP, C .
- Ra Test, ANA : αρνητικά

Απεικονιστικά :

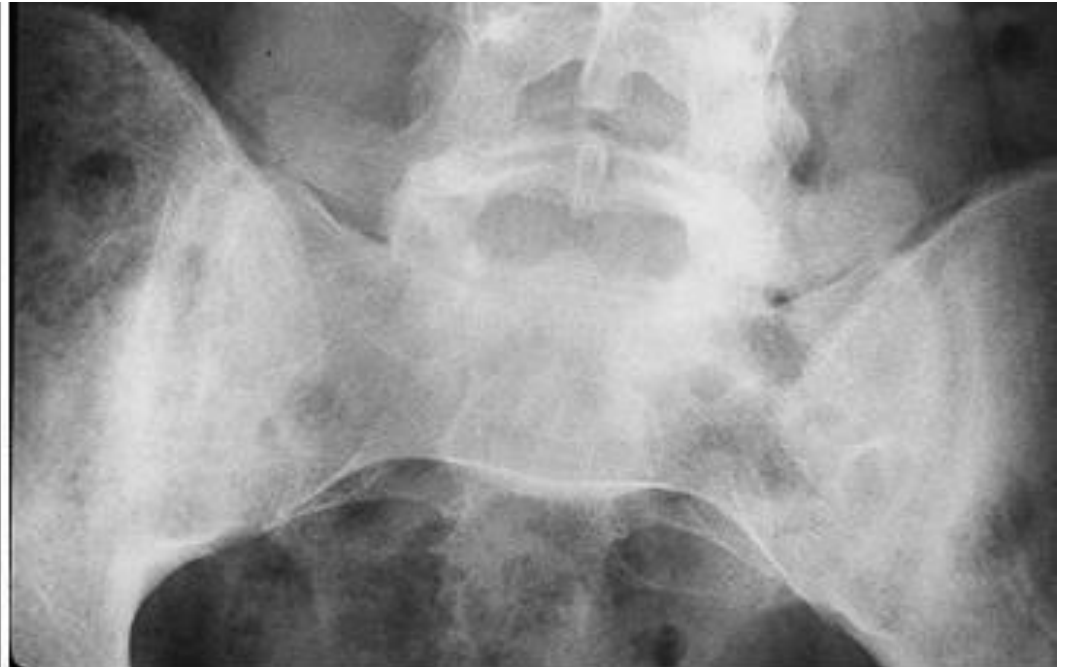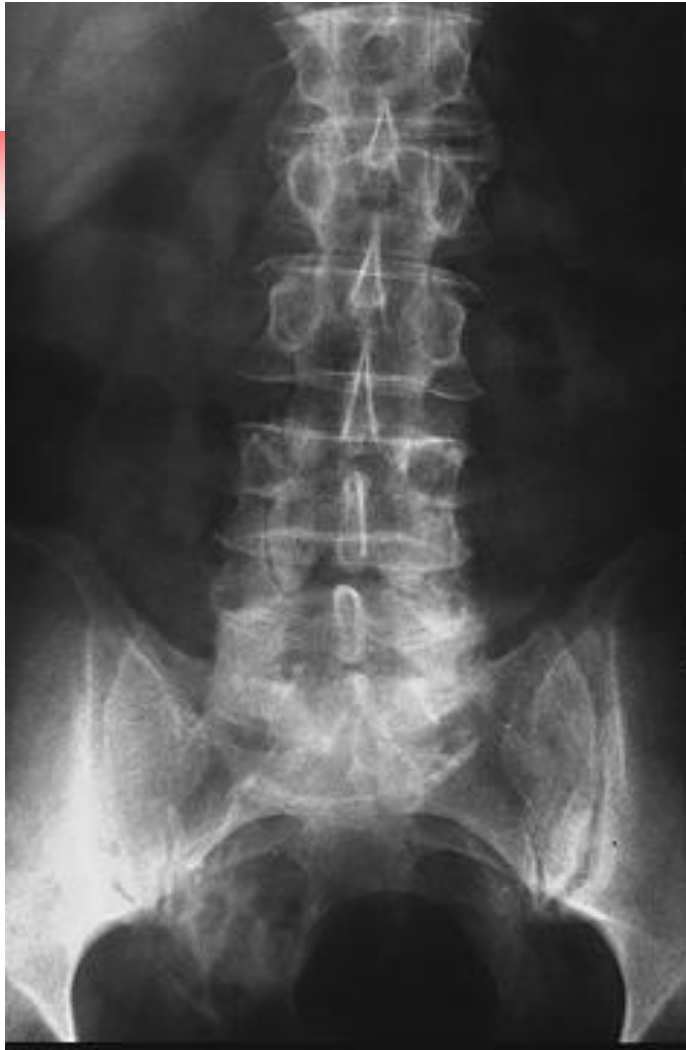- Ακτινογραφίες : ιερολαγονίων, ΣΣ, περιφερικών αρθρώσεων
- MRI
- Σπινθηρογράφημα οστών
- US
- Οστεοπυκνομετρία



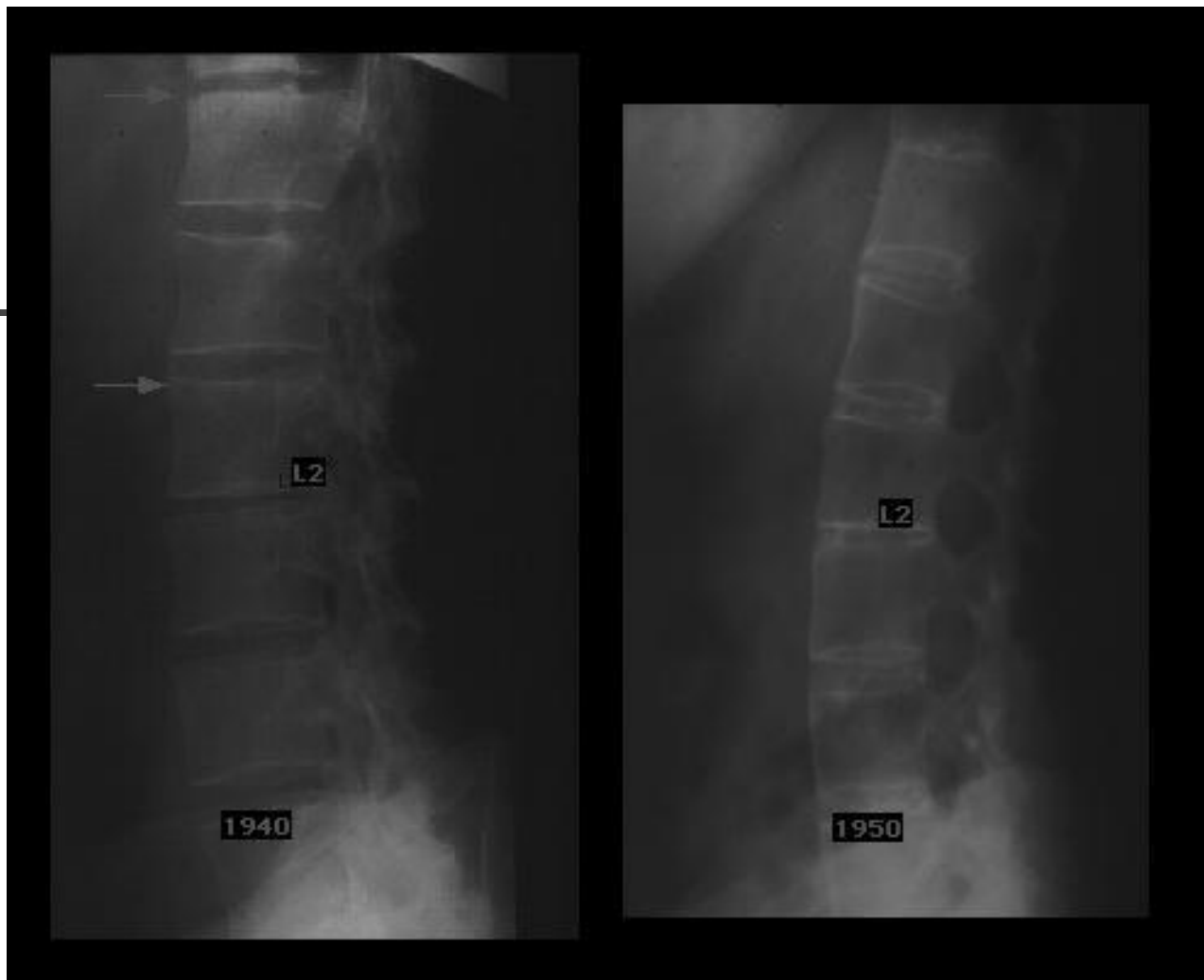Εικών 2. Ίδιοπαθής άγκυλοποιητική σπονδυλίτις (συμπτωματική από διαιτίας) μετ' άμφοτεροπλεύρου συμμετρικής συμμετοχής τών ίερολαγονίων άρθρώσεων, χαρακτηριζομένων υπό σαφούς άπωλείας τών άρθρικών παρυφών, ή όποία όφείλεται εις τήν υποχόνδριον όστικήν άπορρόφησιν και σκλήρυνσιν.



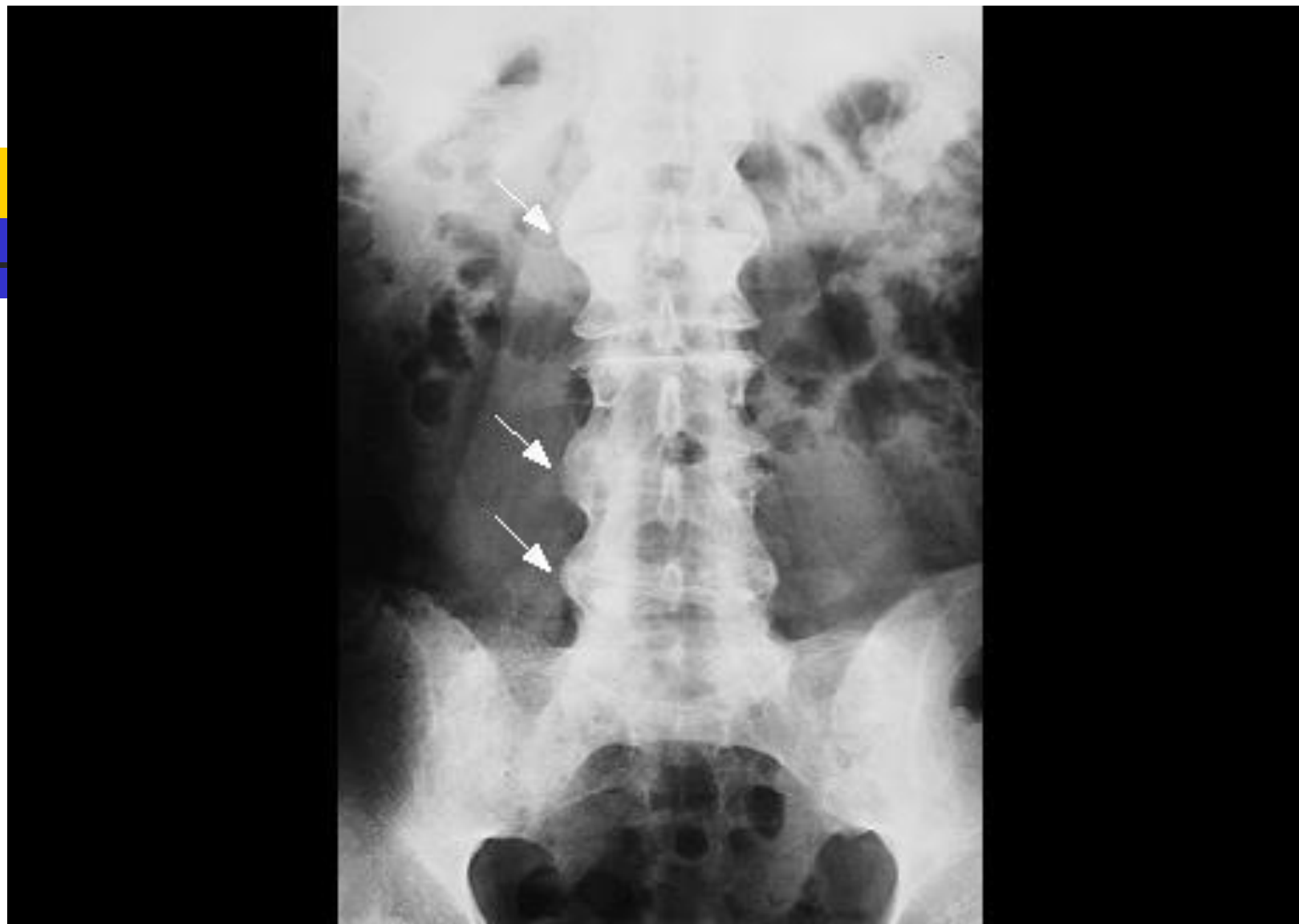Εικών 1. Φυσιολογικαί ιερολαγόνιοι άρθρώσεις. Σημειούται ή όξεια παρουσία και τὰ καλῶς ἀφοριζόμενα άρθρικά διαστήματα.



Early sacroiliitis in AS Radiographic features of early sacroiliitis in patients with ankylosing spondylitis. Courtesy of Craig W Wiesenhuber, MD.



Lumbar vertebrae in ankylosing spondylitis Radiographs of lumbar vertebrae showing progressive disease in ankylosing spondylitis. Radiograph from 1940 (left panel) reveals "shiny coiners" (arrows) at anterior T11 and L2 vertebral bodies, an early sign of ankylosing spondylitis. A comparison of radiographs from 1940 and 1950 (right panel) also reveals progressive squaring of lumbar vertebrae. The 1950 radiograph demonstrates early development of a "bamboo" spine. Courtesy of Mark Robbins, MD.



Bamboo spine in AS Radiograph of the lumbar sacral spine in a patient with advanced ankylosing spondylitis showing a "bamboo spine" with vertebral fusion (arrows). Courtesy of Craig W Wiesenhuber, MD.

Αγκυλοποιητική σπονδυλίτις (συνέχεια)

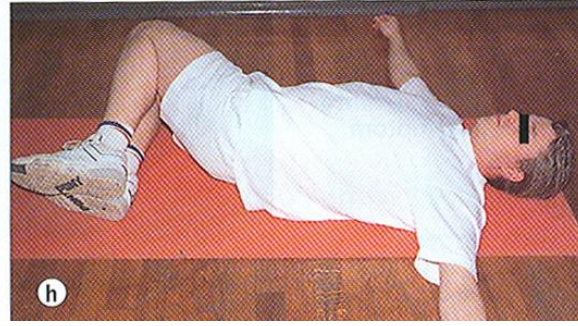
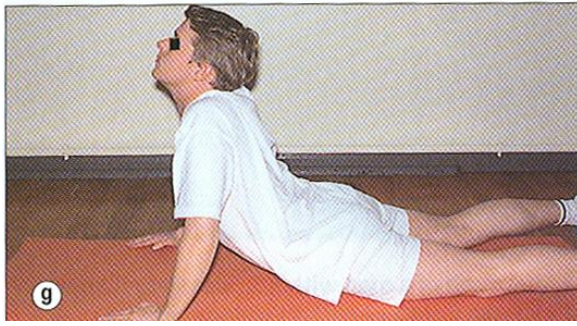

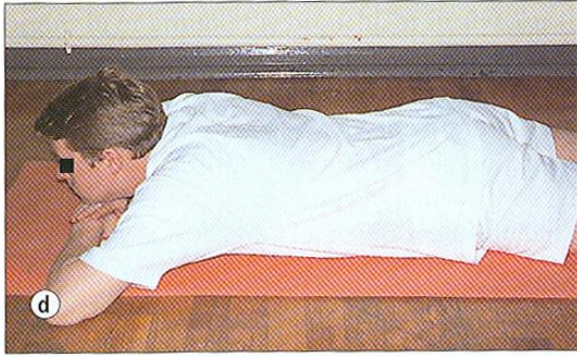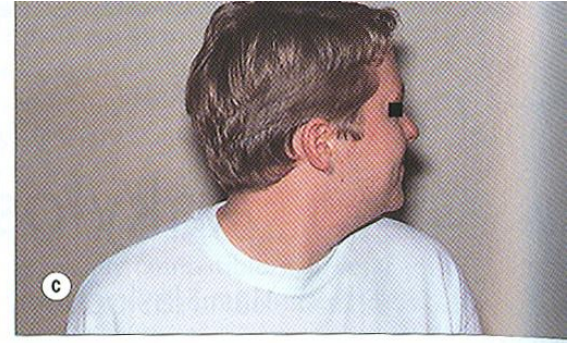
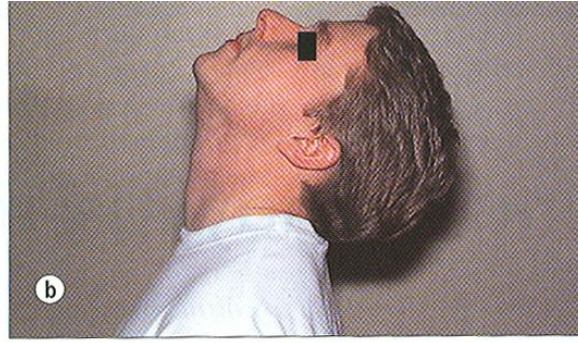
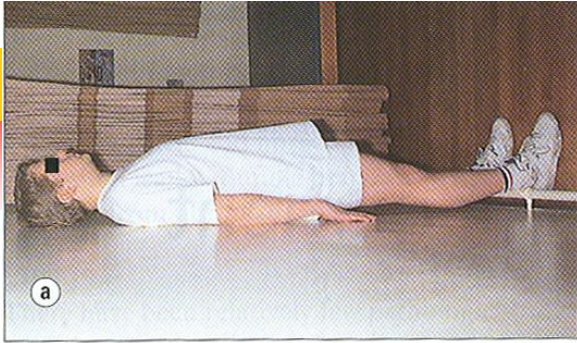
Επιπλοκές : Υπεξάρθρομα A1, A2. Κατάγματα σπονδύλων*. Αμυλοείδωση (10%). Νεφροπάθεια από ΜΣΑ Άλλες επιπλοκές από τα φάρμακα.

Θεραπεία : Α. **Φυσιοθεραπεία** (Καθημερινή μετά κατάλληλη εκπαίδευση – Κολύμβηση)


Β. Φάρμακα : ΜΣΑ

Μεθοτρεξάτη, Σουλφασαλαζίνη,
Αντι TNF παράγοντες, (Αντι IL-17 ?)
Κορτικοειδή (κυρίως τοπικά)

Γ. Χειρουργικές επεμβάσεις



Αντιδραστική αρθρίτιδα



Παροδική, μεταλοιμώδης*, στείρα μικροβίων, φλεγμονή της άρθρωσης.

Γ = Α, νέοι 20-40 ετών,

HLA B₂₇ (65-95%)

Ενίστε υποτροπές (20%).

*Λοιμώξεις φάρυγγος – ουροποιογεννητικού - γαστρεντερικού (ιοί, βακτήρια, μυκόπλασμα, χλαμύδια).

Αντιδραστική αρθρίτιδα (συνέχεια)

- **Παθογενετικά** πιθανώς ισχύει η **θεωρία της μοριακής μίμησης**.
- Κοινά δομικά στοιχεία B₂₇ και αρθριτογόνων οργανισμών *
(διαγονιδιακά HLA B₂₇ + ποντίκια).

Κύρια σύνδρομα : Σ. Reiter, Ρευματικός πυρετός (;)

* σαλμονέλλες, σιγγέλες, γερσίνια

Αντιδραστική αρθρίτιδα

Κλινικές εικόνες

1 Μυοσκελετικό σύστημα : (ασύμμετρη μεταναστευτική **ολιγοαρθρίτις *** μεγάλων αρθρώσεων – ενθεσοπάθεια)

2.Δέρμα – Βλεννογόνοι : (Βλενορραγικό κερατόδερμα παλαμών - πελμάτων, γυροειδής βαλανίτιδα, **ουριθρίτιδα ***, κυστίτιδα, προστατίτιδα, σαλπγγίτιδα, πυελίτιδα, στιλπνές πλάκες στόματος)

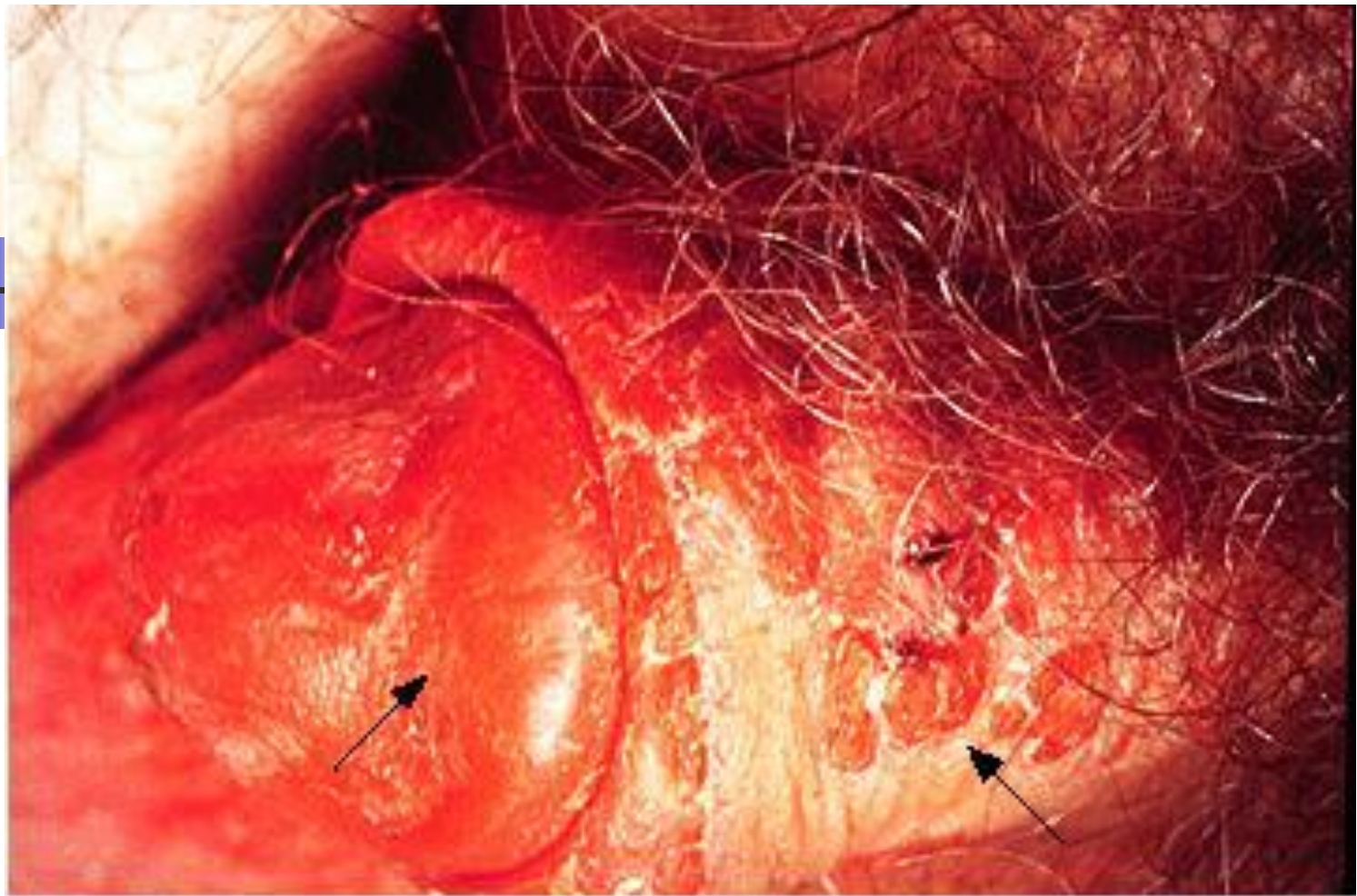
3. Γαστρεντερικό σύστημα : (Μη ειδικές εντεροκολίτιδες)

4. Οφθαλμοί : (**Επιπεφυκίτις ***, ιρίτις, επισκληρίτις)

5. Σπλάχνα : (Καρδιά, νεφροί, πνεύμονες)

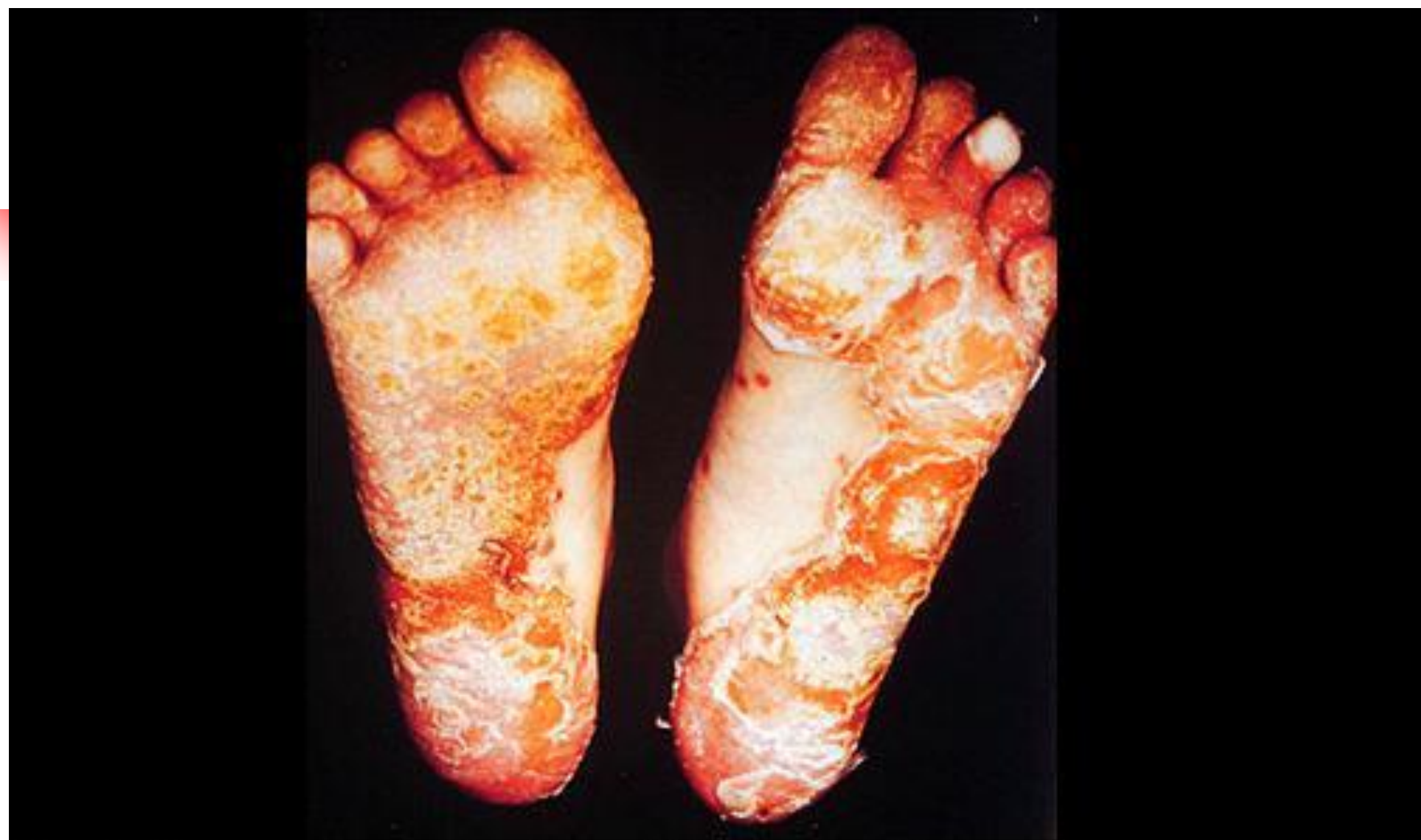* Κάτω άκρα > άνω, Μεγάλες αρθρώσεις > μικρών, οσφυαλγία, τενοντίτις ή τενοντοελιτρίτις, δακτυλίτις.

* **Σύνδρομο Reiter**

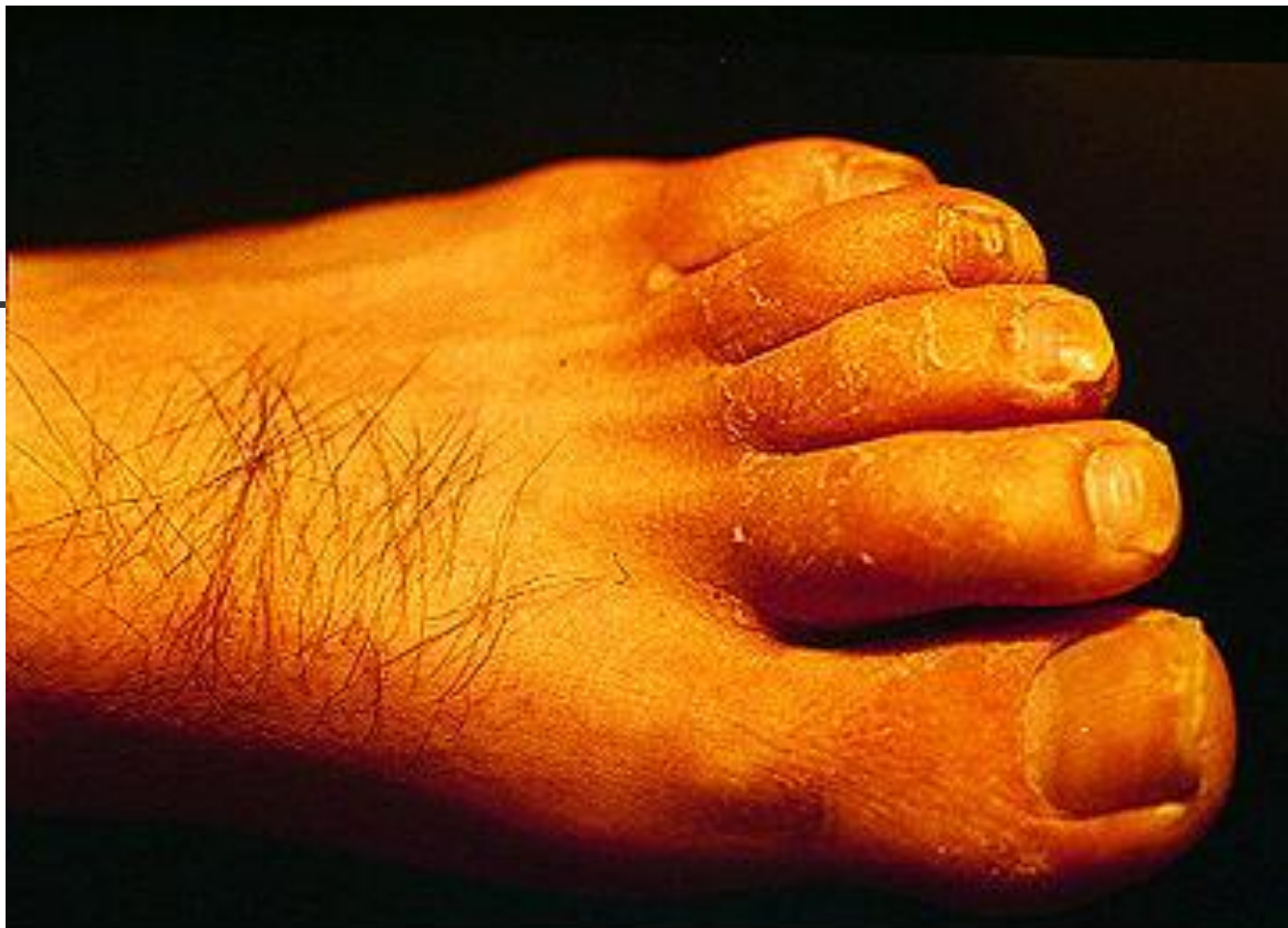

Circinate balanitis in Reiter's syndrome

Circinate balanitis characterized by shallow ulcers on the glans penis and the shaft of the penis (arrows). The lesions are generally asymptomatic. Courtesy of Professor Victor Newcomer, UCLA.



Keratoderma blennorrhagica in Reiter's syndrome Keratoderma blennorrhagica on the soles of a patient with Reiter's syndrome. These lesions, which are indistinguishable from pustular psoriasis, begin as clear vesicles on erythematous bases and progress to macules, papules, and nodules. Courtesy of Professor Victor Newcomer, UCLA.

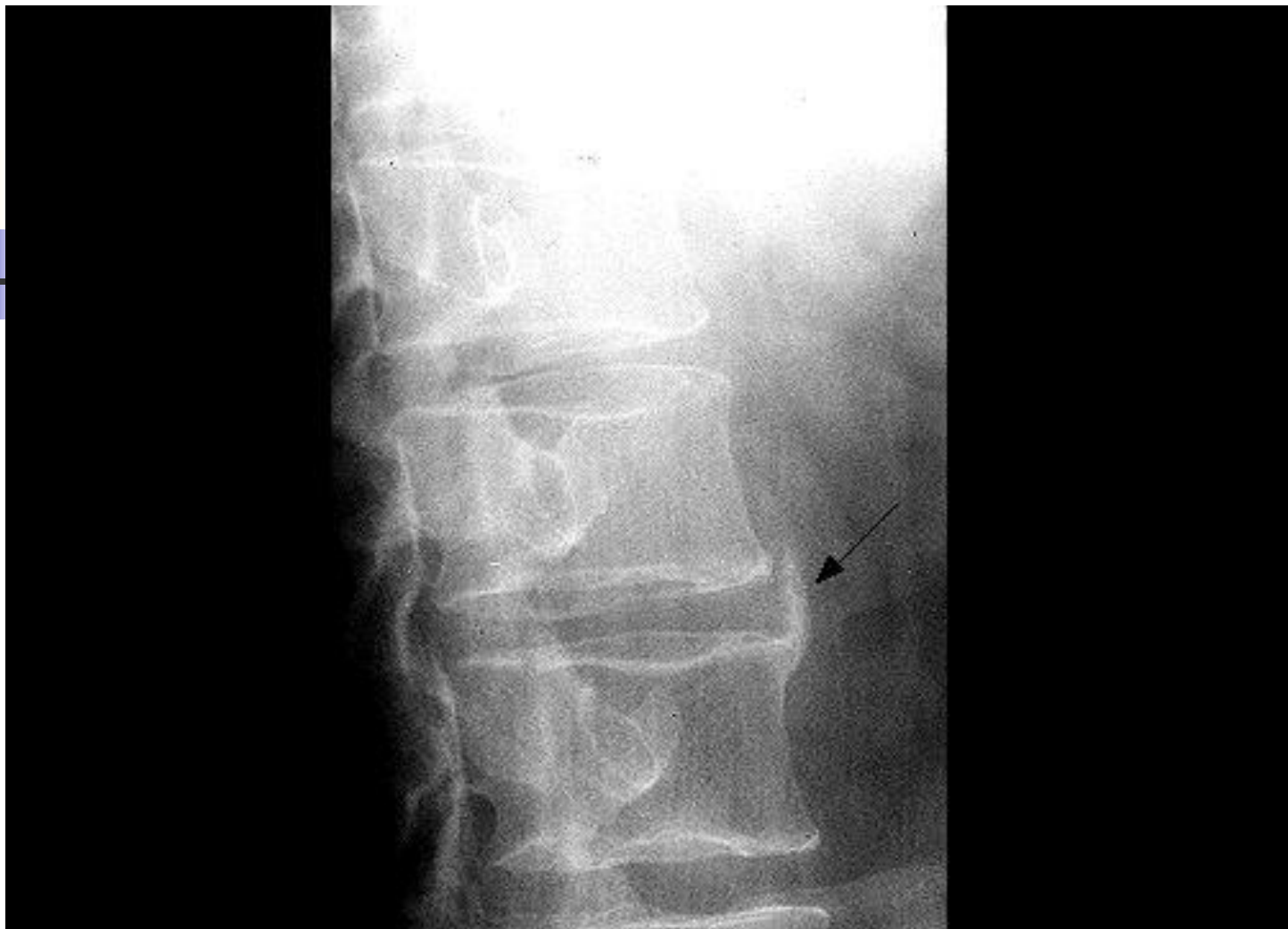

Sausage toe in Reiter's syndrome Sausage toe (with diffuse swelling) of the second digit and mild keratoderma blenorrhagica on the dorsum of the foot in a man with Reiter's syndrome. Courtesy of Craig Wiesenhuber, MD and David Yu, MD.

Αντιδραστική αρθρίτιδα

Εργαστηριακά

- Αναιμία, αυξημένα λευκά.
- CRP>ΤΚΕ
- Αρθρικό υγρό τύπου II
- HLA B₂₇ +
- Ακτινολογικός έλεγχος
- Καλλιέργειες



Syndesmophyte in Reiter's syndrome An anterior syndesmophyte of the spine (arrow) in a patient with Reiter's syndrome. Syndesmophytes are bony outgrowths that are induced by an enthesopathy of the spine. The syndesmophytes in Reiter's syndrome and psoriasis are asymmetric, in contrast to their symmetric occurrence in ankylosing spondylitis. Courtesy of Craig Wiesenhutter, MD and David Yu, MD.

Εντεροπαθητική αρθρίτιδα

Φλεγμονώδη νοσήματα του εντέρου, νόσος Whipple, χειρουργική παράκαμψη εντέρου, κοιλιοκάκη

A. Φλεγμονώδη νοσήματα εντέρου : Ελκώδης κολίτις
Νόσος Crohn

1. Περιφερική αρθρίτιδα (20%) : Ασύμμετρη μεταναστευτική, υποτροπιάζουσα μη καταστροφική ολιγοαρθρίτις, παράλληλα πορευόμενη με τη νόσο (κυρίως γόνατα, ποδοκνημικές).

2. Αγγυλοποιητική σπονδυλίτις (10%) :
50-75% B₂₇⁺
Δε σχετίζεται με την πορεία της νόσου.

3. Ιερολαγονίτις : Ετερόπλευρη ή όχι.
B₂₇⁻

4. Ενθεσοπάθεια : Πτέρνα, γόνατο.

5. Συστηματικές εκδηλώσεις : Πληκτροδακτυλία, οζώδες ερύθημα, γαγγραινώδες πυόδερμα, αμυλοείδωση, ιρίτις, επιπεφυκίτις, επισκληρίτις, ραγοειδίτις.

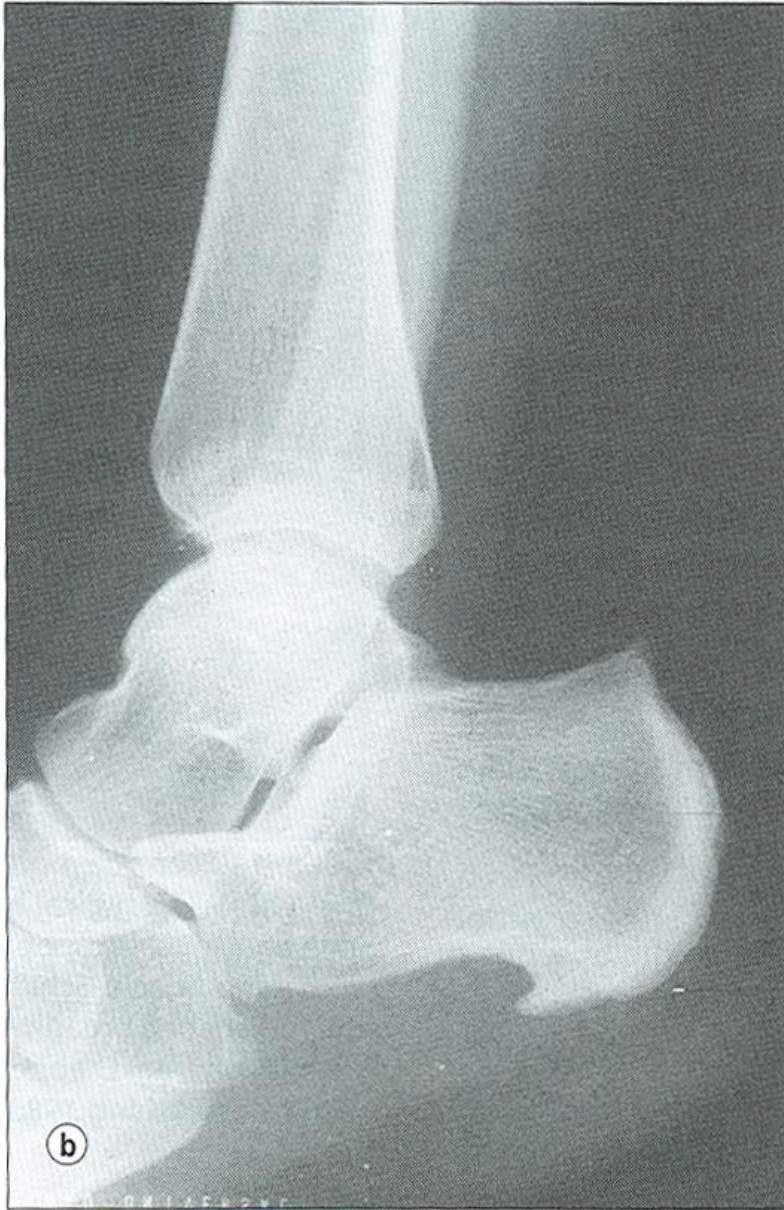

Fig. 113.3 Enthesopathy at the heel. (a) Erosive lesion at the insertion of the tendo Achillis and the beginning of bone apposition at the insertion of the plantar fascia. (b) The same foot 2 years later, with spur formation at the insertions of the Achilles tendon and the plantar fascia.

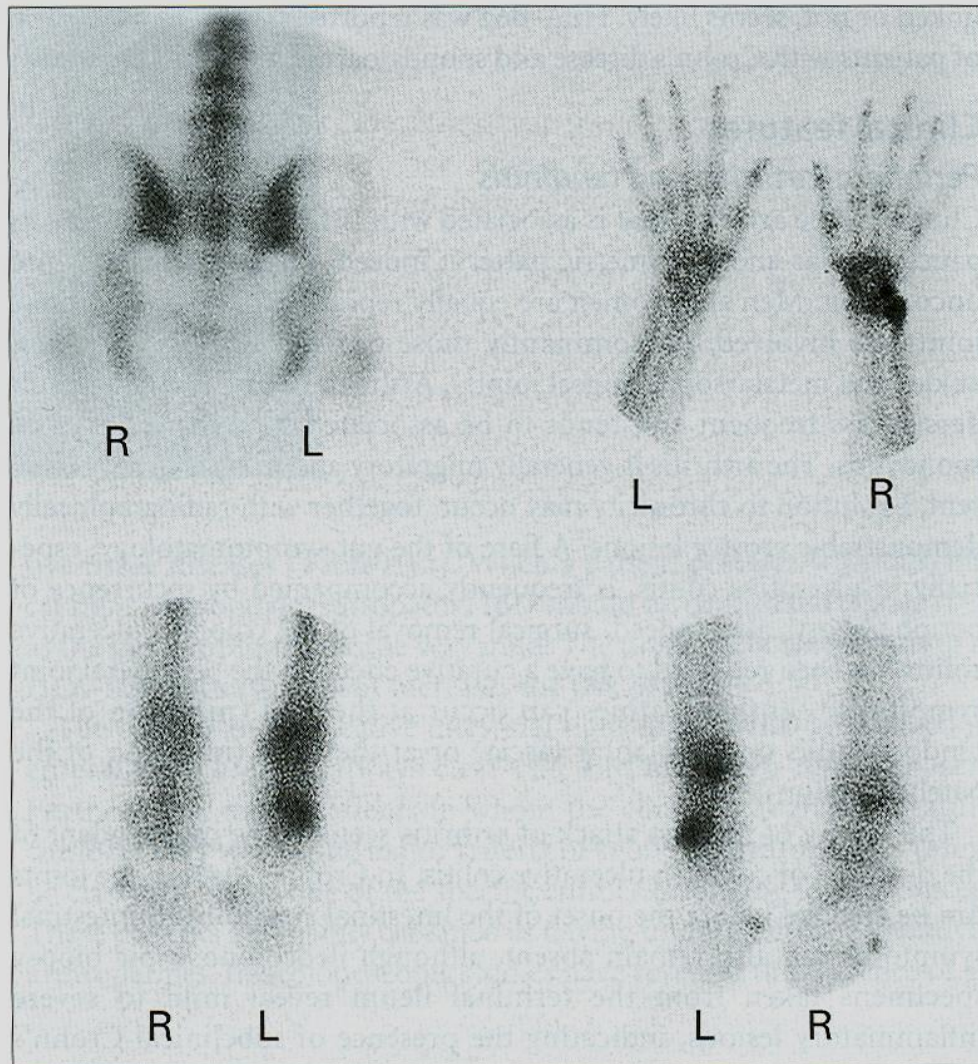
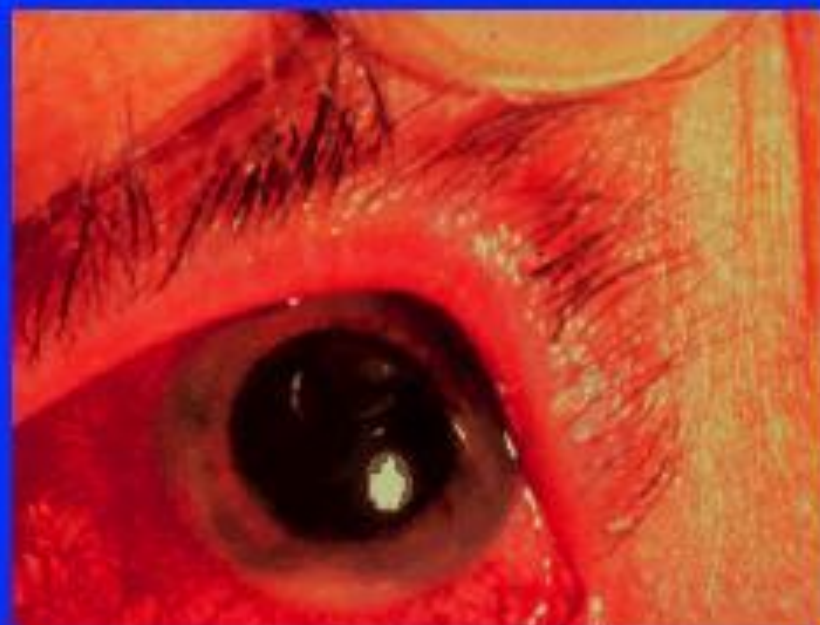

Fig. 113.1 Technetium scan showing pauciarticular asymmetric joint involvement in a patient with spondyloarthritis associated with **inflammatory bowel disease**. There is increased uptake at the left wrist, right Fascia Plantaris, first metatarsophalangeal right and third and fourth metatarsophalangeal left.



Anterior uveitis Anterior uveitis in a patient with inflammatory bowel disease is characterized by injection of the conjunctiva and opacity in the anterior chamber. Courtesy of the American Gastroenterological Association®. This slide cannot be downloaded but may be purchased as part of a set from the AGA through Milner-Fenwick, Inc at 1-800-432-8433.

Εντεροπαθητική αρθρίτιδα

(συνέχεια)

B. Νόσος Whipple :

Πυρετός, λεμφαδενοπάθεια, καχεξία, διάρροια, υπέρχρωση δέρματος, ορογονίτιδες, υποδόρια οζία, προσβολή του ΚΝΣ, ραγοειδίτιδα, αρθρίτιδα.

-Ολιγοαρθρίτις ή πολυαρθρίτις μεταναστευτική.(60-80%)
(μη καταστροφική, μη σχετιζόμενη με την πορεία της νόσου)

-Ιερολαγονίτις και αγγυλοποιητική σπονδυλίτις (5%),επι B₂₇⁺

Γ. Χειρουργική παράκαμψη εντέρου (νηστιδοκολική ή νηστιδοειλεϊκή για παχυσαρκία)

Ποικίλες αρθρίτιδες 5-50% - Ποικίλες δερματοπάθειες

Ψωριασική αρθρίτις (ΨΑ)

Η ψωρίαση : 75% προηγείται, 15% συμπορεύεται, 10% έπεται
Άνδρες = Γυναίκες, Συχνότητα : 6/100.000.

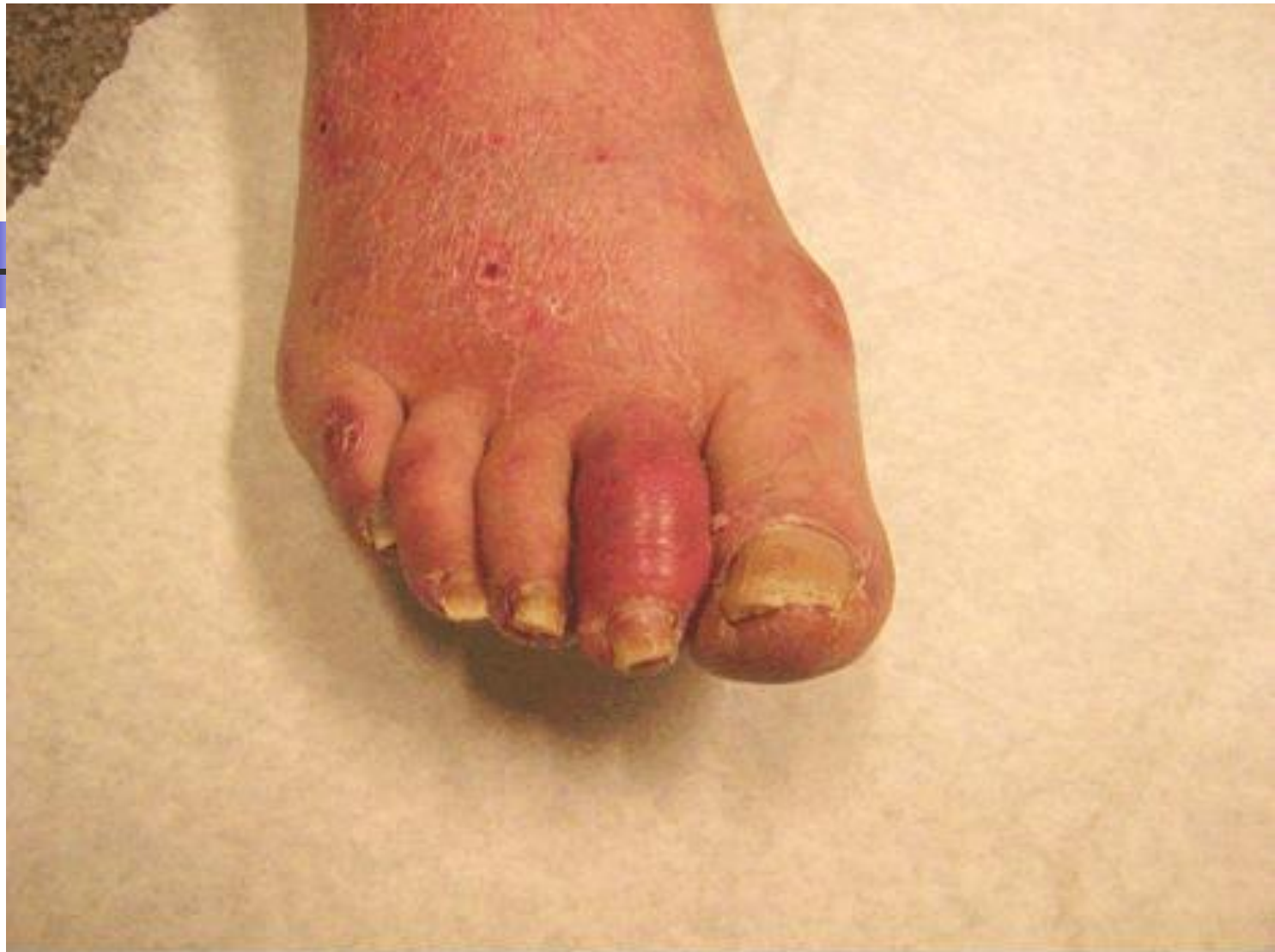Πρότυπα αρθρικής προσβολής επί ΨΑ * :

- | | | |
|----|--|---|
| 1. | Ασύμμετρη ολιγοαρθρίτιδα μικρών και μεγάλων αρθρ. (50-70%) | Σ |
| 2. | Περιφερική (συνήθως συμμετρική) πολυαρθρίτις (15-20%) | |
| 3. | Ασύμμετρη σπονδυλίτις και ιερολαγονίτις (10-25%) | |
| 4. | Τυπική αρθρίτιδα των άπω μεσοφαλαγγικών αρθρώσεων (5-15%) | X |
| 5. | Πηρωτική (ακρωτηριαστική) αρθρίτιδα των δακτύλων (5%) | X |

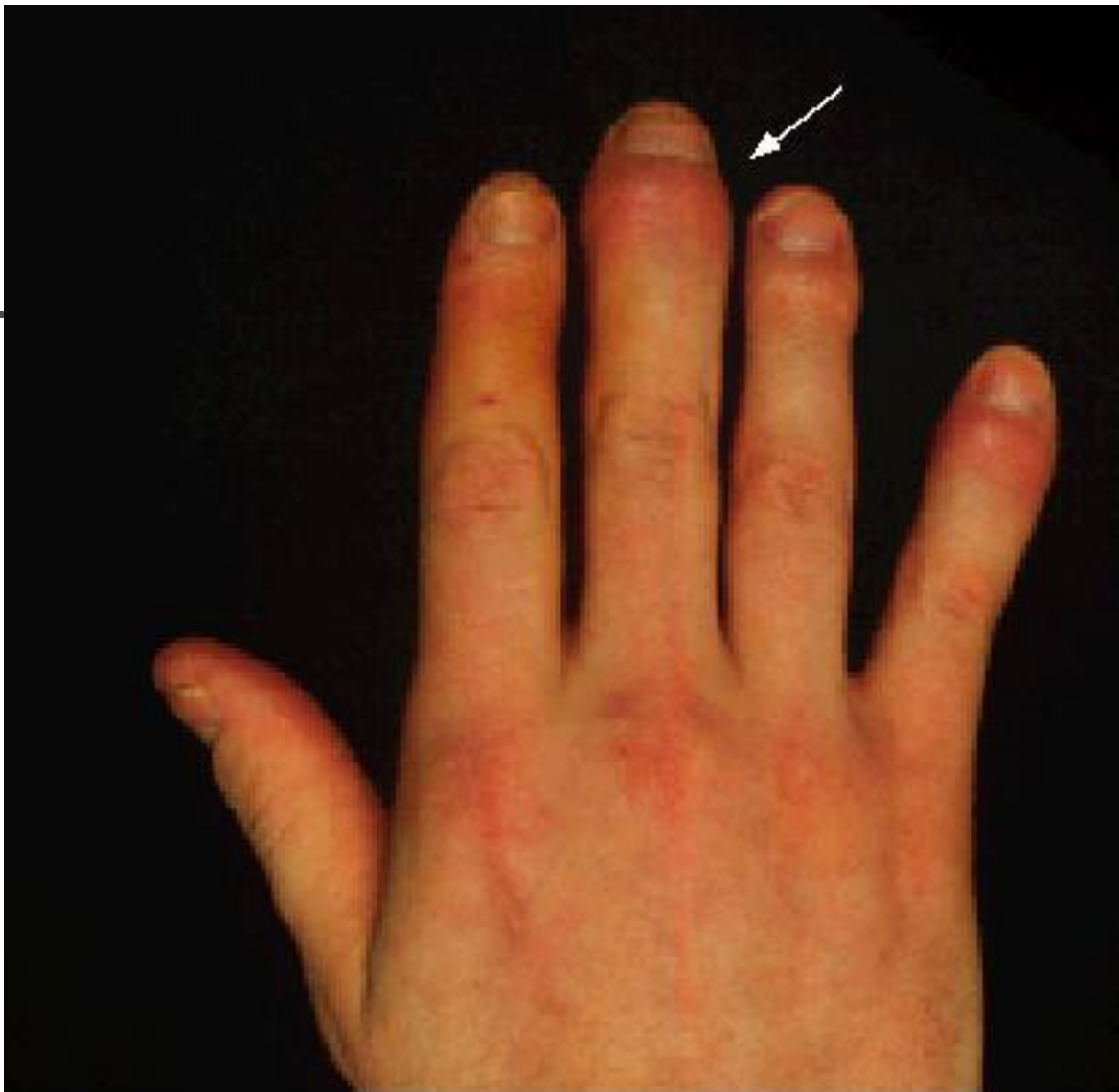Παράλληλα :

- ◆ Ενθεσοπάθεια
- ◆ Δακτυλίτιδα (αλλαντοειδής δάκτυλος)
- ◆ Τενοντοελιτρίτιδα εκτεινόντων

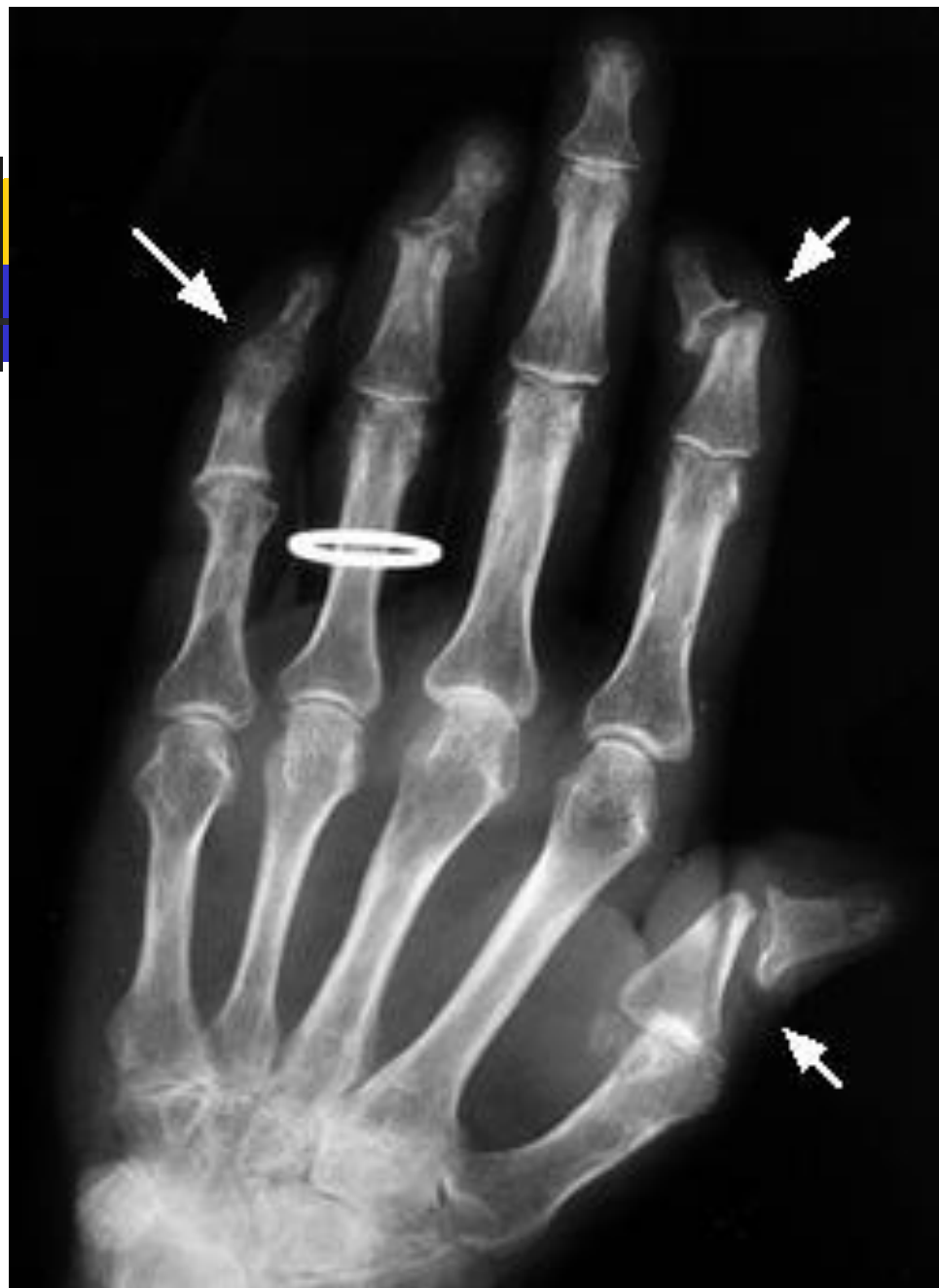* Δυνατό να μεταπίπτουν ή να συνυπάρχουν



Psoriatic arthritis This photograph of the foot of a patient with psoriatic arthritis shows the early separation of the nails (onycholysis), swelling of the entire second toe (dactylitis), and some psoriatic skin lesions. Reproduced with permission from Daniel Z. Sands, MD, MPH.

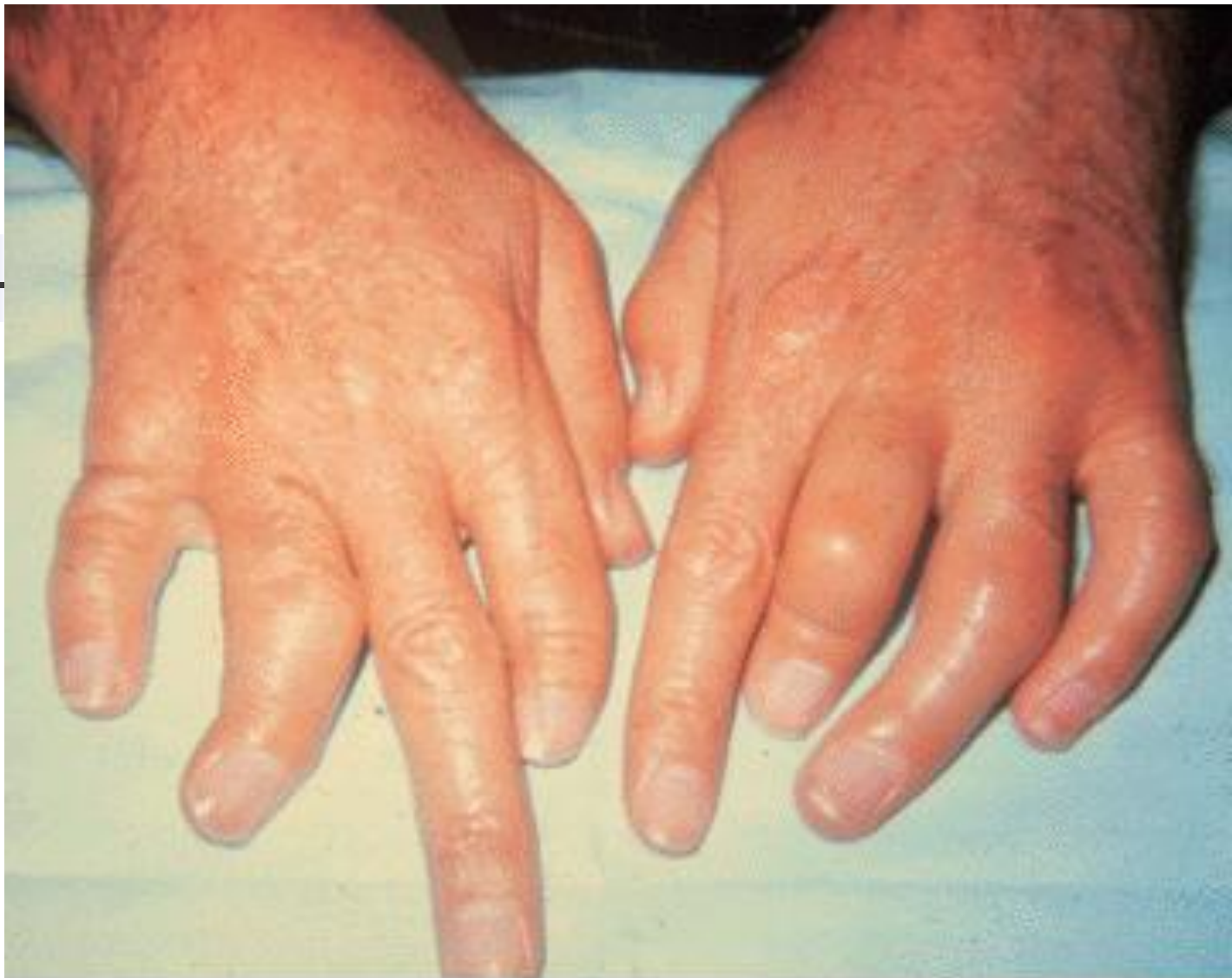

Distal interphalangeal joint involvement in psoriatic arthritis Psoriatic arthritis with distal joint involvement in the third and fifth digits (arrow). Onycholysis is also seen in most of the fingernails. Courtesy of Dafna D Gladman, MD.

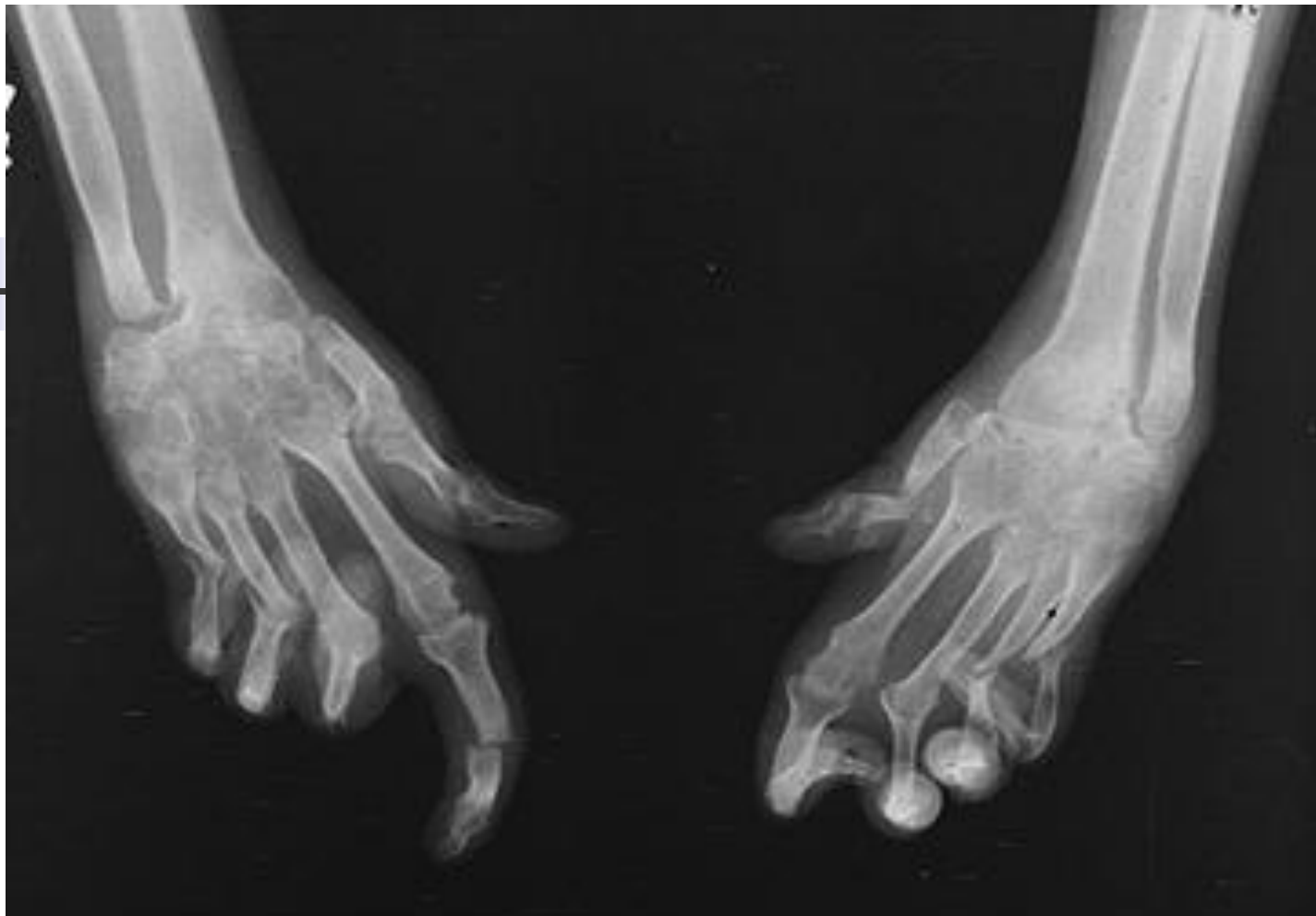

DIP involvement in psoriatic arthritis

Psoriatic arthritis associated with pencil-in-cup abnormality in the distal interphalangeal (DIP) joints of the first and second fingers (short arrows), plus early changes in the DIP joint of the fourth finger. Other changes include ankylosis in the DIP joint in the fifth finger (long arrow) and destruction of the wrist. Courtesy of Dafna D Gladman, MD.



Arthritis mutilans Arthritis mutilans in psoriatic arthritis with marked deformity and destruction of digits. Courtesy of Peter H Schur, MD.



Arthritis mutilans in psoriatic arthritis

Radiograph demonstrating marked deformity and destruction of the hand digits in a patient with classic psoriatic arthritis and arthritis mutilans. Courtesy of Peter H Schur, MD.

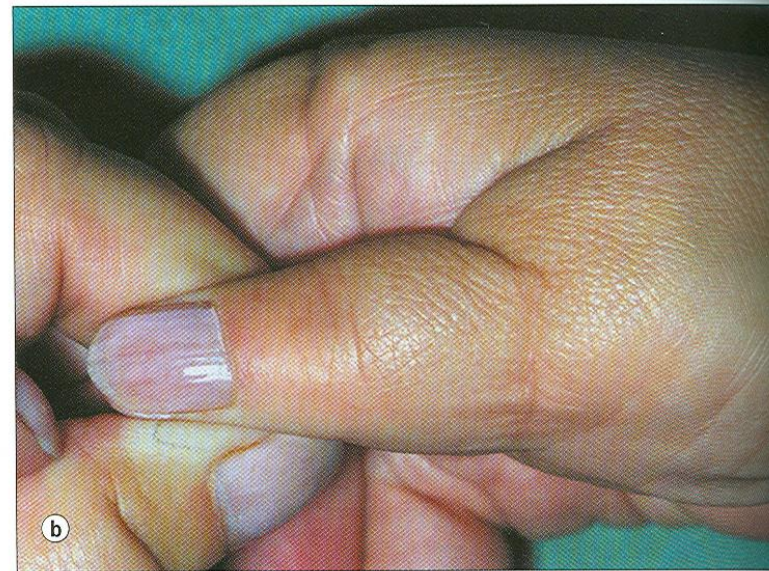
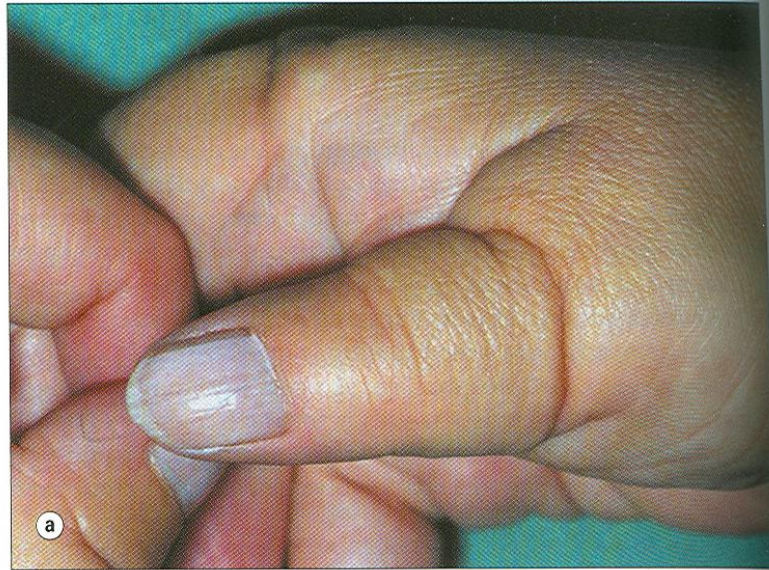
Fig. 110.5 Digital telescoping in arthritis mutilans. (Copyright University of Manchester.)

Ψωριασική αρθρίτις (ΨΑ)

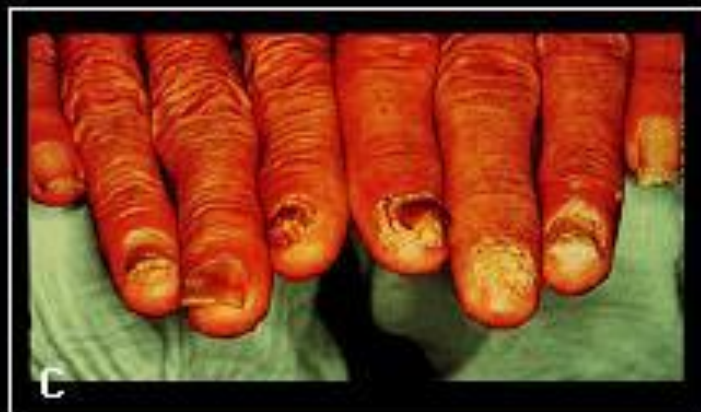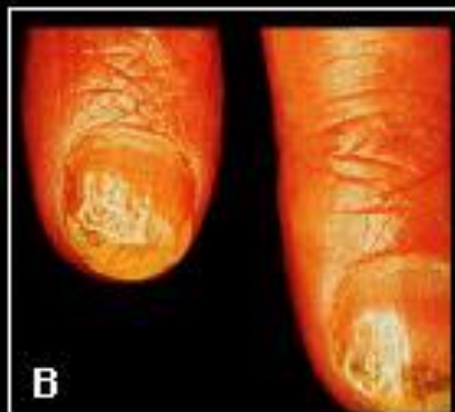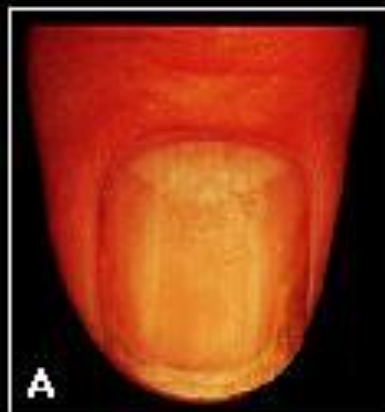
(συνέχεια)

- Πρωινή δυσκαμψία ~ 30' (50%)
- Stress άλγος
- Εντυπωσιακή παραμόρφωση με ήπια ευαισθησία
- Ασύμμετρη προσβολή αρθρώσεων
- Προσβολή ΑΜΦ αρθρώσεων

Εξωαρθρικές εκδηλώσεις ΨΑ

(συνήθεις με προσβολή ΣΣ και ιερολαγονίτιδα)


- Προσβολή οφθαλμών (30%) : Επιπεφυκίτις 20%, Ιρίτις 10%
- Αορτική ανεπάρκεια
- Πνευμονική ίνωση άνω λοβών
- Βλάβες στα νύχια



Sequential nail changes in psoriasis Panel A: Mild nail involvement characterized by discrete pits in the nail plate and early onycholytic separation of the lateral edges of the nail plate from the nail bed. These nail changes are the earliest and the most common in psoriasis. Panel B: Moderate nail involvement manifested by the combination of nail plate pitting and more advanced distal onycholysis; the distal third of the nail plate is now separated from the nail bed. Panel C: The most severe and the least common type of psoriatic nail involvement in which the normal nail plates have been replaced by thickened hyperkeratotic masses. (With permission from Richard D Sontheimer, DM. In: Resource Materials in Rheumatology, number 19: Nail changes in rheumatic diseases.)

Ψωριασική αρθρίτις (ΨΑ)

(συνέχεια)

- 
-
- Επιπλοκές** : Αμυλοείδωση, υπεξαρθρήματα, φαρμακευτικές επιπλοκές
- Εργαστηριακά** : Υπερουριχαιμία, ANA 12%, Ra test (;)
- Πορεία** : Βραδεία με εξάρσεις και υφέσεις.
- Πρόγνωση** : Καλύτερη της ΡΑ
- Θεραπεία** : Δερματική + θεραπεία όπως επί ΡΑ
Κυκλοσπορίνη Α + ρετινοειδή (βιτ. Α)
Αντι - TNF παράγοντες
Αντι IL - 17 παράγοντες (;)