

# **ΠΑΘΗΣΕΙΣ ΠΑΡΑΘΥΡΕΟΕΙΔΩΝ**

**Μελπομένη Πέππα**

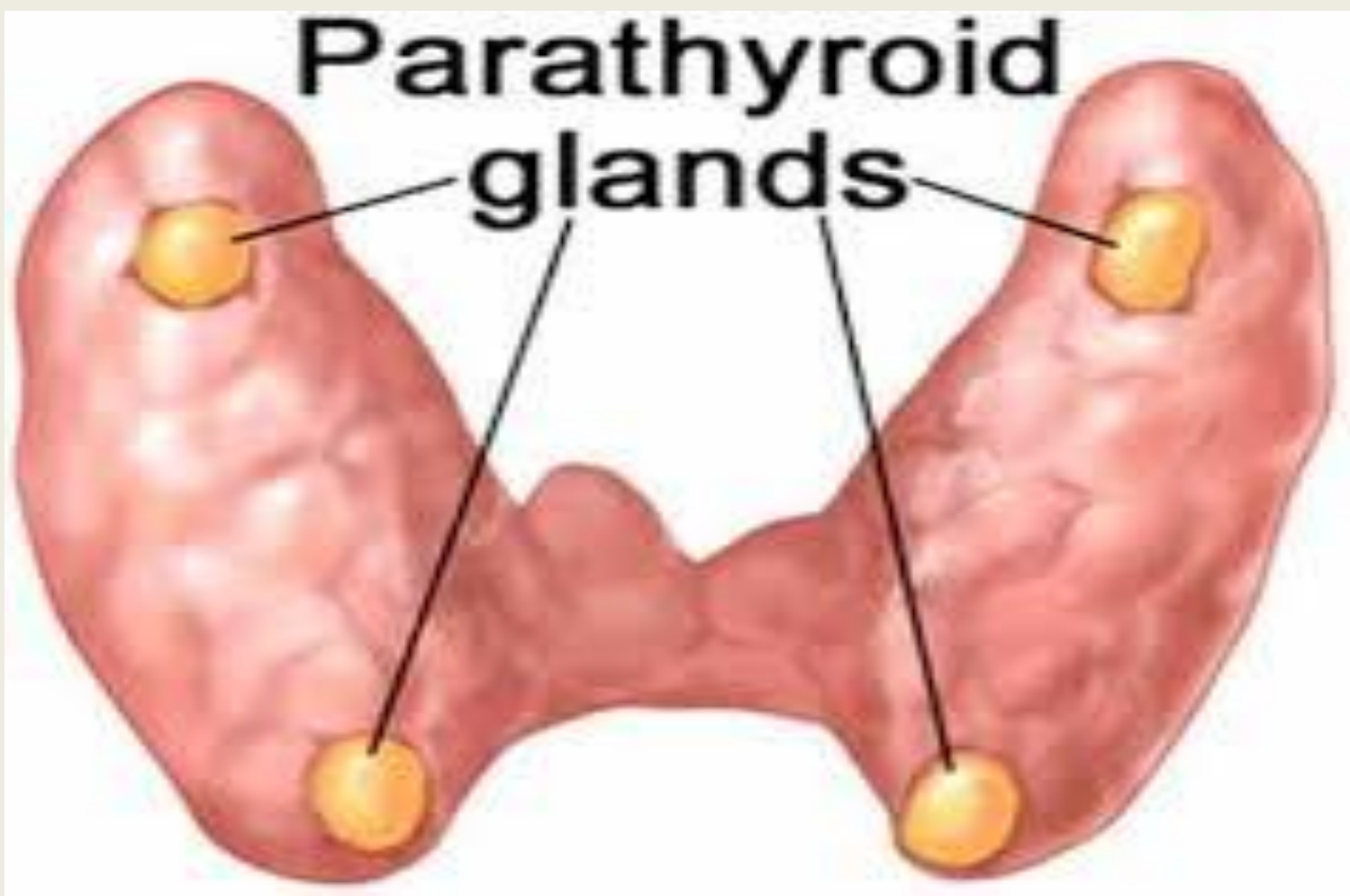
**Αν. Καθηγήτρια Ενδοκρινολογίας Πανεπιστημίου Αθηνών,**

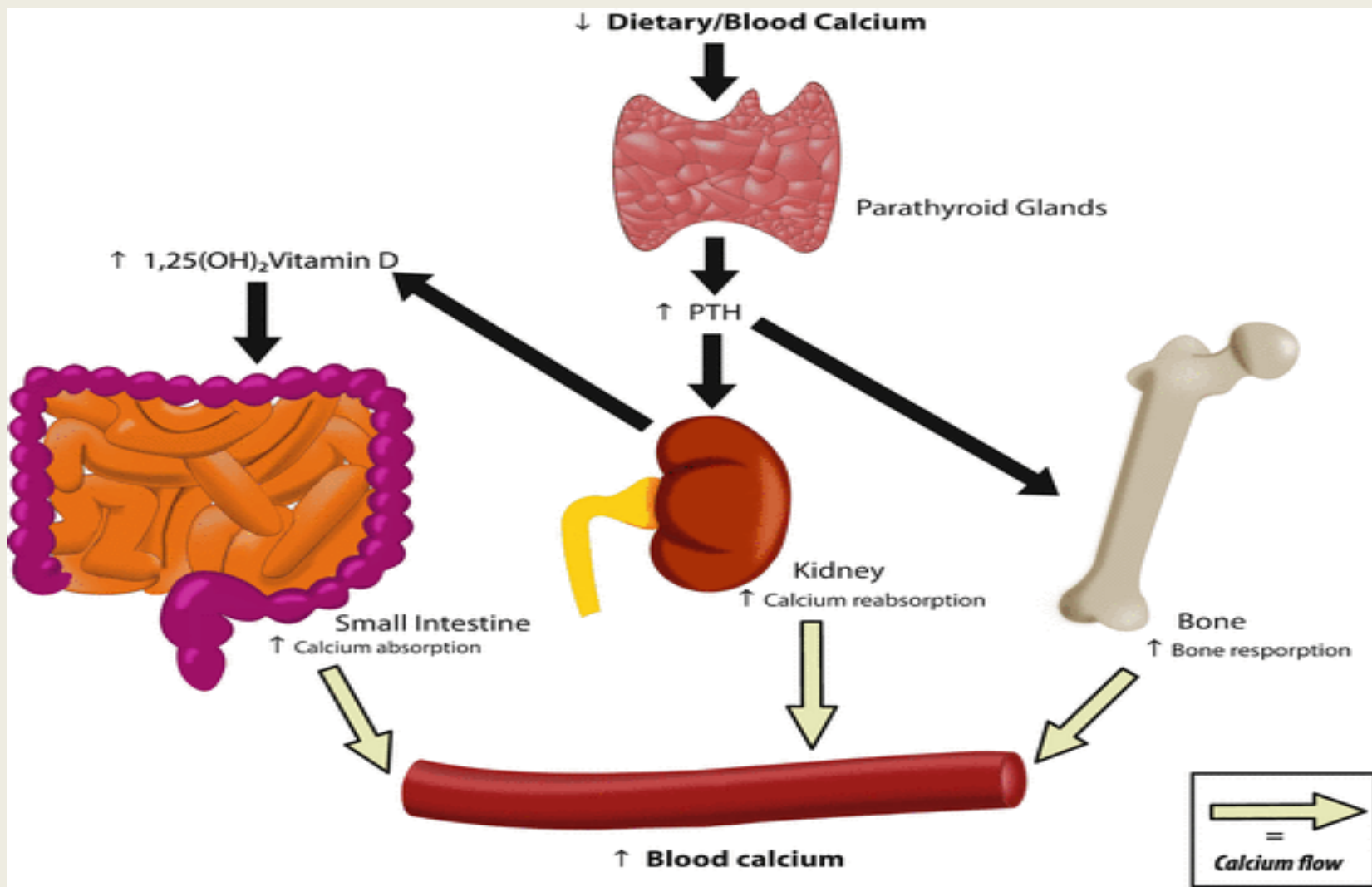
**Υπεύθυνη Μονάδος Ενδοκρινολογίας και**

**Μεταβολικών Παθήσεων των Οστών,**

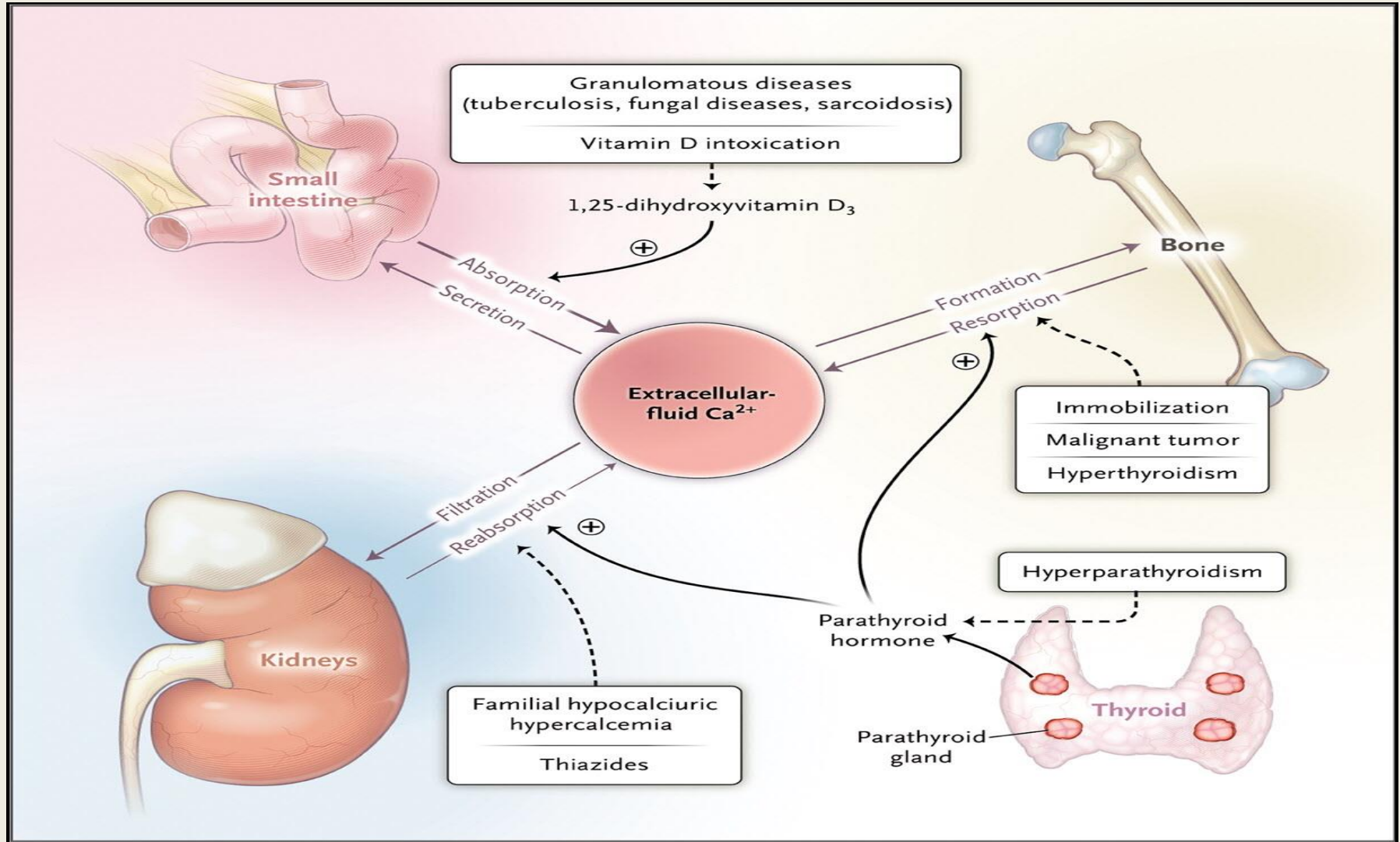
**Β' Προπαιδευτική -Παθολογική Κλινική, Μονάδα Έρευνας και  
Διαβητολογικό Κέντρο Πανεπιστημίου Αθηνών, Π.Γ.Ν. «Αττικόν»**

# Parathyroid glands

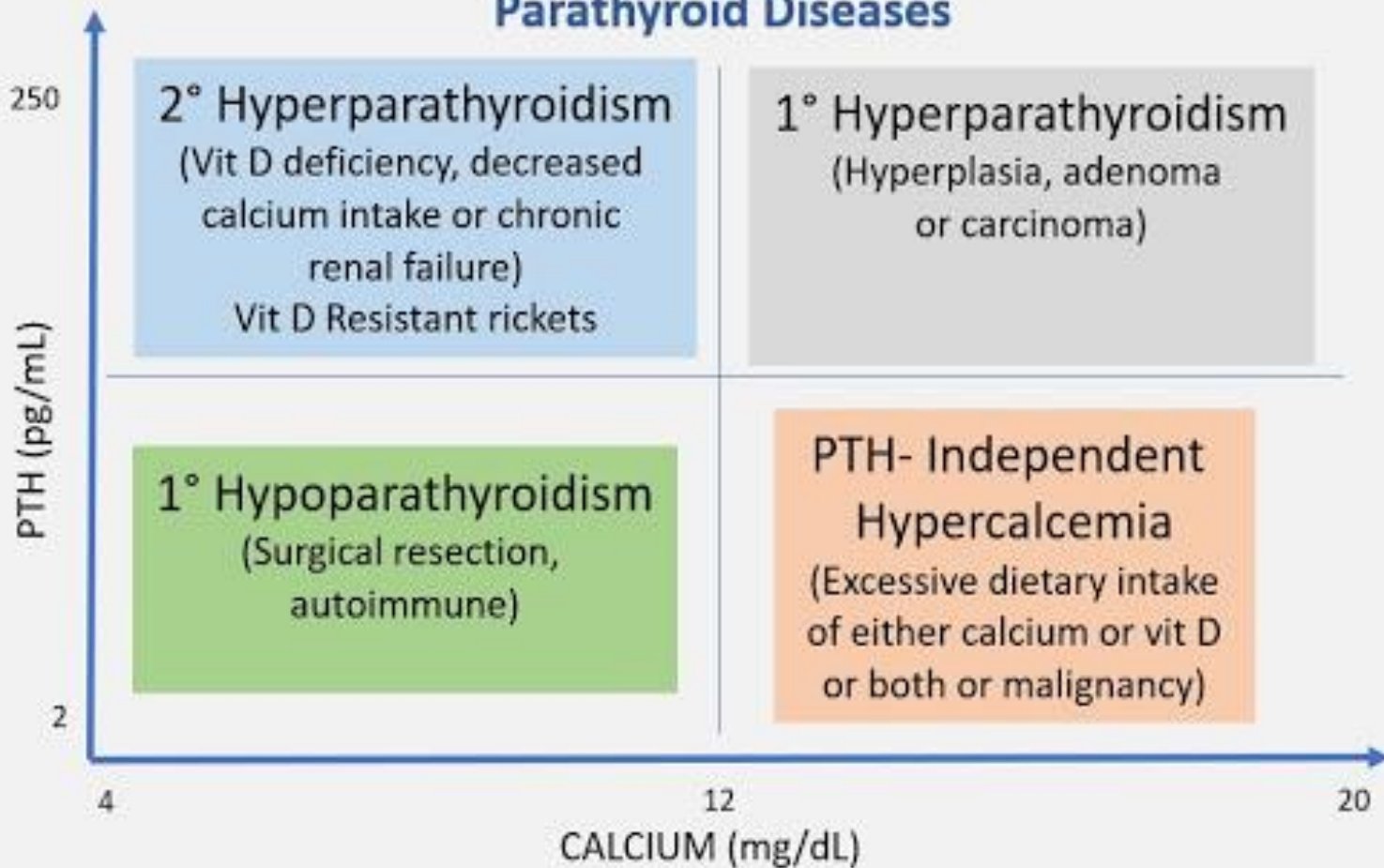


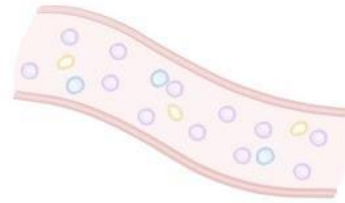
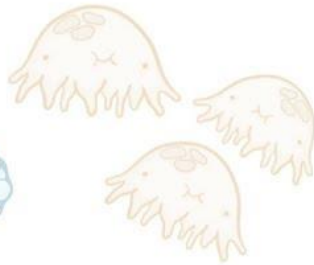
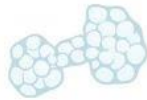
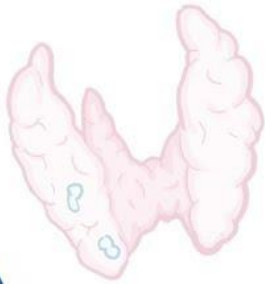# Μεταβολισμός Ca

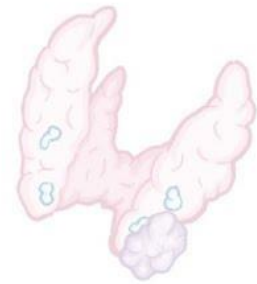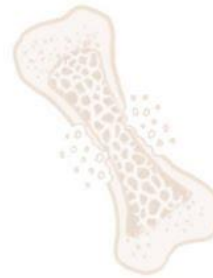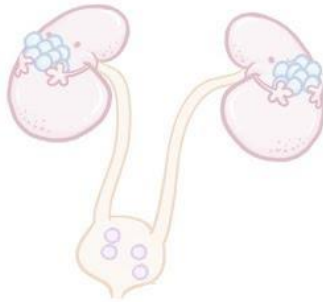
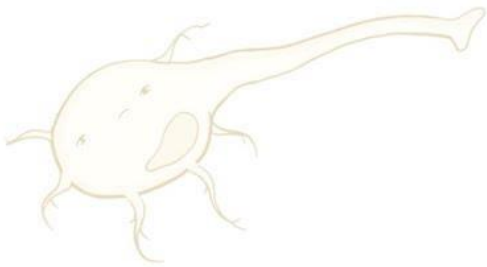


## Parathyroid Diseases

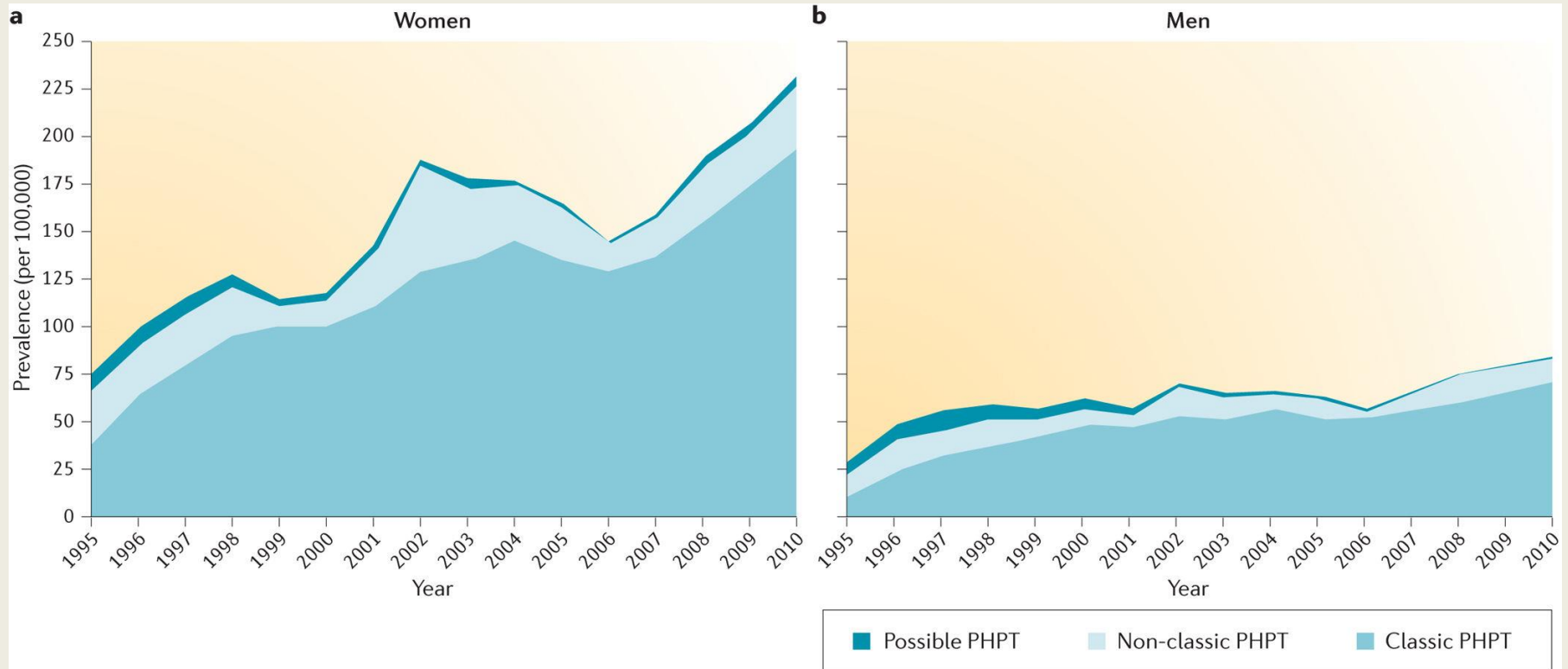




# HYPERPARATHYROIDISM



# Πρωτοπαθής Υπερπαραθυρεοειδισμός- Επιδημιολογία



# Ηλικιακή Κατανομή

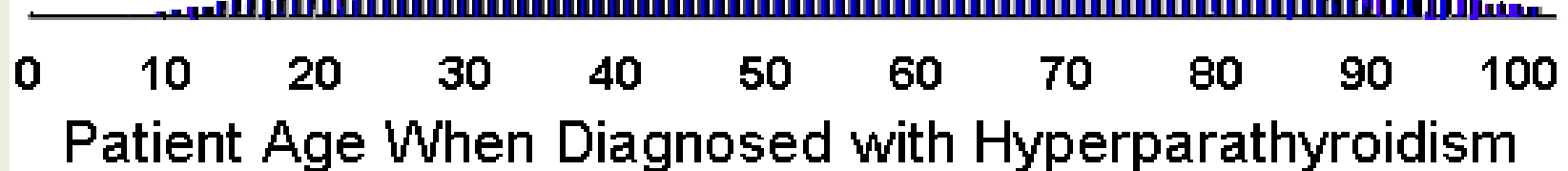
Age Distribution of 15,000 Patients with Primary Hyperparathyroidism Undergoing Surgery at the Norman Parathyroid Center

Average age is 59

Young Adults

0.1-0.3% στον γενικό πληθυσμό  
1/500 γυναίκες  
1/2000 άνδρες

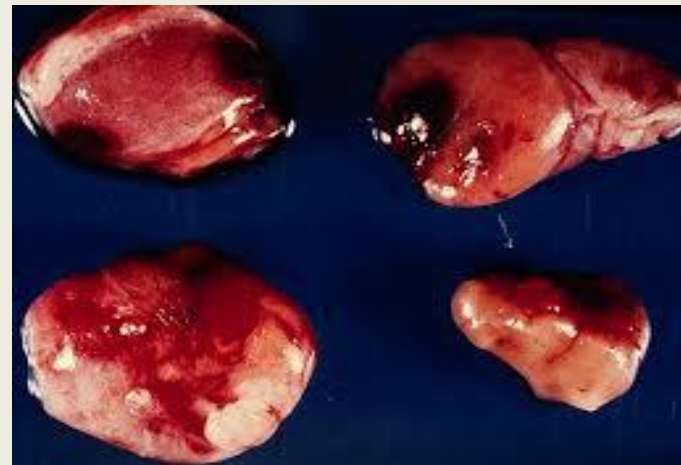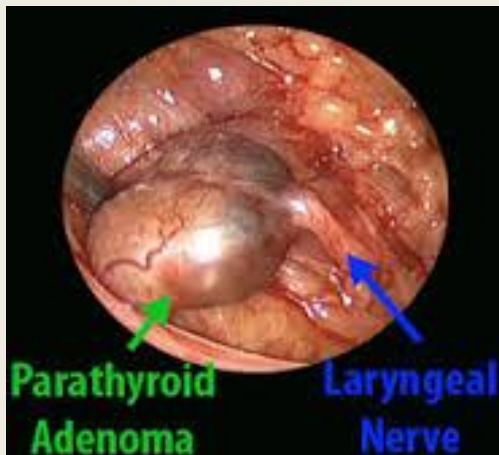
Teenagers





# Πρωτοπαθής Υπερπαραθυρεοειδισμός

- Η πιο συχνή αιτία υπερασβεστιαμίας
- 85% αδένωμα, 15% πολλαπλά αδενώματα=υπερπλασία, σπανιότερα καρκίνωμα



# Primary HyperParathyroidism

↑ serum PTH level

Mobilized  $\text{Ca}^{++}$  → ↑ serum  $\text{Ca}^{++}$ , ↓ serum P

Etiology: adenoma – 80%

- hyperplasia – 15-20%
- carcinoma – <1 %

Clinical Manifestations

- F:M = 4:1; 50-75 yrs.
- renal calculi / weakness/fatigue / osteoporosis / bone resorption [osteitis fibrosa cystica]
- mental status change, seizures

# Μη κλασικός πρωτοπαθής Υπερπαραθυρεοειδισμός-Νέοι κλινικοί φαινότυποι



# Σύνηθες Προφίλ ασθενών με Πρωτοπαθή Υπερπαραθυρεοειδισμό...Νέοι Κλινικοί φαινότυποι

Ασυμπτωματικός

Πρωτοπαθής

Υπερπαραθυρεοειδισμός

- Αυξημένα επίπεδα Ca
- Αυξημένη PTH
- Χωρίς εμφανείς κλινικές εκδηλώσεις

Νορμοασβεστιαϊκός

Πρωτοπαθής

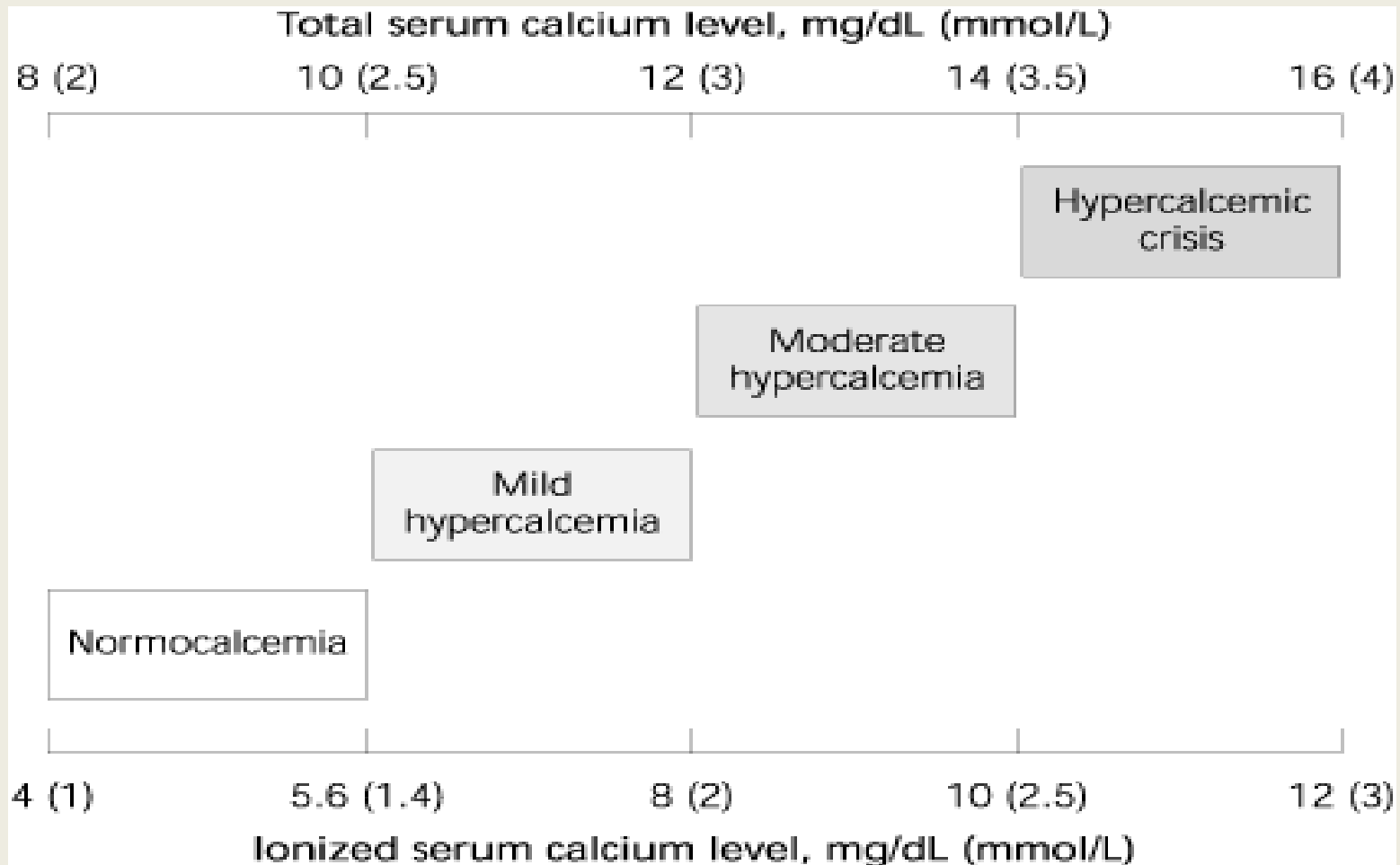
Υπερπαραθυρεοειδισμός

- Φυσιολογικά επίπεδα Ca
- Αυξημένη PTH
- Χωρίς εμφανείς κλινικές εκδηλώσεις

# Πρωτοπαθής Υπερπαραθυρεοειδισμός

Familial syndrome	Clinical manifestations	Gene (protein)	Inheritance
MEN 1	PHPT (95%), anterior pituitary adenomas (30%), pancreatic neuroendocrine tumours (40%); other features can include adrenal adenomas, carcinoid, lipomas, angiofibromas and collagenomas	<i>MEN1</i> (menin)	Autosomal dominant
MEN 2A	Medullary thyroid cancer (90%), pheochromocytoma (50%), PHPT (20%)	<i>RET</i> (proto-oncogene c-Ret)	Autosomal dominant
MEN 4	PHPT (~80%), anterior pituitary tumours (~40%), pancreatic neuroendocrine tumours; other features can include carcinoid, adrenocorticoid tumours, thyroid tumours, reproductive organ tumours and renal angiomyolipomas	<i>CDKN1B</i> (p27)	Autosomal dominant
FIHP	Isolated PHPT	<ul style="list-style-type: none"> <li>• <i>MEN1</i> (menin)</li> <li>• <i>CASR</i> (CASR)</li> <li>• <i>GCM2</i> (GCM motif protein 2, also known as hGCMb)</li> </ul>	Autosomal dominant
Hyperparathyroid–jaw tumour syndrome	PHPT (80%), often parathyroid carcinoma (>15%), jaw tumours (>30%); other features can include renal abnormalities, uterine tumours, pancreatic adenocarcinoma, testicular mixed germ cells and Hürthle cell thyroid adenomas	<i>CDC73</i> (also known as <i>HRPT2</i> ; parafibromin)	Autosomal dominant

# Κλινική Εικόνα- Βαρύτητα Υπερασβεστιαμίας



# Κλινική σημειολογία υπερασβεστιαμίας

- Ασυμπτωματική (*τυχαία ανεύρεση*)
- Συμπτωματική

**νευροψυχιατρικές διαταραχές** (διαταραχές ύπνου, ευερεθιστότητα, κατάθλιψη, συγχυτικά φαινόμενα, υπνηλία, λήθαργο, κώμα),

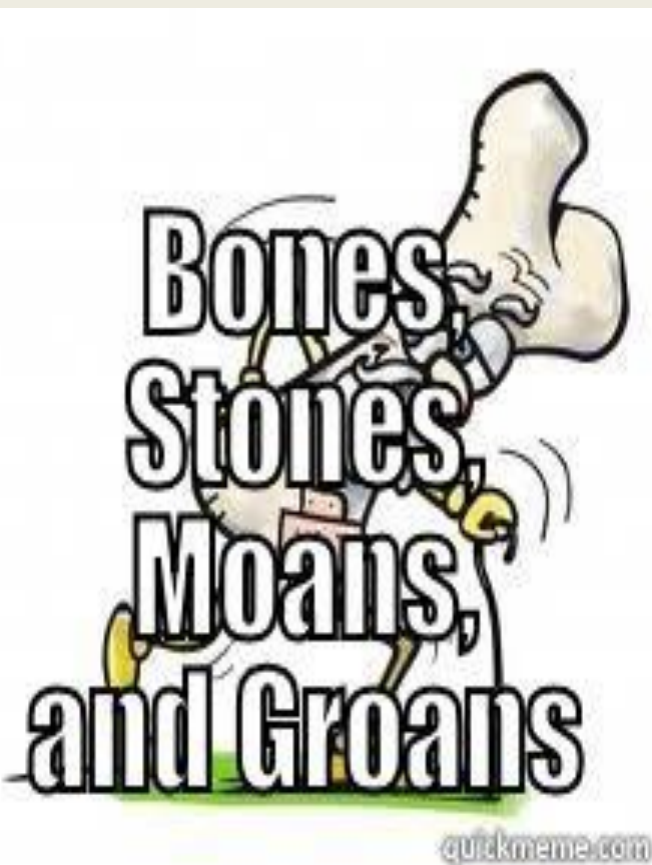
**γαστρεντερικές** (ανορεξία, έμετοι, δυσκοιλιότητα, οξεία παγκρεατίτιδα),

**νεφρικές** (πολυουρία και πολυδιψία κυρίως λόγω υπερασβεστιουρίας, νεφρασβέστωση, έκπτωση της νεφρικής λειτουργίας)

**καρδιακές** (βραδυκαρδία, σμίκρυνση QT, επιμήκυνση PR, ευρέα T, κοιλική ή κοιλιακή αρρυθμία)

**σκελετικές** (οστικά άλγη, αρθραλγίες)

**ειδικά ή χαρακτηριστικά συμπτώματα της αιτίας ή καταστάσεως που προκαλεί την υπερασβεστιαμία.**



Painful Bones	Painful bone condition (Classically osteitis fibrosa cystica)
Renal Stones	Kidney Stones (Can ultimately lead to Renal failure)
Abdominal Groans	GI symptoms: Nausea, Vomiting, Constipation, Indigestion
Psychiatric Moans	Effects on nervous system: lethargy, fatigue, memory loss, psychosis, depression

### **Cardiovascular manifestations**

arterial hypertension, electrocardiogram abnormalities like QT interval shortening, left ventricular hypertrophy, and diastolic dysfunction or increased mean carotid intima-media thickness



# Εργαστηριακή διερεύνηση

**Αυξημένη PTH, Υπερασβεστιαμία-Υποφωσφαταιμία-Υπερασβεστιουρία**

**Αποκλεισμός ψευδοπερασβεστιαμίας**

Λόγω αύξησης λευκωματίνης (*Αιμοσυμπύκνωση*

*Ισχαιμη περίδεση*)

Σπάνιες περιπτώσεις μυελώματος (*παραπρωτεΐνη*)

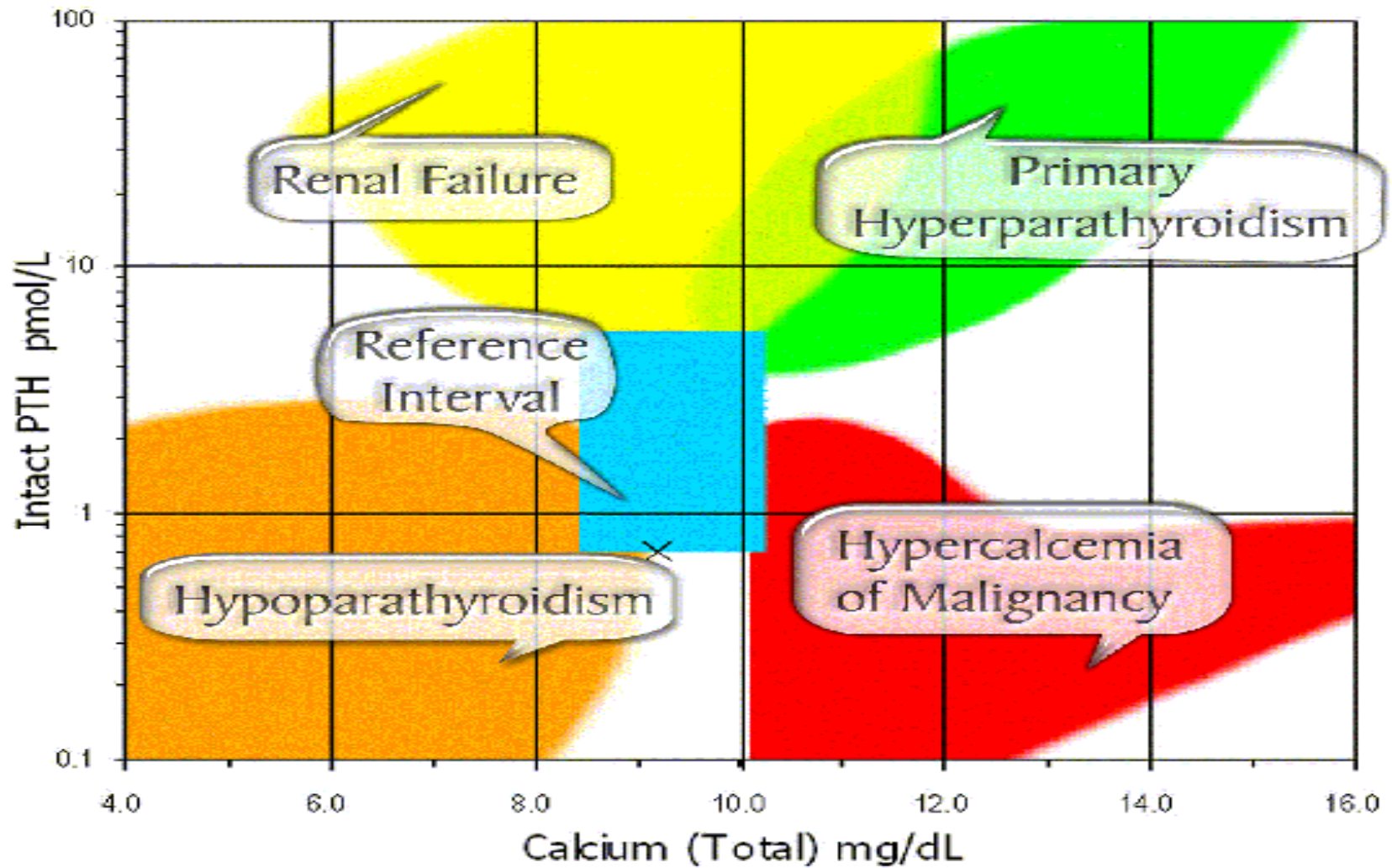
**Ιονισμένο Ca-Φυσιολογικές τιμές**

Παιδιά : 4.8 - 5.52 mg/dL

Ενήλικες: 4.28 - 5.08 mg/dL

$$\begin{aligned} \text{corrected Ca [mg/dl]} \\ = (4.0 - \text{albumin [g/dl]}) + \text{Ca [mg/dl]} \end{aligned}$$

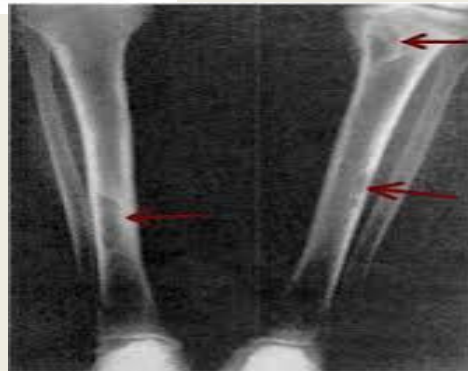
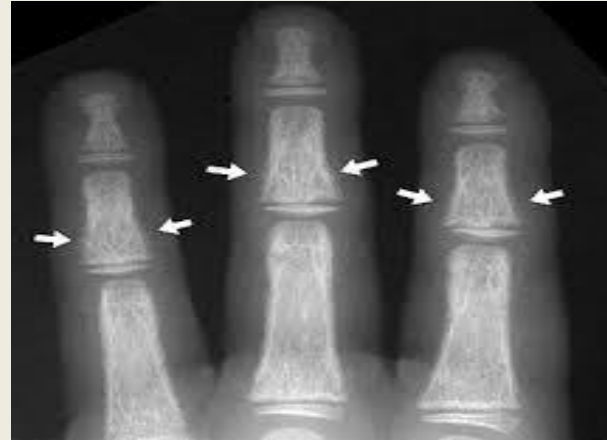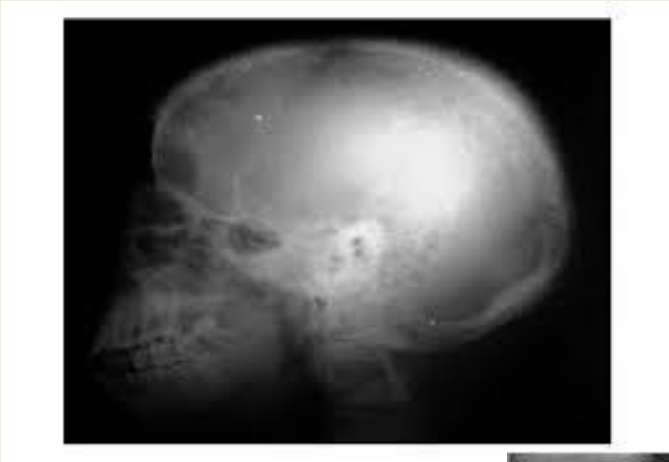# Εργαστηριακή διερεύνηση

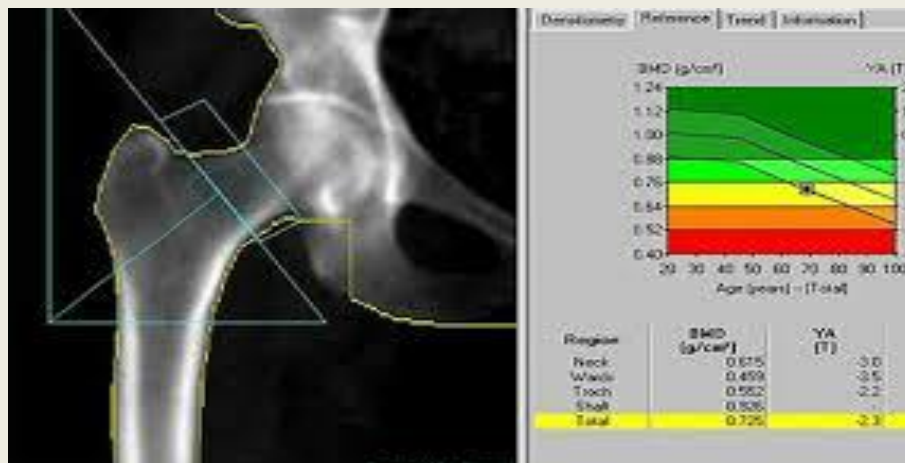
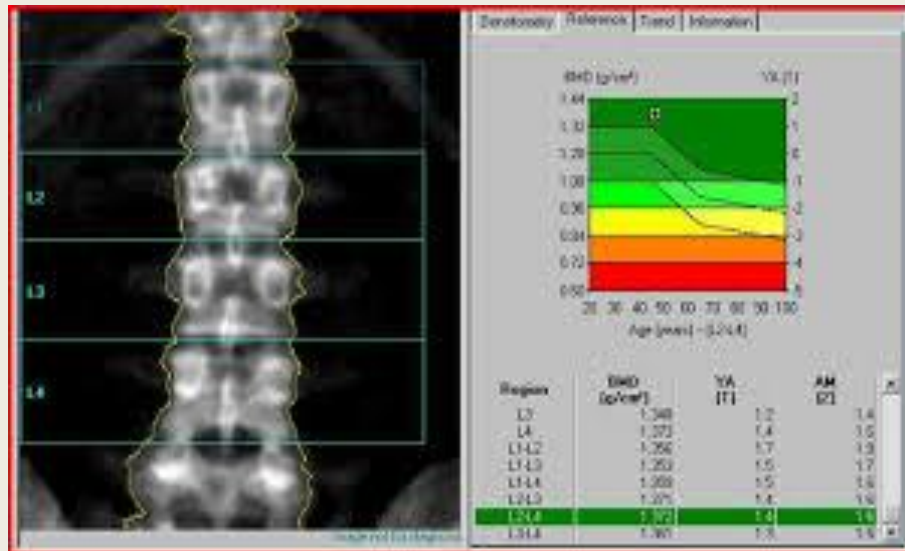


# Διαγνωστική προσέγγιση

Recommended	Optional
<ul style="list-style-type: none"><li>• Serum PTH, calcium, phosphate, alkaline phosphatase activity, renal function tests, 25-hydroxyvitamin D</li><li>• 24-hour urine for calcium and creatinine</li><li>• 3-site DXA (lumbar spine, hip, distal 1/3 radius)</li><li>• Vertebral spine assessment (radiography, CT or VFA by DXA)</li><li>• Stone risk profile (if urinary calcium &gt;400 mg/day)</li><li>• Abdominal imaging by radiography, ultrasonography, or CT scan</li></ul>	<ul style="list-style-type: none"><li>• HRpQCT</li><li>• TBS by DXA</li><li>• Bone turnover markers</li><li>• DNA testing if genetic basis for PHPT is suspected</li></ul>

# Πρωτοπαθής Υπερπαραθυρεοειδισμός-Οστά





# Πρωτοπαθής Υπερπαραθυρεοειδισμός-Νεφροί

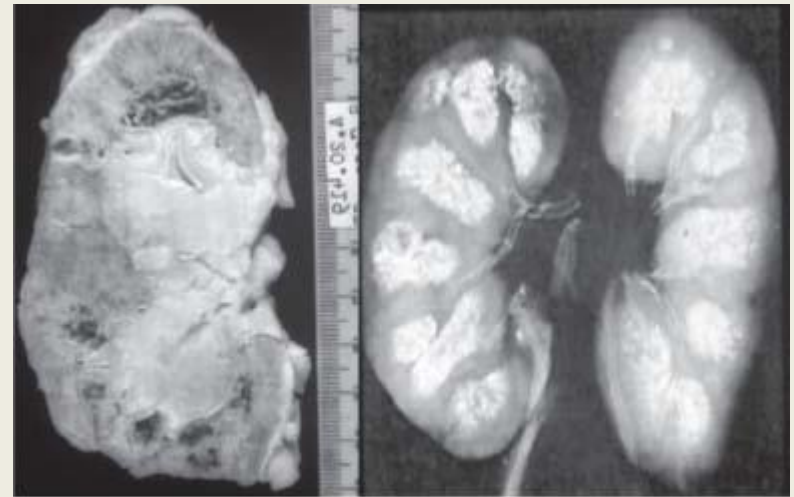
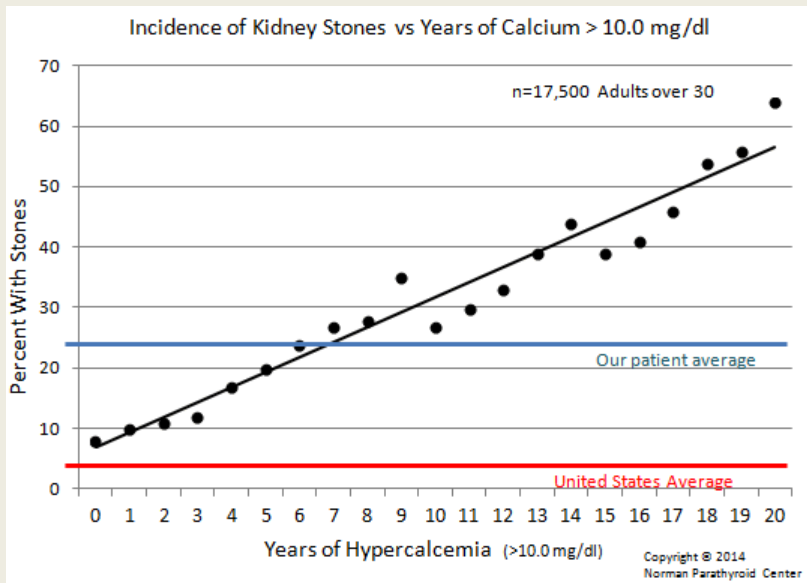


Figure 8 – Hyperparathyroidism: nephrocalcinosis. Calcification foci disseminated on renal tubules. HE 120 X

Παλαιότερες μελέτες 30 - 57%

Νεότερες μελέτες 8 to 20%

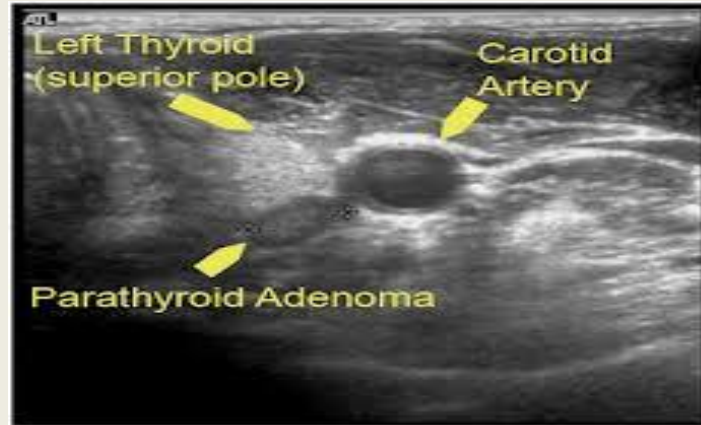
**15.2%**

**10.1%**

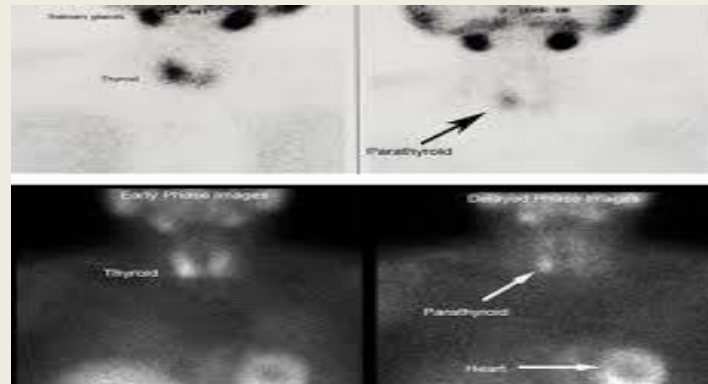
*Starup-Linde European Journal of Endocrinology 166 1093–1100*

# Διάγνωση

Υπερηχογράφημα παραθυρεοειδών



Σπινθηρογράφημα παραθυρεοειδών (SESTAMIBI)



# Εκτίμηση ασθενών με υπερπαραθυρεοειδισμό

## Recommended

Biochemistry panel (calcium, phosphate, alkaline phosphatase activity, BUN, creatinine), 25(OH)D

PTH by second- or third-generation immunoassay

BMD by DXA

Lumbar spine, hip, and distal 1/3 radius

Vertebral spine assessment

X-ray or VFA by DXA

24-h urine for:

Calcium, creatinine, creatinine clearance

Stone risk profile

Abdominal imaging by x-ray, ultrasound, or CT scan

## Optional

HRpQCT

TBS by DXA

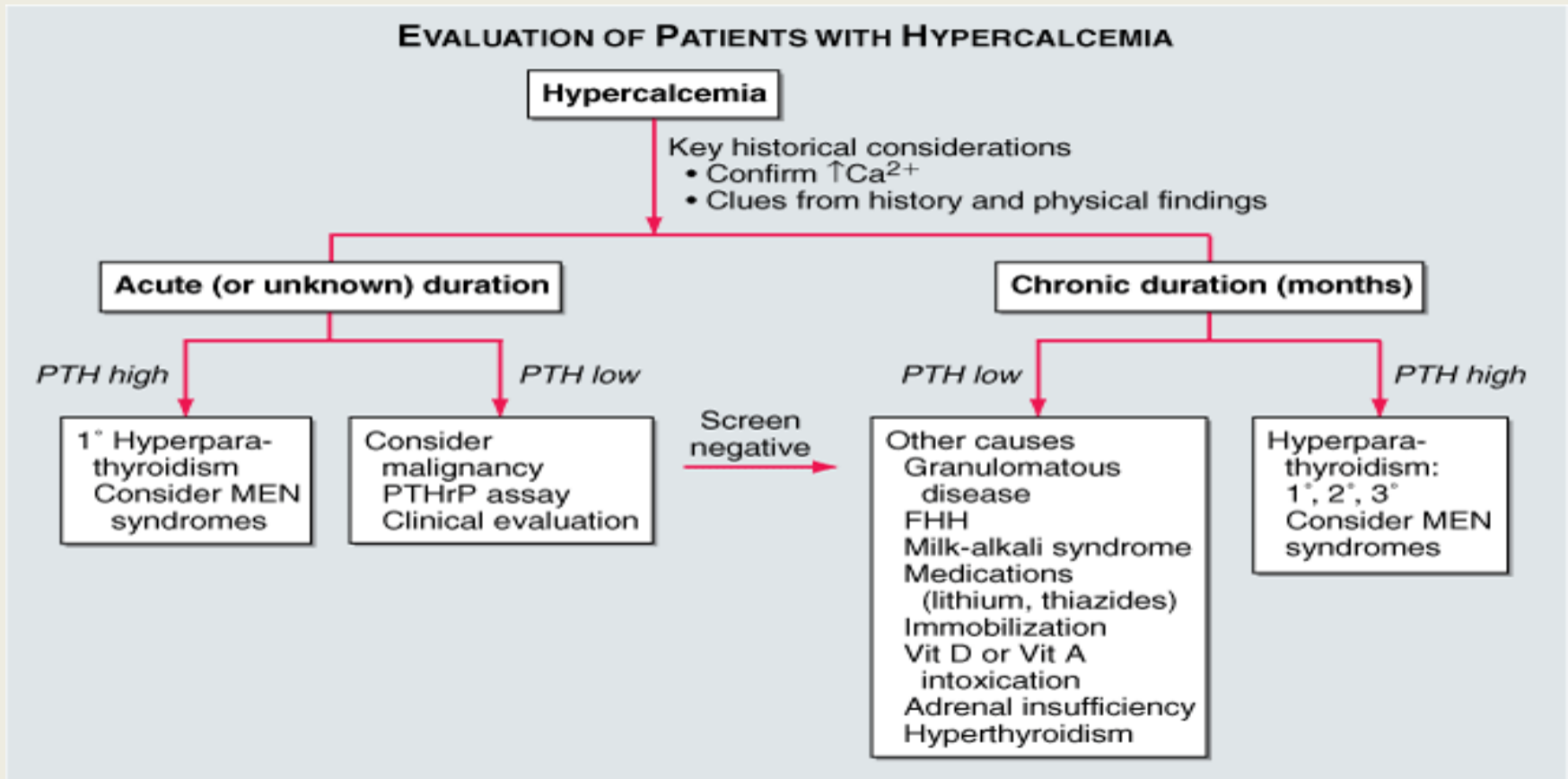
Bone turnover markers (bone-specific alkaline phosphatase activity, osteocalcin, P1NP [select one]; serum CTX, urinary NTX [select one])

Fractional excretion of calcium on timed urine sample

DNA testing if genetic basis for PHPT is suspected



# Υπερασβεστιαμία-Αλγόριθμος



Source: Fauci AS, Kasper DL, Braunwald E, Hauser SL, Longo DL, Jameson JL, Loscalzo J: *Harrison's Principles of Internal Medicine*, 17th Edition: <http://www.accessmedicine.com>

Copyright © The McGraw-Hill Companies, Inc. All rights reserved.

# Θεραπεία Υπερασβεστιαμίας

Εξαρτάται από τη βαρύτητα

- Επίπεδα ασβεστίου πλάσματος
- Ρυθμός εγκατάστασης
- Κλινικές εκδηλώσεις

# Θεραπεία Υπερασβεστιαμίας

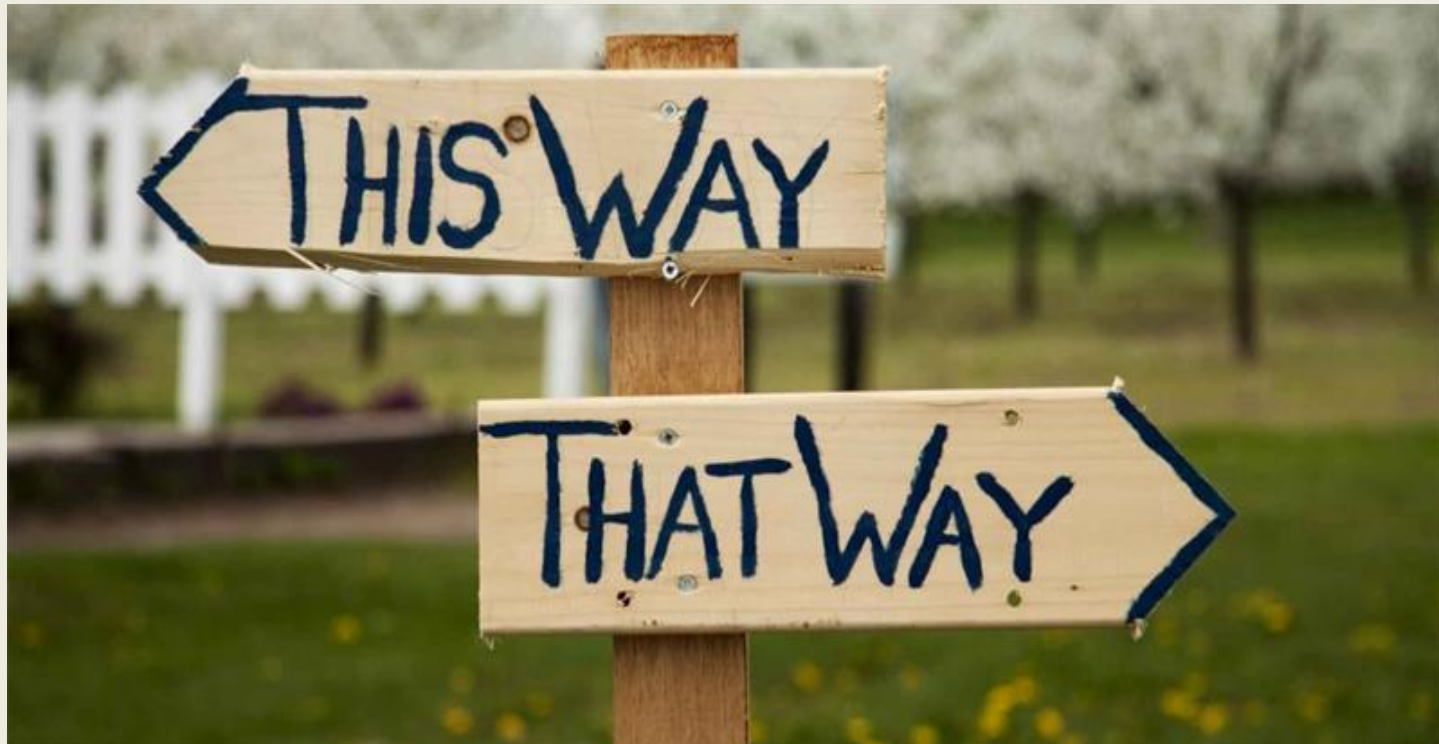- Άμεση, επιθετική θεραπεία
  - Συμπτωματική υπερασβεστιαμία, Ca >14 mg/dl, ταχεία αύξηση Ca
- Μη επείγουσα θεραπεία
  - Χρόνια, μέτρια υπερασβεστιαμία
  - Ca <14 mg/dl
- Καμία θεραπεία
  - Χρόνια, ασυμπτωματική υπερασβεστιαμία
  - Ca <12 mg/dl

# Θεραπεία Υπερασβεστιαμίας

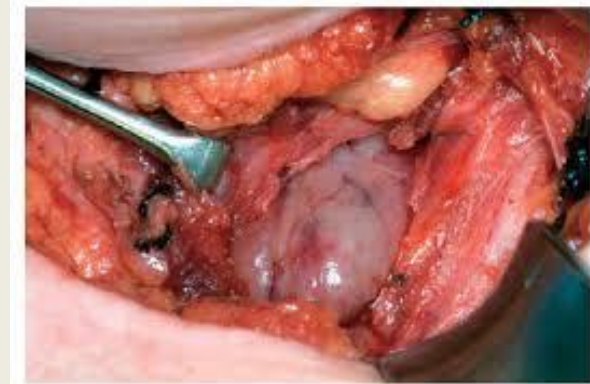## Ταυτόχρονη χορήγηση

- Φυσιολογικού ορού
  - 200 – 300 ml/h μέχρις αποκατάστασης της υπογκαιμίας
  - Διατήρηση διούρησης 100 – 150 ml/h
- Διφωσφονικών
  - Παμιδρονάτη: 60 – 80 mg/άπαξ ΕΦ
    - Έγχυση σε 2 ώρες
  - Ζολεδρονάτη: 4 mg/άπαξ ΕΦ ή 8 mg/άπαξ (σε κακοήθειες)
- Έγχυση σε 15 λεπτά, έναρξη δράσης σε 48-72 ώρες, διάρκεια 2-3 εβδομάδες, ομαλοποίηση Ca σε 4-7 ημέρες, ΠΡΟΣΟΧΗ στις ανεπιθυμητες ενέργειες (οξεία φλεγμονή, ΟΝΑ, ΧΝΑ, ηλεκτρολυτικές διαταραχές, οστεονέκρωση, ωτοτοξικότητα, θρομβωτική θρομβοπενική πορφύρα, σύνδρομο λύσης όγκου)

# Χειρουργείο?? Συντηρητική αντιμετώπιση??



# Θεραπεία πρωτοπαθούς υπερπαραθυρεοειδισμού



## Παραθυρεοειδεκτομή

- Ηλικία <50ετών
- Ασβέστιο ορού >1mg/dl πάνω από ανώτερα φυσιολογικά όρια
- Νεφρολιθίαση
- Οστεοπόρωση
- Νεφρική ανεπάρκεια (κάθαρση κρεατινίνης <60mL/min)

# Ασβέστιο , βιταμίνη D??, Αντιοστεοπορωτική αγωγή

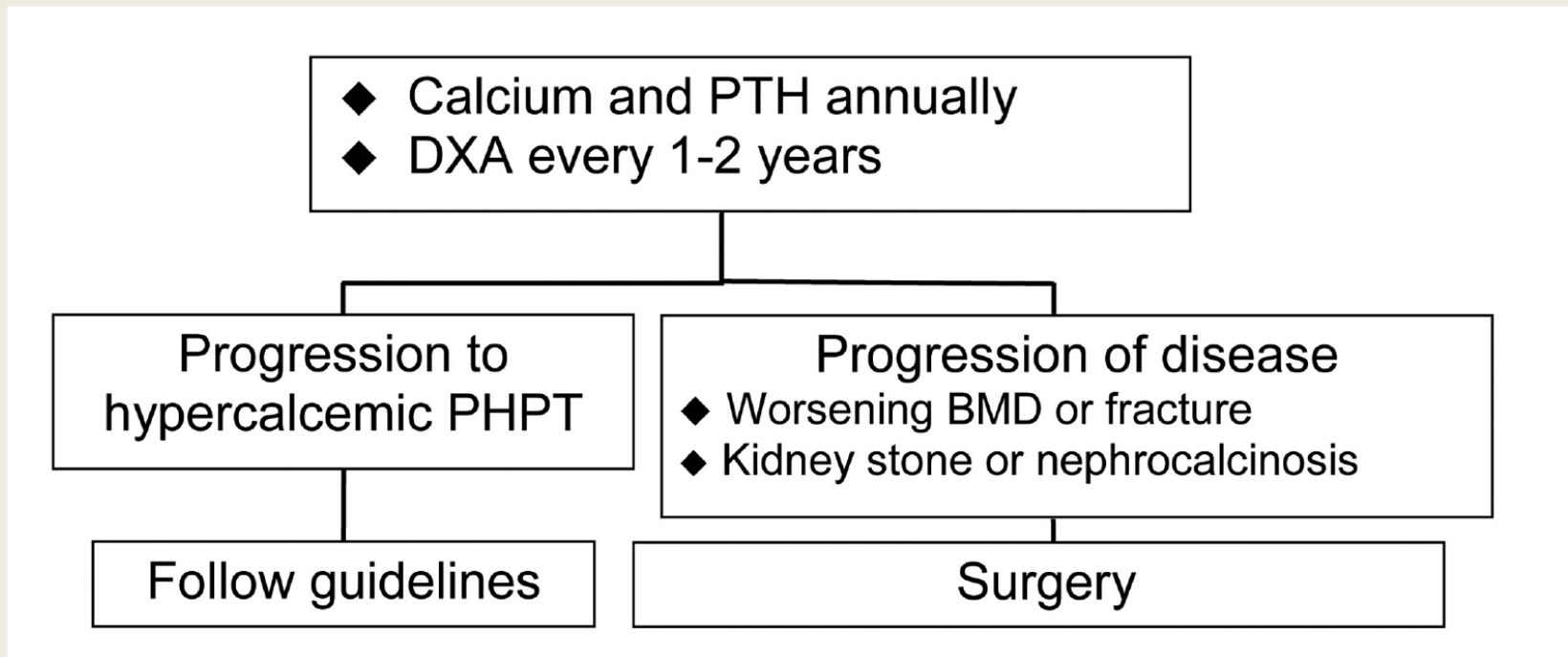
- Μικρή ποσότητα Vitamin D 800 to 1000 IU (τιμή 30 ng/mL)
- Όχι περιορισμός διατροφικής πρόσληψης ασβεστίου

# Παρακολούθηση και επανεκτίμηση χειρουργείου σε ασθενείς με Υπερπαραθυρεοειδισμό-Guidelines

Measurement	2013
Serum calcium (>upper limit of normal)	>1 mg/dL (>0.25 mmol/L)
Skeletal	A. T-score < -2.5 at lumbar spine, total hip, femoral neck, or distal 1/3 radius; or a significant reduction in BMD <sup>a</sup> B. Vertebral fracture by x-ray, CT, MRI, or VFA
Renal	A. CrCl < 60 cc/min B. Clinical development of a kidney stone or by imaging (x-ray, ultrasound, or CT)



# Παρακολούθηση Υπερπαραθυρεοειδισμού



# Ασβέστιο , βιταμίνη D??

- Μικρή ποσότητα Vitamin D 800 to 1000 IU (τιμή 30 ng/mL)
- Όχι περιορισμός διατροφικής πρόσληψης ασβεστίου

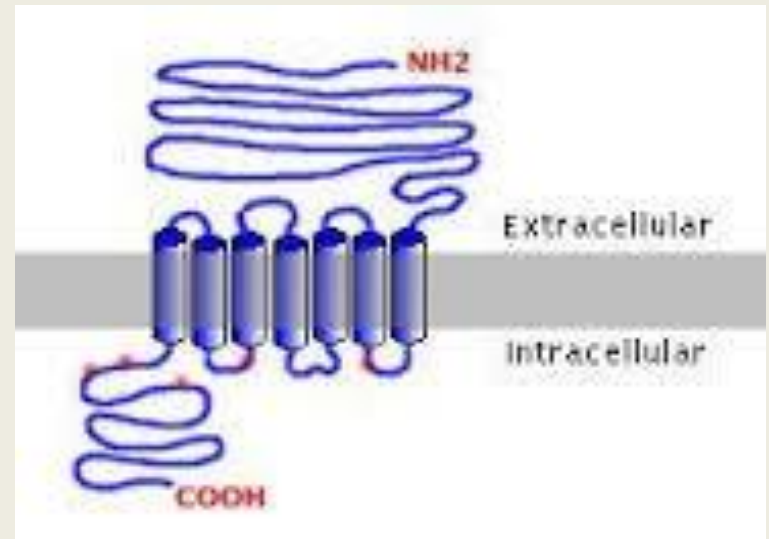
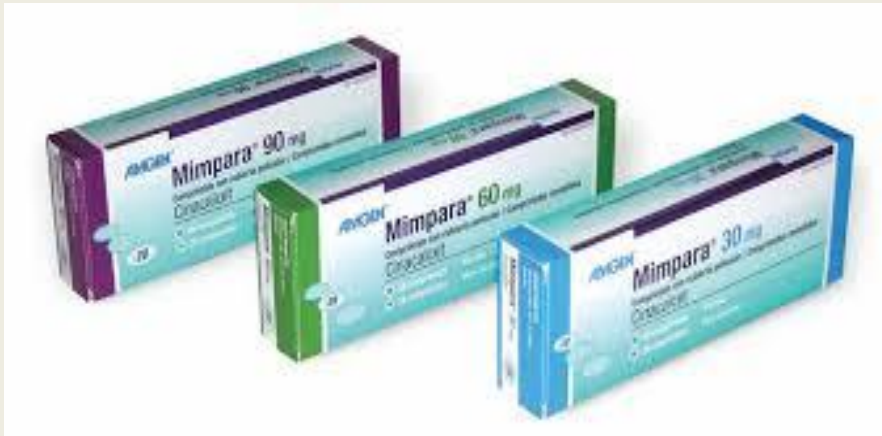# Φαρμακευτική αντιμετώπιση

- Σινακαλσέτη
- Διφωσφονικά (αλενδρονάτη)

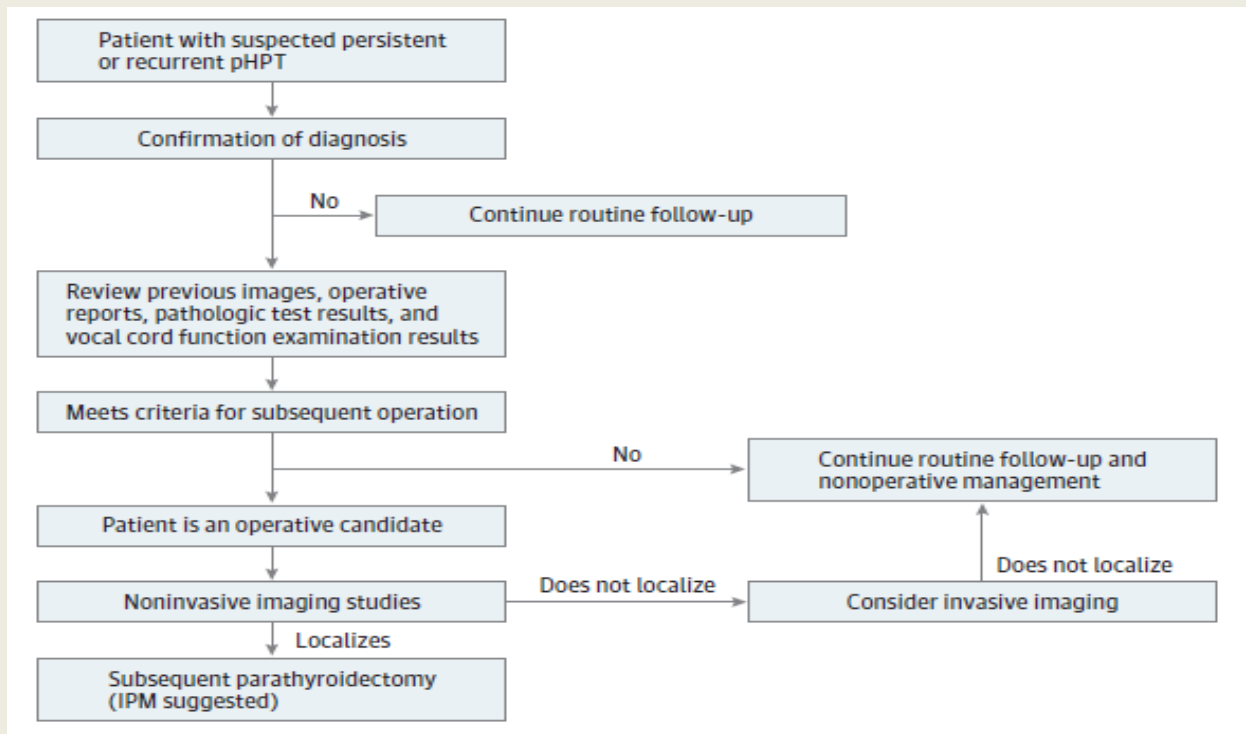
*Bilezikian et al, J Clin Endocrinol Metab, October 2014, 99(10):3561–3569*

# Θεραπεία

- **Συντηρητική** σε ήπιο υπερπαραθυρεοειδισμό, ιδιαίτερα σε ηλικιωμένα άτομα (ενυδάτωση, ασβεστιομιμητικά)



# Θεραπεία Πρωτοπαθούς Υπερπαραθυρεοειδισμού



# Αίτια υπερασβεστιαμίας

- **PTH-εξαρτώμενα**

Πρωτοπαθής υπερπαραθυρεοειδισμός

Οικογενής υπασβεστιουρική υπερασβεστιαμία

Υπερασβεστιαμία μετά χορήγηση διουρητικών , λιθίου

- **PTH-ανεξάρτητα**

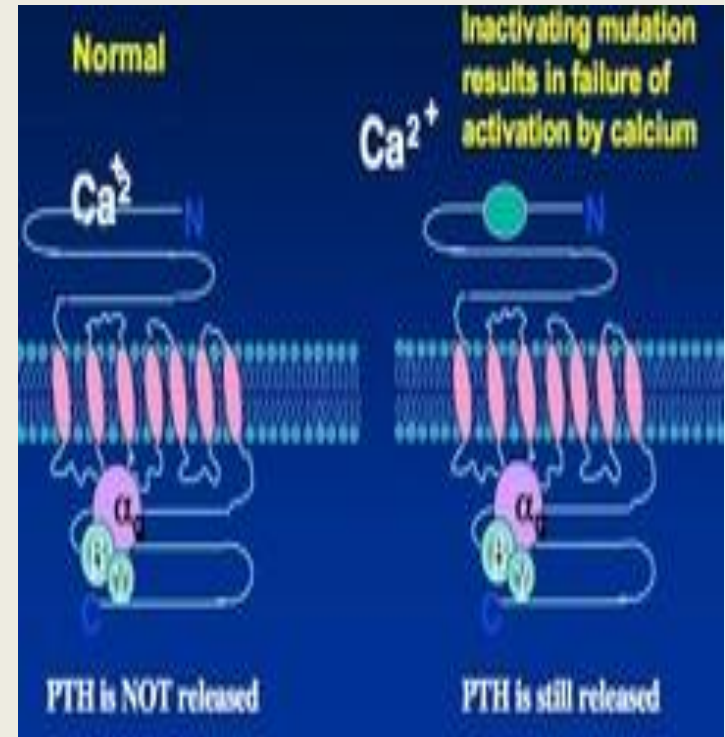
Υπερασβεστιαμία στις κακοήθειες

«Δηλητηρίαση» με βιταμίνη D

Σαρκοείδωση, κοκκιωματώδεις νόσοι, λέμφωμα

# Οικογενής υπασβεστιουργική υπερασβεστιαμία

- Μεταδίδεται με τον αυτοσωματικό επικρατώντα χαρακτήρα
- Μεταλλάξεις στο γονίδιο [CaSR](#) που κωδικοποιεί τον [calcium-sensing receptor](#) στους παραθυροειδείς και τους νεφρούς



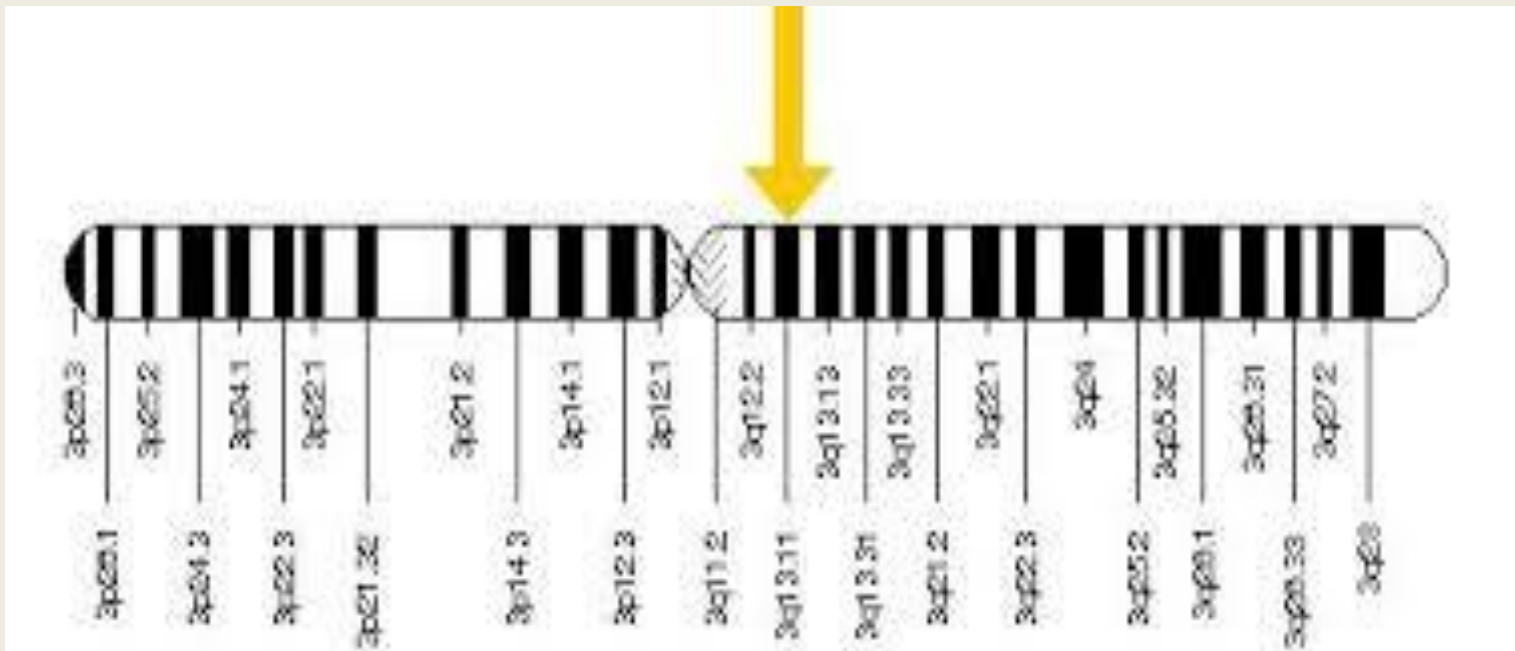
# Οικογενής υπασβεστιουρική υπερασβεστιαμία

- Ήπια υπερασβεστιαμία
- φυσιολογική ή ήπια αυξημένη ΡΤΗ
- υπασβεστιουρία
- θετικό οικογενειακό ιστορικό υπερασβεστιαμίας



# Διάγνωση

- Γενετικός έλεγχος-αναζήτηση μεταλλάξεων στο γονίδιο [CaSR](#)



# Αίτια υπερασβεστιαμίας

- **PTH-εξαρτώμενα**

Πρωτοπαθής υπερπαραθυρεοειδισμός

Οικογενής υπασβεστιουρική υπερασβεστιαμία

Υπερασβεστιαμία μετά χορήγηση διουρητικών , λιθίου

- **PTH-ανεξάρτητα**

Υπερασβεστιαμία στις κακοήθειες

«Δηλητηρίαση» με βιταμίνη D

Σαρκοείδωση, κοκκιωματώδεις νόσοι, λέμφωμα

# ΥΠΟΠΑΡΑΘΥΡΕΟΕΙΔΙΣΜΟΣ

# Υποπαραθυρεοειδισμός

## Υποπαραθυρεοειδισμός-αίτια

- Χειρουργική αφαίρεση
- Αυτοάνοσος
  - 1. Μόνιμος αυτοάνοσος καταστροφή του αδένου
  - 2. αντισώματα εναντίον του υποδοχέα του ασβεστίου
  - 3. Στα πλαίσια πολυαδενικού αυτοάνοσου συνδρόμου τύπου 1 (χρόνια βλενοδερματική καντιντίαση και επινεφριδιακή ανεπάρκεια)
- Ακτινοβολία, αιμοχρωμάτωση, νόσο Wilson, κοκκιωματώδη νοσήματα, μεταστατικό καρκίνωμα
- Συγγενή σύνδρομα (πχ σύνδρομο DiGeorge)
- Ενεργοποιητικές μεταλλάξεις του υποδοχέα ασβεστίου

# Υπο-ασβεστιαμία



# Εργαστηριακή διερεύνηση- εκτίμηση υπο-ασβεστιαμίας

**Αποκλεισμός ψευδοπο-ασβεστιαμίας**  
Λόγω μείωσης λευκωματίνης

**Ιονισμένο Ca-Φυσιολογικές τιμές**

Παιδιά : 4.8 - 5.52 mg/dL

Ενήλικες: 4.28 - 5.08 mg/dL

$$\text{corrected Ca [mg/dl]} \\ = (4.0 - \text{albumin [g/dl]}) + \text{Ca [mg/dl]}$$

# Κλινική εικόνα

- Εξαρτάται από τον βαθμό και την ταχύτητα ανάπτυξης της υπο-ασβεστιαμίας



#### ASSESSMENT TIP

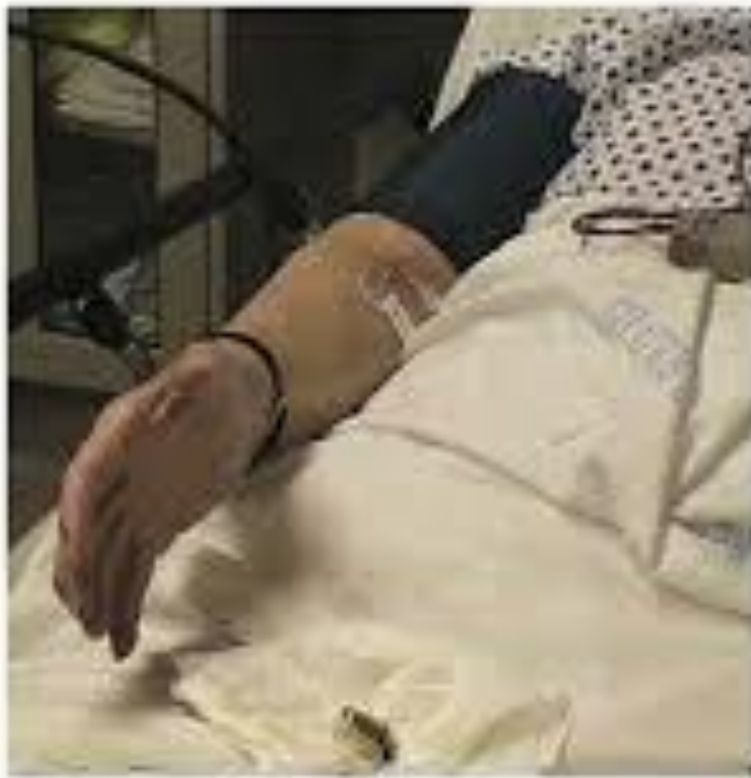### Eliciting Chvostek's sign

Begin by telling the patient to relax his facial muscles. Then stand directly in front of him, and tap the facial nerve either just anterior to the earlobe and below the zygomatic arch or between the zygomatic arch and the corner of his mouth. A positive response varies from twitching of the lip at the corner of the mouth to spasm of all facial muscles, depending on the severity of hypocalcemia.

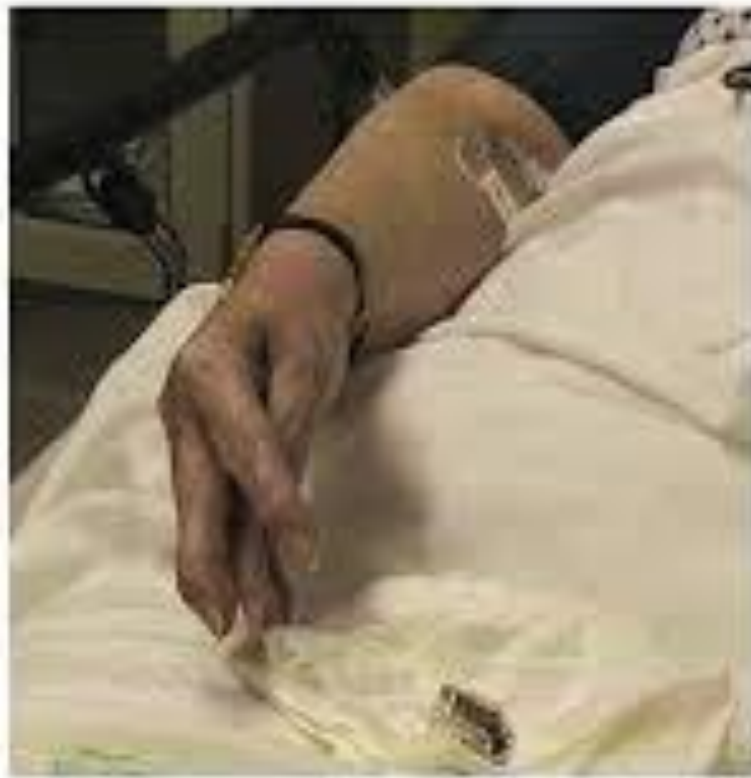



# Σ. Trousseau



A



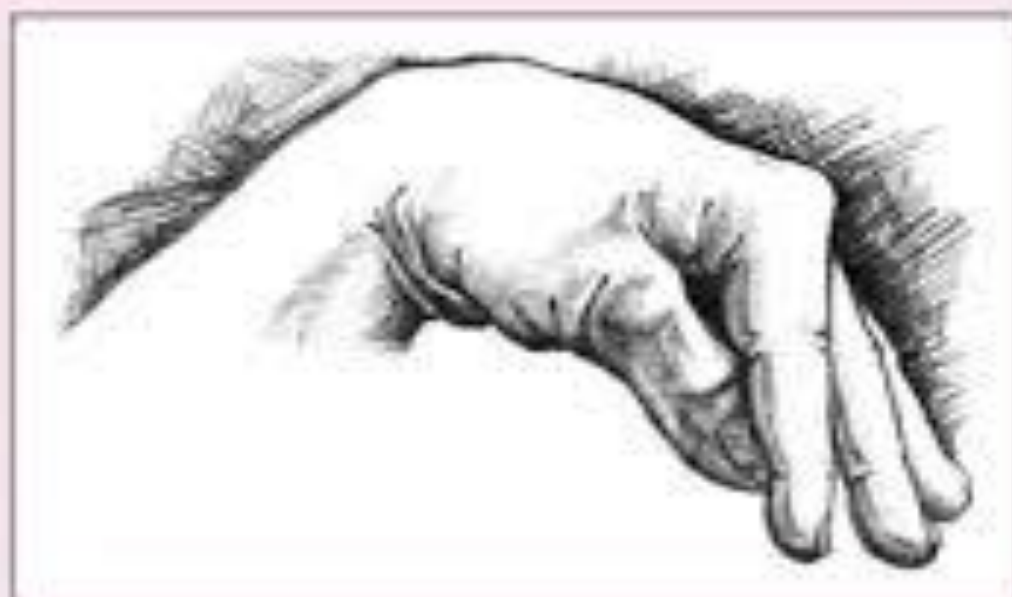B

## EXAMINATION TIP




### Recognizing carpopedal spasm

In the hand, carpopedal spasm involves adduction of the thumb over the palm, followed by flexion of the metacarpophalangeal joints, extension of the interphalangeal joints (fingers together), adduction of the hyperextended fingers, and flexion of the wrist and elbow joints. Similar effects occur in the joints of the feet.



# Κλινική εικόνα

**HYPOCALCEMIA**  
SIGNS AND SYMPTOMS  
**C-A-T-S**



C - Convulsions  
A - Arrhythmias  
T - Tetany  
S - Stridor and spasms

[www.nursebuff.com](http://www.nursebuff.com)

# Υπο-ασβεστιαμία- Υποπαραθυρεοειδισμός

## Μειωμένη έκκριση PTH

- Αγενεσία παραθυρεοειδών (σ. *DiGeorge*)
- Μετεγχειρητικός υποπαραθυρεοειδισμός (παροδικός ή μόνιμος), μετά ολική θυρεοειδεκτομή ή παραθυρεοειδεκτομή
- Διήθηση παραθυρεοειδών (αιμοχρωμάτωση, ν. *Wilson*)
- Υπομαγνησισαμία
- Αυτοάνοσος υποπαραθυρεοειδισμός (μόνος ή μέρος των *APS*)

# Σύνδρομο πολλαπλής ενδοκρινικής αυτοανοσίας

TABLE 1.

## Classification of APS

Type	Characteristics
I	Chronic candidiasis, chronic hypoparathyroidism, autoimmune AD (at least 2 present)
II	Autoimmune AD + autoimmune thyroid diseases and/or type 1 DM (AD must always be present)
III	Thyroid autoimmune + other autoimmune diseases (excluding autoimmune AD)
IV	≥ 2 autoimmune diseases (that do not fall in types I, II, or III)

AD = Addison's disease; APS = autoimmune polyendocrine syndrome; DM = diabetes mellitus.

Adapted from Newfield and Böttzorn<sup>17</sup>

# Υπο-ασβεστιαμία- Υποπαραθυρεοειδισμός

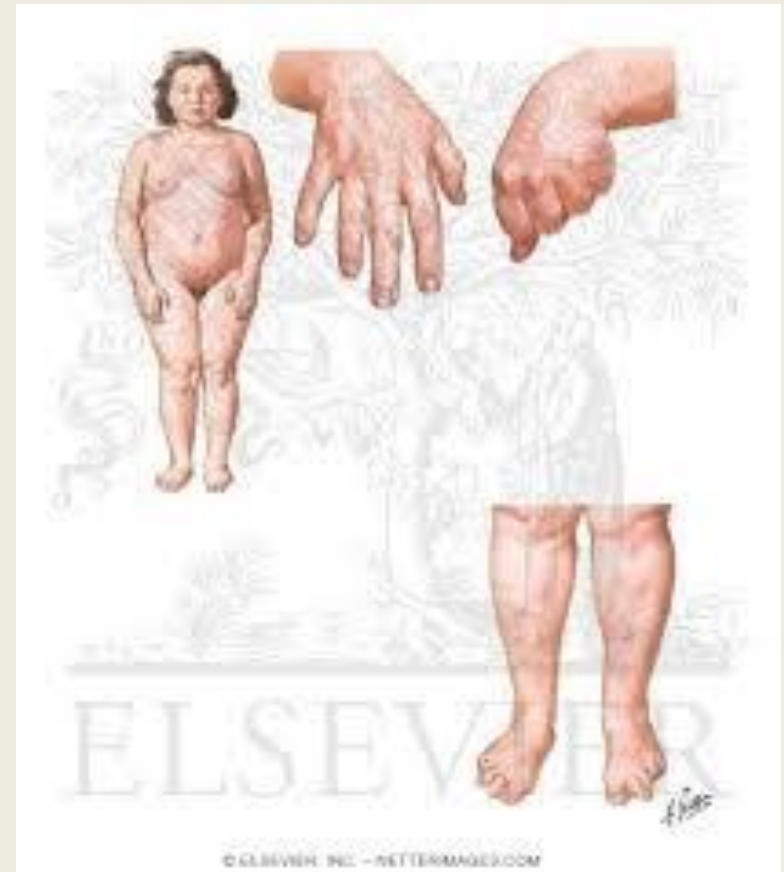
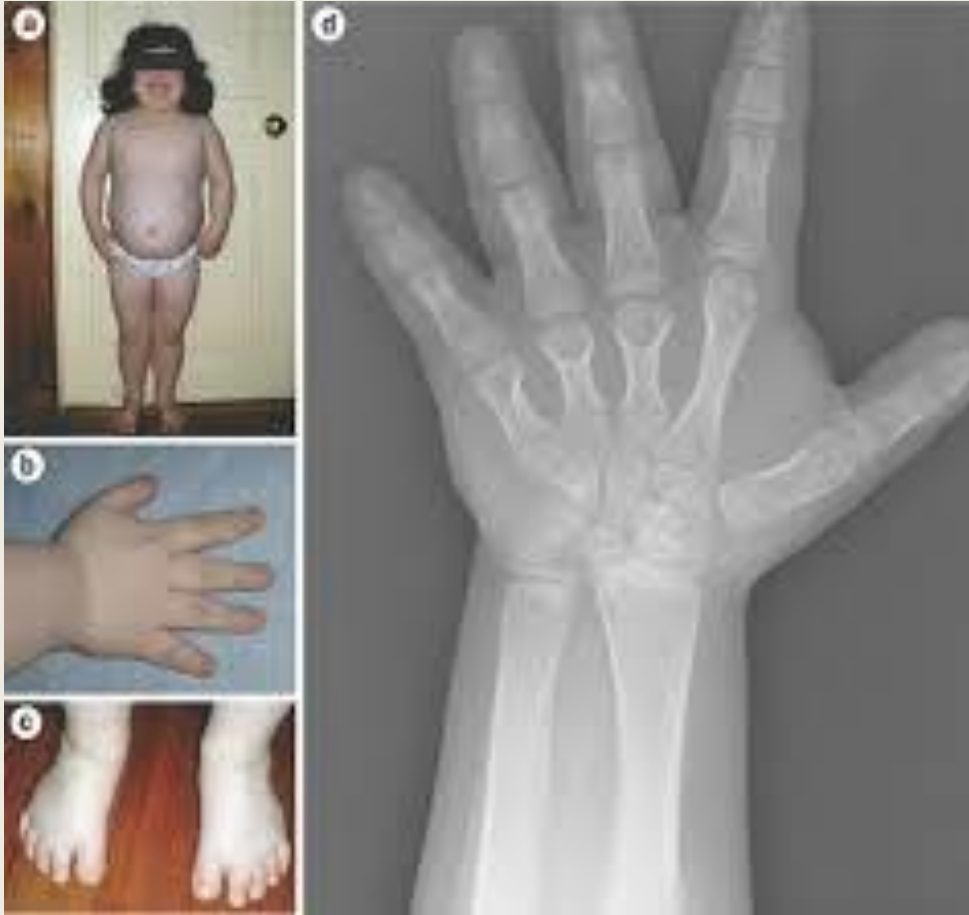- Υπασβεστιαμία
- Υπερφωσφαταιμία
- Χαμηλά επίπεδα ΡΤΗ

# Υπο-ασβεστιαμία- Ψευδουποπαραθυρεοειδισμός

## Αντίσταση στην δράση της PTH

*Ψευδουποπαραθυρεοειδισμός*=αντίσταση  
στην δράση της PTH στο νεφρό και τα οστά

# Ψευδοποπαρθυρεοειδισμός τύπου 1

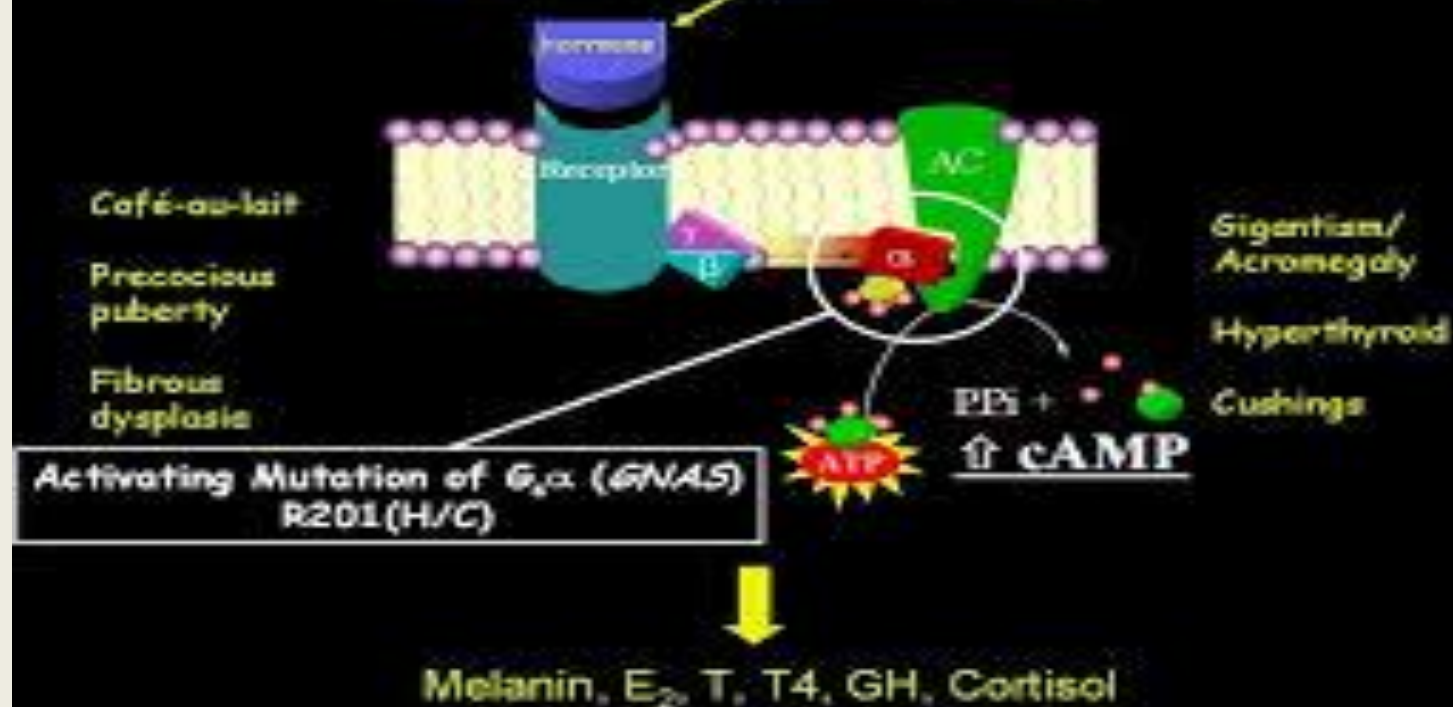




# Ψευδοποπαρθυρεοειδισμός τύπου 2

Δεν έχει τον φαινότυπο

MSH, LH, TSH, GHRH, ACTH



# Υπο-ασβεστιαμία- Ψευδουποπαραθυρεοειδισμός

- Υπασβεστιαμία
- Υπερφωσφαταιμία
- Αυξημένα επίπεδα PTH (και άλλων ορμονών ACTH, FSH, LH, CT στον 1)

# Υπο-ασβεστιαμία με αυξημένη ΡΤΗ

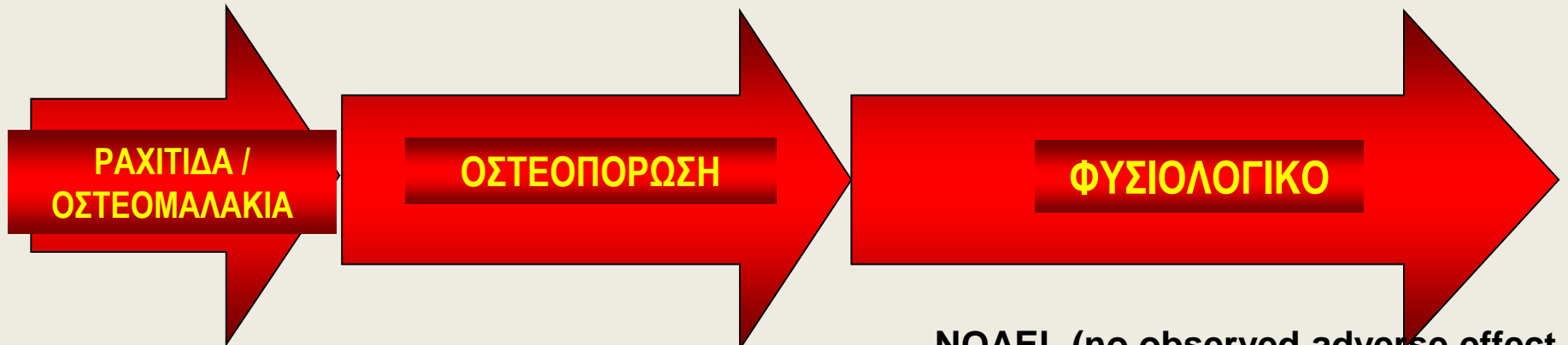
- Ανεπάρκεια βιταμίνης D
- Αντίσταση στην δράση της βιταμίνης D
- Νεφρική ανεπάρκεια
- Οξεία παγκρεατίτις
- Χρήση διουρητικών της αγκύλης
- Φάρμακα (πχ χημειοθεραπεία)

# Υπο-ασβεστιαμία

## Ανεπάρκεια βιταμίνης D

ΣΤΑΔΙΟ 3

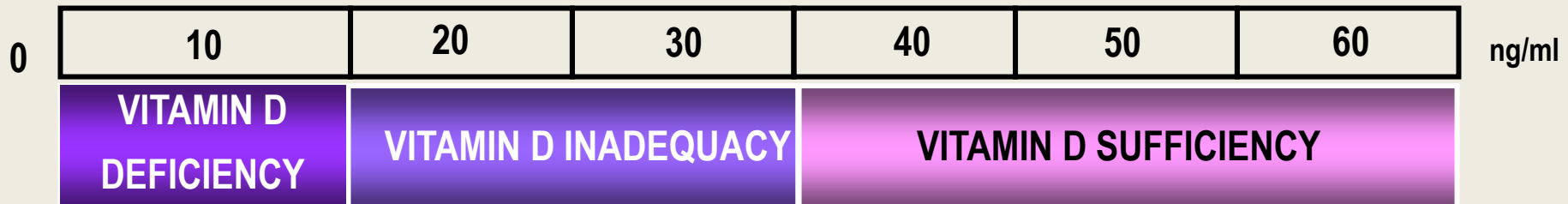
ΣΤΑΔΙΟ 2 ΣΤΑΔΙΟ 1



NOAEL (no observed adverse effect level)

~ 140 nmol/l (~ 56 ng/ml)

ΕΠΙΠΕΔΑ 25(OH)D<sub>3</sub>



# PTH ανεξάρτητη Υπο-ασβεστιαμία

- Υπασβεστιαμία
- Αυξημένα επίπεδα PTH = **Δευτεροπαθής υπερπαραθυρεοειδισμός**

# Θεραπεία Υπο-ασβεστιαμίας

- Αμεση ενδοφλέβιος χορήγηση Ca (5-10 λεπτά, 300-1000mg)
- ΗΚΓ παρακολούθηση
- Θεραπεία υποκατάστασης με Ca (2-3gr/ημ) και βιταμίνη D
- Παρακολούθηση Ca ορού και ούρων 24ώρου

# Υπο-ασβεστιαμία-Αλγόριθμος

