

ΠΑΡΟΥΣΙΑΣΗ ΠΕΡΙΣΤΑΤΙΚΟΥ ΘΩΡΑΚΙΚΟΥ ΑΛΓΟΥΣ

Ε. ΜΠΟΥΤΑΤΗ

Γυναίκα, 37 ετών, προσέρχεται στο ΤΕΠ αιτιώμενη για θωρακικό άλγος

ΠΟΙΕΣ ΕΙΝΑΙ ΟΙ ΠΡΩΤΕΣ ΣΑΣ ΕΝΕΡΓΕΙΕΣ;

- Αρχική εκτίμηση και παροχή άμεσης βοήθειας
- Η λήψη ενός «εστιασμένου» ιστορικού
- «Εστιασμένη» φυσική εξέταση
- Διαφορική διαγνωστική και «εστιασμένες» αρχικές διαγνωστικές εξετάσεις
- Συμπλήρωση αρχικού φύλου ιστορικού

Γυναίκα, 37 ετών, προσέρχεται στο ΤΕΠ αιτιώμενη για θωρακικό άλγος

ΠΟΙΕΣ ΕΙΝΑΙ ΟΙ ΠΡΩΤΕΣ ΣΑΣ ΕΝΕΡΓΕΙΕΣ;

- ΑΡΧΙΚΗ ΕΚΤΙΜΗΣΗ** και παροχή άμεσης βοήθειας
- Η λήψη ενός «εστιασμένου» ιστορικού
- «Εστιασμένη» φυσική εξέταση
- Διαφορική διαγνωστική και «εστιασμένες» αρχικές διαγνωστικές εξετάσεις
- Συμπλήρωση αρχικού φύλου ιστορικού

ΑΡΧΙΚΗ ΕΚΤΙΜΗΣΗ

και Παροχή άμεσης βοήθειας

Τι περιλαμβάνει η ΑΡΧΙΚΗ
ΕΚΤΙΜΗΣΗ ;

ΕΛΕΓΧΟ ΖΩΤΙΚΩΝ ΣΗΜΕΙΩΝ

ΖΩΤΙΚΑ ΣΗΜΕΙΑ ΑΣΘΕΝΟΥΣ

- **Θερμοκρασία : 38°C**
- **ΑΠ: 110/65 mm Hg**
- **Σφύξεις: 115/min**
- **Αναπνοές: 30/min**

Γυναίκα, 37 ετών, προσέρχεται στο ΤΕΠ αιτιώμενη για θωρακικό άλγος

ΠΟΙΕΣ ΕΙΝΑΙ ΟΙ ΠΡΩΤΕΣ ΣΑΣ ΕΝΕΡΓΕΙΕΣ;

- Αρχική εκτίμηση και παροχή άμεσης βοήθειας
- Η ΛΗΨΗ ΕΝΟΣ «ΕΣΤΙΑΣΜΕΝΟΥ» ΙΣΤΟΡΙΚΟΥ**
- «Εστιασμένη» φυσική εξέταση
- Διαφορική διαγνωστική και «εστιασμένες» αρχικές διαγνωστικές εξετάσεις
- Συμπλήρωση αρχικού φύλου ιστορικού

ΛΗΨΗ ΕΝΟΣ «ΕΣΤΙΑΣΜΕΝΟΥ» ΙΣΤΟΡΙΚΟΥ

☑ ΠΑΡΟΥΣΑ ΝΟΣΟΣ

ΣΤΟΧΟΣ

- Λήψη λεπτομερειών της παρούσας νόσου από την αρχική συμπτωματολογία
- Καθορισμός των συστημάτων που θα πρέπει να προσπελαθούν στη φυσική εξέταση

ΣΤΟΙΧΕΙΑ ΚΛΕΙΔΙΑ ΓΙΑ ΤΑ ΣΥΜΠΤΩΜΑΤΑ

- Έναρξη των συμπτωμάτων (Συνθήκες-Εντόπιση)
- Ποιότητα- Ένταση (κλίμακα από το 1 έως το 10)
- Πορεία (Αιφνίδια, Σταδιακή, Σταθερή, Διαλείπουσα)
- Διάρκεια των συμπτωμάτων
- Συνοδά συμπτώματα
- Εκλυτικοί παράγοντες / Παράγοντες βελτίωσης

ΛΗΨΗ ΕΝΟΣ «ΕΣΤΙΑΣΜΕΝΟΥ» ΙΣΤΟΡΙΚΟΥ

ΠΑΡΟΥΣΑ ΝΟΣΟΣ

ΣΤΟΙΧΕΙΑ ΚΛΕΙΔΙΑ ΓΙΑ ΤΑ ΣΥΜΠΤΩΜΑΤΑ

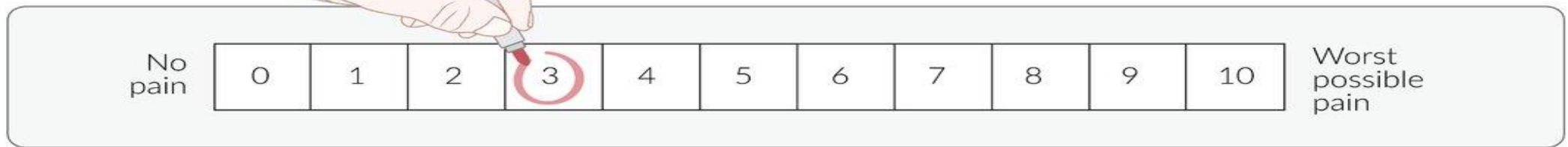
η ΑΣΘΕΝΗΣ

Έναρξη των συμπτωμάτων (Συνθήκες-Εντόπιση)
(Αντανάκλαση του πόνου)

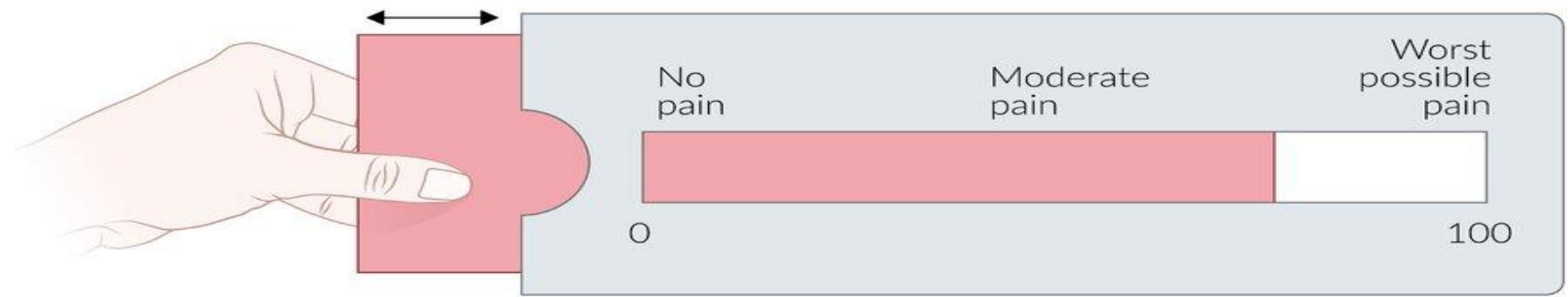
«Δεν μπορώ να πω ακριβώς, νομίζω ότι είναι αριστερά στο στήθος μου»....
«Μόνο στο στήθος»

Ποιότητα-
Ένταση (κλίμακα από το 1 έως το 10)

« Αισθάνομαι το στήθος μου “σφιχτό” και έχω ένα πόνο σα “σουβλιά”»
« Είναι 5»



A



B



C

ΛΗΨΗ ΕΝΟΣ «ΕΣΤΙΑΣΜΕΝΟΥ» ΙΣΤΟΡΙΚΟΥ

ΠΑΡΟΥΣΑ ΝΟΣΟΣ

ΣΤΟΙΧΕΙΑ ΚΛΕΙΔΙΑ ΓΙΑ ΤΑ ΣΥΜΠΤΩΜΑΤΑ	η ΑΣΘΕΝΗΣ
Έναρξη των συμπτωμάτων (Συνθήκες-Εντόπιση) (Αντανάκλαση του πόνου)	«Δεν μπορώ να πω ακριβώς, νομίζω ότι είναι αριστερά στο στήθος μου».... «Μόνο στο στήθος»
Ποιότητα- Ένταση (κλίμακα από το 1 έως το 10)	« Αισθάνομαι το στήθος μου “σφιχτό” και έχω ένα πόνο σα “σουβλιά”» « Είναι 5»
Πορεία (Αιφνίδια, Σταδιακή, Σταθερή, Διαλείπουσα)	«Ξεκίνησε ξαφνικά το πρωί όταν σηκώθηκα από το κρεβάτι» «Όσο πάει και χειροτερεύει»

ΛΗΨΗ ΕΝΟΣ «ΕΣΤΙΑΣΜΕΝΟΥ» ΙΣΤΟΡΙΚΟΥ

ΠΑΡΟΥΣΑ ΝΟΣΟΣ

ΣΤΟΙΧΕΙΑ ΚΛΕΙΔΙΑ ΓΙΑ ΤΑ ΣΥΜΠΤΩΜΑΤΑ	η ΑΣΘΕΝΗΣ
Διάρκεια των συμπτωμάτων	«Το βράδυ δεν είχα τίποτα. Από το πρωί»
Συνοδά συμπτώματα	«Έχω δυσκολία στην ανάσα»
Εκλυτικοί παράγοντες	«Όταν ανασαίνω βαθιά, η “σουβλιά” χειροτερεύει»
Παράγοντες βελτίωσης	«Όταν σηκώνομαι όρθια είμαι λίγο καλύτερα»

ΕΣΤΙΑΣΜΕΝΟ ΙΣΤΟΡΙΚΟ ΓΙΑ ΘΩΡΑΚΙΚΟ ΑΛΓΟΣ ΚΑΙ ΔΥΣΠΝΟΙΑ

ΣΤΟΙΧΕΙΑ ΚΛΕΙΔΙΑ

- Τραυματισμός
- Πρόσφατο ταξίδι
- Οίδημα κάτω άκρων
- Πυρετός/ρίγος
- Ταχυκαρδία

η ΑΣΘΕΝΗΣ

«Όχι »

«Χθες βράδυ γύρισα από την Αυστραλία, που ήμουν για 2 εβδομάδες»

«Πάντα πρήζονται τα πόδια στο αεροπλάνο»

«Δεν έβαλα θερμόμετρο, ούτε ένοιωσα να έχω πυρετό»

«Από το πρωί νοιώθω την καρδιά μου να χτυπά δυνατά»

ΕΣΤΙΑΣΜΕΝΟ ΙΣΤΟΡΙΚΟ ΓΙΑ ΘΩΡΑΚΙΚΟ ΑΛΓΟΣ ΚΑΙ ΔΥΣΠΝΟΙΑ

ΣΤΟΙΧΕΙΑ ΚΛΕΙΔΙΑ	η ΑΣΘΕΝΗΣ
<ul style="list-style-type: none">▪ Βήχας<ul style="list-style-type: none">– Παραγωγικός βήχας– Αιμόπτυση▪ Άλγος κάτω άκρων	<p>«Έχω εδώ και μία βδομάδα, αλλά μου φαίνεται ότι χειροτέρευσε από χτες»</p> <p>«Όχι»</p> <p>«Όχι»</p> <p>«Δεν έβαλα θερμόμετρο, ούτε ένοιωσα να έχω πυρετό»</p> <p>«Με πονάει η δεξιά μου γάμπα, αλλά έχω πόνους σε όλο μου στο σώμα...»</p>

ΛΗΨΗ ΕΝΟΣ «ΕΣΤΙΑΣΜΕΝΟΥ» ΙΣΤΟΡΙΚΟΥ

ΑΤΟΜΙΚΟ ΑΝΑΜΝΗΣΤΙΚΟ

ΑΤΟΜΙΚΟ ΑΝΑΜΝΗΣΤΙΚΟ

ΣΤΟΧΟΣ

- Αναγνώριση σημείων και παραγόντων που πιθανά σχετίζονται με την παρούσα νόσο
- Ολιστική προσέγγιση του ασθενή

ΣΤΟΙΧΕΙΑ ΚΛΕΙΔΙΑ

- Προϋπάρχοντα νοσήματα
- Προηγούμενη εισαγωγή στο νοσοκομείο
- Χειρουργικό ιστορικό
- Φάρμακα
- Αλλεργίες
- Εμβόλια/Μεταγγίσεις

ΛΗΨΗ ΕΝΟΣ «ΕΣΤΙΑΣΜΕΝΟΥ» ΙΣΤΟΡΙΚΟΥ ΑΤΟΜΙΚΟ ΑΝΑΜΝΗΣΤΙΚΟ

ΣΤΟΙΧΕΙΑ ΚΛΕΙΔΙΑ ΓΙΑ ΤΑ ΣΥΜΠΤΩΜΑΤΑ	η ΑΣΘΕΝΗΣ
<ul style="list-style-type: none">▪ Προϋπάρχοντα Νοσήματα▪ Προηγούμενη εισαγωγή στο νοσοκομείο▪ Χειρουργικό ιστορικό▪ Αλλεργίες▪ Εμβόλια/Μεταγγίσεις	<p>«Όχι»</p> <p>«Όχι»</p> <p>«Όχι»</p> <p>«Όχι»</p> <p>«Όχι»</p>
Φάρμακα	«Αντισυλληπτικά δισκία και πολυβιταμίνες»

ΛΗΨΗ ΕΝΟΣ «ΕΣΤΙΑΣΜΕΝΟΥ» ΙΣΤΟΡΙΚΟΥ

ΟΙΚΟΓΕΝΕΙΑΚΟ ΙΣΤΟΡΙΚΟ

ΟΙΚΟΓΕΝΕΙΑΚΟ ΙΣΤΟΡΙΚΟ (ιστορικό για α' & β' βαθμού συγγενείς, 2 γενιές πίσω)

ΣΤΟΧΟΣ

- Αναγνώριση κληρονομικών νοσημάτων
- Αναγνώριση μεταδιδόμενων νοσημάτων

ΣΤΟΙΧΕΙΑ ΚΛΕΙΔΙΑ

- Ηλικία και κατάσταση υγείας των εξ αίματος α' βαθμού συγγενών
- Μείζονα νοσήματα των εξ αίματος α' βαθμού συγγενών με ηλικία έναρξης και πορεία νόσου – Κατάσταση εν ζωή- θανάτου (με ηλικία, αιτία θανάτου)
- Γενετικώς μεταδιδόμενα νοσήματα (πχ κυστική ίνωση, β-θαλασσαιμία, αιμορροφιλία κλπ)

ΛΗΨΗ ΕΝΟΣ «ΕΣΤΙΑΣΜΕΝΟΥ» ΙΣΤΟΡΙΚΟΥ ΟΙΚΟΓΕΝΕΙΑΚΟ ΙΣΤΟΡΙΚΟ

ΣΤΟΙΧΕΙΑ ΚΛΕΙΔΙΑ

- Ηλικία και κατάσταση υγείας των εξ αίματος α΄ βαθμού συγγενών
- Μείζονα νοσήματα των εξ αίματος α΄ βαθμού συγγενών με ηλικία έναρξης και πορεία νόσου – Κατάσταση εν ζωή- θανάτου (με ηλικία, αιτία θανάτου)

η ΑΣΘΕΝΗΣ

«Η μητέρα μου πέθανε από την καρδιά της στα 42 της. Και η γιαγιά μου είχε θέματα με την καρδιά της, αλλά τελικά πέθανε στα 78 της σε τροχαίο»

Τα Καρδιαγγειακά συμβάματα σε 1^{ου} βαθμού συγγενείς,
ηλικίας <55 για τους άνδρες και <65 ετών για τις γυναίκες,
θεωρούνται θετικό οικογενειακό ιστορικό
και αυξάνουν τον κίνδυνο του ασθενή για Οξύ Έμφραγμα του Μυοκαρδίου

ΛΗΨΗ ΕΝΟΣ «ΕΣΤΙΑΣΜΕΝΟΥ» ΙΣΤΟΡΙΚΟΥ ΚΟΙΝΩΝΙΚΟ ΙΣΤΟΡΙΚΟ

☑ **ΚΟΙΝΩΝΙΚΟ ΙΣΤΟΡΙΚΟ** (επάγγελμα, κοινωνικοοικονομική κατάσταση, διαίτα/άσκηση, ταξίδια, κάπνισμα, κατάχρηση ουσιών, θρησκεία, σεξουαλικές συνήθειες, κλπ)

ΣΤΟΧΟΣ

- Η γνωριμία με τον ασθενή ως «άτομο»
- Απόκτηση αρκετών πληροφοριών για κατάλληλες αποφάσεις και θεραπευτικές επιλογές
- Η προαγωγή υγιεινών συμπεριφορών και τρόπου ζωής

ΛΗΨΗ ΕΝΟΣ «ΕΣΤΙΑΣΜΕΝΟΥ» ΙΣΤΟΡΙΚΟΥ ΚΟΙΝΩΝΙΚΟ ΙΣΤΟΡΙΚΟ

η ΑΣΘΕΝΗΣ:...

- «Εργάζομαι σαν υπεύθυνη πωλήσεων σε μεγάλη πολυεθνική φαρμακευτική εταιρία »
- «Είμαι χωρισμένη, χωρίς παιδιά και μένω μόνη μου»
- «Καπνίζω από τα 17 μου, περίπου 20-30 τσιγάρα τη μέρα»
- «Δεν πίνω, παρά μόνο περιστασιακά»
- «Δεν ασκούμε συστηματικά και τρώω πολλές φορές φαγητό απ' έξω»
- «Είχα πάει πρόσφατα ταξίδι στην Αυστραλία για τη δουλειά μου»

Γυναίκα, 37 ετών, προσέρχεται στο ΤΕΠ αιτιώμενη για θωρακικό άλγος

ΠΟΙΕΣ ΕΙΝΑΙ ΟΙ ΠΡΩΤΕΣ ΣΑΣ ΕΝΕΡΓΕΙΕΣ;

Ποιες είναι οι πρώτες σας ενέργειες;

- Αρχική εκτίμηση και παροχή άμεσης βοήθειας
- Η λήψη ενός «εστιασμένου» ιστορικού
- «Εστιασμένη» φυσική εξέταση**
- Διαφορική διαγνωστική και «εστιασμένες» αρχικές διαγνωστικές εξετάσεις
- Συμπλήρωση αρχικού φύλου ιστορικού

ΛΗΨΗ ΕΝΟΣ «ΕΣΤΙΑΣΜΕΝΟΥ» ΙΣΤΟΡΙΚΟΥ ΕΣΤΙΑΣΜΕΝΗ ΦΥΣΙΚΗ ΕΞΕΤΑΣΗ

ΕΣΤΙΑΣΜΕΝΗ ΦΥΣΙΚΗ ΕΞΕΤΑΣΗ (προσαρμοσμένη στην παρούσα νόσο)

ΣΤΟΧΟΙ

- Συστηματική προσέγγιση για τη συσχέτιση των συμπτωμάτων με τα οργανικά συστήματα
- Ταυτοποίηση πιθανών προβλημάτων που ο ασθενής δεν ανέφερε στην παρούσα νόσο ή στο ατομικό του αναμνηστικό
- Καθορισμός θετικών και αρνητικών ευρημάτων από την κατά συστήματα εξέταση

ΕΣΤΙΑΣΜΕΝΗ ΦΥΣΙΚΗ ΕΞΕΤΑΣΗ

ΑΝΑΣΚΟΠΗΣΗ ΣΥΣΤΗΜΑΤΩΝ ΓΙΑ ΘΩΡΑΚΙΚΟ ΑΛΓΟΣ & ΔΥΣΠΝΟΙΑ

ΚΕΦΑΛΗ ΚΑΙ ΤΡΑΧΗΛΟΣ

- Αναζήτηση διάτασης σφαγιτίδων

ΚΥΚΛΟΦΟΡΙΚΟ

- Σφύξεις
- Ακρόαση καρδιάς

ΑΝΑΠΝΕΥΣΤΙΚΟ

- Ψηλάφηση -Επίκρουση -Ακρόαση πνευμόνων
- Αναζήτηση κρηγμού

ΕΣΤΙΑΣΜΕΝΗ ΦΥΣΙΚΗ ΕΞΕΤΑΣΗ

ΑΝΑΣΚΟΠΗΣΗ ΣΥΣΤΗΜΑΤΩΝ ΓΙΑ ΘΩΡΑΚΙΚΟ ΑΛΓΟΣ & ΔΥΣΠΝΟΙΑ

ΚΑΤΩ ΑΚΡΑ

- Επισκόπηση
- Ψηλάφηση

Οιδήματα κάτω άκρων: ΟΧΙ

Δεξιά γαστροκνημία οιδηματώδης, εξέρυθρη, ευαίσθητη στη ψηλάφηση

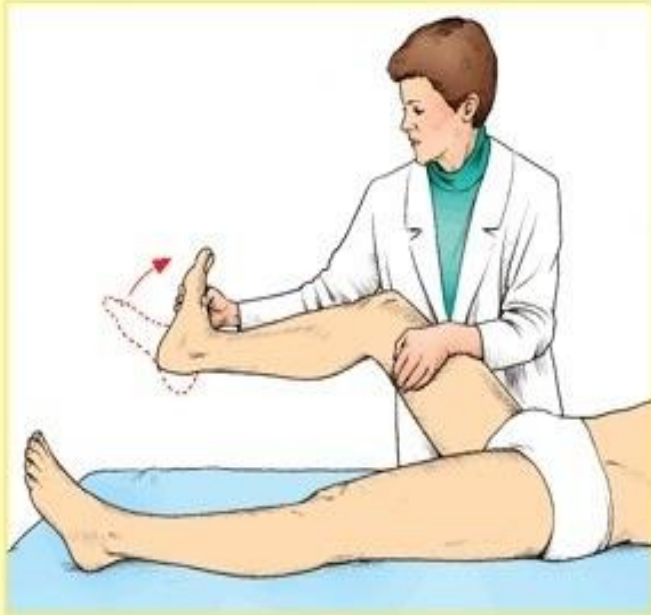Σημείο Homan: Θετικό

ΕΣΤΙΑΣΜΕΝΗ ΦΥΣΙΚΗ ΕΞΕΤΑΣΗ

ΑΝΑΣΚΟΠΗΣΗ ΣΥΣΤΗΜΑΤΩΝ ΓΙΑ ΘΩΡΑΚΙΚΟ ΑΛΓΟΣ & ΔΥΣΠΝΟΙΑ

ELICITING HOMANS' SIGN

To elicit Homans' sign, first support the patient's thigh with one hand and his foot with the other. Bend his leg slightly at the knee; then firmly and abruptly dorsiflex the ankle. Resulting deep calf pain indicates a positive Homans' sign. (The patient may also resist ankle dorsiflexion or flex the knee involuntarily if Homans' sign is positive.)



- Μικρή ευαισθησία (10-54%) και ειδικότητα (39-89%).
- Επομένως χωρίς διαγνωστική αξία, αφού ένα θετικό σημείο δεν δείχνει DVT (εν τω βάθει φλεβική θρόμβωση) και ένα αρνητικό σημείο δεν την αποκλείει

Γυναίκα, 37 ετών, προσέρχεται στο ΤΕΠ αιτιώμενη για θωρακικό άλγος

- Αρχική εκτίμηση και παροχή άμεσης βοήθειας
- Η λήψη ενός «εστιασμένου» ιστορικού
- «Εστιασμένη» φυσική εξέταση
- ΔΙΑΦΟΡΙΚΗ ΔΙΑΓΝΩΣΗ και «εστιασμένες» αρχικές διαγνωστικές εξετάσεις**
- Συμπλήρωση αρχικού φύλου ιστορικού

ΔΙΑΦΟΡΙΚΗ ΔΙΑΓΝΩΣΗ

1) ΠΝΕΥΜΟΝΙΚΗ ΕΜΒΟΛΗ

- Δύσπνοια, πλευριτικού τύπου άλγος, ταχυκαρδία
- Σημεία εν τω βάθει φλεβικής θρόμβωσης (ευαισθησία, πυρετό, θετικό σημείο Homan)
- Έχει Wells score 7.5 (1.5 για ταχυκαρδία, 3 για κλινικά σημεία DVT και 3 ως η πνευμονική εμβολή να είναι πιθανότερη από άλλη διάγνωση)
- Είναι καπνίστρια, λαμβάνει αντισυλληπτικά και είχε ακινητοποίηση λόγω μεγάλου ταξιδιού, όλα εκ των οποίων αποτελούν παράγοντες κινδύνου για DVT

ΔΙΑΦΟΡΙΚΗ ΔΙΑΓΝΩΣΗ

2) ΟΞΥ ΕΜΦΡΑΓΜΑ ΜΥΟΚΑΡΔΙΟΥ

- Πάντα το υποψιαζόμαστε σε θωρακικό άλγος και δύσπνοια.
- Τα περισσότερα OEM (~40%) συμβαίνουν νωρίς το πρωί
- Οικογενειακό ιστορικό OEM, καπνίζει, δεν ασκείται, τρώει ανθυγιεινά, που είναι παράγοντες κινδύνου για αθηροσκλήρυνση.
- Ωστόσο το νεαρό της ηλικίας και τα ευρήματα της εν τω βάθει φλεβικής θρόμβωσης του ΔΕ κ άκρου μετά από παρατεταμένη ακινητοποίηση καθιστούν την πιθανότητα ΠΕ πιο πιθανή

3) ΑΤΥΠΗ ΠΝΕΥΜΟΝΙΑ

- Μη παραγωγικός ξηρός βήχας, δύσπνοια, πυρετός είναι χαρακτηριστικά της άτυπης πνευμονίας, που είναι συνηθέστερη στους καπνιστές. Πλευριτικό άλγος ωστόσο δεν είναι σύνηθες.

Γυναίκα, 37 ετών, προσέρχεται στο ΤΕΠ αιτιώμενη για θωρακικό άλγος

- Αρχική εκτίμηση και παροχή άμεσης βοήθειας
- Η λήψη ενός «εστιασμένου» ιστορικού
- «Εστιασμένη» φυσική εξέταση
- Διαφορική διάγνωση και **«ΕΣΤΙΑΣΜΕΝΕΣ» ΑΡΧΙΚΕΣ ΔΙΑΓΝΩΣΤΙΚΕΣ ΕΞΕΤΑΣΕΙΣ**
- Συμπλήρωση αρχικού φύλου ιστορικού

ΕΣΤΙΑΣΜΕΝΕΣ» ΑΡΧΙΚΕΣ ΔΙΑΓΝΩΣΤΙΚΕΣ ΕΞΕΤΑΣΕΙΣ

ΗΚΓ

- Η καλύτερη αρχική δοκιμασία για ΟΕΜ→ τυπικά ανάσπαση του ST
- Στην πνευμονική εμβολή (ΠΕ) → συχνότερα φλεβοκομβική ταχυκαρδία, αλλά και σημεία strain ΔΕ κοιλίας (καινούριος RBBB (Right Bundle Branch Block), εικόνα SIQIII).

Doppler ultrasound κάτω άκρων

- Για διάγνωση εν τω βάθει φλεβικής θρόμβωσης ως αιτίου ΠΕ

ΕΣΤΙΑΣΜΕΝΕΣ» ΑΡΧΙΚΕΣ ΔΙΑΓΝΩΣΤΙΚΕΣ ΕΞΕΤΑΣΕΙΣ

Διαθωρακικό υπερηχογράφημα καρδιάς

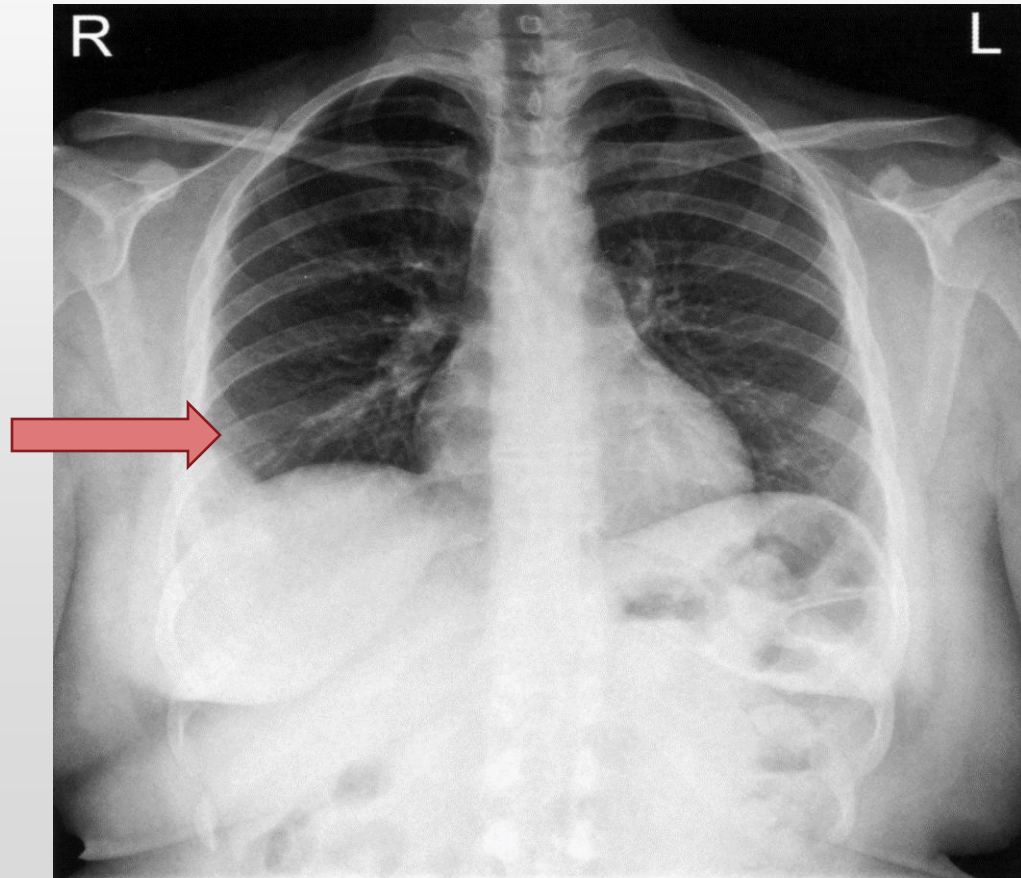
- Σε ΟΕΜ→ ανωμαλίες της κινητικότητας του τοιχώματος
- Στην πνευμονική εμβολή (ΠΕ) → σημεία πίεσης του ΔΕ κόλπου και διάταση και υποκινησία της ΔΕ κοιλίας

Ακτινογραφία θώρακος

- Σε άτυπη πνευμονία→ διάχυτη δικτυωτή πύκνωση
- Στην πνευμονική εμβολή (ΠΕ) →Σπάνια σημείο Hampton ή σημείο Westermarck

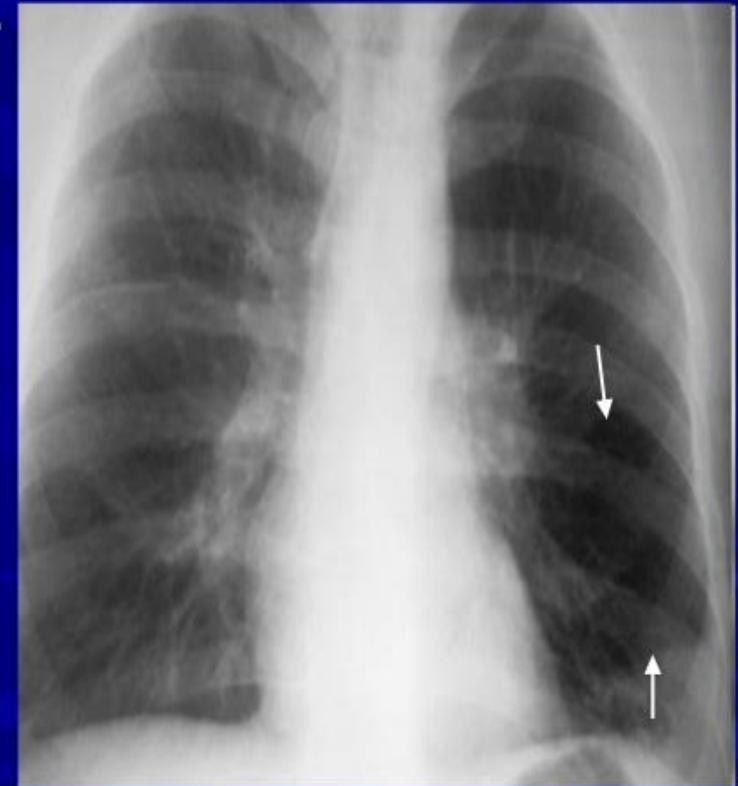
Πιθανά ακτινολογικά ευρήματα στην ΠΕ

Σημείο **Humpston**: τριγωνική σκίαση με τη βάση στις πλευρές



Σημείο **Westermarck**

■ Westermarck's Sign is a sign that represents a focus of oligemia seen distal to a pulmonary embolus.



ΕΣΤΙΑΣΜΕΝΕΣ» ΑΡΧΙΚΕΣ ΔΙΑΓΝΩΣΤΙΚΕΣ ΕΞΕΤΑΣΕΙΣ

Γενική αίματος, CRP, καλλιέργεια αίματος

- Σε Πνευμονία → λευκοκυττάρωση, ↑ CRP

Τροπονίνη, CK-MB

- Σε OEM → ↑ τροπονίνη 3-4 ώρες μετά έναρξη
 - ↑ CK-MB συσχετίζεται με το μέγεθος του έμφρακτου
- Σε ΠΕ → ενδεχομένως ↑ τροπονίνη λόγω strain ΔΕ κοιλίας

ΕΣΤΙΑΣΜΕΝΕΣ» ΑΡΧΙΚΕΣ ΔΙΑΓΝΩΣΤΙΚΕΣ ΕΞΕΤΑΣΕΙΣ

Αέρια αίματος

- Σε Πνευμονία, Σοβαρή ΠΕ → Υποξαιμία

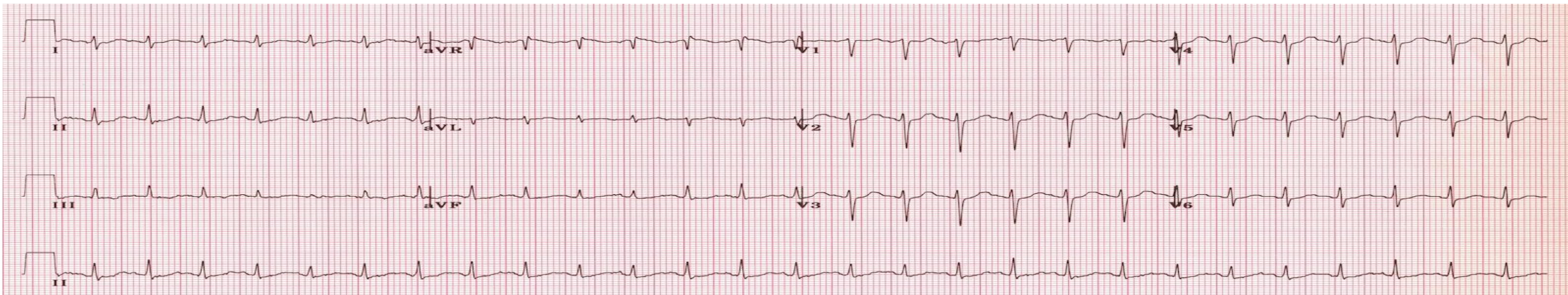
CT αγγειογραφία των πνευμόνων

- Σε ΠΕ → Gold standard με ↑ ευαισθησία και ειδικότητα για απόφραξη πνευμονικής αρτηρίας

ΕΣΤΙΑΣΜΕΝΕΣ» ΑΡΧΙΚΕΣ ΔΙΑΓΝΩΣΤΙΚΕΣ ΕΞΕΤΑΣΕΙΣ

ΗΚΓ

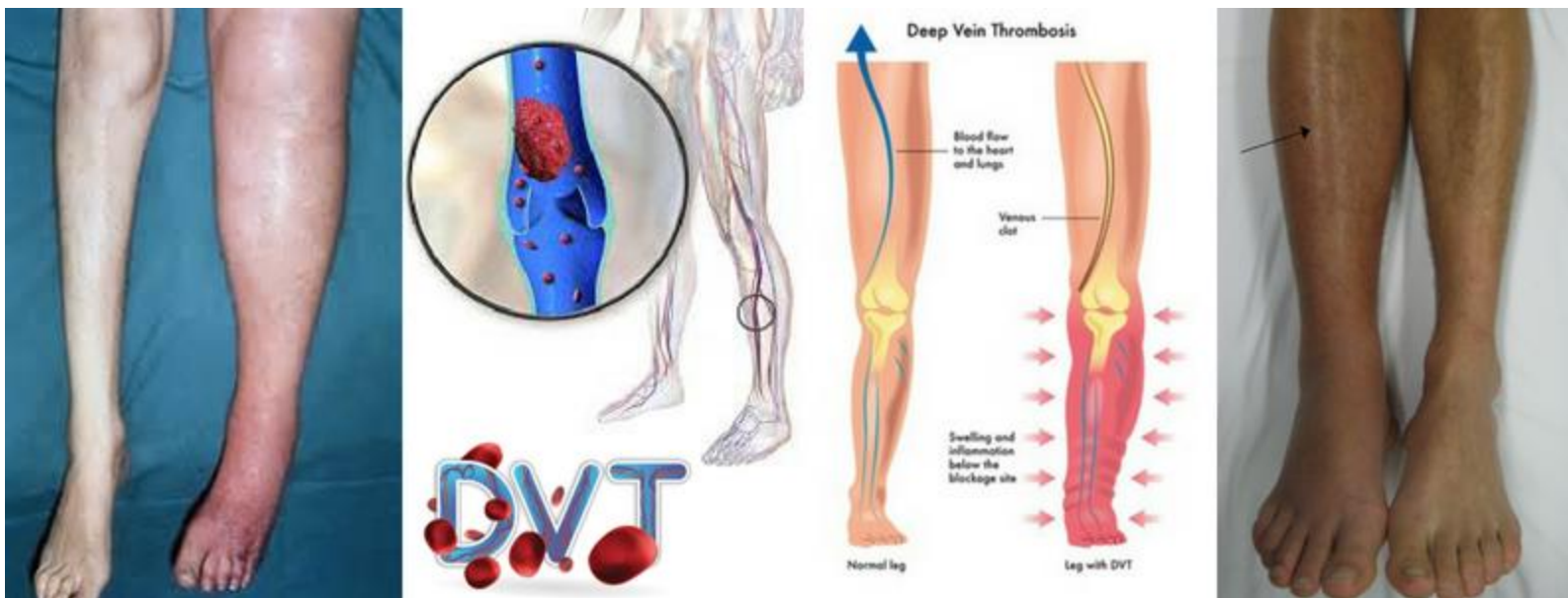
- Η καλύτερη αρχική δοκιμασία για ΟΕΜ → τυπικά ανάσπαση του ST
- Στην πνευμονική εμβολή (ΠΕ) → συχνότερα **φλεβοκομβική ταχυκαρδία**,
- αλλά και σημεία strain ΔΕ κοιλίας (καινούριος RBBB (Right Bundle Branch Block), εικόνα SIQIII)



ΕΣΤΙΑΣΜΕΝΕΣ» ΑΡΧΙΚΕΣ ΔΙΑΓΝΩΣΤΙΚΕΣ ΕΞΕΤΑΣΕΙΣ

Doppler ultrasound κάτω άκρων

– Για διάγνωση εν τω βάθει φλεβικής θρόμβωσης ως αιτίου ΠΕ



ΕΣΤΙΑΣΜΕΝΕΣ» ΑΡΧΙΚΕΣ ΔΙΑΓΝΩΣΤΙΚΕΣ ΕΞΕΤΑΣΕΙΣ

Γενική αίματος, CRP, καλλιέργεια αίματος

- Λ: 11000
- Crp: 21
- Αιμοκαλ/εια: αναμένεται

Τροπονίνη, CK-MB

- κφ

ΕΣΤΙΑΣΜΕΝΕΣ» ΑΡΧΙΚΕΣ ΔΙΑΓΝΩΣΤΙΚΕΣ ΕΞΕΤΑΣΕΙΣ

ΗΚΓ

- Η καλύτερη αρχική δοκιμασία για ΟΕΜ → τυπικά ανάσπαση του ST
- Στην πνευμονική εμβολή (ΠΕ) → συχνότερα φλεβοκομβική ταχυκαρδία, αλλά και σημεία strain ΔΕ κοιλίας (καινούριος RBBB (Right Bundle Branch Block), εικόνα SIQIII).

Doppler ultrasound κάτω άκρων

- Για διάγνωση εν τω βάθει φλεβικής θρόμβωσης ως αιτίου ΠΕ

ΕΣΤΙΑΣΜΕΝΕΣ» ΑΡΧΙΚΕΣ ΔΙΑΓΝΩΣΤΙΚΕΣ ΕΞΕΤΑΣΕΙΣ

Αέρια αίματος

- Σε Πνευμονία, Σοβαρή ΠΕ → Υποξαιμία
- **paO₂: 77mm**

CT αγγειογραφία των πνευμόνων

- Σε ΠΕ → Gold standard με ↑ ευαισθησία και ειδικότητα για απόφραξη πνευμονικής αρτηρίας

ΕΣΤΙΑΣΜΕΝΕΣ» ΑΡΧΙΚΕΣ ΔΙΑΓΝΩΣΤΙΚΕΣ ΕΞΕΤΑΣΕΙΣ

CT αγγειογραφία των πνευμόνων

– ΠΝΕΥΜΟΝΙΚΗ ΕΜΒΟΛΗ