

ΚΑΡΚΙΝΟΣ ΤΟΥ ΜΑΣΤΟΥ

ΑΜΑΝΤΑ ΨΥΡΡΗ

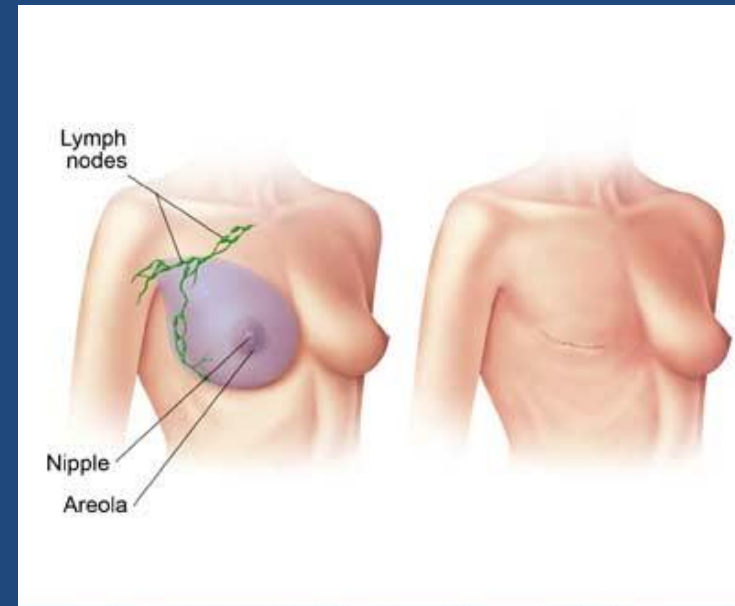
ΚΑΘΗΓΗΤΡΙΑ ΟΓΚΟΛΟΓΙΑΣ ΕΚΠΑ

ΑΤΤΙΚΟ ΝΟΣΟΚΟΜΕΙΟ

ΕΠΙΔΗΜΙΟΛΟΓΙΑ

Ο 2^{ος} πιο θανατηφόρος καρκίνος μετά τον καρκίνο του πνεύμονα στις ΗΠΑ

- Μία στις 9 γυναίκες θα διαγνωστεί με καρκίνο μαστού στη ζωή της
- 1% αφορά άνδρες
- 1.15 εκατομύρια νέα περιστατικά παγκοσμίως
- 470 000 θάνατοι
- Η επίπτωση αυξάνεται στις περισσότερες χώρες

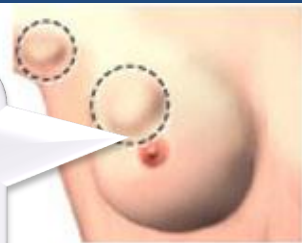

ΣΗΜΕΙΑ ΚΑΙ ΣΥΜΠΤΩΜΑΤΑ

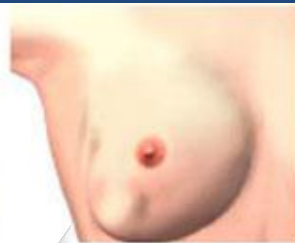Το πιο συχνό:
μάζα ή
πάχυνση στο
μαστό συχνά
ανώδυνη

Έκκριση
ή αιμα
από τη
θηλή

Αλλαγή στο
μέγεθος ή το
περίγραμμα
του μαστού

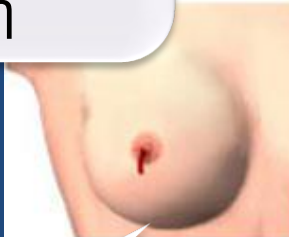

Lump in breast or
underarm area

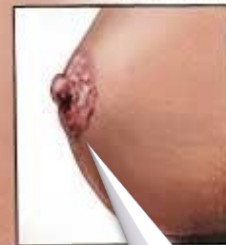

Change in size or
change of breast

Nipple changes

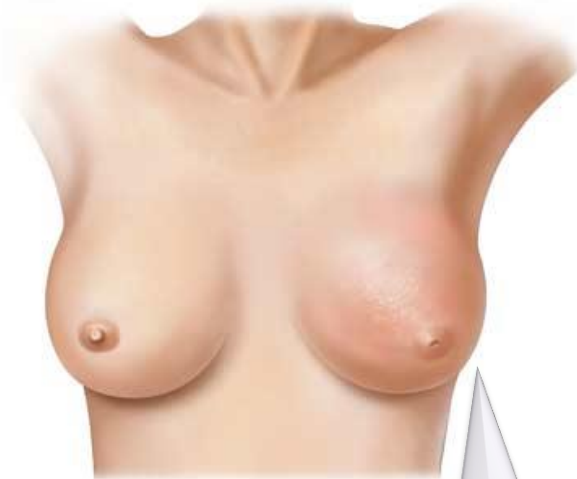
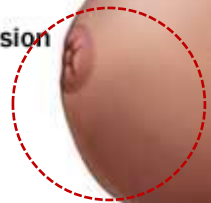
Discharge or bleeding
from the nipple



Crusting

Inversion



Ερύθημα και αλλαγή
της υφής του
δέρματος του μαστού
σαν φλοιός
πορτοκαλιού

Αλλαγή στο
χρώμα ή την
εμφάνιση της
θηλής

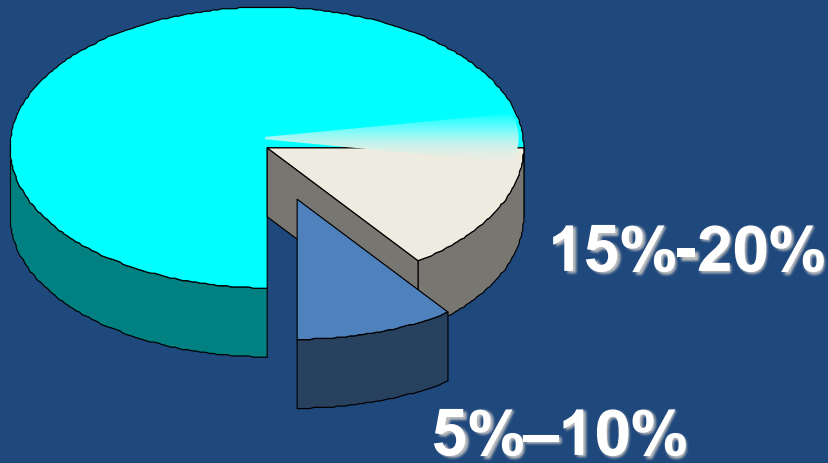
ΠΑΡΑΓΟΝΤΕΣ ΚΙΝΔΥΝΟΥ ΓΙΑ ΚΑΡΚΙΝΟ ΜΑΣΤΟΥ

- **Φύλο**
- **Ηλικία**
- **Οικογενειακό Ιστορικό**
 - Εξαρτάται απο συγκεκριμένο οικογενειακό ιστορικό
 - Εξαρτάται απο το κατά πόσο υπάρχει γνωστή κληρονομική προδιάθεση
- **Αναπαραγωγικό Ιστορικό**
 - Πρώιμη εμμηναρχή
 - Καθυστερημένη εμμηνόπαυση
 - Μετεμμηνοπαυσιακή λήψη οιστρογόνων
 - Πρώτο παιδί σε μεγάλη ηλικία
 - Γυναίκες που δεν θήλασαν
- **Αλκοόλ**
- **Παχυσαρκία**
- **Έλλιψη άσκησης**

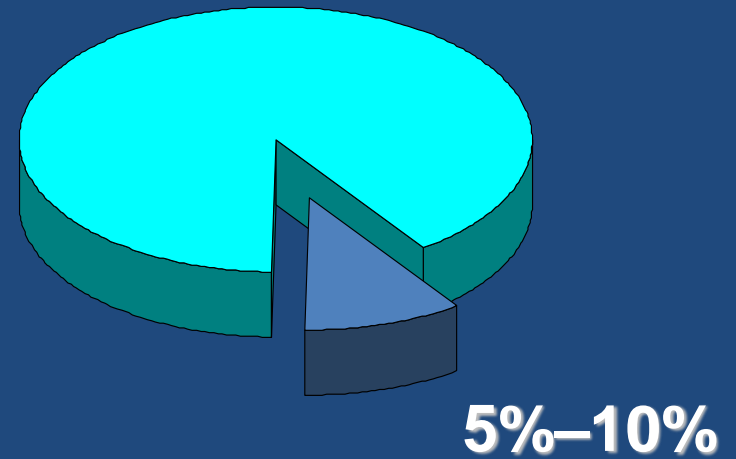
ΠΕΡΙΣΤΑΤΙΚΟ

- Ασθενής ηλικίας 52 ετών διαγιγνώσκεται με χαμηλής διαφοροποίησης ορώδη καρκίνο ωοθηκών και υποβάλλεται σε ολική υστερεκτομή και αμφοτερόπλευρη ωοθηκεκτομή και χημειοθεραπεία
- Δύο χρόνια αργότερα η ασθενής διαγιγνώσκεται με τριπλά αρνητικό καρκίνο μαστού. Πέρα από τη θεραπεία για τον καρκίνο του μαστού τι πρέπει να συστήσουμε σε αυτή τη γυναίκα?

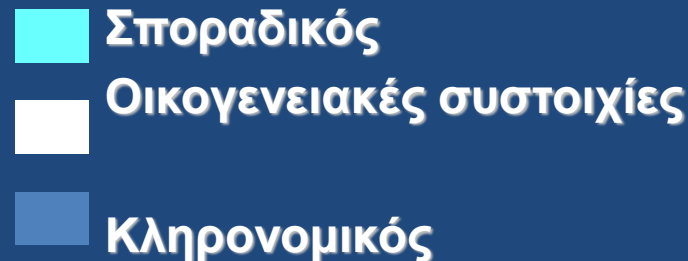
Οικογενειακό Ιστορικό ως παράγοντας κινδύνου- Κληρονομικός καρκίνος μαστού- ωοθηκών



Καρκίνος μαστού



Καρκίνος ωοθηκών



Αίτια κληρονομικής προδιάθεσης καρκίνου μαστού

5 -10% καρκίνου του μαστού μπορεί να αποδοθεί σε κληρονομικά αίτια

Συμβολή στον
κληρονομικό καρκίνο
μαστού

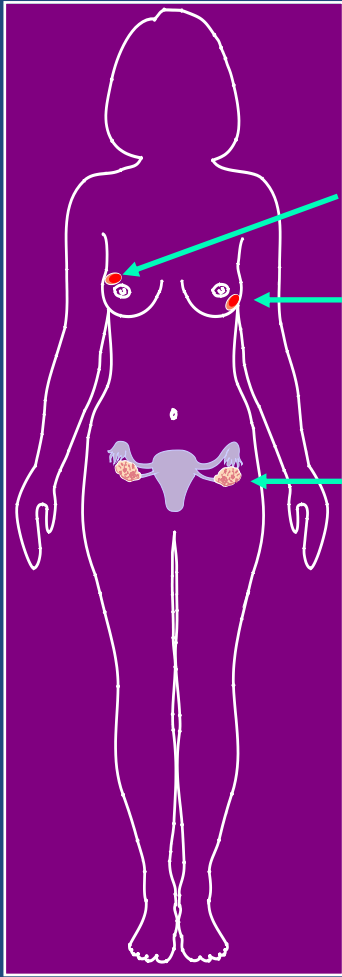
Γονίδιο	
<i>BRCA1</i>	20%-40%
<i>BRCA2</i>	10%-30%
<i>TP53</i>	<1%
<i>PTEN</i>	<1%
<i>PALB2</i>	<1%
<i>BRIP1</i>	<1%

Ποιοί ασθενείς πρέπει να ελεγχθούν?

- Καρκίνος μαστού <45
- Περιστατικά καρκίνου ωοθηκών (ειδικά ορώδη χαμηλού βαθμού διαφ.)
- Καρκίνος μαστού σε άνδρα
- Καρκίνος μαστού και ωοθηκών στην ίδια γενιά
- 2 ή περισσότερες γυναίκες με καρκίνο μαστού <50
- Ashkenazi Jewish με καρκίνο μαστού ή ωοθηκών
- Καρκίνος μαστού < 60 και τριπλά αρνητικός
- Αμφοτερόπλευρος καρκίνος μαστού <60
- Καρκίνος μαστού και ωοθηκών στην ίδια γυναίκα

- Προσοχή σε παγκρεατικό καρκίνο και χαμηλης διαφ καρκίνο προστάτη
- Ashkenazi Jewish?
- Όλες οι γυναίκες στα 30?

BRCA1/2-σχετιζόμενοι καρκίνοι: συνολικός κίνδυνος



Καρκίνος μαστού: 50%-70%

Δεύτερος πρωτοπαθής καρκίνος μαστού: 40-50%

Καρκίνος ωοθηκών: 15-55% *BRCA1 > BRCA2*

Αυξημένος κίνδυνος άλλου καρκίνου:

Ανδρικός καρκίνος μαστού *BRCA2 > BRCA1*

Παγκρεατικός καρκίνος *BRCA2*

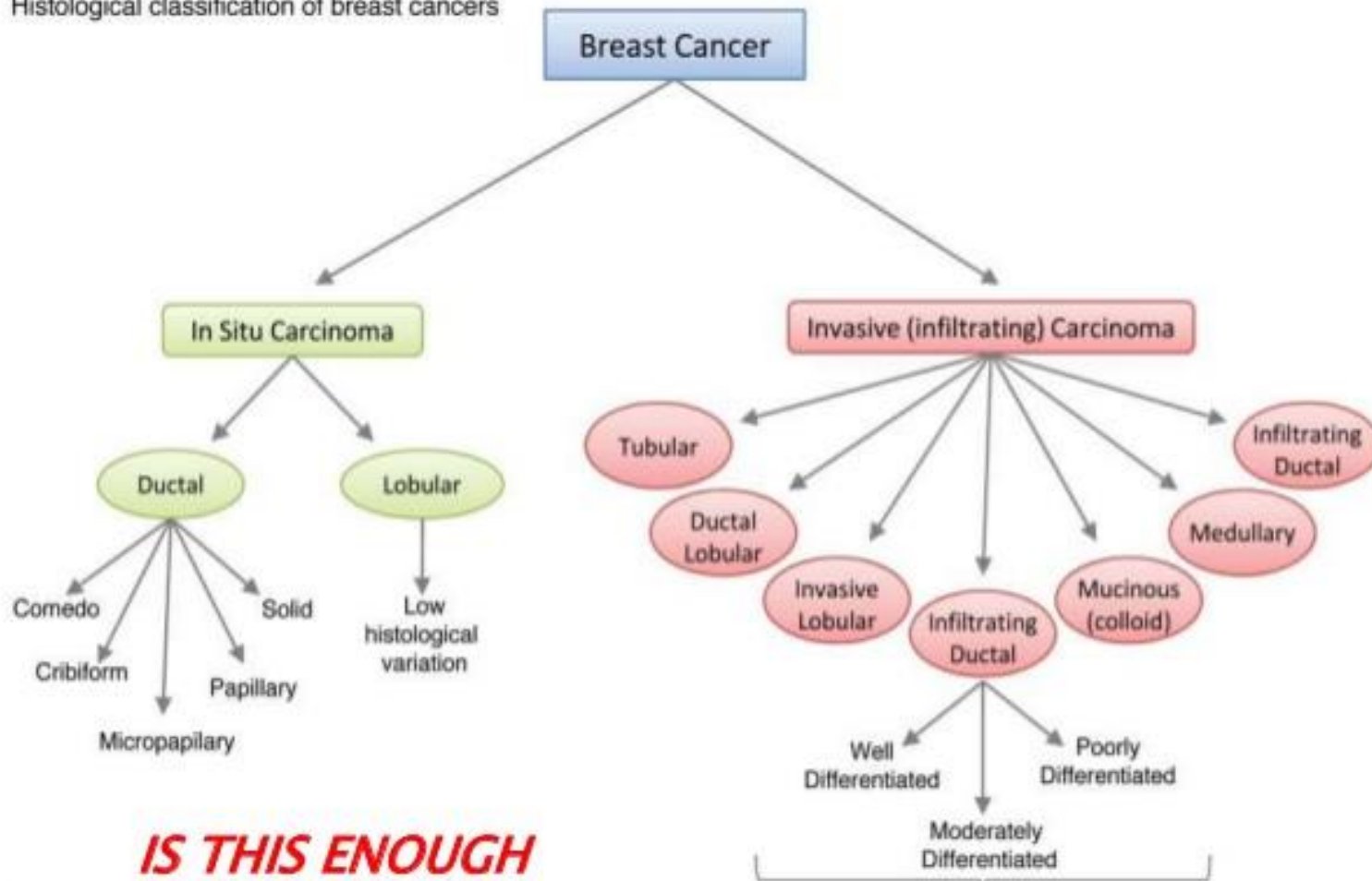
Καρκίνος προστάτη *BRCA2*

Μελάνωμα *BRCA2*

ΠΡΟΓΝΩΣΤΙΚΟΙ ΠΑΡΑΓΟΝΤΕΣ ΚΑΡΚΙΝΟΥ ΜΑΣΤΟΥ

- Ιστολογικός υπότυπος
- Συμμετοχή μασχαλιαίων λεμφαδένων
- Μέγεθος όγκου
- Βαθμός διαφοροποίησης
- Ηλικία
- Συνοσηρότητα
- Οιστρογονικοί υποδοχείς/Προγεστερονικοί υποδοχείς/
Her2/neu

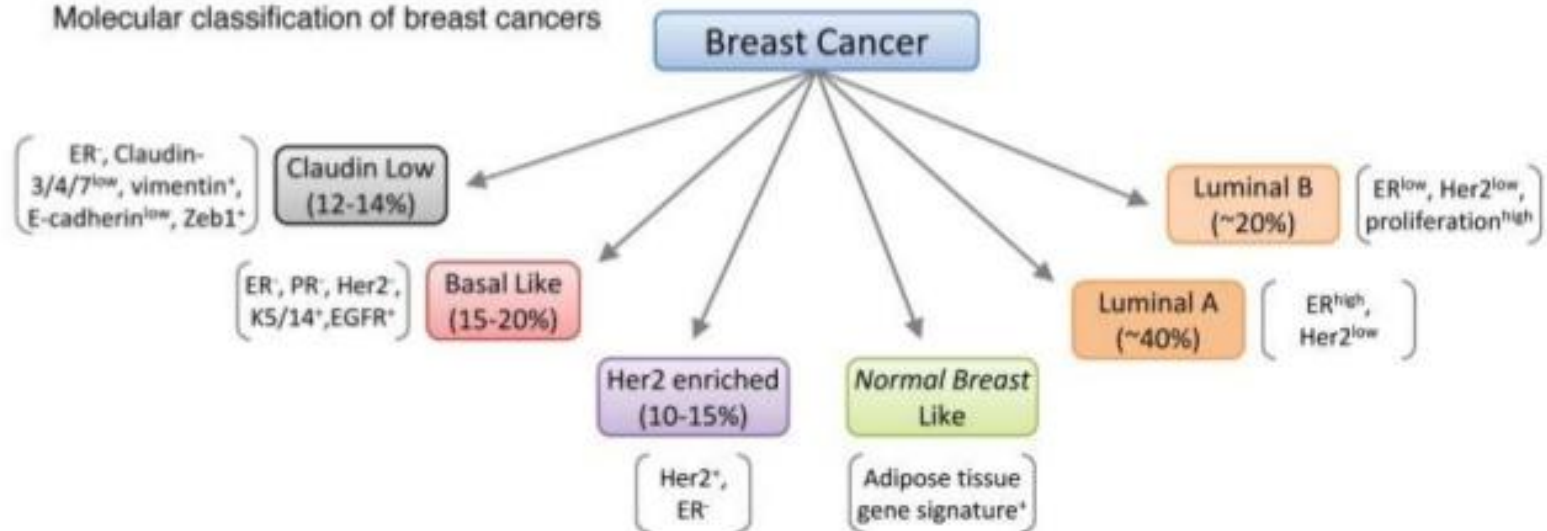
Histological classification of breast cancers



***IS THIS ENOUGH
IN 21ST
CENTURY??***

- This classification is based on
1. Nuclear Pleomorphism
 2. Glandular/Tubule Formation
 3. Mitotic Rate (per 10 HPF)

Molecular classification of breast cancers



ΠΕΡΙΣΤΑΤΙΚΟ

- Ασθενής ηλικίας 52 ετών διαγιγνώσκεται με καρκίνο μαστού όταν σε μαστογραφικό έλεγχο ρουτίνας βρέθηκε μία σκίαση περίπου 2cm στο άνω έξω τεταρτημόριο του δεξιού μαστού. Fine needle biopsy έδειξε πορογενές διηθητικό αδενοκαρκίνωμα μαστού ER+/PR+/Her2/neu-
- Τι θεραπεία θα συστήσουμε στην ασθενή?

Χειρουργική αντιμετώπιση

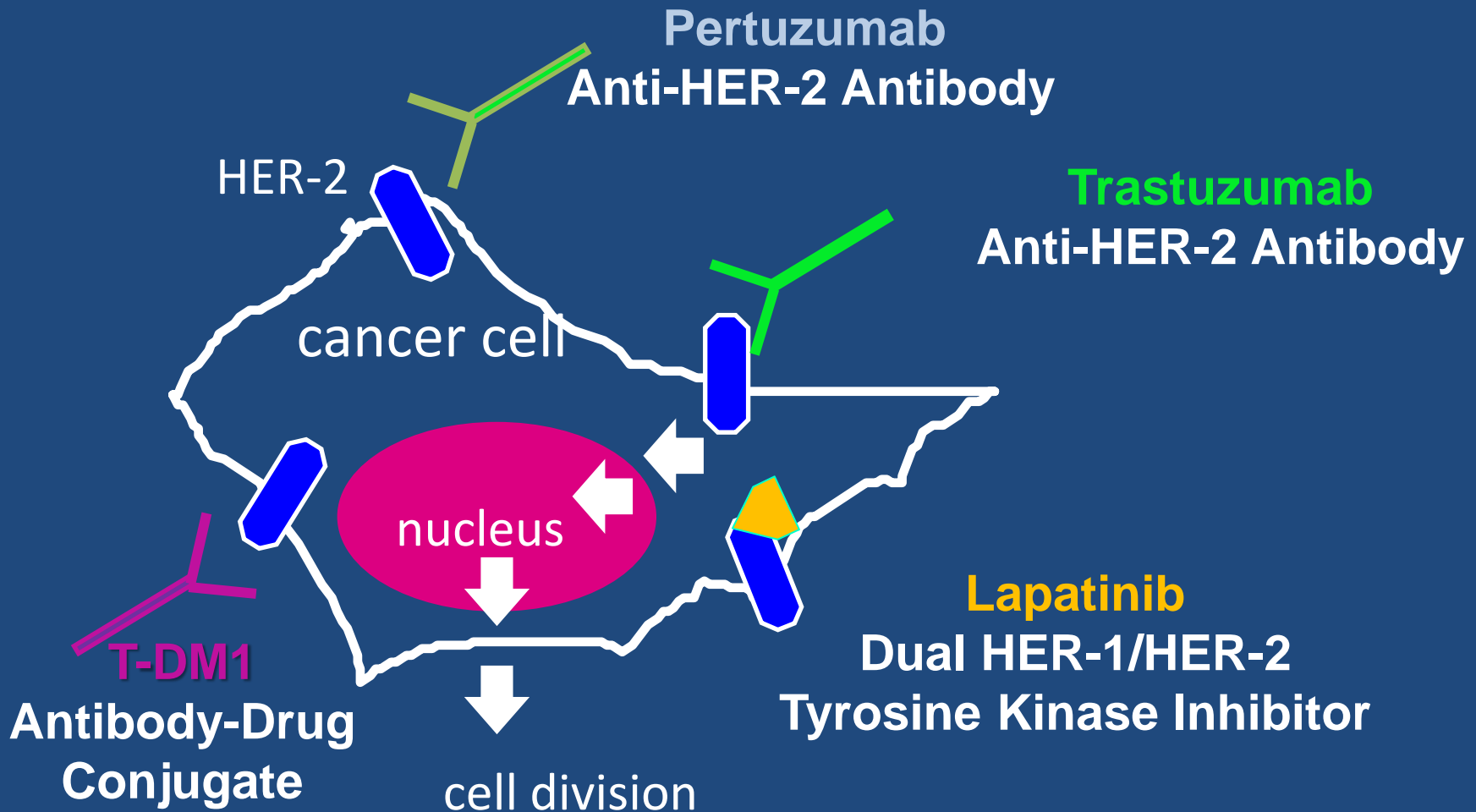
- Η κλασσική χειρουργική αντιμετώπιση περιελάμβανε ριζική τροποποιημένη μαστεκτομή και λεμφαδενικό καθαρισμό μασχάλης. Οι μελέτες έδειξαν ότι η ογκεκτομή ακολουθούμενη απο ακτινοθεραπεία στο μαστό ισοδυναμεί με τροποποιημένη ριζική μαστεκτομή όσον αφορά την επιβίωση
- Ο λεμφαδενικός καθαρισμός μασχάλης έχει αντικατασταθεί απο τη βιοψία φρουρού λεμφαδένα. Αν η βιοψία του φρουρού λεμφαδένα είναι αρνητική δεν πραγματοποιείται λεμφαδενικός καθαρισμός και αποφεύγεται το λεμφοίδημα

Επικουρική Θεραπεία

- Η ασθενής υπεβλήθη σε ογκεκτομή και βιοψία φρουρού λεμφαδένα. Η βιοψία έδειξε πορογενές διηθητικό καρκίνο 2.2cm (pT2a) με αρνητικό φρουρό LN (pN0), ER++, PR++, Her2/neu αρνητικό Ki6725%. Η ασθενείς υπεβλήθη σε προσδιορισμό μοριακού προφίλ (OncotypeDx) για να προσδιοριστεί η ανάγκη χορήγησης επικουρικής χημειοθεραπείας. Το score ήταν 34 (υψηλό) και η ασθενής υπεβλήθη σε επικουρική χημειοθεραπεία με ανθρακυλίνη και ταξάνη, επικουρική ακτινοθεραπεία στο μαστό και ορμονοθεραπεία

HER-2+ καρκίνος μαστού

HER-2 Ογκογονίδιο: ενίσχυση και υπερέκφραση σε 20-25% των καρκίνων μαστού



ΠΕΡΙΣΤΑΤΙΚΟ

- Γυναίκα 57 ετών μετεμμηνοπαυσιακή ψηλάφησε ένα ογκίδιο 2cm στη 12^η ώρα του αριστερού μαστού, Μαστογραφία ήταν συμβατή με ύποπτη σκίαση στην αντίστοιχη θέση. Υπεβλήθη σε FNB που ανέδειξε πορογενές διηθητικό καρκίνωμα μαστού ER-/PR-/Her2 3+. Τί θεραπεία θα λάβει η ασθενής?

ΠΕΡΙΣΤΑΤΙΚΟ

- Η ασθενής υπεβλήθη σε τμηματεκτομή και βιοψία φρουρού λεμφαδένα που ανέδειξε έπορογενές διηθητικό καρκίνωμα 1.6 cm με αρνητικό φρουρό LN(pT1N0) ER-,PR-. Her2 3+. Στη συνέχεια έλαβε επικουρική χημειοθεραπεία , ακτινοθεραπεία και trastuzumab για ένα χρόνο

ΕΠΙΚΟΥΡΙΚΗ ΧΗΜΕΙΟΘΕΡΑΠΕΙΑ

Her2 -

- AC → T
- TC
- CMF
- TAC

Her2+

- AC → T+Trastuzumab
- +Pertuzumab
- TCH+/- pertuzumab

A: adriamycin, C : cyclophosphamide; T : paclitaxel; CMF: cyclophosphamide, methotrexate, 5-Fuorouracil

ΜΕΤΑΣΤΑΤΙΚΗ ΝΟΣΟΣ

CHEMOTHERAPY REGIMENS FOR RECURRENT OR METASTATIC BREAST CANCER¹

Preferred single agents:

Anthracyclines

- Doxorubicin
- Pegylated liposomal doxorubicin

Taxanes

- Paclitaxel

Anti-metabolites

- Capecitabine
- Gemcitabine

Other microtubule inhibitors

- Vinorelbine
- Eribulin

Other single agents:

- Cyclophosphamide
- Carboplatin
- Docetaxel
- Albumin-bound paclitaxel
- Cisplatin
- Epirubicin
- Ixabepilone

Chemotherapy combinations:

- CAF/FAC (cyclophosphamide/doxorubicin/fluorouracil)
- FEC (fluorouracil/epirubicin/cyclophosphamide)
- AC (doxorubicin/cyclophosphamide)
- EC (epirubicin/cyclophosphamide)
- CMF (cyclophosphamide/methotrexate/fluorouracil)
- Docetaxel/capecitabine
- GT (gemcitabine/paclitaxel)
- Gemcitabine/carboplatin
- Paclitaxel/bevacizumab²

Preferred first-line agents for HER2-positive disease:

- Pertuzumab + trastuzumab + docetaxel (category 1)⁵
- Pertuzumab + trastuzumab + paclitaxel⁵

Other first-line agents for HER2-positive disease:

- Ado-trastuzumab emtansine (T-DM1)
- Trastuzumab + paclitaxel ± carboplatin
- Trastuzumab + docetaxel
- Trastuzumab + vinorelbine
- Trastuzumab + capecitabine

Preferred agents for trastuzumab-exposed HER2-positive disease:

- Ado-trastuzumab emtansine (T-DM1)

Other Agents for trastuzumab-exposed HER2-positive disease:

- Lapatinib + capecitabine
- Trastuzumab + capecitabine
- Trastuzumab + lapatinib (without cytotoxic therapy)
- Trastuzumab + other agents^{3,4,5}

¹There is no compelling evidence that combination regimens are superior to sequential single agents.

²Randomized clinical trials in metastatic breast cancer document that the addition of bevacizumab to some first- or second-line chemotherapy regimens modestly improves time to progression and response rates but

TAKE HOME MESSAGES

- 5-10% καρκίνου μαστού είναι κληρονομικός
- Πέρα απο την ιστολογική ταυτοποίηση σημαντική είναι η μοριακή ταυτοποίηση του καρκίνου του μαστού: luminal A, luminal B, Her2-enriched, triple negative
- Αρκετές θεραπείες που στοχεύουν το Her2 έχουν εγκριθεί απο τις ρυθμιστικές αρχές και έχουν σημαντικά βελτιώσει την πρόγνωση των ασθενών
- Επικουρική χημειοθεραπεία έχει κυρίαρχο ρόλο στον πρώιμο καρκίνο μαστού

ΚΑΡΚΙΝΟΣ ΤΡΑΧΗΛΟΥ ΜΗΤΡΑΣ

- **Τρίτος** πιο συχνός καρκίνος στον κόσμο στις γυναίκες
- Πιο συχνός στις **αναπτυσσόμενες χώρες** (85%), όπου αντιστοιχεί σε 13% των καρκίνων στις γυναίκες
- Σεξουαλικά μεταδιδόμενο νόσημα καθώς λοίμωξη με τον ιό **HPV** ευθύνεται για το 99% των περιπτώσεων
- Προδιηθητικό στάδιο 15 χρόνια πριν την ανάπτυξη διηθητικού καρκίνου
- Ιστολογικά οι όγκοι είναι πλακώδη, αδενοκαρκινώματα και σπανιώςτα νευροενδοκρινείς όγκοι

ΣΤΑΔΙΟΠΟΙΗΣΗ

- ✓ Γυναικολογική εξέταση υπό αναισθησία
- ✓ CT θώρακος
- ✓ PET/CT scan
- ✓ MRI κοιλίας όταν υπάρχει υποψία νόσου ψηλά στον ενδοτράχηλο
- ✓ Κυστεοσκόπηση /Πρωκτοσκόπηση σε στάδιο >IB2 για να αποκλειστεί η διήθηση οργάνων
- ✓ Ο απεικονιστικός έλεγχος είναι πραιρετικός σε στάδιο <IB1

ΘΕΡΑΠΕΙΑ

- Στάδια IA1-IB1 (εντόπιση στον τράχηλο) + επιλεγμένα IIA1 (επέκταση πέρα απο τη μήτρα αλλά όχι σε παραμήτρια): **ΧΕΙΡΟΥΡΓΕΙΟ** και **Επικουρική ακτινοθεραπεία (RT)** ή **χημειοακτινοθεραπεία** ανάλογα με τα παθολογοανατομικά ευρήματα
- Από στάδιο **IIB** (διήθηση παραμητρίων): **ανεγχείρητο**
- -Μεγάλος όγκος IB2 (IB2-> 4 CM)
-Τοπικά προχωρημένο (II-IVA)
-Όλα τα στάδια εκτός IVB(μεταστατικό) με +LN: **χημειο-RT**

ΚΑΡΚΙΝΟΣ ΩΟΘΗΚΩΝ ΕΠΙΔΗΜΙΟΛΟΓΙΑ

- 5^{ος} πλιό συχνός κερκίνος στις γυναίκες
- 4^{ος} πλιό θανατηφόρος κερκίνος στις γυναίκες
- Μέση ηλικία διάγνωσης 63 χρόνια
- Η επίπτωση αυξάνει με την ηλικία

ΕΡΩΤΗΣΕΙΣ

- Ποιο από τα παρακάτω αυξάνει τον κίνδυνο εμφάνισης καρκίνου ωοθηκών σε μια γυναίκα?
 - A. Η χρήση αντισυλληπτικών για >5 χρόνια
 - B. Η μη τεκνοποίηση
 - C. Ο θηλασμός
 - D. Η απολίνωση σαλπίνγων

ΠΑΡΑΓΟΝΤΕΣ ΚΙΝΔΥΝΟΥ

- Φύλο Multiple pregnancies↓
- Ηλικία↑ breast feeding↓
- Η μη τεκνοποίηση↑ Oral contraceptives↓
- Πρώιμη εμμηναρχή↑ Tubal ligation↓
- Καυστερημένη εμμηνόπαυση↑
- Παχυσαρκία
- Θετικό οικογενειακό ιστορικό
 - πρώτου βαθμού συγγενής με καρκίνο ωθηκών→ 2πλάσιος κίνδυνος
- BRCA-1 μετάλλαξη →15%-45% κίνδυνος (≤85% κίνδυνος καρκίνου μαστού)
- BRCA-2 μετάλλαξη→10%-20% κίνδυνος (≤85% BC κίνδυνος καρκίνου μαστού)

ΕΠΙΘΗΛΙΑΚΟΣ ΚΑΡΚΙΝΟΣ ΩΟΘΗΚΩΝ

Προγνωστικοί Παράγοντες

- Το αρχικό στάδιο κατά FIGO παραμένει η κυριότερη προγνωστική παράμετρος
- Ο όγκος της υπολειπόμενης νόσου μετά την αρχική σταδιοποιητική λαπαροτομία-ογκομειωτική επέμβαση αποτελεί επίσης σημαντικό προγνωστικό παράγοντα
- Η πενταετής επιβίωση σε ασθενείς σταδίου III με βέλτιστη ογκομείωση (υπολειπόμενη νόσος <1 cm) είναι 35%. Αλλιώς κυμαίνεται μεταξύ 20-30%
- Ο ιστολογικός βαθμός διαφοροποίησης ιδιαίτερως σε ασθενείς πρώιμων σταδίων
- Ο ιστολογικός τύπος: ασθενείς προχωρημένων σταδίων και βλεννώδη ή διαυγοκυτταρική (clear cell) ιστολογία έχουν χειρότερη πρόγνωση

ΘΕΡΑΠΕΙΑ

- I-III: Ολική υστερεκτομή, αμφοτερόπλευρη σαλιγγωοθηκεκτομή και «optimal debulking» (υπολλειπόμενη νόσος <1cm)
- Ασθενείς υψηλού κινδύνου για υποτροπή (IB ή IC – G2 , G3 και διαυγοκυτταρικό καθώς και IIa-III επικουρική χημειοθεραπεία

Trimbos et al, JNCI 2003; Bell et al, Gynecol Oncol 2006

ΚΑΡΚΙΝΟΣ ΕΝΔΟΜΗΤΡΙΟΥ

- Ο πιο συχνός γυναικολογικός καρκίνος στις δυτικές χώρες
- Κληρονομικά σύνδρομα: Cowden, Lynch, BRCA
- Μετεμμηνοπαυσιακή κολπική αιμόρροια το κύριο σύμπτωμα
- Πάχυνση ενδομητρίου $>3\text{mm}$ στον ενδοκολπικό υπερηχο
- Διαγνωστική απόξεση για διάγνωση
- Υστερεκτομή και αμφοτερόπλευρη σαλπινγγοωθηκεκτομή
- Βαθμός διαφοροποίησης και βάθος διήθησης μυομητρίου οι κύριο προγνωστικοί παράγοντες
- Σε ασθενείς υψηλού κινδύνου για υποτροπή ενδείκνυται η βραχυθεραπεία ή εξωτερική ακτινοθεραπεία ανάλογα με το βαθμό επικυνδυνότητας

TAKE HOME MESSAGES

- Στον καρκίνο του τραχήλου της μήτρας, ένα σπάνιο πλέον καρκίνο στις αναπτυγμένες χώρες, κυρίαρχο ρόλο παίζει η χημειοακτινοθεραπεία
- Ο καρκίνος των ωοθηκών θεραπεύεται στα στάδια I-III με χειρουργική επέμβαση ακολουθούμενη από χημειοθεραπεία σε ασθενείς υψηλού κινδύνου για υποτροπή
- Ο καρκίνος του ενδομητρίου εκδηλώνεται συνήθως ως μετεμηνοπαυσιακή κολπική αιμόρροια και συνήθως αντιμετωπίζεται με χειρουργική επέμβαση ακολουθούμενη από βραχυθεραπεία ή εξωτερική ακτινοθεραπεία σε ασθενείς υψηλού κινδύνου