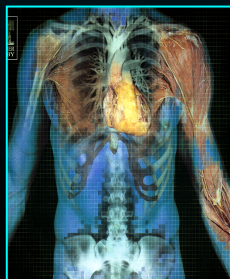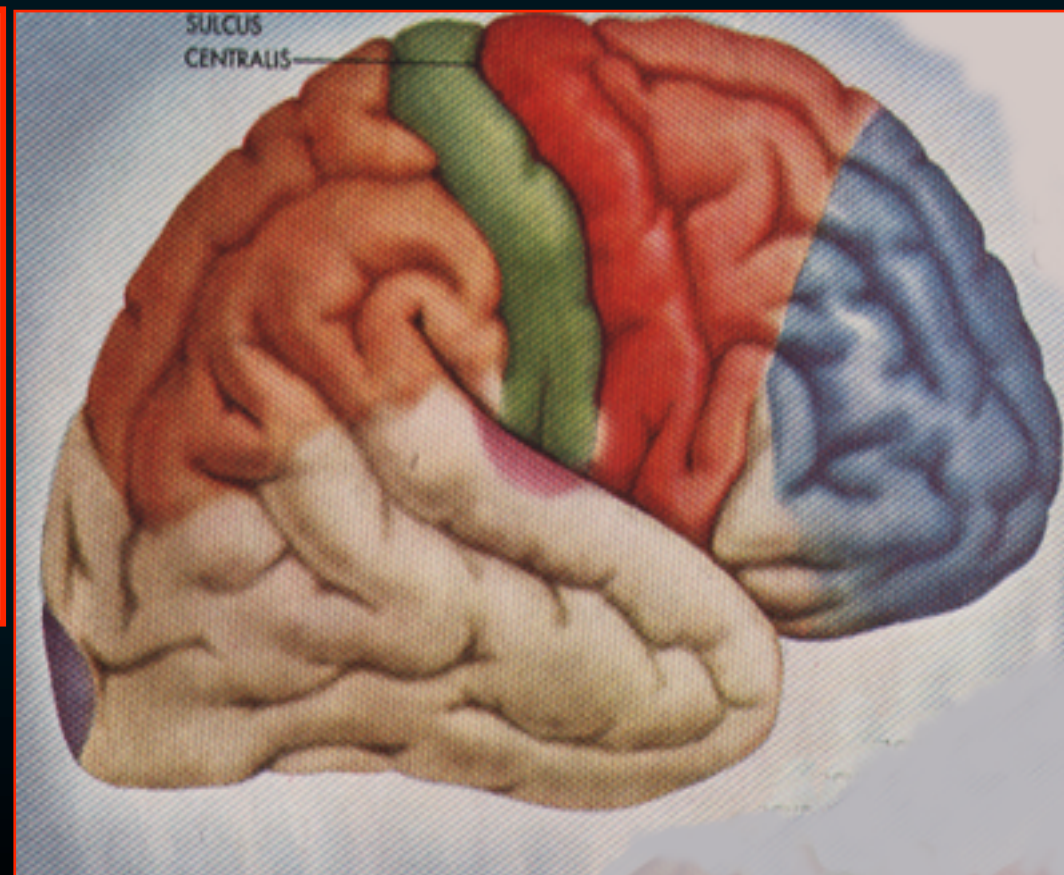
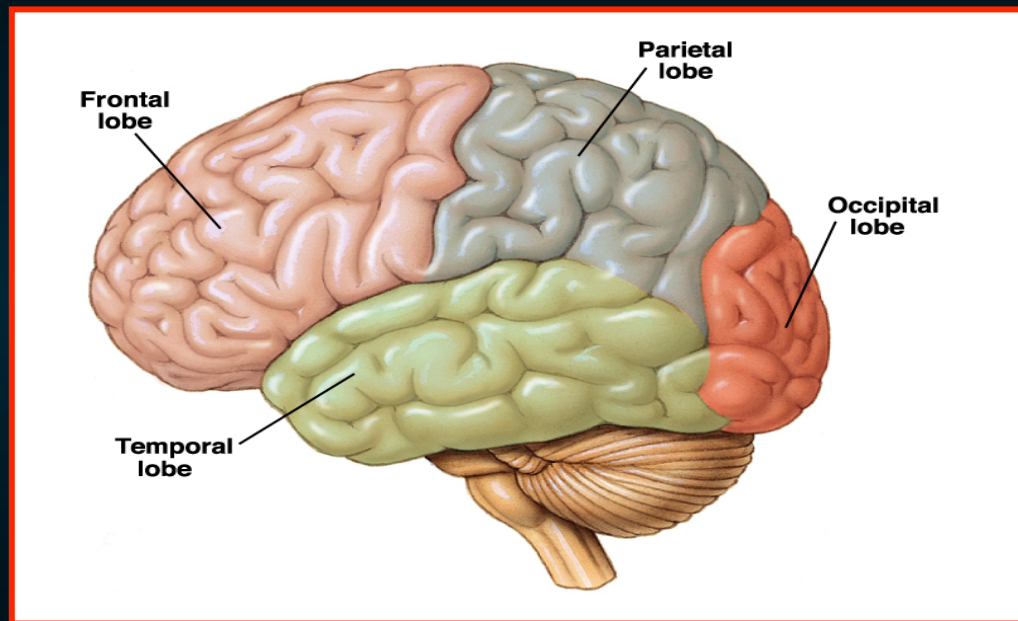


Λειτουργική Τοπογραφία των Ημισφαιρίων



Ελίζαμπεθ Τζόνσον
Εργαστήριο Ανατομίας
Ιατρική Σχολή

**Τελικός
Εγκ**

**Εγκεφαλικά
ημισφαίρια**

**Διάμεσος εγκ &
Βασικά γάγγλια**

**Στέλεχος
του
εγκέφαλου**

Μέσος εγκ

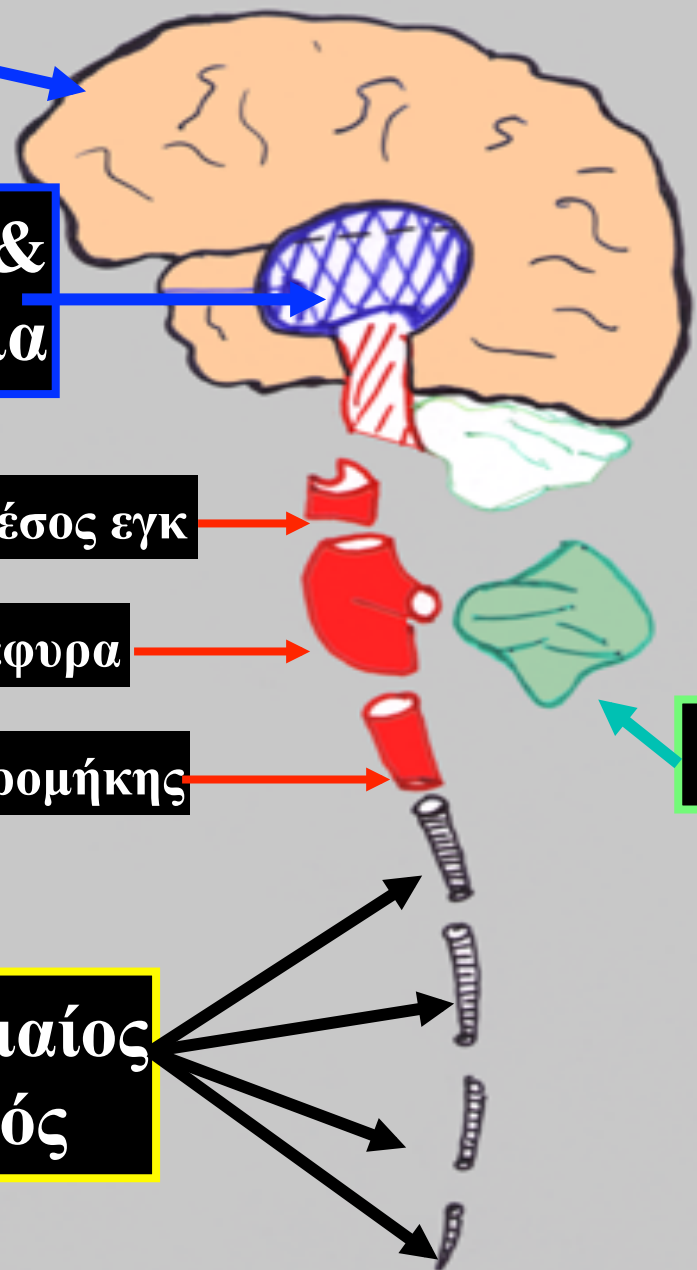
Γέφυρα

Προμήκης

**Νωτιαίος
μυελός**

**Διαίρεση
του
ΚΝΣ**

Παρεγκεφαλίδα



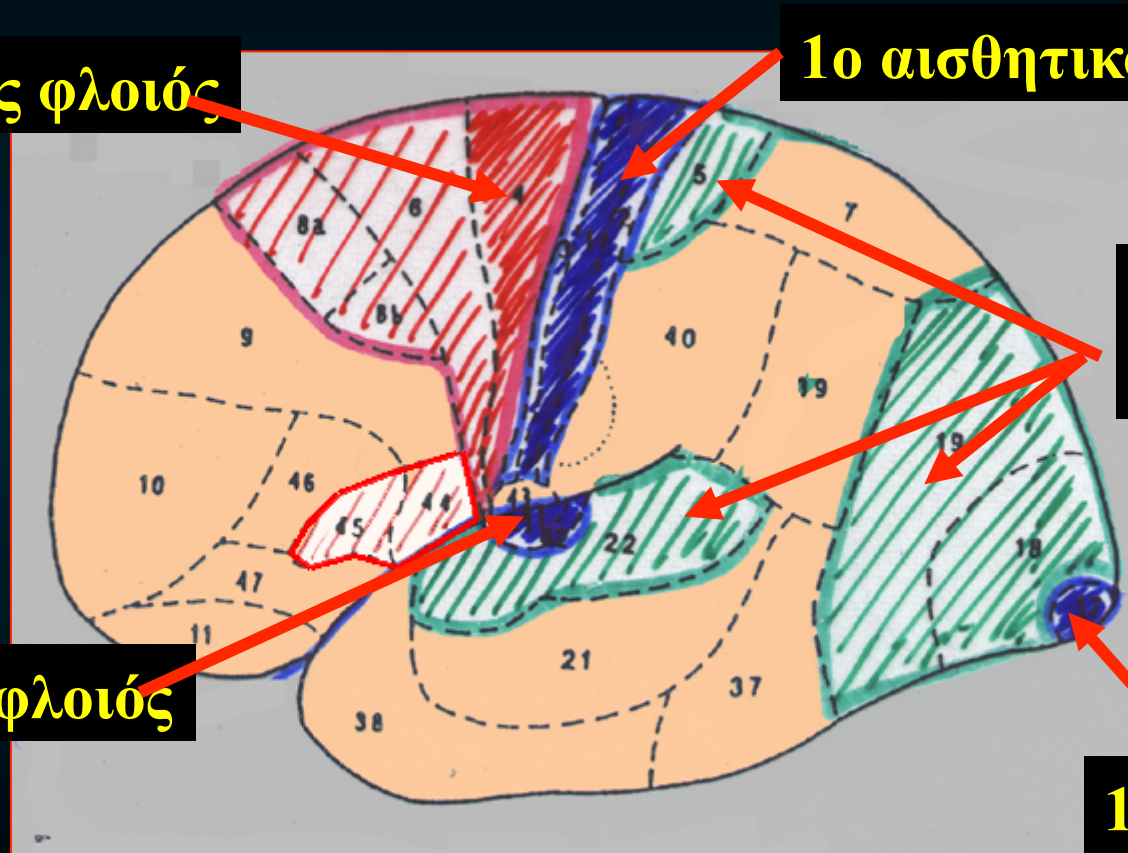
Φυσιολογικές, κλινικές & ανατομικές μελέτες
έδειξαν ότι
οι διάφορες περιοχές του φλοιού
των ημισφαιρίων έχουν
“λειτουργική εξειδίκευση”.

πρωτεύοντα αισθητικά & κινητικά πεδία
συνειρμικός / συνδετικός φλοιός

στερεότυπος
ομοιότυπος

1ο κινητικός φλοιός

1ο αισθητικό κέντρο



Συνειρμικός
φλοιός

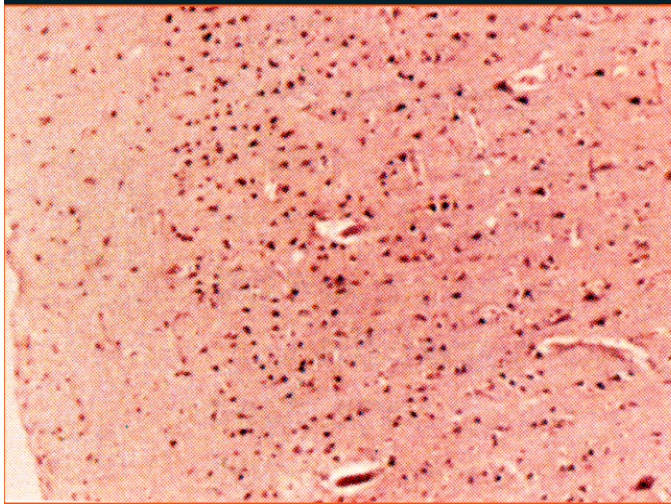
1ο ακουστικός φλοιός

1ο οπτικός φλοιός

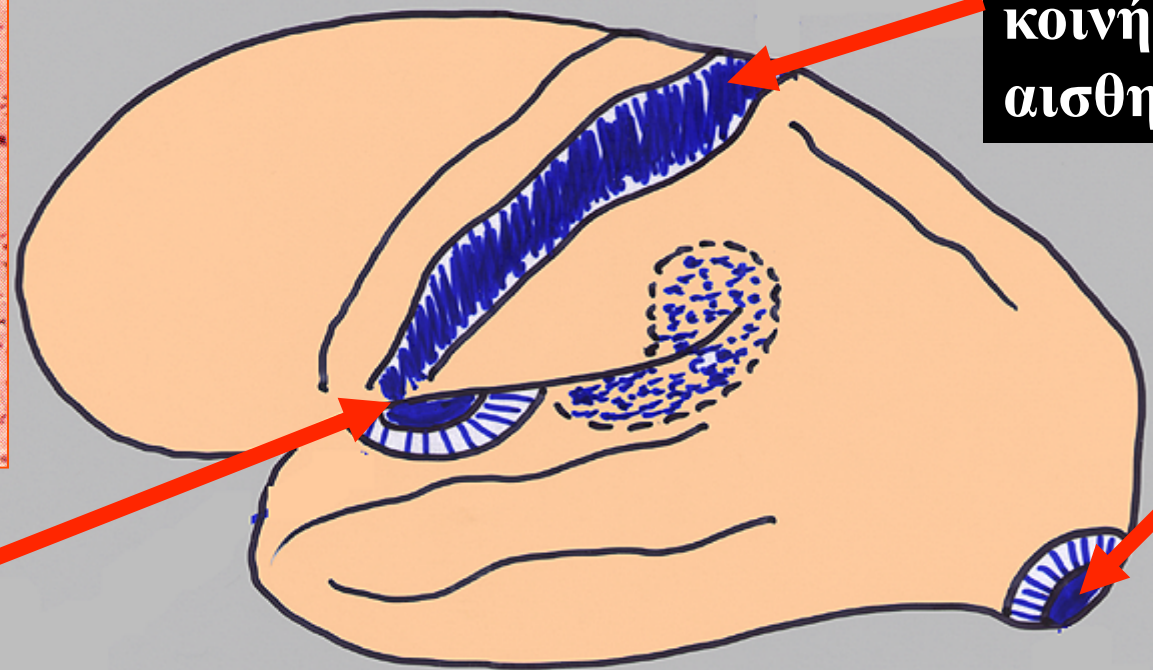
Το σύστημα της αρίθμησης / ονομασίας Brodmann (1909)

Τα αισθητικά πεδία

- **κοκκιώδη φλοιό**
- **στιβάδες των κοκκοειδών κυτ = παχύτερες**
- **πυραμοειδών κυτ σχεδόν λείπουν.**



ακουστικός
φλοιός



Κέντρο της
κοινής
αισθητικότητας

οπτικός
φλοιός

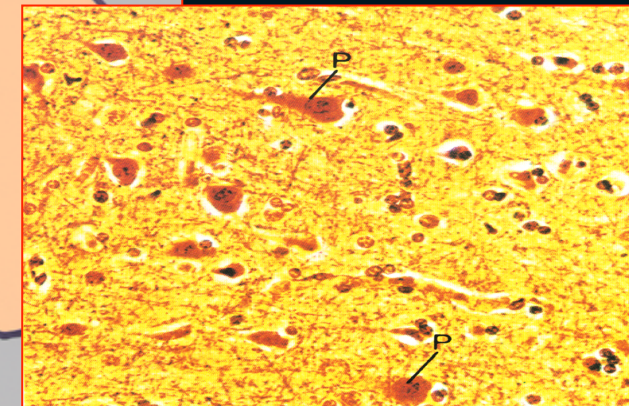
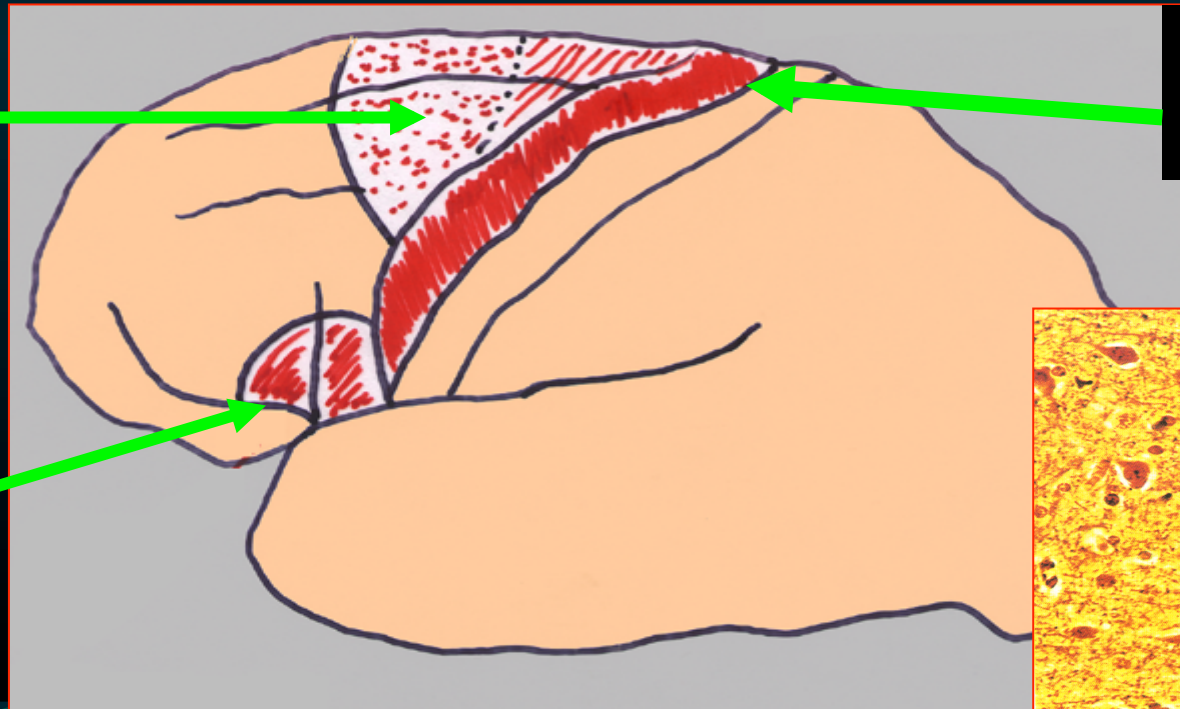
Τα κινητικά πεδία

- **άκοκκο φλοιό**
- **κοκκιώδεις στιβάδες δεν είναι ανεπτυγμένες, σχεδόν λείπουν οι στιβάδες 2 & 4**
- **πυραμοειδή κύτ = πολύ μεγάλα & σε πυκνή διάταξη**

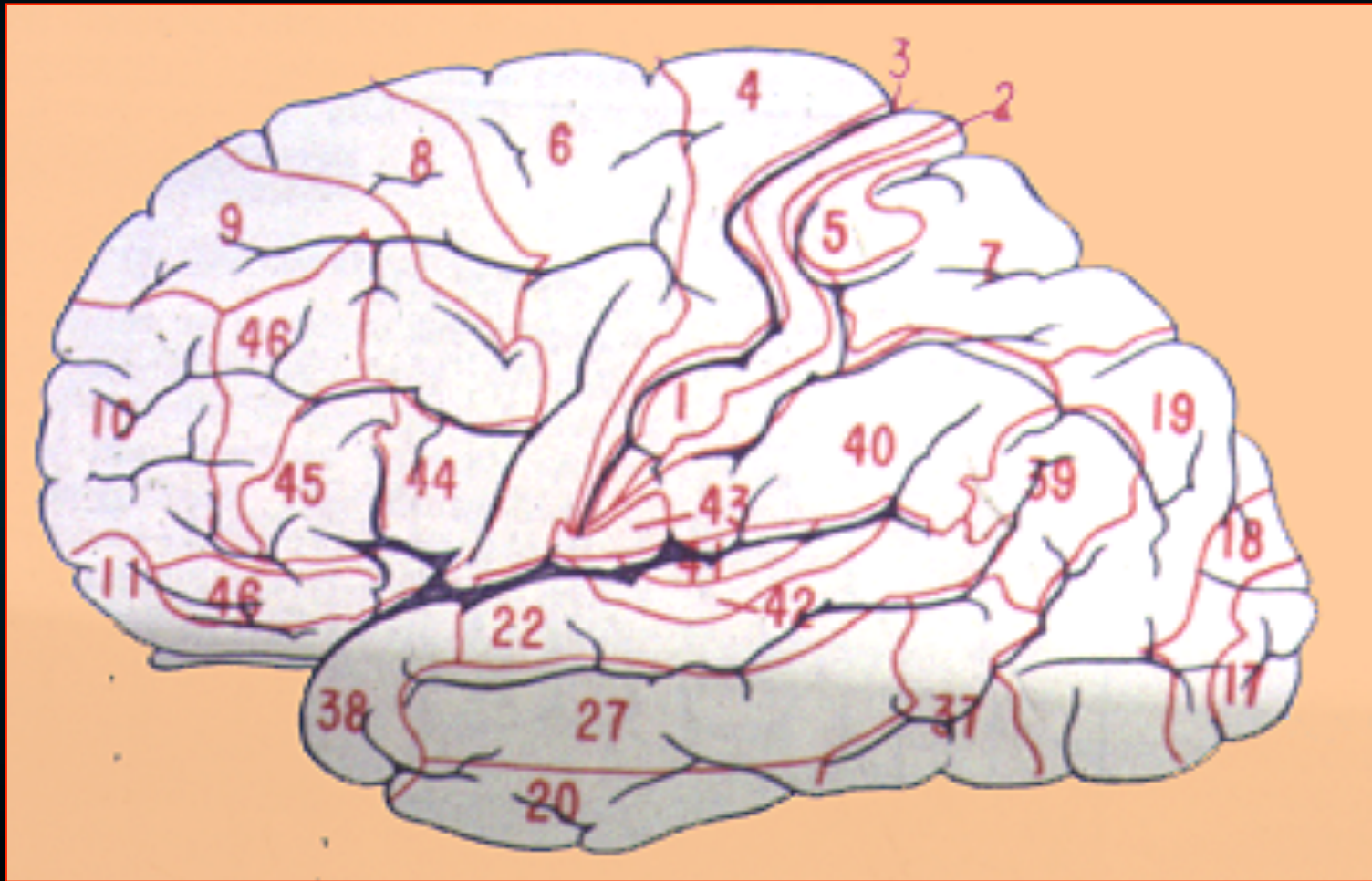
προκινητική
άλως

Κινητική
άλως

Κινητικό
κέντρο του
λόγου (Broca)



Φλοιώδη Κέντρα Λειτουργική Τοπογραφία

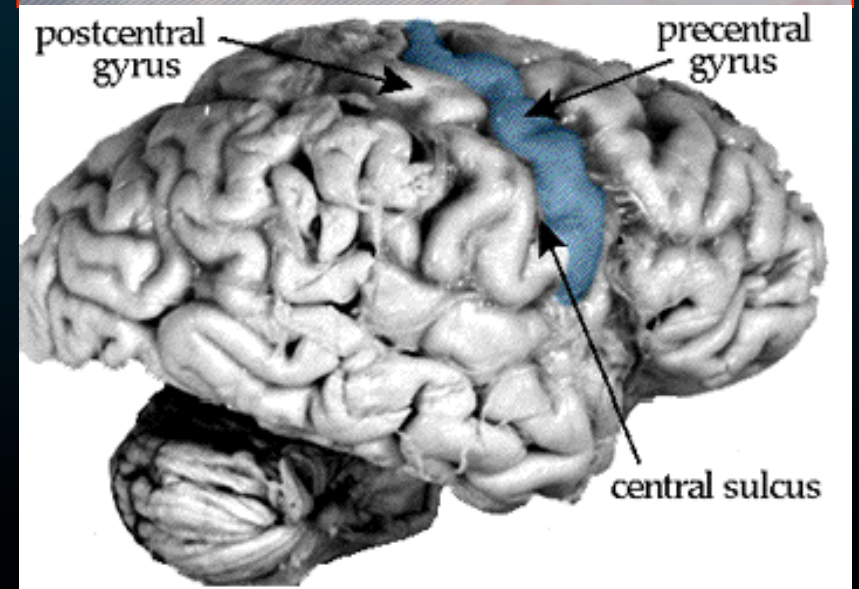
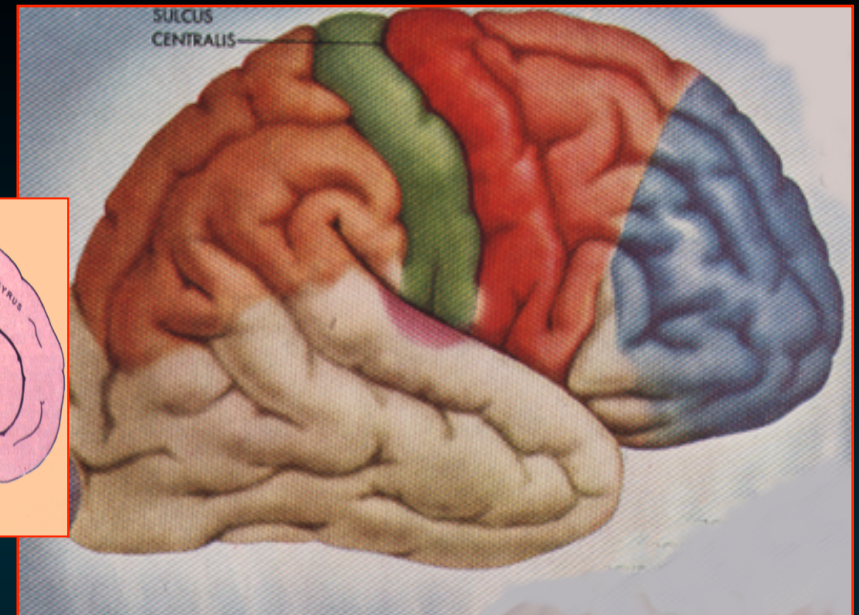
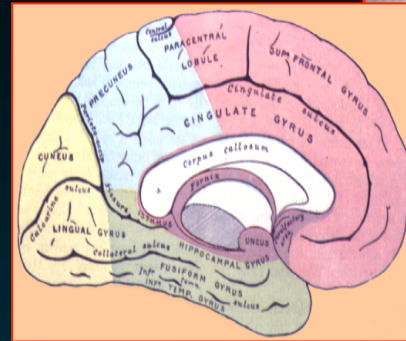


Το σύστημα της αρίθμησης / ονομασίας Brodmann (1909)

Φλοιώδη Κέντρα του Μετωπιαίου Λοβού

Κινητικός φλοιός (Brod. #4)

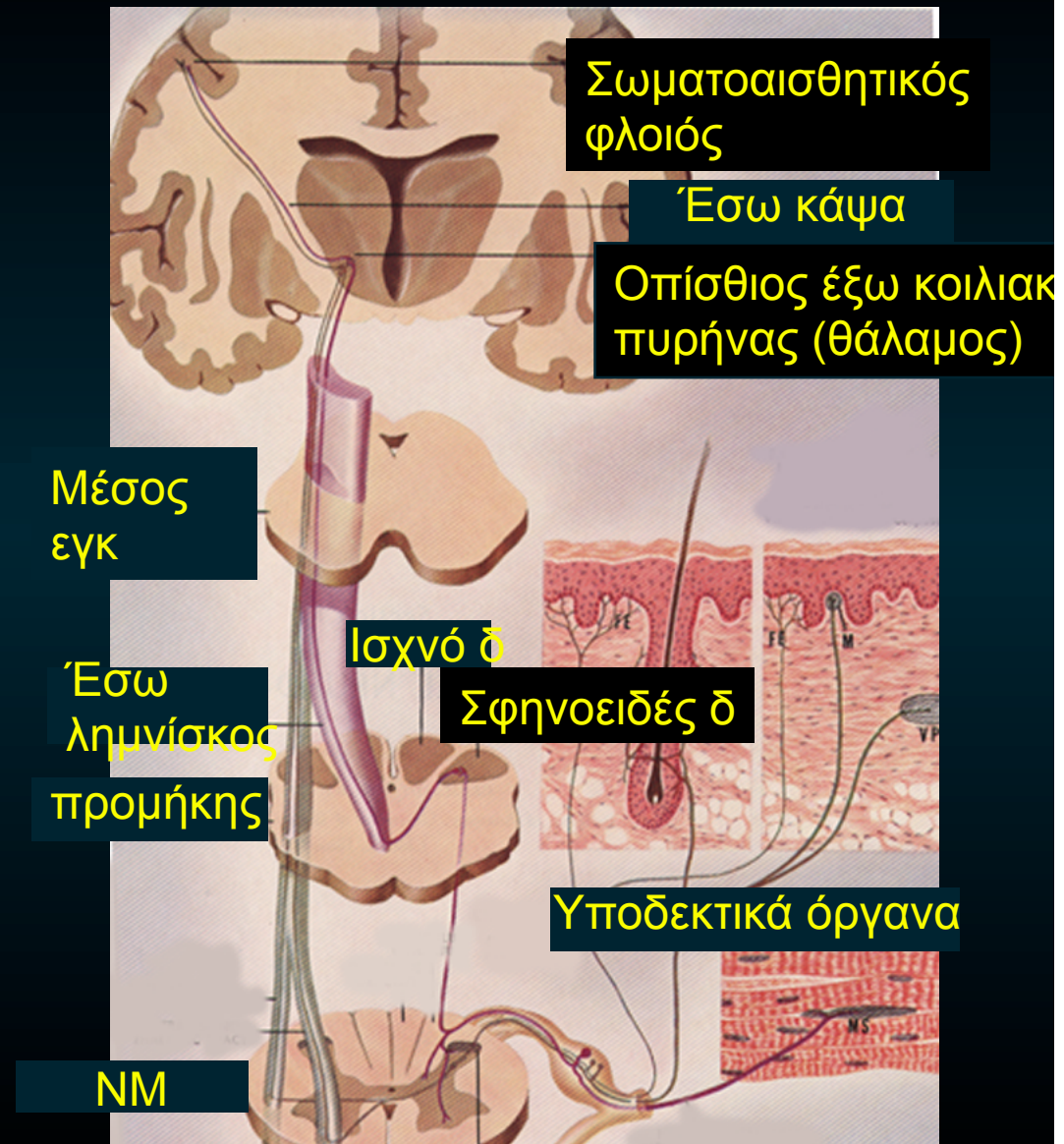
- άκκοκος
- πρόσθια κεντρική έλικα &
- πρόσθ. μοίρα παράκεντρου λοβίου



Φλοιώδη Κέντρα του Μετωπιαίου Λοβού

Κινητικός φλοιός (Brod. #4)

- εκούσιες κινήσεις
- μύες του *αντίθετου ημιμορίου* του σώματος
- *αμφοτερόπλευρες*
- γλώσσα, φάρυγγα



Φλοιώδη Κέντρα του Μετωπιαίου Λοβού

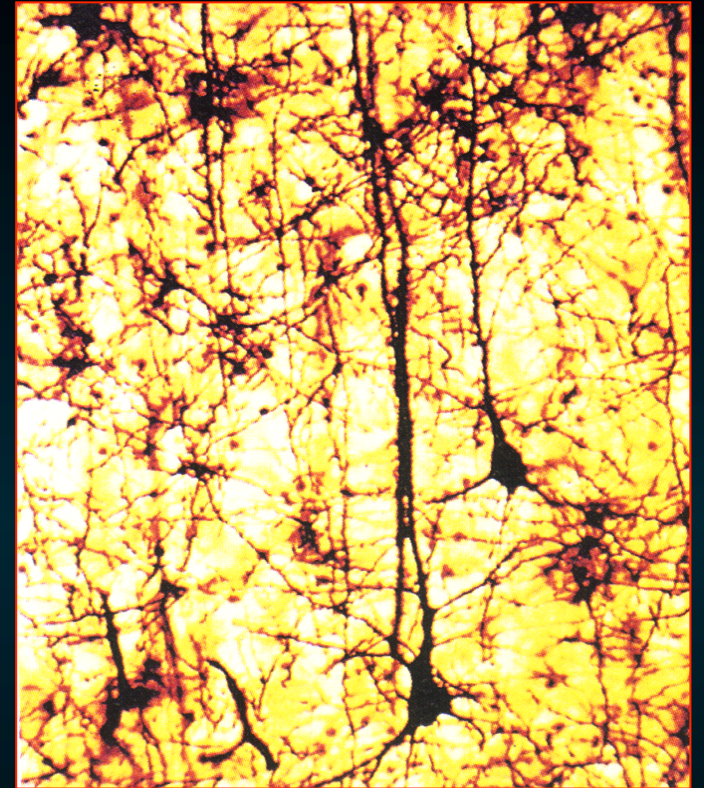Κινητικός φλοιός (Brodm. #4)

πυραμοειδή κύτ.



*αρχίζει η πυραμιδική οδός
ή οδός εκούσιων κινήσεων*

- **φλοιονωτιαία δεσμίδα**
(κινητική οδός των
νωτιαίων νεύρων)
- **φλοιοπρομηκική δεσμίδα**
(κινητική οδός των
εγκεφαλικών νεύρων)

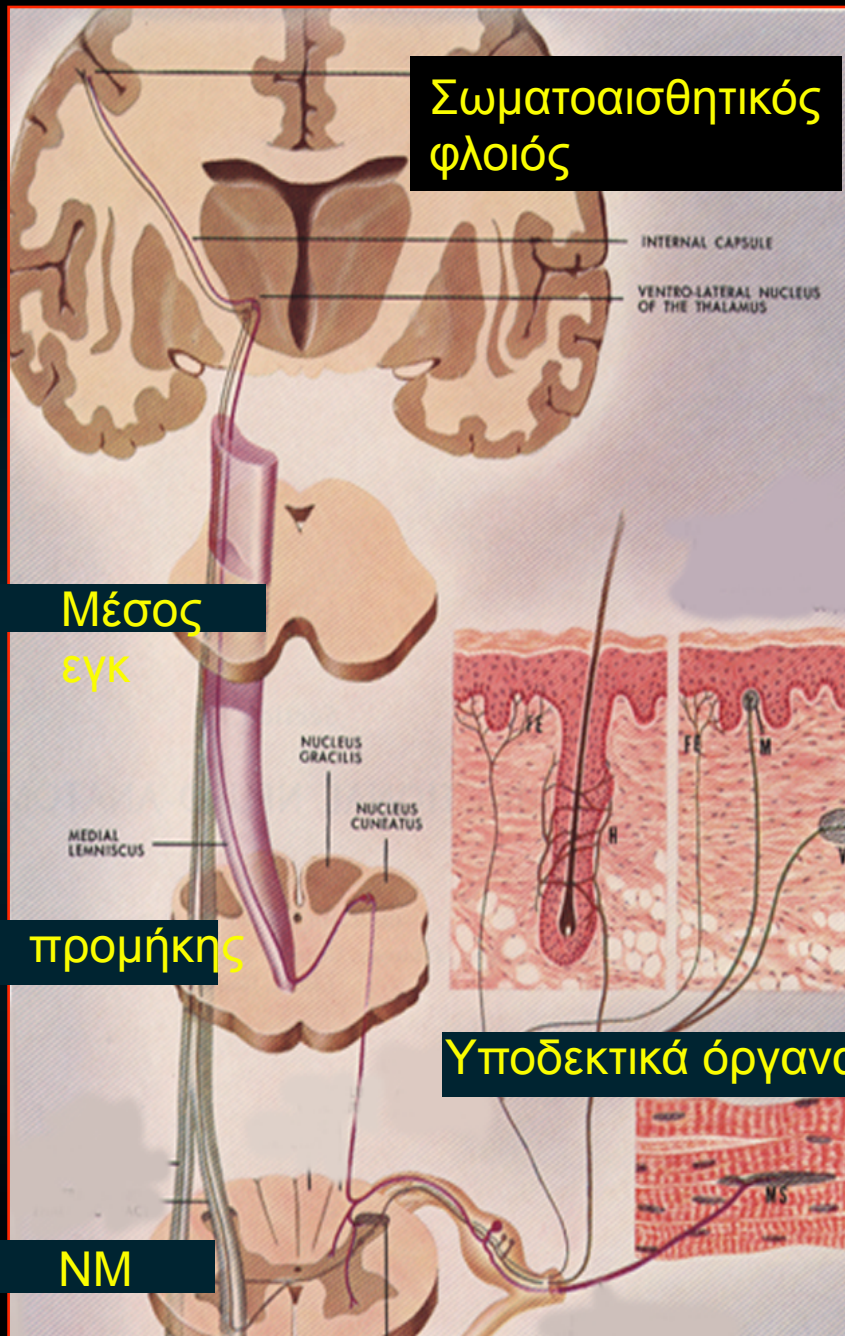
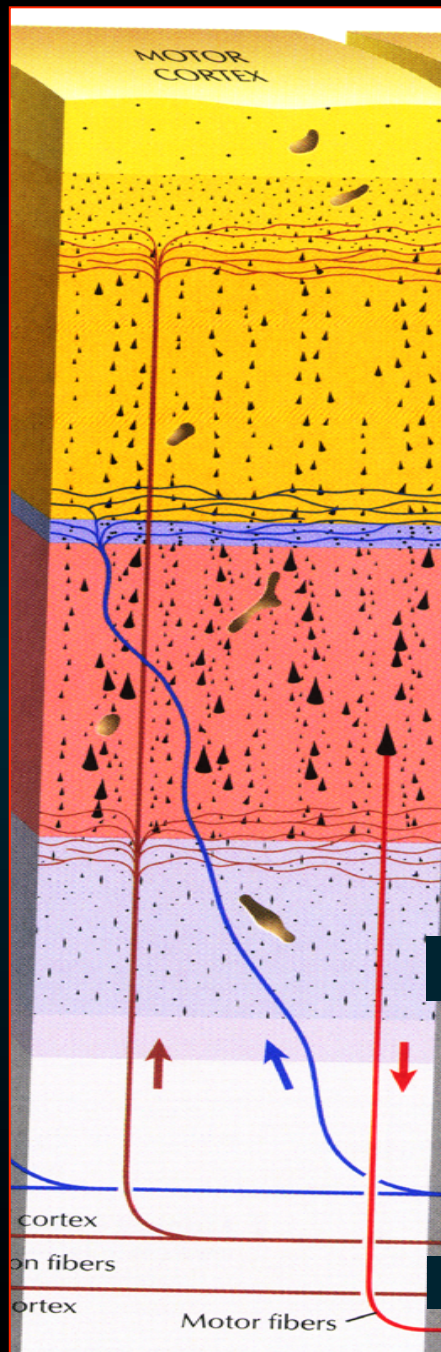


Κινητικός φλοιός

φλοιονωτιαία
δεσμίδα
(νωτιαία νεύρα)

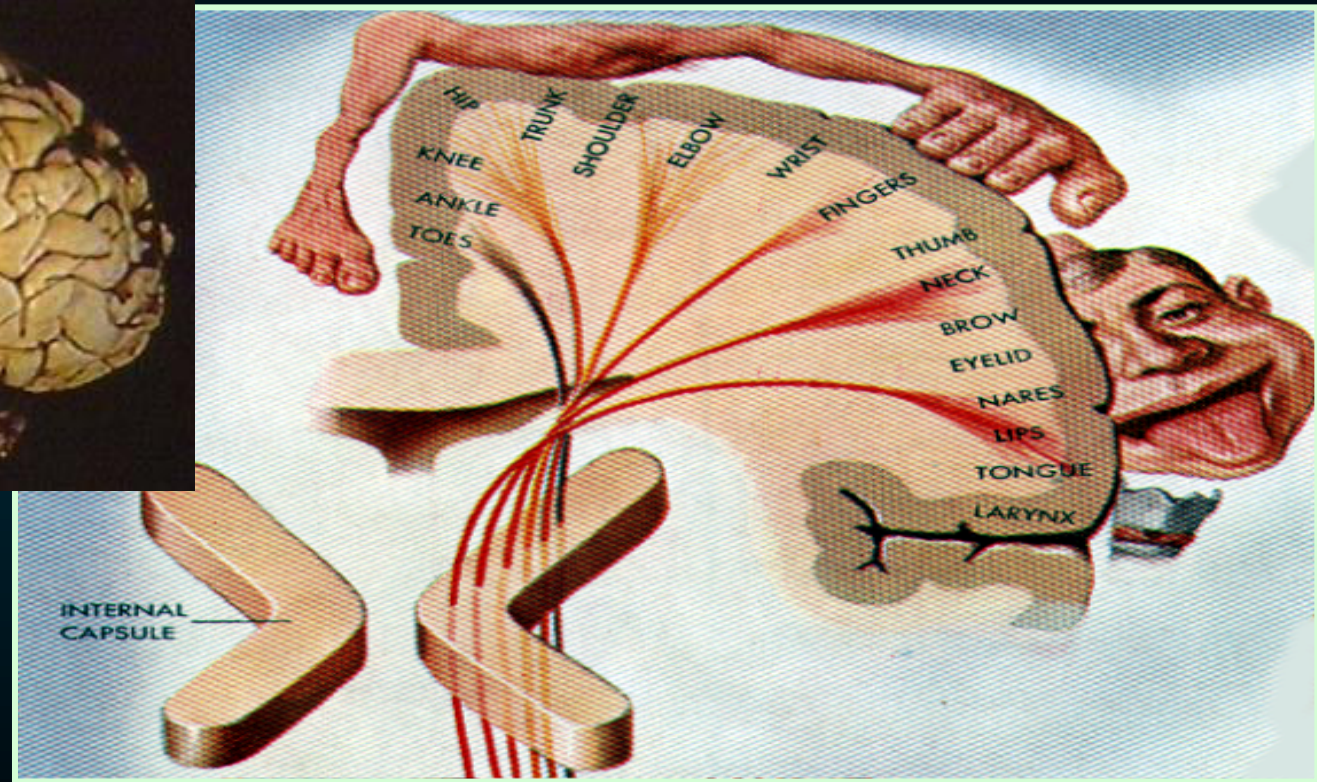
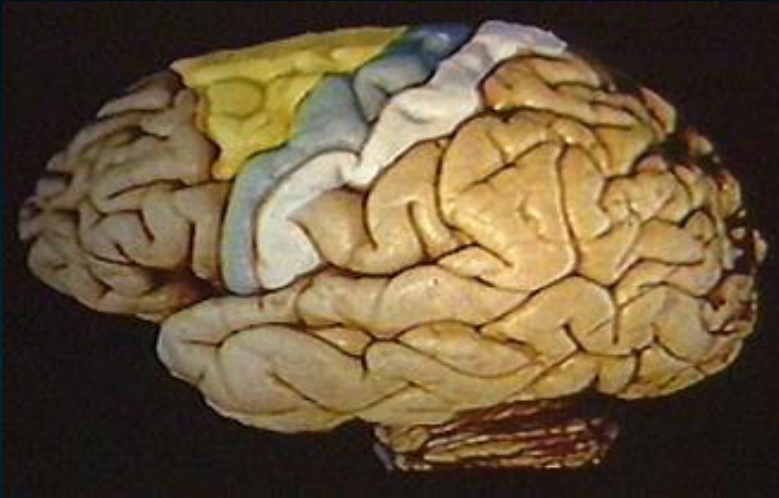


φλοιοπρομηκική
δεσμίδα
(εγκεφαλικά νεύρα)

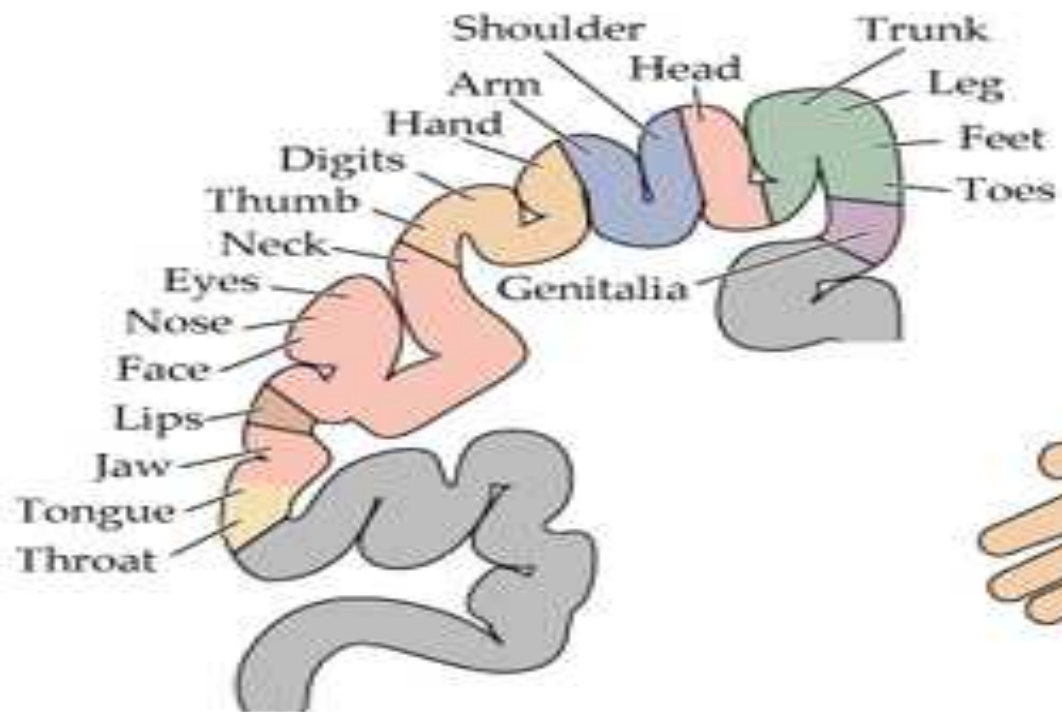
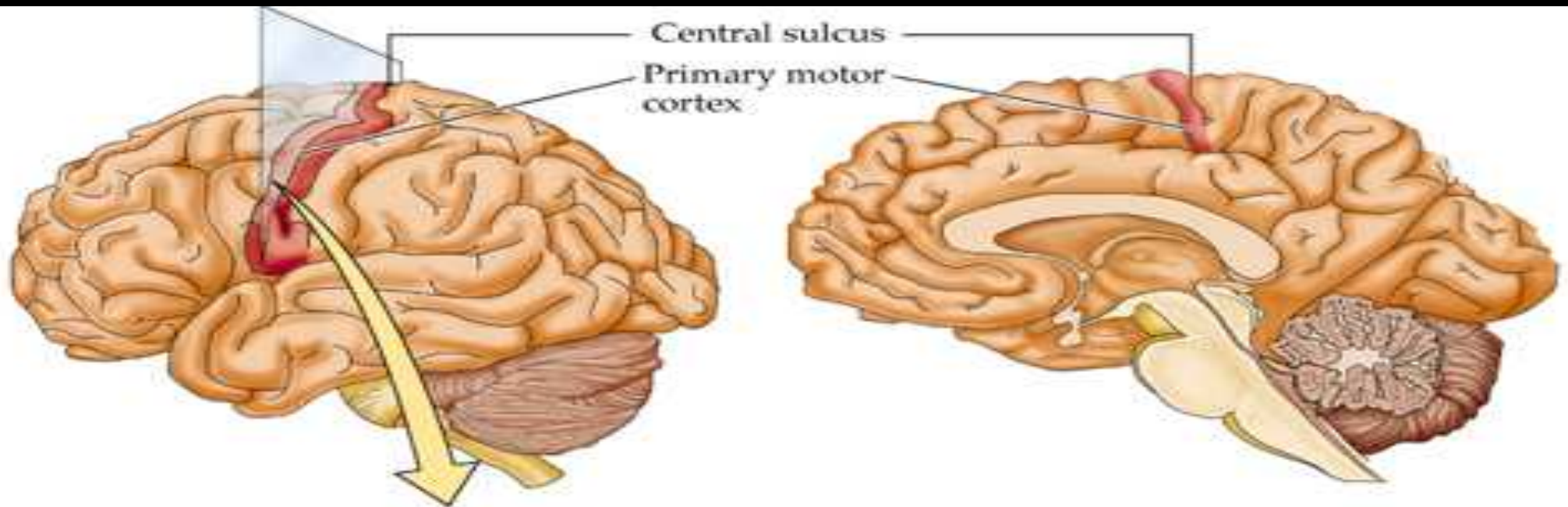


Κινητικός φλοιός

Η έκταση των περιοχών του φλοιού αντιπροσωπεύει μύες που εκτελούν εξειδικευμένες λεπτές κινήσεις.



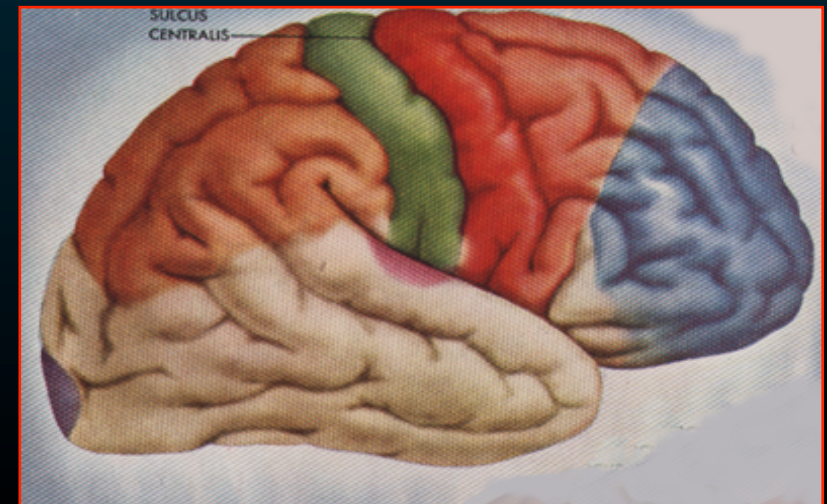
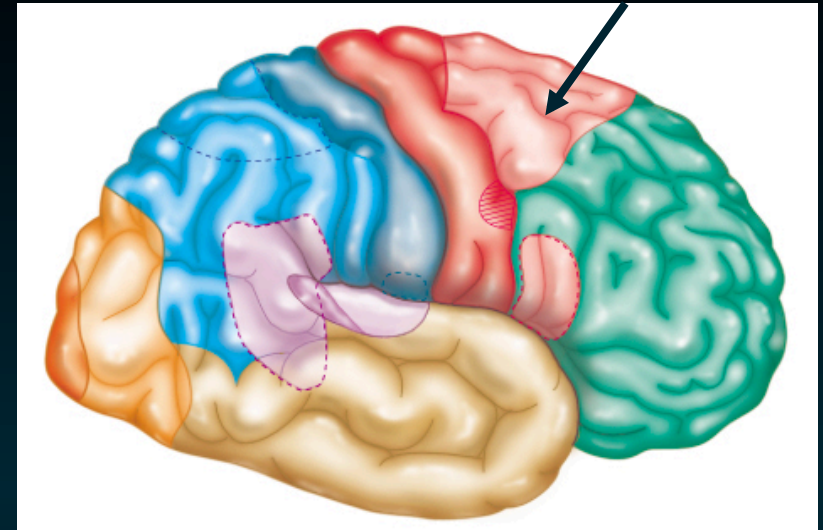
Σωματοτοπογραφική διάταξη
‘Κινητικό ανθρωπάριο του Penfield’



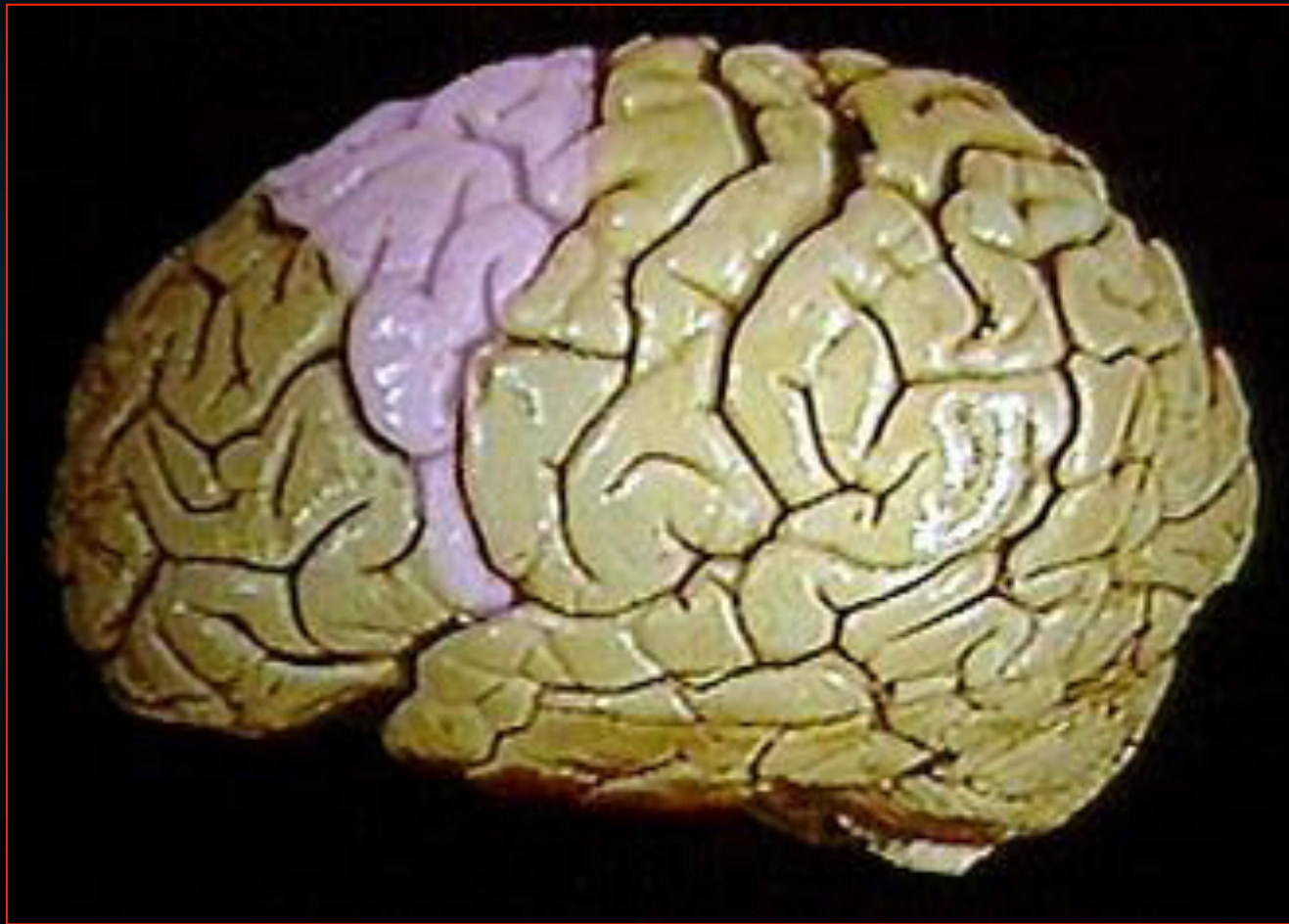Προ-κινητικός φλοιός (Brodm. #6)

- Οπίσθιο τμήμα της άνω μετωπιαίας έλικας
- εκούσιες & ακούσιες κινήσεις
- άκκοκος φλοιός (δεν έχει κυτ Βετζ)
- χορηγεί ίνες για
 - την πυραμιδική οδό
 - την κινητική άλω
 - το εξωπυραμιδικό σύστημα

Προ-κινητικός φλοιός



Προ-κινητικός φλοιός (Brodm. #6)

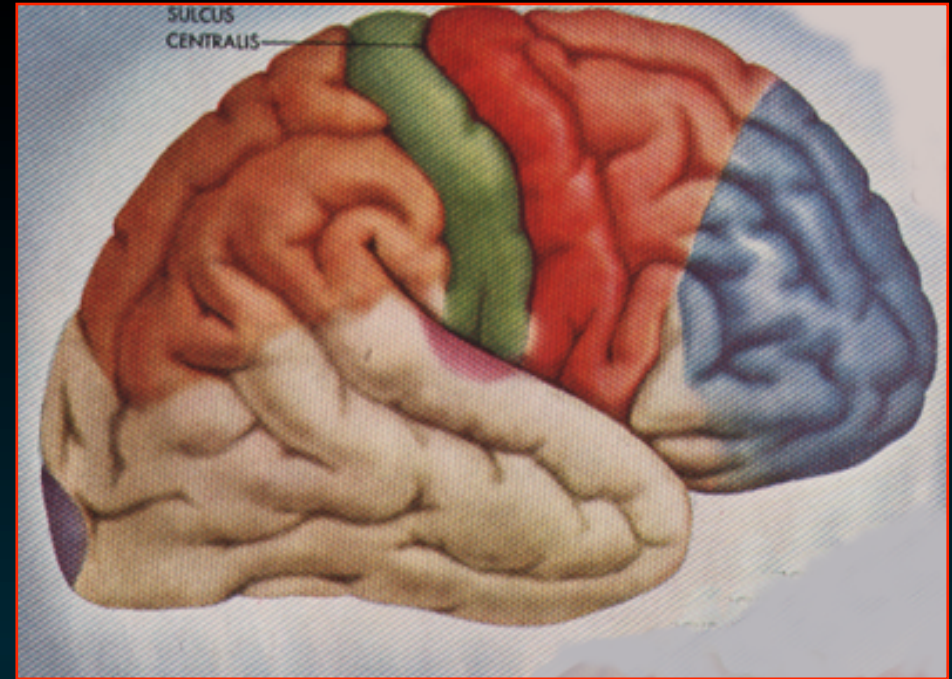


Προ-κινητικός φλοιός (Brodm. #6)

- κύριο εξωπυραμιδικός φλοιός
- κατιούσες ίνες -
ραβδωτό σώμα
μέλαινα ουσία,
ερυθρό πυρ.
θάλαμο

(φλοιώδες κέντρα του εξωπυραμιδικό συστημα)

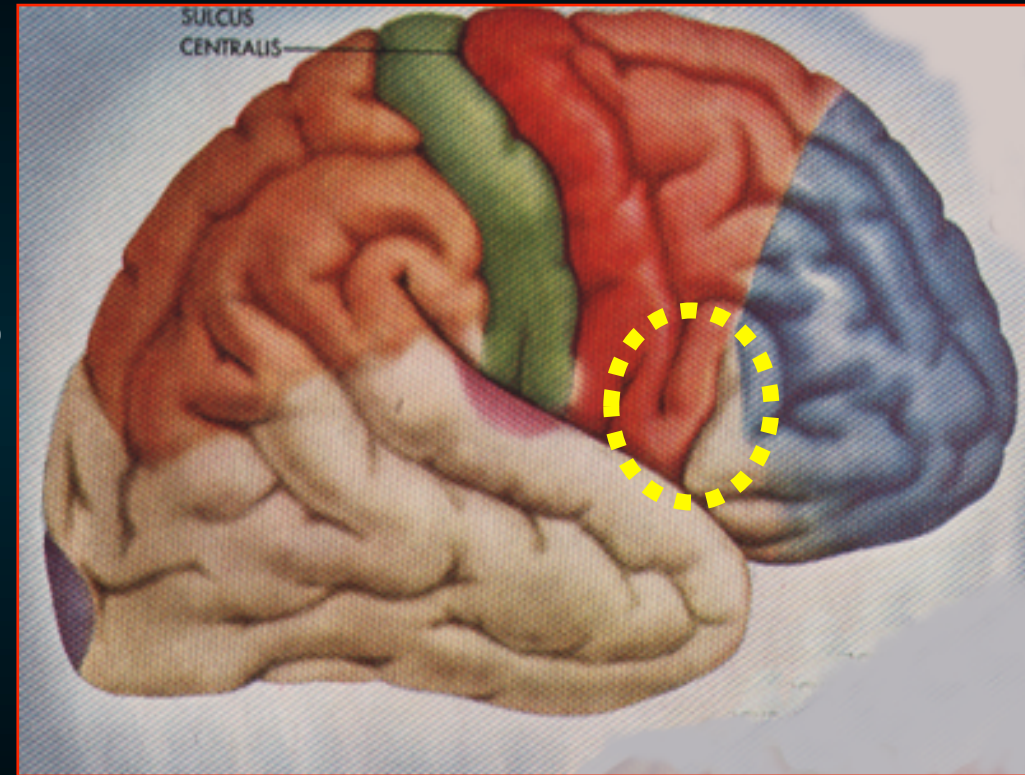
- ρυθμίζει τις συνδυασμένες συστολές
για μια κινητική πράξη
- προγραμματίζει τη δραστηριότητα
της πρωτογενούς κινητικής χώρας



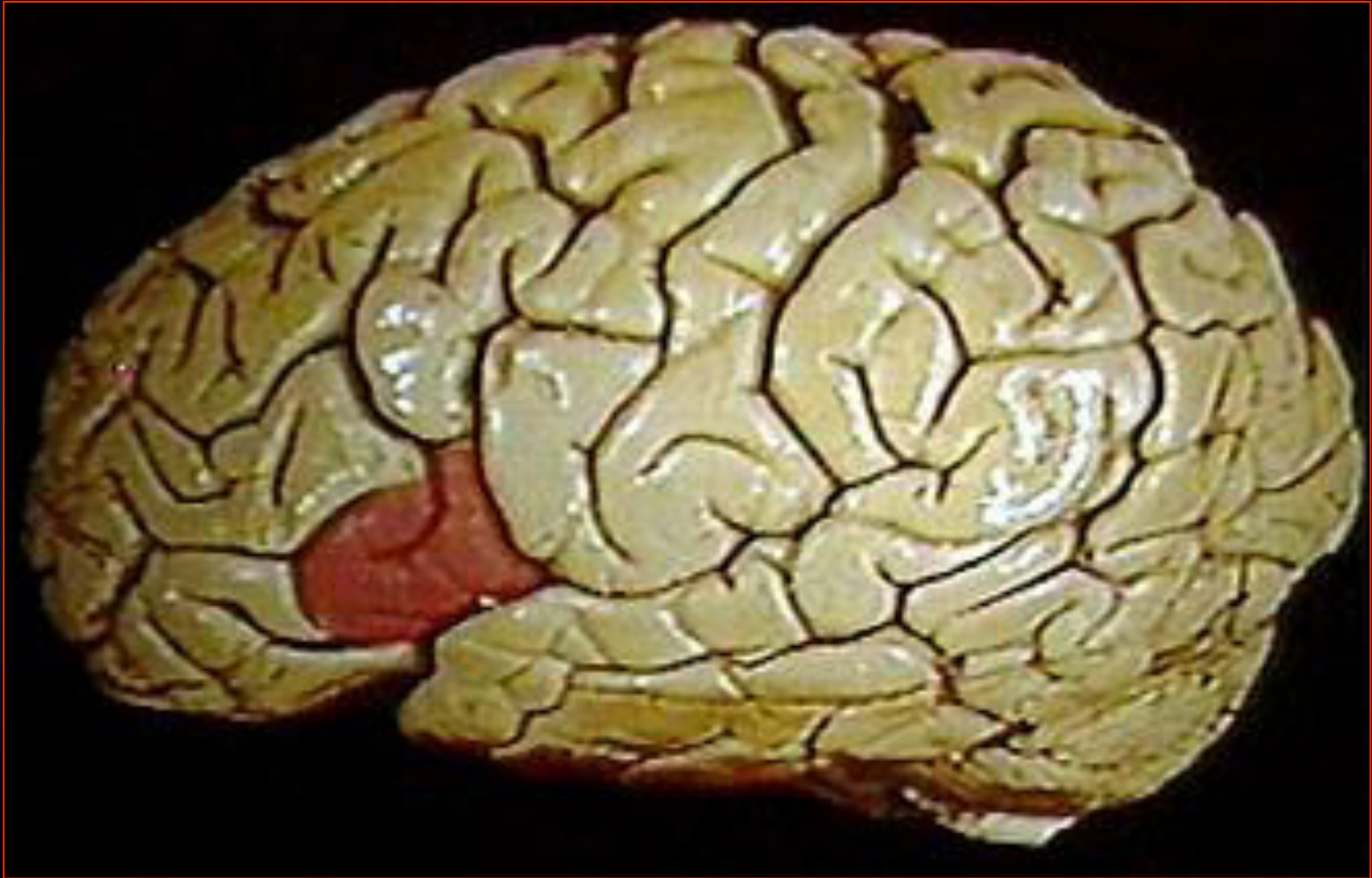Φλοιώδη Κέντρα του Μετωπιαίου Λοβού

Κινητικό κέντρο του λόγου (Broca) (Brod. #44,45)

- Οπίσθιο τμήμα της *κάτω μετωπιαίας έλικας* του επικρατούντος ημισφαιρίου
- πρόσθια μοίρα *της καλυπτρικής* & οπίσθια μοίρα *της τρίγωνης μοίρας*
- Χρησιμεύει για το σχηματισμό των λέξεων



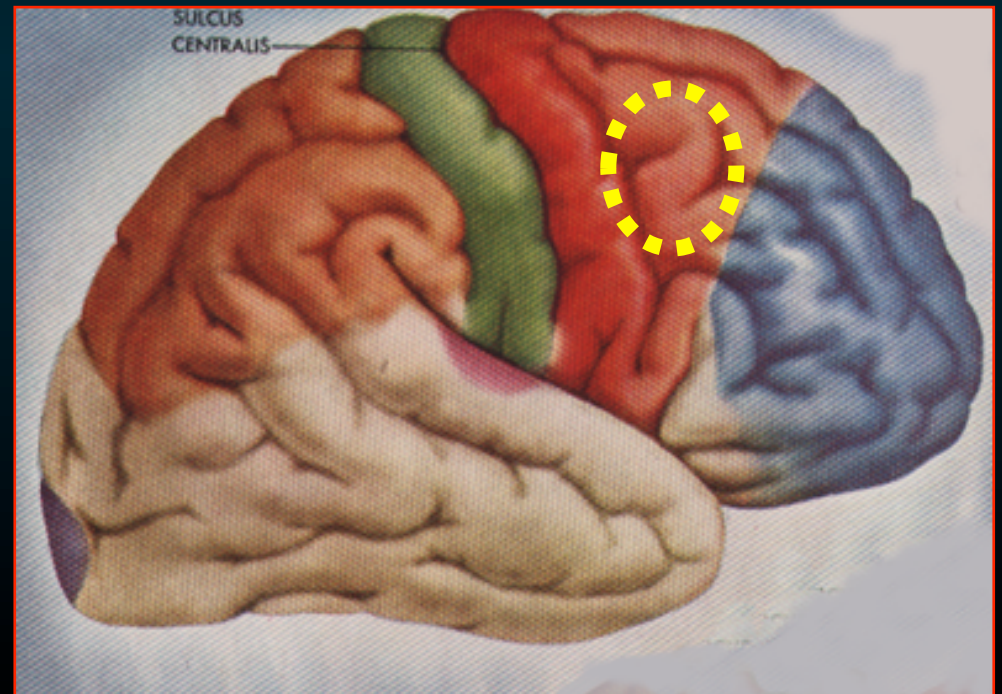
Κινητικό κέντρο του λόγου (Broca) (Brod. #44,45)



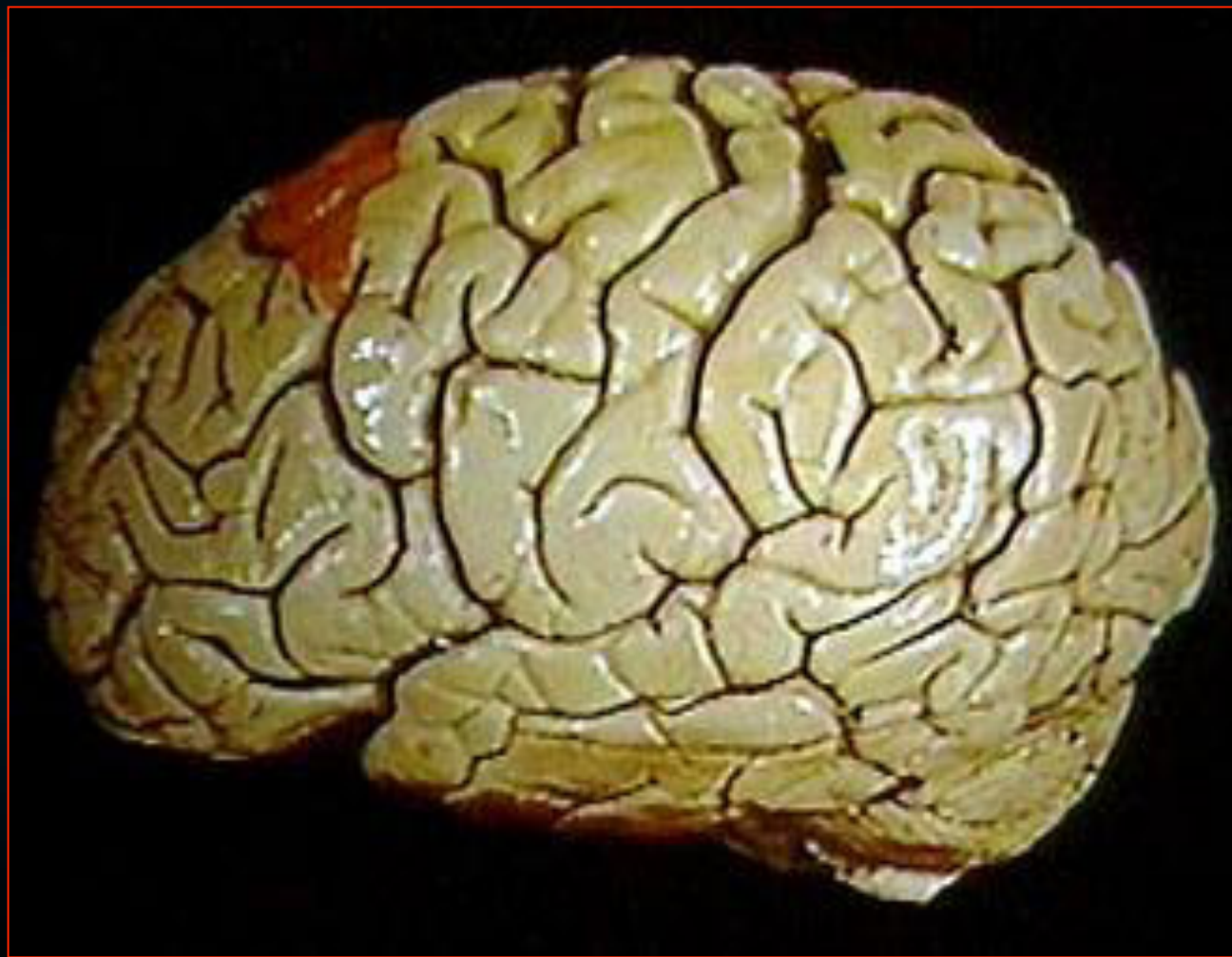
Φλοιώδη Κέντρα του Μετωπιαίου Λοβού

Κινητικό κέντρο των οφθαλμών

- Οπίσθιο τμήμα της *μέσης μετωπιαίας έλικας*
- εκούσιες *ανιχνευτικές κινήσεις* των οφθαλμών
- Βλάβες προκαλούν διαταραχές στις κινήσεις των οφθαλμών



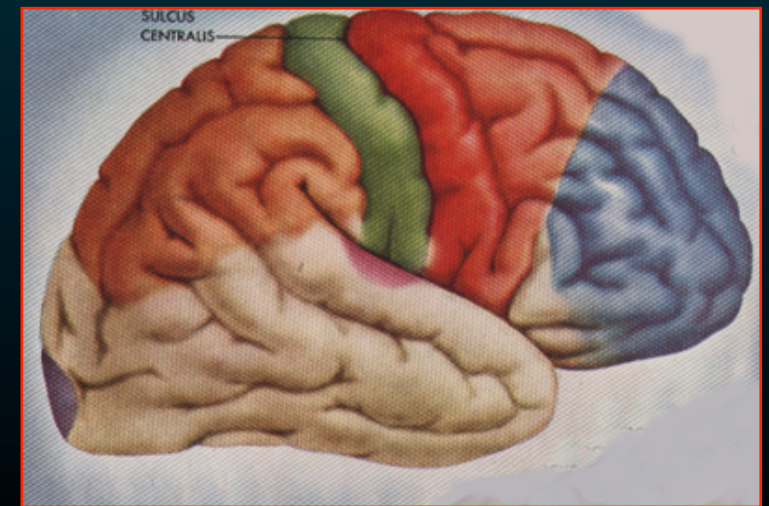

Κινητικό κέντρο των οφθαλμών



Φλοιώδη Κέντρα του Μετωπιαίου Λοβού

Συνειρμικό κέντρο του μετωπιαίου λοβ.

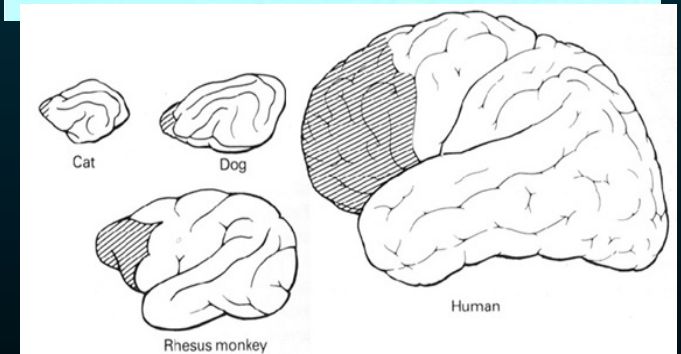
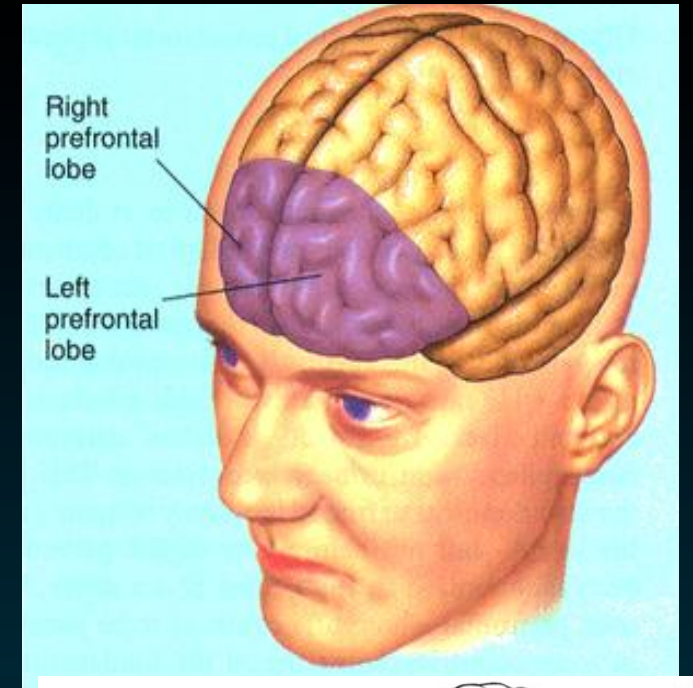
- Προμετωπιαίος φλοιός
- αξιολογητέα ανεπτυγμένος
- διαμόρφωση της προσωπικότητας
- ρύθμιση του βάθους των συναισθημάτων



Φλοιώδη Κέντρα του Μετωπιαίου Λοβού

Συνειρμικό κέντρο

- εκτεταμένη
- Έξω επιφάνεια
πνευματική δραστηριότητα
- Έσω & κογχική επιφάνεια
συναισθηματική συμπεριφορά & δραστηριότητα του ΑΝΣ



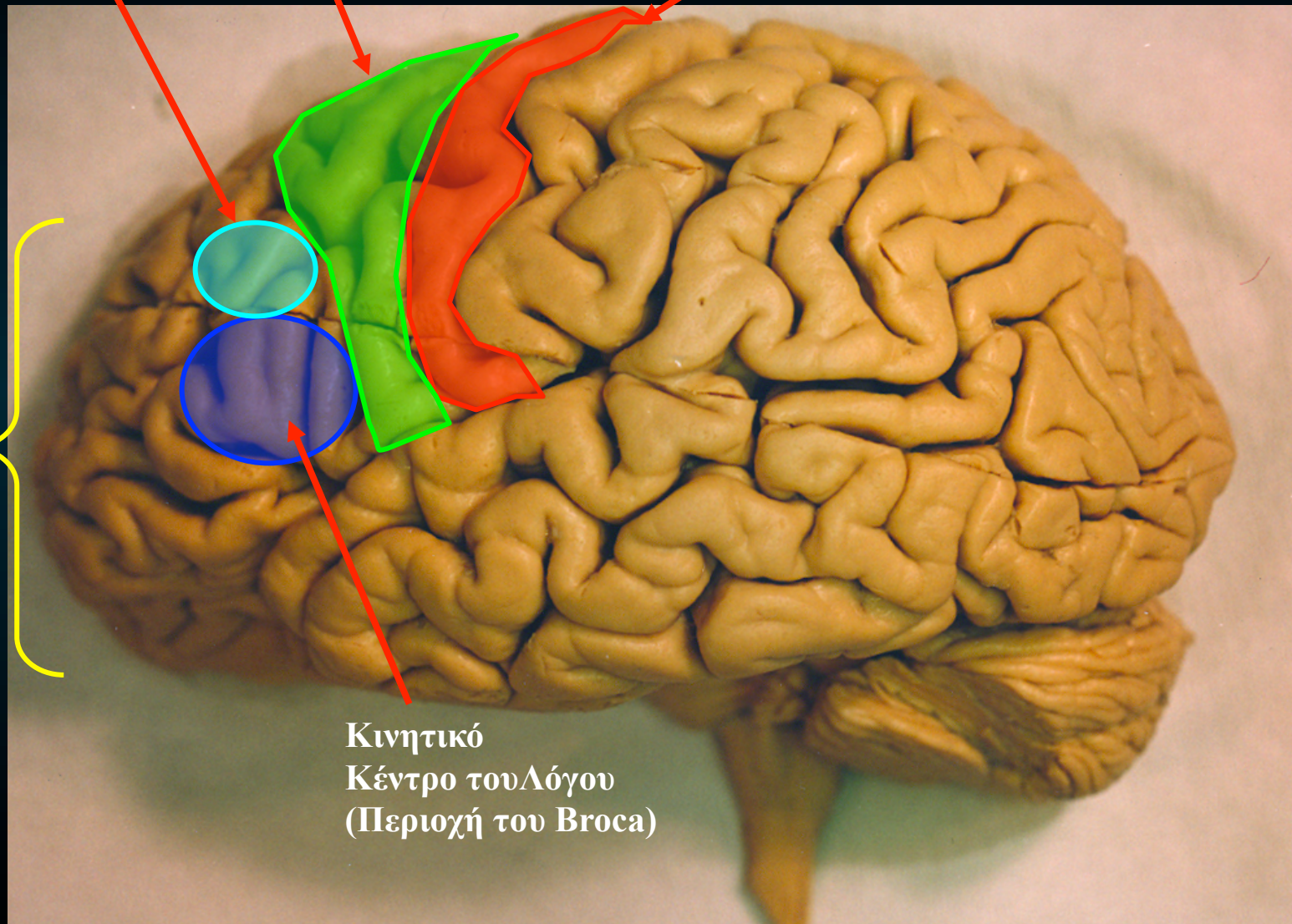
Κινητικό κέντρο των οφθαλμών

Προ-κινητικό φλοιό

Κύριο κινητικό φλοιό

Συνειρμικό Κέντρο του Μετωπιαίου λοβού

Κινητικό Κέντρο του Λόγου (Περιοχή του Broca)

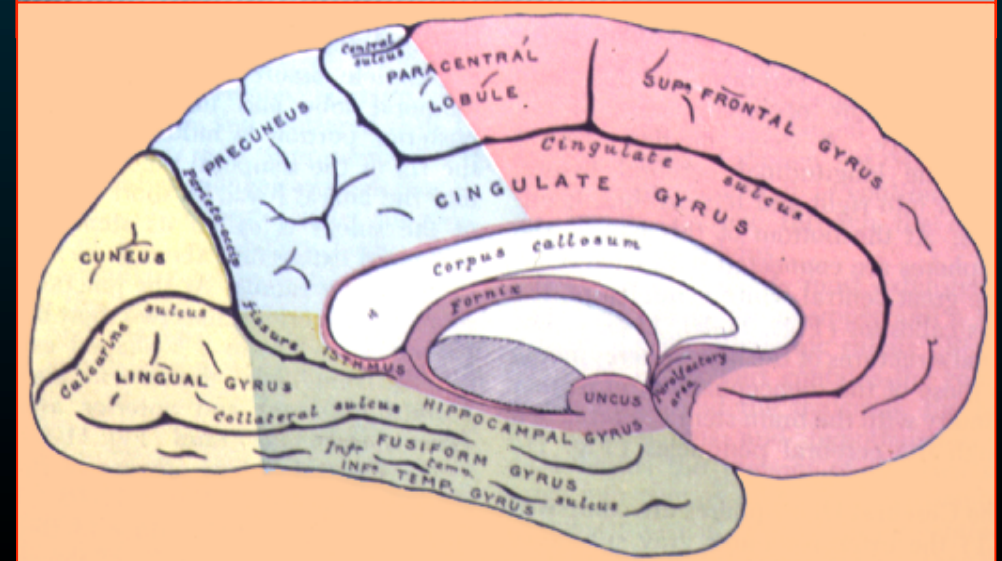
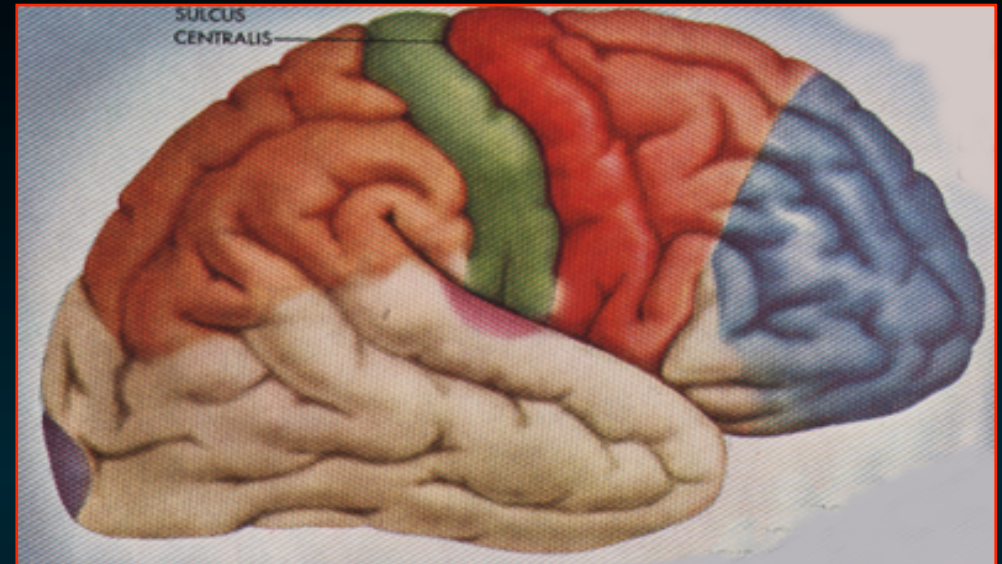


Φλοιώδη Κέντρα του Βρεγματικού Λοβού

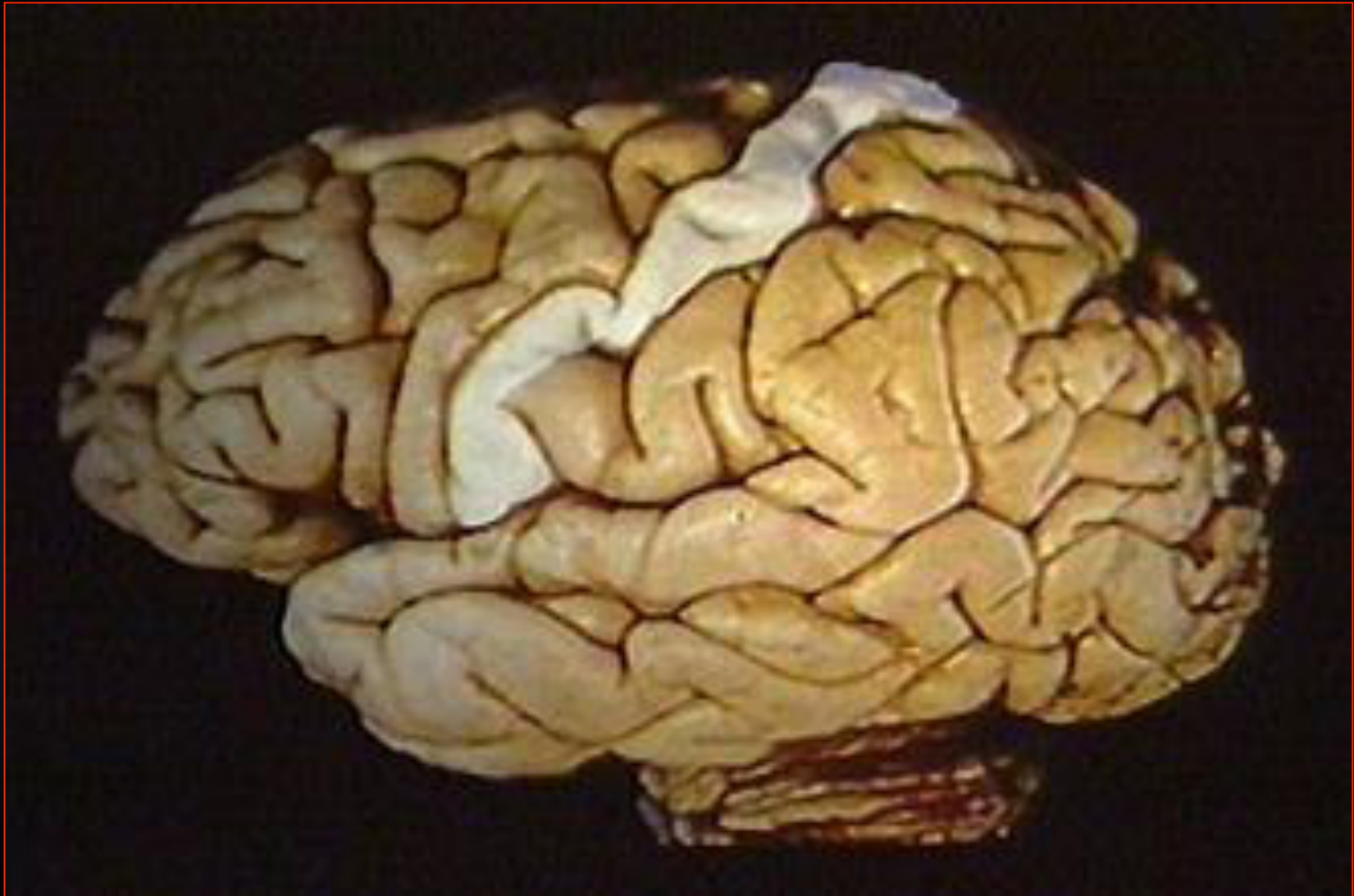Σωματοαισθητικός φλοιός

- **Οπίσθια κεντρική έλικα & οπίσθια μοίρα παράκεντρου λοβίου**
- Έχει σχέση με **όλες τις μορφές των σωματικών αισθήσεων**

(δηλ, αφή, πίεση, θερμοκρασία επιπολής αισθητικότητα)




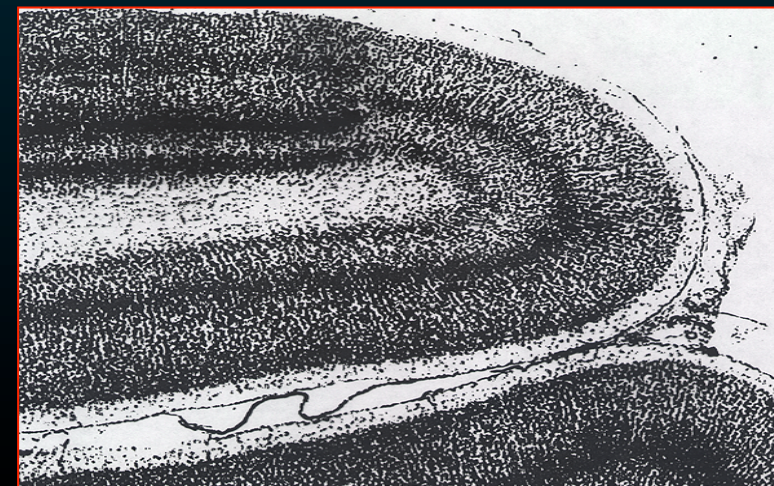
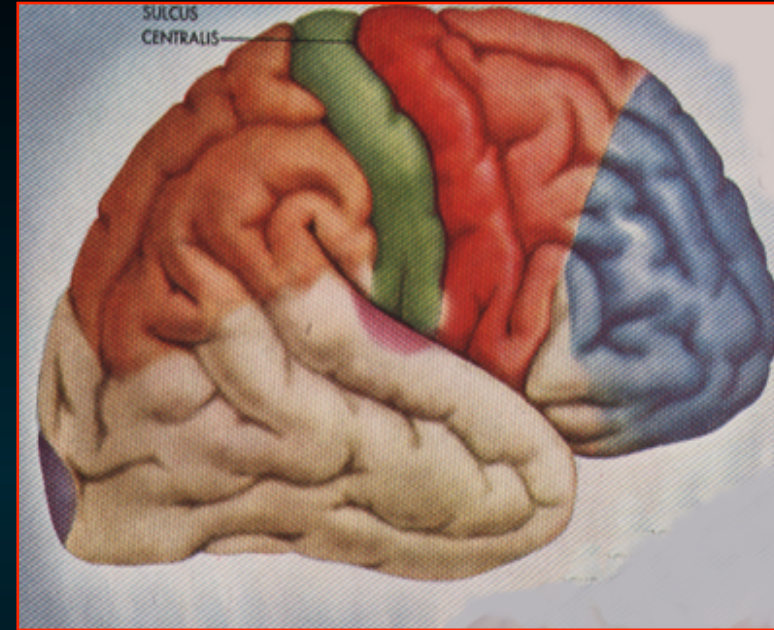
Σωματοαισθητικός φλοιός



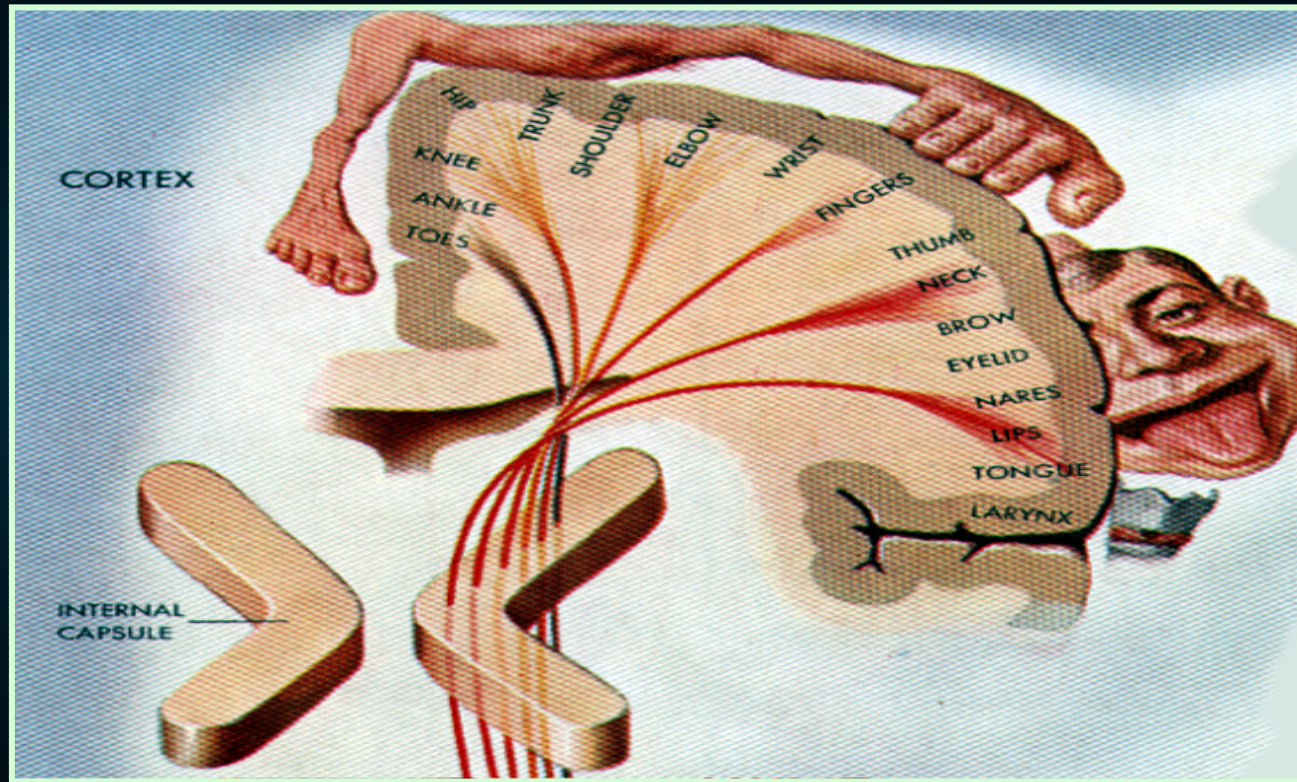
Φλοιώδη Κέντρα του Βρεγματικού Λοβού

Σωματοαισθητικός φλοιός

- κοκκώδης φλ
- έξω ζώνη του Baillarger
– εμφανής
- κέντρο της
κοινής αισθητικότητας
(αντίθετου ημιμορίου)



Η έκταση του φλοιού όπου αντιπροσωπεύεται μια περιοχή είναι ανάλογη προς τη λειτουργική σημασία & ευαισθησία της

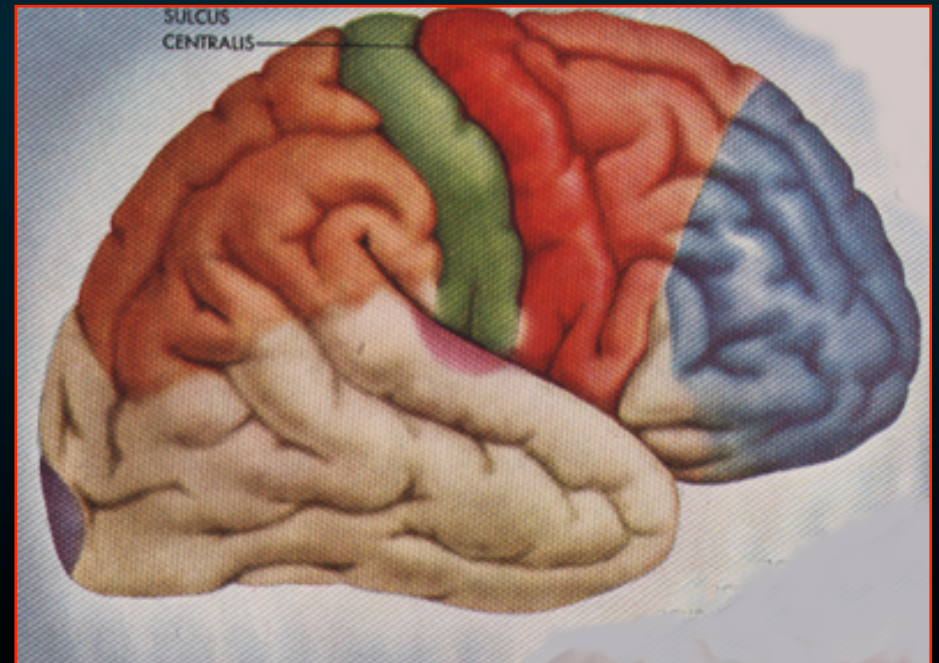


**Σωματοτοπογραφική διάταξη
'Αισθητικό ανθρωπάριο του Penfield'**

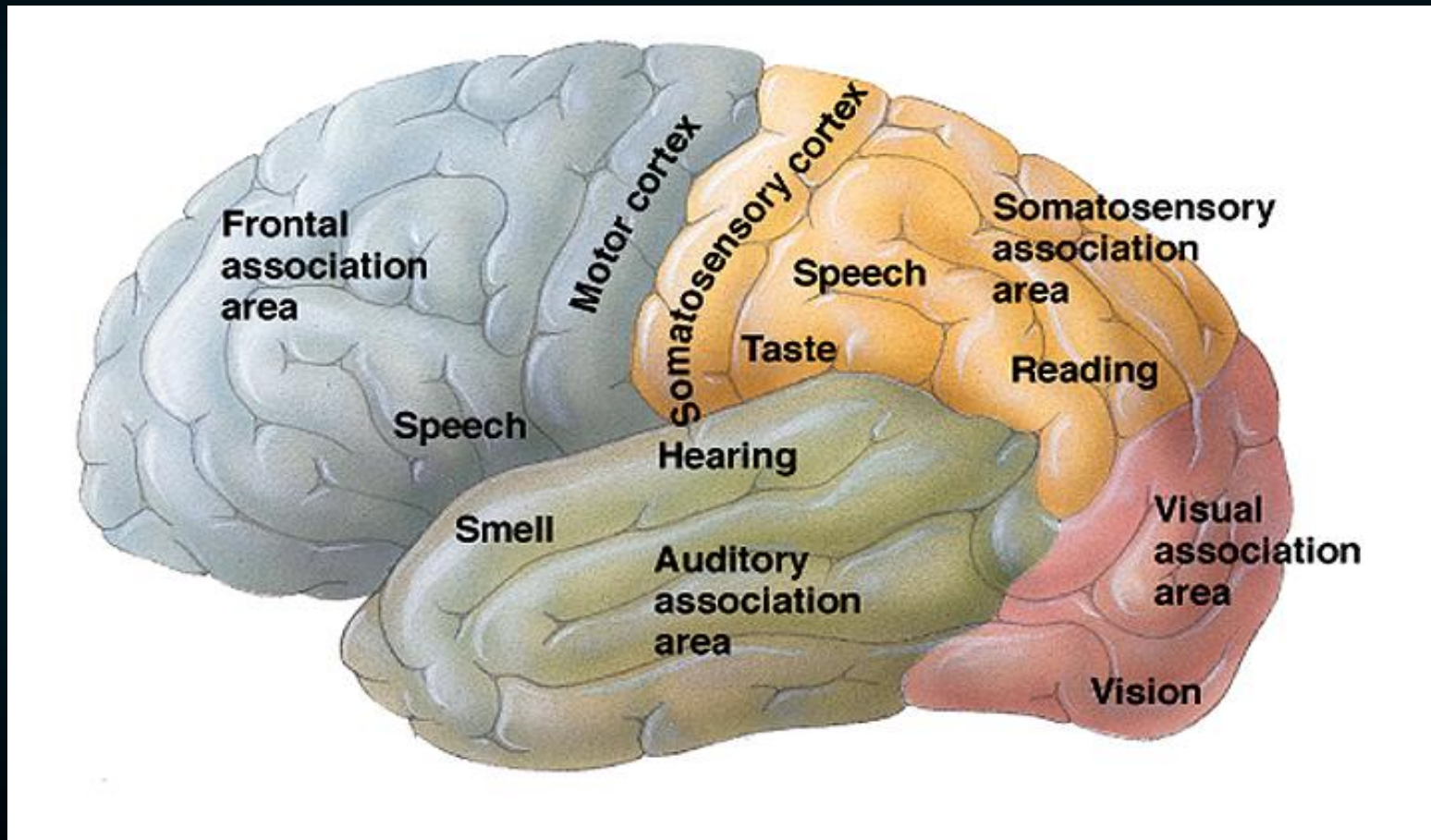
Φλοιώδη Κέντρα του Βρεγματικού Λοβού

Συνειρμική περιοχή

- Αναγνώριση των σωματικών αισθητικών ερεθισμάτων
- Στερεογνωσία
- Συνειρμός σωματοαισθητικών, οπτικών & ακουστικών παραστάσεων



Συνειρμική περιοχή



Φλοιώδη Κέντρα του Βρεγματικού Λοβού

Ακουστικό κέντρο του λόγου
(Brod. #40)

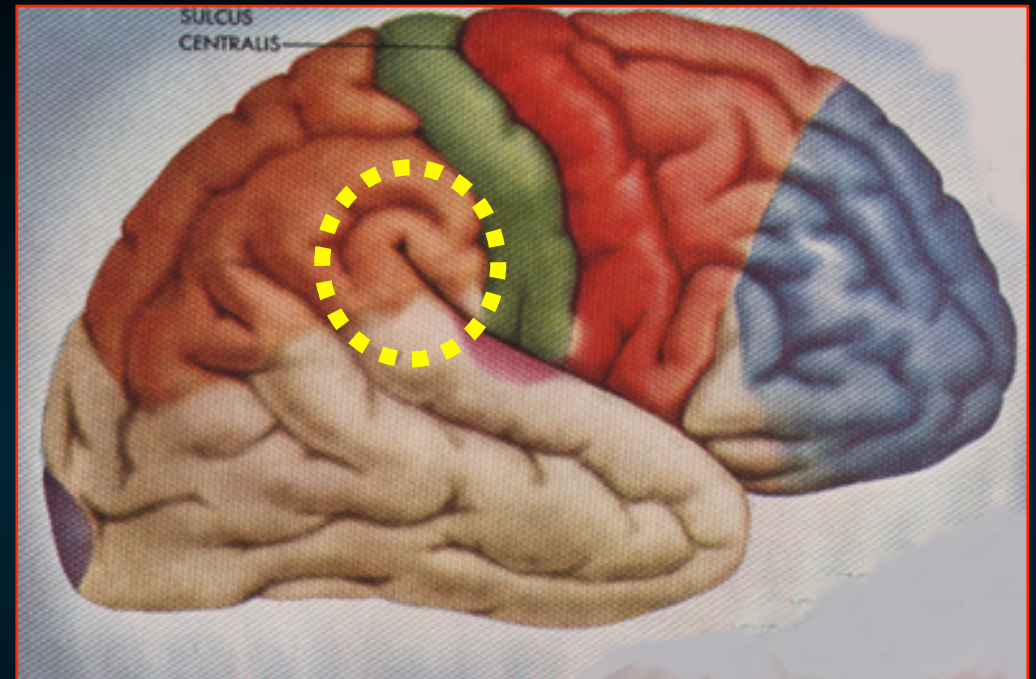
- υπερχειλία έλικα

- βλάβες



διαταραχές του λόγου,
απώλεια της δυνατότητας
κατανόησης των ακουόμενων λέξεων

‘κινητική αφασία ή λεξική κώφωση’



Φλοιώδη Κέντρα του Βρεγματικού Λοβού

Οπτικό κέντρο του λόγου (Brod. #39)

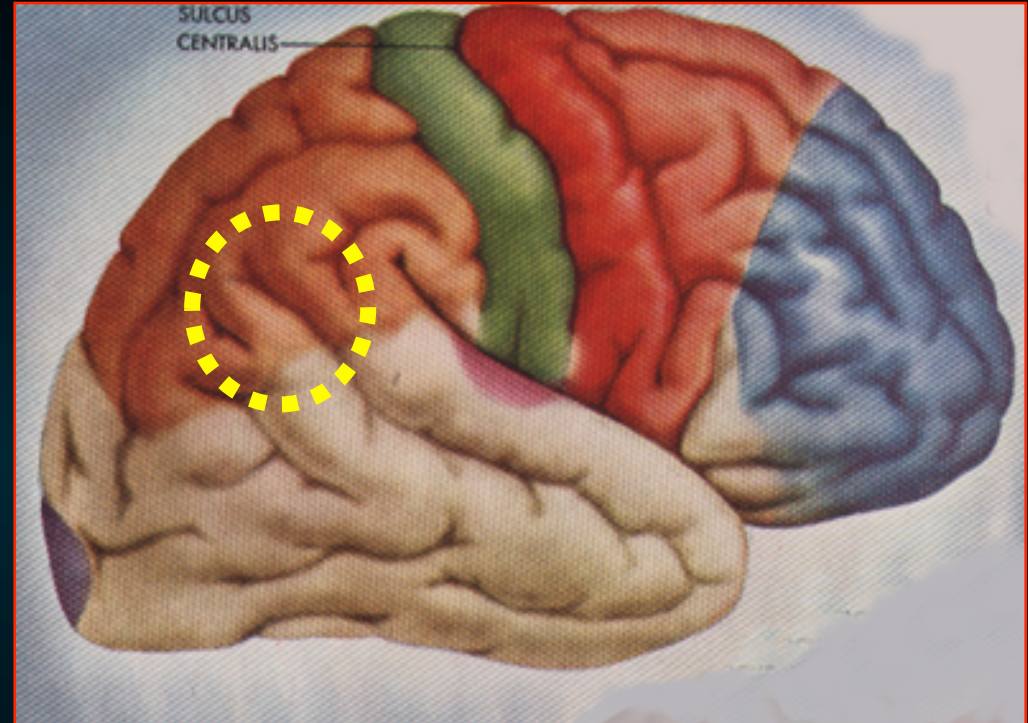
- γωνιώδης έλικα

- βλάβες

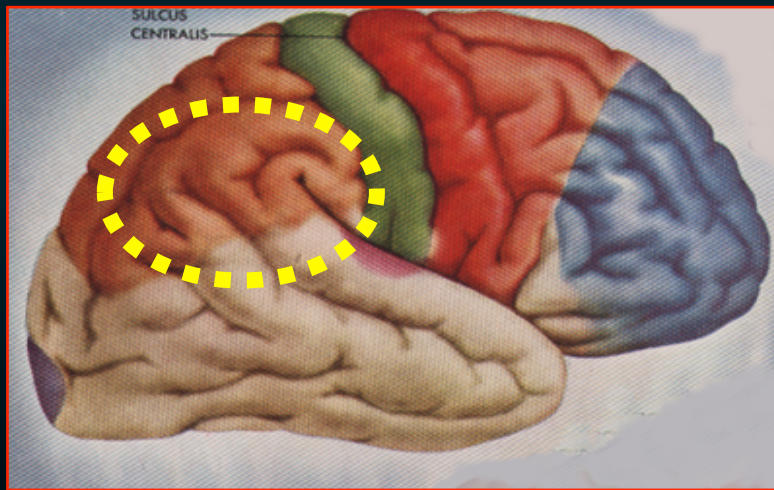


απώλεια της έννοιας
ορατών σημείων της γραφής

‘ αλεξία ή λεξική τύφλωση ’



Ακουστικό κέντρο του λόγου
&
Οπτικό κέντρο του λόγου
υπερχείλια έλικα &γωνιώδης έλικα

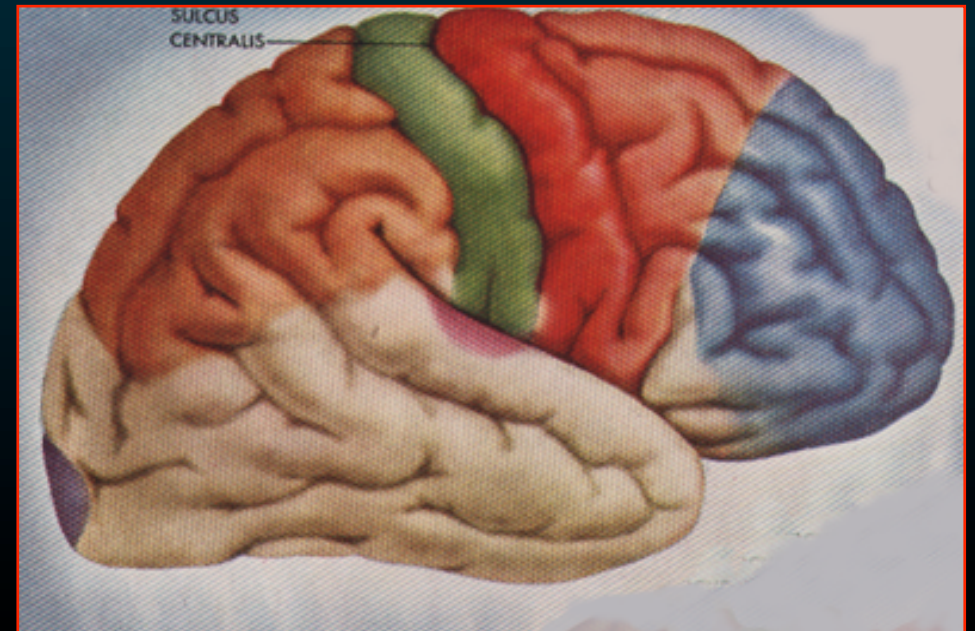


Αισθητικό κέντρο του λόγου του Wernicke

Φλοιώδη Κέντρα του Κροταφικού Λοβού

Ακουστικός φλοιός

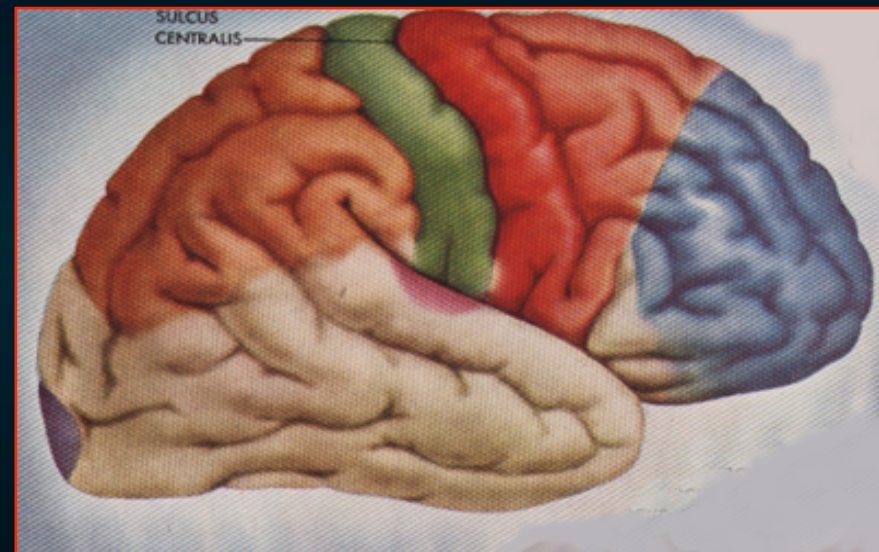
- Άνω κροταφική έλικα
(2 εγκάρσιες έλικες του *Heschl*)
- φλοιώδες κέντρο της ακοής
- #41 - κοκκώδη φλοιό
- #42 έχει ομοιότυπο φλοιό



Φλοιώδη Κέντρα του Κροταφικού Λοβού

Συνειρμική περιοχή

- Περιβάλλει τον ακουστικό φλοιό
- Αναγνώριση των ακουστικών ερεθισμάτων & το συνδυασμό τους με άλλα ερεθίσματα
- βλάβες

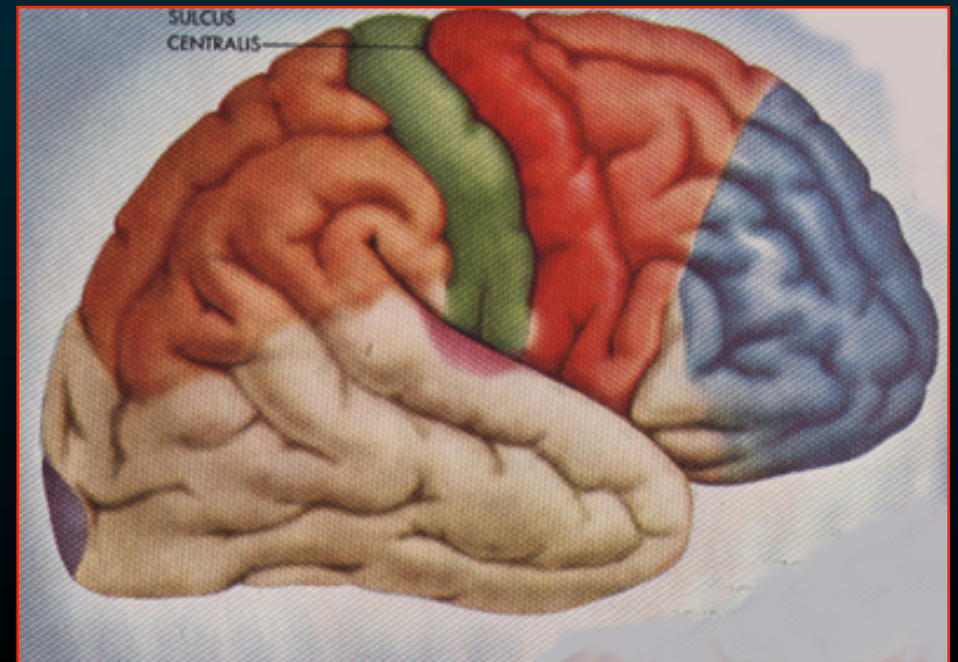


↪ ακουστική αγνωσία ή ψυχική κώφωση
(αδυναμία αναγνώρισης ή
κατανόησης της σημασίας χαρακτηριστικών ήχων)

Φλοιώδη Κέντρα του Κροταφικού Λοβού

Φλοιός της
πρόσθιας κροταφικής χώρας

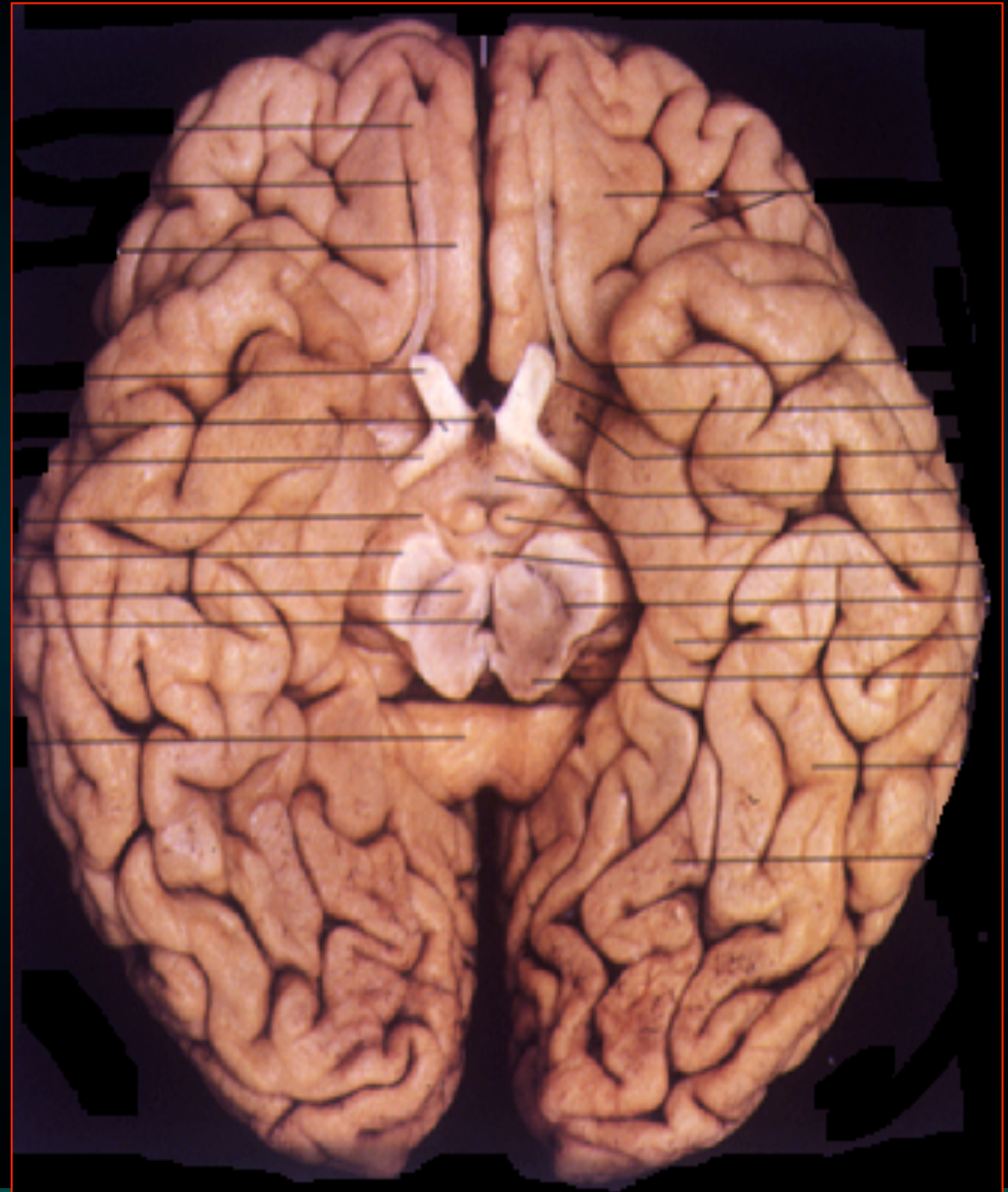- Έχει σχέση με τη **μνήμη**



Φλοιώδη Κέντρα του Κροταφικού Λοβού

Παραϊπποκάμπεια έλικα

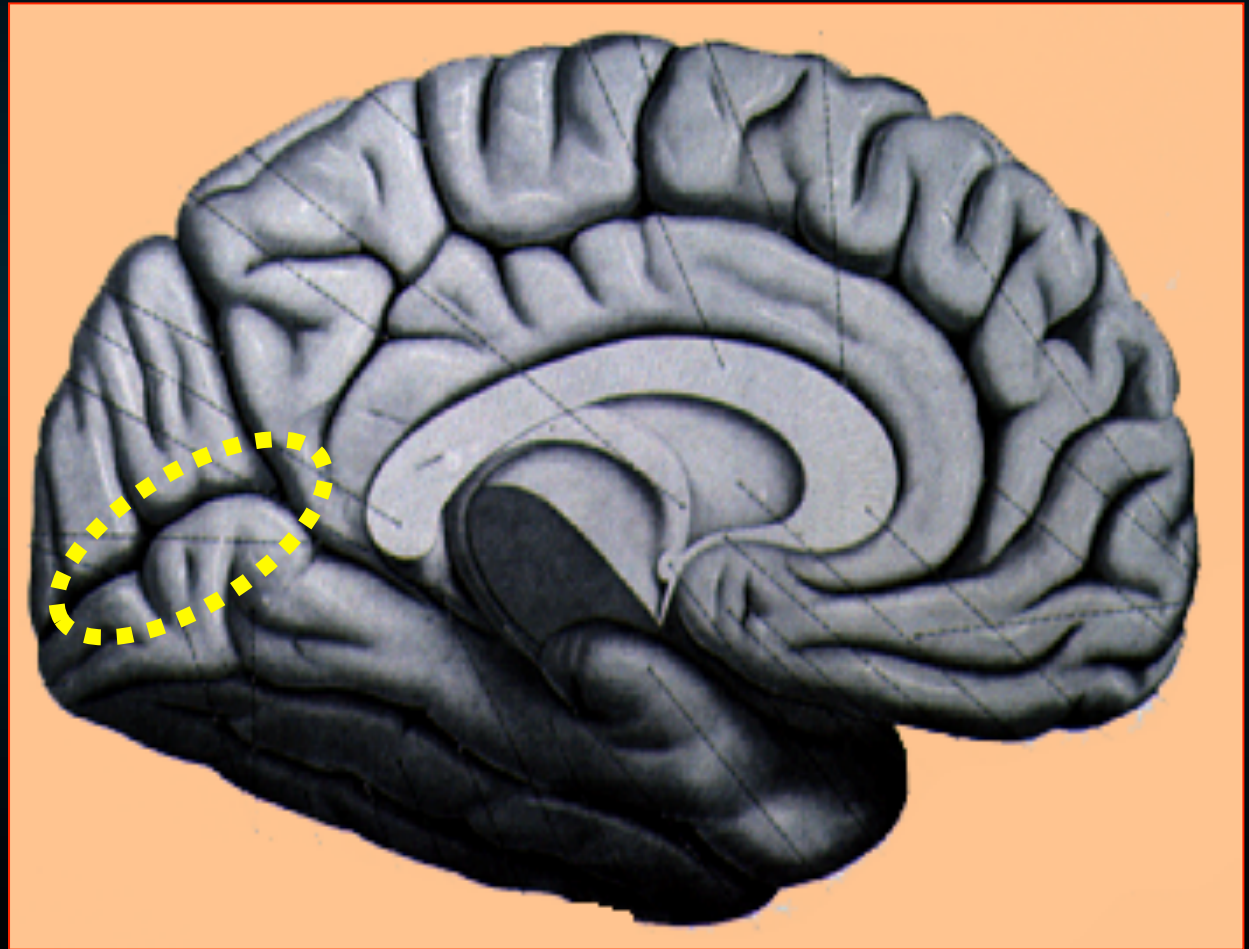
- Μέρος του μεταιχμιακού συστήματος
- Υπόστρωμα των συναισθημάτων, συμπεριφοράς & μνήμης.
- Μαζί με τον υποθάλαμο είναι απαραίτητο για την ομοιοστασία.



Φλοιώδη Κέντρα του Ινιακού Λοβού

Ο οπτικός φλοιός


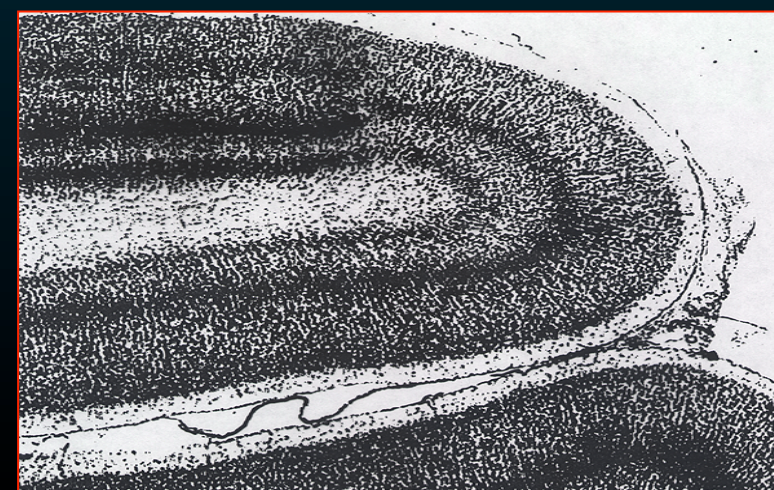
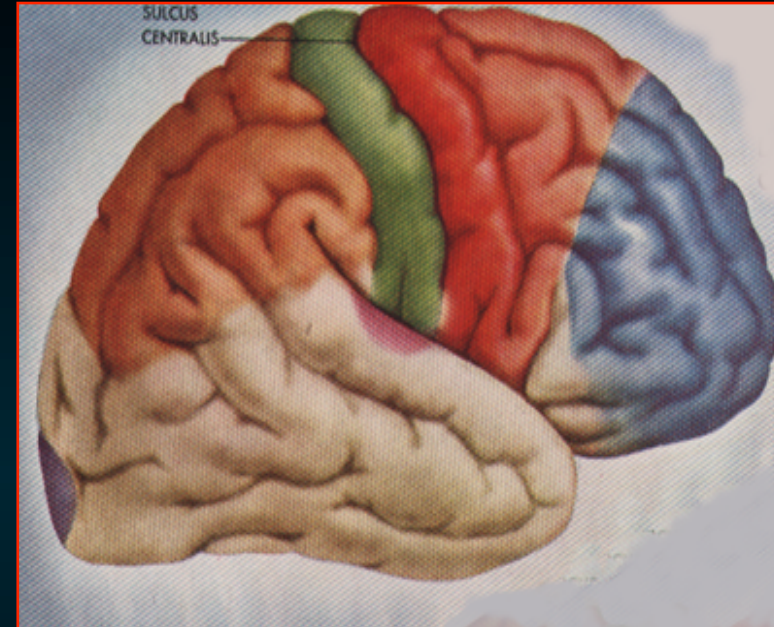
- ταινιωτή άλως
- Περιβάλλει την πληκτριαία σχισμή
- κέντρο της οράσεως



Φλοιώδη Κέντρα του Ινιακού Λοβού

Ο οπτικός φλοιός

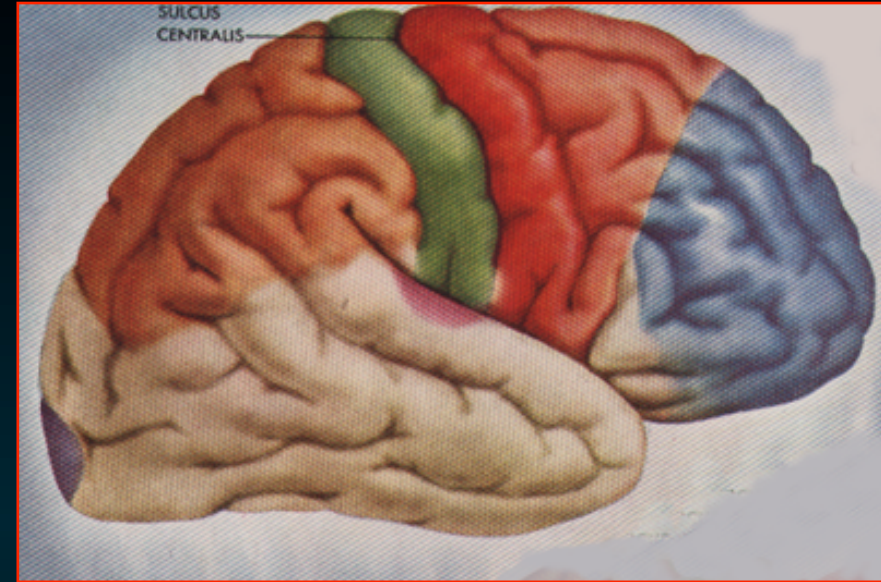
- κοκκώδης φλ
- έξω ζώνη του Baillarger
– εμφανής
- κέντρο της οράσεως



Φλοιώδη Κέντρα του Ινιακού Λοβού

Το μνημονικό (ή συνειρμική περιοχή)

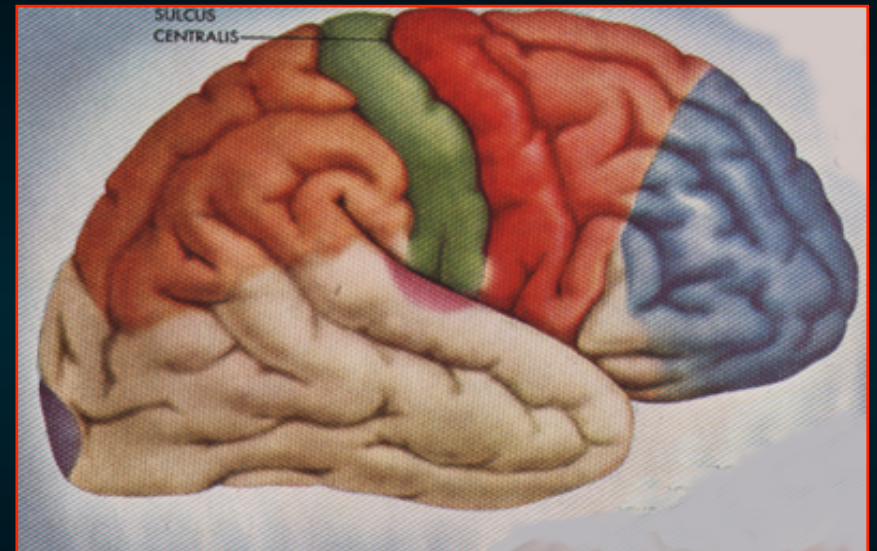
- Παραταινωτή άλως
- Περιβάλλει την ταινιωτή άλω
- για τις αντανακλαστικές
κινήσεις των οφθαλμών
- Συσχετίζει & συγκρίνει τα διάφορα
οπτικά ερεθίσματα

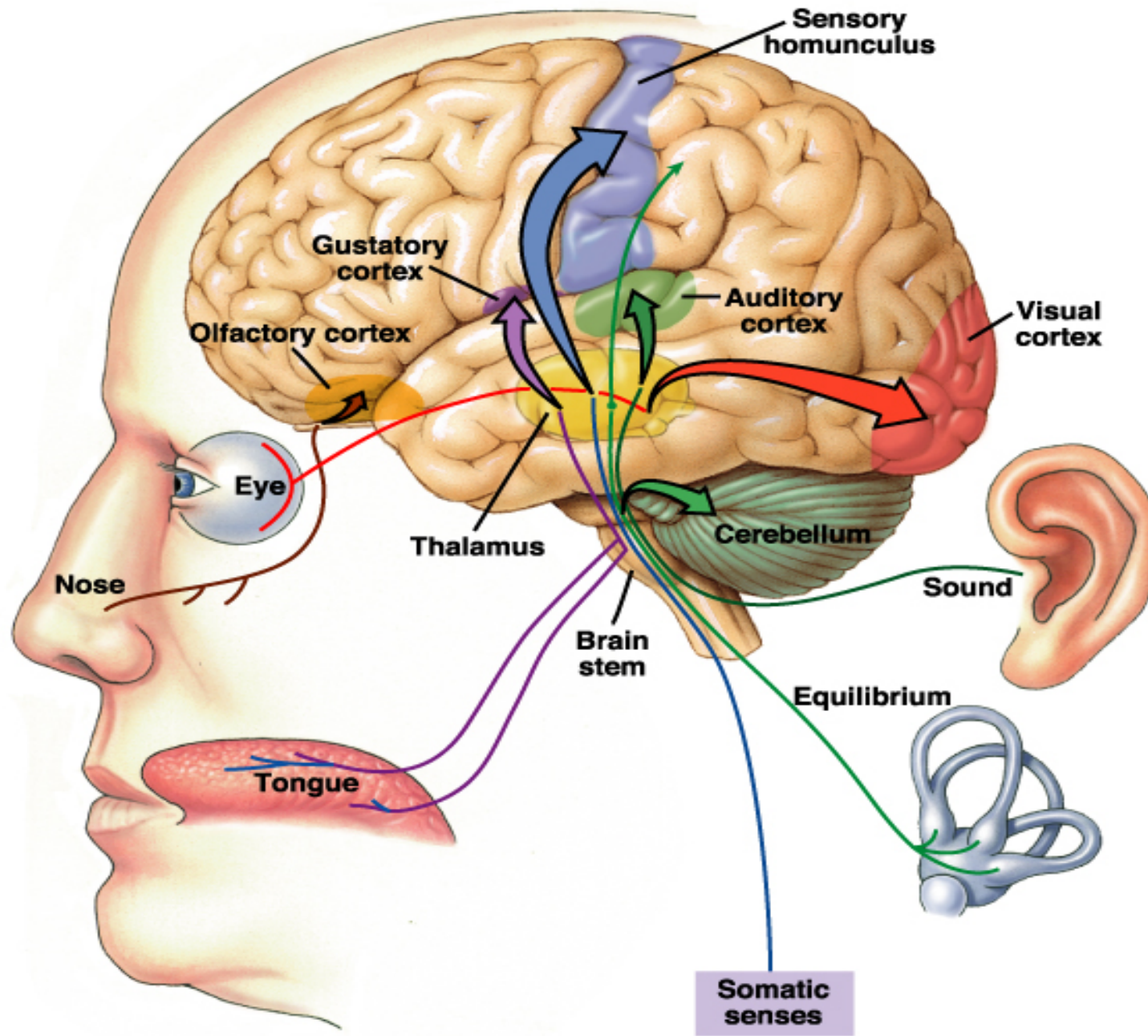


Φλοιώδη Κέντρα του Ινιακού Λοβού

Το μνημονικό περιοχή (Brod. #19)

- Αναγνωρίζει & συνδυάζει τα οπτικά ερεθίσματα με τις οπτικές παραστάσεις του παρελθόντος
- βλάβη
↪ οπτική αγνωσία
(ψυχική τύφλωση)



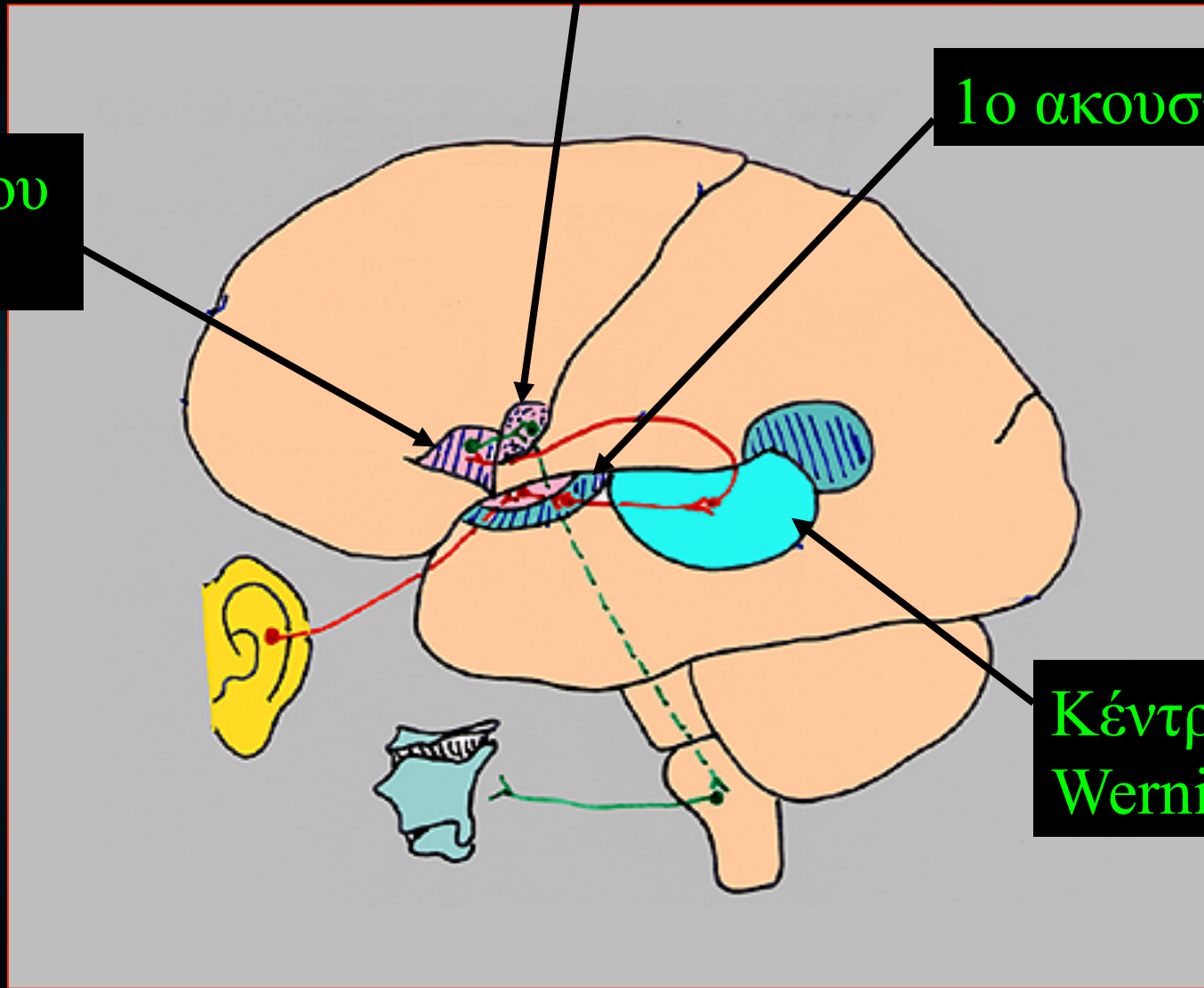


1ο κινητικός φλοιός

1ο ακουστικός φλοιός

Κέντρο του Broca

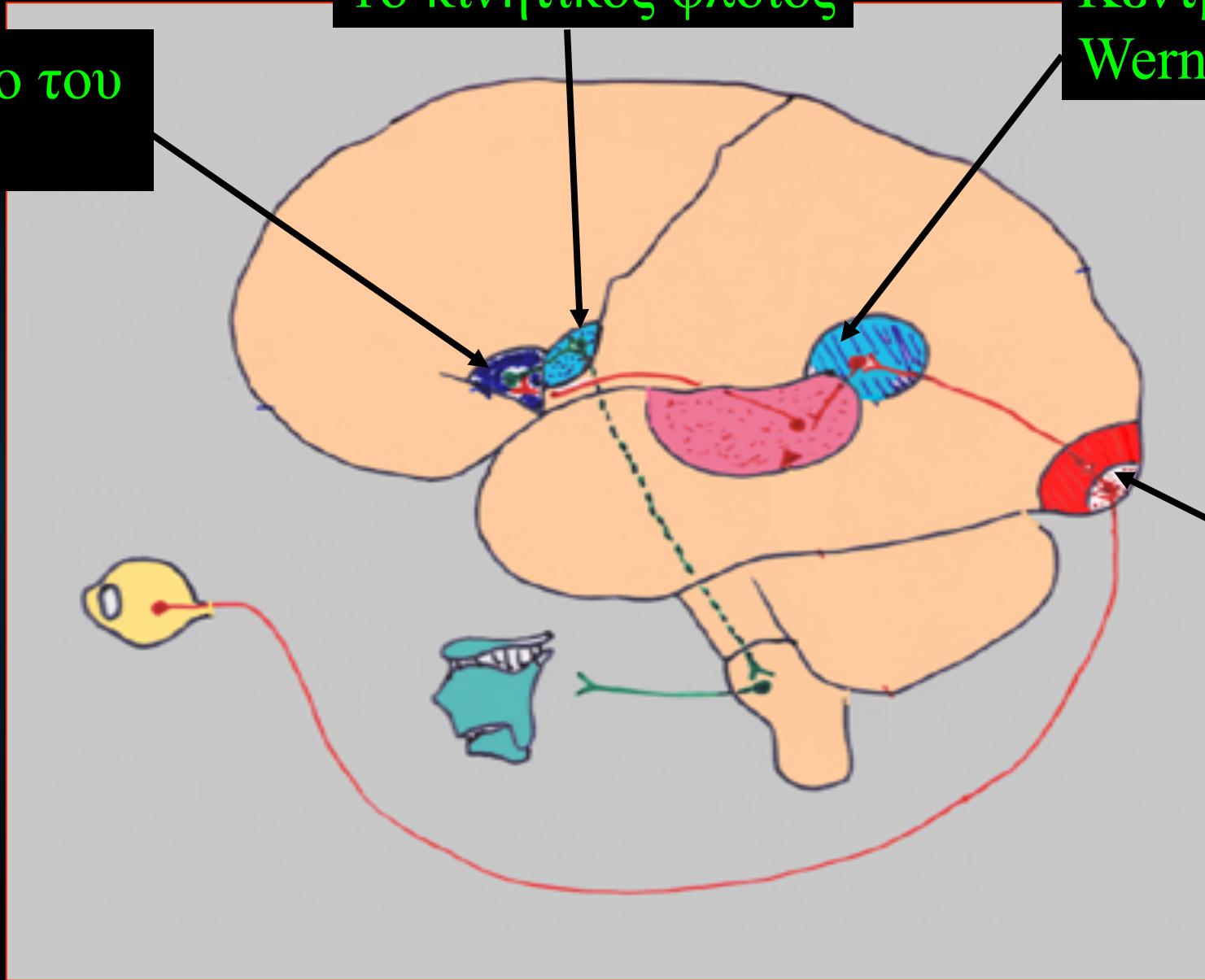
Κέντρο του Wernicke



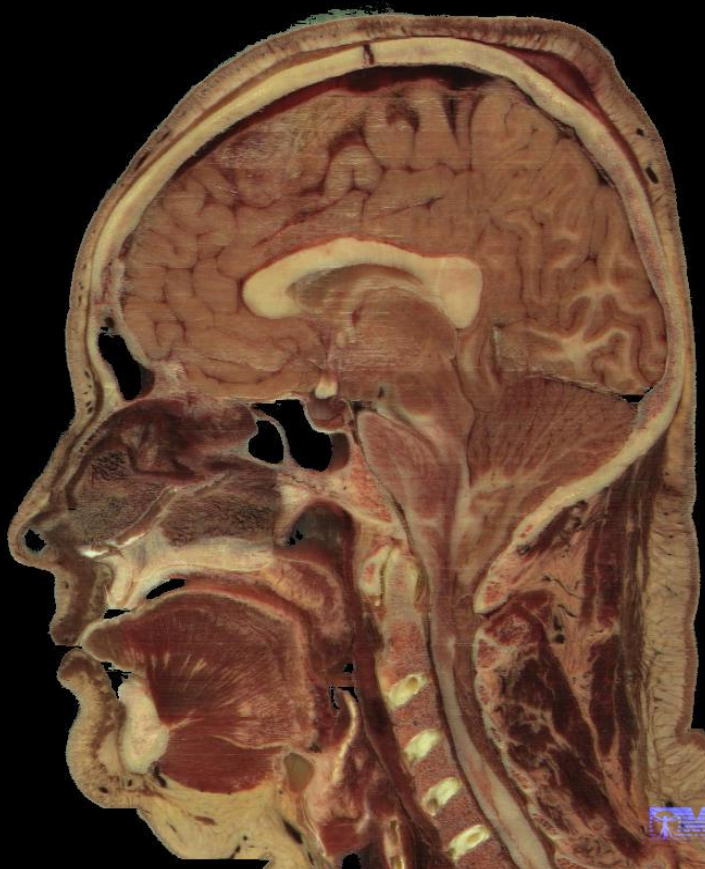Κέντρο του Broca

1ο κινητικός φλοιός

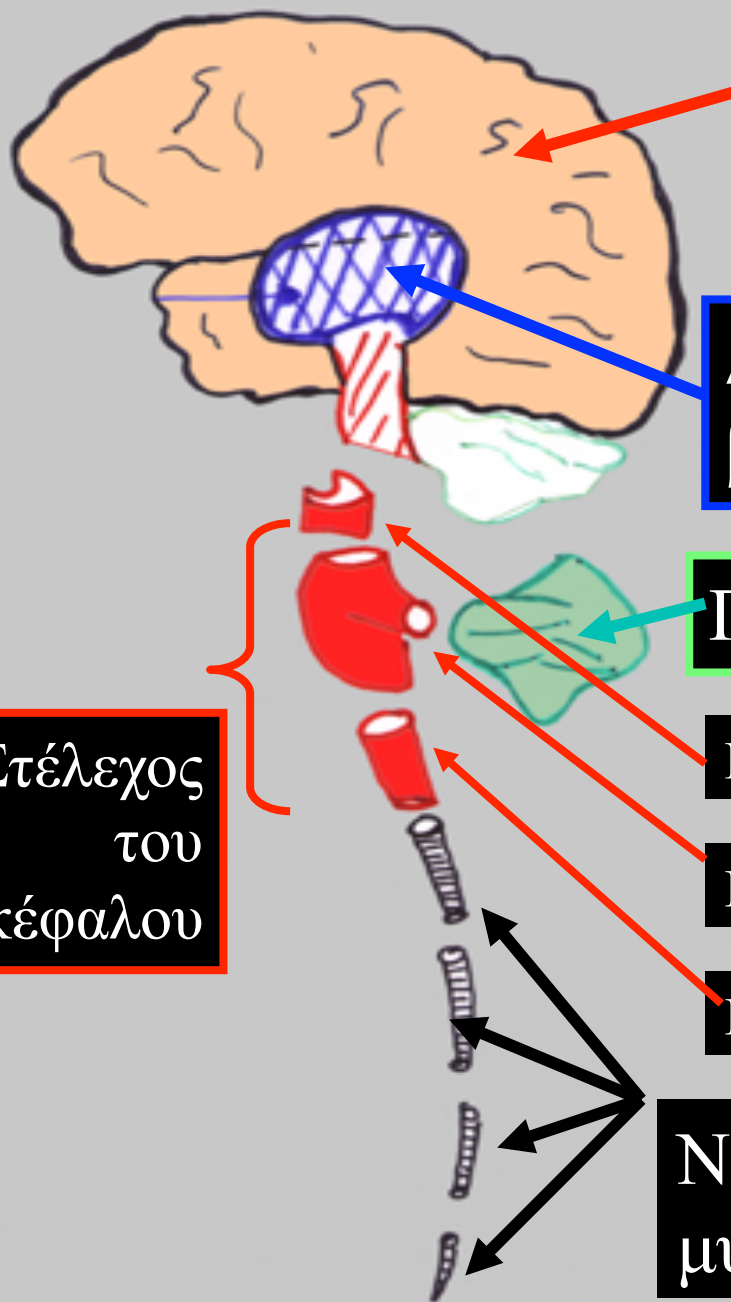
Κέντρο του Wernicke



Οπτικό κέντρο



Στέλεχος
του
εγκέφαλου



Εγκεφαλικά
ημισφαίρια

Διάμεσος εγκ
βασικά γάγγλια

Παρεγκεφαλίδα

Μέσος εγκ

Γέφυρα

Προμήκης

Νωτιαίος
μυελός