

Λειτουργική Τοπογραφία των Ημισφαιρίων

Λειτουργική Οργάνωση του Εγκεφαλικού Φλοιού
Οργάνωση σε Στήλες

■ Τα Πεδία του Μετωπιαίου Λοβού..... 97

Πρόσθια Κεντρική Περιοχή – Κινητικός Φλοιός

Κύριος Κινητικός Φλοιός

Προκινητικός Φλοιός

Κινητικό Κέντρο του Λόγου του Broca

Μετωπιαίο Οφθαλμικό Πεδίο

Μετωπιαίος Συνειρμικός Φλοιός

Φλοιός του Κέντρου της Σπλαγγχνικής

Κινητικότητας

■ Τα Πεδία του Βρεγματικού Λοβού 101

Οπίσθια Κεντρική Περιοχή –

Σωματοαισθητικός Φλοιός

Βρεγματικός Συνειρμικός Φλοιός

■ Τα Πεδία του Κροταφικού Λοβού..... 103

Ακουστικός Φλοιός

Συνειρμικό Κέντρο της Ακοής (Μνημονικό

Ακουστικό Κέντρο)

Αισθητικό Κέντρο του Λόγου

του Wernicke

■ Τα Πεδία του Ινιακού Λοβού..... 105

Οπτικός Φλοιός

Ινιακός Συνειρμικός Φλοιός

■ Βλάβες του Φλοιού των Ημισφαιρίων.... 106

Βλάβες του Μετωπιαίου Λοβού

Βλάβες του Βρεγματικού Λοβού

Βλάβες του Κροταφικού Λοβού

Βλάβες του Ινιακού Λοβού

■ Επικρατές Ημισφαίριο 108

Εισαγωγή

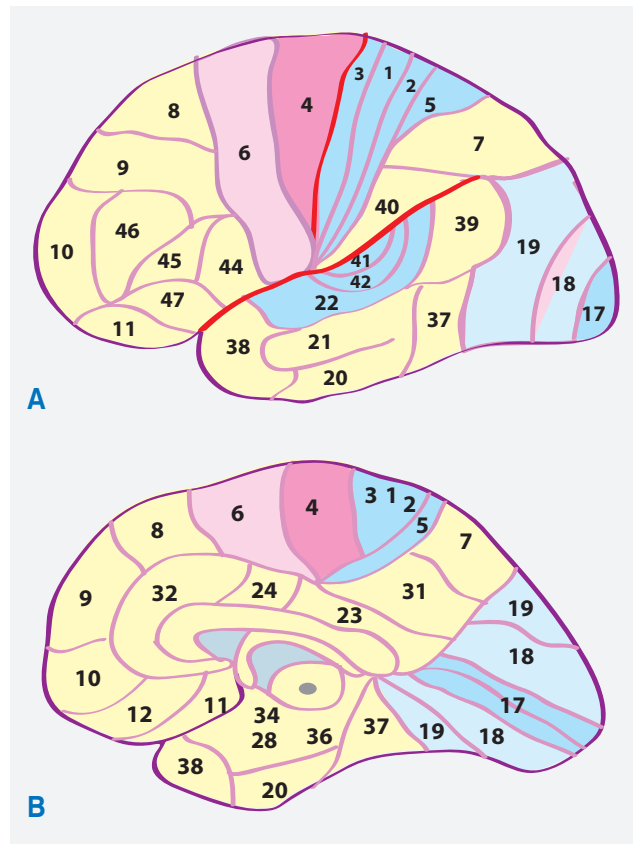
- Ο Brodmann περιέγραψε 47 περιοχές (πεδία ή άλως) του φλοιού με βάση τις αρχιτεκτονικές και λειτουργικές διαφορές και δημιούργησε έναν αριθμημένο κυτταροαρχιτεκτονικό χάρτη του φλοιού του εγκεφάλου. Υπάρχει καλή αντιστοιχία μεταξύ των περιοχών Brodmann και των λειτουργικά καθορισμένων περιοχών του φλοιού (Εικ. 7.1).

Λειτουργική Οργάνωση του Εγκεφαλικού Φλοιού

- Το πρόσθιο τμήμα του εγκεφάλου (μετωπιαί-

ος λοβός) σχετίζεται με την οργάνωση της κίνησης (αρχέγονος κινητική περιοχή, προκινητική περιοχή και παραπληρωματική κινητική περιοχή), τις νοητικές λειτουργίες, και τη διάπλαση της προσωπικότητας (προμετωπιαία περιοχή) (Εικ. 7.2).

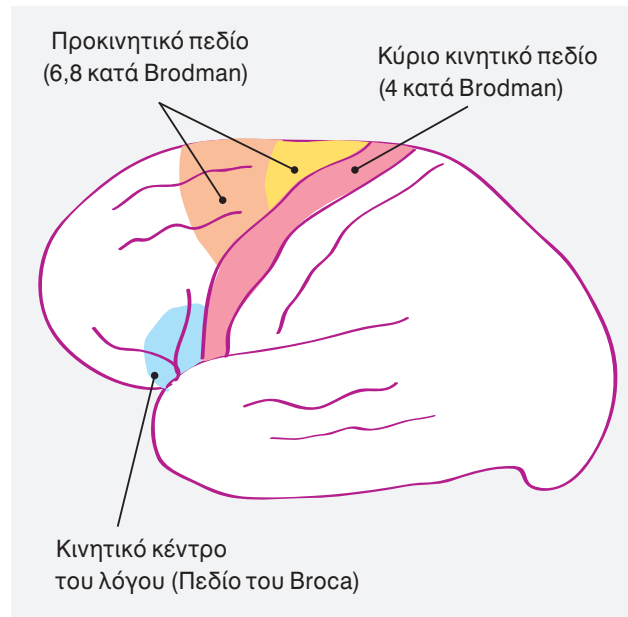
- Ο φλοιός αποτελεί το υψηλότερο επίπεδο του κινητικού συστήματος από το οποίο αρχίζουν οι κινητικές ενέργειες.
- Ο φλοιός είναι απαραίτητος για τις νοητικές λειτουργίες, με τις οποίες επιτυγχάνεται η κατανόηση, επεξεργασία και αποθήκευση των πληροφοριών που φθάνουν στον εγκέφαλο.
- Κύριες νοητικές λειτουργίες (προγραμματί-



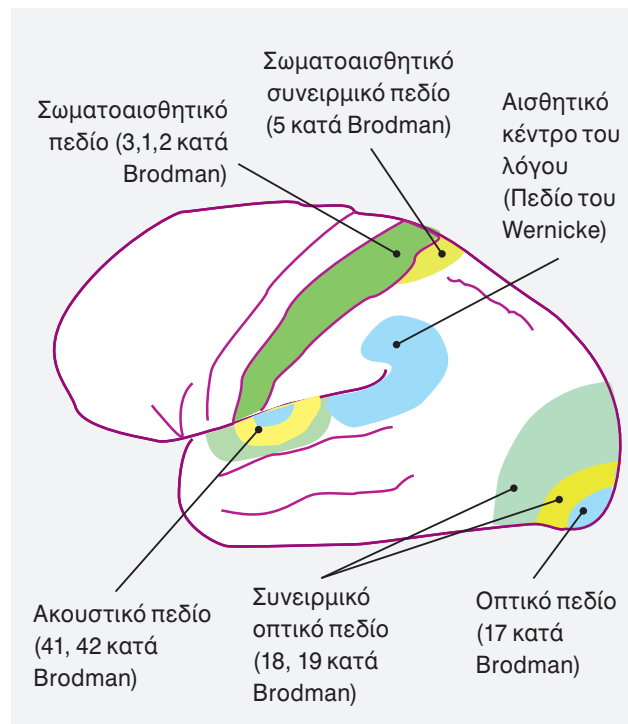
Εικόνα 7.1
Λειτουργική τοπογραφία. Φλοιώδη πεδία κατά Brodman. **Α.** Έξω άποψη του αριστερού ημισφαιρίου. **Β.** Έσω άποψη του δεξιού ημισφαιρίου.

ζουν τη συμπεριφορά) περιλαμβάνουν: την αντίληψη, την προσοχή, τη μνήμη, τον προσανατολισμό και τη σκέψη.

- Το οπίσθιο τμήμα του εγκεφάλου λαμβάνει αισθητικές πληροφορίες. (Όλες οι αισθητικές λειτουργίες ανέρχονται στον φλοιό) (**Εικ. 7.3**).
 - Σωματοαισθητικές πληροφορίες – στον βρεγματικό λοβό.
 - Οπτικές πληροφορίες (όραση) – στον ινιακό λοβό.
 - Ακουστικές πληροφορίες (ακοή) – στον κροταφικό λοβό.
- Οι αισθητικές πληροφορίες ανέρχονται διαμέσου του θαλάμου.
- Στον φλοιό, οι αισθητικές πληροφορίες γίνονται αντιληπτές. Ερμηνεύονται με βάση τα προγενέστερα ερεθίσματα (εμπειρία). Η απο-

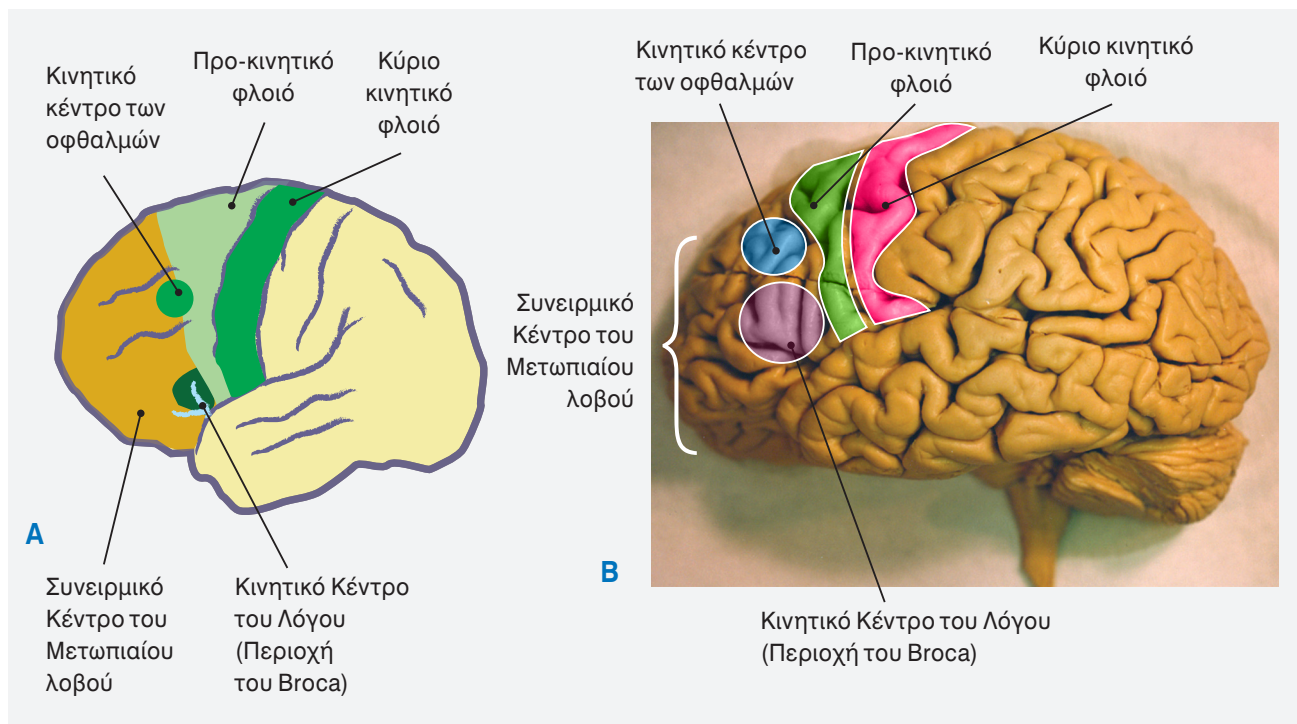


Εικόνα 7.2.
 Τα κινητικά πεδία. (έξω άποψη του αριστερού ημισφαιρίου).



Εικόνα 7.3
 Τα αισθητικά πεδία (έξω άποψη του αριστερού ημισφαιρίου).

θήκευση και ανάκτηση των αισθητικών πληροφοριών γίνεται με το μεταιχμιακό σύστημα, το οποίο βρίσκεται στο εσωτερικό τμήμα των ημισφαιρίων.



Εικόνα 7.4

Λειτουργική τοπογραφία. Έξω επιφάνεια του αριστερού ημισφαιρίου όπου φαίνονται οι κύριες λειτουργικές περιοχές (φλοιώδη κέντρα) του μετωπιαίου λοβού. (A) Διάγραμμα (B) εξωτερική άποψη του αριστερού εγκεφαλικού ημισφαιρίου.

- Οι αισθητικές πληροφορίες επεξεργάζονται σε παρακείμενες φλοιώδεις περιοχές και έτσι επιτρέπεται η αναγνώριση των αντικειμένων με την αφή, την όραση και την ακοή σε μία ειδική τροποποιητική λειτουργία της αίσθησης.
- Οι συνειρμικές περιοχές (περιοχές του φλοιού που βρίσκονται στη συνένωση των 3 εγκεφαλικών λοβών) είναι απαραίτητες για την αναγνώριση του περιβάλλοντος χώρου και τις αλλαγές των αισθητικών πληροφοριών.

Οργάνωση σε Στήλες

- Στον φλοιό, οι νευρώνες διατάσσονται λειτουργικά σε στήλες. Έχουν διάμετρο περίπου 50-100 μm και εκτείνονται ακτινοειδώς σε όλες τις στοιβάδες του φλοιού.
- Τα κύτταρα κάθε στήλης παρουσιάζουν λειτουργική εξειδίκευση.
- Μια κυτταρική στήλη (αποτελείται από μερικές εκατοντάδες κύτταρα) αντιπροσωπεύει μια λειτουργική μονάδα του φλοιού.
- Οι στήλες ενεργοποιούνται από:

- Ειδικά θαλαμοφλοιώδη ερεθίσματα
- Φλοιοφλοιώδη ερεθίσματα του ίδιου ημισφαιρίου.
- Φλοιοφλοιώδη ερεθίσματα του αντιθέτου ημισφαιρίου.

Τα Πεδία του Μετωπιαίου Λοβού

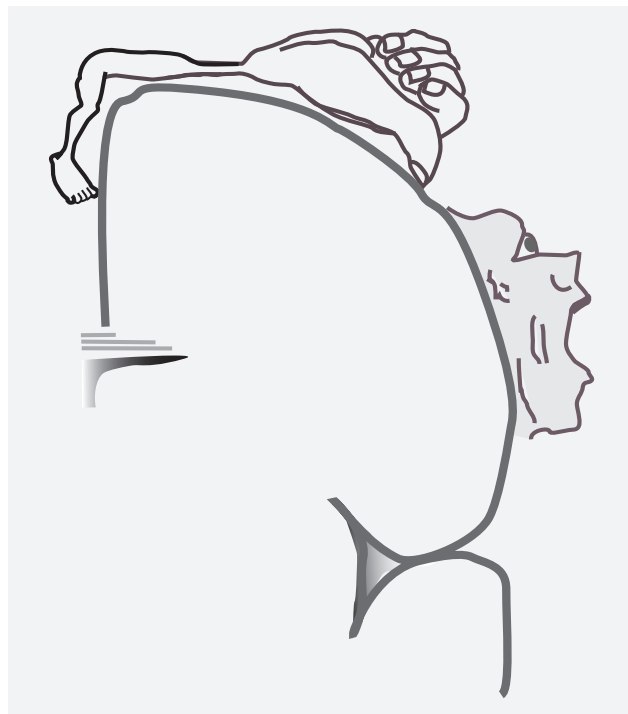1. Η Πρόσθια Κεντρική Περιοχή

- Αποτελείται από όλη την πρόσθια κεντρική έλικα και μέρη της άνω, μέσης και κάτω μετωπιαίας έλικας.
- Αποτελείται από άκοκκο φλοιό (ετερότυπη περιοχή).
- Διαιρείται σε κινητικά και προκινητικά πεδία: (Εικ. 7.4).

Κινητικός Φλοιός (Αρχέγονος / Πρωτογενής Κινητικός Φλοιός)

- Αποτελείται από την πρόσθια κεντρική έλικα και πρόσθια μοίρα του παράκεντρου λοβίου. Αντιστοιχεί στην περιοχή 4 κατά Brodmann.

-
- Ενεργεί στους μύες του *αντιθέτου ημιμορίου* του σώματος (*αμφοτερόπλευρες* κινήσεις μυών της γλώσσας και του φάρυγγα κ.λ.π.)
- Περιέχει **πυραμοειδή κύτταρα** από τα οποία αρχίζει η πυραμιδική οδός (οδός εκούσιων κινήσεων). Η οδός αποτελείται από:
 - τη **φλοιονωτιαία δεσμίδα** (κινητική οδός νωτιαίων νεύρων)
 - τη **φλοιοπρομηκική δεσμίδα** (κινητική οδός εγκεφαλικών νεύρων)
- Το 30% των φλοιονωτιαίων (πυραμιδική οδός) και φλοιοπρομηκικών ινών εκφύονται από τους νευρώνες της πρωτογενούς κινητικής περιοχής. Περίπου 3% εκφύεται από τα γιγαντιαία πυραμιδικά κύτταρα του Betz.
- **Το Παράκεντρο λόβιο** (και το ανώτερο τμήμα της πρόσθιας κεντρικής έλικας) ελέγχουν τις κινήσεις των μυών του κάτω άκρου. Τα φλοιώδη κέντρα της ούρησης και αφόδευσης βρίσκονται επίσης στο παράκεντρο λόβιο.
- **Ερεθισμός:** προκαλεί κινήσεις σε ομάδες μυών για την επιτέλεση μιας συγκεκριμένης κίνησης. (προκαλεί σύσπαση ευδιάκριτων μυϊκών ομάδων του αντιθέτου ημιμορίου του σώματος).
- **Λειτουργία:** διεκπεραιώνει τις εκάστοτε κινήσεις των διαφόρων μερών του σώματος. Ελέγχει τις εκούσιες κινήσεις δεξιοληψίας (ηθελημένες). Ο κινητικός φλοιός δέχεται πλήθος πληροφοριών (υποφλοιώδεις προσαγωγές ίνες) άμεσα από την προκινητική χώρα, τον αισθητικό φλοιό, και τον θάλαμο (έξω κοιλιακός πυρήνας), και έμμεσα από την παρεγκεφαλίδα (οδοντωτός πυρήνας) και τα βασικά γάγγλια (ωχρά σφαίρα).
- Ο κινητικός φλοιός δεν σχεδιάζει τον τρόπο κίνησης αλλά αποτελεί τον τελικό σταθμό για τη μετατροπή του σχεδίου της κίνησης σε εκτελεσμένη κίνηση.
- Υπάρχει σωματοτοπογραφική διάταξη του φλοιού της πρόσθιας κεντρικής έλικας. Οι περιοχές του σώματος αντιπροσωπεύονται με ανεστραμμένη διάταξη. Αρχίζοντας από κάτω προς τα άνω αντιπροσωπεύονται οι περιοχές για τις κινήσεις της κατάποσης, της γλώσσας



Εικόνα 7.5

Λειτουργική τοπογραφία. Κινητικό Ανθρωπάριο του Penfield. (Modified from Carpenter MB, Human Neuroanatomy, The Williams & Wilkins Company, Baltimore, Maryland, 1977)

- κ.λ.π. Η επόμενη περιοχή είναι πιο εκτεταμένη και αφορά στις κινήσεις των δακτύλων.
- Ακολουθούν οι περιοχές για το άνω και κάτω άκρο και τον κορμό. Η φλοιώδης περιοχή για το κάτω άκρο βρίσκεται στην έσω επιφάνεια του φλοιού στο παράκεντρο λόβιο. Η σωματο-τοπογραφική διάταξη αναφέρεται ως **“κινητικό ανθρωπάριο του Penfield” (Εικ. 7.5)**.
- Οι μυϊκές ομάδες στις διάφορες περιοχές του σώματος δεν αντιστοιχούν στην έκταση κάθε περιοχής του φλοιού. Αντίθετα, η έκταση των περιοχών του φλοιού αντιπροσωπεύει μύες που εκτελούν εξειδικευμένες λεπτές κινήσεις (π.χ. οι μύες του άνω άκρου αντιπροσωπεύονται με σχετικά μεγάλες φλοιώδεις περιοχές).
- Οι κύριες υποφλοιώδεις προσαγωγές ίνες στον κινητικό φλοιό προέρχονται από τον έξω κοιλιακό πυρήνα του θαλάμου (λαμβάνει ίνες κυρίως από τον οδοντωτό πυρήνα της παρεγκεφαλίδας και την ωχρά σφαίρα των βασικών γαγγλίων).

Προκινητικός Φλοιός

- Αποτελείται από το οπίσθιο τμήμα της άνω, μέσης και κάτω μετωπιαίας έλικας και το πρόσθιο τμήμα της πρόσθιας κεντρικής έλικας (πεδίο 6 και μέρος των πεδίων 8, 44, 45 κατά Brodmann).
- Στην έσω επιφάνεια του ημισφαιρίου, ο προκινητικός φλοιός αναφέρεται ως παραπληρωματικός κινητικός φλοιός.
- **Άκοκκος φλοιός** (δεν έχει γιγάντια πυραμοειδή κύτταρα του Betz). Όλες οι στοιβάδες αποτελούνται από μικρά και μεγάλα πυραμοειδή κύτταρα ενώ τα κοκκώδη κύτταρα ελλείπουν.
- Υπάρχει σωματοτοπογραφική διάταξη του φλοιού του σώματος. Αντίθετα με τον πρωτογενή κινητικό φλοιό, η διάταξη είναι αμφοτερόπλευρη και στα δύο ημισφαίρια.
- Αποτελεί τον κύριο εξωπυραμιδικό φλοιό.
- Χορηγεί ίνες για:
 - **την πυραμιδική οδό**
 - την κινητική άλω
 - το εξωπυραμιδικό σύστημα
- Χορηγεί κατιούσες εξωπυραμιδικές ίνες στα σπουδαιότερα φλοιώδη κέντρα του εξωπυραμιδικού συστήματος:
 - ραβδωτό σώμα
 - μέλαινα ουσία
 - ερυθρό πυρήνα
 - μετωπο-γεφυρο-παρεγκεφαλιδική οδό (θάλαμος, υποθάλαμος, αντίθετο ημιμόριο της παρεγκεφαλίδας)
- Δέχεται πλήθος προσαγωγών ινών από τον αισθητικό φλοιό, και τον θάλαμο (κοιλιακός πρόσθιος πύρηνος). Ο θάλαμος δέχεται ερεθίσματα από τα βασικά γάγγλια (ωχρά σφαίρα) και από τον μέσο εγκέφαλο (μέλαινα ουσία).
- Ρυθμίζει τις συνδυασμένες συστολές των διαφόρων ομάδων μυών για την επιτέλεση μίας κίνησης. Λειτουργεί για τον προγραμματισμό και την προετοιμασία των κινήσεων και τον έλεγχο της θέσης του σώματος. Έτσι, κινήσεις, οι οποίες προκαλούνται από τον προκινητικό φλοιό είναι κινήσεις μικρότερου εύρους σε σχέση με εκείνες που εκκλύονται από τον κύριο κινητικό φλοιό. Ο προκινητικός φλοιός ασκεί μερικώς τη λειτουργία του διαμέσου του πρωτογενούς κινητικού φλοιού, με τον οποίο συνδέεται με βραχείες συνδετικές ίνες αλλά και διαμέσου των φλοιονωτιαίων και φλοιοπρομηκικών ινών.
- Η λειτουργία της προκινητικής χώρας είναι η αποθήκευση προγραμμάτων κινητικών αλληλουχιών τα οποία σχεδιάζονται με βάση την προηγούμενη εμπειρία. Κατά αυτόν τον τρόπο, η προκινητική χώρα προγραμματίζει τη δραστηριότητα της κινητικής χώρας και συμμετέχει στις αδρές κινήσεις της στάσης. Έτσι, η προκινητική περιοχή λειτουργεί για τον προγραμματισμό και την προετοιμασία των κινήσεων και τον έλεγχο της θέσης του σώματος.

7.1 Βασικές Αρχές

Πεδία του Μετωπιαίου Λοβού

- **Ο κύριος κινητικό φλοιός** βρίσκεται στην πρόσθια κεντρική έλικα και την πρόσθια μοίρα του παράκεντρου λοβίου.
 - Ελέγχει τις εκούσιες κινήσεις του αντιθέτου ημιμορίου του σώματος.
- Ο προκινητικός φλοιός βρίσκεται ακριβώς μπροστά από την πρόσθια κεντρική έλικα.
 - Λειτουργεί για τον προγραμματισμό και την προετοιμασία των κινήσεων.
- Η **περιοχή του Broca** αποτελεί το κινητικό κέντρο του λόγου.
- Ο **προμετωπιαίος φλοιός** συμβάλλει στη διαμόρφωση της προσωπικότητας, των συναισθημάτων και άλλων υψηλών λειτουργιών.

2. Κινητικό Κέντρο του Λόγου του BROCA

- Το κινητικό κέντρο του λόγου αντιστοιχεί στην περιοχή 44 και 45 κατά Brodmann.
- Αποτελείται από τμήμα της προκινητικής χώρας, το πρόσθιο τμήμα της **καλυπτρικής μοίρας** και το οπίσθιο τμήμα της **τρίγωνης μοίρας** της **κάτω μετωπιαίας έλικας** του επικρατούστος ημισφαιρίου (συνήθως το αριστερό).

- Ρυθμίζει τις συνδυασμένες κινήσεις των μυών της γλώσσας, του λάρυγγα, των χειλέων κ.λ.π.
- Συνδέεται με τμήματα του ετερόπλευρου κροταφικού, βρεγματικού και ινιακού λοβού, οι οποίοι εμπλέκονται στη λειτουργία της γλώσσας.
- Βλάβη του κινητικού κέντρου του λόγου προκαλεί αδυναμία σχηματισμού των λέξεων, άρθρωσης (προφοράς συλλαβών), ενώ ο λόγος είναι κατανοητός.

3. Μετωπιαίο Οφθαλμικό Πεδίο

- Βρίσκεται αμέσως μπροστά από τον προκινητικό φλοιό, στην έξω επιφάνεια. Αντιστοιχεί στην περιοχή 8 κατά Brodmann.
- Ελέγχει τις εκούσιες συζυγείς κινήσεις των

οφθαλμών, κυρίως προς την αντίθετη πλευρά (ελέγχει τις εκούσιες κινήσεις ανίχνευσης των οφθαλμών).

- Επιτυγχάνεται με τη σύνδεση του φλοιού με τους πυρήνες των προσθίων διδυμίων και τη σύνδεση των προσθίων διδυμίων με τους πυρήνες των οφθαλμοκινητικών νεύρων (κοινό κινητικό, τροχιλιακό, και απαγωγό νεύρο) διαμέσου του τετραδυμοπρομηκικού δεματίου.

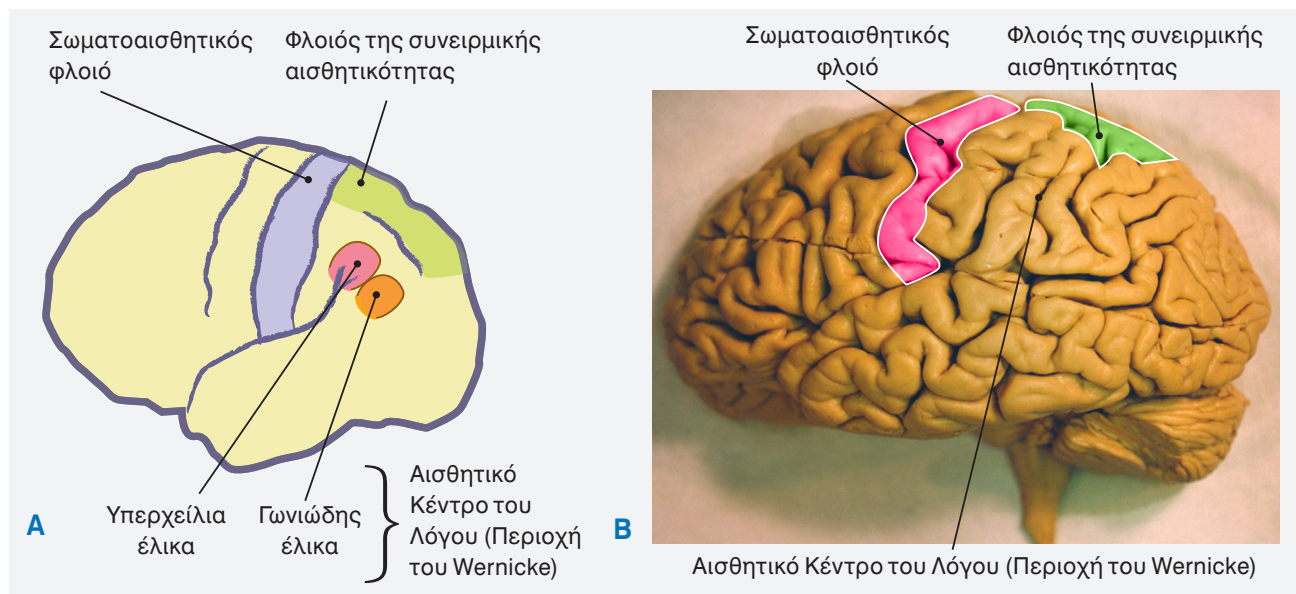
4. Μετωπιαίος Συνειρμικός Φλοιός

- Είναι μια εκτεταμένη περιοχή, το οποίο βρίσκεται μπροστά από την προκινητική περιοχή.
- Περιέχει το φλοιώδες κινητικό κέντρο του αυτόνομου νευρικού συστήματος (ΑΝΣ).

7.1 Πίνακας

Λειτουργίες των Λοβών του Εγκεφάλου

Λοβό	Brodmann	Περιοχή	Λειτουργία	Επικρατές Ημισφαίριο	Μη επικρατές Ημισφαίριο	Συνδέσεις
Μετωπιαίο	4	κύριος κινητικός φλοιός	εκούσια κινητικότητα	εκούσια κινητικότητα	εκούσια κινητικότητα	Φλοιονωτιαίες
	6	προκινητικός φλοιός	προγραμματισμός κινήσεων	προγραμματισμός κινήσεων	προγραμματισμός κινήσεων	Φλοιονωτιαίες
	8	Οφθαλμικό πεδίο	έλεγχος βλέμματος	έλεγχος βλέμματος	έλεγχος βλέμματος	Δικτυωτός Σχηματισμός, Γέφυρα
	44, 45	Περιοχή του Broca	εκπομπή του λόγου	εκπομπή του λόγου	-	Περιοχή του Wernicke
	-	Προμετωπιαίος φλοιός	προσωπικότητα, προσοχή, πρωτοβουλία, σχεδιασμός, κρίση, αναστολές		Εκτιμήσεις, διορθώσεις αλλαγές στάσεων	
Βρεγματικό	3,1,2	Σωματοαισθητικός φλοιός Συνειρμικός φλοιός	σωματοαισθητικότητα	σωματοαισθητικότητα	σωματοαισθητικότητα	Θάλαμος Άλλες αισθητικές περιοχές
Κροταφικό	41/42	Κύριος ακουστικός φλοιός Συνειρμικός φλοιός	Ακουστική αντίληψη Λεκτική κατανόηση	- Λεκτική κατανόηση	Ακουστική αντίληψη -	έσω γονατώδες σώμα
	22	Συνειρμικός φλοιός Περιοχή του Wernicke	Όσφρηση Κατανόηση λόγου	Όσφρηση Κατανόηση λόγου	Όσφρηση Οπτική (μη λεκτική) κατανόηση	Περιοχή του Wernicke & συνειρμικός φλοιός (Ινιακός & βρεγματικό)
Ινιακό	17	Κύριος οπτικός φλοιός	όραση	όραση	όραση	έξω γονατώδες σώμα
	18,19	Συνειρμικός φλοιός	αναγνώριση αντικειμένων	αναγνώριση αντικειμένων	επεξεργασία οπτικών δεδομένων	πεδίο 17



Εικόνα 7.6

Λειτουργική τοπογραφία. Έξω επιφάνεια του αριστερού ημισφαιρίου όπου φαίνονται οι κύριες λειτουργικές περιοχές (φλοιώδη κέντρα) του βρεγματικού λοβού. (A) Διάγραμμα (B) Εξωτερική άποψη του αριστερού εγκεφαλικού ημισφαιρίου.

- Συνδέεται με άλλες περιοχές του φλοιού (βρεγματικός, κροταφικός και ινιακός φλοιός). Επίσης, συνδέεται με τον θάλαμο και το ραβδωτό σώμα διαμέσου μακρών συνδετικών ινών, οι οποίες πορεύονται στην υποφλοιώδη λευκή ουσία.
- Έχει σχέση με τη **διάπλαση της προσωπικότητας του ατόμου**.
- Η προσωπικότητα του ατόμου καθορίζεται σε μεγάλο βαθμό από το σύνολο των **νοητικών λειτουργιών (αντίληψη, μνήμη, προσοχή και προσανατολισμό, που επιτυγχάνουν την κατανόηση, επεξεργασία και αποθήκευση των πληροφοριών και προγραμματίζουν τη συμπεριφορά)**.
- Η **συνείδηση** αποτελεί σύνθεση των νοητικών λειτουργιών και αφορά στη συνολική ικανότητα του ατόμου να αντιλαμβάνεται τον εαυτό του.
- Οι νοητικές λειτουργίες συνδέονται με αμιγώς ψυχικές λειτουργίες- το συναίσθημα (καθορίζει την ψυχική διάθεση) και η βούληση (αποτελεί συνειδητή επιλογή ενεργειών) (**Πίνακας 7.1**).
- Δέχεται προσαγωγές ίνες κυρίως από τον ραχιαίο έσω και πρόσθιο πυρήνα του θαλάμου.
- Λόγω των **προσαγωγών συνδέσεων** από πολ-

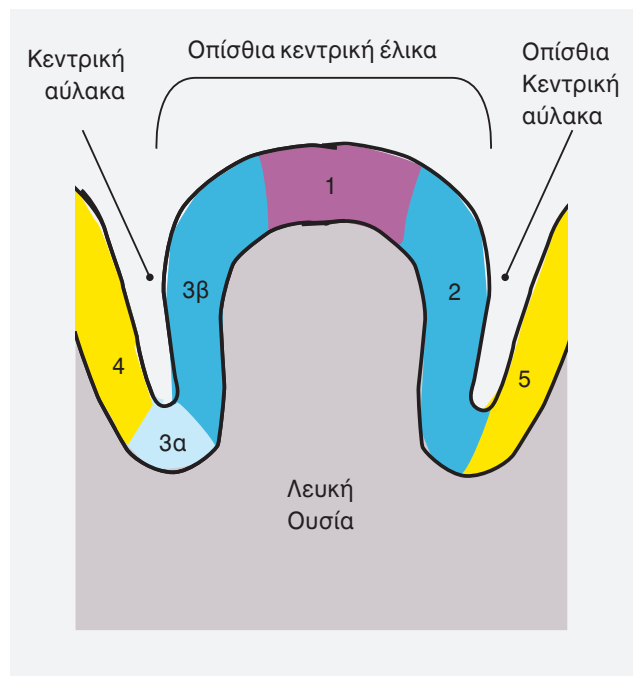
- λές φλοιώδεις και υποφλοιώδεις περιοχές, η χώρα αυτή παίζει σημαντικό ρόλο ως **ρυθμιστικό κέντρο του βάθους των συναισθημάτων**.
- Καθορίζει τις **υποκειμενικές αντιδράσεις**, τις **προθέσεις** και διαμορφώνει την **κοινωνική συμπεριφορά** κ.λ.π.

5. Φλοιός του Κέντρου της Σπλαγχνικής Κινητικότητας

- Βρίσκεται στην οπίσθια κογχική έλικα
- Αντιστοιχεί στην περιοχή 47 κατά Brodmann.

Τα Πεδία του Βρεγματικού Λοβού

- Οπίσθια Κεντρική Περιοχή - Σωματοαισθητικός Φλοιός.
- Αποτελεί το **κέντρο της κοινής αισθητικότητας** (αφής, πίεσης, πόνου θερμοκρασίας, μυϊκής αίσθησης) του αντίθετου ημιμορίου του σώματος. Το κατώτερο μέρος αντιστοιχεί στην περιοχή του στόματος και αποτελεί το κέντρο της γεύσης (**Εικ 7.6**).
- Καταλαμβάνει ολόκληρη την οπίσθια κεντρική έλικα και διαιρείται σε τρία μικρότερα επιμήκη πεδία (περιοχές 3 (α & β), 1 και 2 κατά Brodmann) (**Εικ. 7.7**).



Εικόνα 7.7

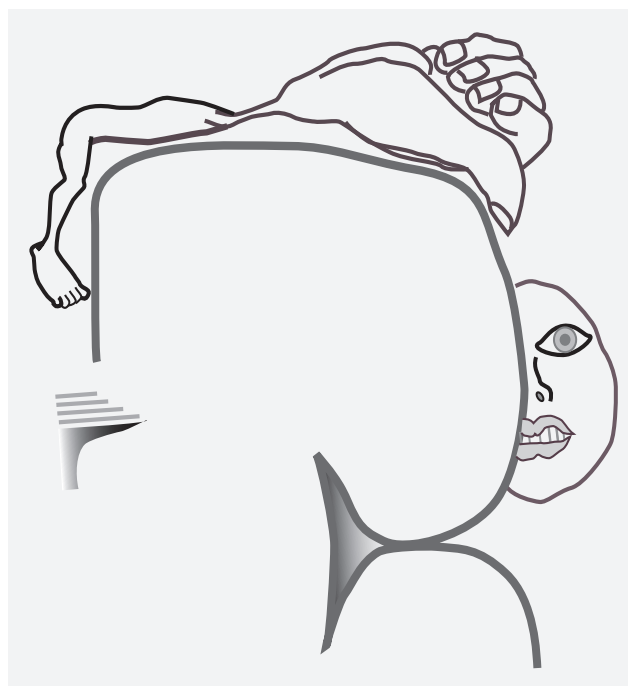
Ο κύριος σωματοαισθητικός φλοιός (οπίσθια κεντρική έλικα) διαιρείται σε τρία μικρότερα επιμήκη πεδία (περιοχές 3(α&β), 1 και 2).

- Το πεδίο 2 δέχεται ερεθίσματα από τους μυς, τους αρθρικούς θυλάκους, και το δέρμα.
- Το πεδίο 3 δέχεται ερεθίσματα από τις μυϊκές ατράκτους (πεδίο 3α) και τους υποδοχείς του δέρματος (πεδίο 3β). Επειδή είναι πλούσιο σε κοκκώδη κύτταρα, το πεδίο 3β θεωρείται ως αληθές πρωτογενές σωματοαισθητικό πεδίο.

- Αποτελείται από **κοκκώδη φλοιό** (ετερότυπος).
- Η **έξω ζώνη του Baillarger** είναι παχιά και ιδιαίτερα εμφανής στο πεδίο 3 όπου και συμπλησιάζει την κεντρική αύλακα.
- Στην οπίσθια κεντρική έλικα συνάπτονται οι θαλαμοφλοιώδεις νευρώνες, οι οποίοι αποτελούν τον τρίτο και τελικό νευρώνα για τη γενική αισθητικότητα (ενσυνειδήτη αισθητικότητα). Οι κύριες προσαγωγές ίνες προέρχονται από τον οπίσθιο κοιλιακό πυρήνα του θαλάμου, ο οποίος δέχεται ίνες από:
 - τον έσω λημνίσκο (λεπτή αφή και ιδιοδεκτρια αισθητικότητα)

- τον νωτιαίο λημνίσκο (αδρά αφή και πίεση)
- τα νωτιαιοθαλαμικά δεμάτια (πόνος και θερμοκρασία)
- τα τριδυμοθαλαμικά δεμάτια (γενική αισθητικότητα στην κεφαλή)

- Τα επιμέρους κέντρα για τις διάφορες περιοχές του αντιθέτου ημιμορίου του σώματος είναι αντιστρόφως διατεταγμένα. Η σωματοτοπογραφική διάταξη αναφέρεται ως **αισθητικό ανθρωπάριο του Penfield**. Στο κατώτερο τμήμα αντιπροσωπεύεται η περιοχή του φάρυγγα, της γλώσσας κ.λ.π. Ακολουθούν προς τα άνω, το πρόσωπο, τα δάκτυλα της άκρας χείρας, ο κορμός και ο μηρός. Η κνήμη και το πόδι αντιπροσωπεύονται στην έσω επιφάνεια του ημισφαιρίου (οπίσθια μοίρα παράκεντρου λοβίου) (**Εικ. 7.8**).
- Η έκταση του φλοιού, στην οποία αντιπροσωπεύεται μια συγκεκριμένη περιοχή του σώματος είναι ανάλογη προς τη λειτουργική σημασία και ευαισθησία της περιοχής.



Εικόνα 7.8

Λειτουργική τοπογραφία. Αισθητικό Ανθρωπάριο του Penfield. (Modified from Carpenter MB, Human Neuroanatomy, The Williams & Wilkins Company, Baltimore, Maryland, 1977)

Βρεγματικός Συνειρμικός Φλοιός (Σωματοαισθητικό Συνειρμικό Πεδίο)

- Αποτελεί μια μικρή περιοχή πίσω απο την οπίσθια κεντρική έλικα (σωματοαισθητικός φλοιός). Αντιστοιχεί στο πεδίο 5 κατα Brodmann.
- Παίζει ρόλο στην εκτέλεση των κινήσεων προσέγγισης του άνω άκρου (ετερόπλευρα).

Άνω βρεγματικό λόβιο

- Εκτεταμένο συνειρμικό κέντρο, στο οποίο γίνεται ο συνειρμός των *σωματοαισθητικών, οπτικών και ακουστικών παραστάσεων*. Αντιστοιχεί στο πεδίο 7 κατά Brodmann.
- Έχει πολλές συνδέσεις με άλλες αισθητικές περιοχές.
- Είναι υπεύθυνο για την ερμηνεία των πληροφοριών γενικής αισθητικότητας και την ενσυνείδητη αντίληψη του αντίπλευρου ημιμόριου του σώματος.
- Στο κατώτερο τμήμα του άνω βρεγματικού λοβίου, τα απτικά και ιδιοδεκτρικά ερεθίσματα από το δέρμα, τις αρθρώσεις και τους μύες προκαλούν την ανάκληση των μνημονικών παραστάσεων που έχουν εγγραφεί. Αυτές οι παραστάσεις σχετίζονται με το σχήμα των αντικειμένων που τοποθετούνται στο χέρι ετερόπλευρα. Η διαδικασία αυτή επιτρέπει την αναγνώριση των αντικειμένων (στερεογνωσία) χωρίς το άτομο να έχει οπτική επαφή με το αντικείμενο (να το βλέπει).

Κάτω βρεγματικό λόβιο

- **Υπερχείλια έλικα** είναι το **ακουστικό κέντρο**

του λόγου.

- Βλάβες σε αυτήν προκαλούν διαταραχές του λόγου, απώλεια δυνατότητας κατανόησης των λέξεων που ακούμε (**κινητική αφασία ή λεξική κώφωση**).
- **Γωνιώδης έλικα** είναι το **οπτικό κέντρο του λόγου**.
- Βλάβες σε αυτήν προκαλούν απώλεια των διακριτών σημείων της γραφής (**αλεξία ή λεξική τύφλωση**)- οι ασθενείς μπορούν να εκφράσουν τη σκέψη τους με τον γραπτό λόγο, αλλά δεν μπορούν να διαβάσουν ή σε μερικές περιπτώσεις δεν μπορούν ούτε να γράψουν ούτε να διαβάσουν.

Τα Πεδία του Κροταφικού Λοβού

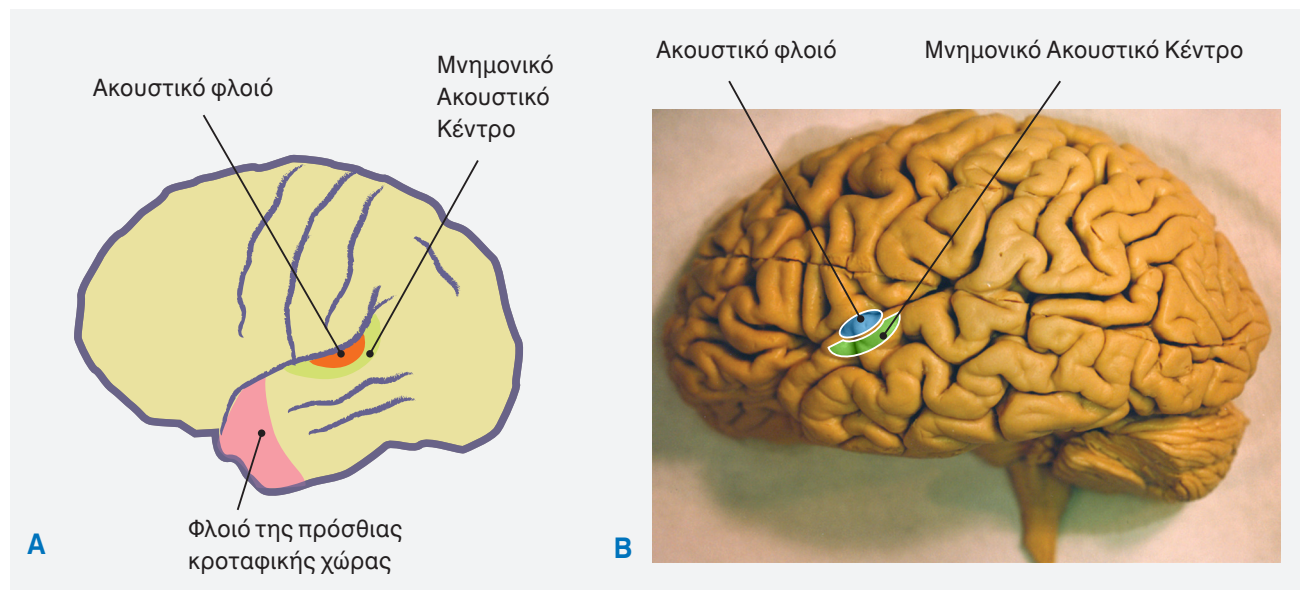
1. Ακουστικός Φλοιός

- Το φλοιώδες κέντρο της ακοής βρίσκεται στην άνω επιφάνεια της άνω κροταφικής έλικας, στην έξω επιφάνεια των ημισφαιρίων (πεδία 41 και 42 κατά Brodmann). Το μεγαλύτερο μέρος του ακουστικού κέντρου κρύβεται μέσα στην πλαγιά σχισμή (**Εικ. 7.9**).
- Το πεδίο 41 έχει κοκκώδη φλοιό, ενώ το πεδίο 42 έχει ομοιότυπο φλοιό και αποτελεί κυρίως ένα συνειρμικό ακουστικό κέντρο. Το πεδίο 41 περιλαμβάνει τις έλικες του Heschl (μικρές εγκάρσιες κροταφικές έλικες στην άνω επιφάνεια της άνω κροταφικής έλικας) στο κάτω τοίχωμα της πλάγιας σχισμής.
- Οι προσαγωγές ίνες φέρονται από το έσω γονατώδες σώμα (σχηματίζουν την ακουστική ακτινοβολία της έσω κάψας) στο κέντρο της ακοής, στον κροταφικό λοβό.
- Ο αρχέγονος / πρωτοτενής ακουστικός φλοιός είναι υπεύθυνος για την ενσυνείδητη αντίληψη του ήχου. Σε αυτόν υπάρχει ειδική τονική αντιπροσώπευση του κοχλία
- Λαμβάνει προσαγωγές ίνες από τον έσω γονατώδη πυρήνα του θαλάμου.
- Τα όργανα της ακοής αντιπροσωπεύονται αμφοτερόπλευρα. Οι ανιούσες ακουστικές ίνες υφίστανται μερικό χιασμό στο εγκεφαλικό στέλεχος πριν τη συνάψή τους με τον έσω γο-

7.2 Βασικές Αρχές

Πεδία του Βρεγματικού Λοβού

- *Ο κύριος σωματοαισθητικός φλοιός βρίσκεται στην οπίσθια κεντρική έλικα και την οπίσθια μοίρα του παράκεντρου λοβίου.*
- *Ο αισθητικός συνειρμικός φλοιός βρίσκεται ακριβώς όπισθεν της οπίσθιας κεντρικής έλικας.*
 - *Ερμηνεύει τις γενικές αισθητικές πληροφορίες.*



Εικόνα 7.9

Λειτουργική τοπογραφία. Έξω επιφάνεια του αριστερού ημισφαιρίου όπου φαίνονται οι κύριες λειτουργικές περιοχές (φλοιώδη κέντρα) όπως και οι κύριες έλικες και αύλακες του κροταφικού λοβού. **(Α)** Διάγραμμα **(Β)** Έξωτερική άποψη του αριστερού εγκεφαλικού ημισφαιρίου.

νατώδη πυρήνα.

- Το πρόσθιο τμήμα υποδέχεται ήχους χαμηλής συχνότητας, ενώ το οπίσθιο υποδέχεται ήχους υψηλής συχνότητας.
- Βλάβη στο ακουστικό κέντρο προκαλεί μερική κώφωση αμφοτερόπλευρα (και στα δύο ότα). (Η μεγαλύτερη απώλεια συμβαίνει στο αντίπλευρο ουσ).

2. Συνειρμικό Κέντρο της Ακοής (Μνημονικό Ακουστικό Κέντρο)

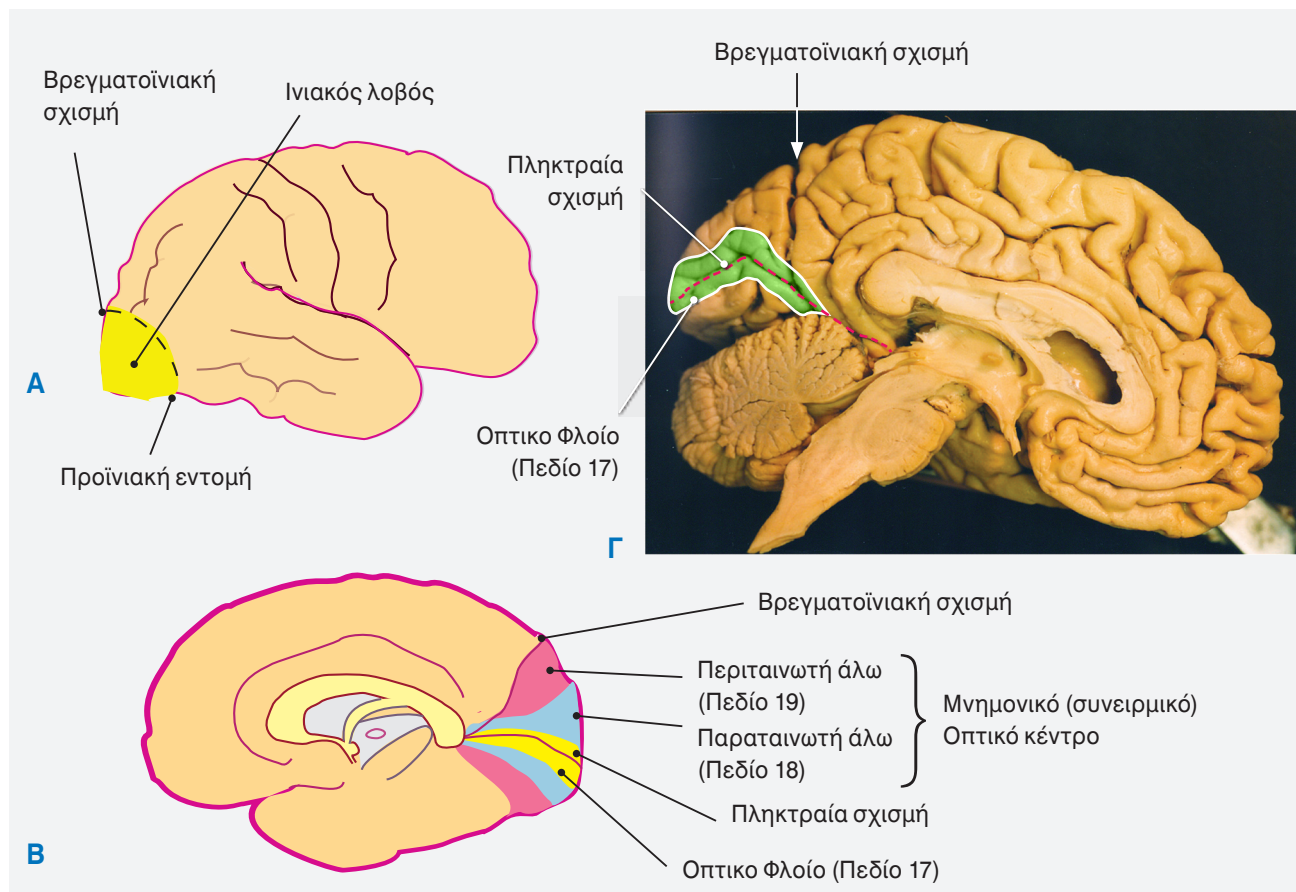
- Βρίσκεται πίσω από την κύρια ακουστική χώρα, στην πλάγια σχισμή και την άνω κροταφική έλικα (πεδίο 22 κατά Brodmann).
- Η περιοχή που περιβάλλει τον ακουστικό φλοιό είναι υπεύθυνη για την αναγνώριση των ακουστικών ερεθισμάτων (μουσικών ήχων και ακουόμενων λέξεων) και τον συνδυασμό τους με άλλα αισθητικά ερεθίσματα.
- Το πρόσθιο τμήμα του συνειρμικού κέντρου έχει σχέση με την κατανόηση των μουσικών ήχων, ενώ το οπίσθιο τμήμα έχει σχέση με την κατανόηση των ακουόμενων λέξεων.
- Βλάβες της περιοχής αυτής έχουν σαν αποτέλεσμα λεκτική ακουστική αγνωσία (ψυχική κώ-

φωση – αδυναμία αναγνώρισης ή κατανόησης της σημασίας χαρακτηριστικών ήχων παλαιότερος όρος που δεν χρησιμοποιείται σήμερα).

- Η φλοιώδης περιοχή ακριβώς πίσω και πάνω από την περιοχή αυτή στο επικρατές ημισφαίριο παρουσιάζει ενδιαφέρον στην αισθητηριακή πλευρά του μηχανισμού του λόγου.

3. Το Αισθητικό Κέντρο του Λόγου του Wernicke

- Αποτελεί το οπτικό και ακουστικό κέντρο του λόγου.
- Βρίσκεται στο οπίσθιο τμήμα της άνω κροταφικής έλικας (γωνιώδης έλικα), στο επικρατές ημισφαίριο. Επεκτείνεται γύρω από το οπίσθιο άκρο της πλάγιας σχισμής (υπερχείλια έλικα) στον βρεγματικό λοβό (η γωνιώδης έλικα αποτελεί το οπτικό κέντρο του λόγου και η υπερχειλία έλικα το ακουστικό κέντρο του λόγου).
- Η γωνιώδης έλικα δέχεται προσαγωγές νευρικές ίνες από τον οπτικό φλοιό (ινιακός λοβός) και η υπερχειλία έλικα από τον ακουστικό φλοιό (άνω κροταφική έλικα).
- Το οπτικό κέντρο του λόγου είναι υπεύθυνο για την κατανόηση του γραπτού λόγου και το



Εικόνα 7.10

Λειτουργική τοπογραφία. Έξω (A) και έσω (B) επιφάνεια του ημισφαιρίου όπου φαίνονται οι κύριες λειτουργικές περιοχές (φλοιώδη κέντρα) του ινιακού λοβού. (Γ) Εσωτερική άποψη του αριστερού εγκεφαλικού ημισφαιρίου.

ακουστικό κέντρο του λόγου είναι υπεύθυνο για την κατανόηση του προφορικού λόγου.

- Μια δέσμη νευρικών ινών, η **τριχοειδής δεσμίδα**, συνδέει τη χώρα του Wernicke με τη χώρα του Broca.

Τα Πεδία Του Ινιακού Λοβού

Οπτικός Φλοιός

1. Η ταινιωτή άλως = κέντρο της όρασης

- Εντοπίζεται στα τοιχώματα της πληκτριαίας σχισμής (σφηνοειδές λόβιο, γλωσσοειδής έλικα). Αντιστοιχεί στην περιοχή 17 κατά του Brodmann (**Εικ. 7.10**).
- Αποτελείται από **κοκκώδη φλοιό**.
- Στην ταινιωτή άλω απολήγει η οπτική ακτινοβολία από το έξω γονατώδες σώμα του θαλάμου και είναι υπεύθυνη για την αντίληψη της όρασης.
- Κάθε έξω ήμισυ του οπτικού πεδίου αντιπρο-

σωπεύεται στον πρωτογενή οπτικό φλοιό του αντιθέτου ημισφαιρίου. Το άνω ήμισυ του οπτικού πεδίου αντιπροσωπύεται κάτω από την πληκτριαία σχισμή και το κατώτερο ήμισυ πάνω από τη σχισμή.

2. Η Παραταινωτή Άλως

- Χρησιμεύει για τις αντανακλαστικές κινήσεις των οφθαλμών.

3. Η Περιταινωτή Άλως

- Μνημονικό οπτικό κέντρο.
- Γίνεται *αναγνώριση των αντικειμένων*.
- **Βλάβη: οπτική αγνωσία** (ψυχική τύφλωση- ο ασθενής δεν αναγνωρίζει αυτό που βλέπει).

Ινιακός Συνειρμικός φλοιός

- Οι κύριες **αισθητικές χώρες** (με τον κοκκώδη φλοιό τους) και κύριες **κινητικές χώρες** (με

τον άκοκκο φλοιό τους) αποτελούν τμήμα μόνο της συνολικής επιφάνειας του φλοιού.

- Οι υπόλοιπες περιοχές έχουν τον εξάστιβο τύπο φλοιού και αναφέρονται ως **συνειρμικός φλοιός**.
- Τρεις (3) κυρίως συνειρμικές χώρες αναγνωρίζονται:
 - η προμετωπιαία χώρα
 - η προσθιο-κροταφική χώρα
 - η οπισθιο-βρεγματική χώρα
- Οι περιοχές αυτές έχουν πολλαπλές προσαγωγές και απαγωγές συνδέσεις και χρησιμεύουν για τη διαμόρφωση της συμπεριφοράς και την ερμηνεία των αισθητικών αναπαραστάσεων.

Βλάβες του Φλοιού των Ημισφαιρίων

Βλάβες του Μετωπιαίου Λοβού

- Βλάβες του κύριου κινητικού φλοιού (πρόσθια κεντρική έλικα, πεδίο 4) του ενός ημισφαιρίου προκαλούν παράλυση των αντίπλευρων άκρων.
 - Οι πιο λεπτές κινήσεις - κινήσεις επιδεξιότητας επηρεάζονται περισσότερο (μεγαλύτερη βλάβη).
 - Η παράλυση που προκαλείται είναι σοβαρότερη από αυτήν που προκαλείται λόγω καταστροφής της δευτερογενούς κινητικής χώρας (πεδίο 6).
- Βλάβες της δευτερογενούς κινητικής χώρας προκαλούν διαταραχές στην εκτέλεση των επιδέξιων κινήσεων, χωρίς να υπάρχει σημαντική απώλεια της μυϊκής ισχύος.
- Βλάβη των συμπληρωματικών κινητικών πεδίων δεν προκαλεί μόνιμη απώλεια των κινήσεων.
- Βλάβη του κέντρου του Broca προκαλεί δυσκολία στον σχηματισμό και την προφορά των λέξεων (**κινητική αφασία**). Οι ασθενείς αυτοί δεν μπορούν να συντονίσουν τους μύες για την ομιλία, αν και οι μύες των οργάνων της φώνησης και της ομιλίας δεν έχουν παραλύσει.
- Βλάβη του φλοιού της οπίσθιας κογχικής έλι-

7.3 Βασικές Αρχές

Πεδία του Κροταφικού και Ινιακού Λοβού

Κροταφικός Λοβός

- Ο κύριος ακουστικός φλοιός βρίσκεται στην άνω κροταφική έλικα.
- Το συνειρμικό κέντρο της ακοής είναι υπεύθυνο για την ερμηνεία των ακουστικών πληροφοριών.
- Το αισθητικό κέντρο του λόγου (**περιοχή του Wernicke**) βρίσκεται στο οπίσθιο τμήμα της άνω κροταφικής έλικας στο επικρατές ημισφαίριο.

Ινιακός Λοβός

- Ο κύριος οπτικός φλοιός βρίσκεται στα τοιχώματα της πηκτριαίας σχισμής.
- Το συνειρμικό κέντρο της όρασης είναι υπεύθυνο για την ερμηνεία των οπτικών πληροφοριών.

7.1 Κλινική Συσχέτιση

Βλάβες του Μετωπιαίου Λοβού

Βλάβες του αριστερού λοβού (επικρατούς) προκαλούν:

- Ετερόπλευρες παροξυσμικές αντανακλαστικές κινήσεις.
- Ετερόπλευρη ημιπληγία και αδυναμία των μυών του προσώπου.
- **Αφασία του Broca** - χαρακτηρίζεται από δυσκολία στον λόγο και την άρθρωση (δυσαρθρία) και **παραφασία** (χρήση λανθασμένων λέξεων), παρόλο που η κατανόηση των λέξεων έχει διατηρηθεί.
- **Αλεξία** (διαταραχή ανάγνωσης).
- **Αγραφία** (διαταραχή γραφής).

κας (φλοιώδες αναπνευστικό κέντρο ή φλοιώδες κέντρο του πνευμονογαστρικού) προκαλεί αναστολή της εκπνοής και μικρή αύξηση στην αρτηριακή πίεση.

- Αμφοτερόπλευρη βλάβη του προμετωπιαί-

7.2 Κλινική Συσχέτιση

Βλάβες του Βρεγματικού Λοβού

Βλάβες του αριστερού λοβού (επικρατούς) προκαλούν:

- Ετερόπλευρα παροξυσμικά επεισόδια αισθητικών διαταραχών.
- Ετερόπλευρη απώλεια αισθητικότητας και απώλεια του κατώτερου οπτικού πεδίου.
- **Ανομία** (αδυναμία ονομασίας αντικειμένων).
- Αλεξία και αγραφία.
- Αδυναμία εκτέλεσης υπολογισμών.

Βλάβες του δεξιού (μη-επικρατούς) λοβού προκαλούν:

- Ετερόπλευρα παροξυσμικά επεισόδια αισθητικών διαταραχών.
- Ετερόπλευρη απώλεια αισθητικότητας και απώλεια κατώτερου οπτικού πεδίου.
- Ανομία, αλεξία και αγραφία.
- **Κατασκευαστική απραξία** – αδυναμία αντιγραφής και κατασκευής σχεδίων λόγω αποπροσανατολισμού.

ου φλοιού προκαλεί βαρείες διαταραχές της προσωπικότητας (**πρόσθιο-μετωπιαίο σύνδρομο**).

- Το συναίσθημα και η συμπεριφορά επηρεάζονται περισσότερο από τη διανοητική κατάσταση.
- Στην κογχική επιφάνεια του προμετωπιαίου φλοιού, η βλάβη προκαλεί κατάργηση της προσήλωσης, απώλεια κριτικής ικανότητας και συμπεριφοράς.
- Στην εσωτερική επιφάνεια του μετωπιαίου λοβού, η βλάβη προκαλεί διαταραχή της μνήμης, της συνείδησης, του προσανατολισμού, της κρίσης και της διανοητικής λειτουργίας (Κλινική Συσχέτιση 7.1).

Βλάβες του Βρεγματικού Λοβού

- Βλάβες του φλοιού της κοινής αισθητικότητας (οπίσθια κεντρική έλικα, πεδία 3, 1, 2 κατά Brodmann) προκαλούν ετερόπλευρες αισθητικές διαταραχές.

- Οι αισθητικές διαταραχές είναι εντονότερες στα περιφερικά τμήματα των άκρων.
- Μπορεί να υπάρχει και απώλεια του μυϊκού τόνου.
- Υπάρχει αδυναμία στην ακριβή εντόπιση του απτικού ερεθίσματος, στις εκτιμήσεις του βάρους των αντικειμένων και την εκτίμηση της έντασης του θερμού ερεθίσματος.
- Βλάβες στο κάτω άκρο της οπίσθιας κεντρικής έλικας (δευτερογενής σωματοαισθητική χώρα) δεν προκαλούν συγκεκριμένες αισθητικές διαταραχές.
- Βλάβες στη συνειρμική περιοχή προκαλούν **στερεοαγνώσια** (αδυναμία εκτίμησης του σχήματος, της υφής και του μεγέθους ενός αντικειμένου, όταν αυτό δεν είναι διακριτό). Επίσης υπάρχει αδυναμία του ασθενούς να αναγνωρίσει το αντίθετο ημιμόριο του σώματός του.
- Βλάβη του φλοιού της γωνιώδους έλικας προκαλεί **λεξική τύφλωση** (αδυναμία αναγνώρισης του γραπτού λόγου).

Βλάβες του Κροταφικού Λοβού

- Ετερόπλευρη βλάβη του ακουστικού φλοιού προκαλεί μερική κώφωση και στα δύο ότα, αλλά περισσότερο στο ετερόπλευρο ουσ.
- Το γεγονός αυτό εξηγείται από το ότι οι ακουστικές πληροφορίες φέρονται από το όργανο του Corti αμφοτερόπλευρα στις ακουστικές οδούς και τον φλοιό. Όμως υπάρχει μεγαλύτερη προβολή των ακουστικών πληροφοριών (προσαγωγών ινών) στον ετερόπλευρο ακουστικό φλοιό.
- Σε ετερόπλευρη βλάβη του ακουστικού φλοιού υπάρχει αδυναμία εντόπισης της πηγής του ήχου.
- Βλάβη του φλοιού της υπερχειλίας έλικας (ακουστικό κέντρο του λόγου) προκαλεί **λεξική κώφωση** (αδυναμία αναγνώρισης του προφορικού λόγου).
- Η υπερχειλία έλικα δέχεται προσαγωγές νευρικές ίνες από τον κύριο ακουστικό φλοιό της άνω κροταφικής έλικας και συνδέεται με το κινητικό κέντρο του λόγου διαμέσου της το-

7.3 Κλινική Συσχέτιση

Βλάβες του Κροταφικού Λοβού

Βλάβες του κροταφικού λοβού προκαλούν:

- Παροξυσμικά επεισόδια αδυναμίας απόκρισης.
- Αυτοματισμοί (άσκοπη συμπεριφορά)
- Ψευδαισθήσεις (οπτικές, ακουστικές και οσφρητικές) και διαταραχές συμπεριφοράς.
- Ετερόπλευρη απώλεια του ανώτερου οπτικού πεδίου.
- **Αφασία του Wernicke:** χαρακτηρίζεται από γρήγορο και ακατανόητο λόγο, δυσκολία ανεύρεσης και επανάληψης λέξεων, απώλεια κατανόησης και παραφασία.

ξοειδούς δεσμίδας.

- Αμφοτερόπλευρες βλάβες στις οπίσθιες κροταφικές περιοχές προκαλούν λεκτική ακουστική αγνωσία (ή ψυχική κώφωση) (**ακουστική αγνωσία αντικειμένων**).
- Δε φαίνεται να υπάρχει επικράτηση στο ένα ημισφαίριο για την αναγνώριση του ήχου.
- Υπάρχει αδυναμία αναγνώρισης ήχων (μη λεκτικού χαρακτήρα) και μνημονικής ανάκλησής τους.
- Η αμουσία (αγνωσία μουσικών ήχων) προκαλείται από βλάβες στις ακραίες οπίσθιες κροταφικές περιοχές.

Βλάβες του Ινιακού Λοβού

- Βλάβες στην περιττεινωτή άλω (μνημονικό οπτικό κέντρο) προκαλούν **οπτική αγνωσία** (ψυχική τύφλωση), κατά τις οποίες, ο ασθενής δεν αναγνωρίζει αυτό που βλέπει.
- Υπάρχει αδυναμία αναγνώρισης αυτού που βλέπει ο ασθενής.

Επικρατές Ημισφαίριο

- Σε ένα άτομο γνωρίζουμε ότι και τα δύο ημισφαίρια έχουν ταυτόσημη μορφολογία και

7.4 Κλινική Συσχέτιση

Βλάβες του Ινιακού Λοβού

Βλάβες του ινιακού λοβού προκαλούν:

- Παροξυσμικές οπτικές παραισθήσεις - ψευδαισθήσεις (σε σχήματα και χρώματα).
- Ετερόπλευρη ομώνυμη ημιανοψία (ετερόπλευρη απώλεια του οπτικού πεδίου)
- **Φλοιώδη τύφλωση** (σε αμφοτερόπλευρες βλάβες) – το άτομο δεν έχει αντίληψη και συνείδηση των οπτικών πληροφοριών.
- **Οπτική αγνωσία** – το άτομο παρουσιάζει ανικανότητα αναγνώρισης αντικειμένων
- **Χρωματική αγνωσία** – το άτομο παρουσιάζει ανικανότητα αναγνώρισης χρωμάτων (οι οφθαλμοί και οι φωτοϋποδοχείς του αμφιβληστροειδούς λειτουργούν κανονικά)
- **Κινητική αγνωσία** - παρουσιάζει ανικανότητα αναγνώρισης της κίνησης ενός αντικειμένου.

δομή. Όχι μόνο συνδέονται αντίστοιχες περιοχές του φλοιού και των δύο ημισφαιρίων με τους συνδέσμους, αλλά η κατάληξη των περισσότερων νευρικών οδών γίνεται σε αντίστοιχες περιοχές του φλοιού των δύο ημισφαιρίων. Παρά ταύτα, υπάρχουν νευρικές λειτουργίες που πραγματοποιούνται από το ένα ημισφαίριο και όχι από το άλλο.

- Το επικρατέστερο ημισφαίριο ελέγχει πιο λεπτομερείς λειτουργίες. Λειτουργίες που πραγματοποιούνται από το επικρατές ημισφαίριο είναι:

1. Επικρατούσα χρήση και επιδεξιότητα του ενός χεριού. Περίπου 90% του ενήλικου πληθυσμού είναι δεξιόχειρες (δηλαδή, ελέγχει το αριστερό ημισφαίριο).

- Αυτό εξηγείται (εν μέρει) επειδή οι περισσότερες κατιούσες ίνες του αριστερού πυραμιδικού δεματίου χιάζονται και φέρονται στο δεξιό ημιμόριο σε σχέση με αυτές που φέρονται στο αριστερό ημιμόριο.

7.2 Πίνακας

Κύριες Νοητικές Λειτουργίες

Αντίληψη	Κατανόηση/ερμηνεία των αισθητικών/αισθητηριακών πληροφοριών.
Προσανατολισμός	Ενημερότητα σχετικά με το περιβάλλον, τον χώρο και τον χρόνο.
Σκέψη	Δημιουργία/χρήση συμβόλων τα οποία αντιπροσωπεύουν γεγονότα και τις σχέσεις μεταξύ τους
Προσοχή	Ικανότητα επικέντρωσης σε συγκεκριμένο αίσθημα ή παράσταση.
Μνήμη	Διατήρηση και ανάκληση εμπειριών και γνώσεων.

2. Ικανότητα εκφοράς του προφορικού λόγου και αντίληψη του γραπτού προφορικού λόγου.

- Περίπου το 95% του ενήλικου πληθυσμού έχει ως επικρατέστερο το αριστερό ημισφαίριο σε ότι αφορά στον λόγο.
- Το κέντρο του λόγου του Wernicke (άνω κροταφική έλικα) δεν είναι συμμετρική μεταξύ των δύο ημισφαιρίων. Αντίθετα, είναι ιδιαίτερα ανεπτυγμένες στην επικρατούσα πλευρά.
- Παρότι η μορφολογική διαφοροποίηση του ενός ημισφαιρίου (μεγαλύτερη ανάπτυξη) φαίνεται από τον 5^ο εμβρυϊκό μήνα, το κέντρο του λόγου στα νεογνά και μικρά παιδιά φαίνεται να έχει παρόμοιες λειτουργικές ικανότητες και στα δύο ημισφαίρια. Το ένα ημισφαίριο επικρατεί σιγά σιγά με τον χρόνο. Πιστεύεται ότι η επικράτηση του ενός ημισφαιρίου επί του άλλου γίνεται λίγο πριν την εφηβεία (από τα 10 χρόνια και μετά).

- Έτσι όταν η βλάβη του ημισφαιρίου συμβεί πριν το παιδί μάθει να μιλά, ο έλεγχος της ομιλίας μεταβιβάζεται στο υγιές ημισφαίριο και έτσι αναπτύσσεται η ομιλία. Αντίθετα όταν η βλάβη συμβαίνει σε άτομα μεγαλύτερης ηλικίας, η μεταβίβαση της λειτουργίας στο υγιές ημισφαίριο είναι δυσκολότερη.

3. Εντόπιση συγκεκριμένων αντικειμένων στο χώρο (στερεοογνωσία).

- Στοιχεία της συμπεριφοράς. **(Πίνακας 7-2).**
- **Το υπολειπόμενο ημισφαίριο** ελέγχει περισσότερο τις γενικευμένες λειτουργίες.
- Λειτουργίες που ελέγχονται από το υπολειπόμενο ημισφαίριο είναι:
 1. Αναγνώριση της μουσικής (ήχου) και των προσώπων.
 2. Έμφαση και τονισμός των λέξεων.
 3. Γενική αντίληψη του χώρου.
 4. Αίσθηση της προοπτικής (σχεδιασμός κατασκευών στον χώρο).

ΒΙΒΛΙΟΓΡΑΦΙΑ

1. Behrmann M, Geng JJ, Shomstein S. Parietal cortex and attention. *Curr Opin Neurobiol* 2004; 14:210-217
2. Binder JR, Frost JA, Hammeke Ta, et al. Function of the left planum temporale in auditory and linguistic processing *Brain*. 1996; 119: 1239-1247
3. Brodal P. *The Central Nervous System, Structure and Function*. Oxford University Press: New York, 1992
4. Brodman K. *Vergleichende Lokalisationslehre der Grosshirnrinde in ihren Prinzipien Dargestellt auf GR-UND des Zellenbaus*. Barth: Leipzig, 1901
5. Buchsbaum BR, Olsen RK, Kock PF et al *Reading, hearing and the plenum temporale Neuroimage* 2005; 24:444-454
6. Chow KL, Leiman AL. *The structural and functional organization of the neocortex. Neurosci Res. Prog Bull* 8: 153, 1970
7. Donoghue JP, Saines JN. *Motor areas of the cerebral cortex. J Clin Neurophysiol* 1994; 11:382-396

8. Goel V, Gold B, Kapur S, et al. Neuroanatomical correlates of human reasoning. *J Cognit Neurosci* 1998; 10: 293-302
9. Hubel TH, Wiesel TN. Functional architecture of macaque monkey visual cortex. *Proc R Soc Lond (Biol)* 198; 1, 1977
10. Jancke L, Steinmate H. Anatomical brain asymmetries and their relevance for functional asymmetries. In : Hugdahl K, Vavison RJ eds. *The asymmetrical brain*. Cambridge: MIT Press 2003; 187-230
11. Kuypers HGJM. Central Cortical projections to motor and somato-sensory cell groups. *Brain* 83: 161-84, 1960
12. Nieuwenhuys R. *Chemoarchitecture of the brain*. Springer – Verlag, Berlin, 1985
13. Pandya DN, Yeterian EH. Architecture and Connections of cortical association areas. In: *Cerebral Cortex*, vol 4, (Peters A, Jones EG, eds.) Plenum: New York, 1985
14. Paulesu P, Frackowiak RSJ, Bottini G. Maps of somatosensory systems. In: Frackowick RSJ, Friston KJ, Firth CD, et al eds. *Human Brain Function* London: Academic Press: 1997: 367-404
15. Penfield W, Boldrey E. Somatic motor and sensory representation in the cerebral cortex of man as studied by electrical stimulation. *Brain* 60: 389, 1937
16. Penfield W, Rasmussen T. *The cerebral cortex of man: a clinical study of localization of function*. New York: Macmillan, 1950
17. Price CJ, *Anatomy of language : contributions from functional imaging* *J Anat* 2000: 197: 335-339
18. Shepherd GM. *Microcircuits in the nervous system* *Sci Am*. 238: 92-103, 1978
19. Sholl DA. *Organization of the Cerebral Cortex* London: Methuen, 1956
20. Snell RS. *Clinical Neuroanatomy for Medical Students*, 3rd Edition, Little, Brown, Boston, 1992
21. Thomson-Schill SL, Dedny M, Goldgerg RF. The frontal lobes and the regulation of metal activity *Curr Opin NEurobiol* 2005: 15: 219-224
22. Von Economo C, Koskinas GN. *Die Cytoarchitektonik der Hirnrinde*. Springer – Verlag, Berlin, 1925
23. Williams PL, Warwick R, Dyson M, Bannister LH. *Gray's Anatomy (37th Brit ed.)* Philadelphia: Saunders, 1989
24. Ziles K, Palomero-Gallanher N, Schleicher A. Transmitter receptors and functional anatomy of the cerebral cortex. *J Anat* 2004, 205:417-432