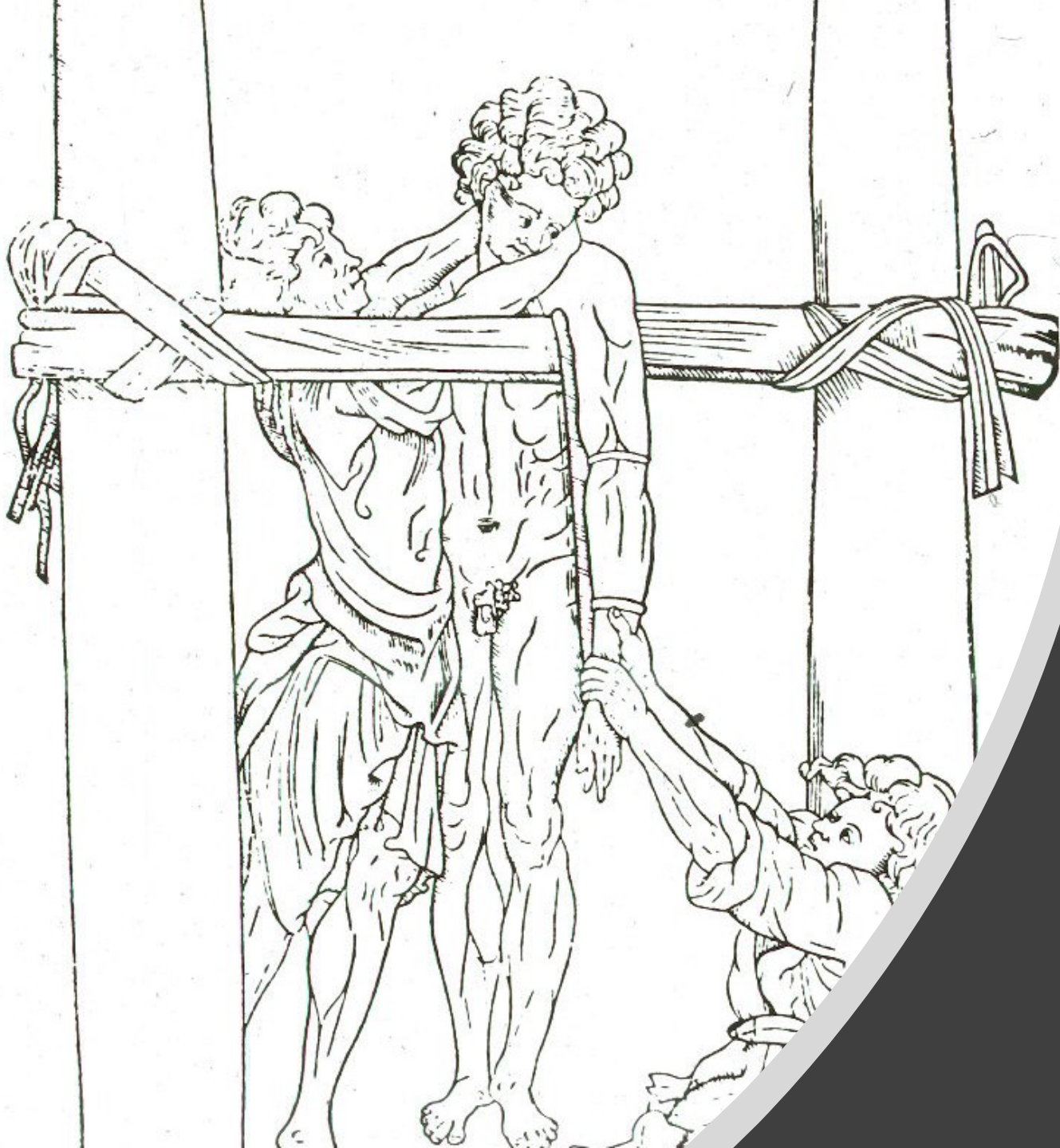

Εξαρθρήματα (Όμου, Αγκώνα)

ΘΕΜΙΣΤΟΚΛΗΣ ΦΛΩΡΟΣ

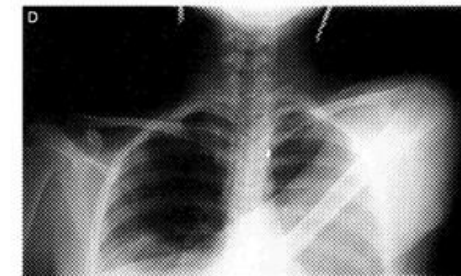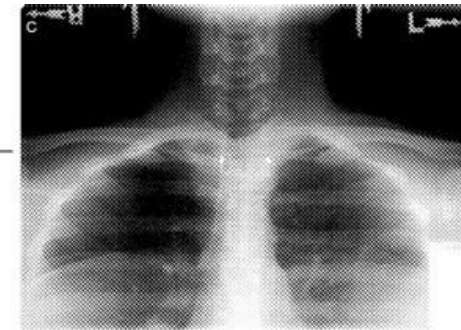
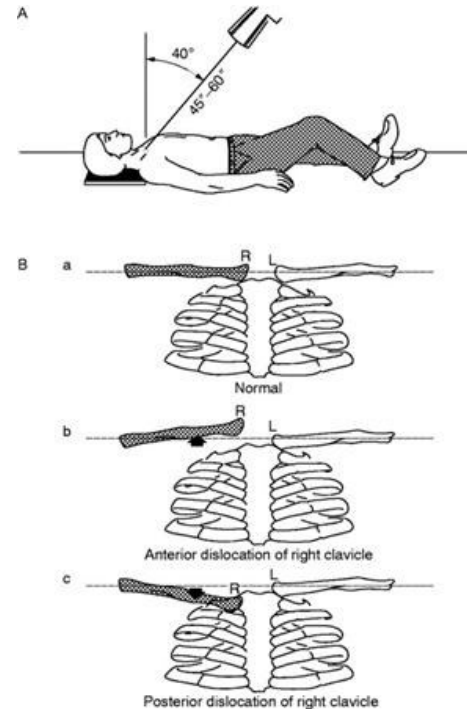
ΕΠ. ΕΠΙΜΕΛΗΤΗΣ

Β' ΠΑΝΕΠΙΣΤΗΜΙΑΚΗΣ ΟΡΘΟΠΑΙΔΙΚΗΣ ΚΛΙΝΙΚΗΣ

Γ.Ν. ΚΩΝΣΤΑΝΤΟΠΟΥΛΕΙΟ

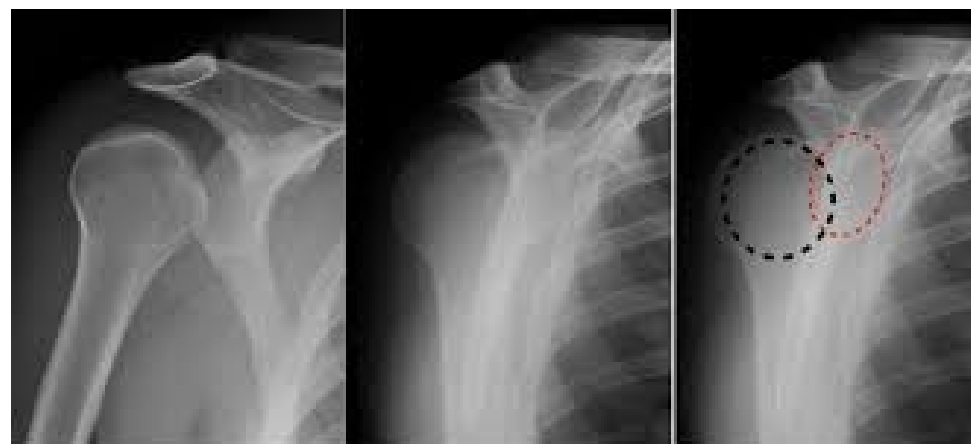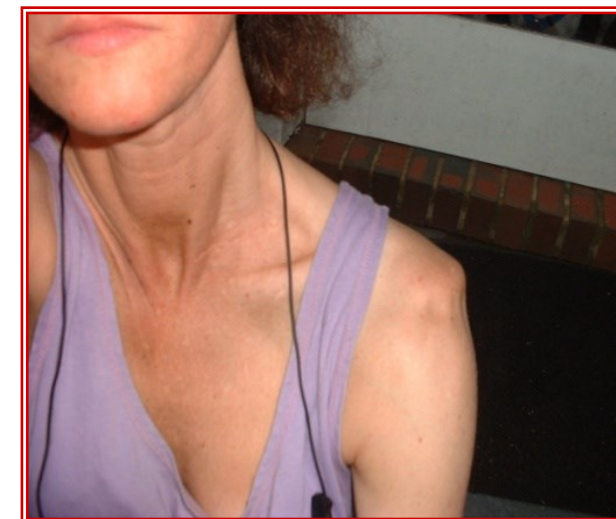
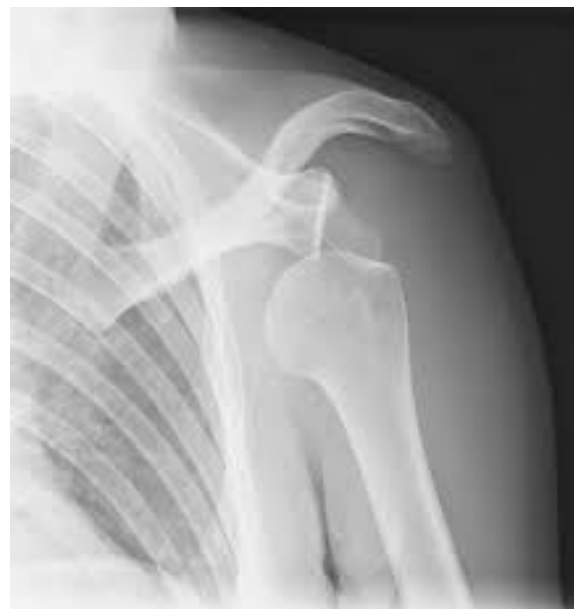ΚΑΚΩΣΕΙΣ ΩΜΟΥ

- Εξάρθρημα Στερνοκλειδικής άρθρωσης
 - Διάγνωση με CT ή X-ray (sererpendity view)
- 4 τύποι
 - Πρόσθιο
 - Οπίσθιο
 - Χρόνιο
 - Ψευδοεξάρθρημα



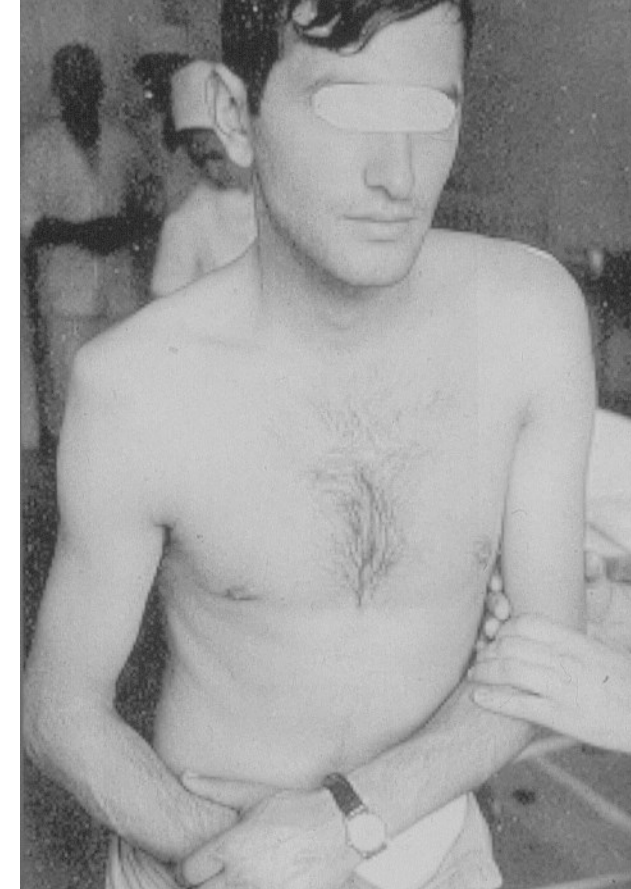
Εξαρθρήματα Ώμου

- **TUBS**
 - Traumatic
 - Unilateral
 - Bankart lesion
 - (requiring) Surgery
- **AMBRI**
 - Atraumatic
 - Multidirectional
 - Bilateral
 - Rehabilitation (required)
 - Inferior capsular shift
- 4 τύποι
 - Πρόσθιο
 - Πολλαπλών κατευθύνσεων
 - Οπίσθιο
 - Κατώτερο
- Διαγνωστικές α/α
- **Sulcus sign**



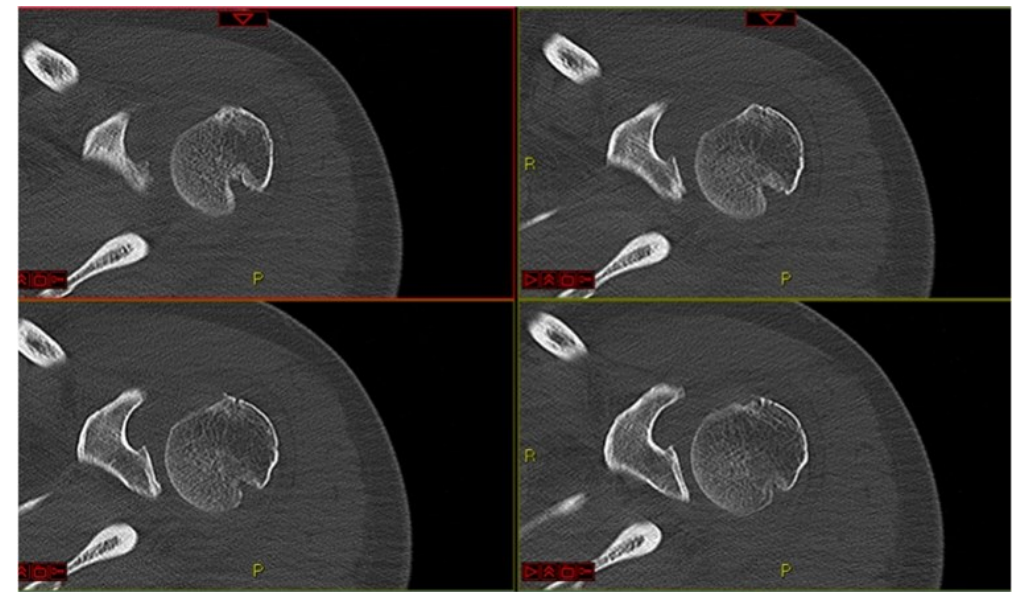
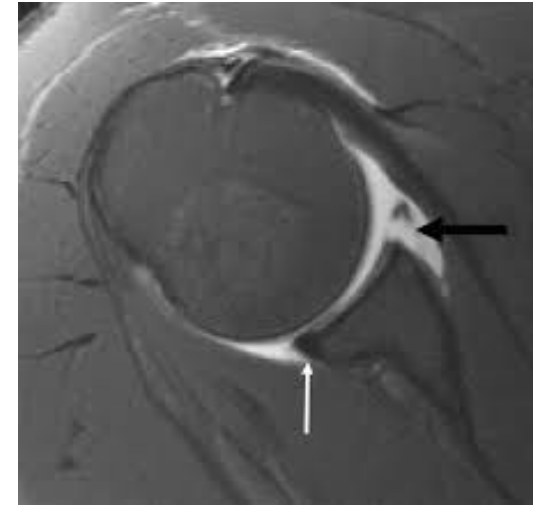
Εξάρθρηματα Ώμου – Πρόσθιο

- Πτώση με τον ώμο σε απαγωγή και έξω στροφή
- Διάγνωση:
 - Επώδυνο
 - Τραυματικό – ετερόπλευρο
 - Διαμασχαλιαία προβολή
- Θεραπεία:
 - Κλειστή ανάταξη
 - Ανάρτηση 2-4 εβδ και ενδυνάμωση στροφικού πετάλου
 - Σε υποτροπή ή ρήξη στροφικού πετάλου – χειρουργείο
- Υποτροπή 80 % σε εφήβους
- Συχνά κάκωση στροφικού πετάλου >60 ετών



➤ Συνοδές κακώσεις:

- Πρόσθια ρήξη επιχείλιου χόνδρου (Bankart)
- HAGL,
- GLAD,
- ALPSA
- Βλάβες Hill-Sachs
 - Σταθερά (<20% αρθρικής επιφάνειας)
 - Ασταθή (20-50% αρθρικής επιφάνειας)



ΘΕΡΑΠΕΙΑ

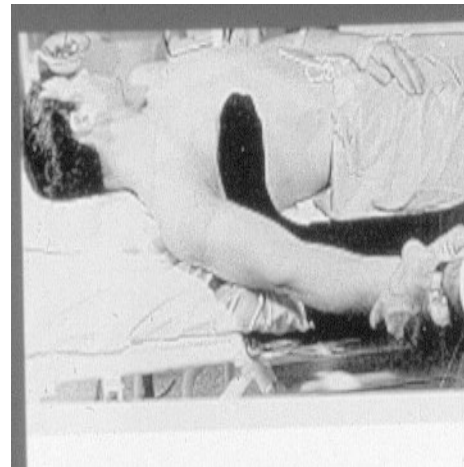
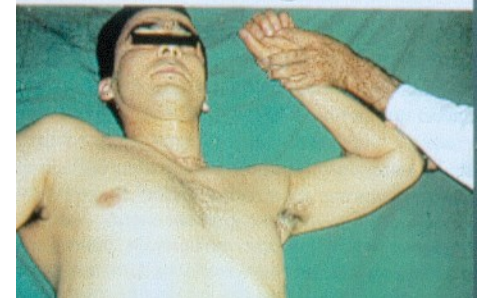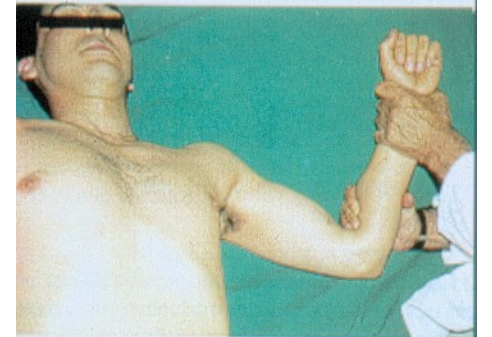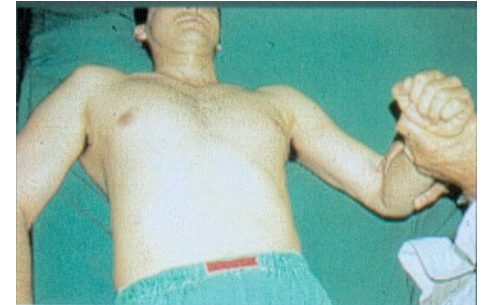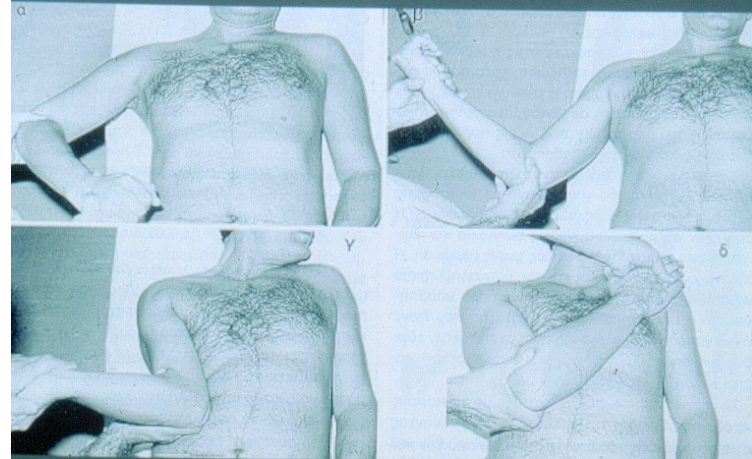
- Ανάταξη :
 - Kocher
 - Ιπποκράτης
 - Stimson
- Ακινητοποίηση: 3 εβδομαδες

Επιπλοκές

Πάρεση μασχालιαίου νεύρου

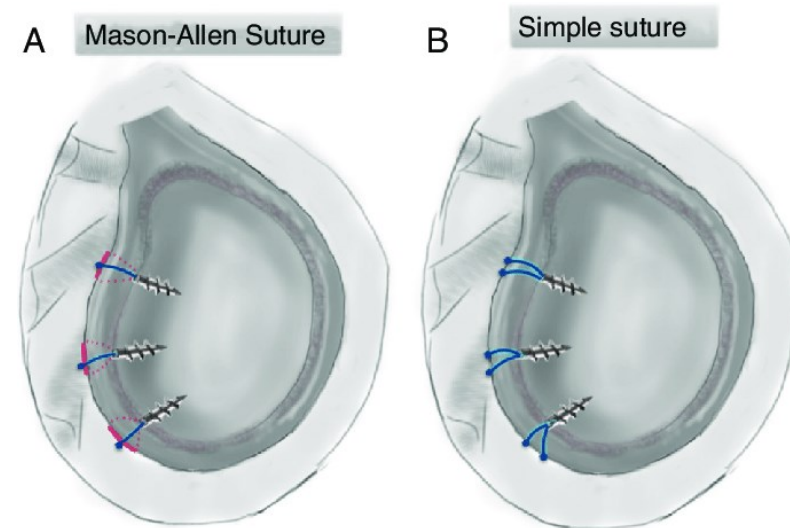
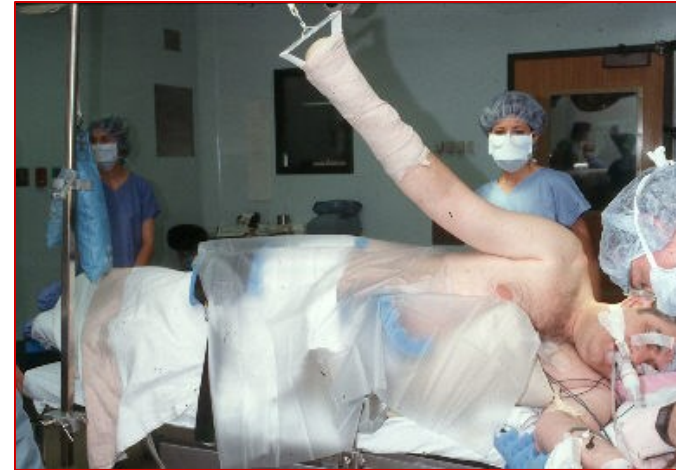Ρήξη του μυοτενόντιου πετάλου των στροφέων

Κάταγμα βραχιονίου



Θεραπεία

- Χειρουργική
- Αθλητές σε 1^ο εξάρθρημα
- Καθ' έξιν εξάρθρημα (> 2 φορές)
- Αστάθεια πολλαπλή
- Αρθροσκοπική με επανακαθήλωση του επιχειλίου χόνδρου με άγκυρες
- Latarjet
- Remplissage



Εξαρθρήματα Ώμου – Πολλαπλών κατευθύνσεων

- Διάγνωση

- Αμφοτερόπλευρο
- Ατραυματικό-ανώδυνο
- Κλινικά : εξάρθρωση σε όλες τις θέσεις
- Γενικευμένη συνδεσμική χαλαρότητα (Ehler-Danlos, Marfan)

- Θεραπεία

- Ενδυνάμωση στροφικού πετάλου
- Κατώτερη μετάθεση αρθρικού θυλάκου αν δεν ανταποκρίνονται τα συντηρητικά μέτρα για 6 μήνες

Εξαρθρήματα Ώμου – Οπίσθιο

- Διάγνωση

- Επιληπτικές κρίσεις και ηλεκτροπληξία
- Διαμασχαλιαία προβολή
- Έλλειμμα έξω στροφής

- Συνοδές κακώσεις

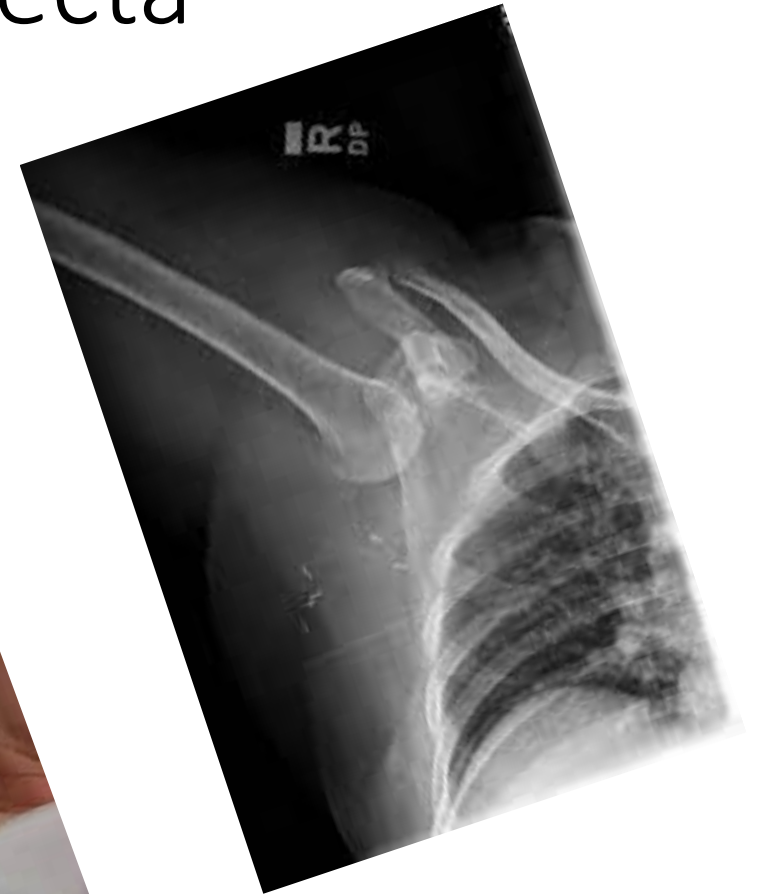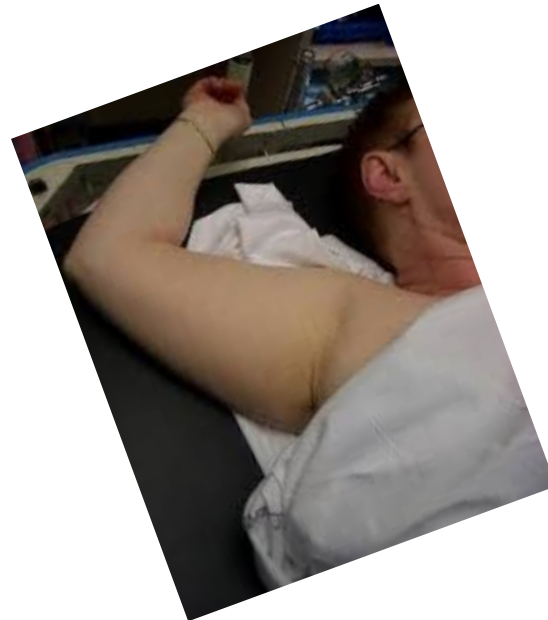- # ελάσσονος βραχιονίου ογκώματος
- Ανάστροφη βλάβη Hill-Sachs

- Θεραπεία

- Ακινητοποίηση 3-6 εβδ
- Ενδυνάμωση στροφικού πετάλου
- Μοσχεύματα στο έλλειμμα της βραχιόνιας κεφαλής
- Μετάθεση κορακοειδούς απόφυσης
- Αρθροπλαστική επιφανείας σε μεγάλα ελλείμματα

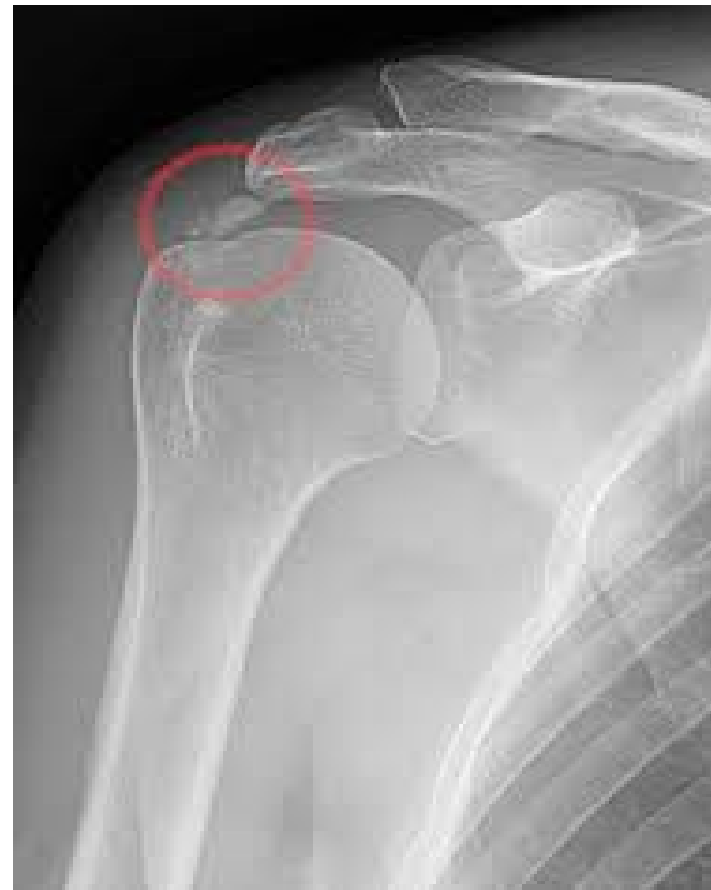Εξαρθρήματα Ώμου – Luxatio erecta

- Τροχαίο ή αθλητική κάκωση (0,5 %)
- Βραχίονας σε απαγωγή 100° - 160°
- Νευρολογική βλάβη 60 %
- Αγγειακή βλάβη 40%
- Θεραπεία
 - Κλειστή ανάταξη



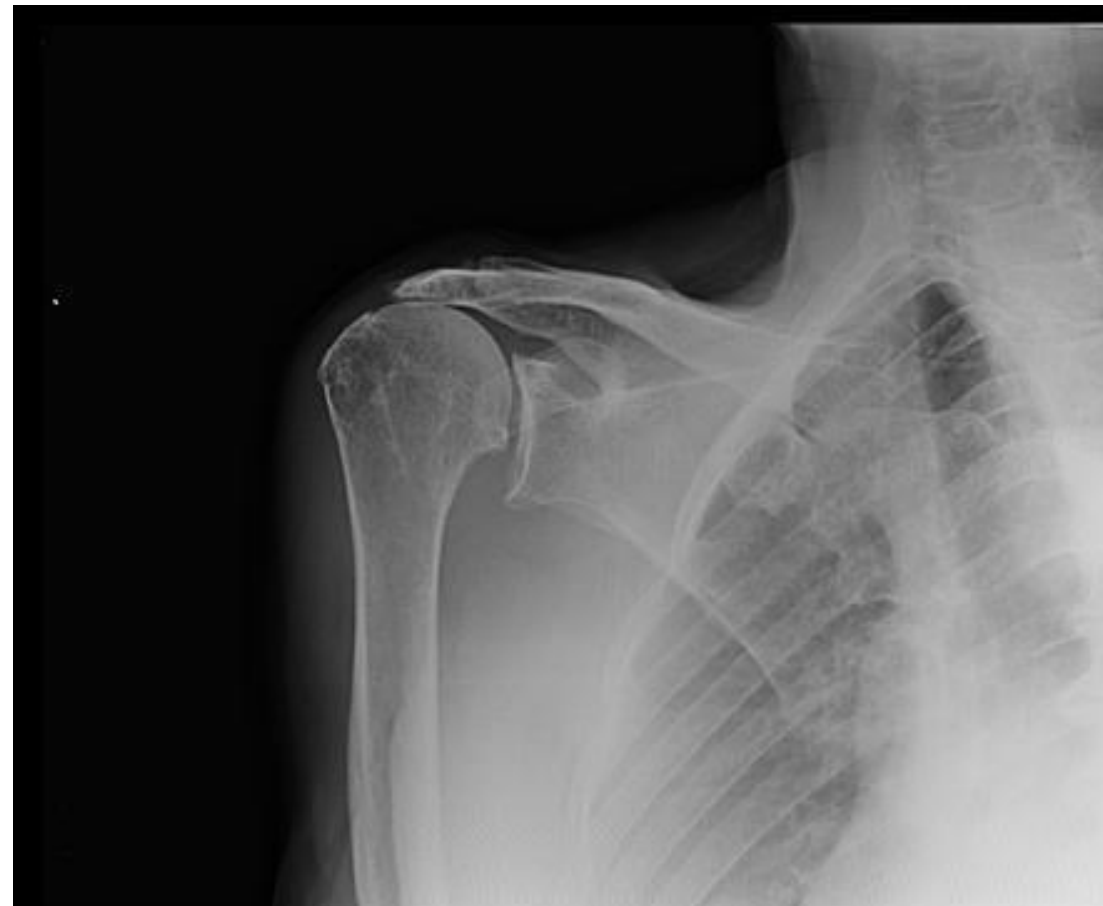Ασβεστοποιός τενοντίτιδα

- Εναπόθεση αλάτων ασβεστίου στην περιοχή του τένοντα του υπερακανθίου
- 2^η -3^η δεκαετία γυναίκες
- Συντηρητική αντιμετώπιση με έγχυση κορτιζόνης, ΜΣΑΦ, Φ/Θ



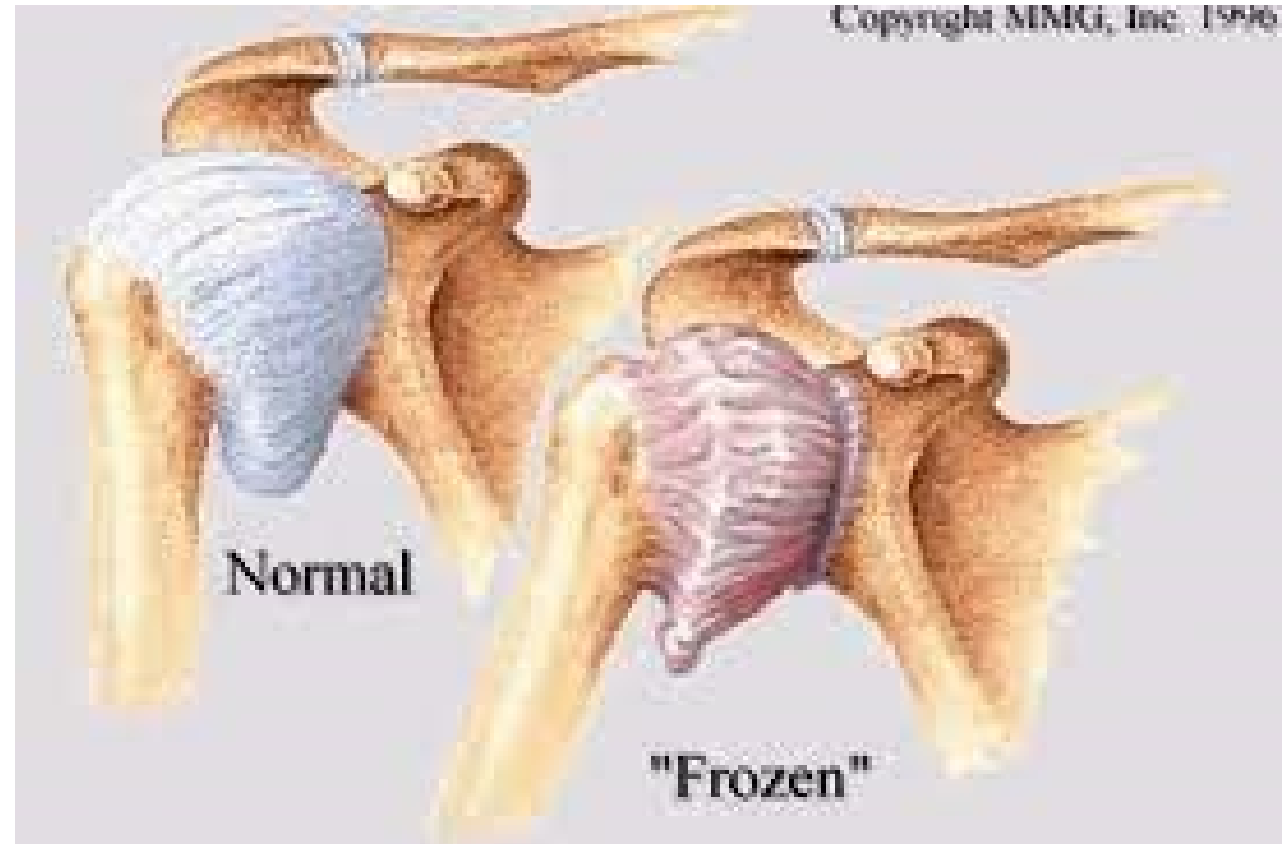
Αρθροπάθεια του μυοτενόντιου πετάλου

- Πλήρης ρήξη μυοτενόντιου πετάλου
- Μετακίνηση της κεφαλής προς τα άνω
- Πρόσκρουση και πόνος κατά την κίνηση
- Συντηρητική: ενδυνάμωση δελτοειδούς
- Χειρουργική: ανάστροφη ολική ώμου



Σύνδρομο παγωμένου ώμου

- Φλεγμονή αρθρικού θυλάκου, ο οποίος παχύνεται και ρικνώνεται
- Συχνό σε ΣΔ, ΡΑ, ΣΕΛ, θυρεοειδοπάθεια
- Κλινικά περιορισμός έξω στροφής
- Τρία στάδια(πόνος, δυσκαμψία, αποδρομή)



Θεραπεία

- Στάδιο πόνου: ΜΣΑΦ, Φυσικοθεραπεία
- Στάδιο δυσκαμψίας: Φυσικοθεραπεία, εργοθεραπεία
- Εμμένουσα δυσκαμψία: κινητοποίηση υπό αναισθησία, αρθροσκοπική συμφυσιόλυση