

# ΘΕΜΑΤΑ ΓΡΑΠΤΗΣ ΕΞΕΤΑΣΗΣ ΚΑΝΟΝΙΚΩΝ & ΜΕΤΑΦΟΡΕΩΝ

## ΦΟΙΤΗΤΩΝ ΙΑΤΡΙΚΗΣ ΣΤΗΝ ΠΑΘΟΛΟΓΙΚΗ ΑΝΑΤΟΜΙΚΗ Ι - 18.1.2019

Απαντήστε με *συντομία* και *σαφήνεια* το ένα ολόκληρο από τα παρακάτω δύο **ζητήματα** των 60 μορίων το καθένα.

### Π Ρ Ω Τ Ο Ζ Η Τ Η Μ Α

- 1) Αντιστοιχίστε, με τον καλύτερο δυνατό τρόπο, μία προς έναν, τις παθολογοανατομικές – μοριακές τεχνικές του συνόλου Α με τους στόχους του συνόλου Β και γράψτε απλώς τα ζεύγη σας στην κόλλα σας ( π.χ. Α1-Β6).

#### Σύνολο Α

1. Ανοσοϊστοχημεία
2. In situ DNA υβριδισμός
3. PCR
4. In situ RNA υβριδισμός
5. Western blotting
6. Συγκριτικός Γενωμικός Υβριδισμός
7. Southern blotting
8. Northern blotting
9. cDNA arrays
10. Αλληλούχιση
11. RT-PCR (Reverse Transcription PCR)
12. gene arrays

#### Σύνολο Β

1. Εντόπιση RNA αλληλουχίας σε ιστικό επίπεδο
2. Ανάγνωση αλληλουχίας βάσεων για ταυτοποίηση μεταλλαγής
3. Εντόπιση πρωτεϊνών σε ιστικό επίπεδο
4. Προσδιορισμός σε μεμβράνη πρωτεϊνών από ιστικό εκχύλισμα
5. Εντόπιση DNA αλληλουχίας σε ιστικό επίπεδο
6. Ενίσχυση και προσδιορισμός RNA αλληλουχίας από ιστικό εκχύλισμα, μετά από αντίστροφη μεταγραφή.
7. Προσδιορισμός ενισχύσεων και ελλείψεων χρωμοσωμικών περιοχών
8. Προσδιορισμός σε μεμβράνη DNA αλληλουχιών από ιστικό εκχύλισμα
9. Προσδιορισμός σε μεμβράνη RNA αλληλουχιών από ιστικό εκχύλισμα
10. Προσδιορισμός μαζικά πολλών γονιδιακών μεταλλαγών σε μικροσυστοιχίες
11. Προσδιορισμός μαζικά μεταγράφων σε μικροσυστοιχίες γονιδιακής έκφρασης
12. Ενίσχυση και προσδιορισμός DNA αλληλουχίας από ιστικό εκχύλισμα

- 2) **A.** Ονομάστε την κύρια ομάδα των σημαντικότερων αποδομητικών της εξωκυτταρικής θεμέλιας ουσίας, ενζύμων που παίζουν ρόλο στη διηθητική ανάπτυξη των όγκων, τις πηγές τους καθώς και τις 4 επί μέρους ομάδες (της εν λόγω κύριας ομάδας) με τη δράση της καθεμιάς. Αναφέρατε επιγραμματικά τις δράσεις της εν λόγω κύριας ομάδας ενζύμων στο φαινόμενο της επιθηλιο-μεσεγγυματικής μετάπτωσης κατά την εξέλιξη του καρκίνου.

**B.** Περιγράψτε συνοπτικά τις οδούς πρόκλησης υπερβολικής ινοπλασίας μέσω του μετατρεπτικού αυξητικού παράγοντα-β (TGF-β) και τα αντίστοιχα μέσα κατάλληλης θεραπευτικής παρέμβασης ( λ.χ. στις περιπτώσεις υπερτροφικών ουλών και χηλοειδών ).

- 3) Αναφέρατε τις συνηθέστερες θέσεις εντόπισης, τη μακροσκοπική και μικροσκοπική εικόνα του μικροκυτταρικού καρκινώματος του πνεύμονα.

- 4) **A.** Τύποι αιματογενών μεταστάσεων **B.** Παραδείγματα κοιλωματικών μεταστάσεων

- 5) **A.** Συμπληρώστε τα κενά των παρακάτω προτάσεων με τις πλέον κατάλληλες λέξεις και απλώς μεταφέρετε τις λέξεις ανά πρόταση ( 5A1: .... , 5A2: .... , κλπ. ) στην κόλλα σας

1. Οι τρεις κύριες εκδηλώσεις (αποτελέσματα) της ισχαιμικής καρδιοπάθειας είναι: ....., ..... και .....

2. Για την εμφάνιση προκάρδιου άλγους λόγω αθηροσκλήρυνσης, η επιφάνεια του αυλού της εμπλεκόμενης στεφανιαίας αρτηρίας, σε εγκάρσια διατομή, μειώνεται σε ποσοστό > του ....%.

3. Σε έμφραγμα εντοπιζόμενο στο πλάγιο τοίχωμα της αριστεράς κοιλίας, έχει αποφραχθεί .....

4. Στη μη βακτηριακή ακροχορδονώδη ενδοκαρδίτιδα, οι εκβλαστήσεις εμφανίζονται στην ..... επιφάνεια των προσβεβλημένων βαλβίδων.

5. Σε τραυματισμό του περικαρδίου από τέμνον ή νύσσον όργανο, μπορεί να εμφανισθεί ..... ή .....

5) **B.** Επιλέξτε μία σωστή απάντηση για κάθε μία από τις 5 παρακάτω ερωτήσεις πολλαπλής επιλογής που άπτονται της αθηροσκλήρυνσης και της θρόμβωσης και μεταφέρετε τις απαντήσεις στην κόλλα σας (π.χ. 5B1-ii).

1. Άτομο 56 ετών αναφέρει μειωμένη ανοχή στην άσκηση, τα τελευταία 5 χρόνια. Κατά το τελευταίο έτος, αισθάνεται θωρακικό πόνο μετά από το ανέβασμα σκάλας. Καπνίζει 2 πακέτα τσιγάρα την ημέρα. Κατά τη φυσική εξέταση, ανευρίσκεται αρτηριακή πίεση 155/95 χιλ. Hg. Ο δείκτης μάζας σώματος του ατόμου είναι 30. Τα εργαστηριακά ευρήματα περιλαμβάνουν συνολική χοληστερόλη ορού 245 mg/dL με HDL χοληστερόλη 22 mg/dL. Ποιά από τις ακόλουθες αγγειακές ανωμαλίες είναι πιο πιθανό να έχει προσβάλει το εν λόγω άτομο;

i. Λεμφοίδημα ii. Ασβέστωση του μέσου χιτώνα iii. Αθηροσκλήρυνση iv. Εν τω βάθει φλεβική θρόμβωση v. Πλεξοειδής αρτηριοπάθεια

2. Πενηταετήχρονη γυναίκα, μέχρι πρότινος υγιής, νοσηλεύεται για πνευμονία. Τη 10η ημέρα της νοσηλείας της, διαπιστώνεται οίδημα και ευαισθησία στο δεξιό κάτω άκρο, η οποία έχει αναπτυχθεί τις τελευταίες 48 ώρες. Η άνοδος του ποδιού προκαλεί πόνο στην ασθενή. Η υπερηχογραφική εξέταση αποκαλύπτει ευρήματα που υποδηλώνουν θρόμβωση της μηριαίας φλέβας. Ποιός από τους ακόλουθους παράγοντες είναι πιο πιθανό να έχει συμβάλει καθοριστικά στην εμφάνιση των παραπάνω ευρημάτων;

i. Σύνδρομο Trousseau ii. Ακινησία iii. Ανεπάρκεια πρωτεΐνης C iv. Εγκυμοσύνη v. Υπέρταση

3. Άνδρας 62 ετών αισθάνεται υποστηρικτικό θωρακικό άλγος μετά από άσκηση, με αυξανόμενη συχνότητα τους τελευταίους 6 μήνες. Το ηλεκτροκαρδιογράφημά του παρουσιάζει χαρακτηριστικά συμβατά με ισχαιμική καρδιοπάθεια. Έχει συνολική χοληστερόλη ορού 262 mg/dL. Η αγγειογραφία αναδεικνύει σοβαρού βαθμού στένωση των στεφανιαίων αρτηριών. Σε ποιά από τις ακόλουθες ανατομικές θέσεις είναι πιθανότερο να εμφανιστεί τοιχωματικός θρόμβος σε αυτόν τον ασθενή;

i. Αριστερή κοιλία ii. Αριστερός κόλπος iii. Δεξιά κοιλία iv. Αορτή v. Κοίλη φλέβα

4. Εξηνταεξάχρονος άνδρας με νόσο του Πάρκινσον, αναπτύσσει πλευριτικού τύπου πόνο στο θώρακά του. Κατά τη φυσική εξέταση, διαπιστώνεται μυϊκή σύσπαση του κατώτερου δεξιού θωρακικού τοιχώματος, με αμβλύτητα κατά την επίκρουση. Η αξονική τομογραφία θώρακα αναδεικνύει μια εστιακή, σφηνοειδή περιοχή αιμορραγίας στο δεξιό κάτω λοβό, με τη βάση της προς τον υπεζωκότα. Ποιό το πιθανότερο αίτιο αυτής της πνευμονικής βλάβης; Δικαιολογήστε την απάντησή σας σε μία πρόταση.

i. Θρόμβωση ii. Αρτηριοσκλήρυνση iii. Αθηροσκλήρυνση iv. Αγγειίτιδα v. Εμβολισμός

5. Σε διεξαγόμενη μελέτη αθηρογένεσης, διαπιστώνεται τάση σχηματισμού αθηρωμάτων σε σημεία διχασμού αρτηριών, όπως οι καρωτίδες και η αορτή. Ποιό από τα ακόλουθα συμβάντα σε αυτές τις θέσεις των αρτηριών είναι πιθανότερο να πυροδοτήσει τη διεργασία της αθηρογένεσης;

i. Η υποξαμία ii. Η συσσώρευση προϊόντων διάσπασης της χοληστερόλης iii. Η γαλακτική οξέωση iv. Η ενδοθηλιακή δυσλειτουργία v. Η σύνθεση κολλαγόνου

6) **A.** Παρατηρήστε τις μικροσκοπικές εικόνες τομών αιματοξυλίνης – ηωσίνης 6A και 6B από δύο κοινής ιστογένεσης, βλεννογονικά καρκινώματα δύο ασθενών. Ποιό από τα δύο καρκινώματα μπορεί εύκολα να τυποποιηθεί ιστολογικά και γιατί; Πώς μπορεί να αποδειχθεί η κοινή ιστογενετική ταυτότητα του άλλου καρκινώματος; Καθορίστε το βαθμό διαφοροποίησης/κακοήθειας του καθενός από τα δύο εικονιζόμενα καρκινώματα.

**B.** Τα μεσεγχοματογενή νεοπλάσματα εμφανίζουν διαφορετικά ιστολογικά πρότυπα ανάπτυξης. Αναφέρετε τουλάχιστον 4 (τέσσερα) χαρακτηριστικά πρότυπα από αυτά. Παρατίθενται δύο φωτογραφίες ιστολογικών προτύπων (Εικ. 6Γ & 6Δ). Σε ποιό μεσεγχοματογενές νεόπλασμα θα μπορούσε να αφορά η καθεμία;

## ΔΕΥΤΕΡΟ ΖΗΤΗΜΑ

- 1) **A.** Ενδείξεις, χρονική διάρκεια και σημασία του αποτελέσματος της ταχείας βιοψίας.  
**B.** Περιγράψτε συνοπτικά το σύγχρονο ρόλο του παθολογοανατόμου στη φροντίδα υγείας των ασθενών ενός (τριτοβάθμιου) αντικαρκινικού νοσοκομείου.
- 2) **A.** Ποιές οι ποικίλες εμφανίσεις που μπορεί να έχει το υπόστρωμα των νεοπλασμάτων κατά τη μελέτη τους στο φωτομικροσκόπιο;  
**B.** Ποιά τα ιδιαίτερα πυρηνικά χαρακτηριστικά που μπορεί να εμφανίζουν κατά τη μελέτη τους στο φωτομικροσκόπιο τα μικροκυτταρικά καρκινώματα, οι νευροενδοκρινείς (καρκινοειδείς) όγκοι, τα ογκοκυτώματα και τα μελανώματα;
- 3) Παρατηρήστε και περιγράψτε αδρά τα δύο ζεύγη μακροσκοπικών και αντίστοιχων μικροσκοπικών αλλοιώσεων του βλεννογόνου του πεπτικού σωλήνα δύο ενδοσκοπηθέντων ασθενών ( 1<sup>ο</sup> ζεύγος: Εικόνες 3A.1-3A.2 & 2<sup>ο</sup> ζεύγος: 3B.1-3B.2 ) αναδεικνύοντας τις ομοιότητες, τις διαφορές τους και το γενικό σκεπτικό της θεραπευτικής αντιμετώπισης του κάθε ασθενούς.
- 4) Αντιστοιχίστε, με τον καλύτερο δυνατό τρόπο, τα στοιχεία του συνόλου Α με τις μορφολογικά χαρακτηριζόμενες βάσει του εξιδρώματός τους, φλεγμονές του συνόλου Β και γράψτε απλώς τα ζεύγη σας στην κόλλα σας. Επισημαίνεται ότι κάποιο ή κάποια από τα στοιχεία του συνόλου Α αντιστοιχούν στην ίδια κατηγορία φλεγμονής του συνόλου Β, ενώ κάποια ή κάποιες φλεγμονές του συνόλου Β παραμένει/-ουν χωρίς αντιστοίχιση.

### Σύνολο Α

- Ιογενής μυοκαρδίτιδα
- Δοθιήνωση
- Πέμφιγα
- Τραχιά καρδιά με λάχνες (cor villosum)
- Ισχαιμική νέκρωση άκρου ποδιού διαβητικού ασθενούς
- Επαφή με τσουκνίδα
- Σύνδρομο Goodpasture
- Λοίμωξη από σαλμονέλλα του τύπου
- Χολέρα
- Ερυσίπελας

### Σύνολο Β

- Ιστιοκυτταρική φλεγμονή
- Ορώδης φλεγμονή
- Γαγγραινώδης φλεγμονή
- Ιν(ιδ)ώδης φλεγμονή
- Κλινικώς οξεία, λεμφοκυτταρική φλεγμονή
- Καταρροϊκή φλεγμονή
- Κοκκιοματώδης φλεγμονή
- Ψευδομεμβρανώδης φλεγμονή
- Αιμορραγική φλεγμονή
- Πυώδης φλεγμονή

5) **A.** Αναφέρατε τα επίπεδα ρύθμισης της κυτταρικής αύξησης/ιστικής αναγέννησης όπου μπορούν να προκύψουν λάθη και να αποτελέσουν αιτία καρκινογένεσης.

**B.** Εξηγήστε, με ένα παράδειγμα, πώς εφαρμόζεται η αρχή της ειδικής αναστολής της μεταβίβασης σημάτων στη σύγχρονη θεραπευτική των όγκων.

6) **A.** Συμπληρώστε τα κενά των παρακάτω προτάσεων με τις πλέον κατάλληλες λέξεις και απλώς μεταφέρετε τις λέξεις ανά πρόταση ( 6A1: ..... , 6A2: ..... , κλπ. ) στην κόλλα σας.

1. Ο όρος «αρτηριοσκληρυνση» περιλαμβάνει τις εξής τρεις οντότητες: ..... , ..... και .....

2. Κατά την παθογένεση της αθηρωματικής αλλοίωσης, οι συσσωρευόμενες, χαμηλής πυκνότητας, οξειδωμένες λιποπρωτεΐνες αναγνωρίζονται από .....

3. Κομβικό σημείο στην παθογένεση της φλεγμονής στη λιπιδική πλάκα μιας αθηρωματικής αλλοίωσης συνιστά η αλληλεπίδραση του διπόλου υποδοχέα/συνδέτη ...../..... μεταξύ των εξής κυττάρων: ..... και ..... , αντίστοιχα.

4. Η αθηρωματική βλάβη τύπου IV θεωρείται, πλέον, προχωρημένη, λόγω της σημαντικής αποδιοργάνωσης που επιφέρει στον .... χιτώνα του αγγείου ο ..... πυρήνας.

5. Σε μια αθηρωματική πλάκα τύπου VI, τα αιματώματα που προηγούνται της δημιουργίας ..... , προκαλούνται κυρίως από ..... στην ..... της πλάκας και, κατά δεύτερο λόγο, από ..... μέσα στην πλάκα.

**6) Β.** Επιλέξτε μία μόνο σωστή απάντηση για κάθε μία από τις 5 παρακάτω ερωτήσεις πολλαπλής επιλογής που άπτονται του καρδιαγγειακού συστήματος και μεταφέρετε τις απαντήσεις στην κόλλα σας (π.χ. 6B1-iv).

**1.** Μια 63χρονη γυναίκα αναφέρει ξαφνική εμφάνιση πόνου στο στήθος της, «σα μαχαιριά», που ακτινοβολεί στη ράχη της. Ήταν προηγουμένως υγιής εκτός από το ιστορικό ανεπαρκούς ελέγχου της υπέρτασής της. Μεταφέρεται στο νοσοκομείο και, κατά την άφιξή της, διαπιστώνονται καρδιακός ρυθμός 90 σφύξεων το λεπτό, 20 αναπνοές το λεπτό, θερμοκρασία 36,8 ° C και αρτηριακή πίεση 150/100 χιλ. Hg. Ακροαστικώς, δεν διαπιστώνονται φυσηήματα, ήχος τριβής ή καλπαστικός καρδιακός ρυθμός. Η ακτινογραφία θώρακα αποκαλύπτει διευρυσμένο το μεσοθωράκιο. Τα εργαστηριακά ορολογικά ευρήματα περιλαμβάνουν ολική κρεατινική κίνηση 55 U / L, κρεατινίνη 0,9 mg / dL και γλυκόζη 123 mg / dL. Ποιά από τις παρακάτω είναι η πιο πιθανή διάγνωση;

**i.** Ινιδώδης περικαρδίτιδα **ii.** Διαχωρισμός-διατομή της αορτής **iii.** Λοιμώδης ενδοκαρδίτιδα **iv.** Διατακτική μυοκαρδιοπάθεια **v.** Έμφραγμα του μυοκαρδίου

**2.** Άντρας 45 ετών μεταφέρεται επευσμένα στο νοσοκομείο μετά από την ξαφνική εμφάνιση επεισοδίου συντριπτικού υποστερνικού θωρακικού πόνου. Λαμβάνει τις πρώτες βοήθειες. Οι ηλεκτροκαρδιογραφικές του αλλοιώσεις κρίνονται συμβατές με την παρουσία ευρείας προσθιοπλάγιας περιοχής εμφράγματος, προσβάλλουσας το τοίχωμα της αριστερής κοιλίας. Ο ασθενής αναπτύσσει καρδιογενή καταπληξία. Ποιό από τα παρακάτω μικροσκοπικά ευρήματα είναι πιθανότερο να παρατηρείται στην πάσχουσα περιοχή, δυο ημέρες μετά την έναρξη του θωρακικού πόνου;

**i.** Ινοβλάστες και εναπόθεση κολλαγόνου **ii.** Πολλαπλασιασμός τριχοειδών και μακροφάγα **iii.** Κοκκιωματώδης φλεγμονή **iv.** Νέκρωση μυοκαρδιακών ινών με ουδετερόφιλα **v.** Περιαγγειακές λεμφοκυτταρικές διηθήσεις

**3.** Γυναίκα ηλικίας 45 ετών, με επεισόδια ρευματικού πυρετού προ ετών, εμφανίζει επιδεινούμενη δύσπνοια τα τελευταία 3 χρόνια και πλέον χρειάζεται δύο μαξιλάρια για να μπορεί να κοιμάται. Τον τελευταίο χρόνο, η ασθενής αναφέρει δυσκαταποσία. Δεν υπάρχει ιστορικό θωρακικού πόνου σε αυτή την ασθενή. Πριν από ένα μήνα, υπέστη ένα εγκεφαλικό επεισόδιο με αποτέλεσμα την αδυναμία κίνησης του αριστερού της χεριού. Η ασθενής είναι άπυρητη. Η ακτινογραφία θώρακος αποκαλύπτει ένα σχεδόν κανονικό μέγεθος αριστερής κοιλίας με προεξέχον το όριο του αριστερού κόλπου. Ποιό από τα ακόλουθα πιθανότερα δικαιολογεί τα παραπάνω;

**i.** Στένωση της μιτροειδούς βαλβίδας **ii.** Στένωση της αορτής **iii.** Ανοιχτό ωοειδές τρήμα **iv.** Ιδιοπαθής υπέρταση **v.** Μυοκαρδιοπάθεια

**4.** Κοπέλα, ηλικίας 19 ετών, αναφέρει αυξανόμενο αίσθημα κακουχίας επί πεντάμηνο. Κατά τη διάρκεια της φυσικής εξέτασης ακούγεται καρδιακό φύσημα που χαρακτηρίζεται από μεσοσυστολικό κλικ. Το ηχοκαρδιογράφημα καταδεικνύει ανεπάρκεια της μιτροειδούς βαλβίδας με μετατόπιση της μίας γλωχίνας της προς τα πάνω. Υπάρχει 4 εκ. διάταση της αορτής κατά τη ρίζα της. Ανευρίσκεται εκτοπία του φακού του δεξιού οφθαλμού της ασθενούς. Ένα χρόνο αργότερα, «εν αιθρία», συμβαίνει αιφνίδιος θάνατος. Κατά τη νεκροτομή διαπιστώνεται πρόπτωση της μιτροειδούς βαλβίδας με επιμήκυνση, λέπτυνση και ρήξη των τενοντίων χορδών της. Η μετάλλαξη ποιού από τα παρακάτω γονίδια είναι πιθανότερο να υπάρχει σε αυτή την ασθενή; Δικαιολογήστε την απάντησή σας σε μία πρόταση.

**i.** Γονίδιο της Β -μυοσίνης **ii.** Γονίδιο του διαμεμβρανικού ρυθμιστή αγωγιμότητας στην κυστική ίνωση (CFTR) **iii.** Γονίδιο του υποδοχέα του ινοβλαστικού αυξητικού παράγοντα (FGFR) **iv.** Γονίδιο της σπεκτρίνης **v.** Γονίδιο της δυστροφίνης **vi.** Γονίδιο της φιμπρίνης

**5.** Εξηνταπεντάχρονος άνδρας εμφανίζει ξαφνικά σοβαρό κοιλιακό πόνο που επιμένει τις τελευταίες 3 ώρες. Η φυσική του εξέταση αποκαλύπτει ότι η θερμοκρασία του είναι 37 ° C, ο καρδιακός ρυθμός στις 110 σφύξεις το λεπτό, οι αναπνοές 25 το λεπτό και η αρτηριακή πίεση 145/100 χιλ. Hg. Διαπιστώνονται μειωμένες σφύξεις στα κάτω άκρα και σφύζουσα κοιλιακή μάζα. Η κρεατινική κίνηση ορού δεν είναι υψηλή. Οι μετρήσεις γλυκόζης αίματος νηστείας του ασθενούς κυμαίνονται από 140 έως 180 mg / dL , για πάνω από 20 χρόνια. Τι από τα παρακάτω συνέβη στον εν λόγω ασθενή;

**i.** Θρόμβωση της άνω μεσεντερίου αρτηρίας **ii.** Εκδήλωση οζώδους πολυαρτηρίτιδας **iii.** Αθηροσκληρωτικό ανεύρυσμα αορτής **iv.** Οξύ στεφανιαίο σύνδρομο **v.** Ασβεστώδης σκλήρυνση του μέσου αρτηριακού χιτώνα κατά Monckeberg

- Όσοι έχετε συμμετάσχει στην πρακτική εξέταση επί των επιλεγμένων πλακιδίων, απαντήστε με συντομία και σαφήνεια από τα παρακάτω τέσσερα θέματα, 10 μορίων το καθένα, όποια τρία επιθυμείτε. Οι υπόλοιποι, απαντήστε και τα τέσσερα.

### **1<sup>ο</sup> θέμα:**

**A.** Διακρίνετε τους κάτωθι τύπους λεμφωμάτων σε επιθετικούς και μη επιθετικούς:

α) λεμφοζιδιακό λέμφωμα grade 1/2 β) λεμφοζιδιακό λέμφωμα grade 3 γ) χρόνια λεμφοκυτταρική λευχαιμία δ) λέμφωμα Burkitt  
ε) MALT λέμφωμα στ) λέμφωμα του μανδύα ζ) λεμφοπενικός τύπος λεμφώματος Hodgkin η) διάχυτο λέμφωμα από μεγάλα B κύτταρα

**B.** Καθορίστε τη B ή T προέλευση στους κάτωθι τύπους λεμφωμάτων:

α) οζώδης λεμφοεπικρατών τύπος λεμφώματος Hodgkin β) χρόνια λεμφοκυτταρική λευχαιμία γ) σπογγοειδής μυκητίαση δ) λέμφωμα Burkitt

**Γ.** Ποιά από τα λεμφώματα από μικρά B κύτταρα έχει τη χειρότερη πρόγνωση; Αναφέρατε επιγραμματικά την ιστολογική εικόνα του, τον ανοσοφαινότυπό του και τη χαρακτηριστική μοριακή ανωμαλία του.

**2<sup>ο</sup> θέμα:** Χαρακτηρίστε στην κόλλα σας τις παρακάτω προτάσεις ως σωστές (Σ) ή λανθασμένες (Λ). Εφόσον κρίνετε κάποια ή κάποιες ως λανθασμέν-η/-ες, διορθώστε την/τες ως προς το περιεχόμενό της/τους, ώστε αυτ-ή/-ές να ευστα-θεί/-θούν.

**A.** Αποδιαφοροποίηση θεωρείται η άμεση μετάπτωση ενός διαφοροποιημένου κυττάρου σε ένα άλλο διαφοροποιημένο κύτταρο, με ταυτόχρονη αλλαγή της γονιδιακής έκφρασης, της μορφολογίας και της λειτουργίας του κυττάρου.

**B.** Ετεροτοπία είναι η εναπόθεση ιστού, στο πλαίσιο της εμβρυϊκής ανάπτυξης, σε ένα ασυνήθιστο σημείο.

**Γ.** Η φυσιολογικά περιορισμένη ικανότητα αναγέννησης των κυττάρων των ηλικιωμένων ατόμων οφείλεται και στη βράχυνση των τελομερών των χρωμοσωμάτων.

**Δ.** Στην παθογένεση των νόσων που σχετίζονται με τη δομή των πρωτεϊνών, όταν η ικανότητα επανάκτησης της ορθής διαμόρφωσης των πρωτεϊνών με τη βοήθεια της HSP25 ή η ικανότητα αποδόμησης του κυττάρου μέσω της πρωτεασωματικής οδού δεν επαρκούν, τότε οι παθολογικές πρωτεΐνες συνδέονται προσωρινά στην HSP70 και, κατ' αυτό τον τρόπο, επιχειρείται να εμποδιστεί η συσσώρευσή τους στο κύτταρο.

**Ε.** Κατά την ηλεκτροπληξία, στο κέντρο των ηλεκτρικών σημείων στα σημεία δερματικής εισόδου και εξόδου του ηλεκτρικού ρεύματος, ιστολογικά ανευρίσκεται ηκτική νέκρωση.

**ΣΤ.** Ο κύκλωπας έχει 2 μάτια, ως εμβρυϊκές καταβολές.

**Ζ.** Η συχνότερη ανατομική καρδιαγγειακή ανωμαλία σε πάσχοντες από μονοσωμία X (45,X / σύνδρομο Turner) είναι η προΐσθμική στένωση αορτής.

**Η.** Σε περίπτωση κυφορίας εμβρύου με χρωμοσωμική ανωμαλία, ο κίνδυνος επανάληψης σε επόμενες κύσεις ακολουθεί τους νόμους της Μενδέλειας κληρονομικότητας.

**Θ.** Στα χαρακτηριστικά συμπτώματα/ευρήματα Κυστικής Ίνωσης στα νεογνά περιλαμβάνονται ο υπέρτονος ιδρώτας και ο ειλεός από μηκόνιο.

**Ι.** Το κάπνισμα επιταχύνει την πρόκληση πνευμονικού εμφυσήματος σε πάσχοντες από ανεπάρκεια α1-αντιθρυψίνης (α1AT) διότι επιτείνει τη φλεγμονή στους αεραγωγούς με συνέπεια την αυξημένη παραγωγή ελαστάσης από τα κοκκιοκύτταρα και συντελεί άμεσα στην αδρανοποίηση της α1AT.

**3ο θέμα.** Απαντήστε, με συντομία, τα εξής 4 ερωτήματα που άπτονται της ανοσοπαθολογοανατομίας.

**A.** Ποιά συστατικά των κοκκίων του ενεργοποιημένου κυτταροτοξικού T – λεμφοκυττάρου καθορίζουν τη δράση του ενάντια στο κύτταρο-στόχο του, στο πλαίσιο μιας οξείας ανοσοαντίδρασης;



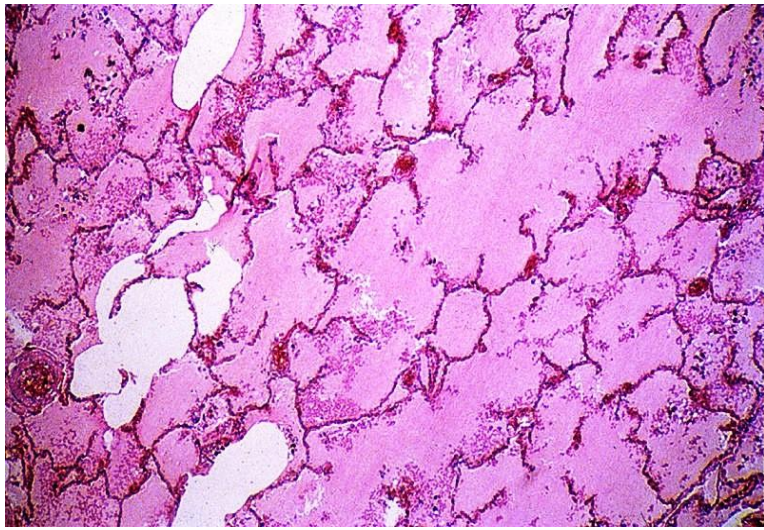
**Β.** Περιγράψτε με ποιούς τρόπους είναι δυνατή η ενεργοποίηση αυτοδραστικών Τ λεμφοκυττάρων σε έδαφος λοίμωξης, στο πλαίσιο των παθογενετικών μηχανισμών της αυτοανοσίας.

**Γ.** Περιγράψτε με ποιούς τρόπους λειτουργούν τα αντισώματα εναντίων των μικροβιακών εισβολέων στον οργανισμό, στο πλαίσιο της χυμικής ανοσίας.

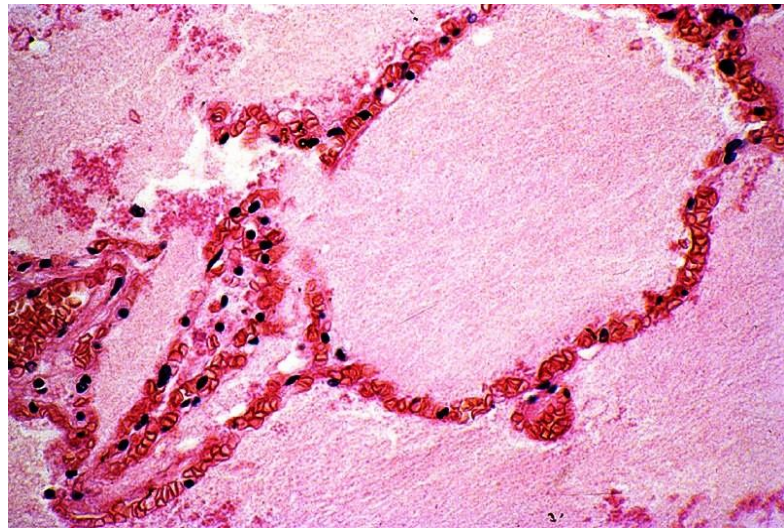
**Δ.** Παθογένεση οξέος ρευματικού πυρετού.

#### 4ο θέμα.

Παρατηρήστε τις παρακάτω μικροσκοπικές εικόνες 4A και 4B από νεκροτομικά παρασκευάσματα πνευμόνων δύο ατόμων, ενός αρρυθμιστου υπέρταστικού ασθενούς μετά από υπέρτασική κρίση και ενός ουραιμικού ασθενούς με βαρύτερη χρόνια νεφρική νόσο και ανάπτυξη νεφρωσικού συνδρόμου. Τα εν λόγω άτομα κατέληξαν μετά από ακραία δύσπνοια και αίσθημα πνιγμού. Ποιά η κοινή αιτία θανάτου των δύο ατόμων και ποιά η παθογένεσή της στο καθένα από αυτά; Περιγράψτε τα εικονιζόμενα ιστολογικά ευρήματα.

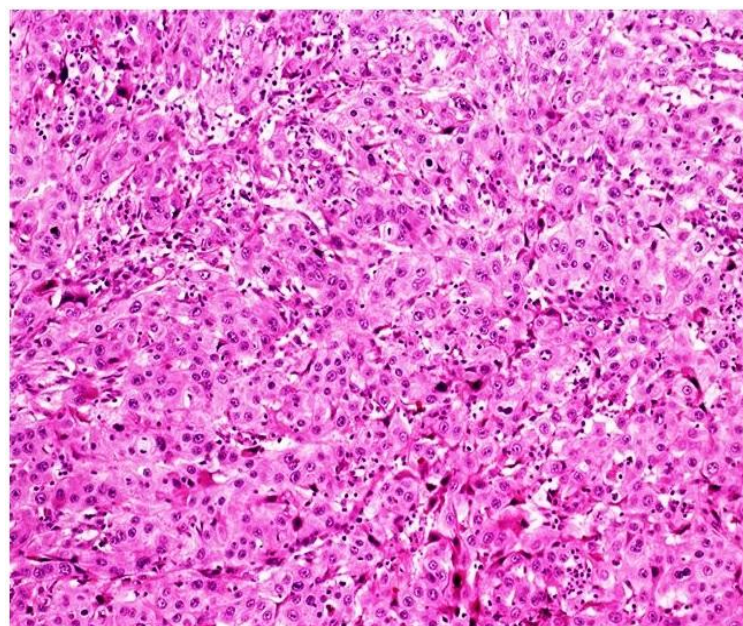


Εικ. 4A. A-H, X100

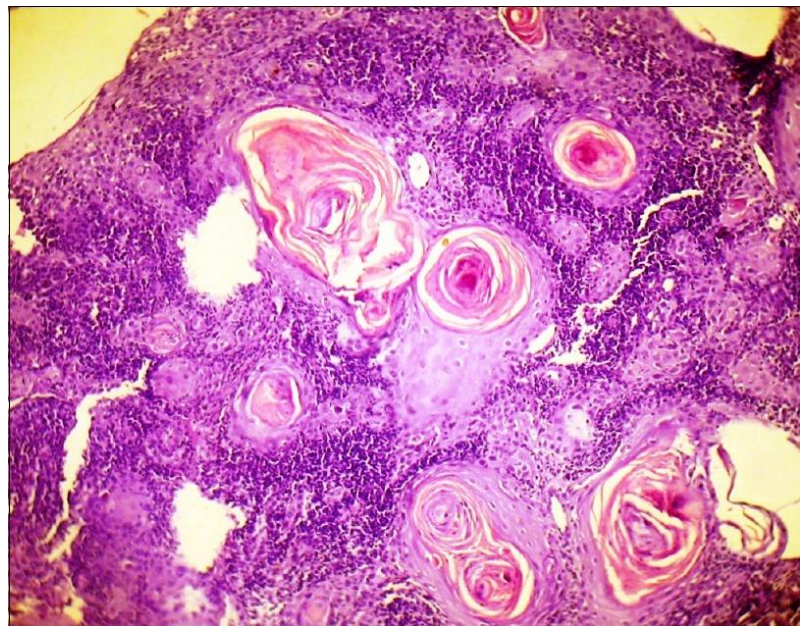


Εικ. 4B. A-H, X400

#### ΕΙΚΟΝΕΣ ΖΗΤΗΜΑΤΩΝ

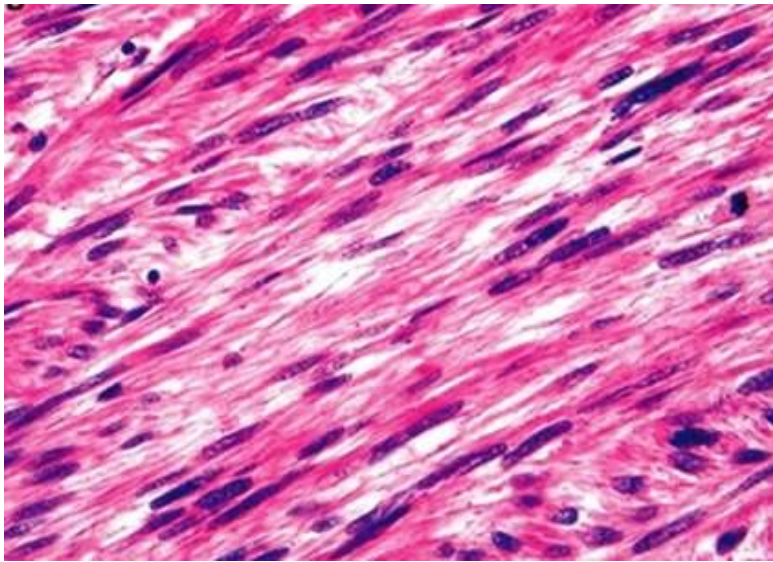


ΠΡΩΤΟ ΖΗΤΗΜΑ Εικ. 6A. A-H, μεσαία μεγέθυνση.

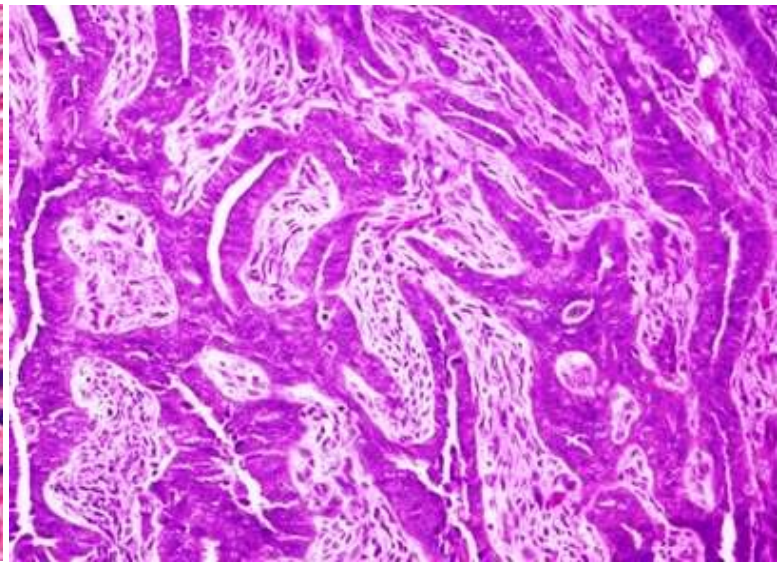


ΠΡΩΤΟ ΖΗΤΗΜΑ Εικ. 6B. A-H, μικρή μεγέθυνση.

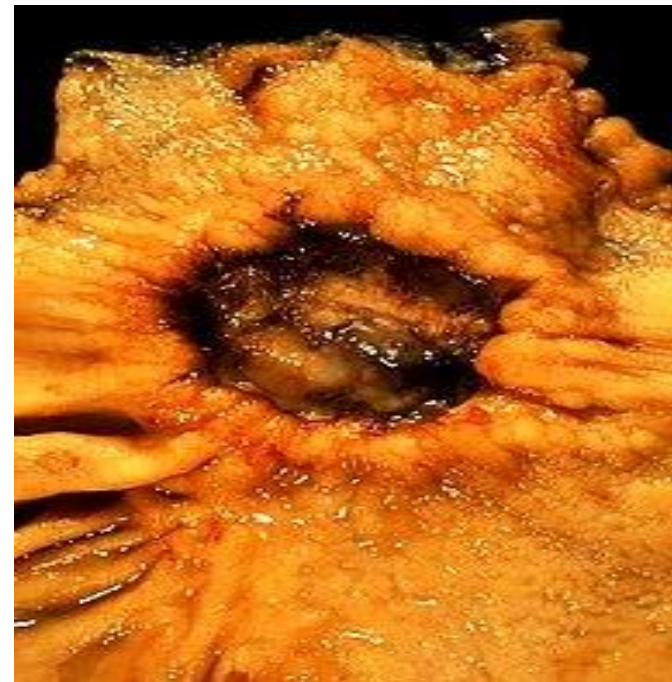




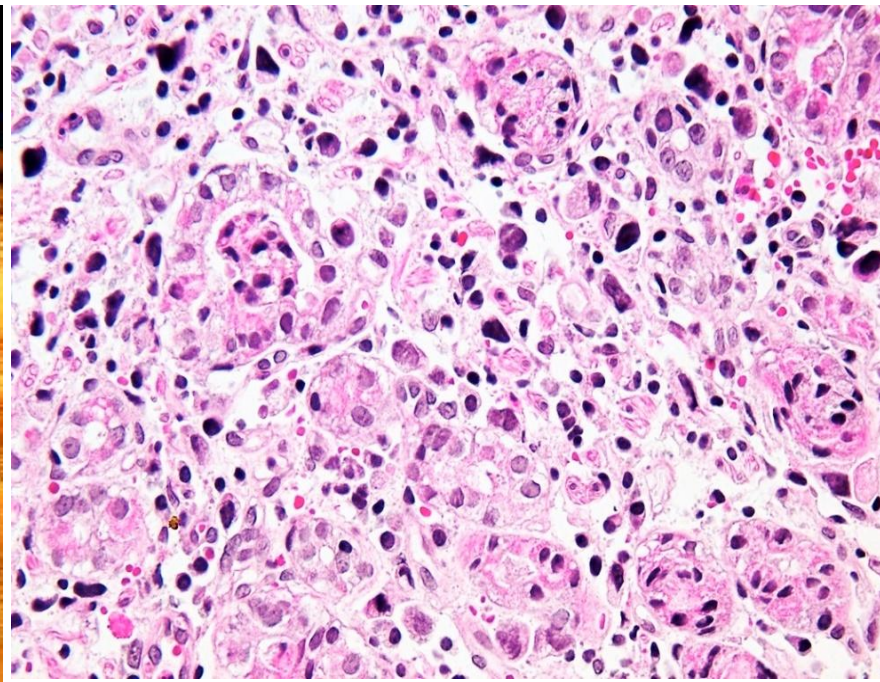
ΠΡΩΤΟ ΖΗΤΗΜΑ Εικ. 6Γ. Α-Η, μεγάλη μεγέθυνση.



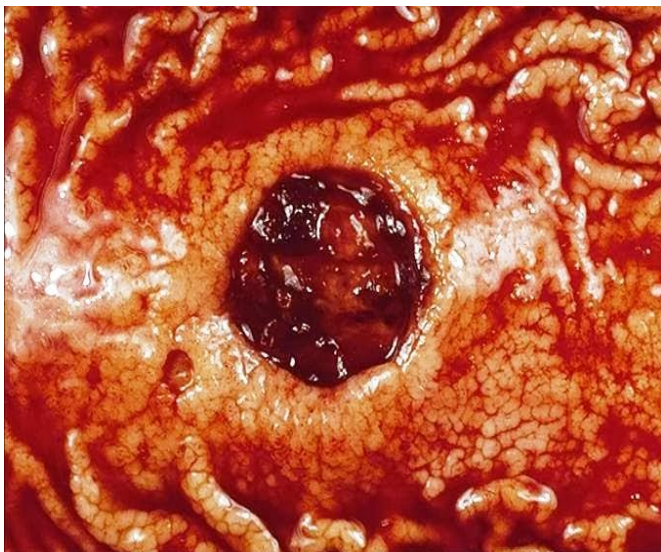ΠΡΩΤΟ ΖΗΤΗΜΑ Εικ. 6Δ. Α-Η, μεσαία μεγέθυνση.



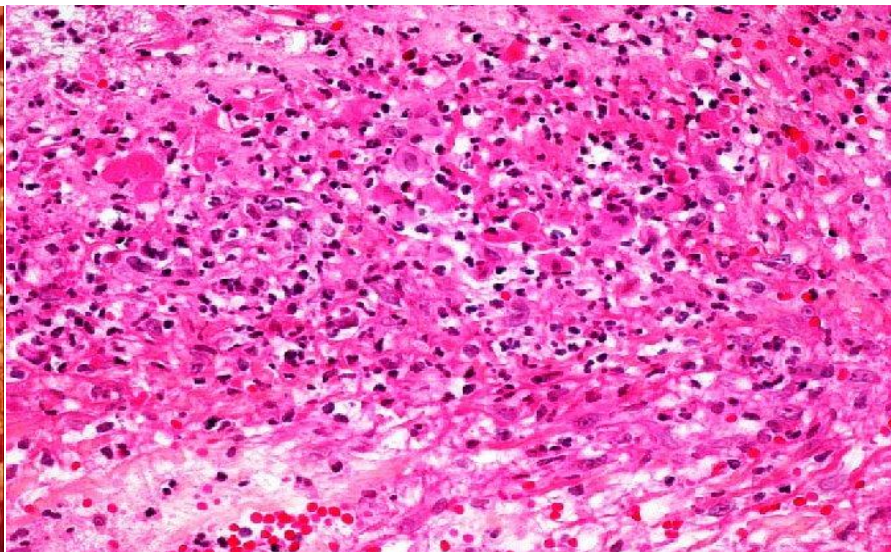
ΔΕΥΤΕΡΟ ΖΗΤΗΜΑ Εικ. 3Α.1



ΔΕΥΤΕΡΟ ΖΗΤΗΜΑ Εικ. 3Α.2. Α-Η, μεγάλη μεγέθυνση.



ΔΕΥΤΕΡΟ ΖΗΤΗΜΑ Εικ. 3Β.1



ΔΕΥΤΕΡΟ ΖΗΤΗΜΑ Εικ. 3Β.2. Α-Η, μεγάλη μεγέθυνση.