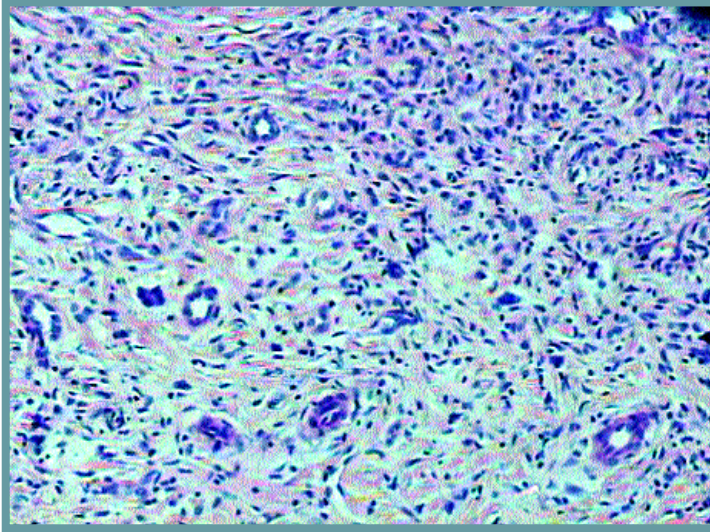
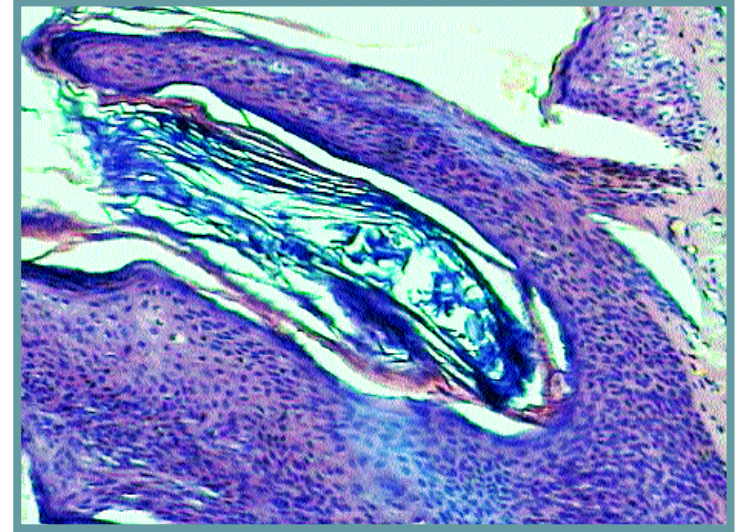


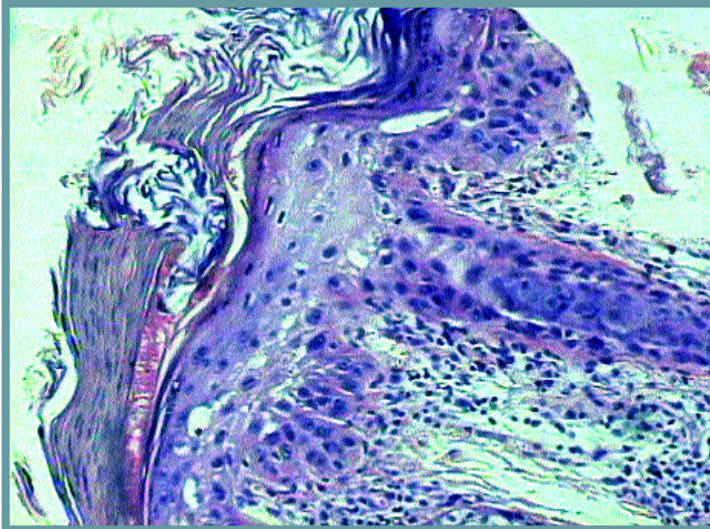
Σκληρυντικό αιμαγγείωμα (δερματοϊνώμα). Τριχοειδή αγγεία και ινοϊστοκυτταρικά στοιχεία στο χόριο του δέρματος.



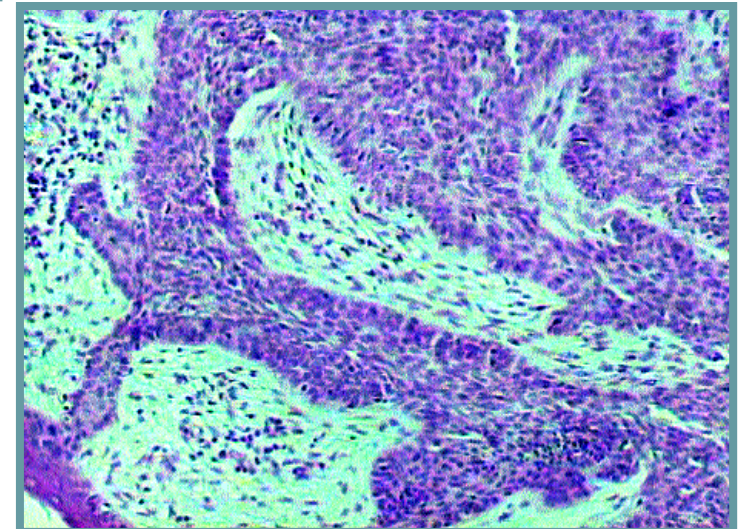
Βασιλοκυτταρικό θήλωμα (σημηγοτροφοϊκή κεράτωση). Εξωφυτική ανάπτυξη, θηλωματώδης διαμόρφωση. Κύτταρα βασικού τύπου.

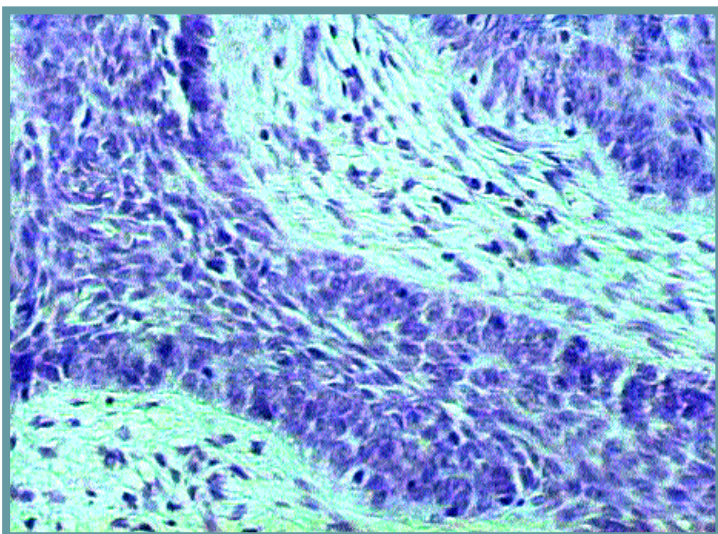


Ηλιακή (ακτινική) κεράτωση. Εναλλαγή παρακεράτωσης - υπερκεράτωσης. Ακανθόλυση και ατυπία στην επιδερμίδα.

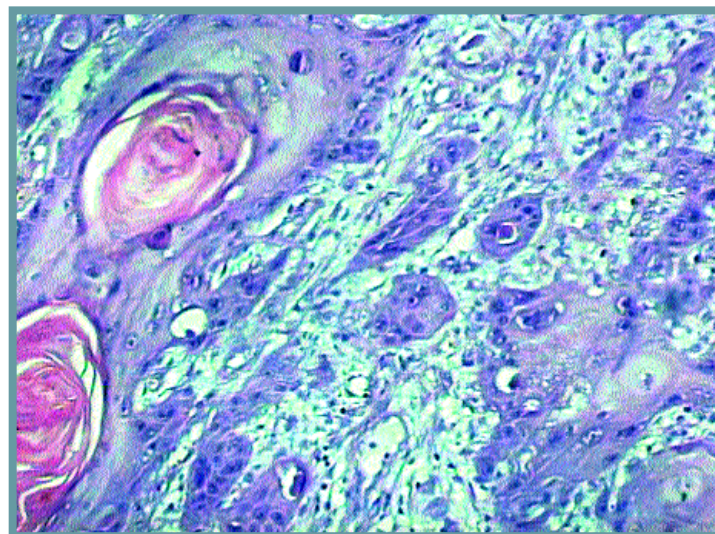


Βασιλοκυτταρικό καρκίνωμα δέρματος. Διήθηση του χορίου από νεοπλασματικές αθροίσεις με περιφερική πασσαλοειδή διάταξη.

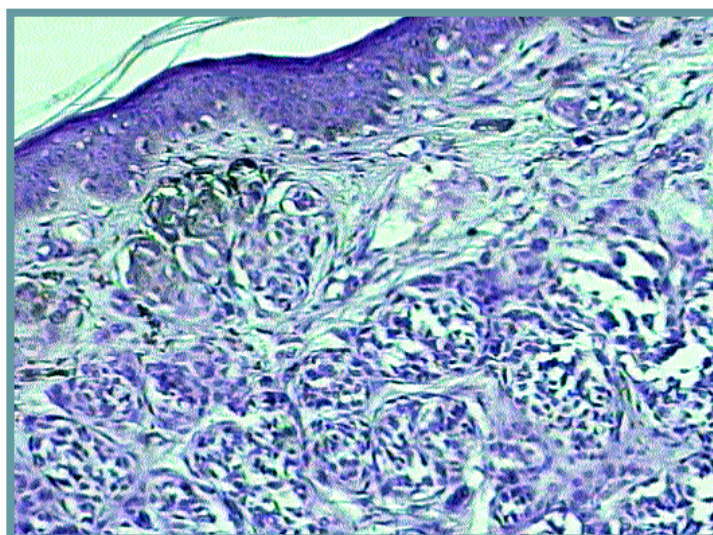




Σε μεγαλύτερη μεγέθυνση οι νεοπλασματικές αθροίσεις του βασικοκυτταρικού καρκινώματος.

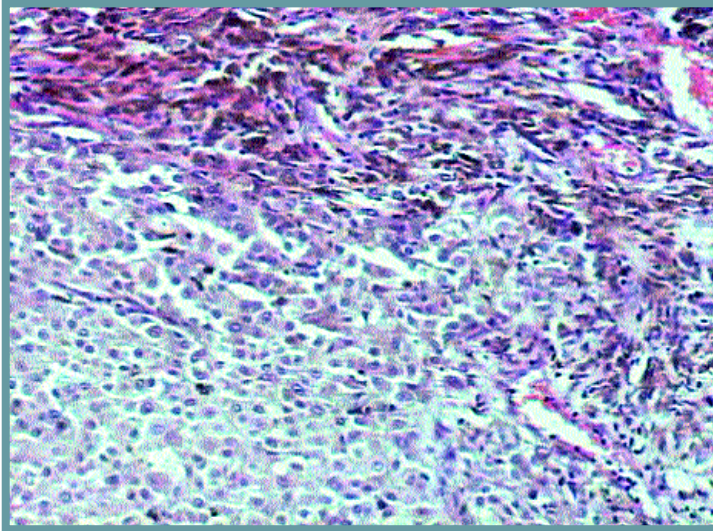


Ακανθοκυτταρικό καρκίνωμα του δέρματος. Διήθηση του χορίου από καρκινικές βλάβες. Παραγωγή κερατίνης από τα κακοήθη πλακώδη κύτταρα.



Σπιλομελανοκυτταρικός σπίλος δέρματος. Φωλεές σπλοκυττάρων με ενδοχοριακή ανάπτυξη.

Κακόηθες μελά-
νωμα δέρματος.
Επιθηλιοειδή
κακοήθη μελανο-
κύτταρα και μελα-
νοφάγα ιστοκύττα-
ρα (πάνω
αριστερά).



Τα κακοήθη
μελανοκύτταρα της
προηγούμενης
περίπτωσης υπό
ισχυρή μεγέθυνση.
Άτυποι πυρήνες με
προβάλλοντα
πυρήνια.

