



Κλινική προσέγγιση του ασθενούς σε κώμα

Κωνσταντίνος Μαρκάκης, MD, PhD

Επιμελητής Α' Παθολογίας

Β' Προπαιδευτική Παθολογική Κλινική

Πανεπιστημιακό Γενικό Νοσοκομείο "ΑΤΤΙΚΟΝ"

Κώμα – Διαταραχές επιπέδου συνείδησης

Κώμα από την ελληνική λέξη κείμαι, κοιμώ

Η παρατεταμένη απουσία της διεργασίας συνειδητοποίησης του εξωτερικού κόσμου

Διαταραχή της ικανότητας αντίληψης
και της ικανότητας αντίδρασης στα εξωτερικά ερεθίσματα

.....όταν η ενημέρωσή μας , για όσα συμβαίνουν στο εξωτερικό περιβάλλον και στον εσωτερικό μας κόσμο χάνεται.

Stupor and coma are clinical states in which patients have impaired responsiveness (or are unresponsive) to external stimulation and are either difficult to arouse or are unarousable. Coma is defined as "unarousable unresponsiveness"

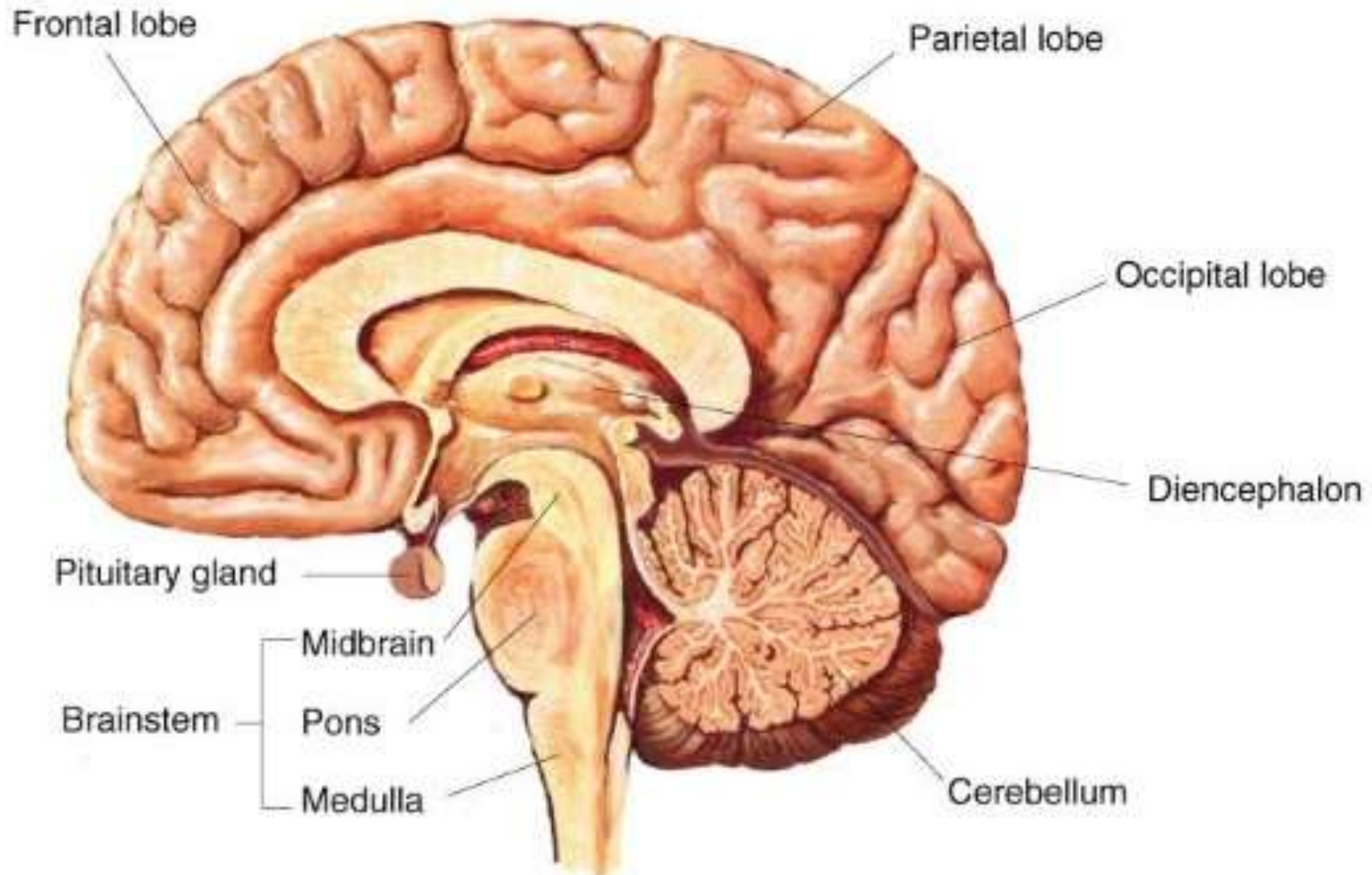
Κεντρικό νευρικό σύστημα – Δικτυωτός σχηματισμός

Τι είναι συνείδηση ;

Που εδράζεται ;

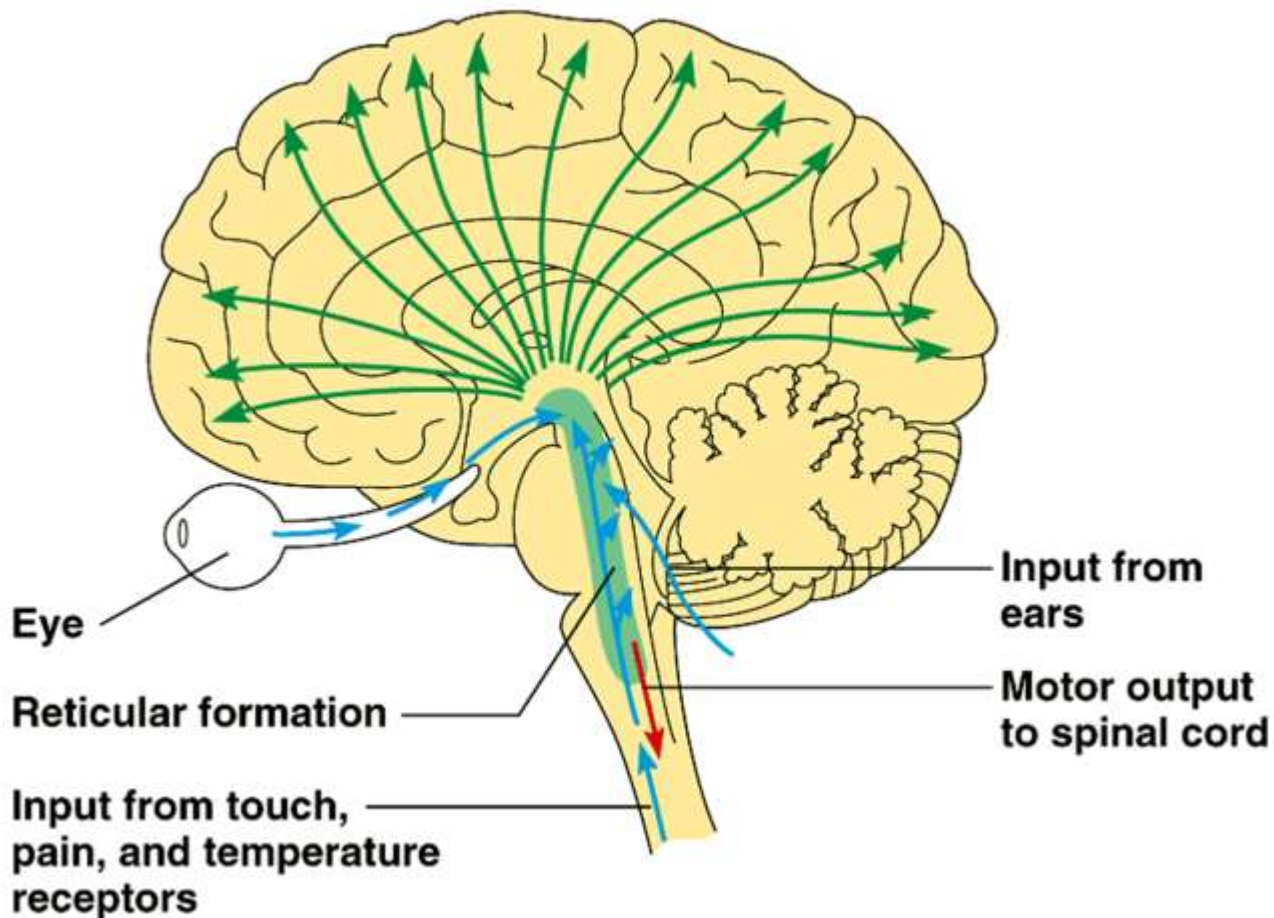
Από τι συνίσταται ;

Κεντρικό νευρικό σύστημα – Δικτυωτός σχηματισμός



Δικτυωτός σχηματισμός

- Βρίσκεται στο στέλεχος
- Συνδέεται και επιδρά σε όλο το ΚΝΣ



- Βιολογικοί ρυθμοί (επίφυση, υποθάλαμος)
- Ενδοκρινείς αδένες (υποθάλαμος)
- Αυτόνομο ΝΣ (ανώτερα κέντρα – πυρήνες)

- Έλεγχος **μυών**
(μυϊκός τόνος, αντανακλαστικά)
- Έλεγχος **αισθήσεων**
(ουδός αντίληψης ερεθισμάτων)
- Έλεγχος **επιπέδου συνείδησης**
(εγρήγορση, ύπνος)
- Ρύθμιση της **αναπνοής**
(αναπνευστικό κέντρο)
- Ρύθμιση της **κυκλοφορίας**
(κέντρο κυκλοφορίας)

Κώμα – Διαταραχές επιπέδου συνείδησης

Ορισμοί

Εκδηλώσεις των διαταραχών του επιπέδου συνείδησης
(ανάλογα με τη βαρύτητα)

Επίπεδο συνείδησης	Εκδηλώσεις
Υπνηλία	Υπνηλία Αντίδραση στα διάφορα ερεθίσματα Ανησυχία Βραδυψυχισμός Ελαττωμένη προσοχή και ενδιαφέρον
Λήθαργος	Παθολογικός ύπνος (βαθύς) Στιγμιαία αφύπνιση σε έντονα ερεθίσματα Διατήρηση λειτουργίας κύστεως και εντέρου
Ημικόμα	Αντίδραση σε πολύ έντονα ερεθίσματα με σύσπαση των μυών του προσώπου Δεν υπάρχει αντίληψη των όσων συμβαίνουν γύρω του Διατήρηση των αντανακλαστικών Ίσως υπάρχει απώλεια ούρων και κοπράνων
Κώμα	Πλήρης απώλεια της συνείδησης και της αντιδράσεως στα εξωτερικά ερεθίσματα Εξαφάνιση των αντανακλαστικών Διαταραχές της αναπνοής Απώλεια ούρων και κοπράνων

↓ Εγρήγορη

↓ Αντίδραση σε ερεθίσματα

↓ Επίπεδο επικοινωνίας

↓ Επίπεδο συνείδησης

Κώμα – Διαταραχές επιπέδου συνείδησης

Ορισμοί

Level of Consciousness (Arousal): Techniques and Patient Response

Level	Technique	Abnormal Response
Alertness Εγρήγορη	Speak to the patient in a <u>normal tone of voice</u> . An alert patient opens the <u>eyes, looks at you,</u> and responds fully and appropriately to stimuli (arousal intact)	
Lethargy Λήθαργος	Speak to the patient in a <u>loud voice</u> . For example, call the patient's name or ask "How are you?"	A lethargic patient appears <u>drowsy but opens the eyes and looks at you, responds to questions, and then falls asleep.</u>
Obtundation Θόλωση	<u>Shake the patient gently</u> as if awakening a sleeper.	An obtunded patient <u>opens the eyes and looks at you, but responds slowly and is somewhat confused.</u> Alertness and interest in the environment are decreased.
Stupor Νάρκη	<u>Apply a painful stimulus.</u> For example, pinch a tendon, rub the sternum, or roll a pencil across a nail bed.)No stronger stimuli needed!)	A stuporous patient <u>arouses from sleep only after painful stimuli.</u> Verbal responses are <u>slow or even absent.</u> The patient <u>lapses into an unresponsive state when the stimulus ceases.</u> There is minimal awareness of self or the environment.
Coma Κώμα	<u>Apply repeated painful stimuli</u>	A comatose patient <u>remains unarousable with eyes closed.</u> There is no evident response to inner need or external stimuli.

Κώμα – Διαταραχές επιπέδου συνείδησης Ορισμοί

Ανάγκη ύπαρξης ενός αντικειμενικού τρόπου εκτίμησης του επιπέδου συνείδησης για την αρχική και τις μετέπειτα εκτιμήσεις του ασθενούς



Κλίμακα Κώματος Γλασκώβης
(Glasgow Coma Scale, GCS)

Κλίμακα Κώματος Γλασκώβης (Glasgow Coma Scale, GCS)

Άνοιγμα βλεφάρων eye opening response	Αυτόματο	4
	Στην ομιλία	3
	Στον πόνο	2
	Καθόλου	1
Καλύτερη λεκτική αντίδραση best verbal response	Προσανατολισμένη	5
	Συγκεχυμένη ομιλία	4
	Άσχετες λέξεις	3
	Ακατάληπτοι ήχοι	2
	Καμμία	1
Καλύτερη κινητική αντίδραση best motor response	Ακολουθεί παραγγέλματα	6
	Εντοπίζει επώδυνο ερέθισμα	5
	Αποσύρεται από το επώδυνο ερέθισμα	4
	Παθολογική κάμψη στον πόνο (όπως αποφλοίωση)	3
	Παθολογική έκταση στον πόνο (όπως απεγκεφαλισμός)	2
	Καμμία	1

Άθροισμα 3-15

πχ GSC score 4

E1V2M1

εγκεφαλική βλάβη

≥13 ήπια

9-12 μέτρια

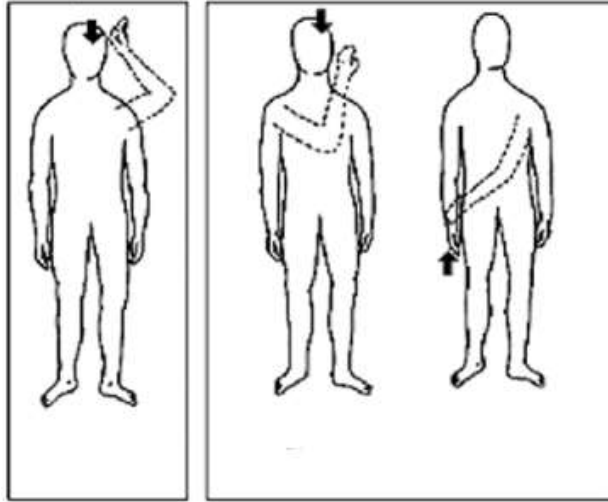
≤ 8 σοβαρή - Κώμα

Κλίμακα Κώματος Γλασκώβης (Glasgow Coma Scale, GCS)

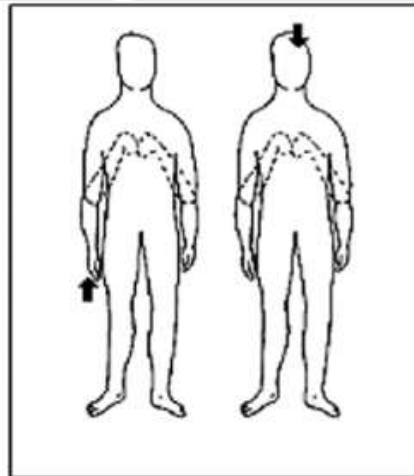
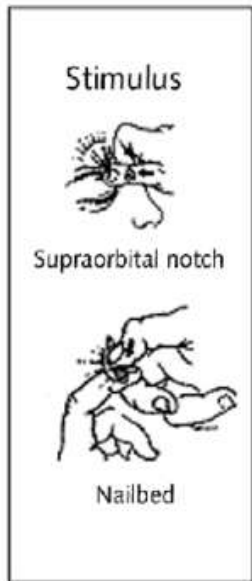
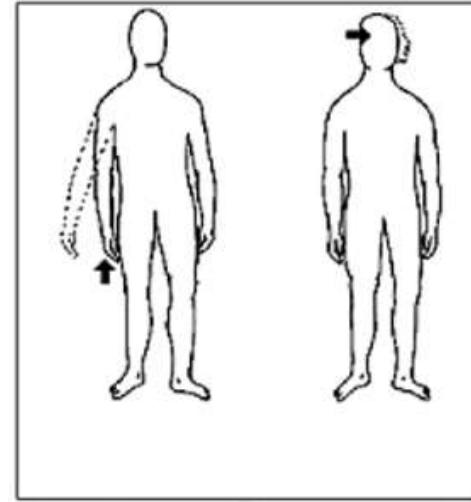
Καλύτερη κινητική αντίδραση (best motor response)

Ακολουθεί παράγγελμα → **M6**

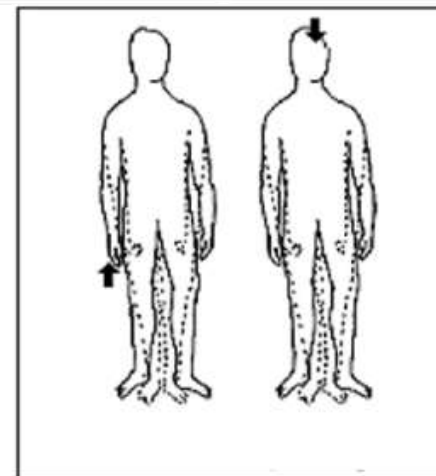
Εντοπίζει επώδυνο
M5



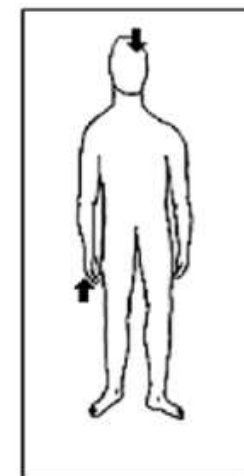
Αποσύρεται από επώδυνο
M4



Στάση αποφλοίωσης **M3**



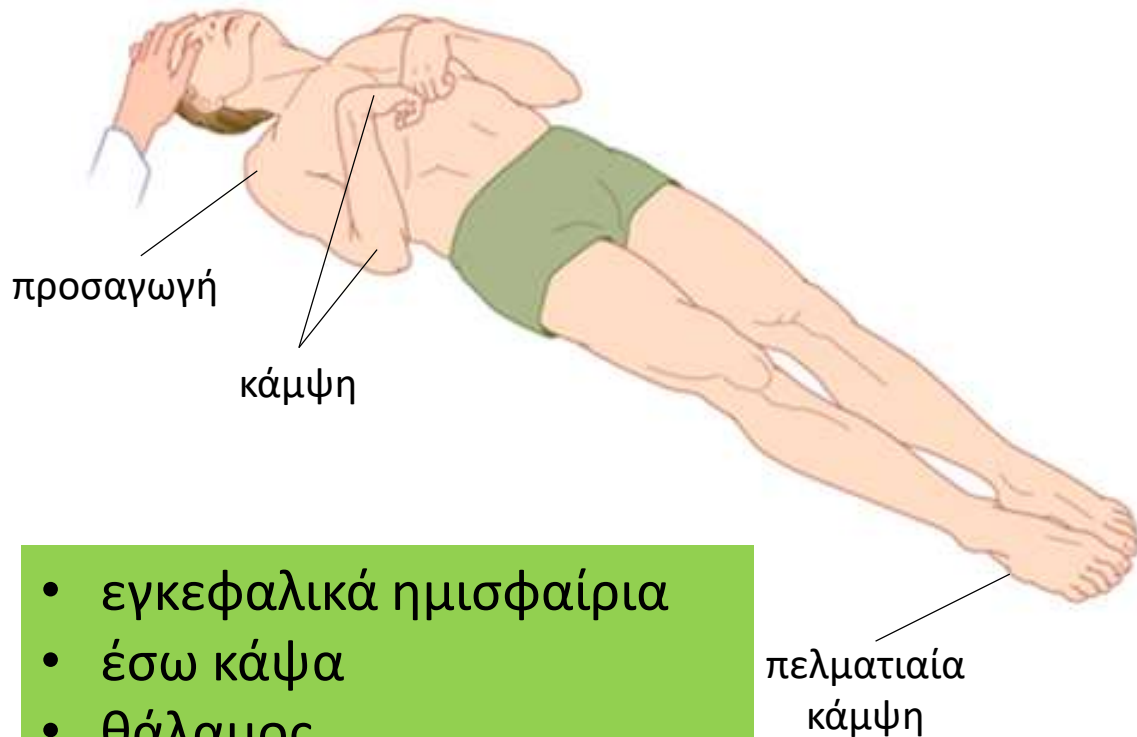Στάση απεγκεφαλισμού **M2**



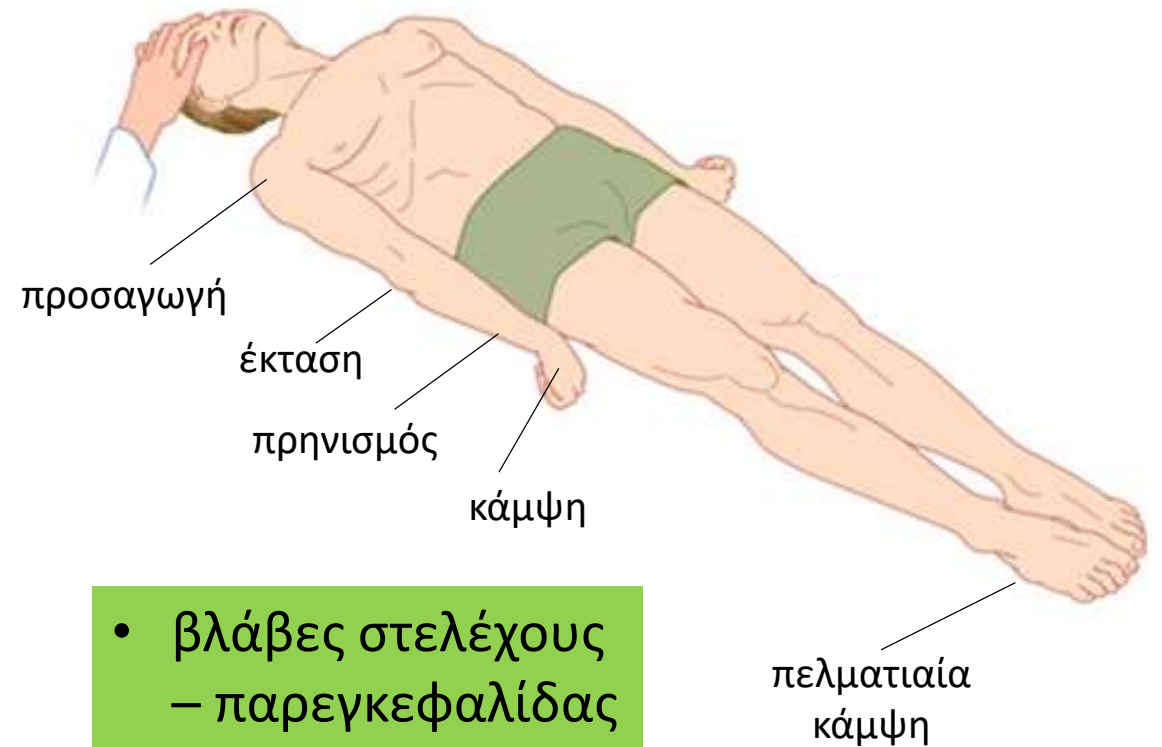Καμία αντίδραση **M1**

Παθολογικές στάσεις – αντίδραση σε επώδυνο ερέθισμα

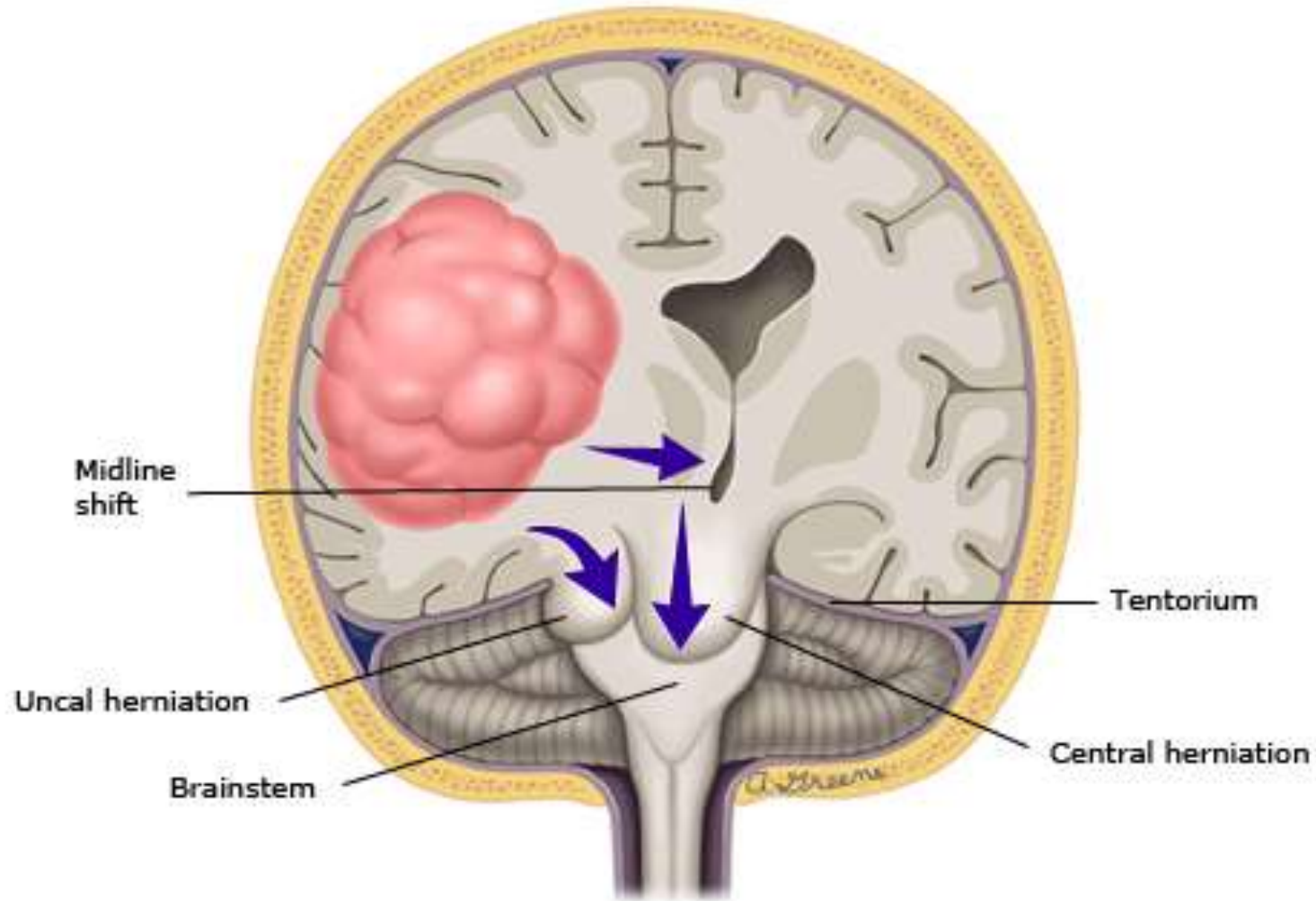
Αποφλοίωση (Decorticate rigidity)



Απεγκεφαλισμός (Decerebrate rigidity)



Διασκηνιδιακός εγκολεασμός



Τριάδα του Cushing

- Υπέρταση
- Βραδυκαρδία
- Άρρυθμη αναπνοή

επικείμενος
εγκολεασμός

Καταστάσεις που μιμούνται το κώμα

Akinetic mutism

A partially or fully awake state
Able to form impressions and think, but virtually immobile and mute.
Damage in the regions of the medial thalamic nuclei
or the frontal lobes or from extreme hydrocephalus.

Psychogenic unresponsiveness - Catatonia

Hysterical coma
Catatonia in major psychosis

- eyelid elevation is actively resisted, blinking occurs in response to a visual threat
- Usually some response to external stimuli
- Usually some resistance to passive movements of limbs
- Babinski signs and hypertonicity (-)
- Pupillary signs and brainstem reflexes normal

Locked-in syndrome

focal injury to the base of the pons, usually by embolic occlusion of the basilar artery
Consciousness is preserved; however, the patient cannot move muscles in the limbs, trunk, or face, except voluntary blinking and vertical eye movements

Κώμα – Διαταραχές επιπέδου συνείδησης

- ευρύ φάσμα δυνητικών αιτίων
- ανεξαρτήτως αιτίου, η εμφάνισή του συνοδεύεται από υψηλή και ταχύτατα επερχόμενη θνητότητα.

Παθοφυσιολογικοί μηχανισμοί

- Καταστροφή εγκεφαλικού ιστού
- Μεταβολές ενδοκράνιας πίεσης
- Υποξία - Υποξαιμία
- Υπογλυκαιμία
- Μεταβολές ωσμωτικής πίεσης
- Μεταβολές ΡΗ (οξέωση – αλκάλωση)
- Διαταραχές ύδατος και ηλεκτρολυτών (Na ↑↓, Ca ↓ ↑, Mg ↑, P ↓)
- Μεταβολές θερμοκρασίας
- Διαταραχή της νεφρικής λειτουργίας
- Διαταραχή της ηπατικής λειτουργίας
- Ένδειες βιταμινών (B₁, B₁₂)
- Επιληπτική εκφόρτιση
- Φάρμακα – Τοξικές ουσίες

Αίτια κώματος

I. Αγγειακές εγκεφαλικές βλάβες– διαταραχή της αιμάτωσης

Εγκεφαλική και υπαραχνοειδής αιμορραγία

Μεγάλο εγκεφαλικό έμφρακτο

Υποσκληρίδιο και υποσκληρίδιο αιμάτωμα

Αιμορραγία ή έμφρακτο στο εγκεφαλικό στέλεχος

Υπερτασική εγκεφαλοπάθεια

Ελάττωση καρδιακής παροχής (shock, Adams – Stokes κα)

Σύνδρομο υπεργλοιότητας – δρεπανοκυτταρική αναιμία

Απόφραξη μικρών αγγείων (DIC, TTP) – Αγγειίτιδα

II. Κακώσεις κεφαλής

III. Χωροκατακτητικές εξεργασίες εγκεφάλου

Ενδοκρανιακοί όγκοι, αποστήματα, υδατίς εγκεφάλου

IV. Επιληψία

V. Οξείες συστηματικές λοιμώξεις και λοιμώξεις ΚΝΣ

Μηνιγγίτιδα, εγκεφαλίτιδα

Σήψη

VII. Μεταβολικά αίτια

Υπογλυκαιμία

Υπεργλυκαιμία, κέτωση, υπερωσμωτικό κώμα

Ουραιμία

Ηπατική ανεπάρκεια

Αναπνευστική ανεπάρκεια

Ηλεκτρολυτικές διαταραχές (υπο-Na, υπερ-Na, υπερ-Ca)

VIII. Τοξικά αίτια

Φάρμακα (ναρκωτικά, υπνωτικά κλπ.)

Τοξικές ουσίες (CO, οινόπνευμα, κα)

VIII. Ενδοκρινικές ανωμαλίες

Μυξοίδημα - θυρεοτοξίκωση

Επινεφριδιακή ανεπάρκεια

Ανεπάρκεια προσθίου λοβού υπόφυσης

IX. Υπερθερμία - Υποθερμία

VI. Ψυχοπαθολογικές καταστάσεις

Υστερία, Σχιζοφρένεια, Οργανικά ψυχοσύνδρομα

Αίτια κώματος (1)

Μεταβολικό κώμα

Ήπατικό κώμα

Ουραιμικό κώμα

Διαβητικό κώμα

Όξονικό κώμα

Μή όξονικό ύπερωσμωτικό κώμα

Κώμα γαλακτικής όξεώσεως

Ύπογλυκαιμικό κώμα

Σέ διαβητικούς άρρώστους (άπό ίνσουλίνη ή άπό τό στόμα άντιδιαβητικά φάρμακα)

Σέ μή διαβητικούς άρρώστους (ίνσουλίνωμα, ύπολειτουργία ύποφύσεως, έπινεφριδίων κ.ά.)

Κώμα άναπνευστικής έγκεφαλοπάθειας

Μυξοιδηματικό (ύποθυρεοειδικό) κώμα

Θυρεοτοξικό κώμα

Άδδισωνικό κώμα (ύπολειτουργίας έπινεφριδίων)

Ύποφυσιακό κώμα (ύπολειτουργίας ύποφύσεως)

Κώμα άπό άφυδάτωση

Κώμα άπό ύπερυδάτωση

Κώμα άπό ύπερβολική παρεντερική διατροφή (hyperalimentation)

Αίτια κώματος (2)

Κώμα από τοπικά (ένδοκρανιακά) αίτια

Κώμα από φλεγμονώδεις έξεργασίες (έγκεφαλίτιδα, μηνιγγίτιδα)

Κώμα αγγειακής αιτιολογίας (αίμορραγία, θρόμβωση, έμβολή)

Κώμα από χωροκατακτητικές έξεργασίες (όγκους, απόστημα, κύστεις).

Κώμα κρανιοεγκεφαλικής κακώσεως

Κώμα από έξωκρανιακά αίτια έγκεφαλικής ισχαιμίας

Κώμα από έλάττωση τής καρδιακής παροχής (συμφορητική καρδιακή ανεπάρκεια, όξύ έμφραγμα, στένωση άορτής, σύνδρομο Adams-Stokes κ.ά.)

Κώμα από περιφερική κυκλοφορική ανεπάρκεια (shock)

Κώμα ύπερτασικής έγκεφαλοπάθειας

Κώμα σέ σύνδρομο ύπεργλοιότητας (πολυκυτταραιμία, μακροσφαιριναιμία, δρεπανοκυτταρική άναιμία κ.ά.)

Κώμα από διάσπαρτη απόφραξη μικρών άγγείων (διάσπαρτη ένδαγγειακή πήξη, συστηματικός λύκος, θρομβωτική θρομβοκυτοπενική πορφύρα κ.ά.)

Τοξικό κώμα

Φαρμακογενές κώμα (βαρβιτουρικά, άλλα ύπνωτικά, ήρεμιστικά, νευροληπτικά, άντικαταθλιπτικά, βρωμιούχα, όπιοϋχα, σαλικυλικά, αντιχολινεργικά κ.ά.)

Κώμα από τοξικές οϋσίες (μονοξειδίο άνθρακα, οινόπνευμα, μεθυλική άλκοόλη, τριχλωραιθυλένιο, καυστικές οϋσίες, έντομοκτόνα, βαρέα μέταλλα, παραλδεϋδη κ.ά.)

Ψυχολογική έλλειψη αντιδράσεως

«Ύστερικό κώμα»

Ύπόκριση άπώλειας συνειδήσεως

Ταξινόμηση αιτίων – Διαφορική διάγνωση

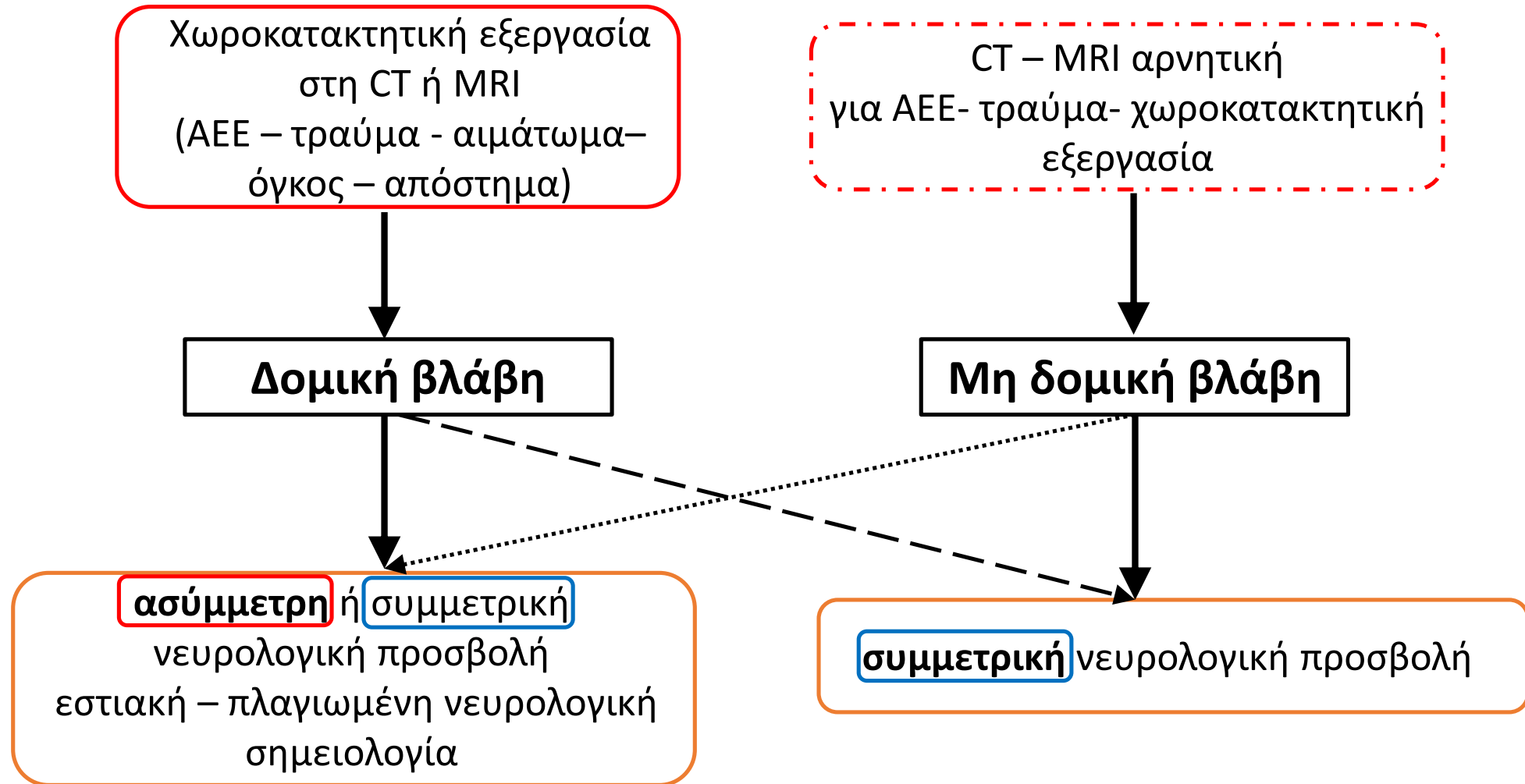
Δομική βλάβη

- άμεση βλάβη στον δικτυωτό σχηματισμό (στέλεχος)
- βλάβη στον Δ.Σ λόγω πίεσης από χωροκατακτητική εξεργασία
- βλάβη αμφοτέρων των φλοιών.
- βλάβη στο φλοιό του επικρατούντος ημισφαίριο

Μη δομική βλάβη

βλάβη σε κυτταρικό επίπεδο

Ταξινόμηση αιτίων – Διαφορική διάγνωση



I. Symmetrical, nonstructural

Toxins

Drugs

Metabolic

Infections

Lead	Sedatives	Hypoxia
Thallium	Barbiturates*	Hypercapnia
Mushrooms	Other hypnotics	<u>Hypernatremia*</u>
Cyanide	Tranquilizers	<u>Hypoglycemia*</u>
Methanol	Bromides	<u>Hyperglycemic nonketotic coma</u>
Ethylene glycol	Alcohol	Diabetic ketoacidosis
Carbon monoxide	Opiates	Lactic acidosis
	Paraldehyde	Hypercalcemia
	Salicylate	Hypocalcemia
	Psychotropics	Hypermagnesemia
	Anticholinergics	Hyperthermia
	Amphetamines	Hypothermia
	Lithium	Reye syndrome
	Phencyclidine	Aminoacidemia
	Monoamine oxidase inhibitors	Wernicke encephalopathy
		Porphyria
		<u>Hepatic encephalopathy*</u>
		Uremia
		Dialysis encephalopathy
		Addisonian crisis
		Hypothyroidism

<u>Bacterial meningitis</u>
Viral encephalitis
Postinfectious encephalomyelitis
Syphilis
Sepsis
Typhoid fever
Malaria
Waterhouse-Friderichsen syndrome

Psychiatric

Catatonia

Other

<u>Postictal seizure*</u>
Diffuse ischemia (myocardial infarction, heart failure, arrhythmia)
Hypotension
<u>Fat embolism*</u>
Hypertensive encephalopathy
Hypothyroidism
Nonconvulsive status epilepticus
Heat stroke

II. Symmetrical, structural

Supratentorial

- Bilateral internal carotid occlusion
- Bilateral anterior cerebral artery occlusion
- Sagittal sinus thrombosis
- Subarachnoid hemorrhage
- Thalamic hemorrhage*
- Trauma-contusion, concussion*
- Hydrocephalus

Infratentorial

- Basilar occlusion*
- Midline brainstem tumor
- Pontine hemorrhage*
- Central pontine myelinolysis

εκτεταμένες βλάβες ημισφαιρίων
εκτεταμένη βλάβη στελέχους
μεγάλη πίεση από εγκολεασμό

III. Asymmetrical, structural

Supratentorial

- Thrombotic thrombocytopenic purpura ¶
- Disseminated intravascular coagulation
- Nonbacterial thrombotic endocarditis (marantic endocarditis)
- Subacute bacterial endocarditis
- Fat emboli
- Unilateral hemispheric mass (tumor, abscess, bleed) with herniation
- Subdural hemorrhage bilateral
- Intracerebral bleed
- Pituitary apoplexy ¶
- Massive or bilateral supratentorial infarction
- Multifocal leukoencephalopathy
- Creutzfeldt-Jakob disease
- Adrenal leukodystrophy
- Cerebral vasculitis
- Cerebral abscess
- Subdural empyema
- Thrombophlebitis ¶
- Multiple sclerosis
- Leukoencephalopathy associated with chemotherapy
- Acute disseminated encephalomyelitis

Infratentorial

- Brainstem infarction
- Brainstem hemorrhage
- Brainstem thrombencephalitis

TABLE 17-3 DIFFERENTIAL DIAGNOSIS OF COMA

18th Harrison's Principles of Internal Medicine

1. Diseases that cause **no focal or lateralizing neurologic signs** usually with **normal brainstem functions**; **CT scan and cellular content of the CSF are normal**

- a. Intoxications: alcohol, sedative drugs, opiates, etc.
- b. Metabolic disturbances: anoxia, hyponatremia, hypernatremia, hypercalcemia, diabetic acidosis, nonketotic hyperosmolar hyperglycemia, hypoglycemia, uremia, hepatic coma, hypercarbia, Addisonian crisis, hypo- and hyperthyroid states, profound nutritional deficiency
- c. Severe systemic infections: pneumonia, septicemia, typhoid fever, malaria, Waterhouse-Friderichsen syndrome
- d. Shock from any cause
- e. Postseizure states, status epilepticus, subclinical epilepsy
- f. Hypertensive encephalopathy, eclampsia
- g. Severe hyperthermia, hypothermia
- h. Concussion
- i. Acute hydrocephalus

2. Diseases that cause **meningeal irritation** with or without fever, and with an **excess of WBCs or RBCs in the CSF** usually without focal or lateralizing cerebral or brainstem signs; **CT or MRI shows no mass lesion**

- a. Subarachnoid hemorrhage from ruptured aneurysm, arteriovenous malformation, trauma
- b. Acute bacterial meningitis
- c. Viral encephalitis
- d. Miscellaneous: fat embolism, cholesterol embolism, carcinomatous and lymphomatous meningitis, etc.

3. Diseases that cause **focal brainstem or lateralizing cerebral signs** with or without changes in the CSF; **CT and MRI are abnormal**

- a. Hemispherical hemorrhage (basal ganglionic, thalamic) or infarction (large middle cerebral artery territory) with secondary brainstem compression
- b. Brainstem infarction due to basilar artery thrombosis or embolism
- c. Brain abscess, subdural empyema
- d. Epidural and subdural hemorrhage, brain contusion
- e. Brain tumor with surrounding edema
- f. Cerebellar and pontine hemorrhage and infarction
- g. Widespread traumatic brain injury
- h. Metabolic coma (see above) with preexisting focal damage
- i. Miscellaneous: Cortical vein thrombosis, herpes simplex encephalitis, multiple cerebral emboli due to bacterial endocarditis, acute hemorrhagic leukoencephalitis, acute disseminated (postinfectious) encephalomyelitis, thrombotic thrombocytopenic purpura, cerebral vasculitis, gliomatosis cerebri, pituitary apoplexy, intravascular lymphoma, etc.

Ταξινόμηση αιτίων – Διαφορική διάγνωση

I. χωρίς εστιακά – ΕΝΥ (-) – CT αρνητική

- Δηλητηριάσεις
- Μεταβολικές νόσοι – Ενδοκρινικά αίτια
- Βαριές συστηματικές λοιμώξεις
- Shock και ΣΚΑ σε ηλικιωμένους
- Επιληψία
- Υπερτασική εγκεφαλοπάθεια και εκλαμψία
- Υπερθερμία, υποθερμία

Ταξινόμηση αιτίων – Διαφορική διάγνωση

II. συνήθως χωρίς εστιακά - παθολογικό ΕΝΥ

- Μηνιγγίτιδες
- Υπαραχνοειδής αιμορραγία (σπάνια αρνητική CT)
- Εγκεφαλίτιδες

Ταξινόμηση αιτίων – Διαφορική διάγνωση

III. με εστιακά – ENY (+/-) – CT (+)

- Εγκεφαλική αιμορραγία
- Εγκεφαλική θρόμβωση, εμβολή
- Επισκληρίδιο και υποσκληρίδιο αιμάτωμα
- Εγκεφαλικό απόστημα
- Όγκος

Συχνότερες αιτίες κώματος

Αλκοόλ – Ναρκωτικά

Κακώσεις

Αγγειακά συμβάματα

Δηλητηριάσεις – Απόπειρες αυτοκαταστροφής

Επιληψία

Σακχαρώδης διαβήτης – Υπογλυκαιμία

Καρδιακή ανακοπή

Λοιμώξεις ΚΝΣ

Σήψη

Λοιμώξεις αναπνευστικού

Ουραιμία

Ηλεκτρολυτικές διαταραχές

Η συχνότητα μεταβάλλεται
αναλόγως της ηλικίας και
των συνοσηροτήτων

Έγκαιρη αντιμετώπιση ασθενούς σε κώμα

- A. Ενέργειες αρχικής επαφής**
- B. Λήψη ιστορικού (έμμεση)**
- Γ. Φυσική εξέταση**
- Δ. Εργαστηριακά (επείγοντα)**
- Ε. Διάγνωση (εργασίας)**
- ΣΤ. Θεραπεία (άμεση)**

Έγκαιρη αντιμετώπιση ασθενούς σε κώμα

- A. Ενέργειες αρχικής επαφής:** έμφαση στα **ζωτικά σημεία (θερμοκρασία, ΑΠ, Σφ, SO₂, αέρια αίματος, Σχ**, στην εξασφάλιση παροχής αίματος, O₂ και γλυκόζης στον εγκέφαλο
- B. Λήψη ιστορικού:** έμφαση σε προηγηθείσες **κακώσεις**, λήψη **ουσιών ή φαρμάκων**, **προϋπάρχοντα νοσήματα ή έξεις**. Αξιολόγηση του **τρόπου και ταχύτητα εισβολής**, εξέλιξης και των **συνοδών εκδηλώσεων** του κώματος
- Γ. Φυσική εξέταση:** αξιολόγηση **βαθμού έκπτωσης επιπέδου συνειδήσεως**, τύπου **αναπνοής**, μεγέθους **κορών** και **οφθαλμικών αντανακλαστικών**
- **Αναζήτηση αυχενικής δυσκαμψίας**
 - **Αναζήτηση εστιακών νευρολογικών σημείων**
 - **Αναζήτηση κάκωσης**
- Δ. Εργαστηριακά:** έμφαση, στα **αέρια αίματος**, γενική αίματος, πήξη, ορισμένα **βιοχημικά** και **CT εγκεφάλου**
- Ε. Διάγνωση**
- ΣΤ. Θεραπεία**

A. Ενέργειες αρχικής επαφής (1)

1. Διατήρηση αιμάτωσης του Κ.Ν.Σ.

Έλεγχος Α.Π., ρυθμού ==> Αντιμετώπιση

2. Οξυγόνωση Κ.Ν.Σ.

Έλεγχος αεροφόρων οδών, αναπνευστικής συχνότητας, λήψη αερίων αίματος
=> Αντιμετώπιση - Ασφάλεια αεραγωγού

3. Παροχή γλυκόζης στο Κ.Ν.Σ.

Τριχοειδικό Σχ. ==> επί υπογλυκαιμίας χορήγηση 25 gr. Γλ.

* Σε αλκοολικούς και υποσιτιζόμενους να χορηγηθούν 100 mg θειαμίνης

A. Ενέργειες αρχικής επαφής (2)

4. **Εξασφάλιση ασφαλούς φλεβικής γραμμής.**
Λήψη αίματος για εργαστηριακό έλεγχο
5. **Επιλεκτική χορήγηση Narcan (naloxone) (0,4-0,8 mg)
ή και Anexate* (flumazenil).**
6. **α) Θέση ασθενούς β) Κάκωση κεφαλής - Σ.Σ. (;)**
7. **Σήψη: άμεση χορήγηση μίας δόσης αντιβιοτικού
Πιπερακιλλίνη/Ταζομπακτάμη 4,5 gr i.v.**
8. **Υποψία μηνιγγίτιδας: άμεση χορήγηση 2gr Κεφτριαξόνη i.v.
άμεσα CT και εν συνεχεία ΟΝΠ**

Λήψη ιστορικού (1)

- Πηγές :** α) Όταν δεν υπάρχει συνοδός : Ενδεικτικά βραχιόλια κ.α. Ανευρισκόμενα έγγραφα ή φάρμακα ή βιβλιάρια υγείας. Ηλεκτρονική αναζήτηση.
β) Όταν υπάρχει συνοδός : Μαρτυρίες συγγενών, γειτόνων, φίλων, παρατυχόντων , κληθέντων.

1. Κληρονομικό Αναμνηστικό

2. Κοινωνικό Αναμνηστικό : Επάγγελμα, οικογ. κατάσταση, νόσοι στο περιβάλλον, **έξεις (αλκοόλ, ναρκωτικά)**, stress (ψυχικό ή σωματικό).

3. Ατομικό Αναμνηστικό : α) **Βασικές νόσοι** (Επιληψία , Σ.Δ., έξεις, ψυχική νόσος, νεοπλασία, κ.α) , β) **Φάρμακα** (κατασταλτικά, υπογλυκαιμικά, αντιαρρυθμικά, αντιπηκτικά), γ) **Κάκωση**, δ) **Ανάλογα επεισόδια**

Λήψη ιστορικού (2)

4. Παρούσα νόσος :

α) Τι προηγήθηκε (;

- Απώτερα (κάκωση, κεφαλαλγίες, διαταραχές συμπεριφοράς)
- Άμεσα (πυρετός, κεφαλαλγία, σπασμοί, λήψη ουσίας, άλλα συμπτώματα)

β) Τρόπος έναρξης και εξέλιξης κώματος

(αιφνίδιος , βαθμιαίος - πότε τον είδαν καλά τελευταία φορά πριν το τελευταίο επεισόδιο)

γ) Συνθήκες ανεύρεσης

(οσμές, εμέσματα, απώλεια ούρων – κοπράνων, φάρμακα, σύριγγες, πεσμένος στο έδαφος , ψυχρό – θερμό περιβάλλον)

Φυσική εξέταση (1)

I. Ζωτικά σημεία - γενική επισκόπηση

II. Εξέταση κεφαλής και αυχένα

- Προσωπείο (π.χ. Μυξοίδημα)
- **Αναζήτηση κάκωσης**
- **Δήγμα γλώσσας**
- Έλεγχος : Ακουστικών πόρων, ρωθώνων, στόματος.
- Βυθοσκόπηση : Οπτικές θηλές

Φυσική εξέταση (2)

III. Νευρολογική εξέταση


A. Επίπεδο έκπτωσης νευρολογικών λειτουργιών (στέλεχος;)

- Επίπεδο συνείδησης (Κλίμακα Κώματος Γλασκώβης)
- Θέση σώματος (ημιπληγία, απεγκεφαλισμός, αποφλοίωση)
- Κόρες και αντανακλαστικά
- Θέση οφθαλμών και αντανακλαστικά

B. Αναζήτηση εστιακών νευρολογικών ευρημάτων

Γ. Μυϊκός τόνος - Τρόμος/Αστηριξία – Μυοκλονίες – Δεσμιδώσεις

Δ. Αναζήτηση αυχενικής δυσκαμψίας



ΠΡΟΣΟΧΗ: όχι σε υποψία τραυματισμού του αυχένα

Κλίμακα Κώματος Γλασκώβης (Glasgow Coma Scale, GCS)

Άνοιγμα βλεφάρων eye opening response	Αυτόματο	4
	Στην ομιλία	3
	Στον πόνο	2
	Καθόλου	1
Καλύτερη λεκτική αντίδραση best verbal response	Προσανατολισμένη	5
	Συγκεχυμένη ομιλία	4
	Άσχετες λέξεις	3
	Ακατάληπτοι ήχοι	2
	Καμμία	1
Καλύτερη κινητική αντίδραση best motor response	Ακολουθεί παραγγέλματα	6
	Εντοπίζει επώδυνο ερέθισμα	5
	Αποσύρεται από το επώδυνο ερέθισμα	4
	Παθολογική κάμψη στον πόνο (όπως αποφλοίωση)	3
	Παθολογική έκταση στον πόνο (όπως απεγκεφαλισμός)	2
	Καμμία	1

Άθροισμα 3-15

πχ GSC score 4

E1V2M1

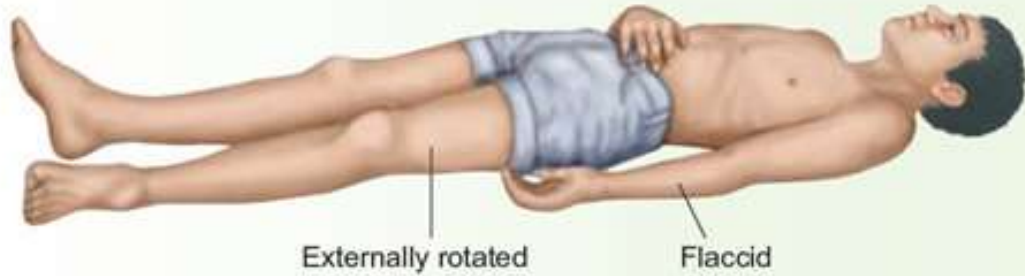
εγκεφαλική βλάβη

≥13 ήπια

9-12 μέτρια

≤ 8 σοβαρή -Κώμα

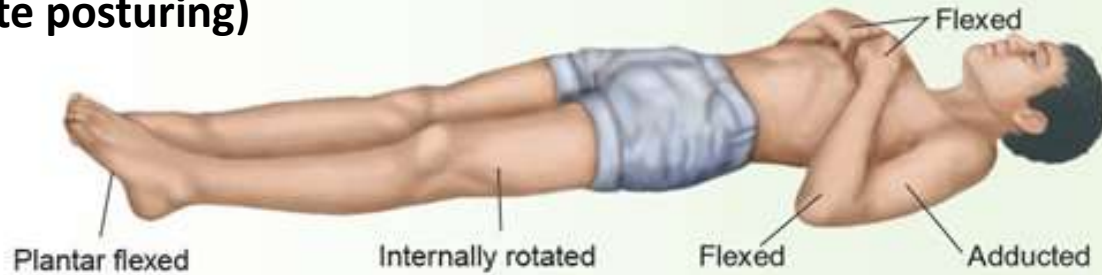
Ημιπληγία (αρχική φάση) (Hemiplegia - early phase)



Hemiplegia (Early)

Sudden unilateral brain damage involving the corticospinal tract may produce a *hemiplegia* (one-sided paralysis), which is flaccid early in its course. Spasticity will develop later. The paralyzed arm and leg are slack. They fall loosely and without tone when raised and dropped to the bed. Spontaneous movements or responses to noxious stimuli are limited to the opposite side. The leg may lie externally rotated. One side of the lower face may be paralyzed, and that cheek puffs out on expiration. Both eyes may be turned away from the paralyzed side.

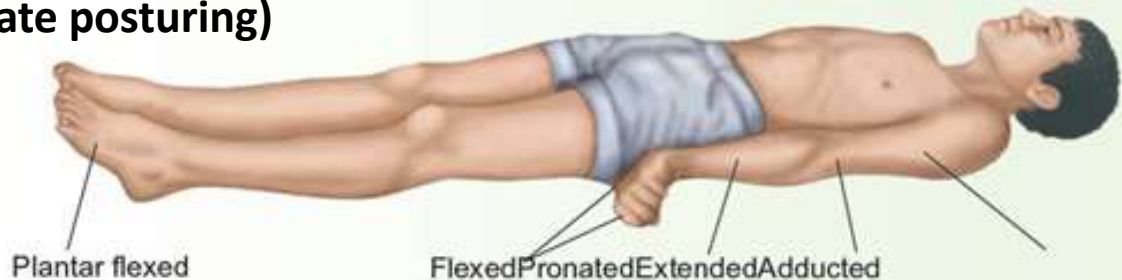
Στάση αποφλοίωσης (Decorticate posturing)



Decorticate Rigidity (Abnormal Flexor Response)

In *decorticate rigidity*, the upper arms are flexed tight to the sides with elbows, wrists, and fingers flexed. The legs are extended and internally rotated. The feet are plantar flexed. This posture implies a destructive lesion of the corticospinal tracts within or very near the cerebral hemispheres. When unilateral, this is the posture of chronic spastic hemiplegia.

Στάση απεγκεφαλισμού (Decerebrate posturing)



Decerebrate Rigidity (Abnormal Extensor Response)

In *decerebrate rigidity*, the jaws are clenched and the neck is extended. The arms are adducted and stiffly extended at the elbows, with forearms pronated, wrists and fingers flexed. The legs are stiffly *extended at the knees*, with the feet plantar flexed. This posture may occur spontaneously or only in response to external stimuli such as light, noise, or pain. It is caused by a lesion in the diencephalon, midbrain, or pons, although severe metabolic disorders such as hypoxia or hypoglycemia may also produce it.

Κόρες στον κωματώδη ασθενή

Κόρες εξέταση: μέγεθος, ισοκορία - ανισοκορία, αντίδραση στο φως

➤ Αντιδρώσες κόρες μεσαίου μεγέθους 2,5-5 mm αποκλείουν βλάβη στελέχους

1) A) Αμφοτερόπλευρη μύση
B) Κόρες δίκην καρφίτσας

2) Ισοκορία – αντίδραση στο φως (-)

3) Μυδρίαση άμφω
A) αντίδραση στο φως (-)
B) αντίδραση στο φως (+)

4) Μονόπλευρη μυδρίαση

5) Μονόπλευρη μύση

Pupils in Comatose Patients

Pupillary size, equality, and light reactions help to assess the cause of coma and to determine the region of the brain that is impaired. Remember that unrelated pupillary abnormalities, including miotic drops for glaucoma or mydriatic drops for a better view of the ocular fundi, may have preceded the coma.



1

Small or Pinpoint Pupils

A Bilaterally small pupils (1–2.5 mm) suggest damage to the sympathetic pathways in the hypothalamus, or metabolic encephalopathy, a diffuse failure of cerebral function that has many causes, including drugs. Light reactions are usually normal.

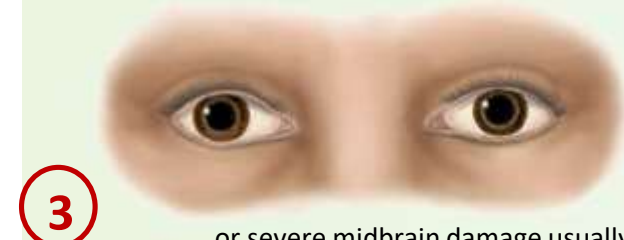B Pinpoint pupils (<1 mm) suggest a hemorrhage in the pons, or the effects of morphine, heroin, or other narcotics. The light reactions may be seen with a magnifying glass.



2

Midposition Fixed Pupils

Pupils that are in the midposition or slightly dilated (4–6 mm) and are fixed to light suggest structural damage in the midbrain.



3

Large Pupils

A Bilaterally fixed and dilated pupils may be due to severe anoxia and its sympathomimetic effects, as seen after cardiac arrest. They may also result from atropinelike agents, phenothiazines, or tricyclic antidepressants.

B Bilaterally large reactive pupils may be due to cocaine, amphetamine, LSD, or other sympathetic nervous system agonists.



4

One Large Pupil

A pupil that is fixed and dilated warns of herniation of the temporal lobe, causing compression of the oculomotor nerve and midbrain. A single large pupil is most commonly seen in diabetic patients with infarction of CN III.

Αντανακλαστικά στελέχους

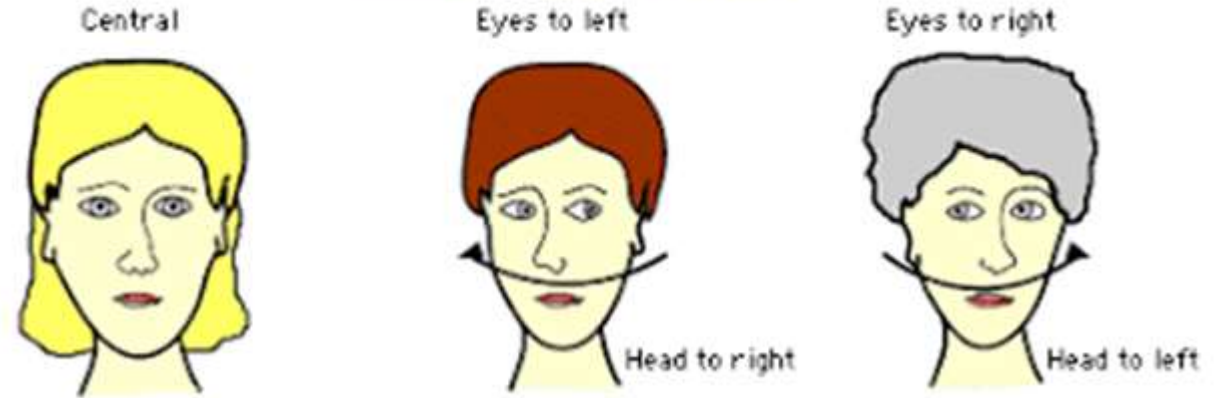
- Κόρες: μέγεθος και αντίδραση στο φως
- Οφθαλμοκεφαλικό αντανακλαστικό (oculocephalic, doll's eye)
- Αιθουσοφθαμικό αντανακλαστικό (vestibuloocular reflex, VOR)

Αντανακλαστικά στελέχους

Οφθαλμοκεφαλικό αντανακλαστικό (oculocephalic, doll's eye)

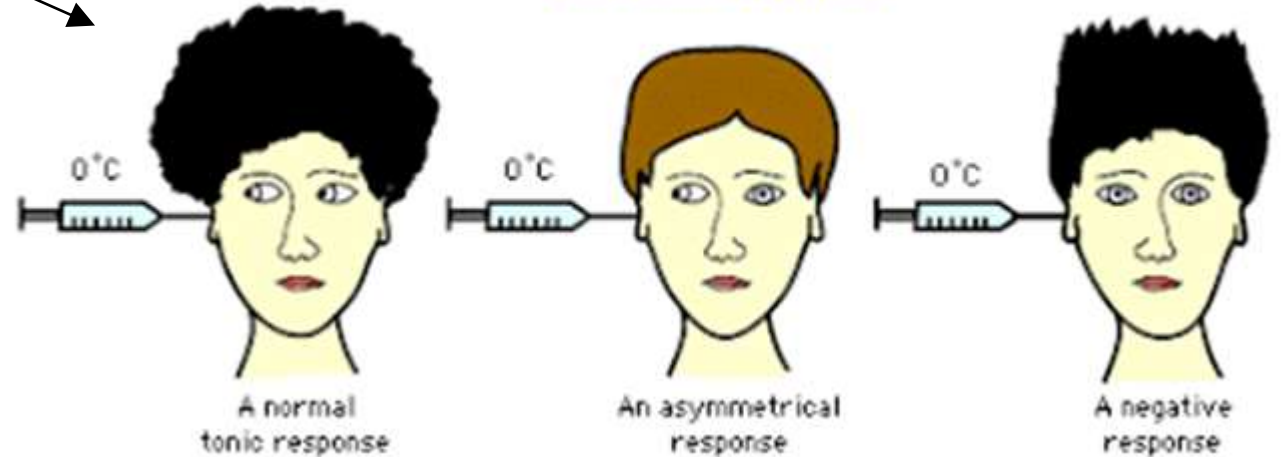
ΠΡΟΣΟΧΗ: όχι σε υποψία τραυματισμού του αυχένα

Oculocephalic (Doll's eyes)

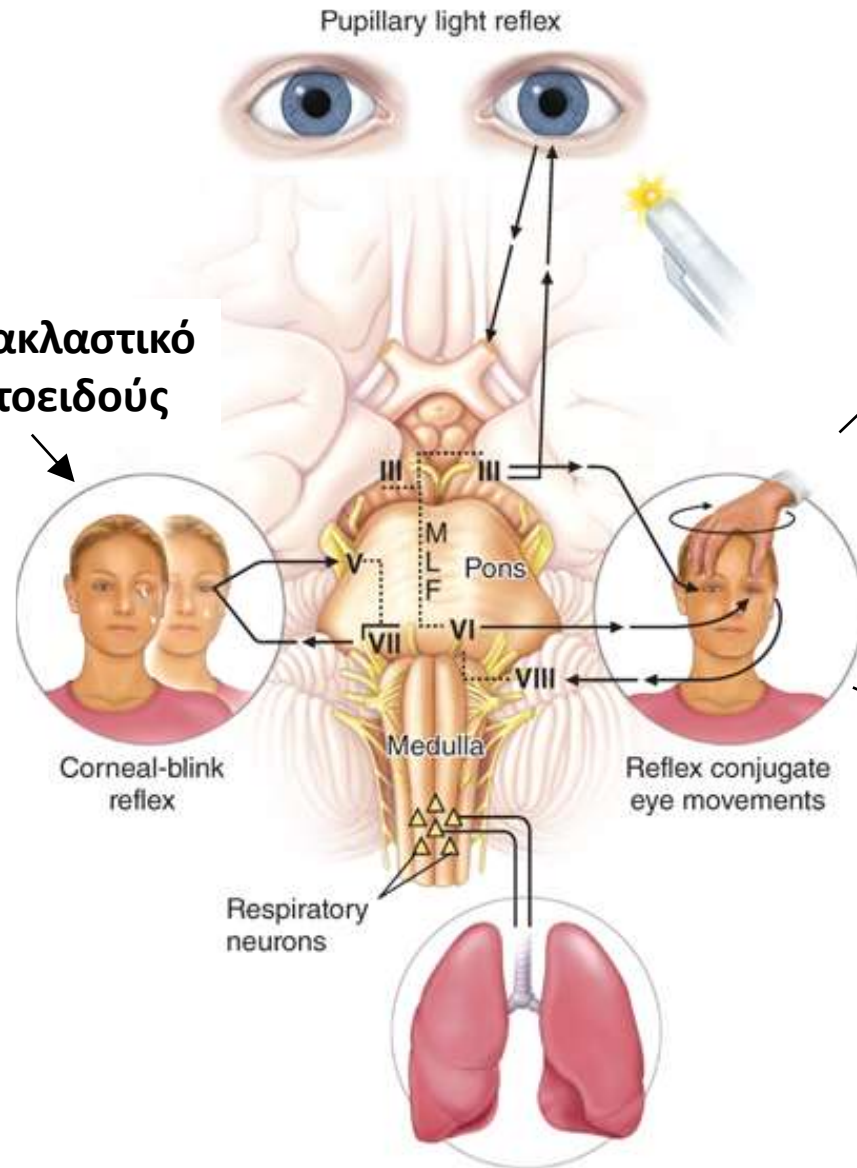


Αιθουσοοφθαμικό αντανακλαστικό (vestibuloocular reflex, VOR)

Cold caloric response



Αντανακλαστικό κερατοειδούς



Φυσική εξέταση (3)

- IV. ▪ Τύπος αναπνοής
- Ακρόαση αναπνευστικού
- Αέρια αίματος

Αξιολόγηση συχνότητας και τύπου αναπνοής

- ❑ **Αναπνοή Cheyne-Stokes:** Συναντάται σε ηλικιωμένους ασθενείς, με καρδιακή ή αναπνευστική ανεπάρκεια, ή σε ασθενείς με βλάβη στον φλοιό ή αμφοτερόπλευρες βλάβες των εγκεφαλικών ημισφαιρίων.



- ❑ **Υπεραερισμός κεντρικής αιτιολογίας:** Χαρακτηρίζεται από βαθιές αναπνοές, μεγάλης συχνότητας, και συνήθως συναντάται σε βλάβες μεσεγκέφαλου και ανώτερης γέφυρας ή βλάβες έπειτα από ανοξία, καθώς και σε οξέωση ή ουραιμία (**Αναπνοή Kussmaul**).



- ❑ **Σπασμωδική αναπνοή (Gaspings):** βραχεία εισπνευστική κίνηση μεγάλου βάθους, απότομης έναρξης και τέλους (εγκεφαλικές κακώσεις, φάρμακα, αύξηση ενδοκράνιας πίεσης, βλάβη στο κατώτερο στέλεχος)

- ❑ **Αταξική αναπνοή ή αναπνοή του Biot:** Ανώμαλος τύπος αναπνοής, με άτακτα μεταβαλλόμενο βάθος. Παρατηρείται σε βλάβες του προμήκους.



- ❑ **Υστερική υπέρπνοια:** ακανόνιστος μετά στεναγμών, δίδουσα την εντύπωση δύσπνοιας. Εάν παραταθεί εμφανίζονται ζάλη, αδυναμία, ταχυκαρδία, τετανία ή επιληπτοειδείς κρίσεις λόγω αναπνευστικής αλκάλωσης.

Ventilatory and arterial blood gas patterns in coma

Breathing pattern	Metabolic pattern	pH, PaCO ₂ , HCO ₃	Specific conditions
Hyperventilation	Metabolic acidosis	pH <7.3, PaCO ₂ <30 mmHg, HCO ₃ <17 mmol/L	Uremia, diabetic ketoacidosis, lactic acidosis, salicylates, methanol, ethylene glycol.
Hyperventilation	Respiratory alkalosis	pH >7.45, PaCO ₂ <30 mmHg, HCO ₃ >17 mmol/L	Hepatic failure, acute sepsis, acute salicylate intoxication, cardiopulmonary states with hypoxemia, psychogenic causes.
Hypoventilation	Respiratory acidosis	pH <7.35 (if acute), PaCO ₂ >90 mmHg, HCO ₃ >17 mmol/L	Respiratory failure from central (eg, brain or spinal cord) or peripheral nervous system disease, chest conditions or deformities. Coma only with severe hypercarbia.
Hypoventilation	Metabolic alkalosis	pH >7.45, PaCO ₂ >45 mmHg, HCO ₃ >30 mmol/L	Vomiting, alkali ingestion. Usually no impairment of consciousness; if so, suspect psychogenic unresponsiveness or additional cause.

Φυσική εξέταση (4)

IV. Εξέταση άλλων συστημάτων

- Οσμή αναπνοής
- Δέρμα (Νυγμοί βελονών, μώλωπες, κυάνωση, ίκτερος, μελάχρωση, κερασόχρωες κηλίδες , εξανθήματα)
- Καρδιά, κοιλία, λοιπά
(Κοιλιακή ευαισθησία, οργανομεγαλία, μάζες, αγγεία κλπ)

Δερματικές εκδηλώσεις και συσχέτιση με αίτια κώματος

Δερματική εκδήλωση	Αίτια κώματος
Εφίδρωση	Υπογλυκαιμία, καταπληξία, θυρεοτοξίκωση, οργανοφωσφορικά
Νυγμοί από βελόνες	Ενδοφλέβια οπιοειδή
Πορφύρα - πετέχειες	Μηνιγγιτιδοκοκκαμία, ΘΘΠ, ΔΕΠ, αγγειίτις
Εκχυμώσεις	Αιμορραγική διάθεση (αντιπηκτικά, ηπατική κίρρωση)
Κυάνωση	Υποξυγοναιμία, υπερκαπνία
Κερασόχρουν	Δηλητηρίαση από CO
Αχυρόχρουν	Ουραιμία
Μελάγχρουν	Αδδισονική κρίση

ΘΘΠ = θρομβωτική θρομβοπενική πορφύρα, ΔΕΠ = διάχυτη ενδαγγειακή πήξη.

Skin lesions and rashes in coma

Lesion or rash	Possible cause
Ecchymosis	Trauma, corticosteroid use, abnormal coagulation from liver disease or anticoagulants
Petechial-purpuric rash	Meningococemia, other bacterial sepsis (rarely), gonococemia, staphylococemia, pseudomonas, subacute bacterial endocarditis, allergic vasculitis, purpura fulminans, Rocky Mountain spotted fever, typhus, fat emboli
Petechiae	Disseminated intravascular coagulation, thrombotic thrombocytopenic purpura, drugs
Icterus	Hepatic dysfunction or hemolytic anemia
Cherry-red skin	Carbon monoxide poisoning
Generalized cyanosis	Hypoxemia or carbon dioxide poisoning
Grayish-blue cyanosis	Methemoglobin (aniline or nitrobenzene) intoxication
Localized cyanosis	Arterial emboli or vasculitis
Antecubital needle marks	Opiate drug abuse
Pale skin	Anemia or hemorrhage
Sallow, puffy appearance	Hypopituitarism
Hypermelanosis (increased pigment)	Porphyria, Addison's disease, chronic nutritional deficiency, disseminated malignant melanoma, chemotherapy
Telangiectasia	Chronic alcoholism, occasionally vascular malformations of the brain
Vesicular rash	Herpes simplex, varicella, Behcet disease, or drugs
Macular-papular rash	Typhus, candida, cryptococcus, toxoplasmosis, subacute bacterial endocarditis, staphylococcal toxic shock, typhoid, leptospirosis, Pseudomonas sepsis, immunologic disorders (systemic lupus erythematosus, dermatomyositis, serum sickness)
Ecthyma gangrenosum	Necrotic eschar often seen in the anogenital or axillary area in Pseudomonas sepsis
Splinter hemorrhages	Linear hemorrhages under the nail, seen in subacute bacterial endocarditis, anemia, leukemia, and sepsis
Osler nodes	Purplish or erythematous painful, tender nodules on palms and soles, seen in subacute bacterial endocarditis
Gangrene of digits' extremities	Emboli to larger peripheral arteries
Pigmented macules	Tuberous sclerosis, neurofibromatosis

ΗΚΓ

Εργαστηριακός έλεγχος

Αέρια αίματος

pH, PO₂, PCO₂, HCO₃⁻, SO₂, Lac, Na⁺, K⁺, Cl⁻

CO

**Βασικός
εργαστηριακός
έλεγχος**

γενική αίματος, έλεγχος πήξης
βιοχημικά (γλυκόζη ορού, ηλεκτρολύτες,
ηπατικά ένζυμα, ουρία, Na⁺, K⁺, Cl⁻, Ca⁺⁺,
P, Mg⁺⁺, ουρία και κρεατινίνη),
τροπονίνη
CRP, προκαλσιτονίνη
γενική ούρων

επίχρισμα
περιφερικού αίματος

ωσμωτικότητα ορού
κετόνες ορού, ούρων

καλλιέργειες
αίματος και ούρων

**Ορμονολογικός
έλεγχος**

έλεγχος θυρεοειδούς, επινεφριδίων, υποφυσιακής ανεπάρκειας

Αμμωνία ορού

**Τοξικολογικός
έλεγχος**

ανίχνευση φαρμακευτικών ουσιών σε βιολογικά υγρά (αίμα, ούρα)

Απεικόνιση (1)

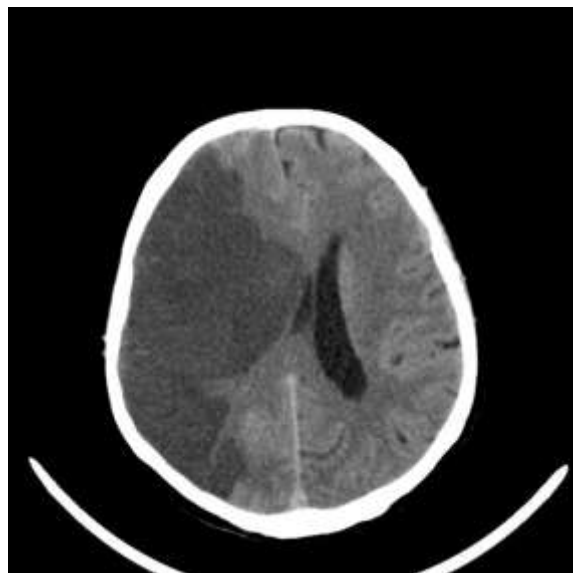Α/ες κεφαλής/ΣΣ, θώρακος

**CT εγκεφάλου
απλή, χωρίς ενίσχυση**

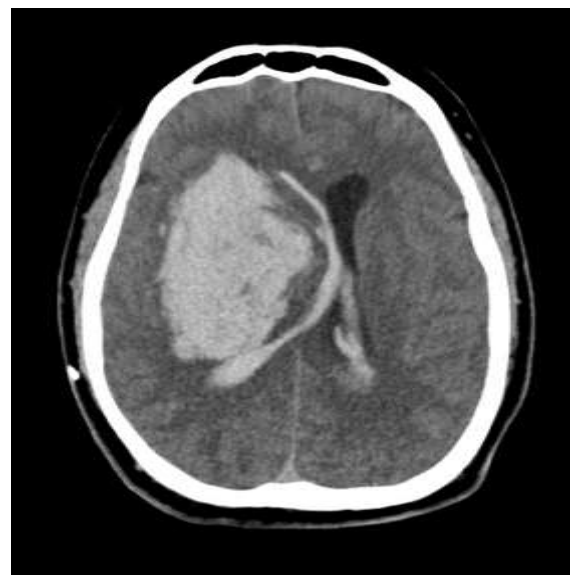
- Υπαραχνοειδή αιμορραγία (ευαισθησία ~95%)
- Εγκεφαλική αιμορραγία (ευαισθησία ~100%)
- Ισχαιμικό ΑΕΕ
 - η ευαισθησία αυξάνει μετά τις 24h,
σε μη απεικόνιση → επανάληψη σε 48h
- Υδροκέφαλος, όγκοι, σημαντικό εγκεφαλικό οίδημα

πολύ μικρή
ευαισθησία σε
βλάβες στελέχους

Ισχαιμικό ΑΕΕ ΔΕ
μέσης εγκεφαλικής



Αιμορραγικό ΑΕΕ
βασικά γάγγλια ΔΕ



Απεικόνιση (2)

CT + IV σκιαγραφικό

CT perfusion

- περιοχές ισχαιμίας
- δυνητικά διασώσιμος ιστός (penumbra)

CT angiography (CTA)

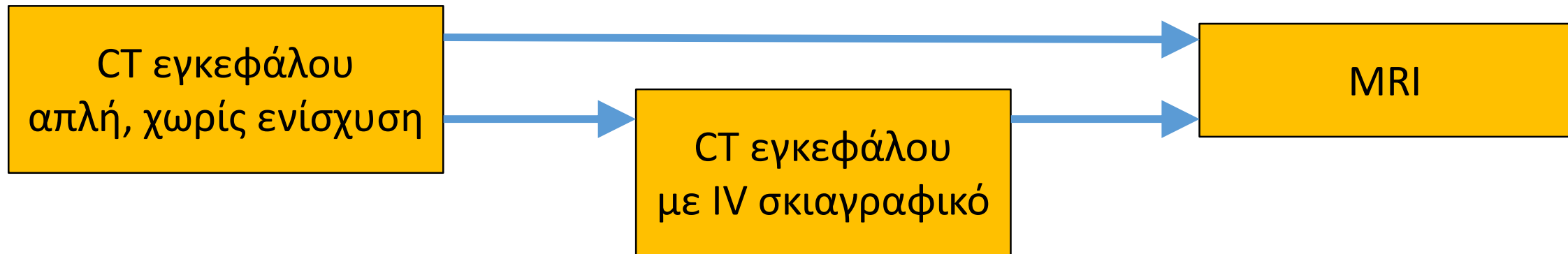
- Εκτίμηση αρτηριακής και φλεβικής κυκλοφορίας
- Βοηθητική σε υποψία ΑΕΕ εντοπισμένου στο στέλεχος

Απεικόνιση (3)

MRI

Ανώτερη της CT σε :

- πρῶιμη απεικόνιση ισχαιμικών βλαβών ιδιαίτερα του στελέχους
- απεικόνιση μικρών αιμορραγιών
- απεικόνιση εγκεφαλίτιδας
- βλαβών της λευκής ουσίας
- ανοξικής βλάβης μετά από καρδιακό arrest



Οσφυονωτιαία παρακέντηση

- ⇒ πυρετός - αυχενική δυσκαμψία
- ⇒ κώμα αδιευκρίνιστης αιτιολογίας



Οσφυονωτιαία παρακέντηση

εκτός εάν υπάρχει σαφής αντένδειξη

Οσφυονωτιαία παρακέντηση

διαυγές, θολερό,
ξανθοχρωματικό

■ Όψη – Πίεση

■ Γενική ΕΝΥ

■ Βιοχημικό ΕΝΥ (Σχ, Λεύκωμα)

■ Film array

■ Gram χρώση - Κ/α για κοινά

■ Χρώση Ziehl – Neelsen - Κ/α για TB

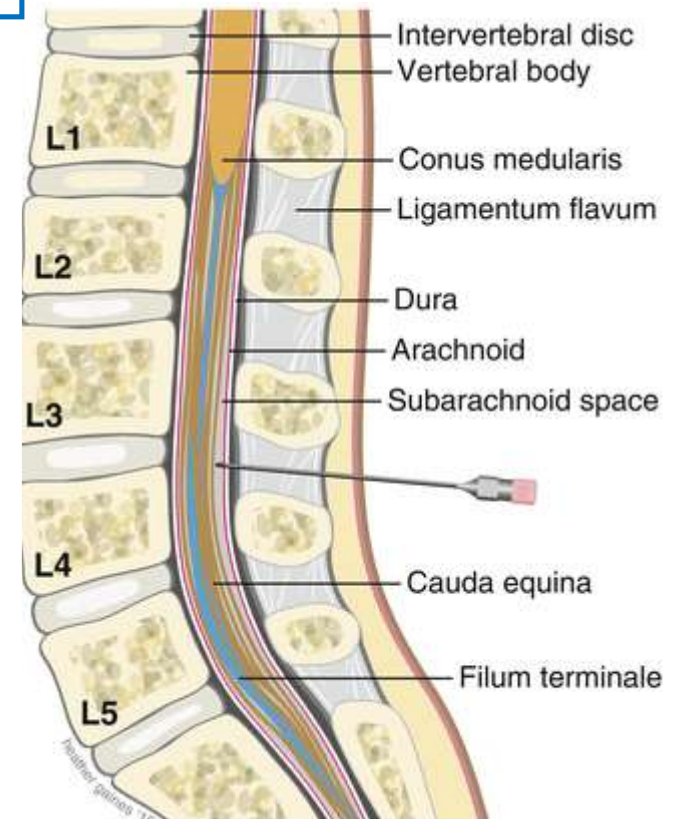
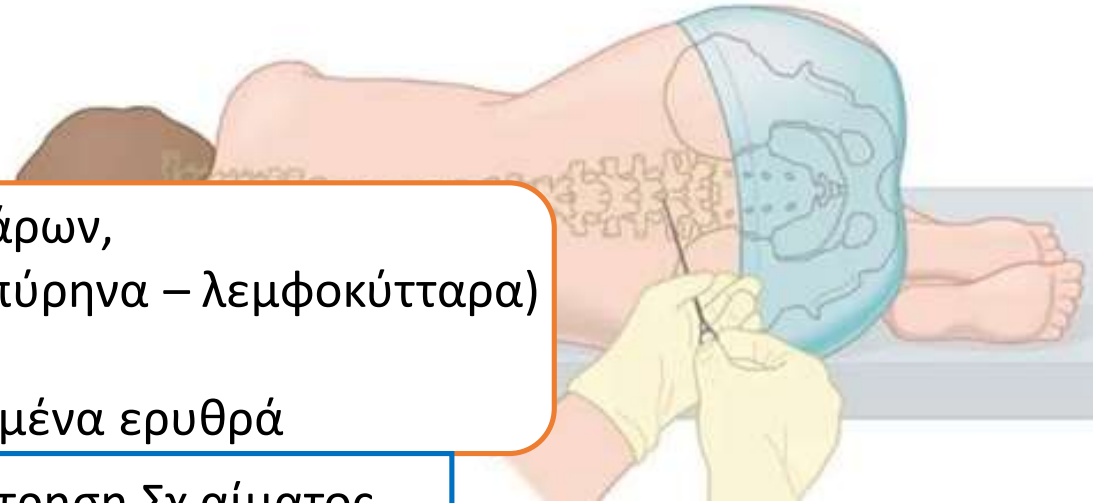■ Abs και PCR για WNV

■ Κυτταρολογική

➤ Επιπλέον δείγμα για ενδεχόμενο συμπληρωματικό έλεγχο

- αριθμός λευκοκυττάρων,
- τύπος (πολυμορφοπύρρηνα – λεμφοκύτταρα)
- άτυπα κύτταρα
- ερυθρά – συρρικνωμένα ερυθρά

ταυτόχρονη μέτρηση Σχ αίματος



Ηλεκτροεγκεφαλογράφημα

Όταν η αιτία του κώματος παραμένει ασαφής

 **Κύρια χρησιμότητα στη διάγνωση επιληψίας ως αιτίας του κώματος**

Επίσης χαρακτηριστικά πρότυπα σε ερπητική εγκεφαλίτιδα,
και νόσο Creutzfeldt - Jakob

Ενισχύει τη διάγνωση μεταβολικού κώματος

Χαρακτηριστικά κωμάτων από διαχύτως δρώντα αίτια (πχ μεταβολικά ή φαρμακευτικά)

- ⇒ • Βαθμιαία εγκατάσταση του κώματος - προηγείται σύγχυση
- ⇒ • Εμφάνιση αμφοτεροπλεύρων διαταραχών – συμμετρική εμφάνιση
- ⇒ • Ισοκορία - διατήρηση του αντανακλαστικού της κόρης
Εύρος κορών μπορεί να είναι επηρεασμένο
- Αστηριξία – Δεσμιδώσεις - Πολυεστιακές μυοκλωνίες
- Μυϊκός τόνος συνήθως ελαττωμένος
- Αντανακλαστικό κερατοειδούς και VOR διατηρημένα

Τοξικά κώματα

Καταστολή – Διέγερση – Σπασμοί

Κόρες: Μύση – Μυδρίαση

Μυϊκός τόνος: ↑ή ↓

Τενόντια αντανακλαστικά: ↑ή ↓

ΑΠ, Σφ: ↑ή ↓

Θερμοκρασία:

υπερθερμία – υποθερμία

Απότοκες μεταβολικές διαταραχές:
(αναπνευστική οξέωση ή αλκάλωση
– μεταβολική οξέωση), υπογλυκαιμία

Common poisoning syndromes (toxidromes)

Toxidrome	Mental status	Pupils	Vital signs	Other manifestations	Examples of toxic agents
Sympathomimetic	Hyperalert, agitation, hallucinations, paranoia	Mydriasis	Hyperthermia, tachycardia, hypertension, widened pulse pressure, tachypnea, hyperpnea	Diaphoresis, tremors, hyperreflexia, seizures	Cocaine, amphetamines, cathinones, ephedrine, pseudoephedrine, phenylpropanolamine, theophylline, caffeine
Anticholinergic	Hypervigilance, agitation, hallucinations, delirium with mumbling speech, coma	Mydriasis	Hyperthermia, tachycardia, hypertension, tachypnea	Dry flushed skin, dry mucous membranes, decreased bowel sounds, urinary retention, myoclonus, choreoathetosis, picking behavior, seizures (rare)	Antihistamines, tricyclic antidepressants, cyclobenzaprine, orphenadrine, antiparkinson agents, antispasmodics, phenothiazines, atropine, scopolamine, belladonna alkaloids (eg, Jimson Weed)
Hallucinogenic	Hallucinations, perceptual distortions, depersonalization, synesthesia, agitation	Mydriasis (usually)	Hyperthermia, tachycardia, hypertension, tachypnea	Nystagmus	Phencyclidine, LSD, mescaline, psilocybin, designer amphetamines (eg, MDMA ["Ecstasy"], MDEA)
Opioid	CNS depression, coma	Miosis	Bradypnea, apnea characteristic; may develop: hypothermia, bradycardia, hypotension	Hyporeflexia, pulmonary edema, needle marks	Opioids (eg, heroin, morphine, methadone, oxycodone, hydromorphone), diphenoxylate
Sedative-hypnotic	CNS depression, confusion, stupor, coma	Variable	Often normal, but may develop: hypothermia, bradycardia, hypotension, apnea, bradypnea	Hyporeflexia	Benzodiazepines, barbiturates, carisoprodol, meprobamate, glutethimide, alcohols, zolpidem
Cholinergic	Confusion, coma	Miosis	Bradycardia, hypertension or hypotension, tachypnea or bradypnea	Salivation, urinary and fecal incontinence, diarrhea, emesis, diaphoresis, lacrimation, GI cramps, bronchoconstriction, muscle fasciculations and weakness, seizures	Organophosphate and carbamate insecticides, nerve agents, nicotine, pilocarpine, physostigmine, edrophonium, bethanechol, urecholine
Serotonin syndrome	Confusion, agitation, coma	Mydriasis	Hyperthermia, tachycardia, hypertension, tachypnea	Tremor, myoclonus, hyperreflexia, clonus, diaphoresis, flushing, trismus, rigidity, diarrhea	MAOIs alone or with: SSRIs, meperidine, dextromethorphan, TCAs, L-tryptophan

Tramadol,
Fentanyl

LSD: lysergic acid diethylamide; MDMA: 3,4-methylenedioxymethamphetamine; MDEA: methylenedioxymethamphetamine; CNS: central nervous system; GI: gastrointestinal; MAOI: monoamine oxidase inhibitor; SSRI: selective serotonin reuptake inhibitor; TCA: tricyclic antidepressant.

Βασικές αρχές αντιμετώπισης

Αρχική αντιμετώπιση

- Εξασφάλιση αεραγωγού, αερισμού και οξυγόνωσης
- Υποστήριξη και διατήρηση κυκλοφορίας
- Αξιολόγηση τραύματος - σταθεροποίηση σπονδυλικής στήλης

Εμπειρική αντιμετώπιση

- Χορήγηση γλυκόζης, θειαμίνης, ναλοξόνης ή φλουμαζενίλης
- Γαστρική έκπλυση

Στοχευμένη αντιμετώπιση

- Αντιμετώπιση ενδοκράνιας υπέρτασης
- Αντιμετώπιση επιληπτικών σπασμών
- Αντιμετώπιση λοιμώξεων
- Αντιμετώπιση υπερ/υποθερμίας
- Διόρθωση ηλεκτρολυτικών διαταραχών και διαταραχών οξεοβασικής ισορροπίας
- Αντίδοτα για συγκεκριμένες τοξίνες

GCS < 8
σε ασθενή που
δεν προβλέπεται να
ανακάμψει άμεσα
(πχ περιπτώσεις
μεταβολικού – τοξικού
κώματος)



διασωλήνωση
για προστασία
αεραγωγού

Φαρμακευτική δηλητηρίαση – Λήψη τοξικών ουσιών

- Καθώς η υπερδοσολογία φαρμάκων ή η χρήση τοξικών ουσιών αποτελεί πολύ συχνή αιτία κώματος, η χορήγηση αντιδότων συνιστάται σε κάθε κώμα άγνωστης αιτιολογίας. Χορηγούνται **ναλοξόνη**, ως ανταγωνιστής οπιούχων, και **φλουμαζενίλη**, ως ανταγωνιστής βενζοδιαζεπινών.
- Κλήση στο Κέντρο Δηλητηριάσεων
- Τοποθέτηση **ρινογαστρικού σωλήνα - Γαστρική έκπλυση** και **χορήγηση ενεργού άνθρακα** συνιστάται όταν υπάρχει υποψία φαρμακευτικής δηλητηρίασης

Αντιμετώπιση ενδοκράνιας υπέρτασης – εγκεφαλικού οιδήματος

Θέση ασθενούς

Ρύθμιση προσλαμβανομένων υγρών

Παθητικός υπεραερισμός (PaCO_2 27-30)

Ωσμωτικώς δρώντα (**Μαννιτόλη 0,5-1 gr / Kgr σε 15' x 4-6**)

Κορτικοειδή (**Δεξαμεθαζόνη έναρξη με 8mg x 3** , Μεθύλ-πρεδνιζολόνη)

Εφαρμογή συνεχούς καταγραφής ενδοκράνιας πίεσης

Παρεμβάσεις αποσυμπίεσης – παροχετεύσεις

Υποθερμία

Περιστατικό 1 (1)

Γυναίκα 56 ετών

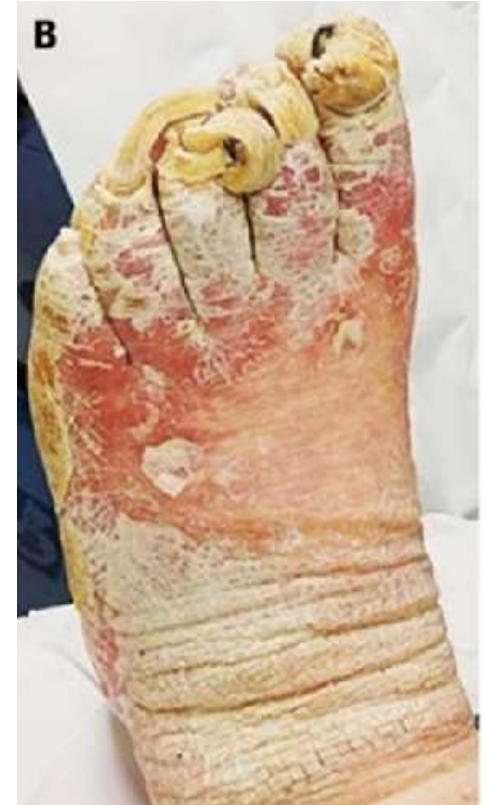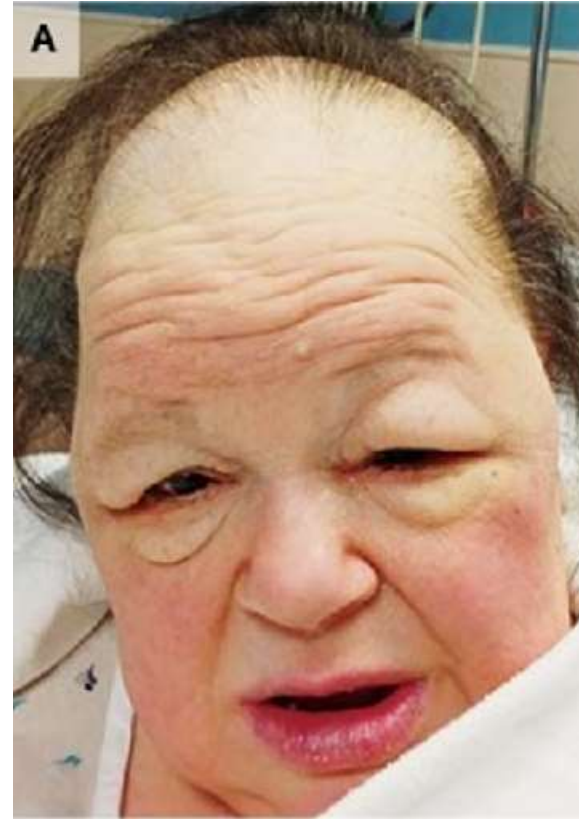Προσκομίζεται στα ΤΕΠ, λόγω προοδευτικά επιδεινούμενης σύγχυσης και καταβολής δυνάμεων.

Δεν έχει επαφή με γιατρό από 30 χρόνια.

Κατά την αντικειμενική εξέταση εμφανίζεται αποπροσανατολισμένη αλλά αντιδρώσα.

Εμφανίζει υποθερμία (34° C),
βραδυκαρδία (50 σφ/min) και 12 αναπνοές/min

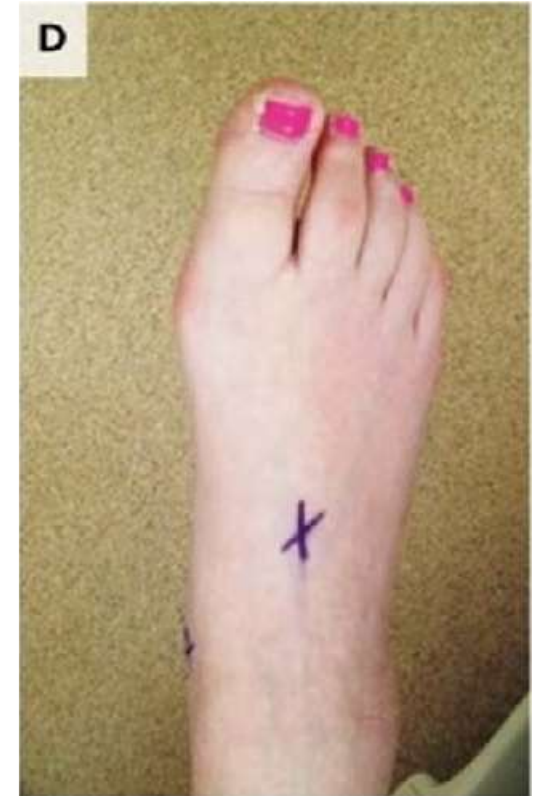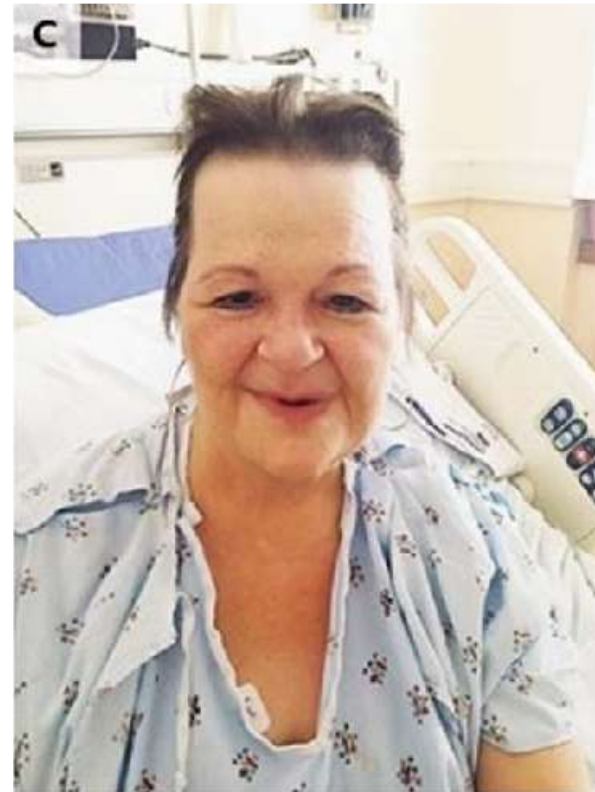Ελέγχεται οίδημα στο πρόσωπο, τραχύ δέρμα, αραιά λεπτά μαλλιά, εύθραυστα παραμελημένα νύχια, και οίδημα στα κάτω άκρα χωρίς εντύπωμα.



Περιστατικό 1 (2)

- Από τον επειγόντως γενόμενο εργαστηριακό έλεγχο
- TSH : 258 mIU/l (ΦΤ : 0,4 - 4,2)
- fT4 : 0,1 ng/dl (ΦΤ : 0,8 - 2,2)
- Na ορού : 130 mmol /l (ΦΤ : 136 - 146)

Μετά την υποκατάσταση με θυροξίνη



Περιστατικό 2 (1)

Άνδρας 69 ετών διακομίζεται στο ΤΕΠ με πτώση επιπέδου επικοινωνίας από ώρα. Από το περιβάλλον αναφέρεται εγκατάσταση δεξιάς ημιπάρεσης, βυθιότητας και κολλώδους ομιλία η οποία έγινε αντιληπτή προ 2 ωρών περίπου όταν ο ασθενής ξύπνησε – ο ασθενής ήταν καλά την προηγούμενη ημέρα. Στη συνέχεια σημειώθηκε επιδείνωση - “έπαψε να μιλάει και να ανταποκρίνεται”.

Ατομικό αναμνηστικό: ΑΥ, ΣΔ2, βαρύς καπνιστής

Φαρμακευτική αγωγή: ασαφείς πληροφορίες – “έπαιρνε κάποιο χάπι για την πίεση και κάποιο χάπι για το σάκχαρο”

Περιστατικό 2 (2)

Ζωτικά σημεία: ΑΠ:146/85, σφύξεις:78/min, Θ:36.2 °C και SO₂:95% (FiO₂ 21%).

Stick Σχ: 168 mg/dL

Αέρια αίματος: Ph 7.43 , PO₂ 59, PCO₂ 38, Lac 1.9, HCO₃ 25.2

Κλινική εξέταση:

Επισκοπικά χωρίς σημεία τραυματισμού

Νευρολογική εξέταση: GCS score 3 (E1V1M1), ισοκορία, αντιδρώσες κόρες

Πνεύμονες: φυσιολογικό αναπνευστικό ψιθύρισμα άμφω.

Καρδιά: S1-S2 ευκρινείς-ρυθμικοί.

Κοιλιά - εντερικοί ήχοι κφ

ΗΚΓ: φλεβοκομβικός ρυθμός, ουδέν το οξύ

Πιθανές διαγνώσεις;

Περιστατικό 2 (3)

CT εγκεφάλου

```
graph TD; A[CT εγκεφάλου] --> B[Εκτεταμένο ισχαιμικό εγκεφαλικό επεισόδια που καταλαμβάνει σχεδόν το σύνολο του AP ημισφαιρίου με μετατόπιση της μέσης γραμμής ~2cm]; B --> C[CT αγγειογραφία]; C --> D[Πλήρης απόφραξη AP καρωτίδας];
```

Εκτεταμένο ισχαιμικό εγκεφαλικό επεισόδια που καταλαμβάνει σχεδόν το σύνολο του AP ημισφαιρίου με μετατόπιση της μέσης γραμμής ~2cm

CT αγγειογραφία

Πλήρης απόφραξη AP καρωτίδας

Περιστατικό 3 (1)

Γυναίκα 58 ετών προσκομίσθηκε σε ημέρα γενικής εφημερίας λόγω πτώσης επιπέδου επικοινωνίας

Αναφέρεται κακουχία και έμετοι από ημερών.

Αναφέρεται ιστορικό ΣΔ2, πρόσφατη προσθήκη στην αντιδιαβητική αγωγή της ντουλαγλουτίδης αρχικά σε δόση 0,75mg εβδομαδιαίως, η οποία της προκάλεσε ναυτία και ανορεξία, με αποτέλεσμα μεγάλη μείωση των δόσεων της ινσουλίνης της, ενώ μετά την προ ημερών αύξηση σε 1,5mg εβδομαδιαίως, αναφέρει έναρξη εμέτων.

Ατομικό αναμνηστικό: ΣΔ2 (διαγνωσθείς προ 1¹/₂ έτους) υπό ινσουλίνη Tresiba, ινσουλίνη Humalog, tab Glucophage 850mg και πρόσφατη έναρξη Trulicity, και αρτηριακή υπέρταση, ολική θυρεοειδεκτομή και μετεγχειρητικός υποπαραθυρεοειδισμός.

Λαμβανόμενη αγωγή: inj Tresiba, inj Humalog (μόνο με το μεσημεριανό φαγητό), tb Glucophage 850mg 1x2, inj Trulicity 1,5, tb Concor 10xmg 1x1, tb Piramil 2,5mg 1x1, tb T4 150Mcg 1x1, caps One-Alpha 0,5μcg 1x1, tb Ideos 1x2(πρόσφατη μείωση από 1x4).

Περιστατικό 3 (2)

Ζωτικά σημεία: ΑΠ:128/60, σφύξεις:110, Θ:36.5 C και SO₂:95% (FiO₂ 21%).

Κλινική εξέταση:

ασθενής με όψη πασχούσης, επηρεασμένο επίπεδο επικοινωνίας-ληθαργικότητα.

Νευρολογική εξέταση: GCS score 4 (E2V1M1), ισοκορία, αντιδρώσες κόρες

Πνεύμονες με φυσιολογικό αναπνευστικό ψιθύρισμα άμφω.

Καρδιά:S1-S2 ευκρινείς-ρυθμικοί.

Κοιλιά μαλακή, ευπίεστη, ανώδυνη, εντερικοί ήχοι φυσιολογικοί.

Περιστατικό3(3)

Stick Σχ: high

Αέρια αίματος: pH:6.8, glu>540mg/dL, PO₂ 98mmHg, PCO₂ 18mmHg, HCO₃:2.6 mEq/L,
Na 128 mEq/L, Cl 101mEq/L γαλακτικό 3.2 mmol/L,

κετόνες αίματος (β-υδροξυβουτιρικό): 8 mmol/L

ΗΚΓ: φλεβοκομβική ταχυκαρδία

A/α θώρακος: χωρίς εμφανή ενεργή παρεγχυματική νόσο

U/S άνω κοιλίας και νεφρών: χωρίς παθολογικά ευρήματα

Εργαστηριακός έλεγχος: λευκοκυττάρωση (wbc:28.000), Σχ 560 mg/dL, Na 129 mEq/L,
K:6.4, ουρία: 80 mg/dL, cr:1.6 mg/dL

Περιστατικό 3 (4)

Διαβητική κετοξέωση

Αντιμετώπιση με πρωτόκολλο διαβητικής κετοξέωσης

Ταχεία βελτίωση

C- πεπτίδιο: μη μετρήσιμο με συνοδό Σχ 220 mg/dL
Αντι-GAD 250 units/ml



Διαβήτης τύπου 1
(LADA)

Περιστατικό 4 (1)

Άνδρας 93 ετών

Προσεκομίσθη σε ημέρα γενικής εφημερίας λόγω αιφνίδιας πτώσης επιπέδου επικοινωνίας από ωρών

Ατομικό αναμνηστικό: 1) Ισχαιμικό Αγγειακό Εγκεφαλικό Επεισόδιο (προ 2ετίας) και έκτοτε κατακεκλιμένος, 2) Κολπική μαρμαρυγή, 3) Ανοϊκή συνδρομή, 4) Αρτηριακή Υπέρταση

Φαρμακευτική αγωγή: 1) tb Fludex 15mg S:1x1, 2) tb Salospir 100mg S:1x1, 3) tb Talosin 20mg S:1x1, 4) tb Marixino 10mg S:1x2.

Περιστατικό 4 (2)

Αντικειμενική εξέταση:

ΑΠ:157/85 mmHg, σφ.: 88/λεπτό, Θ:36,7 °C, SO₂:81% (FiO₂=0.21, RR=24/min)

ABGs: Ph: 7.41, PO₂ 85, PCO₂ 39, LAC<1, HCO₃: 24,

Σχ: 124mg/dL

Νευρολογική εξέταση:

GCS=5/15 (E1V3M1). Φυσιολογικές κόρες αντιδρώσες στο φώς. Χωρίς σημεία μηνιγγισμού.

S1-S2 καρδιακοί τόνοι ευκρινείς, άρρυθμοι

μειωμένο αναπνευστικό ψιθύρισμα άμφω με συνοδούς παχείς εισπνευστικούς μη μουσικούς ρόγχους στα μέσα και κάτω πνευμονικά πεδία (δυσχερής εξέταση)

Μαλακή – ευπίεστη - ανώδυνη κοιλιά με φυσιολογικούς εντερικούς ήχους.

Κατά την παραμονή του στο ΤΕΠ, παρουσίασε επιληπτική κρίση η οποία και υποχώρησε άμεσα με χορήγηση diazepam iv και έγινε έναρξη συστηματικής χορήγησης levetiracetam iv

Περιστατικό 4 (3)

Εργαστηριακός έλεγχος: ήπια λευκοκυττάρωση (13490/μl) χωρίς αύξηση της CRP, φυσιολογική νεφρική λειτουργία, φυσιολογικοί ηλεκτρολύτες και ηπατική βιοχημεία. Γενική ούρων με σπανιότατα πυοσφαίρια και ερυθρά

ΗΚΓ: κοιλική μαρμαρυγή, ουδέν το οξύ.

A/α θώρακος: πυκνωτικά στοιχεία – σκίαση AP ημιθωρακίου

Ποια εξέταση πρέπει να γίνει
σε επείγουσα βάση ;

Περιστατικό 4 (4)

CT εγκεφάλου



ΔΕ μετωποβρεγματικά αναγνωρίζεται εστία ενδοεγκεφαλικής αιμορραγίας διαστ. 5,2Χ3,6εκ. και ήπιο περιεστιακό οίδημα.

ΑΡ κροταφικά αναγνωρίζεται υπόπυκνη απεικόνιση κροταφικού λοβού και πόλου στο πλαίσιο χρόνιας ισχαιμικής αλλοίωσης.

Επίσης αναγνωρίζεται μικρού μεγέθους υπέρπυκνη αλλοίωση διαμ. 1εκ. ΑΡ μετωπιαία.

Περιστατικό 5 (1)

Ιανουάριος 2019

Άνδρας 79 ετών

Βρέθηκε αναίσθητος στο πάτωμα του σπιτιού του από τους οικείους του – έμενε μόνος του

Ατομικό αναμνηστικό: ΑΥ, στένωση αορτικής, ανοϊκές εκδηλώσεις

➤ Αναφέρεται έναρξη ρισπεριδόνης 2 ημέρες νωρίτερα λόγω διέγερσης και οπτικών ψευδαισθήσεων

Λοιπή φαρμ. Αγωγή: βισοπρολόλη, ραμιπρίλη

Αντικειμενική εξέταση:

Θερμοκρασία 28⁰C, ΑΠ 82/49 mmHg, Σφ 45/min, Συχν, αναπνοών 8/min

GCS 3/15, ισοκορία – αντιδρώσες κόρες

Χωρίς ευρήματα κάκωσης

Ήπιο φύσημα αορτικής,

Ακρόαση αναπνευστικού, εξέταση κοιλίας χωρίς παθολογικά ευρήματα

Περιστατικό 5 (2)

Εργαστηριακός έλεγχος:

Αέρια αίματος: pH 7.2, PO₂ 82 mmHg, PCO₂ 100 mmHg, HCO₃ 40 mEq/L. SO₂: 94% (2 lt/min ρινική κάνουλα)

Γενική αίματος, πήξη, πήξη, Σχ, νεφρική λειτουργία, ηλεκτρολύτες, ηπατική βιοχημεία, TSH: χωρίς αξιόλογα ευρήματα


Απεικονιστικός έλεγχος:

CT εγκεφάλου (-), CT θώρακος: μικρό ground glass διήθημα AP κάτω λοβού, CT κοιλίας (-)

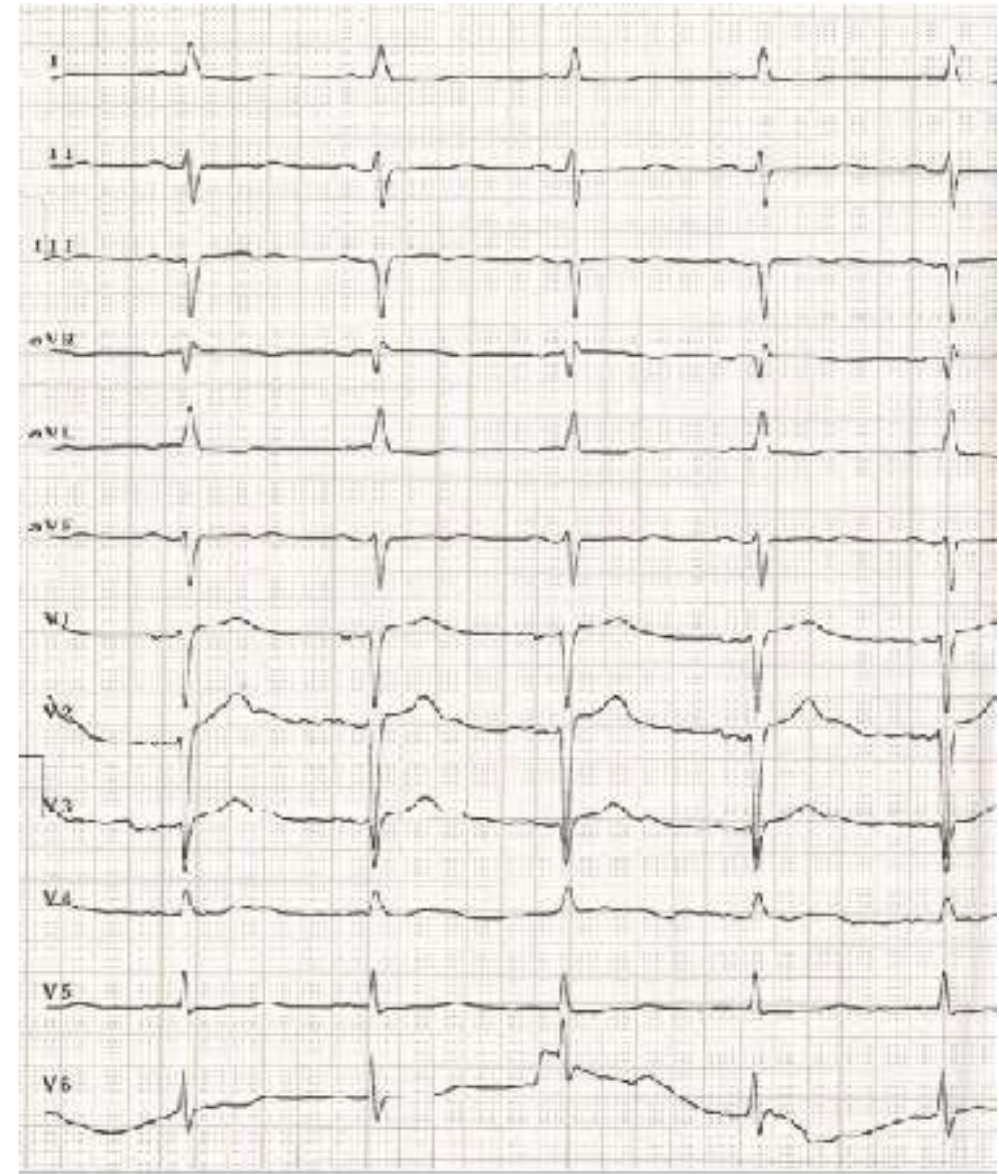
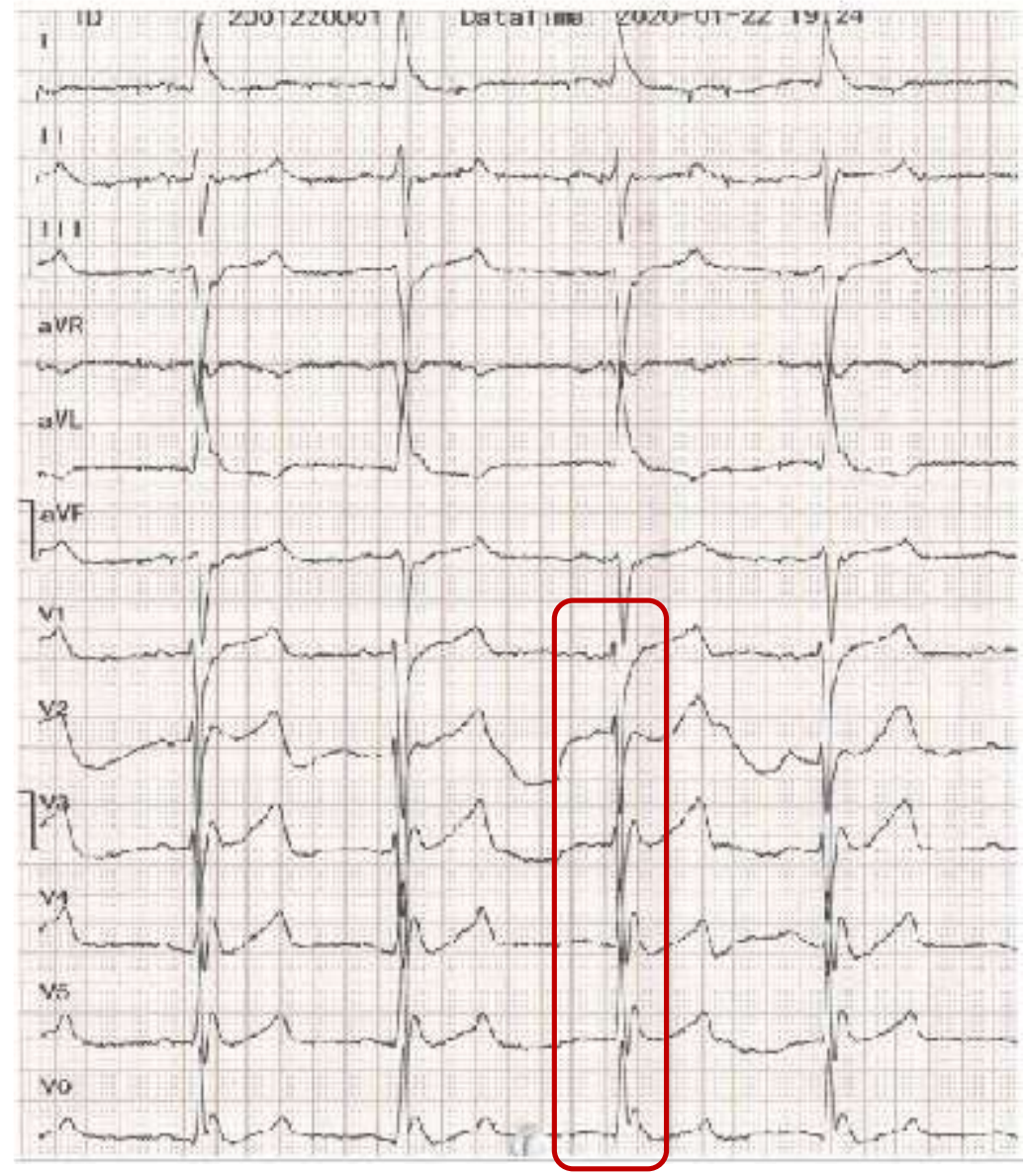
Πιθανές διαγνώσεις;

Περιστατικό 5 (3)

1^ο ΗΚΓ στο ΤΕΠ



ΗΚΓ μετά την επαναθέρμανση του ασθενούς



Osborn wave



πλήρης εξαφάνιση του Osborn wave

Περιστατικό 6 (1)

Άνδρας 73 ετών

Από τους οικείους αναφέρεται **εμπύρετο έως 39.5 από 5ημέρου**. Αρχικά χωρίς άλλη συμπτωματολογία και με άριστο επίπεδο επικοινωνίας. **Το τελευταίο 24ωρο προσετέθη κεφαλαλγία και φωτοφοβία και προοδευτική πτώση επιπέδου συνείδησης.**

Ατομικό αναμνηστικό: 1) λεμφοϋπερπλαστικό νόσημα (πιθανότατα ΧΛΛ, αναφέρεται γνωστή σπληνομεγαλία) σπληνομεγαλία, γνωστή από 10ετίας, 2)ΣΝ και αγγειοπλαστική προ 3ετίας, 3)ψωρίαση, 4)πρώην καπνιστής

Θερμ.:39.3C, ΑΠ:117/85, Σφ 80/min, SatO₂: 95% (fiO₂ 21%), RR 16/min

GCS:7/15 (E4V2M1), Κόρες ισομεγέθεις με διατηρημένη αντίδραση στο φως, χωρίς εμφανή πλαγιωμένη νευρολογική σημειολογία.

Χωρίς αυχενική δυσκαμψία, χωρίς σημεία μηνιγγισμού. Σπλήνας ψηλαφητός. Χωρίς ιδιαίτερα παθολογικά ευρήματα από την λοιπή κατά συστήματα κλινική εξέταση.

Περιστατικό 6 (2)

Εργαστηριακός έλεγχος:

λεμφοκυττάρωση (WBC:26000, ουδετερόφιλα:38%, λεμφοκύτταρα:59%), χωρίς αύξηση CRP (3.13mg/L).

χωρίς αξιόλογα ευρήματα από την πήξη, νεφρική λειτουργία, ηλεκτρολύτες, ηπατική βιοχημεία

ΗΚΓ: SR, RBBB, T (-) V5, V6 (χωρίς αύξηση τροπονίνης σε διαδοχικές μετρήσεις).

Ro θώρακος: χωρίς ενεργό νόσο από το πνευμονικό παρέγχυμα.

CT εγκεφάλου χωρίς παθολογικά ευρήματα

CT κοιλίας-θώρακος χωρίς παθολογικά ευρήματα πλην της γνωστής σπληνομεγαλίας ~20εκ

Ποια εξέταση πρέπει να γίνει άμεσα;

Περιστατικό 6 (3)

Οσφυονωτιαία παρακέντηση



κύτταρα 85/κκχ, λεμφοκύτταρα 80%, ουδετερόφιλα 20%, ερυθρά 0/κκχ,
λεύκωμα 74mg/dl, γλυκόζη 47mg/dl με συνοδό γλυκόζη πλάσματος 107mg/dl).

Περιστατικό 6 (4)

Φυσιολογικό ΕΝΥ	όψη διαυγής Πίεση 10-18 cm H ₂ O	κύτταρα 0-5/μl	τύπος κυττάρων λεμφοκύτταρα	γλυκόζη 50-75mg/dl γλ.ΕΝΥ/γλ.ορού >0,6	Λεύκωμα 15-45 mg/dl	Γαλακτικό <3mmol/L
Βακτηριακή μηνιγγίτιδα, εγκεφαλικό απόστημα	θολερό υπό πίεση	500 - 20.000	πολυμορφοπύρρηνα	↓ < 0,4	↑ > 150	↑
Ιογενής μηνιγγίτιδα ή εγκεφαλίτιδα	διαυγές ή οπαλίζον	συνήθως <1000	λεμφοκύτταρα *	↔ ↓ εφο **	↑ < 100-120	
Εγκεφαλίτιδα από ιό του απλού έρπη	διαυγές ή οπαλίζον	0-1000	λεμφοκύτταρα	εφο		
TBC μηνιγγίτιδα	διαυγές ή οπαλίζον	100-500	λεμφοκύτταρα *	↓ < 0,4	↑ > 150	
Λιστέρια	διαυγές ή θολερό		πολυ ή λεμφο	< 0,4	↑	↑
Μυκητιασική	διαυγές ή οπαλίζον		λεμφοκύτταρα	< 0,4	↑	
Καρκινωματώδης, Λευχαιμική	διαυγές ή οπαλίζον		άτυπα κύτταρα λεμφοκύτταρα	< 0,4	↑	
Υπαραχνοειδής αιμορραγία	ξανθοχρωματικό		συρρικνωμένα ερυθρά	εφο		

Περιστατικό 6 (5)

Εστάλη εκτενής ιολογικός και μικροβιολογικός έλεγχος.

- ENY για PCR για HSV1, HSV2, VZV, Enterovirus ,EBV, CMV, JC virus
- ENY για PCR και Abs για ιό του Δυτικού Νείλου
- ENY για PCR για Strep Agalactiae, Strep. Pneumoniae, Haem. Influenzae, List. Monocytogenes, Neiss. Meningitides, Cryptococcus neoformans
- Καλλιέργεια ENY για κοινά και TB – χρώση Ziehl Nielsen
- Αίμα για Abs για ιό του Δυτικού Νείλου

Περιστατικό 6 (6)



Θετικά IgM αντισώματα για ιό του Δυτικού Νείλου στο αίμα



Εγκεφαλίτιδα από ιό του Δυτικού Νείλου

Περιστατικό 7 (1)

Αγνώστων στοιχείων άνδρας διακομίζεται στο ΤΕΠ σε κωματώδη κατάσταση.

Μεσήλικας, λεπτός,

Δεν συνοδεύεται, δεν φέρει στοιχεία πάνω του.

Από το προσωπικό του ΕΚΑΒ αναφέρεται ότι ανευρέθη στο δρόμο αναίσθητος και κάποιος τους είπε πως το έχει ξαναπάθει και πως «κάνει ενέσεις».

ΤΕΠ σε ώρα αιχμής ιατρός απασχολημένος σε άλλο βαρύ περιστατικό

Γρήγορη πρώτη εκτίμηση: GCS:3/15, κόρες σε μύση, χωρίς σημεία κάκωσης
Θερμοκρασία 36°C, ΑΠ 110/68 mmHg, Σφ 90/min, Συχν. αναπνοών 12/min

Δίδεται εντολή να τοποθετηθεί φλεβική γραμμή και να χορηγηθεί ναλοξόνη iv

→ χωρίς μεταβολή του επιπέδου συνειδήσεως → χορηγείται και φλουμαζελίνη iv

→ χωρίς μεταβολή του επιπέδου συνειδήσεως → χορηγείται 2^η δόση ναλοξόνης iv

→ χωρίς μεταβολή του επιπέδου συνειδήσεως

Περιστατικό 7 (2)

Δίδεται εντολή να τοποθετηθεί φλεβική γραμμή και να χορηγηθεί ναλοξόνη iv

→ χωρίς μεταβολή του επιπέδου συνειδήσεως → χορηγείται και φλουμαζελίνη iv

→ χωρίς μεταβολή του επιπέδου συνειδήσεως → χορηγείται 2^η δόση ναλοξόνης iv

→ χωρίς μεταβολή του επιπέδου συνειδήσεως

Ζητείται CTεγκεφάλου → χωρίς παθολογικά ευρήματα

Ο ασθενής παραμένει σε κωματώδη κατάσταση

Τι δεν έγινε σωστά;

Τι έχει παραληφθεί;

Πως πρέπει να αντιμετωπιστεί τώρα το περιστατικό;

Περιστατικό 7 (3)

Προσοχή: Η εξέταση γίνεται πολλές φορές σε έντονα φωτισμένο χώρο

Κλινική εξέταση: GCS 3, ισοκορία – μικρές/ φυσιολογικές αντιδρώσες κόρες -
όχι δίκηνη κεφαλής καρφίτσας

Χωρίς νυγμούς στο δέρμα

Προσοχή: μπορεί μόνο εισπνεόμενη χρήση οπιοειδών

ABGs: PH: 7.37, PCO₂:39, PO₂:82, HCO₃:22, LAC<1, **Glu 32**

Stick Σχ: 30 mg/dL

Περιστατικό 7 (4)

Υπογλυκαιμικό κώμα

Χορήγηση 25 gr γλυκόζης iv → stick Σχ 85 - αφύπνιση του ασθενούς



Ασθενής με διαβήτη τύπου 1 από παιδική ηλικία
Ιστορικό συχνών υπογλυκαιμιών
Απώλεια επίγνωσης υπογλυκαιμίας

Ατυπία → στην υπογλυκαιμία τυπικά έχουμε μυδρίαση



Σας ευχαριστώ
για την προσοχή σας