



Ανάπτυξη του νευρικού συστήματος

Άγγελος Παπασπυρόπουλος
Εργαστήριο Ιστολογίας-Εμβρυολογίας

Ανάπτυξη του Νευρικού Συστήματος - Χρονοδιάγραμμα

- Στο έμβρυο δομημένο μοτίβο ανάπτυξης νευρικού
- Το ραχιαίο ήμισυ νωτιαίου μυελού/εγκεφαλικού στελέχους → **αισθητικές λειτουργίες**
- Το κοιλιακό ήμισυ νωτιαίου μυελού/εγκεφαλικού στελέχους → **κινητικές λειτουργίες**
- Ο τύπος και η λειτουργία των νεύρων εξαρτάται από το αν θα αναπτυχθούν στη **σωματόπλευρα (σωματικό τοίχωμα)** ή **σπλαχνόπλευρα (σπλαχνικό τοίχωμα)**
- Διατήρηση δομών στους ενήλικες

ΚΑΤΑΒΟΛΕΣ

Η προερχόμενη από το εξώδερμα νευρική πλάκα σχηματίζει τον νευρικό σωλήνα και τη νευρική ακρολοφία.

ΕΠΙΣΚΟΠΗΣΗ

Μολονότι η ανατομία του νευρικού συστήματος στους ενήλικες φαίνεται περιπλοκή, το πρότυπο ανάπτυξής του στο έμβρυο είναι απλό και λογικά δομημένο με λίγες, βασικές αρχές οργάνωσης. Το ραχιαίο ήμισυ του νωτιαίου μυελού και του εγκεφαλικού στελέχους επιτελεί αισθητικές λειτουργίες, ενώ το κοιλιακό ήμισυ κινητικές. Τα 12 εγκεφαλικά νεύρα και τα 31 ζεύγη νωτιαίων νεύρων είναι στην πλειοψηφία τους μικτά (κινητικές και αισθητικές νευρικές ίνες) και νευρώνουν τους ιστούς του σώματος μεταμερώς. Ο τύπος και η λειτουργία των νεύρων σχετίζονται σε μεγάλο βαθμό με το εάν θα αναπτυχθούν στη σωματόπλευρα (το αναπτυσσόμενο εμβρυϊκό σωματικό τοίχωμα) ή στη σπλαχνόπλευρα (το αναπτυσσόμενο σπλαχνικό τοίχωμα). Τα κυτταρικά σώματα των κινητικών νευρώνων των σκελετικών μυών βρίσκονται εντός του κεντρικού νευρικού συστήματος (ΚΝΣ). Τα κυτταρικά σώματα των αισθητικών νευρώνων (και των μεταγωγικών νευρώνων του αυτόνομου νευρικού συστήματος) βρίσκονται σε γάγγλια εκτός του ΚΝΣ. Με λίγες εξαιρέσεις, η κατανομή του μεταμερούς τρόπου οργάνωσης του νευρικού συστήματος διατηρείται στους ενήλικες. Το νευρικό σύστημα δείχνει πολύπλοκο, λόγω της διαφορικής ανάπτυξης των δομών του, της δημιουργίας πλεγμάτων, της μετανάστευσης δομών, της διακλάδωσης των νεύρων και άλλων φαινομένων, αλλά το απλό σχέδιο που συναντάμε στο έμβρυο διατηρείται σε μεγάλο βαθμό.

ΧΡΟΝΟΔΙΑΓΡΑΜΜΑ

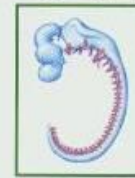Προγεννητική Περίοδος (Μήνες)

Τέλος 4^{ης} εβδομάδας



Καμπές και διχοκλίσεις διαχωρίζουν τον πρόσθιο, το μέσο και το ρομβοειδή εγκέφαλο

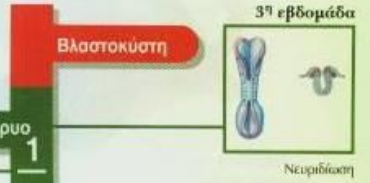Τέλος 5^{ης} εβδομάδας



Ο πρόσθιος εγκέφαλος διακρίνεται σε διγέφαλο και τελικό εγκέφαλο (στην όψη που θα προκύψουν τα εγκεφαλικά ημισφαίρια)

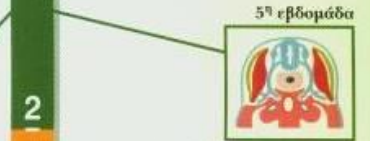Βλαστοκύστη

1
Πρώιμο έμβρυο



3^η εβδομάδα

Νευριδίωση



5^η εβδομάδα

Τα νωτιαία νεύρα αναπτύσσονται στη σωματόπλευρα. Τα νεύρα του αυτόνομου συστήματος αναπτύσσονται στη σπλαχνόπλευρα



3 μήνες

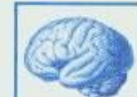

Τα εγκεφαλικά ημισφαίρια (τελεγκέφαλος) αναπτύσσονται περισσότερο συγκεντρωμένα με τον υπόλοιπο εγκέφαλο



6 μήνες

Αρχίζουν να εμφανίζονται οι πρωτογενείς ελίκες του εγκέφαλου



Οι δευτερογενείς ελίκες είναι παρούσες. Ο εγκέφαλος έχει το 25% του μεγέθους του εγκέφαλου ενός ενήλικου

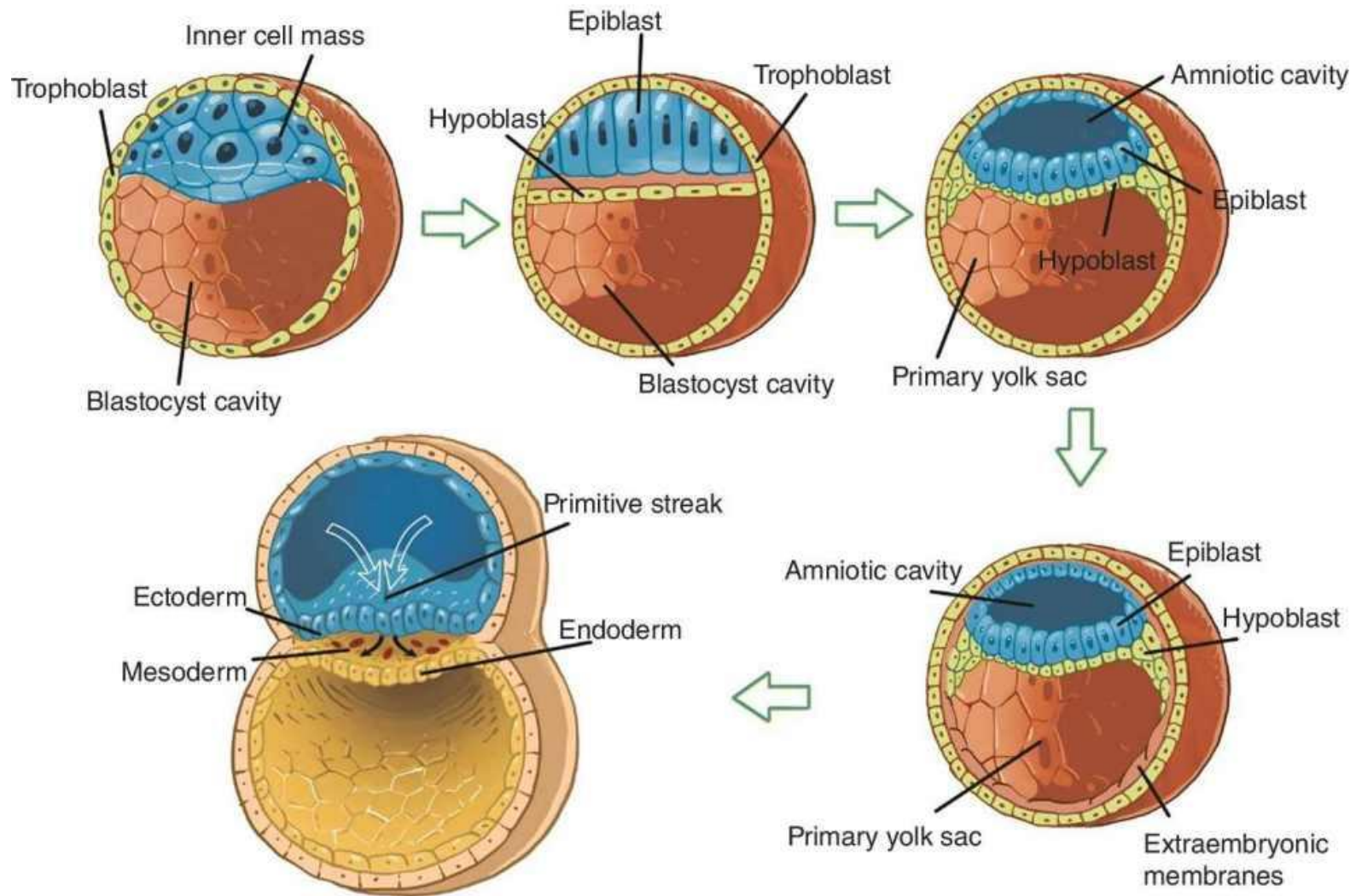
9

Γέννηση

Εισαγωγή

- ❑ Γαστριδίωση (gastrulation): σχηματισμός των τριών βλαστικών δερμάτων (3^η εβδομάδα)
- ❑ πρώτη εμβρυική περίοδος: 3^η με 8^η εβδομάδα – οργανογένεση
- ❑ Νευριδίωση (neurulation): 3^η εβδομάδα- σχηματισμός και σύγκλειση του νευρικού σωλήνα
 - ❑ έναρξη με το σχηματισμό του νευροεκτοδέρματος της νευρικής πλάκας (neural plate) υπό την επαγωγική επίδραση της νωτιαίας χορδής (notocord).
 - ❑ ολοκλήρωση νευριδίωσης με την σύγκλειση του οπίσθιου νευροπόρου (27^η ημέρα).

Γαστριδίωση-Παράγωγα Βλαστικών Δερμάτων



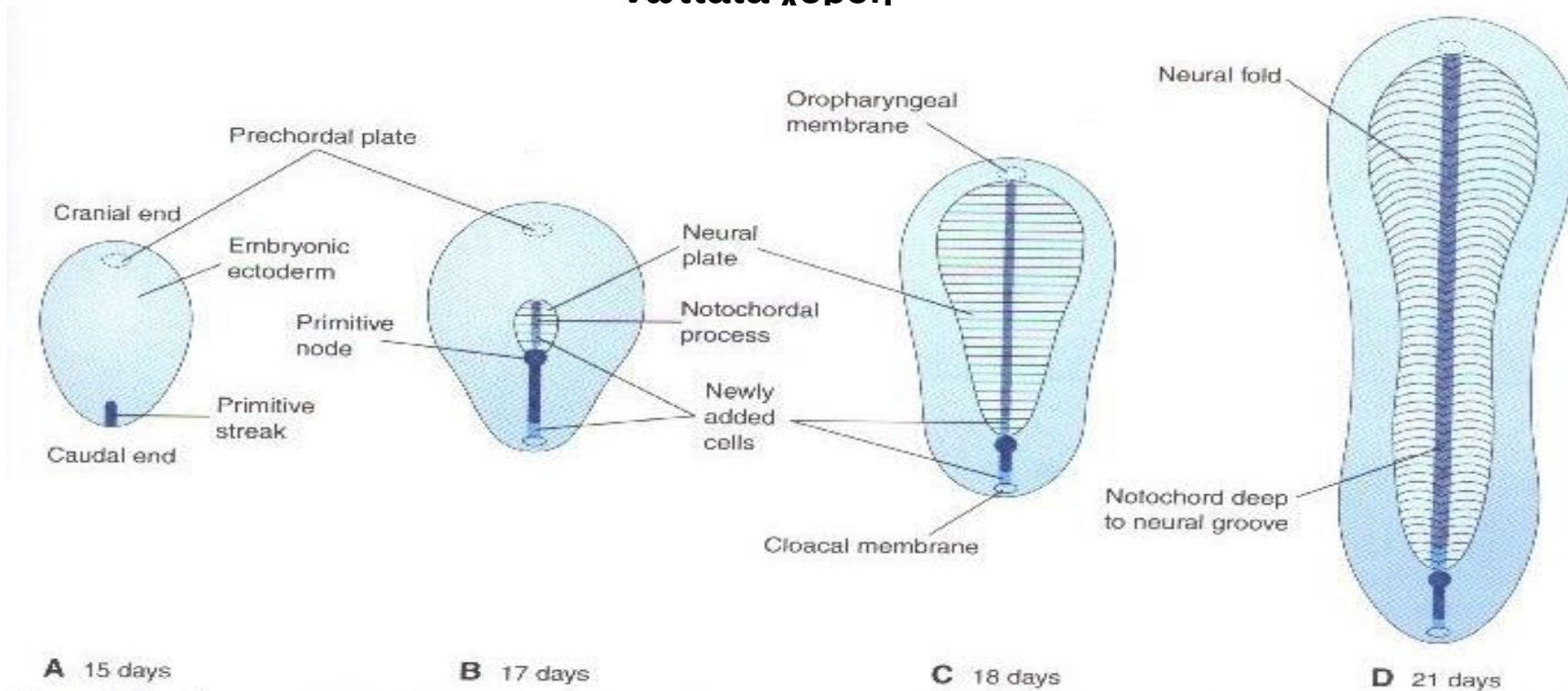
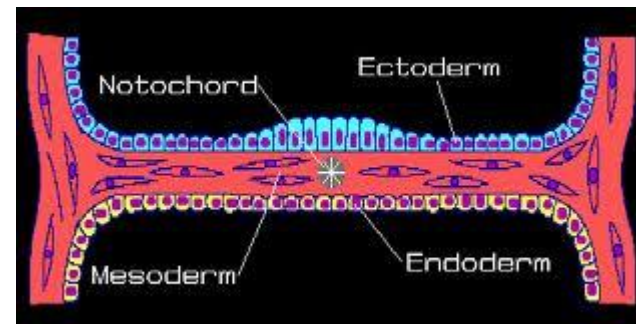
Σχηματισμός Νωτιαίας Χορδής (3^η εβδομάδα)

Πολλα/σμό και μετανάστευση κυττάρων επιβλάστης στη μέση γραμμή > αρχικό κομβίο (primitive node) της αρχικής γραμμής (primitive streak)

Κύτταρα του μεσοδέρματος

νωτιαιοχορδική απόφυση

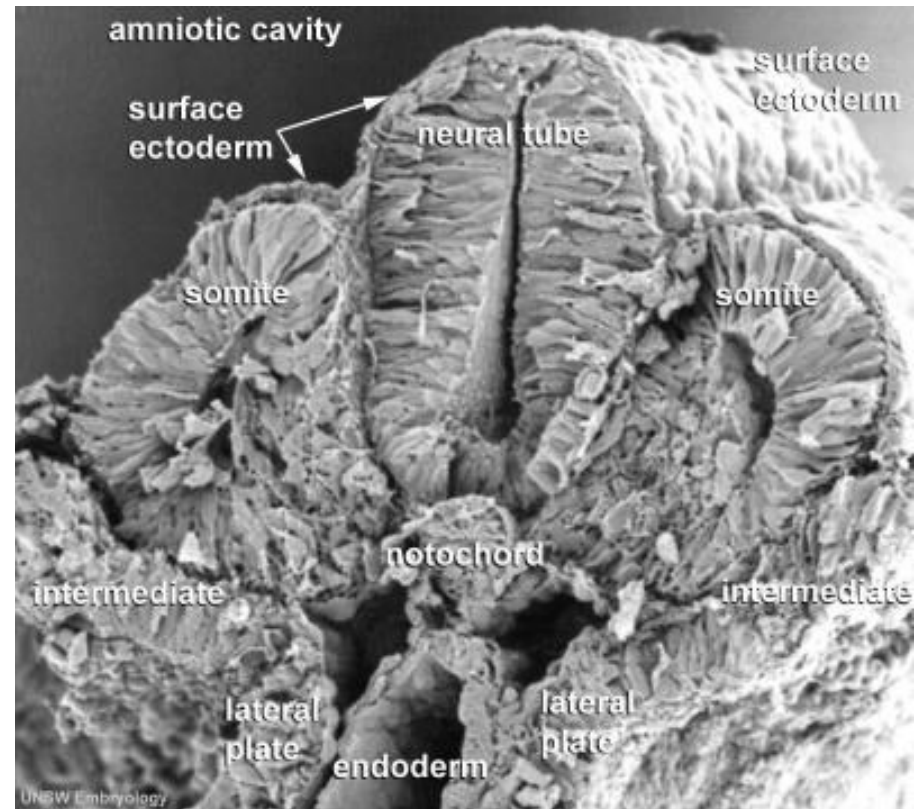
νωτιαία χορδή



Σχηματισμός Νωτιαίας Χορδής (3^η εβδομάδα)

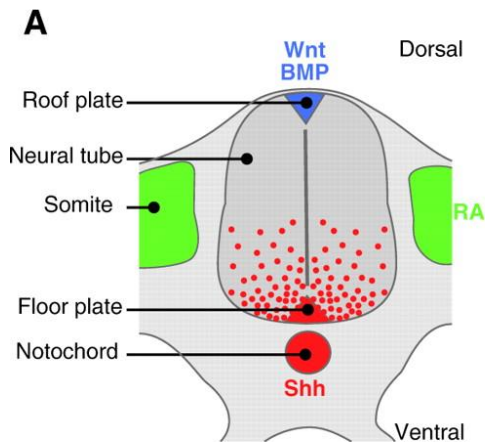
- Παροδική εμβρυική δομή – δεν απαντάται στον ενήλικα
- Καθορίζει τον αρχέγονο επιμήκη άξονα του εμβρύου
- Λειτουργεί ως ο πρωταρχικός επαγωγέας σήματος (σηματοδοτικό κέντρο) στο πρώιμο έμβρυο)

> Παράγει την πρωτεΐνη Sonic Hedgehog (Shh)

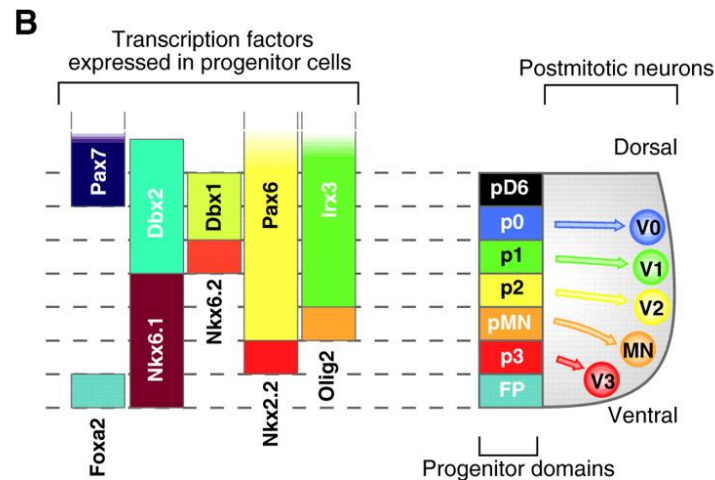


<https://embryology.med.unsw.edu.au/embryology/index.php/Notochord>

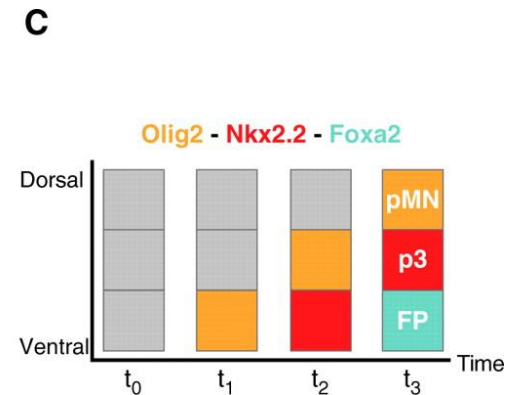
Secreted signals establish the dorsal-ventral pattern of progenitor domains in the neural tube by regulating the spatial expression of transcription factors.



The spread of Shh from ventral to dorsal establishes a **gradient of activity** within the ventral neural tube (red dots).

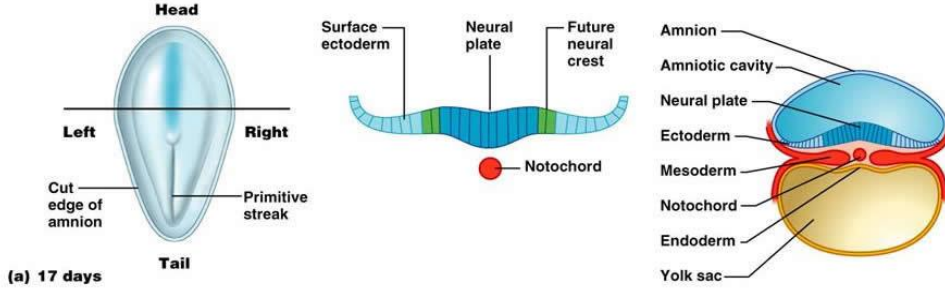


The ventral gradient of Shh activity **controls position identity** by regulating the expression, in neural progenitors, of a set of transcription factors. The differential response of these genes to graded Shh signaling **establishes distinct dorsal and ventral boundaries** of expression for each factor. The combinatorial expression of the transcription factors defines domains of progenitors

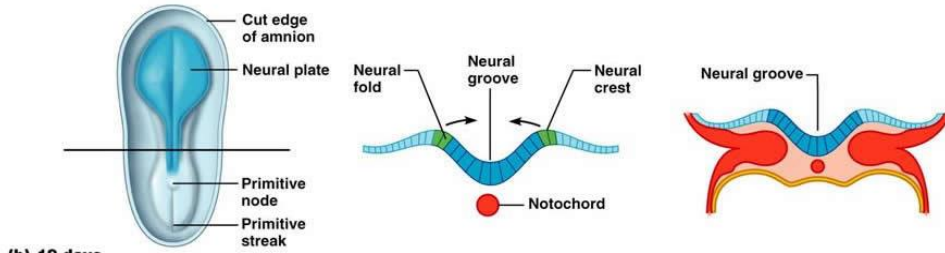


The onset of expression of the three transcription factors follows a **dorsal-to-ventral progression**, resulting in the **temporally distinct establishment of each progenitor domain**

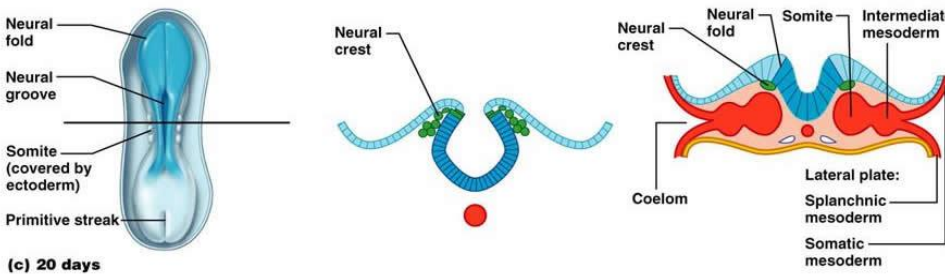
Η τρίτη εβδομάδα (νευριδίωση)



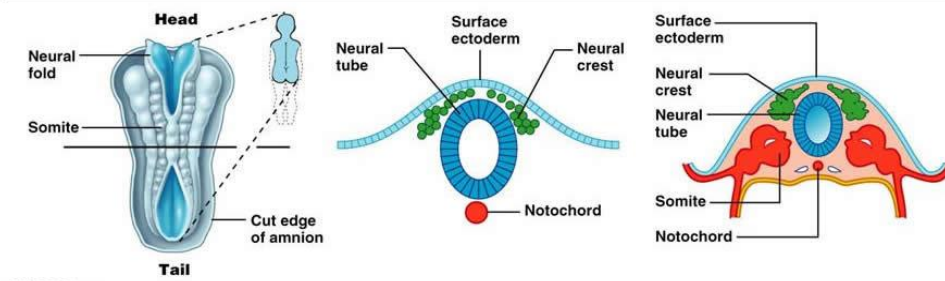
(a) 17 days



(b) 19 days



(c) 20 days



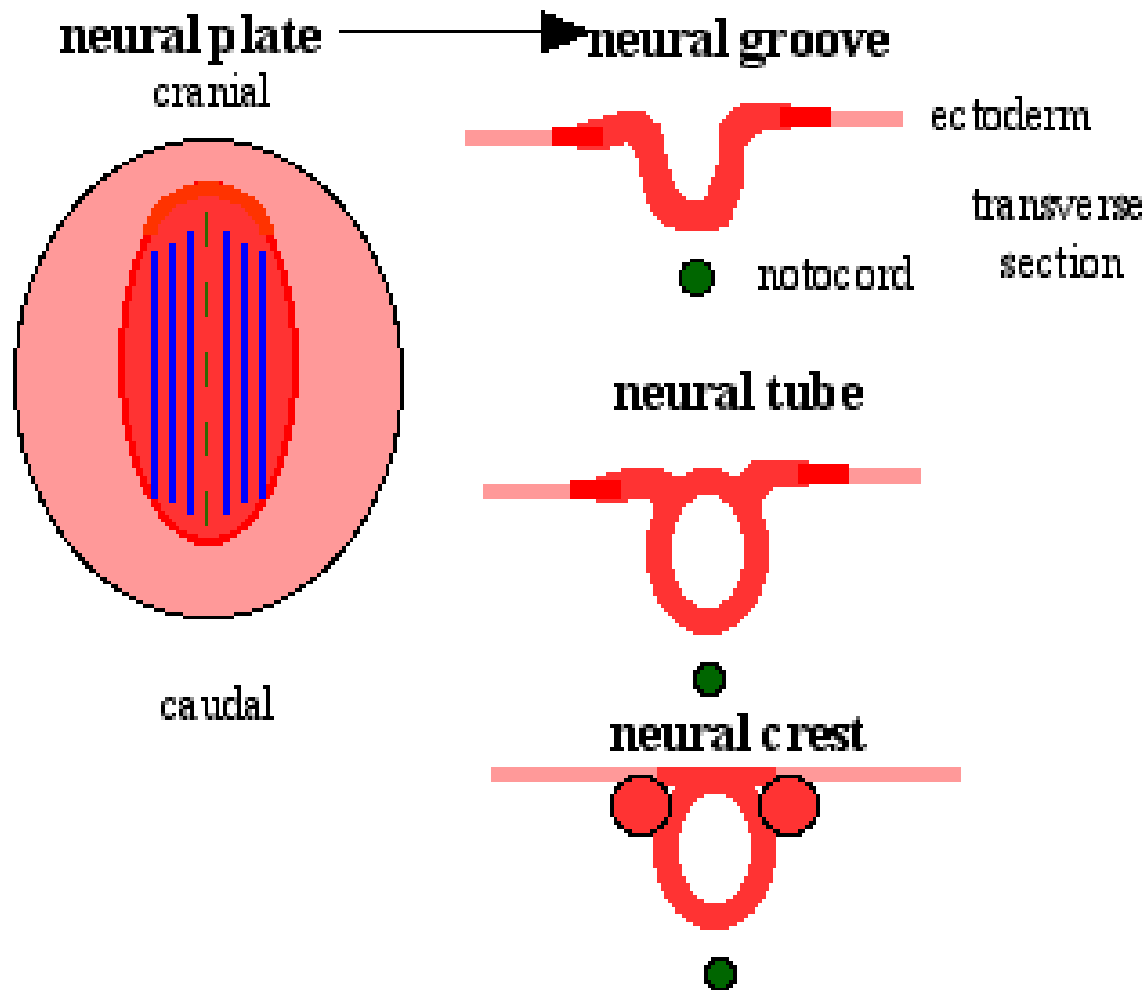
(d) 22 days

Στο τέλος της τρίτης εβδομάδας.

Περιλαμβάνει το σχηματισμό :

- της νευρικής πλάκας
- των νευρικών πτυχών
- της νευρικής ακρολοφίας
- και του νευρικού σωλήνα

Η τρίτη εβδομάδα (νευριδίωση)



- Νευρική πλάκα: περιοχή πάχυνσης του εμβρυικού εξωδέρματος

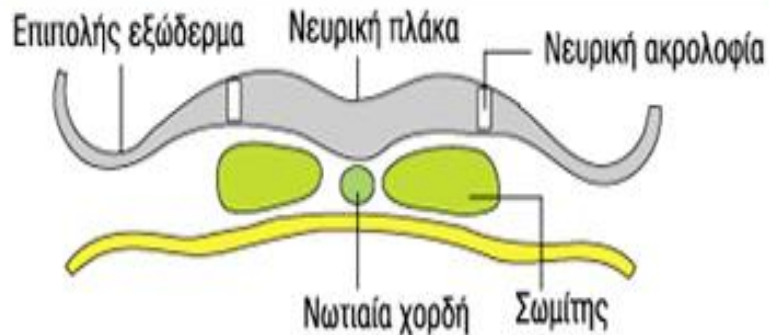
- Τα άκρα της νευρικής πλάκας ανυψώνονται και σχηματίζουν τη νευρική αύλακα.

- Τα άκρα σιγά-σιγά πλησιάζουν για να σχηματίσουν το νευρικό σωλήνα ο οποίος αποσυνδέεται από το επιφανειακό εξώδερμα

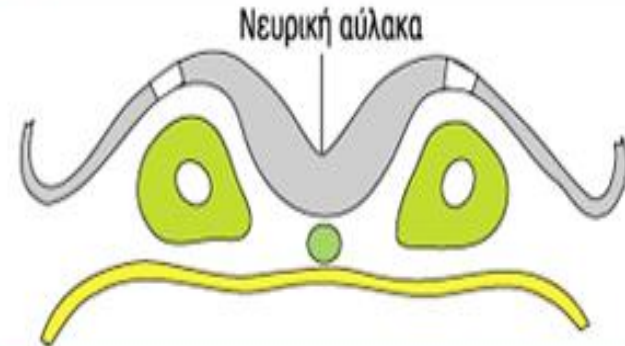- ο σωλήνας κλείνει αρχικά στο σημείο σύνδεσης οπισθίου εγκεφάλου με το Νωτιαίο Μυελό και επεκτείνεται κεφαλικά και ουριαία

Στάδια σχηματισμού του νευρικού σωλήνα

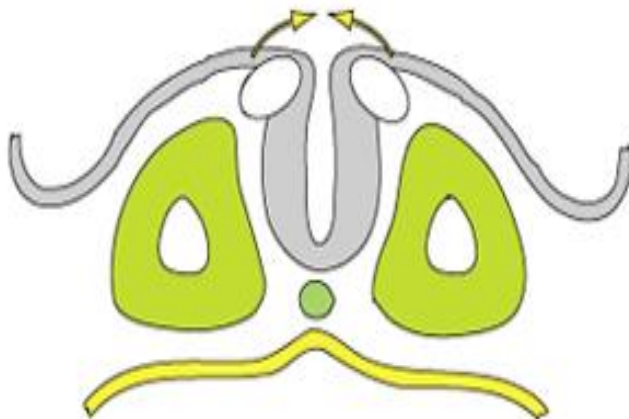1 Πάχυνση της νευρικής πλάκας



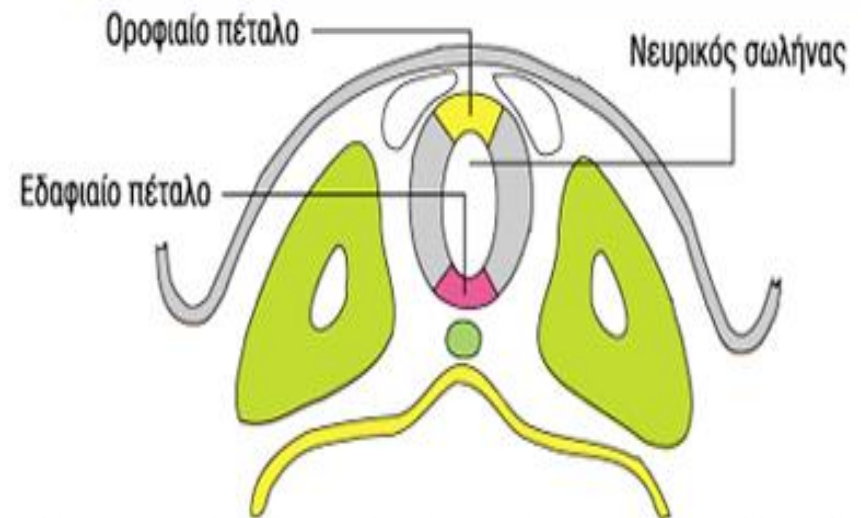
2 Σχηματισμός νευρικών πτυχών και αύλακας



3 Συνένωση των πλάγιων χειλέων της νευρικής πλάκας προς τη μέση γραμμή

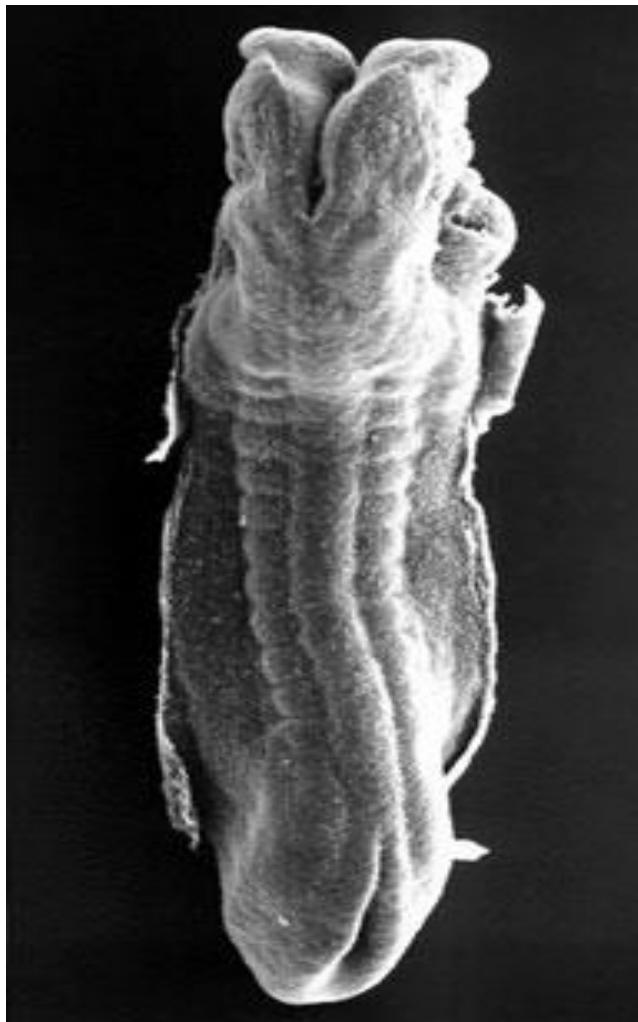

4 Σύντηξη των νευρικών πτυχών και σχηματισμός του νευρικού σωλήνα

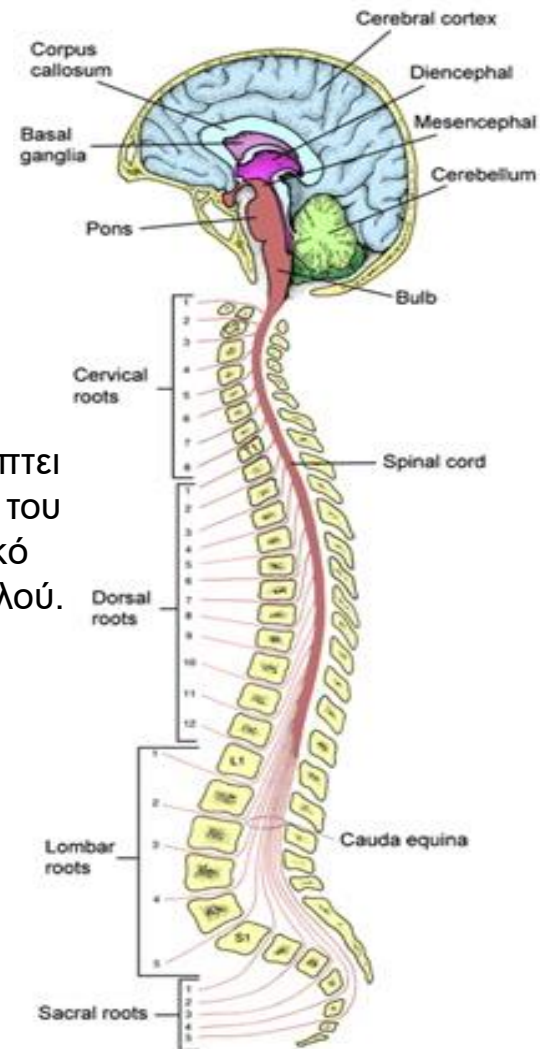


Νευροπόρος: αυλός του νευρικού σωλήνα επικοινωνεί με την αμνιακή κοιλότητα

Πρόσθιος νευροπόρος – κεφαλικό άνοιγμα κλείνει 25^η μέρα



Ο νευρικός πόρος μεταπίπτει
στο σύστημα των κοιλιών του
εγκεφάλου και στο κεντρικό
σωλήνα του νωτιαίου μυελού.

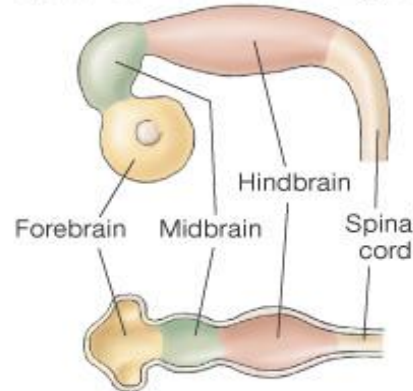


Οπίσθιος νευροπόρος – κλείνει την 27^η μέρα
(εγκατάσταση αγγειακής κυκλοφορίας)

Διεύρυνση του νευρικού σωλήνα στο κεφαλικό τμήμα > Ανάπτυξη αρχέγονων εγκεφαλικών κυστιδίων

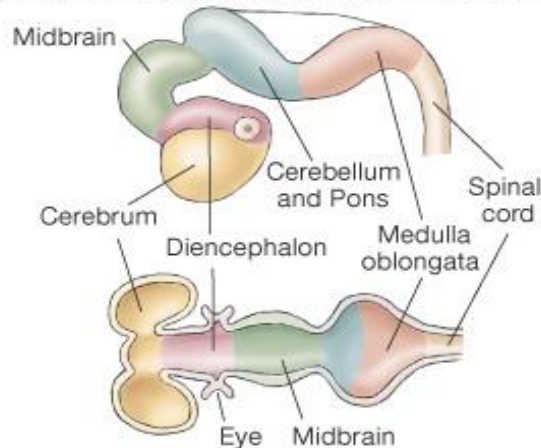
4^η εβδομάδα:
πρωτογενή
εγκεφαλικά
κυστίδια

(a) A 4-week human embryo showing the anterior end of the neural tube which has specialized into three brain regions.



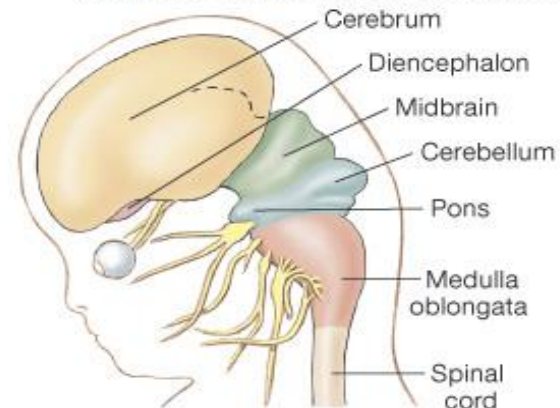
-4^ο ζεύγος σωματιών προς κεφαλική πλευρά
-Ακόμη και πριν τη σύγκλιση των νευρικών πτυχών, στο πρόσθιο άκρο του νευρικού σωλήνα αναγνωρίζονται τα 3 πρωτογενή εγκεφαλικά κυστίδια

(b) At 6 weeks, the neural tube has differentiated into the brain regions present at birth. The hollow spaces shown in the cross section will become the ventricles of the brain. (see Fig. 9-5)



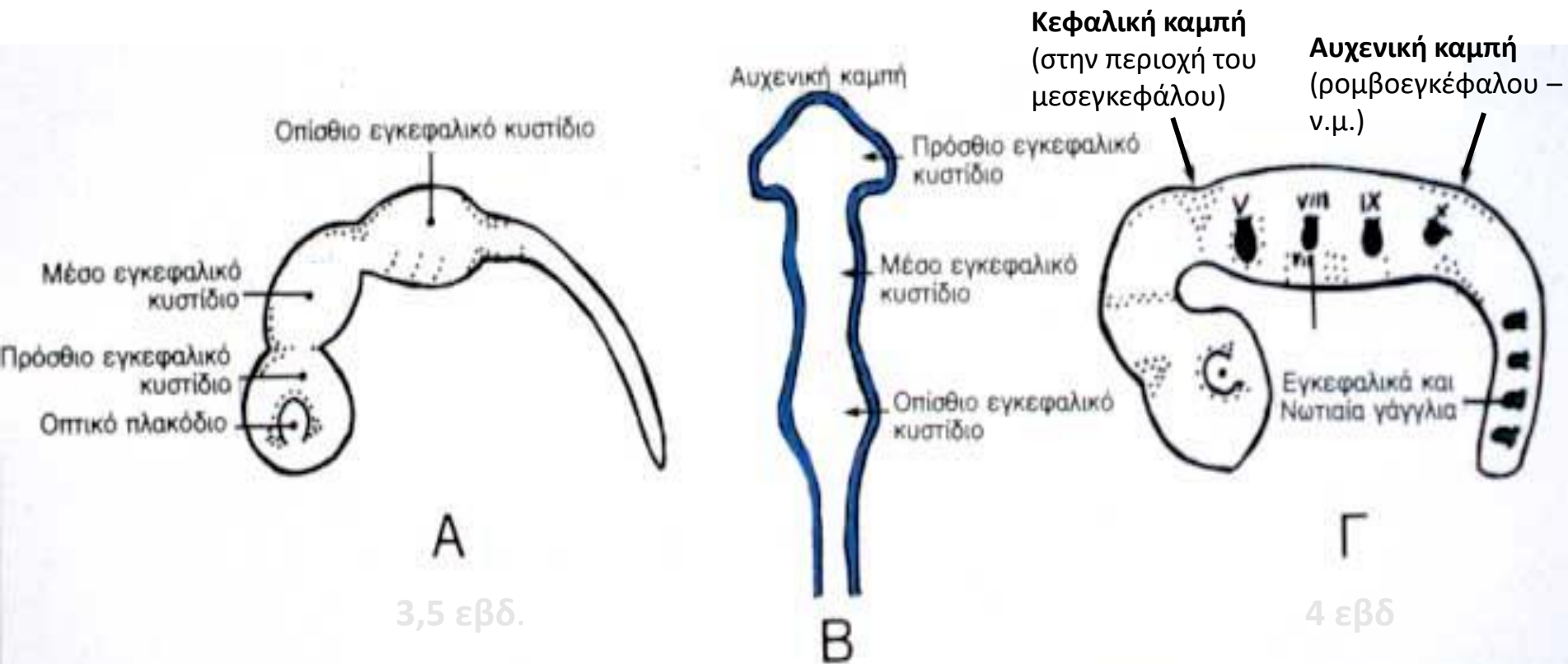
6^η εβδομάδα:
δευτερογενή
εγκεφαλικά
κυστίδια

(c) By 11 weeks of embryonic development, the growth of the cerebrum is noticeably more rapid than that of the other divisions of the brain.



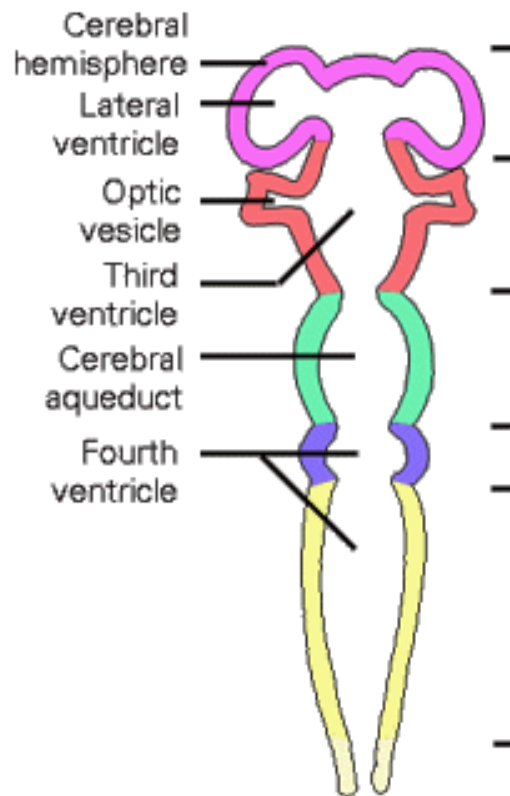
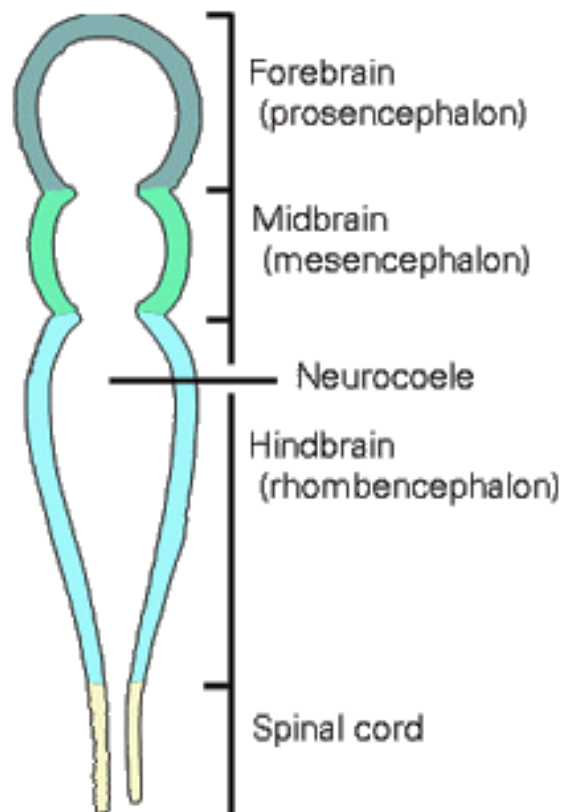
Ανάπτυξη εγκεφάλου

Αρχέγονα εγκεφαλικά κυστίδια



Σχήμα 2.2. Εγκεφαλικά κυστίδια και τμήμα του νωτιαίου μυελού σε έμβryo 3,5 (Α) και 4 (Γ) εβδομάδων. Οι κοιλότητες των εγκεφαλικών κυστιδίων φαίνονται στο Β. Τα βέλη στο Γ δείχνουν τη θέση της κεφαλικής καμψής και της αυχενικής, στο όριο οπίσθιου εγκεφαλικού κυστιδίου και νωτιαίου μυελού. Τα αισθητικά γάγγλια των εγκεφαλικών συζυγίων και του νωτιαίου μυελού σκιαγραφούνται στα πλάγια του οπίσθιου εγκεφαλικού κυστιδίου και του νωτιαίου μυελού.

Πρωτογενείς - δευτερογενείς εγκεφαλικές περιοχές



Telencephalon	Εγκεφαλικά Ημισφαίρια
Diencephalon	Διάμεσος Ε (θάλαμος, υποθάλαμος)
Mesencephalon	Μέσος Ε
Metencephalon	Γέφυρα-παρεγκεφαλίδα
Myelencephalon	Προμήκης
Spinal cord	Νωτιαίος Μ

Πρωτογενή εγκ. Κυστίδια (4^η εβδ)

Προσεγκέφαλο (forebrain) →

Μεσεγκέφαλο (midbrain) →

Ρομβοεγκέφαλο (hindbrain) →

Δευτερογενή εγκ. Κυστίδια (6^η εβδ)

Τελεγκέφαλο και Διεγκέφαλο

παραμένει ως έχει

Μετεγκέφαλο και μυελεγκέφαλο

[Int J Environ Res Public Health](#). 2013 Sep 17;10(9):4352-89. doi: 10.3390/ijerph10094352.

Neural tube defects, folic acid and methylation.

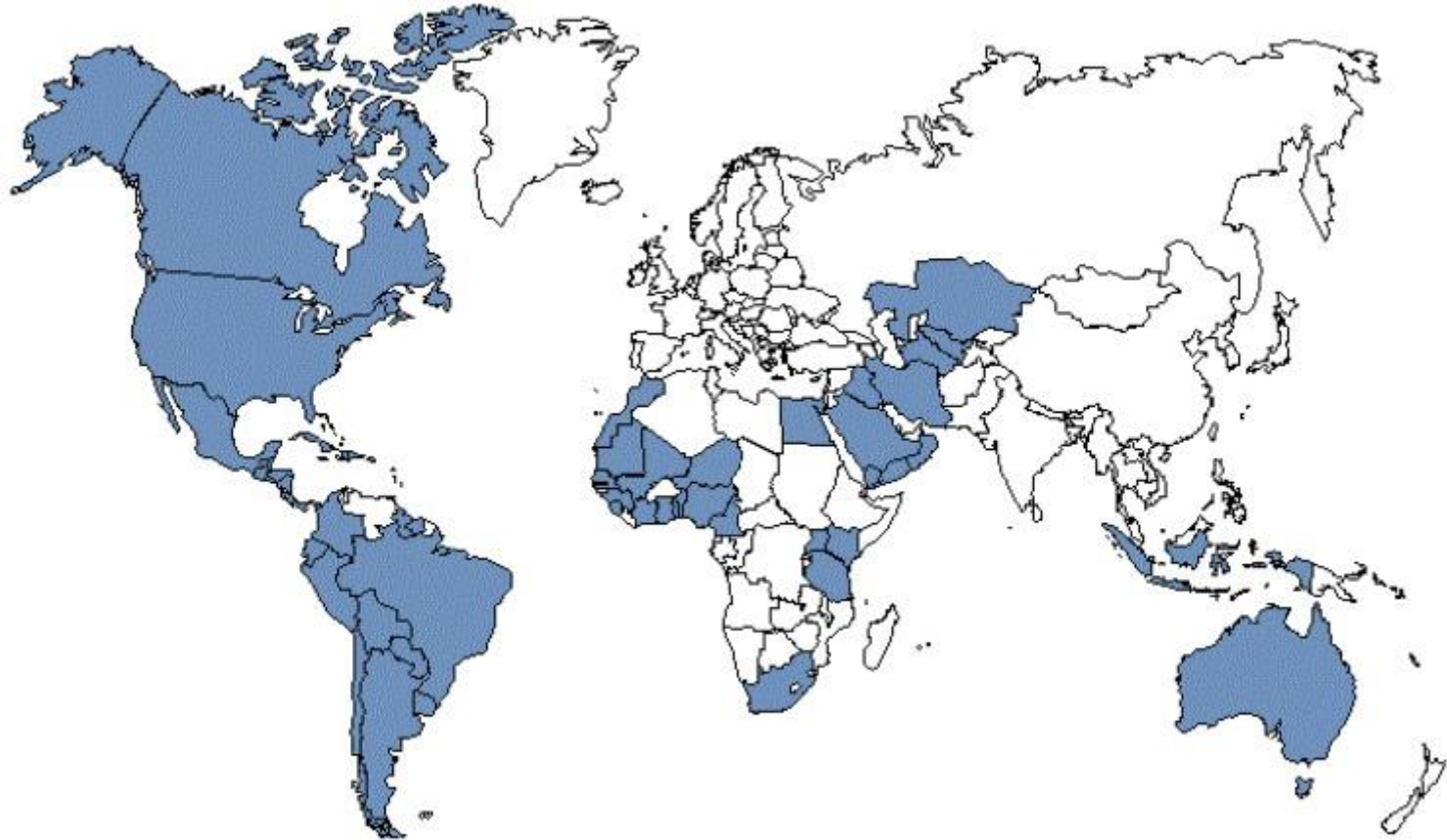[Imbard A](#)¹, [Benoist JF](#), [Blom HJ](#).

[Author information](#)

Abstract

Neural tube defects (NTDs) are common complex congenital malformations resulting from failure of the neural tube closure during embryogenesis. **It is established that folic acid supplementation decreases the prevalence of NTDs**, which has led to national public health policies regarding folic acid. To date, animal studies have not provided sufficient information to establish the metabolic and/or genomic mechanism(s) underlying human folic acid responsiveness in NTDs. However, several lines of evidence suggest **that not only folates but also choline, B12 and methylation metabolisms are involved in NTDs**. Decreased B12 vitamin and increased total choline or homocysteine in maternal blood have been shown to be associated with increased NTDs risk. Several polymorphisms of genes involved in these pathways have also been implicated in risk of development of NTDs. This raises the question whether supplementation with B12 vitamin, betaine or other methylation donors in addition to folic acid periconceptional supplementation will further reduce NTD risk. The objective of this article is to review the role of methylation metabolism in the onset of neural tube defects.

Countries with mandatory folic acid food fortification, adapted from [71].



[Int J Environ Res Public Health](#). 2013 Sep 17;10(9):4352-89. doi: 10.3390/ijerph10094352. **Neural tube defects, folic acid and methylation.** [Imbard A](#)¹, [Benoist JF](#), [Blom HJ](#).

Nutri-epigenomic Studies Related to Neural Tube Defects: Does Folate Affect Neural Tube Closure Via Changes in DNA Methylation?

[Rochtus A](#), [Jansen K](#), [Van Geet C](#), [Freson K](#)¹.

[Author information](#)

Abstract

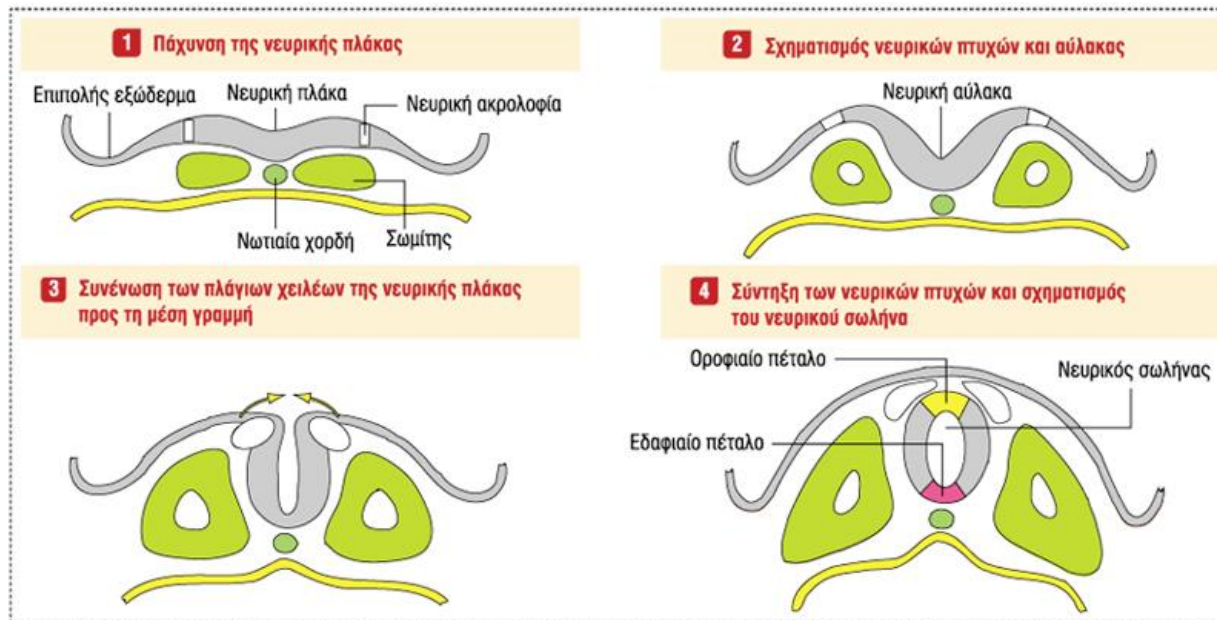
Neural tube defects (NTDs), affecting 1-2 per 1000 pregnancies, are severe congenital malformations that arise from the failure of neurulation during early embryonic development. The methylation hypothesis suggests that **folate prevents NTDs by stimulating cellular methylation reactions.** Folate is central to the one-carbon metabolism that produces pyrimidines and purines for DNA synthesis and for the generation of the methyl donor S-adenosyl-methionine. This review focuses on the relation between the folate-mediated one-carbon metabolism, DNA methylation and NTDs. Studies will be discussed that investigated global or locus-specific DNA methylation differences in patients with NTDs. **Folate deficiency may increase NTD risk** by decreasing DNA methylation, but to date, human studies vary widely in study design in terms of analyzing different clinical subtypes of NTDs, using different methylation quantification assays and using DNA isolated from diverse types of tissues. Some studies have focused mainly on global DNA methylation differences while others have quantified specific methylation differences for imprinted genes, transposable elements and DNA repair enzymes. Findings of global DNA hypomethylation and LINE-1 hypomethylation suggest that epigenetic alterations may disrupt neural tube closure. However, current research does not support a linear relation between red blood cell folate concentration and DNA methylation. Further studies are required to better understand the interaction between folate, DNA methylation changes and NTDs.



Παράγωγα νευρικής ακρολοφίας

Στάδια σχηματισμού του νευρικού σωλήνα

Οι νευρικές ακρολοφίες προέρχονται από το **εκτόδερμα των πτυχών της νευρικής πλάκας** από το οποίο αποκολλούνται και σχηματίζουν 2 επιμήκεις στήλες κατά μήκος του νευρικού σωλήνα εκατέρωθεν του ραχιαίου τμήματός του.



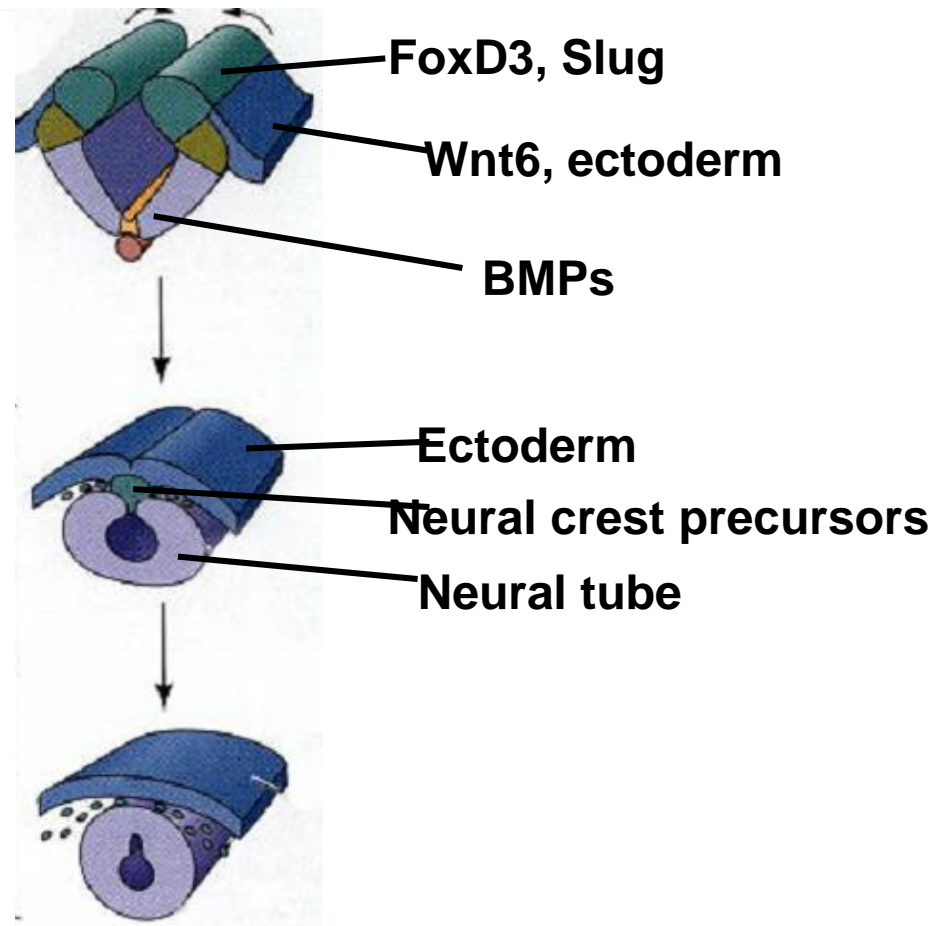
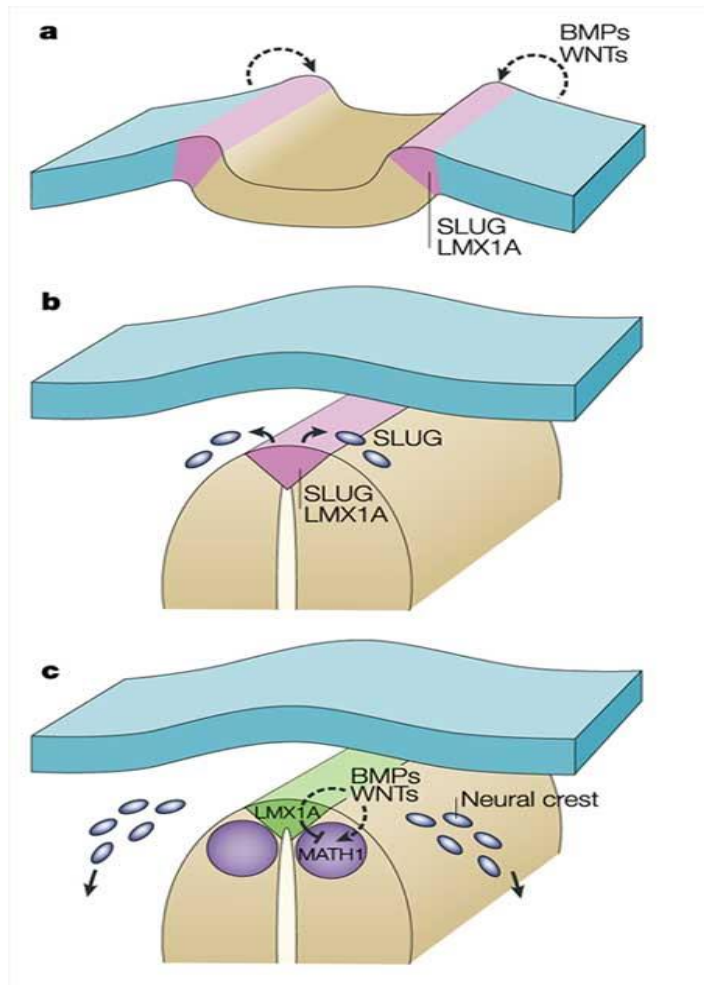
Εικόνα 8-1. Πρώιμα στάδια σχηματισμού του νευρικού σωλήνα

Νευρική ακρολοφία: πρόσθιο τμήμα

- ❑ συσχέτιση ανάμεσα στην προέλευση των κυττάρων της νευρικής ακρολοφίας και του τελικού τους προορισμού
- ❑ εκκρίνει FGF-8 ο οποίος επάγει την έκφραση BF-1, ο οποίος με τη σειρά του ρυθμίζει την ανάπτυξη του τελεγκεφάλου.
- ❑ σχηματίζουν σκελετικό και συνδετικό ιστό φαρυγγικών τόξων, οστά του κρανίου, αραχνοειδής+ χοριοειδής μήνιγγα, παραθυλακικά C κύτταρα θυροειδούς, οδοντοβλάστες, αορτοπνευμονικό διάφραγμα, αισθητικά γάγγλια (V, VII, IX, X) και παρασυμπαθητικά γάγγλια (σφηνουϊπερώιο, υπογνάθιο, ωτικό γγλ)

Διαφοροποίηση κυττάρων νευρικής ακρολοφίας - Σηματοδοτικά μονοπάτια

Η συνδυασμένη δράση BMP (Bone morphogenetic protein), Wnt, FGF (Fibroblast growth factor), retinoic acid, Notch τα οποία παράγονται από το εξώδερμα και το υποκείμενο μεσόδερμα οδηγεί στην ανάπτυξη της νευρικής ακρολοφίας.



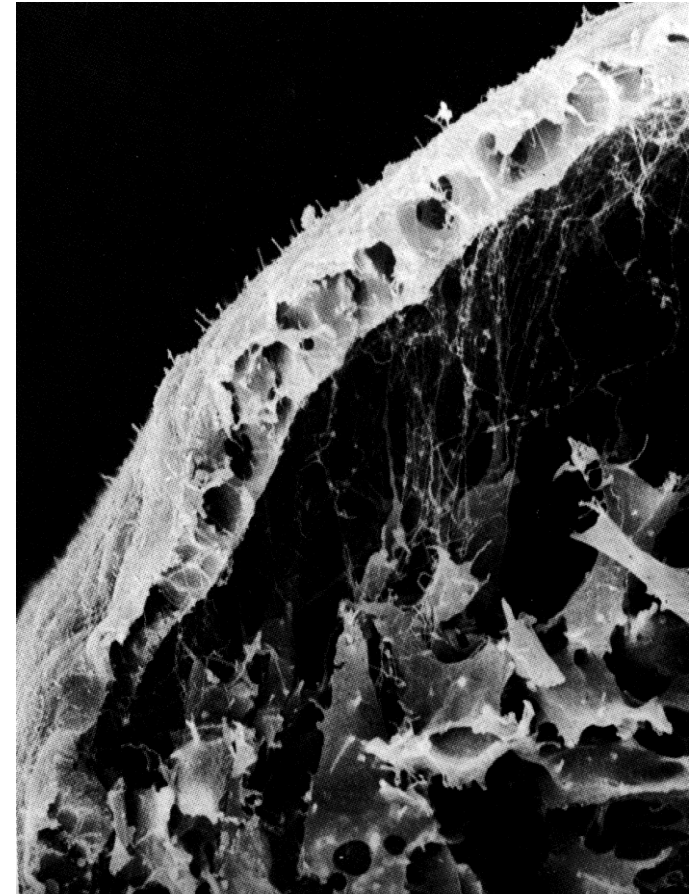
Πότε τα κύτταρα της νευρικής ακρολοφίας δεσμεύονται να διαφοροποιηθούν σε ένα συγκεκριμένο τύπο κυττάρου;

Μετανάστευση κυττάρων νευρικής ακρολοφίας

Η πλειοψηφία των κυττάρων της νευρικής ακρολοφίας διαφοροποιούνται κατά την μετανάστευση τους καθώς δέχονται σήματα από το περιβάλλον.

Ωστόσο σε κάποιες περιπτώσεις φαίνεται ότι πριν την έναρξη της μετανάστευσης έχουν δεσμευθεί να διαφοροποιηθούν σε ένα συγκεκριμένο τύπο κυττάρου.

> Η μετανάστευση ξεκινάει με την επαγωγή **επιθηλιομεσεγχυματικής μετατροπής** (Epithelial-to-Mesenchymal Transition; EMT, E-cadherin > N-cadherin)



(Επιθηλιομεσεγχυματική μετατροπή)

Παράγωγα Νευρικής ακρολοφίας

- **Αισθητικούς νευρώνες** (Αισθητικά γάγγλια κρανιακών νεύρων: V, VII, IX, X, III Νευρώνες στα νωτιαία γάγγλια)
- **Μετασυναπτικούς νευρώνες του αυτόνομου νευρικού συστήματος** (συμπαθητικά και παρασυμπαθητικά γάγγλια, όπως γάγγλια συμπαθητικής αλύσου και εντερικά παρασυμπαθητικά παραγάγγλια - μυεντερικό πλέγμα του Auerbach και το υποβλεννογόνιο του Meissner)
- **Κύτταρα Schwann**
- **Κύτταρα μυελού επινεφριδίων** (συμπαθητικοί μεταγαγγλιακοί νευρώνες)
- **Μελανοκύτταρα του δέρματος**
- **Αραχνοειδής και χοριοειδής μήνιγγα**
- **Οδοντοβλάστες**
- **Κύτταρα C στο θυρεοειδή**

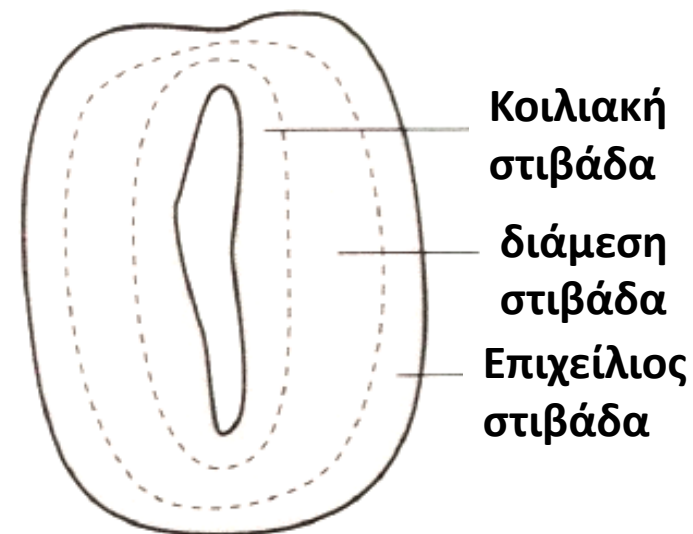
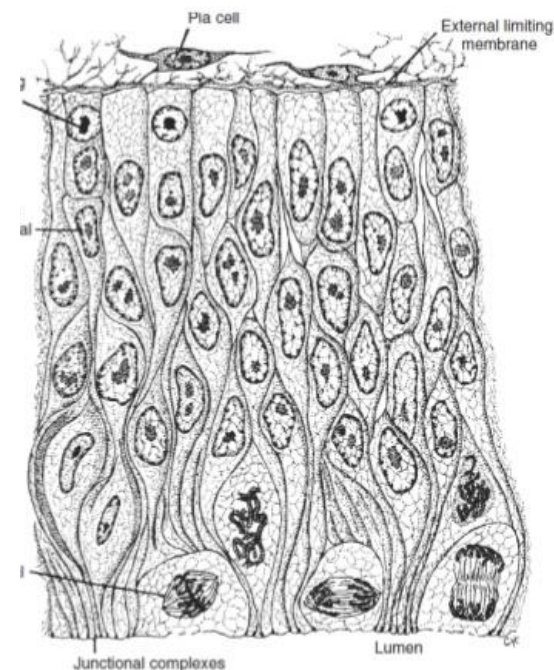


Ιστογένεση


Ιστογένεση: τοίχωμα του νευρικού σωλήνα

□ αρχικά το νευροεκτόδερμα σχηματίζει ψευδοπολύστιβο κυλινδρικό νευροεπιθήλιο

□ τα κύτταρα του νευροεπιθηλίου παρουσιάζουν έντονη μιτωτική δραστηριότητα (πολλαπλασιάζονται)



Φάση Πολ/σμού- Μεσοφασική πυρηνική μετακίνηση



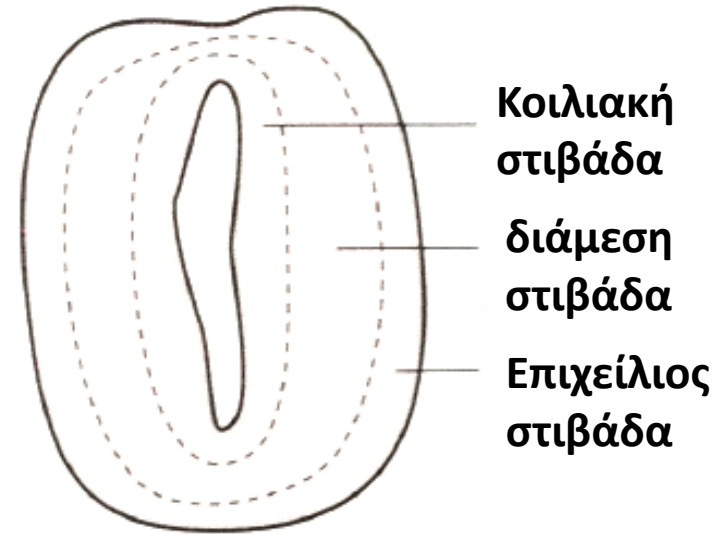
Κοιλιακή στιβάδα

- Ρυθμός: 250,000/λεπτό
- Θυγατρικά κύτταρα παραμένουν σε «μεταμιτωτικό στάδιο»

Σχήμα 2.4. Όταν κλείσει ο νευρικός σωλήνας τα εξωδερματικά κύτταρα του τοιχώματός του αρχίζουν να πολλαπλασιάζονται. Στη φάση της μίτωσης (M) τα κύτταρα βρίσκονται πολύ κοντά στον αυλό, στη βλαστική ή κοιλιακή στιβάδα. Στη φάση G₁, προσεκβάλλουν αποφυάδες προς την επιχειλίο ζώνη και στη φάση S οι πυρήνες των κυττάρων εντοπίζονται στην επιχειλίο στιβάδα, στην περιφέρεια δηλαδή του τοιχώματος του νευρικού σωλήνα. Από τη θέση αυτή μετατοπίζονται προς την κοιλιακή στιβάδα και στο τέλος της φάσης G₂ τα κύτταρα αποσύρουν τις αποφυάδες τους από την επιχειλίο ζώνη, περνούν στη φάση της μίτωσης και διαιρούνται.

Ιστογένεση: κοιλιακή ζώνη

□ αρχικό κύμα διαφοροποίησης προς **νευροβλάστες** οι οποίοι μεταναστεύουν προς την διάμεση στιβάδα



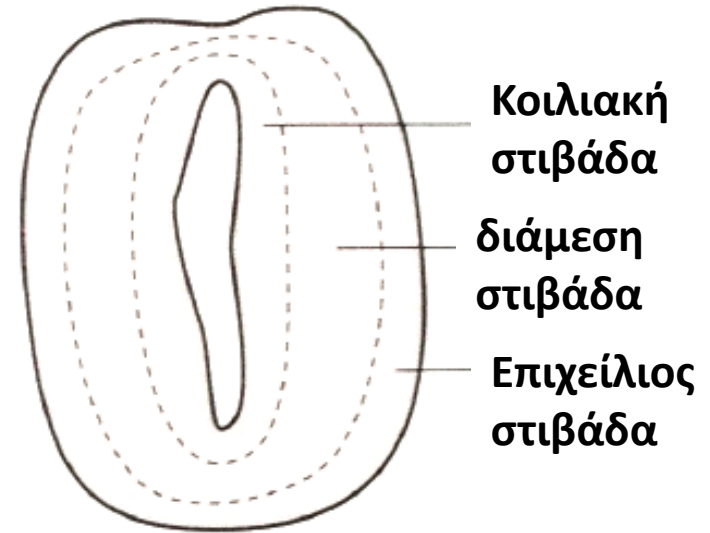
□ επόμενο κύμα διαφοροποίησης προς **γλοιοβλάστες** οι οποίοι μεταναστεύουν προς την ενδιάμεση και επιχείλιο στιβάδα

□ το νευροεκτόδερμα που παραμένει στην κοιλιακή ζώνη μετατρέπεται σε **επενδυματικά κύτταρα και κύτταρα του χοριοειδούς πλέγματος**

Ιστογένεση: διάμεση ζώνη

□ οι **νευροβλάστες** διαφοροποιούνται προς **νευρώνες**

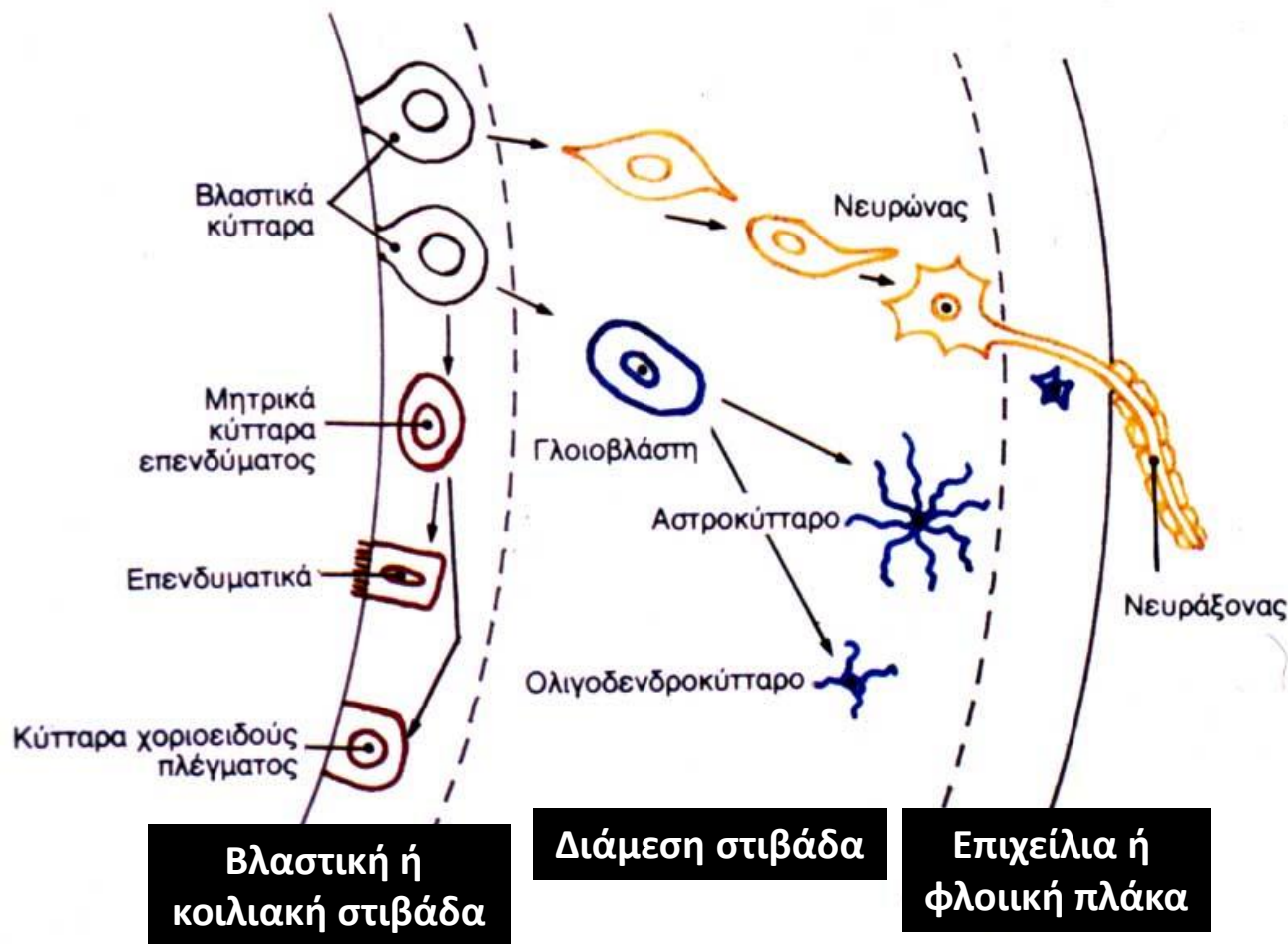
□ γλοιοβλάστες διαφοροποιούνται προς **αστροκύτταρα** και **ολιγοδενδροκύτταρα**



□ ο **πολλαπλασιασμός** των νευροβλαστών της διάμεσης ζώνης οδηγεί στο σχηματισμό του **βασικού** (κοιλιακό τμήμα) και **πτερυγοειδούς πετάλου** (ραχιαίο τμήμα). Τα κυτταρικά σώματα των πτερυγοειδών πετάλων > **οπίσθια κέρατα** της φαιάς ουσίας. Τα κυτταρικά σώματα των βασικών πετάλων > **κοιλιακά πρόσθια κέρατα** της φαιάς ουσίας.

□ διάμεση ζώνη μετατρέπεται σε **φαιά ουσία**

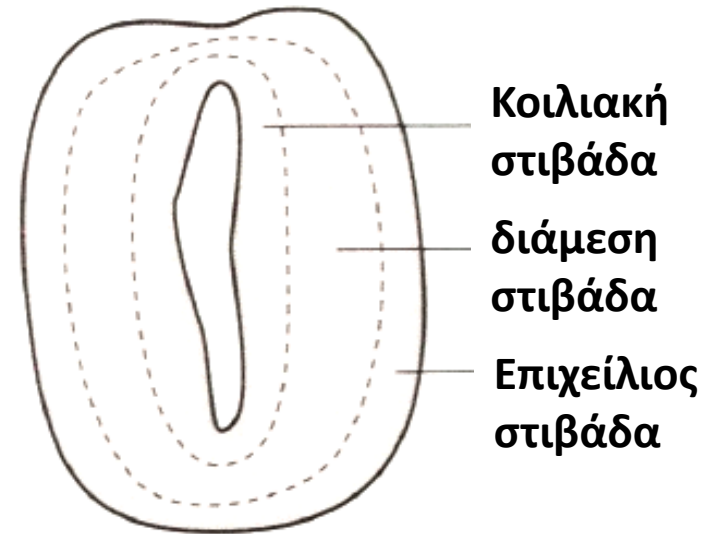
Κυτταρικά στοιχεία του τοιχώματος νευρικού σωλήνα



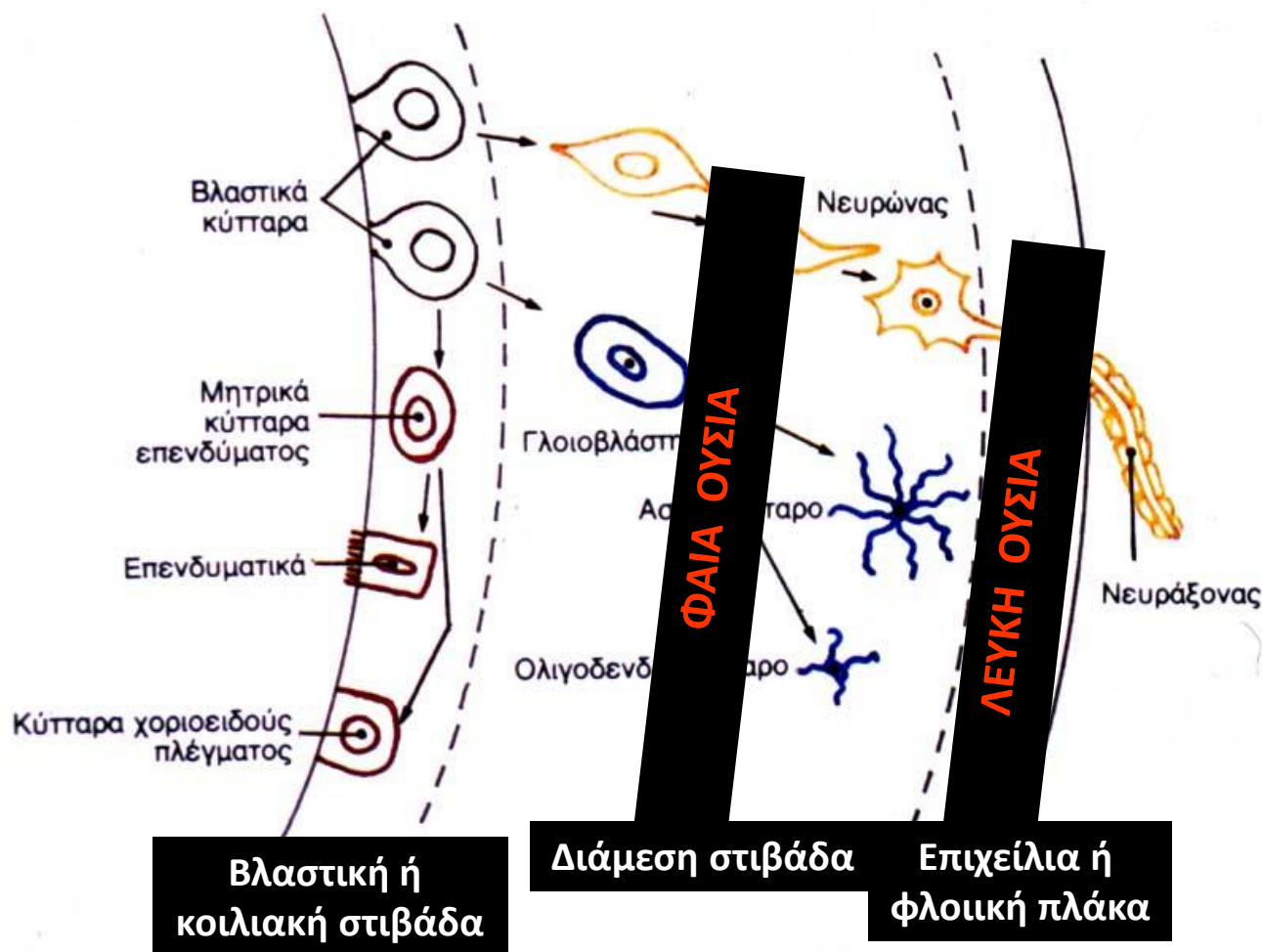
Σχήμα 2.6. Κυτταρικά στοιχεία του τοιχώματος του νευρικού σωλήνα. Από τα κύτταρα της βλαστικής στιβάδας προέρχονται οι νευροβλάστες, οι γλοιοβλάστες και τα μητρικά κύτταρα των επενδυματικών κυττάρων και των κυττάρων του χοριοειδούς πλέγματος. Από τις νευροβλάστες προέρχονται οι νευρώνες και από τις γλοιοβλάστες τα μακρογλοιακά κύτταρα.

Ιστογένεση: επιχείλια/μεθόριος ζώνη

- ❑ περιέχει τους **νευράξονες** των νευρώνων της διάμεσης ζώνης
- ❑ περιέχει επίσης **γλοιοβλάστες** από τους οποίους προέρχονται αστροκύτταρα, ολιγοδενδροκύτταρα.
- ❑ η επιχείλια ζώνη μετατρέπεται σε **λευκή ουσία**

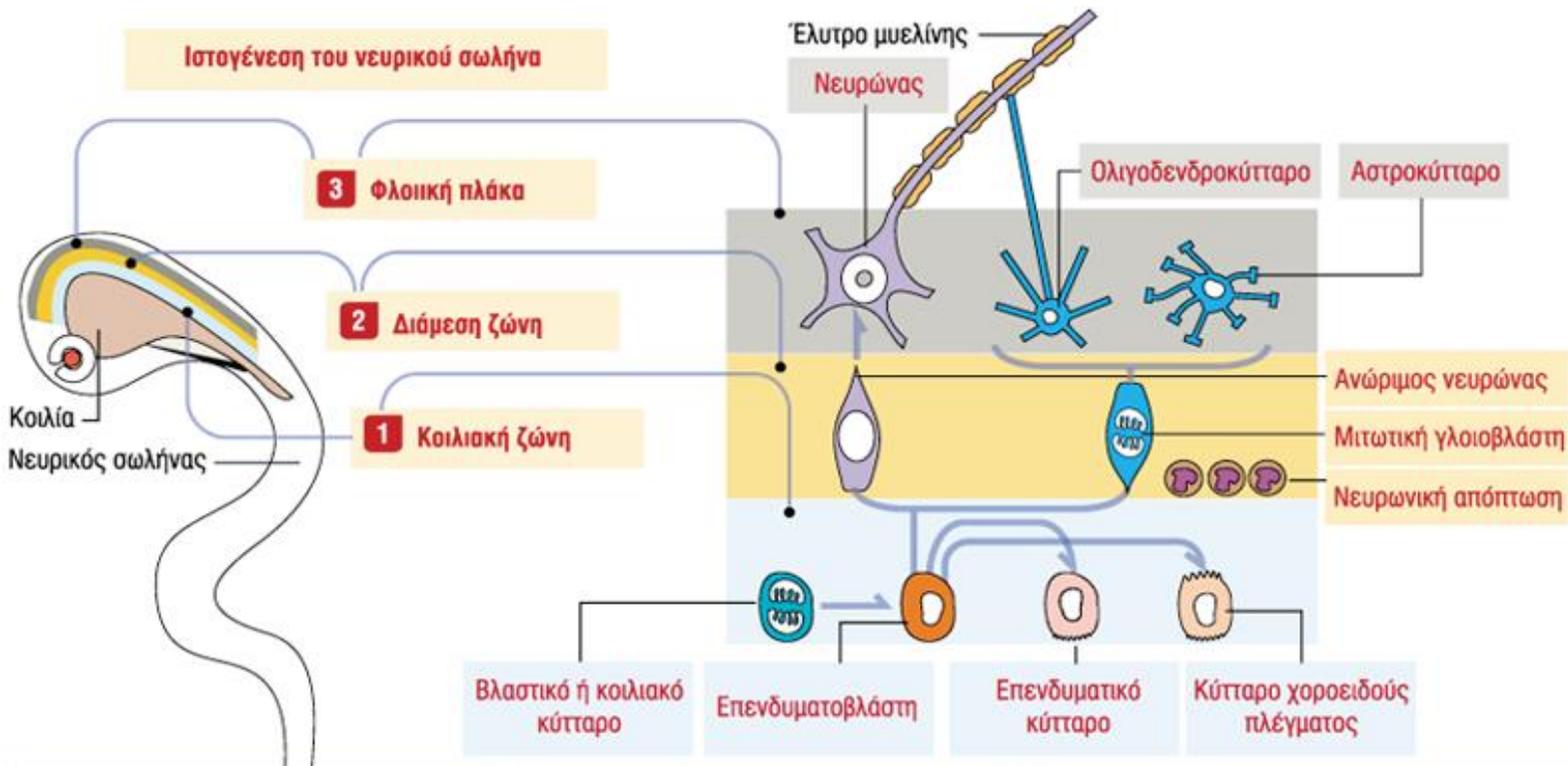


Κυτταρικά στοιχεία του τοιχώματος νευρικού σωλήνα



Σχήμα 2.6. Κυτταρικά στοιχεία του τοιχώματος του νευρικού σωλήνα. Από τα κύτταρα της βλαστικής στιβάδας προέρχονται οι νευροβλάστες, οι γλοιοβλάστες και τα μητρικά κύτταρα των επενδυματικών κυττάρων και των κυττάρων του χοριοειδούς πλέγματος. Από τις νευροβλάστες προέρχονται οι νευρώνες και από τις γλοιοβλάστες τα μακρογλοιακά κύτταρα.

Ανάπτυξη νευρώνων και νευρογλοίας



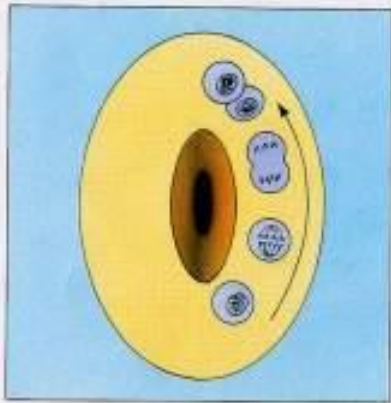
1 Το **βλαστικό ή κοιλιακό κύτταρο** – εντοπίζεται στην **κοιλιακή ζώνη** – δίνει γένεση σε **επενδυματοβλάστες, ανώριμους νευρώνες και γλιοβλάστες**. Οι **επενδυματοβλάστες** αναπτύσσονται σε κύτταρα του **χοροειδούς πλέγματος** και σε **επενδυματικά κύτταρα**, ενώ παραμένουν συνδεδεμένες στον αυλό του νευρικού σωλήνα. Η **κοιλιακή ζώνη μετατρέπεται στην επενδυματική στιβάδα**.

2 Η **περίσσεια των μεταμιτωτικών νευρώνων της διάμεσης ζώνης εξαλείφεται μέσω απόπτωσης**, καθώς οι νευρώνες εγκαταλείπουν την κοιλιακή ζώνη.

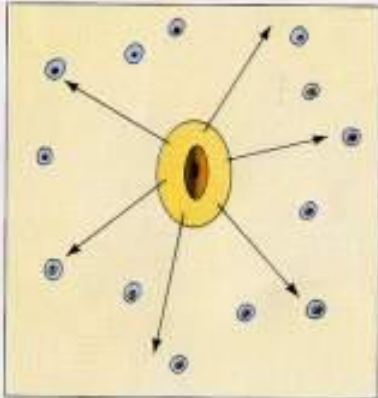
3 Οι **γλιοβλάστες** μεταναστεύουν στη **φλοιική πλάκα** και δίνουν γένεση σε **αστροκύτταρα** και **ολιγοδενδροκύτταρα**. Τα ολιγοδενδροκύτταρα σχηματίζουν το έλυτρο της μυελίνης στους νευράξονες των νευρώνων, που προέρχονται από τους μεταμιτωτικούς νευρώνες. Η μυελίνωση λαμβάνει χώρα στη φλοιική πλάκα.

Κυτταρικές αλλαγές κατά τη διάρκεια της εμβρυικής ανάπτυξης του νευρικού συστήματος

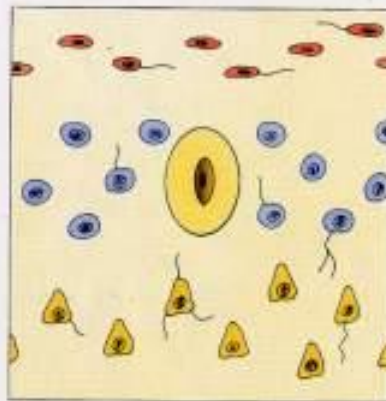
Μίτωση



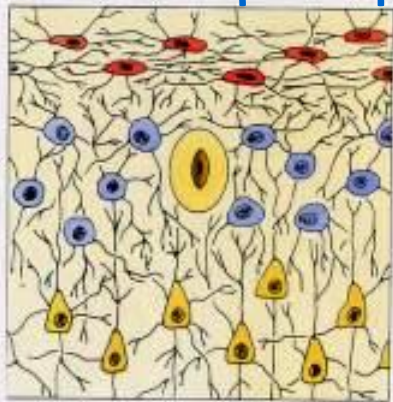
Μετανάστευση



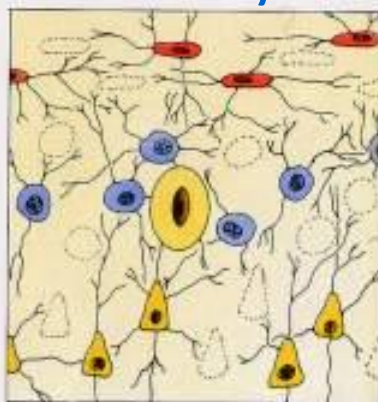
Διαφοροποίηση




Συναπτογένεση



Θάνατος




Αναδιάταξη



Μυελίνωση



Μίτωση - Φάση Πολ/σμού

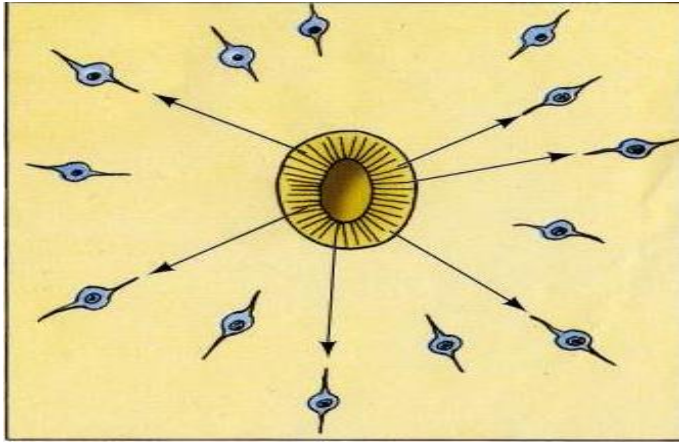


Σχήμα 2.4. Όταν κλείσει ο νευρικός σωλήνας τα εξωδερματικά κύτταρα του τοιχώματός του αρχίζουν να πολλαπλασιάζονται. Στη φάση της μίτωσης (M) τα κύτταρα βρίσκονται πολύ κοντά στον αυλό, στη βλαστική ή κοιλιακή στιβάδα. Στη φάση G₁, προσεκβάλλουν αποφυάδες προς την επιχειλιο ζώνη και στη φάση S οι πυρήνες των κυττάρων εντοπίζονται στην επιχειλιο στιβάδα, στην περιφέρεια δηλαδή του τοιχώματος του νευρικού σωλήνα. Από τη θέση αυτή μετατοπίζονται προς την κοιλιακή στιβάδα και στο τέλος της φάσης G₂ τα κύτταρα αποσύρουν τις αποφυάδες τους από την επιχειλιο ζώνη, περνούν στη φάση της μίτωσης και διαιρούνται.

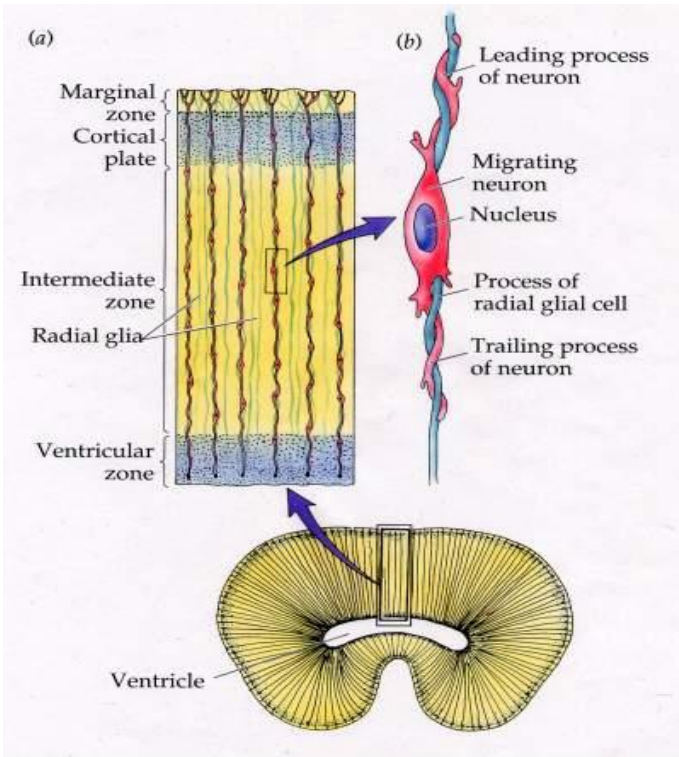
Κοιλιακή στιβάδα

- Ρυθμός: 250,000/λεπτό
- Θυγατρικά κύτταρα παραμένουν σε «μεταμιτωτικό στάδιο»

Μετανάστευση (αργή μετακίνηση στη «σωστή» θέση)



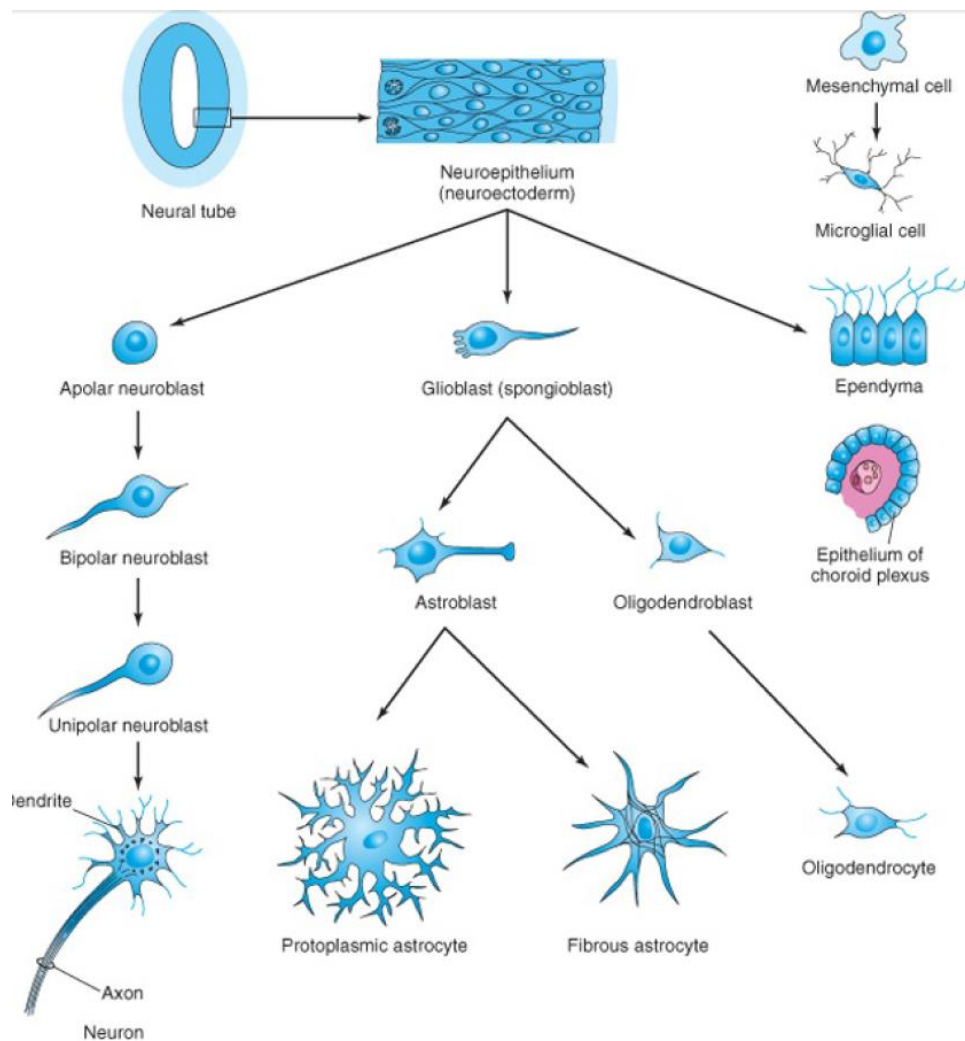
- Σώμα –αρχέγονος άξονας αρχικά (αδιαφοροποίητο)
- Διαφοροποίηση με την έναρξη της μετανάστευσης
- Σύνθεση νευροδιαβιβαστών-δυναμικού ενεργείας



- Κύτταρα γλοίας ορίζουν την πορεία
- Δεν φέρουν δενδρίτες
- Στοίχιση και συγκρότηση δομών (συνάθροιση)

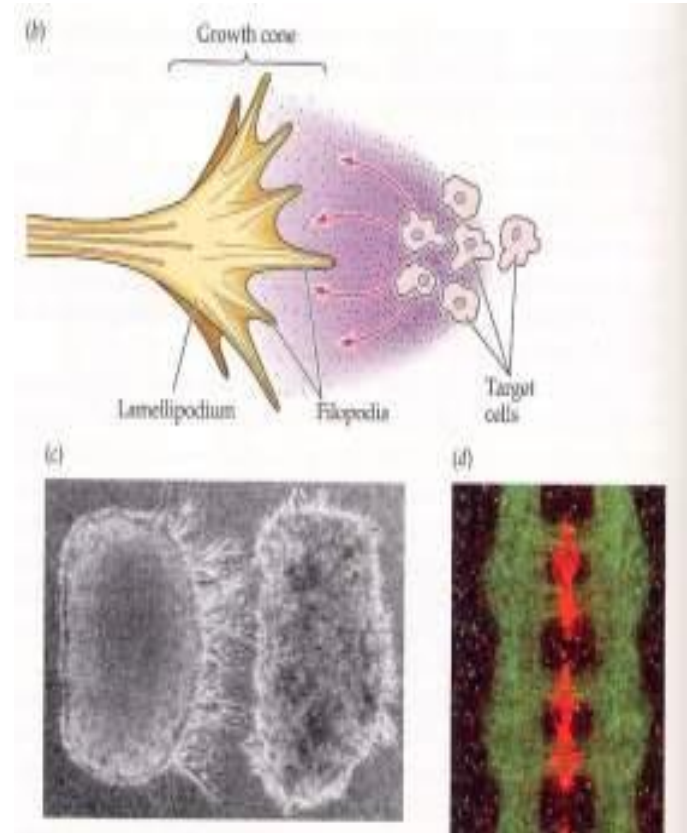
Νευρικός σωλήνας- Διαφοροποίηση

Τα κύτταρα εξέρχονται από τη φάση του πολλαπλασιασμού, παραμένουν στη βασική μεμβράνη και διαφοροποιούνται σε: νευροβλάστες-γλοιοβλάστες



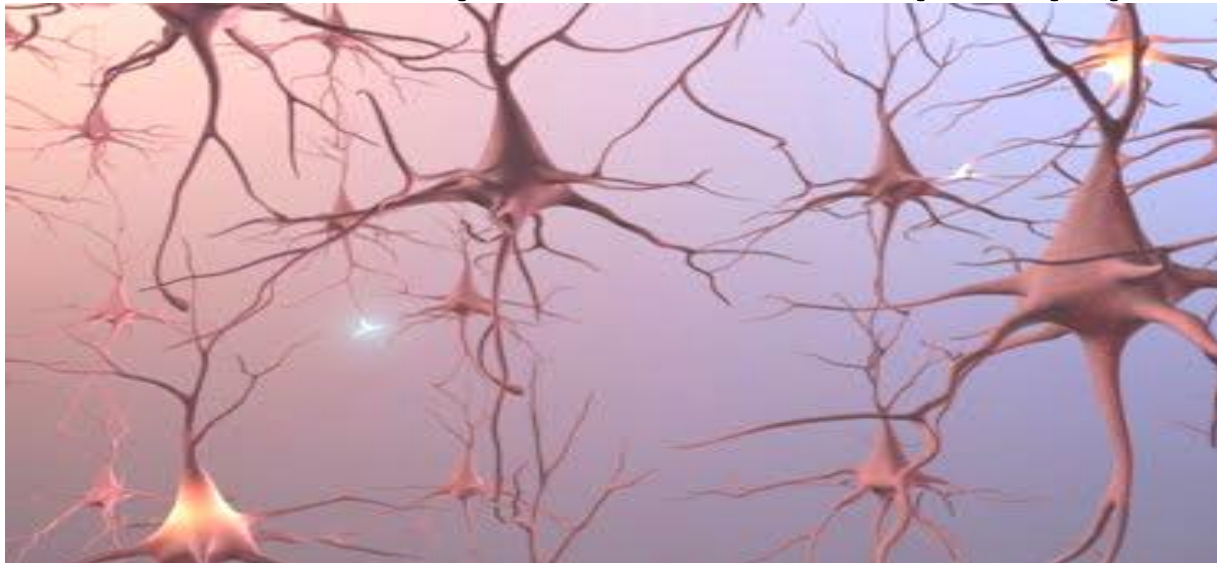
Ανάπτυξη των αποφυάδων - Συναπτογένεση

- Όταν η μετανάστευση ολοκληρωθεί και οι δομές έχουν σχηματιστεί (συνάθροιση), οι άξονες και οι δενδρίτες αποκτούν το «ώριμο» μέγεθος/σχήμα τους
- Οι άξονες (φέροντες αυξητικούς κώνους) και οι δενδρίτες σχηματίζουν μία σύναψη με άλλους νευρώνες ή κύτταρα (π.χ μυικό)
- Οι αυξητικοί κώνοι και οι χημειοτακτικοί παράγοντες παίζουν σημαντικό ρόλο



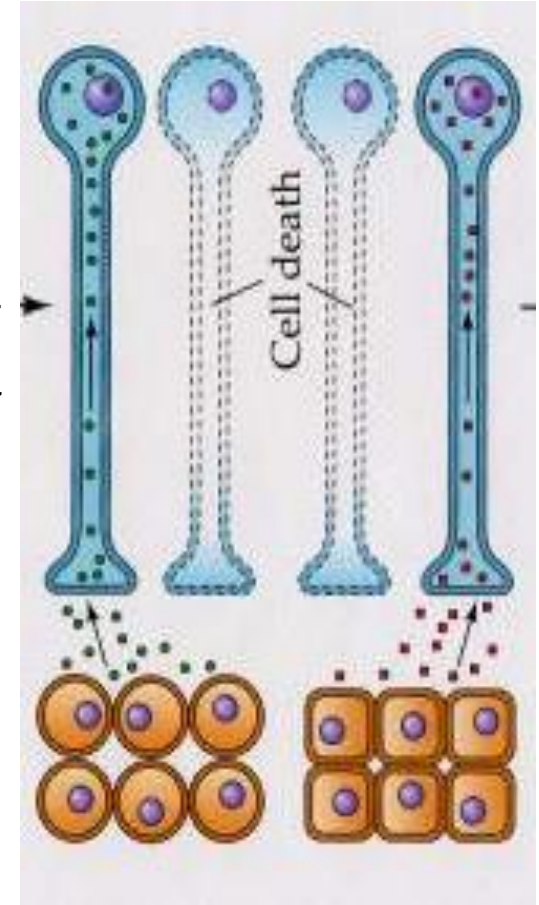
Συναπτογένεση

- Σχηματισμός νέων συνάψεων
- Εξαρτάται από την παρουσία των νευρογλοιακών κυττάρων - ιδίως των αστροκυττάρων
- Η ανταλλαγή χημικού σήματος μεταξύ των προ-και των μετα-συναπτικών νευρώνων είναι απαραίτητη

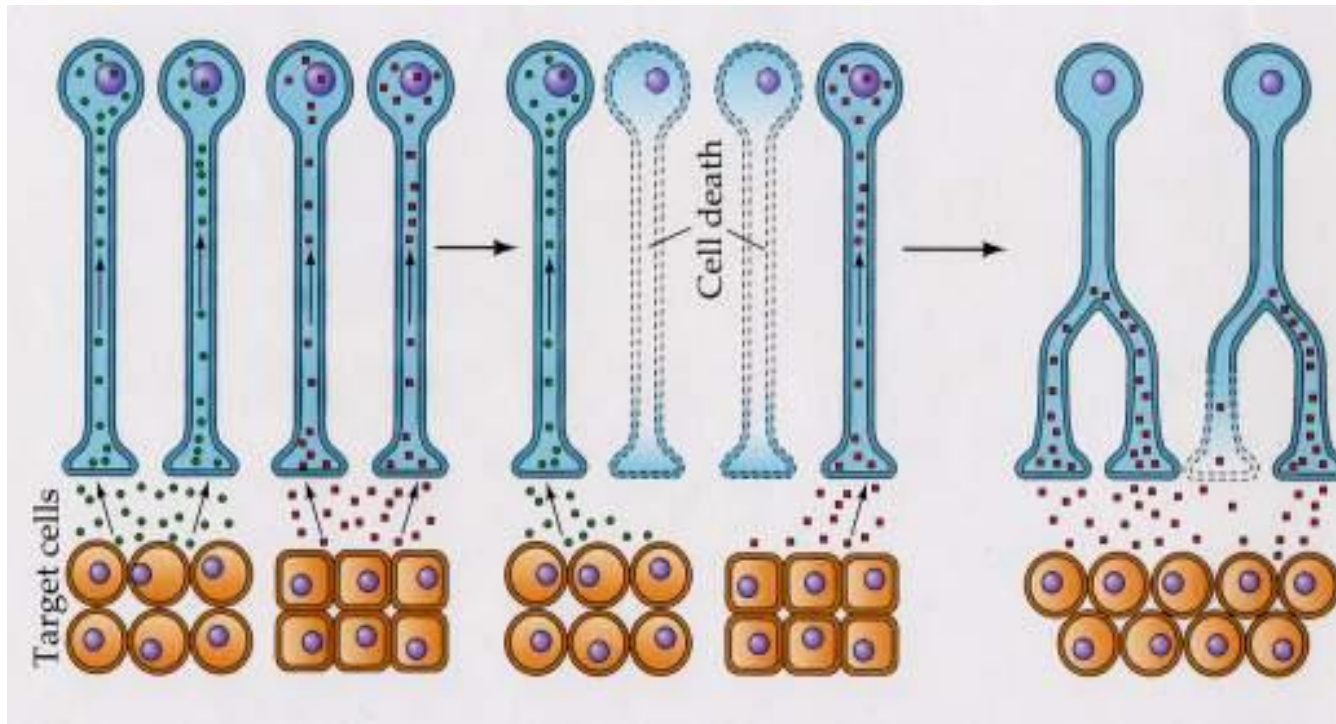


Κυτταρικός θάνατος

- Το 40-75% των νευρώνων που θα σχηματιστούν, θα εξαλειφθούν μετά τη μετανάστευση - ο θάνατος είναι φυσιολογικός και απαραίτητος!!
- Οι νευρώνες πεθαίνουν λόγω της αδυναμίας τους να ανταγωνιστούν για τα χημικά προϊόντα που παρέχονται από τους στόχους
- Νευροτροφίνες
 - προάγουν την ανάπτυξη και την επιβίωση
 - κατευθύνουν τους άξονες
 - διεγείρουν τη συναπτογένεση



Αναδιάταξη συνάψεων



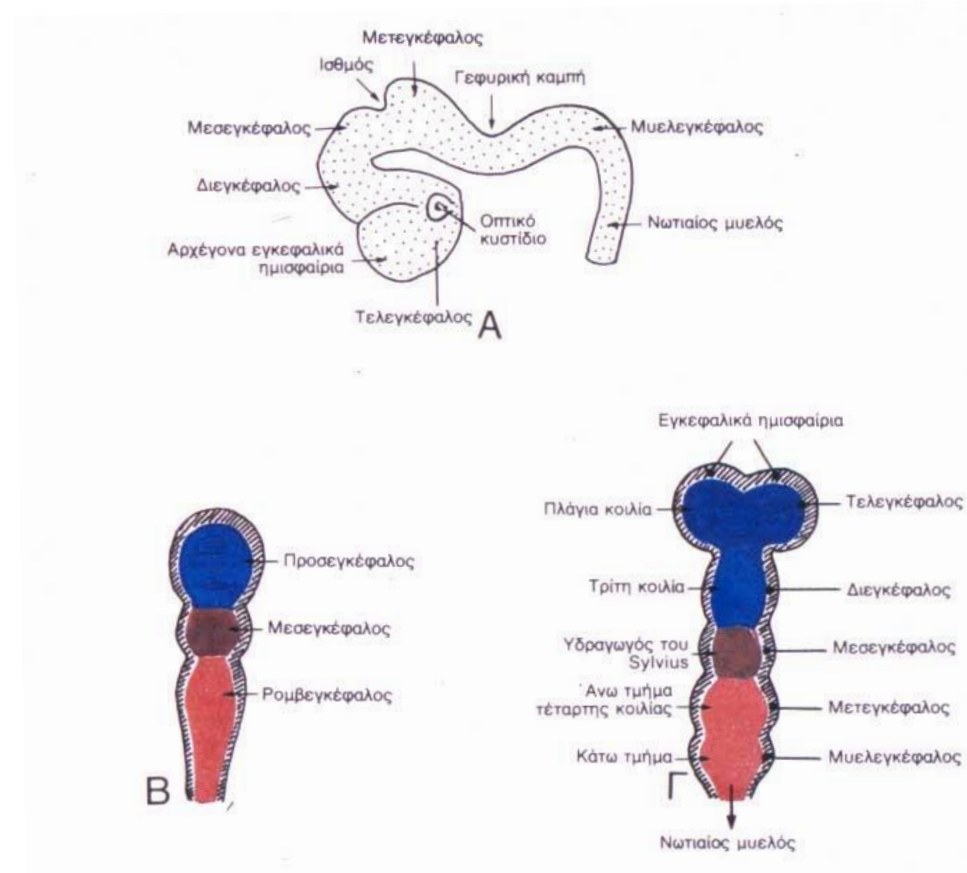
Η έλλειψη-ανεπάρκεια τροφικών παραγόντων από τα κύτταρα-στόχους οδηγεί σε εκφύλιση των συνάψεων-προσυναπτικών νευραξόνων-νευρώνων



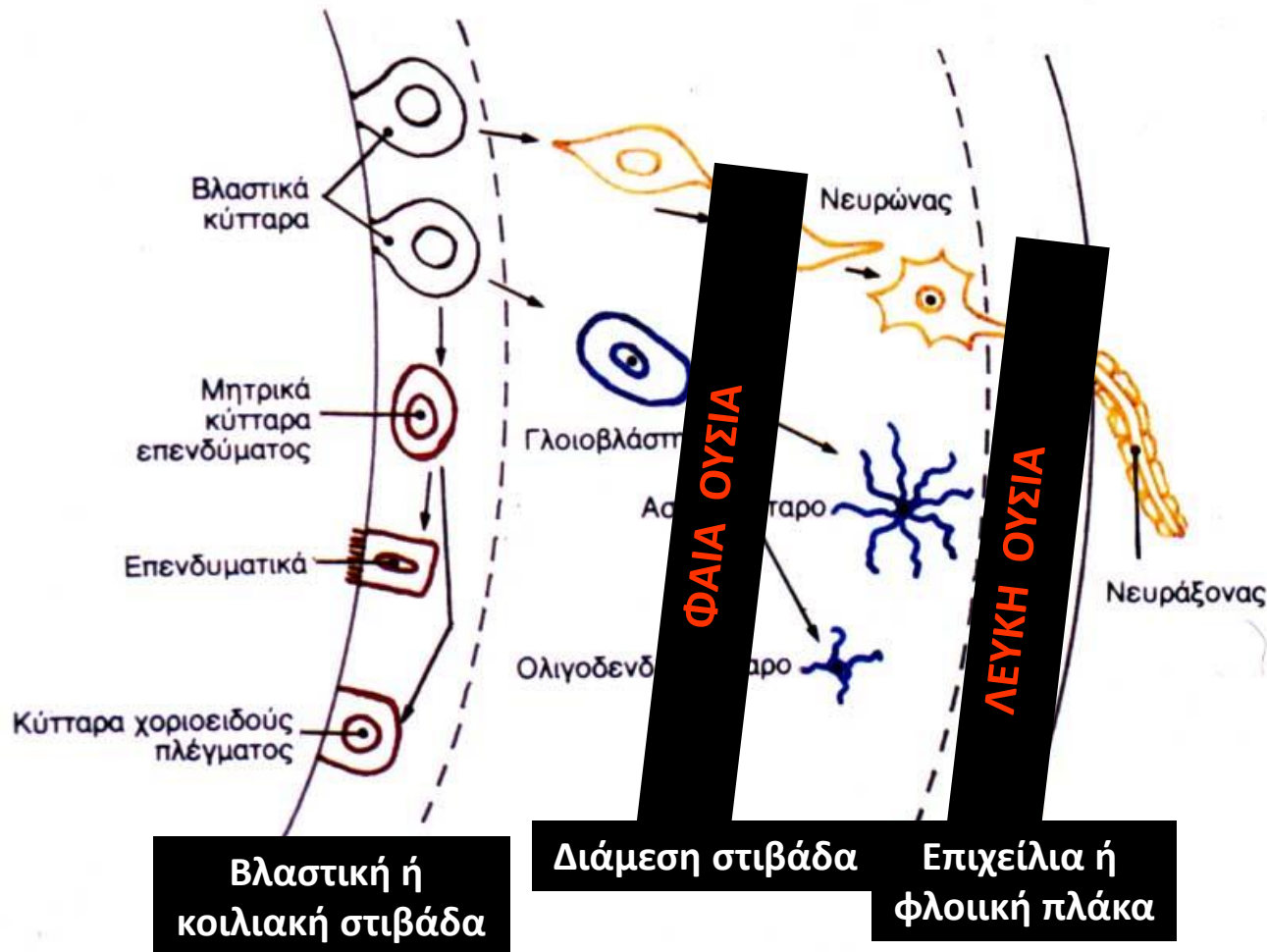
Ανάπτυξη του νωτιαίου μυελού (NM)

Ανάπτυξη νωτιαίου μυελού (NM)

- Ο ΝΜ αναπτύσσεται από το **ουραίο** τμήμα του **νευρικού σωλήνα**



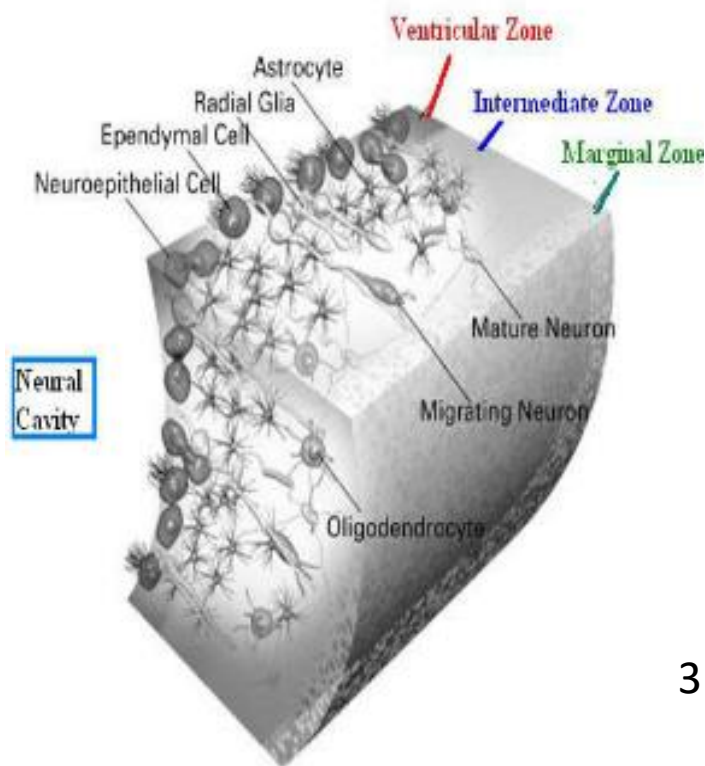
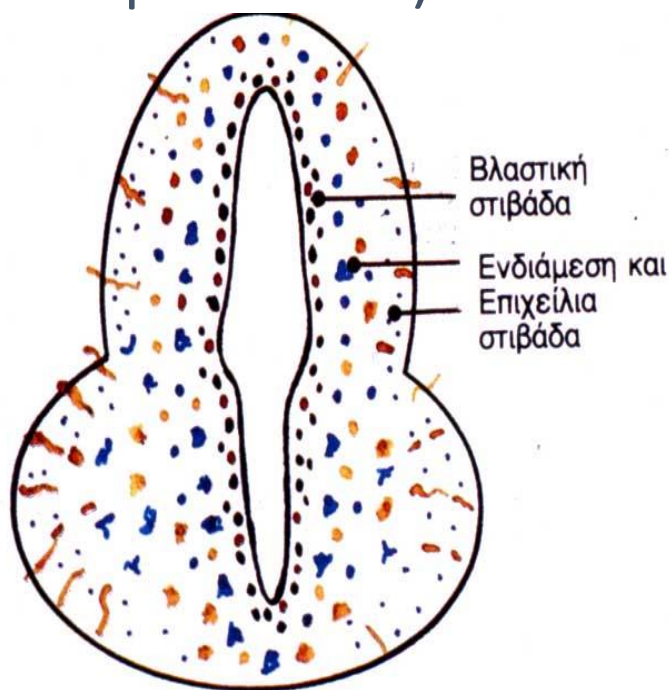
Κυτταρικά στοιχεία του τοιχώματος νευρικού σωλήνα



Σχήμα 2.6. Κυτταρικά στοιχεία του τοιχώματος του νευρικού σωλήνα. Από τα κύτταρα της βλαστικής στιβάδας προέρχονται οι νευροβλάστες, οι γλοιοβλάστες και τα μητρικά κύτταρα των επενδυματικών κυττάρων και των κυττάρων του χοριοειδούς πλέγματος. Από τις νευροβλάστες προέρχονται οι νευρώνες και από τις γλοιοβλάστες τα μακρογλοιακά κύτταρα.

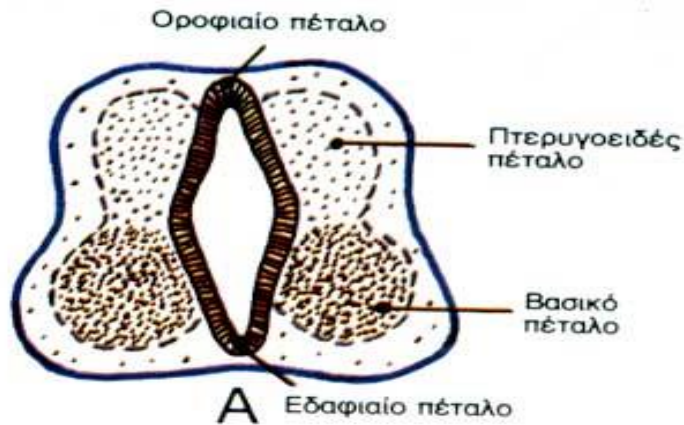
Ανάπτυξη νωτιαίου μυελού: στιβάδες και επικουρικά στοιχεία

- Η διάμεση στιβάδα περιέχει τους νευροβλάστες (→ φαιά ουσία NM)
- Η επιχείλια στιβάδα περιέχει τις αποφυάδες των νευροβλαστών (→ λευκή ουσία NM).



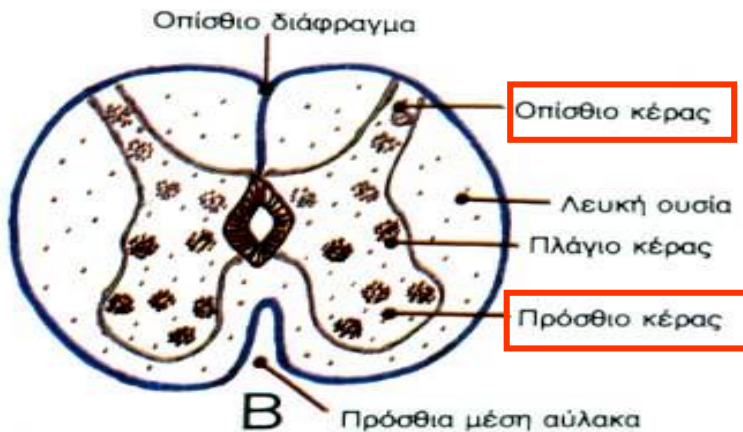
Σχήμα 2.5. Οι στιβάδες του ΝΜ από την περιοχή γύρω από τον αυλό προς την περιφέρεια είναι: η βλαστική ή κοιλιακή, η ενδιάμεση και η επιχείλια.

Ανάπτυξη νωτιαίου μυελού: πέταλα



Πτερυγοειδές πέταλο: οπισθοπλάγια πάχυνση ενδιάμεσης στιβάδας αποτέλεσμα ταχέως πολλαπλασιασμού αισθητικών νευροβλαστών → **οπίσθιο κέρασ NM** (σωματικό & σπλαγχνικό προσαγωγό σύστημα)

Περιοριστική αύλακα (sulcus limitans): επιμήκης αύλακα η οποία διαχωρίζει το πτερυγοειδές πέταλο από το βασικό- (δε διατηρείται στο NM αλλά στο ρομβοειδή βόθρο)



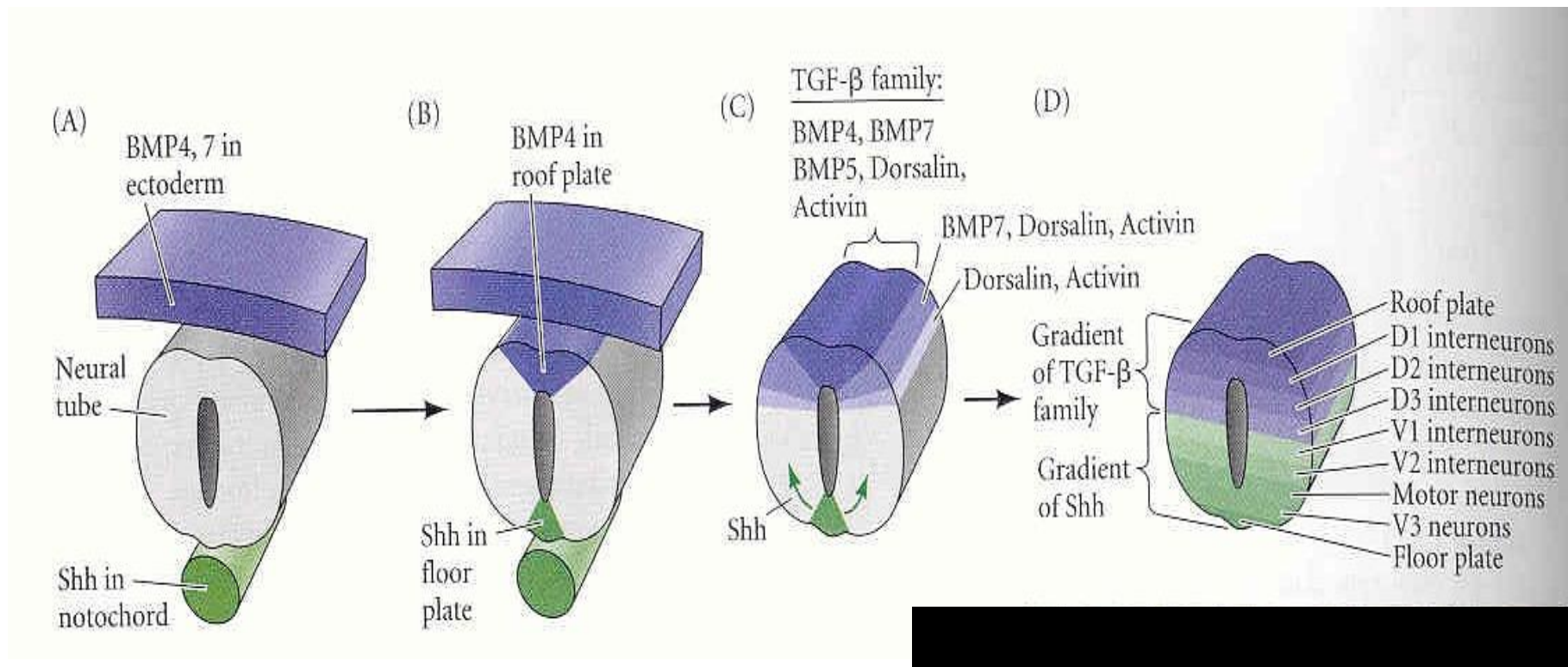
Βασικό πέταλο: προσθιοπλάγια πάχυνση ενδιάμεσης στιβάδας προιόν ταχέως πολλαπλασιασμού κινητικών νευροβλαστών → **πρόσθιο και πλάγιο κέρασ NM** (σωματικό και σπλαγχνικό απαγωγό σύστημα)

Σχήμα 2.7. Διαδοχικά στάδια στην ανάπτυξη του ΝΜ. Σχηματισμός των προσθίων κεράτων που περιέχουν κινητικούς πυρήνες, των οπισθίων κεράτων που περιέχουν αισθητικούς πυρήνες καθώς και των πλαγίων κεράτων.

Διαφοροποίηση νευρικών κυττάρων του Νωτιαίου Μυελού (NM)

Εντός του νευρικού σωλήνα: Η χημική κλίση κοιλιακά με μεγάλη συγκέντρωση Shh από τη νωτιαία χορδή και ραχιαία μεγάλη συγκέντρωση BMP4+7 καθορίζει την μεγάλη συγκέντρωση κινητικών νευρώνων κοιλιακά και διάμεσων νευρώνων ραχιαία.

- **Ραχιαία** → **Διάμεσοι νευρώνες**
- **Κοιλιακά** → **Κινητικοί νευρώνες**



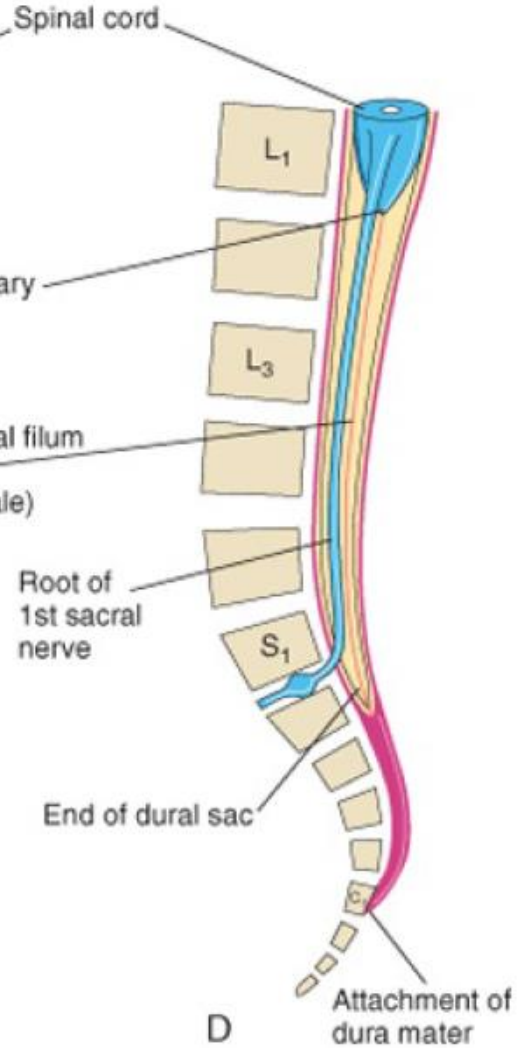
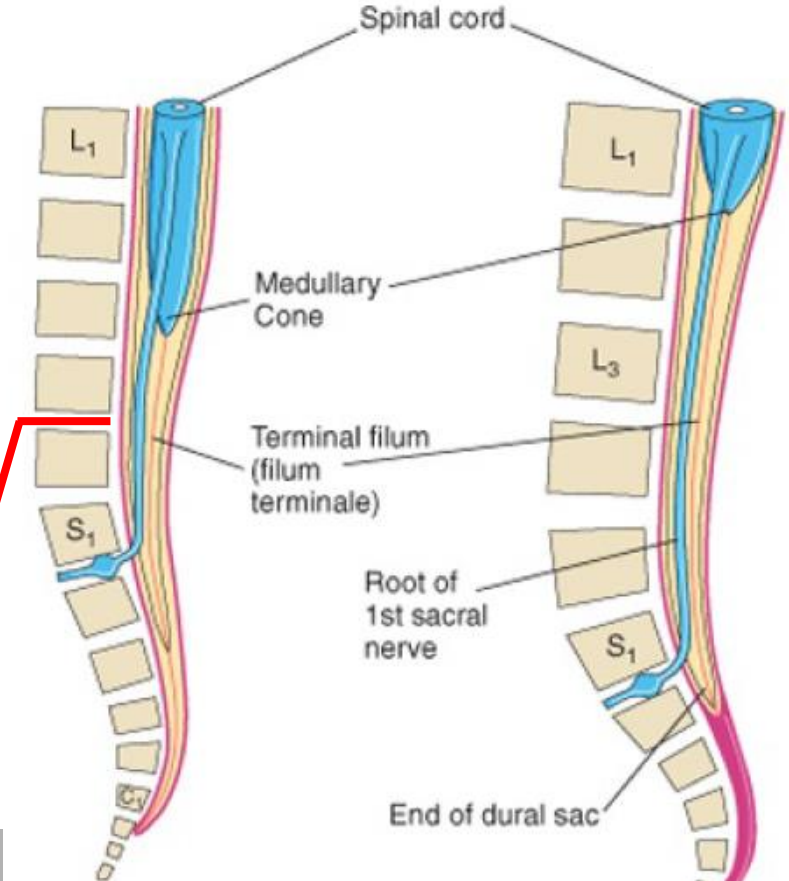
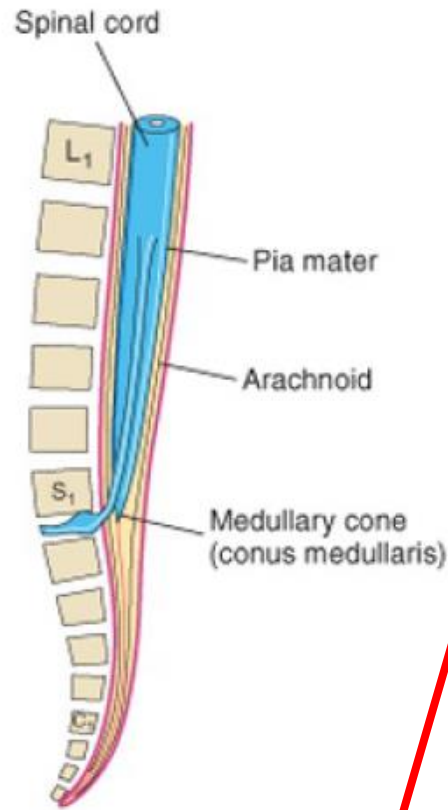
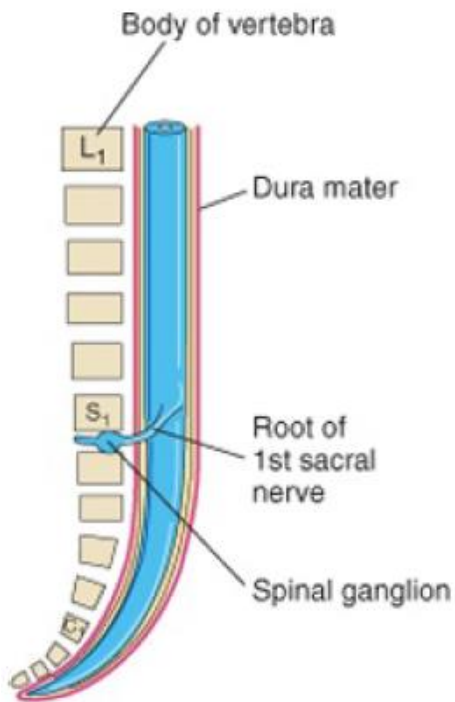
Σχέση νωτιαίου μυελού και σπονδυλικής στήλης κατά την ανάπτυξη

8 εβδομάδες

24 εβδομάδες

Γέννηση

Ενηλικίωση



Οσφυονωτιαία παρακέντηση με ασφάλεια στο επίπεδο O4-O5

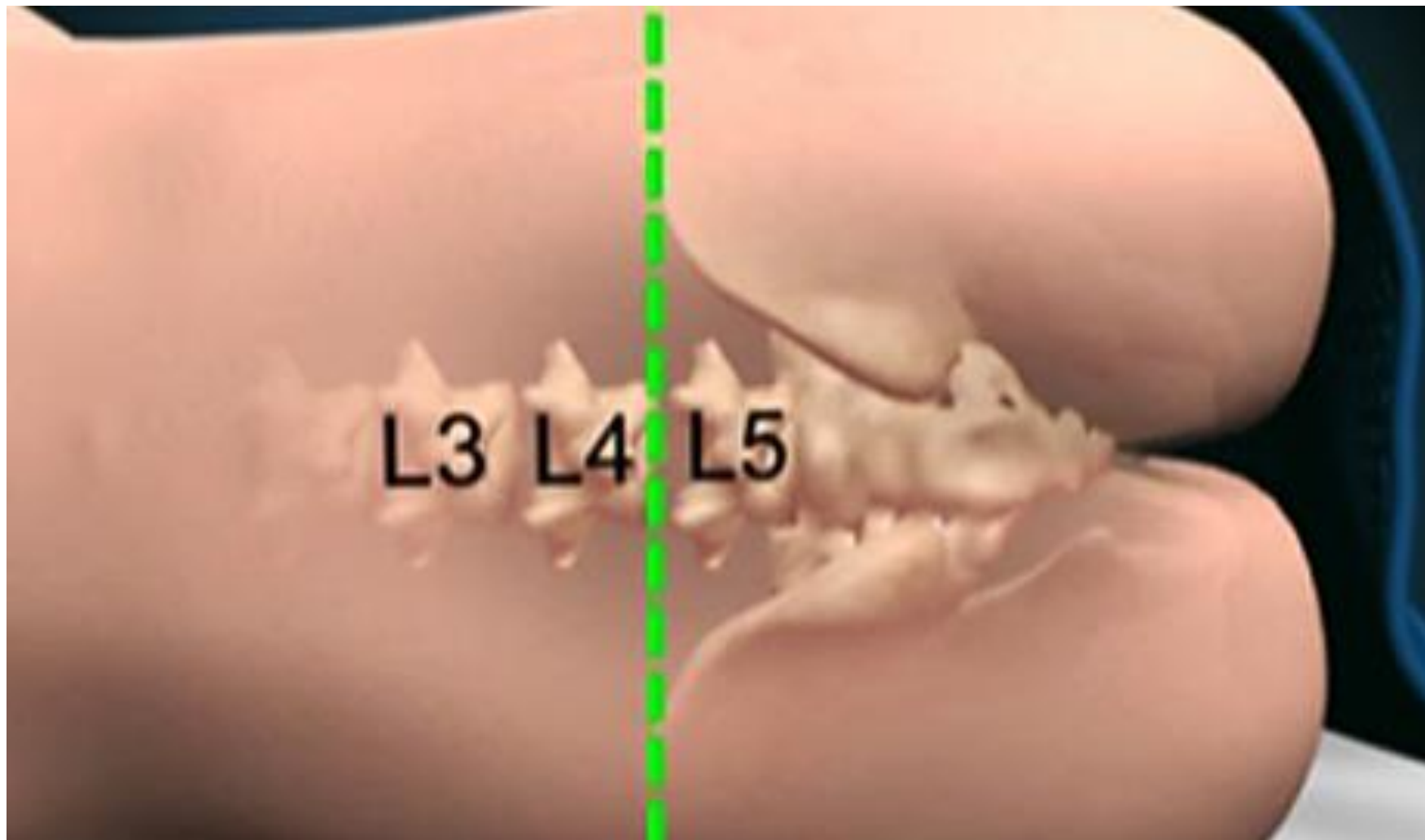
A


B

C

D

Οσφυνωτιαία παρακέντηση

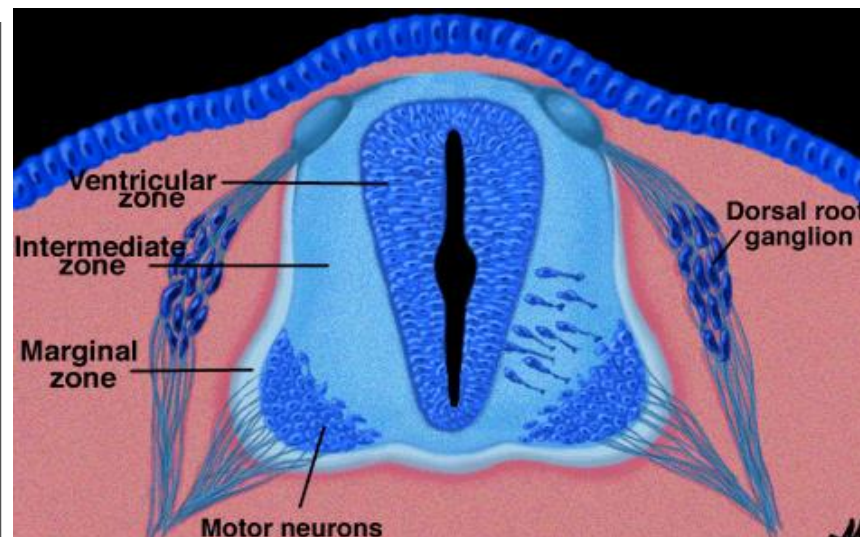
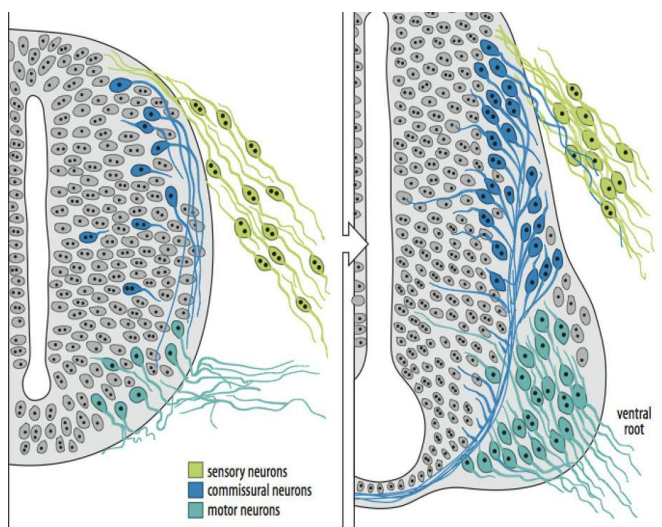




Ανάπτυξη του περιφερικού νευρικού συστήματος (ΠΝΣ)

Ανάπτυξη ΠΝΣ

- **Βασικό πέταλο νευρικού σωλήνα:**
 - Κινητικοί νευρώνες του ΚΝΣ
 - Προγαγγλιακοί νευρώνες του αυτόνομου ΝΣ
- **Νευρική ακρολοφία:**
 - Αισθητικά νεύρα και σύστοιχα γάγγλια
 - μεταγαγγλιακοί νευρώνες του αυτόνομου ΝΑ
- **Μεσόδερμα:** σκληρά μήνιγγα, συνδετικός ιστός περινευρίου, επινευρίου και ενδονευρίου

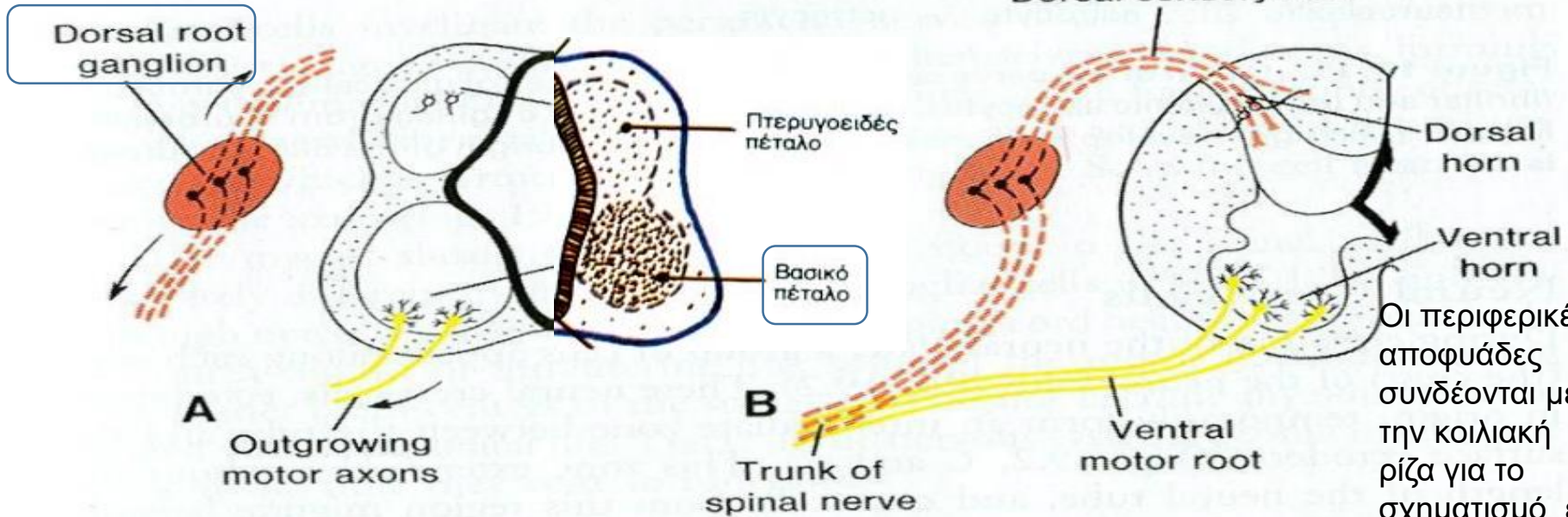


Παράγωγα Νευρικής ακρολοφίας

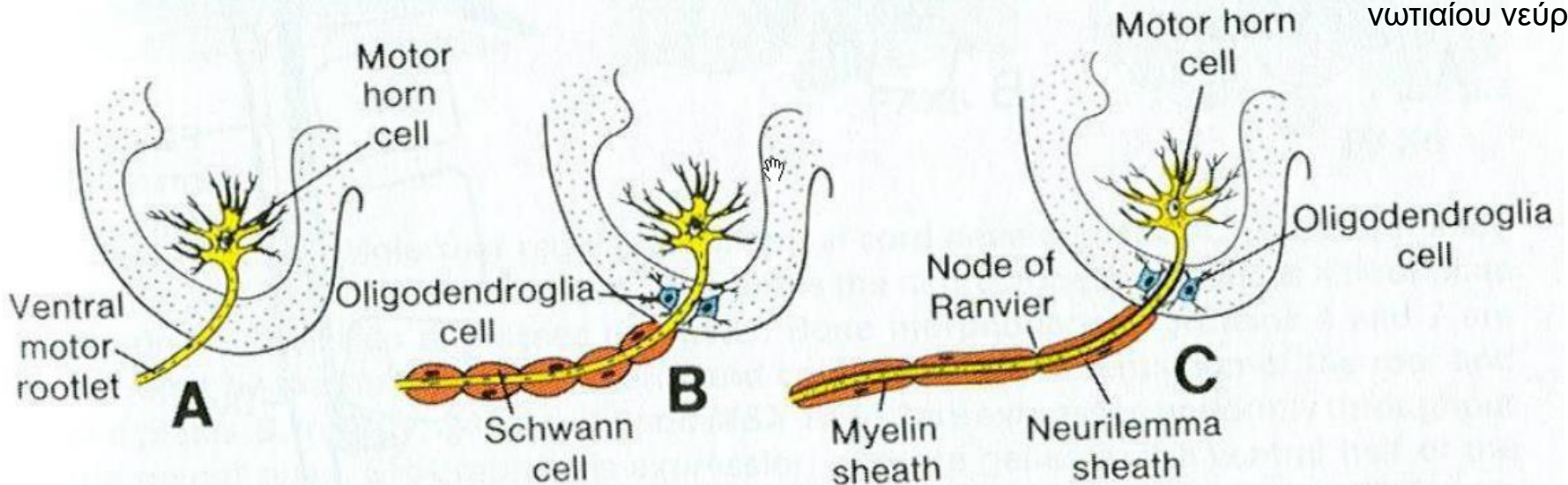
- Αισθητικούς νευρώνες (Αισθητικά γάγγλια κρανιακών νεύρων: V, VII, IX, X, III Νευρώνες στα νωτιαία γάγγλια)
- **Μετασυναπτικούς νευρώνες του αυτόνομου νευρικού συστήματος** (συμπαθητικά και παρασυμπαθητικά γάγγλια, όπως γάγγλια συμπαθητικής αλύσου και εντερικά παρασυμπαθητικά παραγάγγλια - μυεντερικό πλέγμα του Auerbach και το υποβλεννογόνιο του Meissner)
 - Κύτταρα Schwann
 - Κύτταρα μυελού επινεφριδίων (συμπαθητικοί μεταγαγγλιακοί νευρώνες)
 - Μελανοκύτταρα του δέρματος
 - Αραχνοειδής και χοριοειδής μήνιγγα
 - Οδοντοβλάστες
 - Κύτταρα C στο θυρεοειδή


Ανάπτυξη του ΠΝΣ

Κεντρικές αποφυάδες των νευρώνων των νωτιαίων γαγγλίων εισχωρούν στο οπίσθιο κέρασ



Οι περιφερικές αποφυάδες συνδέονται με την κοιλιακή ρίζα για το σχηματισμό ενός νωτιαίου νεύρου





Ανάπτυξη Αυτόνομου Νευρικού Συστήματος (ΑΝΣ)

Ανάπτυξη συμπαθητικού ΝΣ

□ προγαγγλιακές συμπαθητικές ίνες

(πλάγια νωτιαία κέρατα Θ1-03) ←

βασικά πέταλα νευρικού σωλήνα

□ μεταγαγγλιακές συμπαθητικές

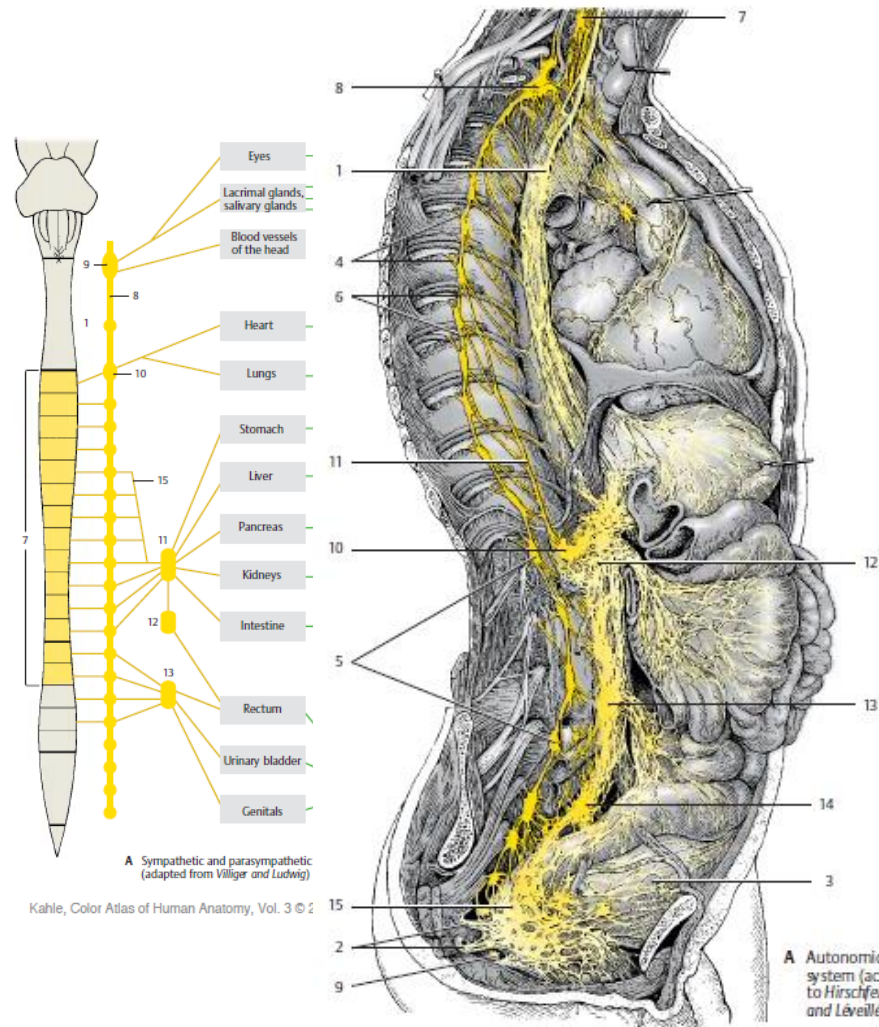
ίνες (παρασπονδυλικά γάγγλια,

προσπονδυλικά συμπαθητικά

γάγγλια, χρωμαφινικά κύτταρα

μυελού των επινεφριδίων) ←

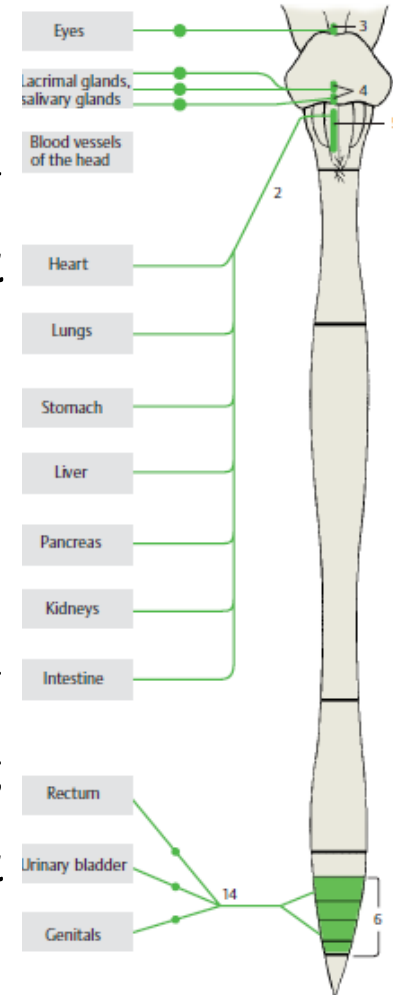
νευρική ακρολοφία



Ανάπτυξη παρασυμπαθητικού ΝΣ

□ προγαγγλιακές παρασ. ίνες (Westphal-Edinger III, ραχιαίος πυρήνας πνευμονογαστρικού Χ, πλάγια νωτιαία κέρατα I1-I4) ← βασικά πέταλα νευρικού σωλήνα

□ μεταγαγγλιακές παρασ. ίνες (ακτινωτό γάγγλιο III, πτερυγοϋπερώιο γάγγλιο VII, υπογνάθιο γάγγλιο VII, ωτικό γάγγλιο IX, εντερικά γάγγλια Auerbach+Meissner,, παρασυμπαθητικά γάγγλια κοιλιακής κοιλότητας) ← νευρική ακρολοφία





Axon guidance

How axonal connections are formed?

1. **Pathway selection:** the axons travel along a route that leads them to a particular region of the embryo
2. **Target selection:** the axons, once they reach the correct area, recognize and bind a set of cells with which they may form stable connections.
3. **Address selection:** the initial patterns are refined such as each axon binds to a small subset of its possible targets


From Gilbert and Barresi, *Developmental Biology*, 11th ed.
Oxford University Press, 2018

Target selection – the role of chemotactic proteins

Chemotactic proteins (i.e. endothelins, neurotrophins): the target cells produce molecules that attract neurons; the general mechanism of ligand-receptor specificity leads a growth cone to the target tissue

Example: Axon bundles from neurons in the trigeminal ganglion innervate the eye regions and the upper and lower jaws. BMP4 from the target organs guides these axons.

From Gilbert and Barresi, Developmental Biology, 11th ed.
Oxford University Press, 2018



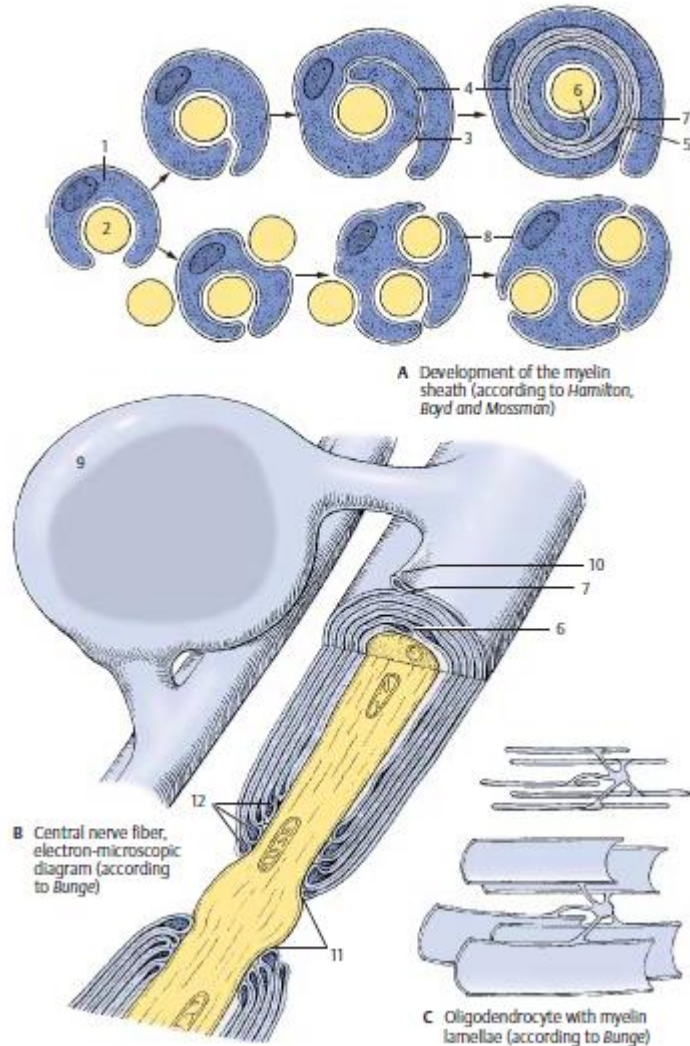
Μυελίνωση

Μυελίνωση

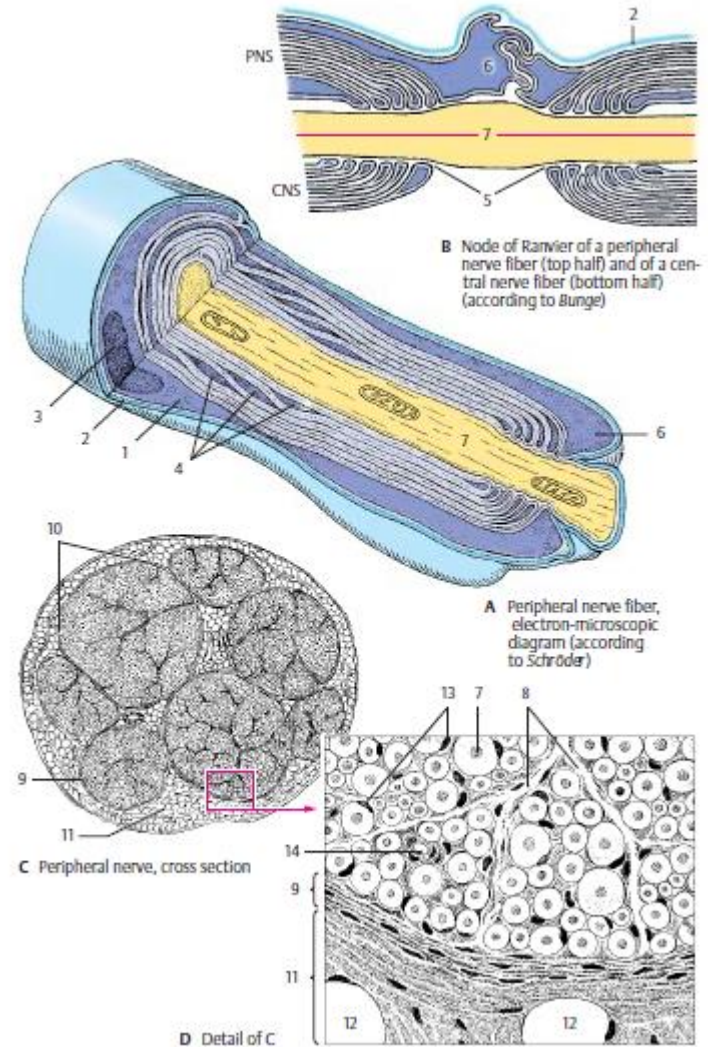
- ❑ Η μυελίνωση στο ΝΜ ξεκινάει από τον **4^ο μήνα** από τις πρόσθιες (κινητικές) ρίζες και συνεχίζει και μετά τη γέννηση.
- ❑ Η μυελίνωση εντός ΚΝΣ γίνεται από τα ολιγοδενδροκύτταρα ενώ στο ΠΝΣ από τα **κύτταρα του Schwann** (← νευρική ακρολοφία)
- ❑ Η μυελίνωση του φλοιονωτιαίου (πυραμιδικού) δερματίου δεν ολοκληρώνεται πριν το πέρας του 2 έτους (όταν το φλοιονωτιαίο δερμάτιο αποκτά και πλήρη λειτουργικότητα). (Ziskin JL, Nishiyama A, Rubio M, Fukaya M, Bergles DE. (2007). Nat Neurosci 10(3):321-30).
- ❑ Η μυελίνωση των νευρικών ινών των συνειρμικών περιοχών του φλοιού δεν ολοκληρώνεται πριν τα 30 έτη της ζωής. (Nave K-A & Ehrenreich H, (2014) Myelination and Oligodendrocyte Functions in Psychiatric Diseases. JAMA Neurol 71(5): 582-584).

Μυελίνωση

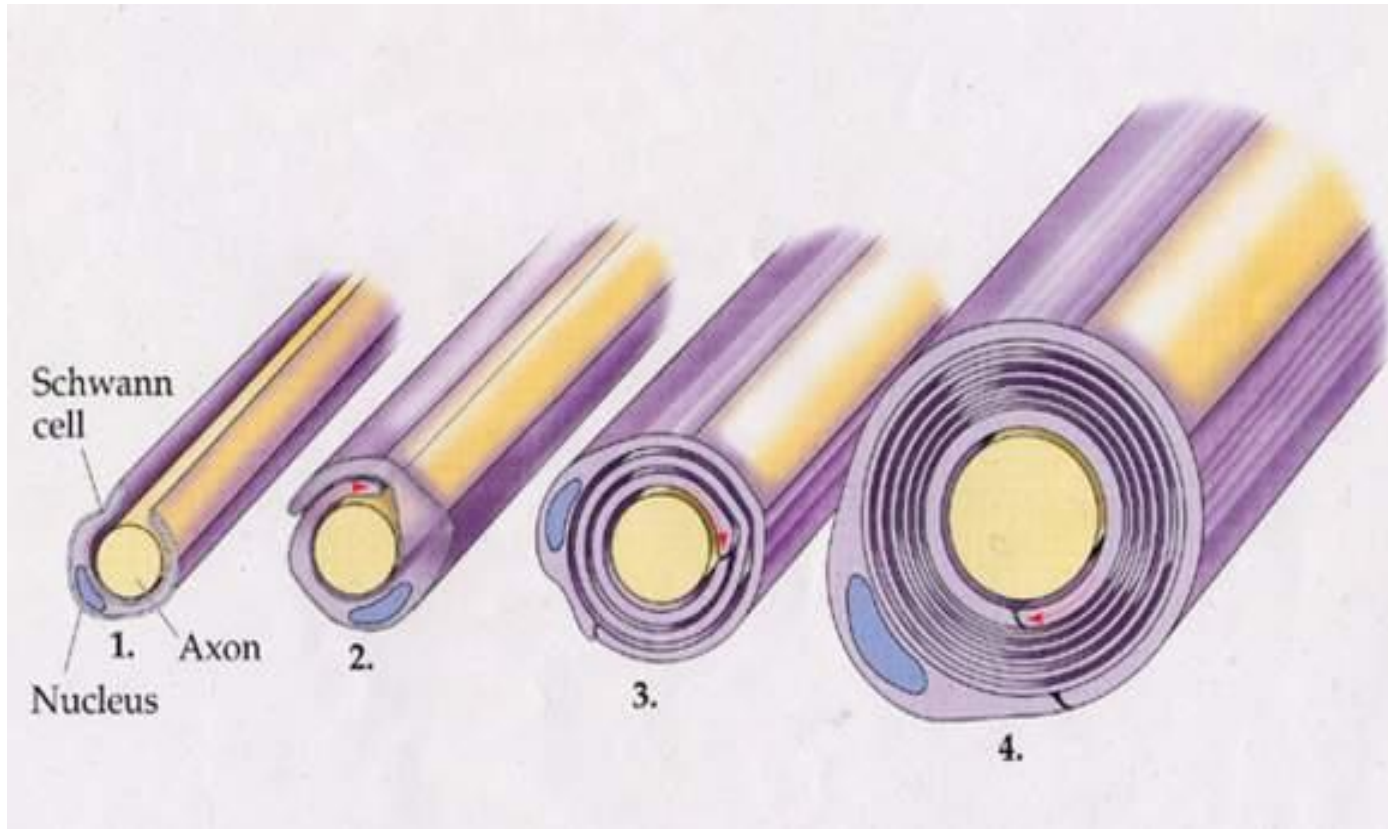
Μυελίνωση από ολιγοδενδροκύτταρα



Μυελίνωση από κύτταρα Schwann



Μυελίνωση



Ποιο/α σωστό/ά στις παρακάτω προτάσεις όσον αφορά τη μυελίνωση:

1. Κάθε ολιγοδενοδροκύτταρο παρέχει έλυτρο μυελίνης σε αρκετούς νευράξονες.
2. Κάθε ολιγοδεντροκύτταρο σχηματίζει έλυτρο μυελίνης γύρω από ένα μόνο νευράξονα.
3. Κάθε κύτταρο του Schwann παρέχει έλυτρο μυελίνης γύρω από αρκετούς νευράξονες.
4. Κάθε κύτταρο του Schwann σχηματίζει έλυτρο μυελίνης γύρω από ένα μονήρη νευράξονα.

Ποιο/α σωστό/ά στις παρακάτω προτάσεις όσον αφορά τη μυελίνωση:

- 1- Κάθε ολιγοδενοδροκύτταρο παρέχει έλυτρο μυελίνης σε αρκετούς νευράξονες. Σ
2. Κάθε ολιγοδεντροκύτταρο σχηματίζει έλυτρο μυελίνης γύρω από ένα μόνο νευράξονα. Λ
3. Κάθε κύτταρο του Schwann παρέχει έλυτρο μυελίνης γύρω από αρκετούς νευράξονες. Λ
4. Κάθε κύτταρο του Schwann σχηματίζει έλυτρο μυελίνης γύρω από ένα μονήρη νευράξονα. Σ

Ποιο/α σωστό/ά στις παρακάτω προτάσεις όσον αφορά την προέλευση των κυττάρων που συμμετέχουν στην μυελίνωση:

- 1- Τα ολιγοδενδροκύτταρα προέρχονται από νευρογλοιοβλάστες.
2. Τα ολιγοδεντροκύτταρα προέρχονται από τη νευρική ακρολοφία.
3. Τα κύτταρα του Schwann προέρχονται από νευρογλοιοβλάστες.
4. Τα κύτταρα του Schwann προέρχονται από τη νευρική ακρολοφία.

Ποιο/α σωστό/ά στις παρακάτω προτάσεις όσον αφορά την προέλευση των κυττάρων που συμμετέχουν στην μυελίνωση:

- 1- Τα ολιγοδενοδροκύτταρα προέρχονται από νευρογλοιοβλάστες. Σ
2. Τα ολιγοδεντροκύτταρα προέρχονται από τη νευρική ακρολοφία. Λ
3. Τα κύτταρα του Schwann προέρχονται από νευρογλοιοβλάστες. Λ
4. Τα κύτταρα του Schwann προέρχονται από τη νευρική ακρολοφία. Σ

CNS plasticity throughout life

“Interestingly, in the human brain, recent evidence using carbon dating has shown **mature oligodendrocyte stability with only a 0.3% turnover rate after 5 years of age**. Yet, there persists **dramatic remodeling of myelin in the adult human brain** (Yeung et al., 2014). This is consistent with studies demonstrating **that white matter volume can increase significantly in humans after a few weeks practicing a new skill** (Bengtsson et al., 2005; Scholz et al., 2009) or **can be altered upon cognitive processing such as learning a language** (Schlegel et al., 2012). Thus, rapid changes in myelin occur in adults, either from genesis of new cells or new membrane production by existing cells, undoubtedly impacting the plasticity seen in the adult brain.”

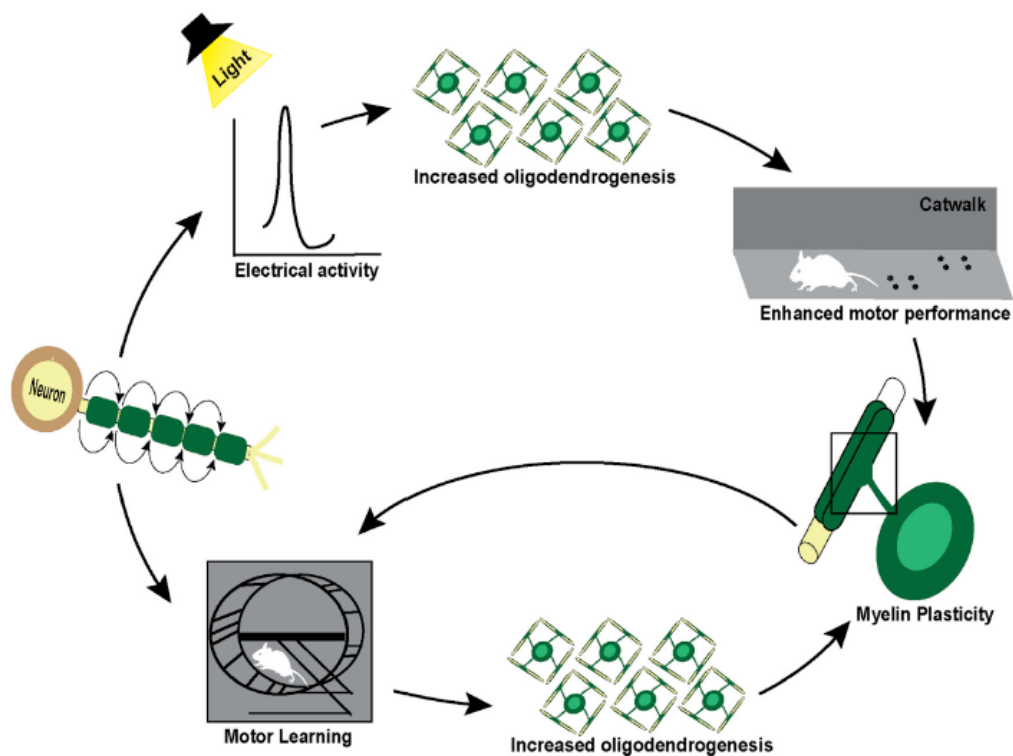



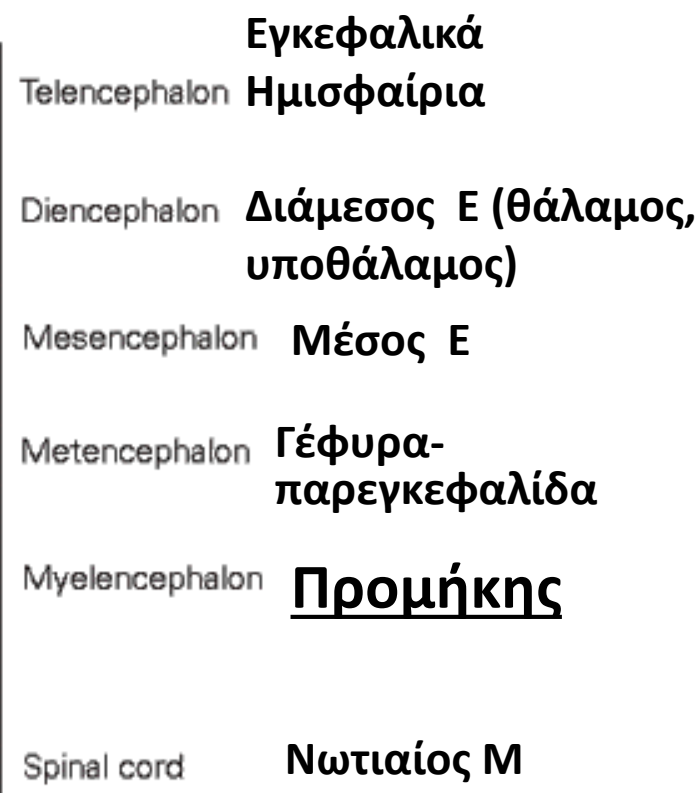
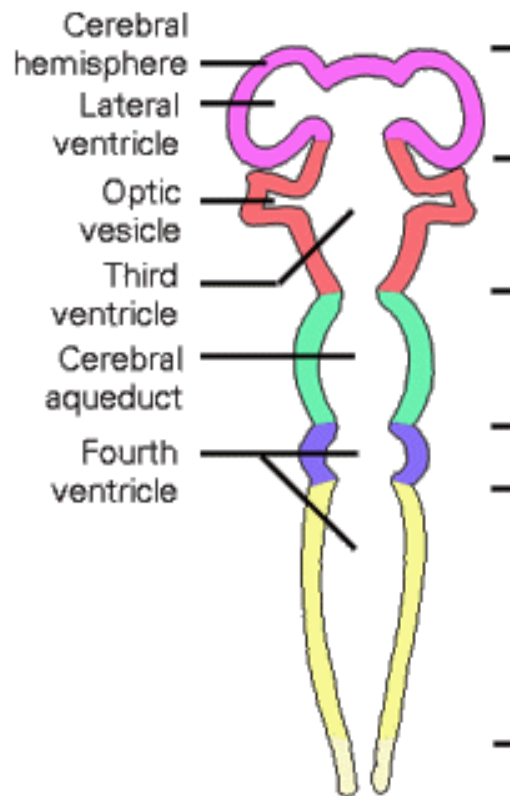
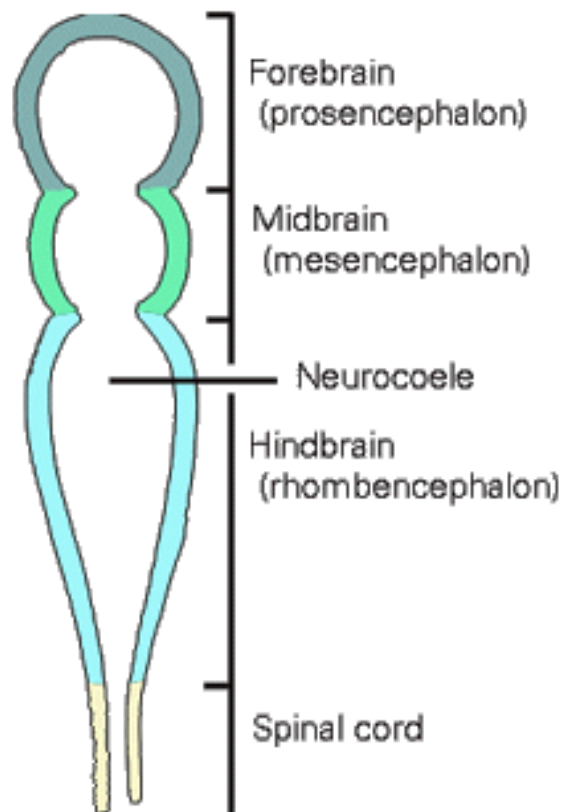
Figure 4. Neural Activity Influences Oligodendrocyte Plasticity

Schematic of the neural induced modification of oligodendrogenesis and the feedback loop from myelin plasticity enhancing neural-mediated behavior. In rodents, optogenetic induced electrical activity results in enhanced oligodendrogenesis resulting in enhanced swing speed on a Catwalk apparatus. Additionally, motor learning on a complex wheel requires new oligodendrogenesis. Mouse illustration provided and used with permission from Dr. Michelle Monje.



Ανάπτυξη του μυελεγκεφάλου

Πρωτογενείς - δευτερογενείς εγκεφαλικές περιοχές



Πρωτογενή εγκ. Κυστίδια (4^η εβδ)

Προσεγκέφαλο (forebrain) →

Μεσεγκέφαλο (midbrain) →

Ρομβοεγκέφαλο (hindbrain) →

Δευτερογενή εγκ. Κυστίδια (6^η εβδ)

Τελεγκεφαλο και Διεγκεφαλο

παραμένει ως έχει

Μετεγκεφαλο και μυελεγκεφαλο

Ανάπτυξη του μυελεγκεφάλου

Το ουραίο τμήμα του μυελεγκεφάλου **προσομοιάζει το νωτιαίο μυελό.**

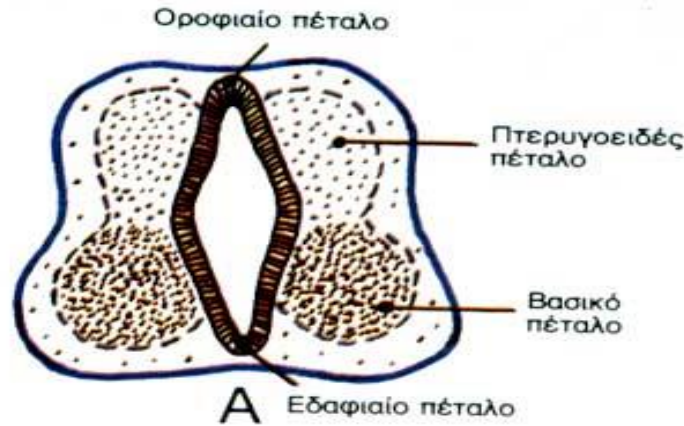
Ο νευρικός πόρος σχηματίζει ένα μικρό κεντρικό πόρο.

Οι νευροβλάστες των πτερυγοειδών πετάλων

μεταναστεύουν στη μεθόρια ζώνη όπου σχηματίζουν > ισχνό πυρήνα και σφηνοειδή πυρήνα.

Η κοιλιακή περιοχή περιέχει ένα ζεύγος δεσμίδων από ίνες (πυραμίδες) που αποτελούνται από φλοιονωτιαίες ίνες.

Ανάπτυξη του μυελεγκεφάλου



Ειδική σωματική
προσαγωγός στήλη
(τρίδυμο V και
αιθουσοκοχλιακό VIII)

Γενική σωματική
προσαγωγός στήλη

Ειδική σπλαχνική
προσαγωγός στήλη

Γενική σπλαχνική
προσαγωγός στήλη

Χοριοειδές ιστίο

Χοριοειδές πλέγμα

4^η κοιλία

Περιοριστική αύλακα

Γενική σπλαχνική
απαγωγός στήλη (ραχιαίος
πυρήνας πνευμονογαστρικού)

Ειδική σπλαχνική
απαγωγός στήλη
(παραπληρωματικό XI,
πνευμονογαστρικό X,
γλωσσοφαρυγγικό IX)

Πυρήνας ελαίας

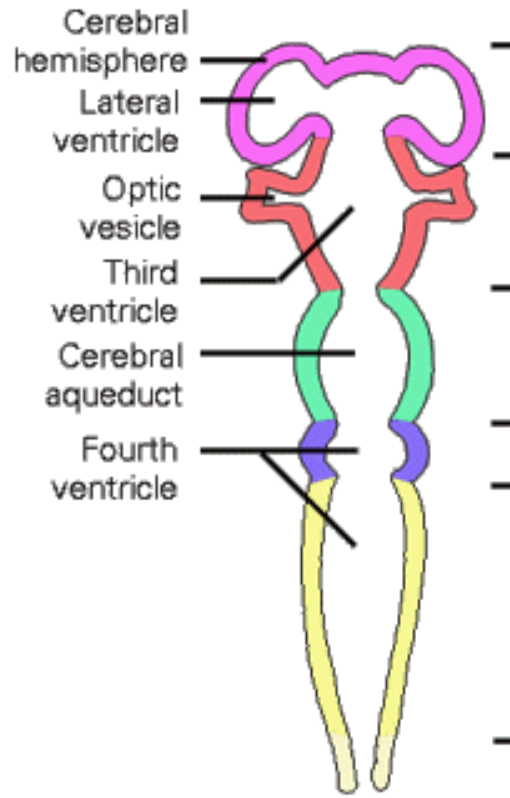
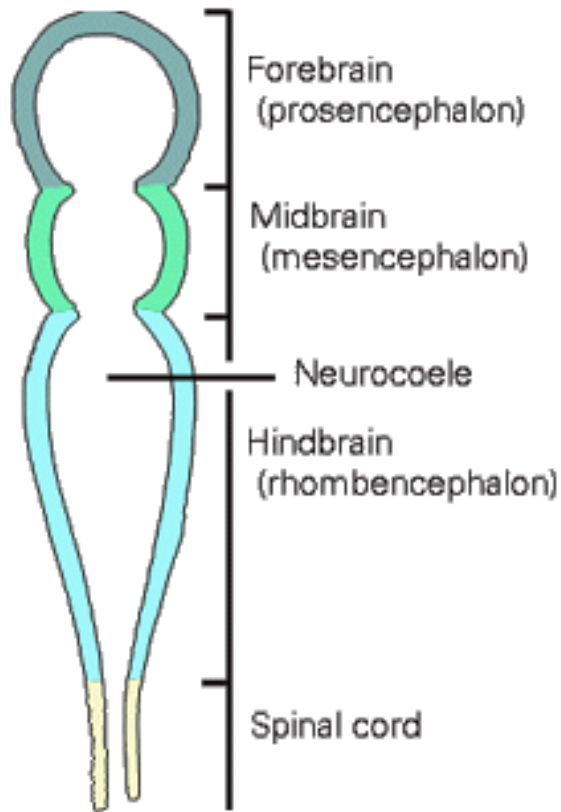
(νευροβλάστες πτερυγοειδών πετάλων που
μεταναστεύουν κοιλιακά → διαφοροποιούνται)

Γενική σωματική
απαγωγός στήλη (υπογλώσσιο XII)



Ανάπτυξη του μετεγκεφάλου

Πρωτογενείς - δευτερογενείς εγκεφαλικές περιοχές



Telencephalon	Εγκεφαλικά Ημισφαίρια
Diencephalon	Διάμεσος Ε (θάλαμος, υποθάλαμος)
Mesencephalon	Μέσος Ε
Metencephalon	<u>Γέφυρα-παρεγκεφαλίδα</u>
Myelencephalon	Προμήκης
Spinal cord	Νωτιαίος Μ

Πρωτογενή εγκ. Κυστίδια (4^η εβδ)

Δευτερογενή εγκ. Κυστίδια (6^η εβδ)

Προσεγκέφαλο (forebrain) →

Τελεγκέφαλο και Διεγκέφαλο

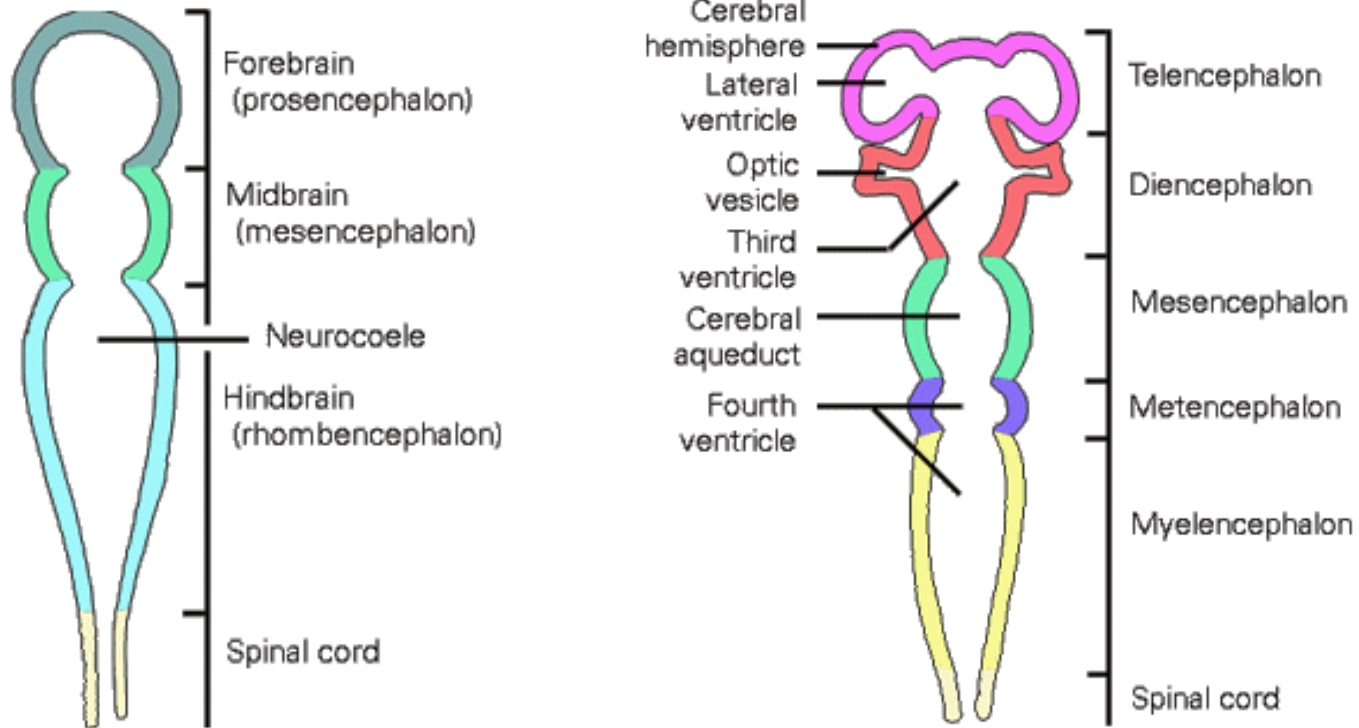
Μεσεγκέφαλο (midbrain) →

παραμένει ως έχει

Ρομβοεγκέφαλο (hindbrain) →

Μετεγκέφαλο και μυελεγκέφαλο

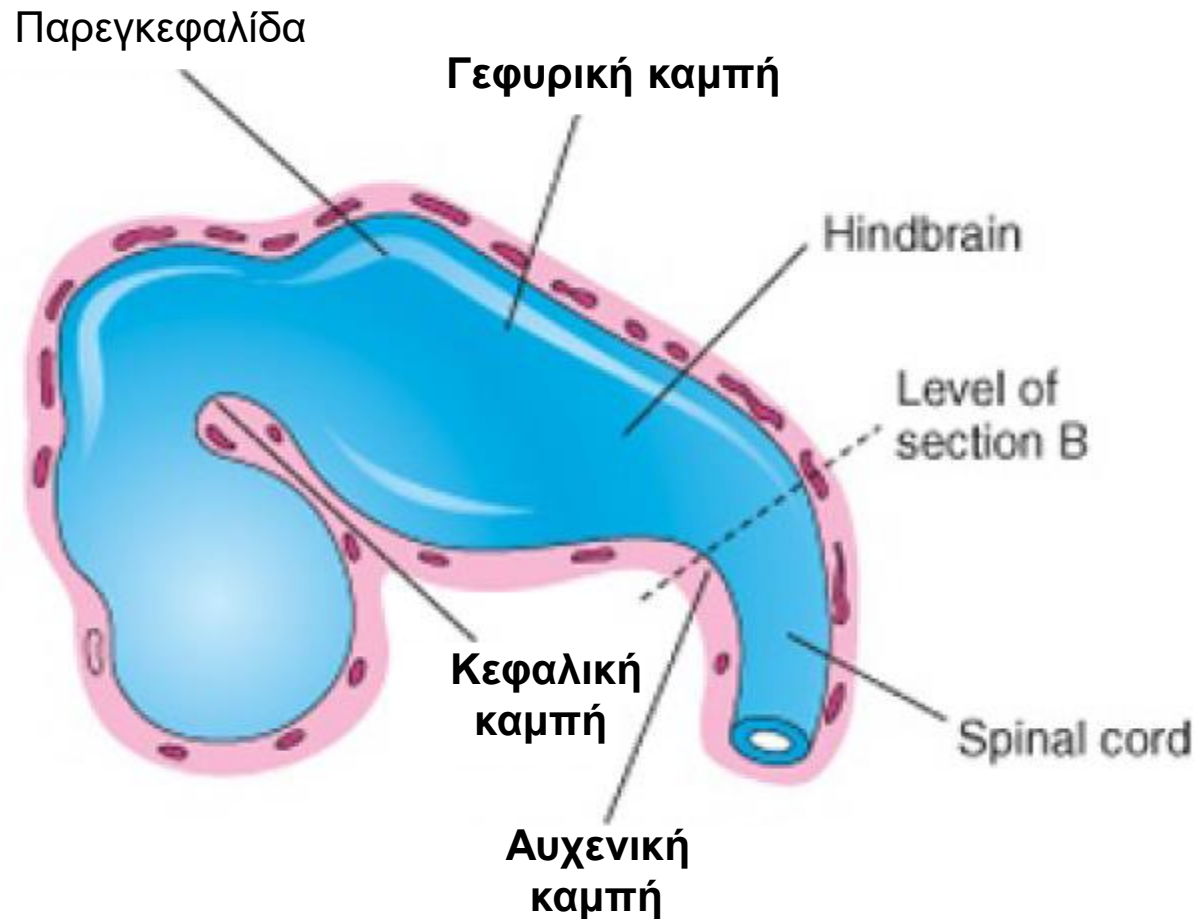
Ανάπτυξη του μετεγκεφάλου



❑ Ο μετεγκέφαλος εκτείνεται από τη γεφυρική καμπή ως τον ισθμό του ρομβεγκεφάλου

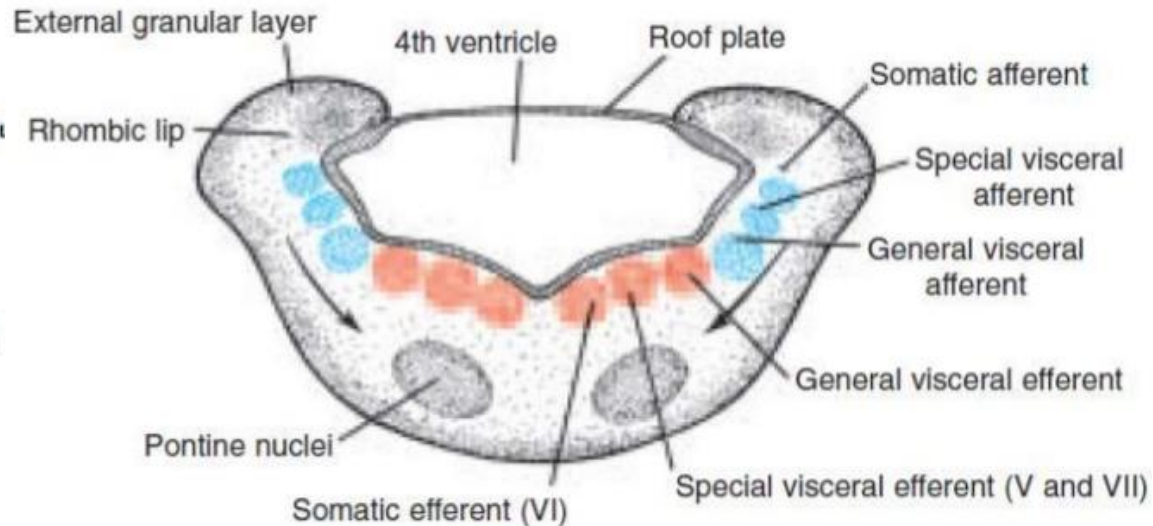
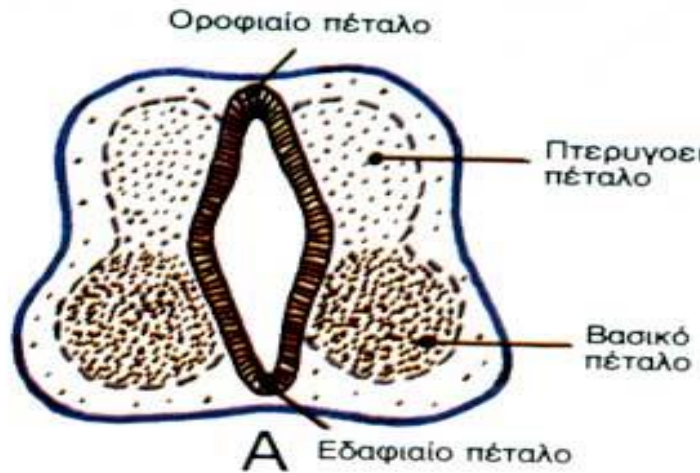
❑ από τον μετεγκέφαλο προέρχεται η γέφυρα και η παρεγκεφαλίδα

Ανάπτυξη του μετεγκεφάλου



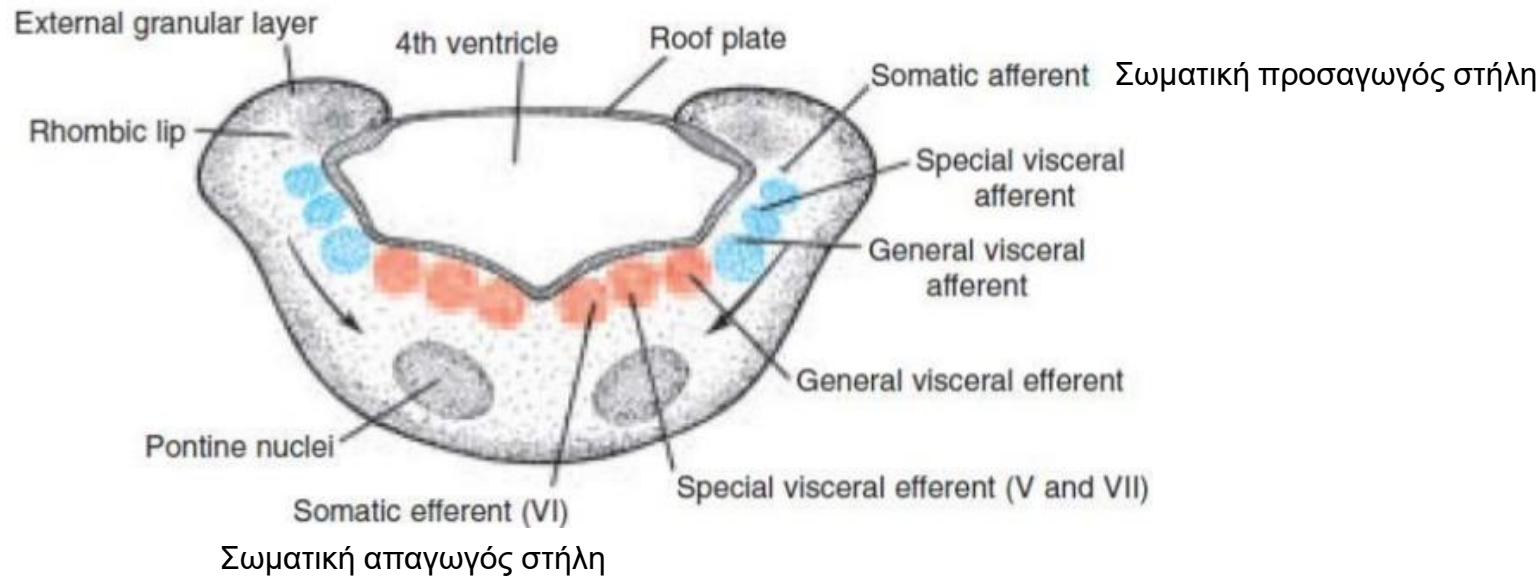
Σχηματική απεικόνιση του αναπτυσσόμενου εγκεφάλου στο τέλος της 5^{ης} εβδομάδας που δείχνει τις τρεις πρωτογενείς υποδιαιρέσεις του εγκεφάλου και τις εγκεφαλικές καμπές

Ανάπτυξη του μετεγκεφάλου



- Οροφιαίο πέταλο από απλή στιβάδα επενδυματικών κυττάρων η οποία καλύπτεται από αγγειοβριθές μεσέγχυμα (χοριοειδής μήνιγγα).
- κατά περιοχές εκκολπώματα τα οποία σχηματίζουν **χοριοειδή πλέγματα της 4^{ης} κοιλίας**

Ανάπτυξη του μετεγκεφάλου



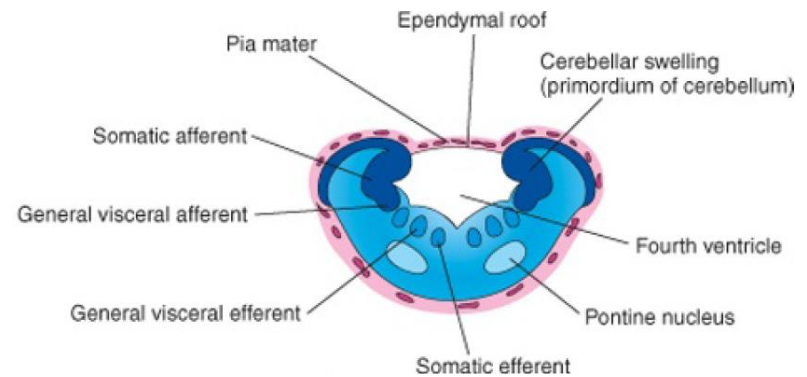
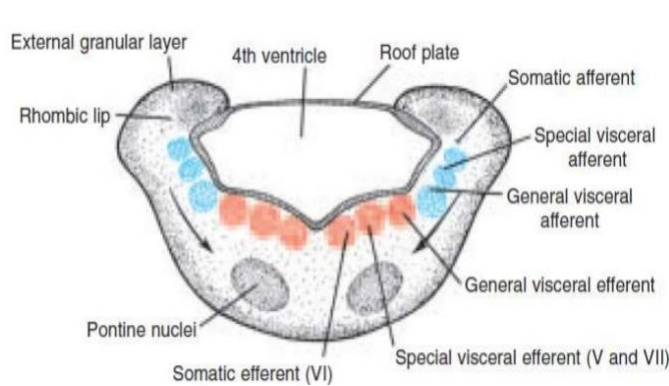
□ Βασικό πέταλο:

- σωματική απαγωγός στήλη (έσω): πυρήνας του απαγωγού, πυρήνας του προσωπικού και κινητικός πυρήνας του τριδύμου

□ Πτερυγοειδές πέταλο


- Σωματική προσαγωγός στήλη (έξω): γεφυρικός πυρήνας τριδύμου V και αιθουσοκοχλιακοί πυρήνες

Ανάπτυξη της παρεγκεφαλίδας



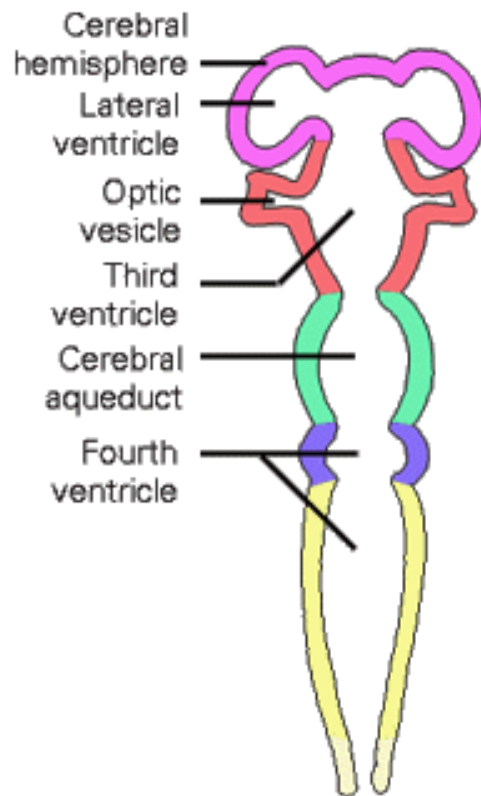
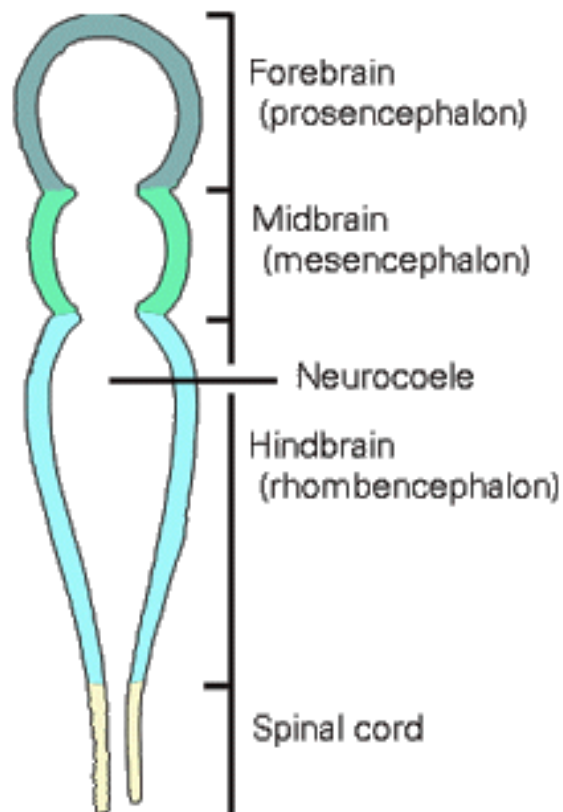
8-12 Εβδομάδες

- ❑ Τα ραχαιοπλάγια τμήματα των πτερυγοειδών πετάλων του μετεγκεφάλου αναπτύσσονται προς τη μέση γραμμή και σχηματίζουν τα ρομβικά χείλη τα οποία επεκτείνονται και σχηματίζουν το παρεγκεφαλιδικό πέταλο
- ❑ Από τον ρομβεγκεφαλικό ισθμό εκκρίνεται FGF-8 ο οποίος επάγει την έκφραση EN-1 & EN-2, οποίος ρυθμίζει την ανάπτυξη της παρεγκεφαλίδας.



Ανάπτυξη του μεσεγκεφάλου

Πρωτογενείς - δευτερογενείς εγκεφαλικές περιοχές



Telencephalon	Εγκεφαλικά Ημισφαίρια
Diencephalon	Διάμεσος Ε (θάλαμος, υποθάλαμος)
Mesencephalon	<u>Μέσος Ε</u>
Metencephalon	Γέφυρα-παρεγκεφαλίδα
Myelencephalon	Προμήκης
Spinal cord	Νωτιαίος Μ

Πρωτογενή εγκ. Κυστίδια (4^η εβδ)

Προσεγκέφαλο (forebrain) →

Μεσεγκέφαλο (midbrain) →

Ρομβοεγκέφαλο (hindbrain) →

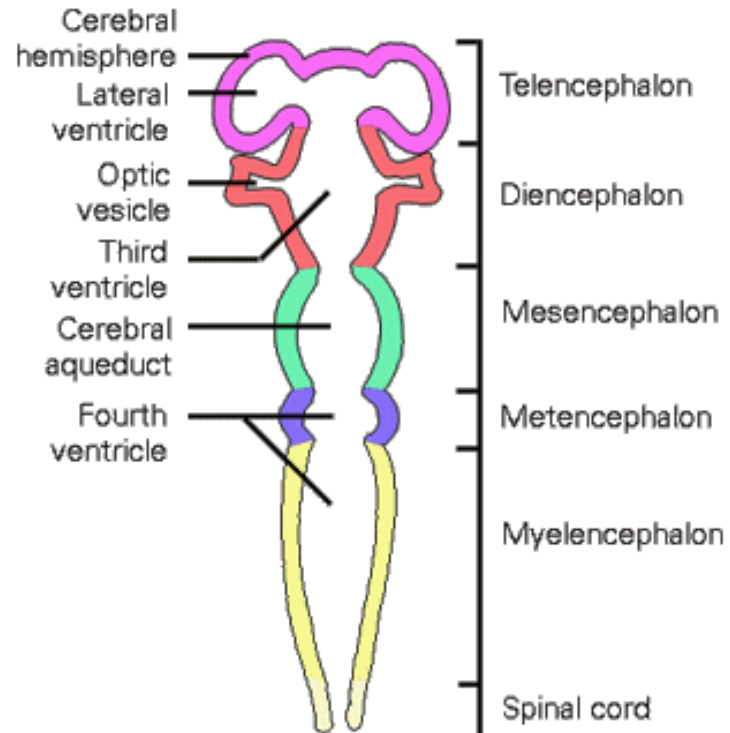
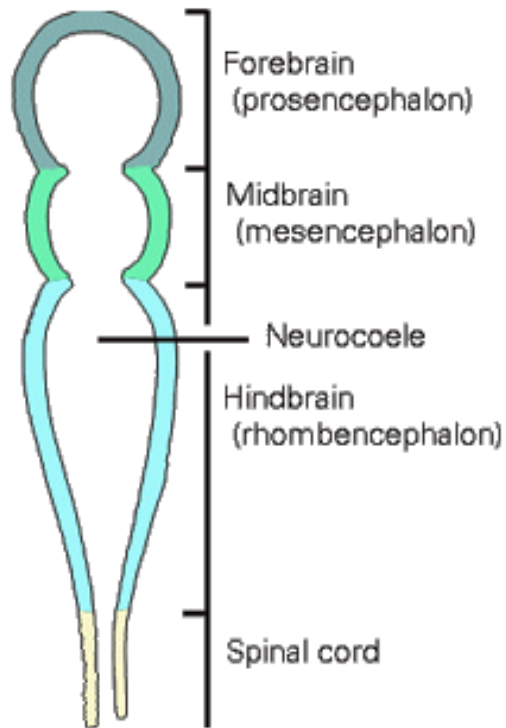
Δευτερογενή εγκ. Κυστίδια (6^η εβδ)

Τελεγκέφαλο και Διεγκέφαλο

παραμένει ως έχει

Μετεγκέφαλο και μυελεγκέφαλο

Ανάπτυξη μεσεγκεφάλου: αρχέγονα εγκεφαλικά κυστίδια



- Ο μέσος εγκέφαλος προέρχεται από το μεσεγκεφαλικό αρχέγονο κυστίδιο

Ανάπτυξη μεσεγκεφάλου

- ❑ επιχείλιος στιβάδα σχηματίζει τα εγκεφαλικά σκέλη
- ❑ αυλός: υδραγωγός του Sylvius (συνδέει 3^η και 4^η κοιλία)

❑ Πτερυγοειδές πέταλο:

άνω διδύμια: ειδικός προσαγωγός πυρήνας

κάτω διδύμια: ειδικός προσαγωγός πυρήνας


μεσεγκεφαλικός αισθητικός πυρήνας V

μέλαινα ουσία και ερυθρός πυρήνας

❑ Βασικό πέταλο:

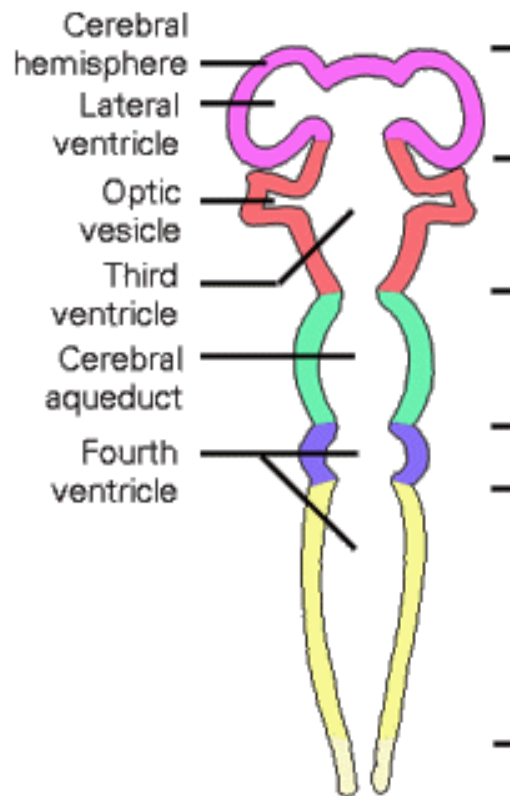
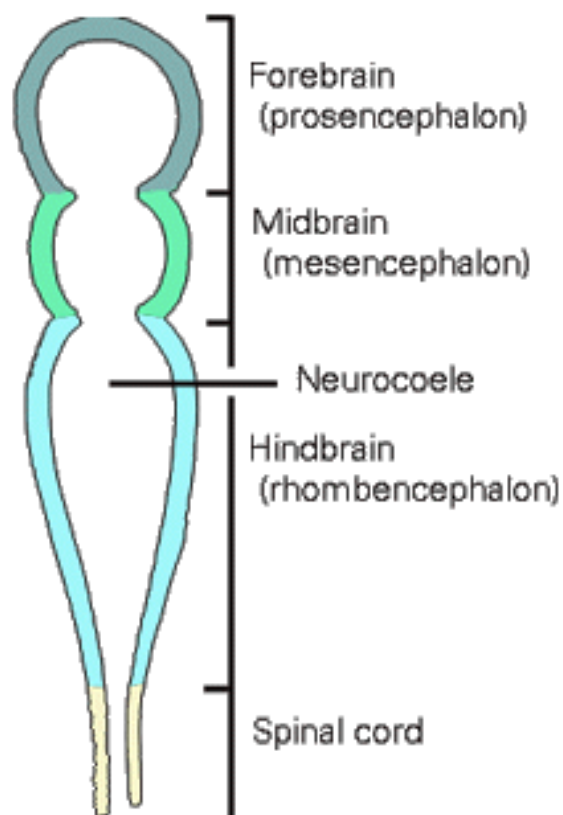
σωματικός απαγωγός πυρήνας: κοινού κινητικού + τροχιλιακού

σπλαγχνικός απαγωγός πυρήνας: Westphal-Edinger



Ανάπτυξη του διεγκεφάλου

Πρωτογενείς - δευτερογενείς εγκεφαλικές περιοχές



Telencephalon	Εγκεφαλικά Ημισφαίρια
Diencephalon	<u>Διάμεσος Ε</u> <u>(θάλαμος, υποθάλαμος)</u>
Mesencephalon	Μέσος Ε
Metencephalon	Γέφυρα-παρεγκεφαλίδα
Myelencephalon	Προμήκης
Spinal cord	Νωτιαίος Μ

Πρωτογενή εγκ. Κυστίδια (4^η εβδ)

Προσεγκέφαλο (forebrain) →

Μεσεγκέφαλο (midbrain) →

Ρομβοεγκέφαλο (hindbrain) →

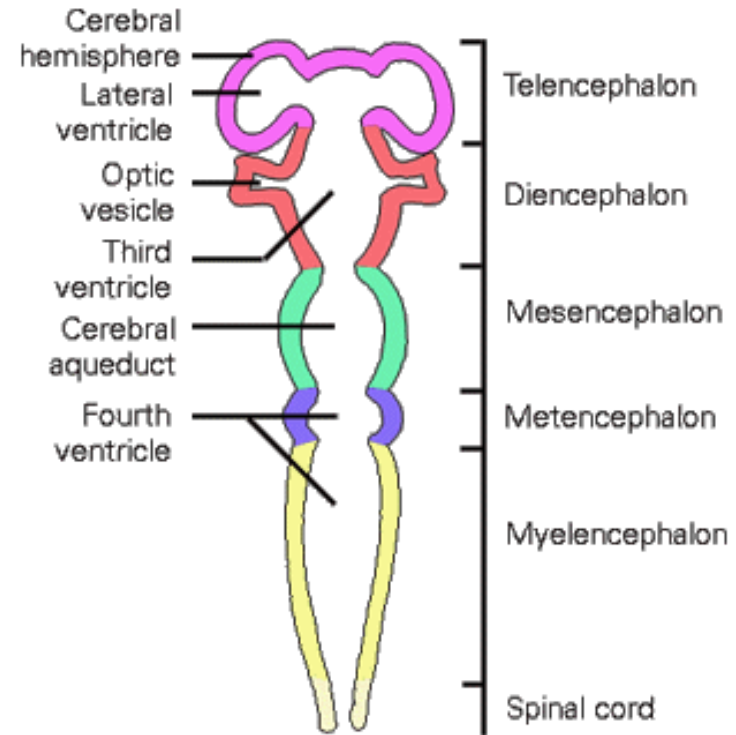
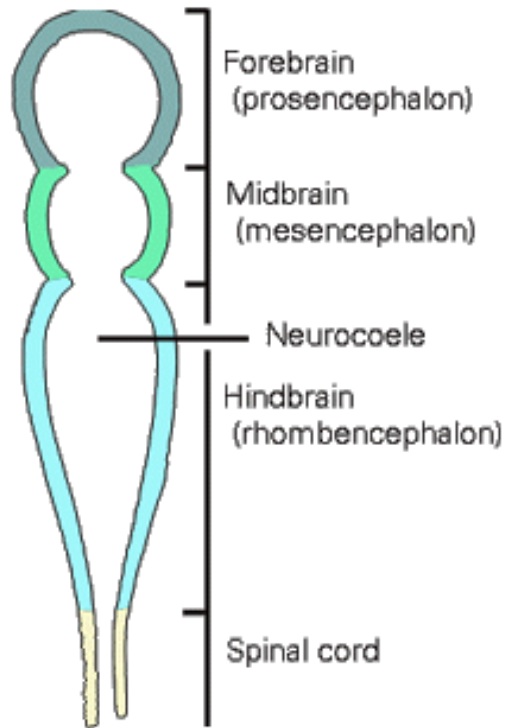
Δευτερογενή εγκ. Κυστίδια (6^η εβδ)

Τελεγκέφαλο και Διεγκέφαλο

παραμένει ως έχει

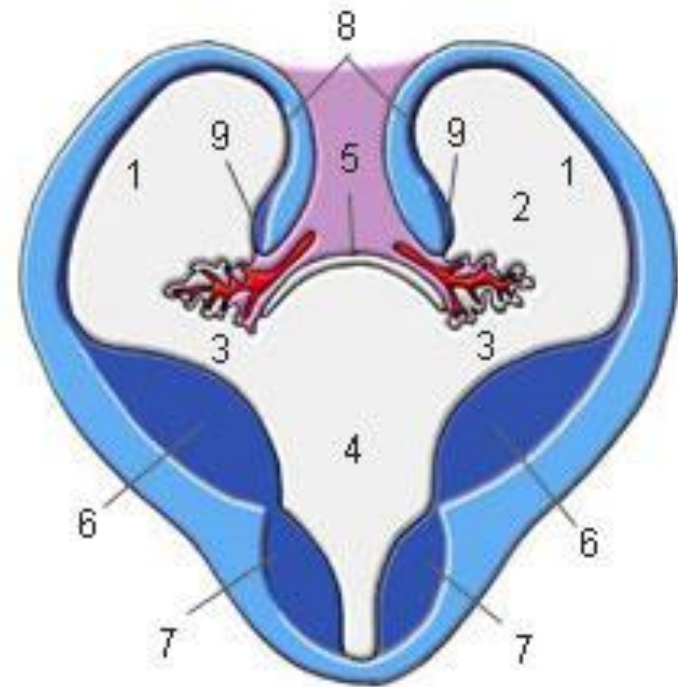
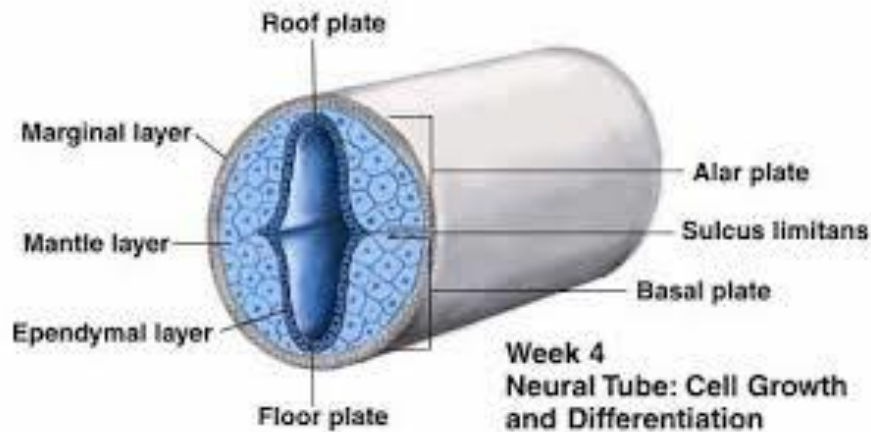
Μετεγκέφαλο και μυελεγκέφαλο

Ανάπτυξη του διεγκεφάλου



- Οι διεγκεφαλικοί σχηματισμοί προέρχονται από το προσεγκεφαλικό αρχέγονο κυστίδιο

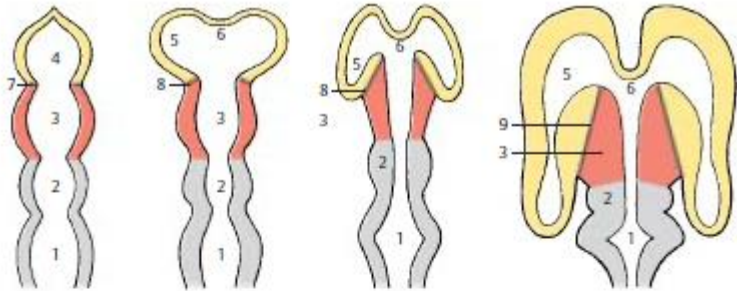
Ανάπτυξη του διεγκεφάλου



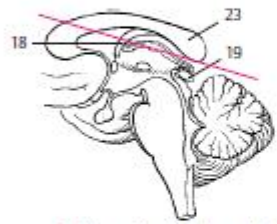
1,2: πλάγιες κοιλίες, 3: τρήματα Μοντρο, 4: 3^η κοιλία, 5: επενδυματική οροφή 3^{ης} κοιλίας, 6: γραμμωτό σώμα, 7: υποθάλαμος, 8: νεοφλοιός, 9: ιππόκαμπος

□ Τα βασικά πέταλα του νευρικού σωλήνα στο επίπεδο του προσεγκεφαλικού κυστιδίου εκφυλίζονται

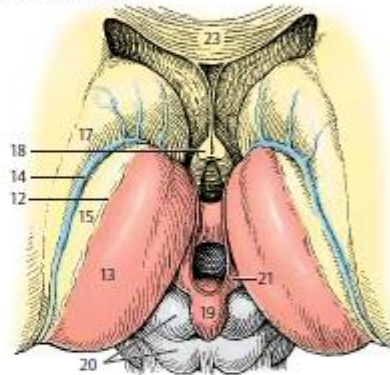
Ανάπτυξη του διεγκεφάλου



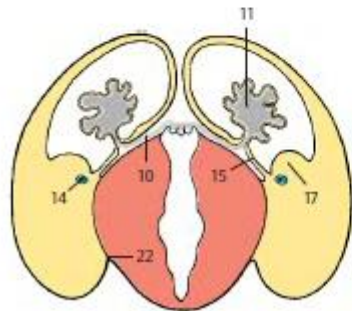
A Development of the prosencephalon (according to Schwälbe)



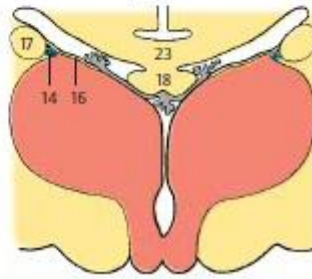
B Plane of section shown in C



C Diencephalon viewed from above, horizontal section after removal of corpus callosum, fornix, and choroid plexus



D Lamina affixa in the embryonic brain, frontal section



E Lamina affixa in the mature brain, frontal section

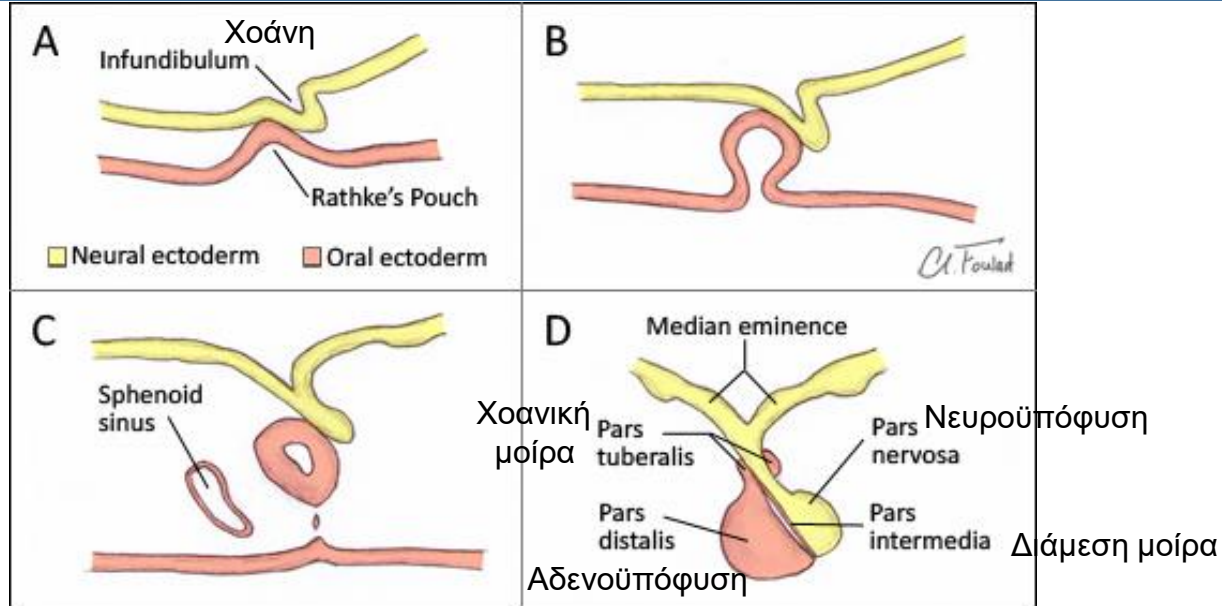
□ από το μέσο τμήμα του προσεγκεφαλικού κυστιδίου προέρχονται οι διεγκεφαλικοί σχηματισμοί:

- υποθάλαμος
- νευροπόφυση
- θάλαμος
- υποθαλαμικός πυρήνας (Luys) → ωχρά σφαίρα
- πυρήνες και σύνδεσμος ηνίας
- επίφυση
- μαστία
- χοριοειδές πλέγμα 3^{ης} κοιλίας



Ανάπτυξη της υπόφυσης

Ανάπτυξη της υπόφυσης

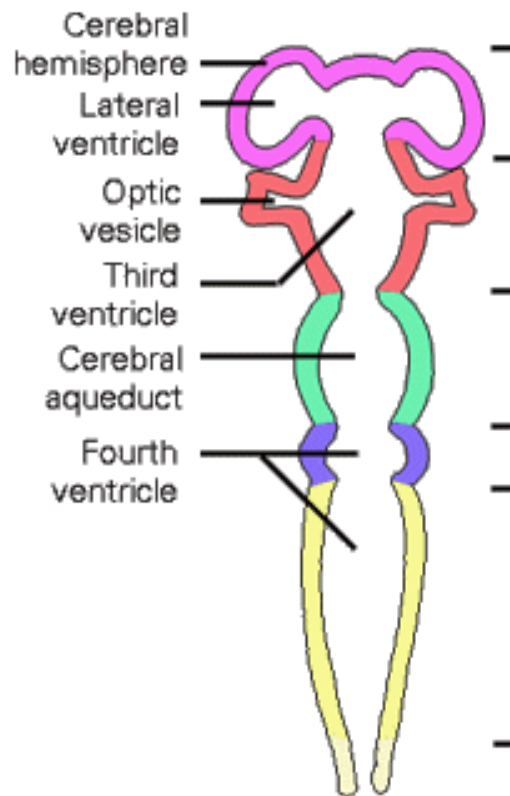
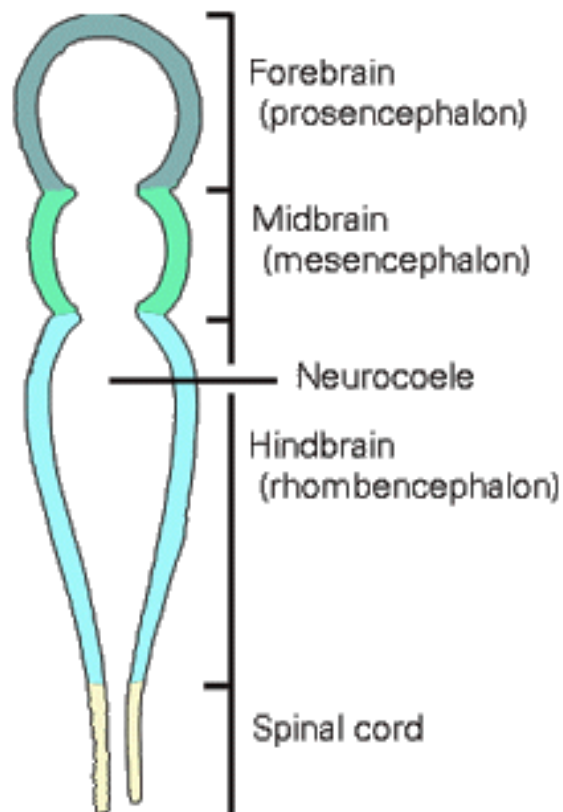


- ❑ Μίσχος + οπίσθιος λοβός ← κοιλιακή προβολή εκκολπώματος του διεγκεφάλου (χοάνη)
- ❑ αδενοϋπόφυση ← θύλακος του Rathke (εκκόλπωμα από το εκτόδερμα της οροφής της στοματικής κοιλότητας το οποίο στη συνέχεια αποσπάται)
- ❑ χοανική μοίρα ← μικρή ραχιαία επέκταση του θυλάκου του Rathke γύρω από το μίσχο της υπόφυσης
- ❑ διάμεση μοίρα ← εκκόλπωμα από την οπίσθια μοίρα του θυλάκου του Rathke



Ανάπτυξη του τελεγκεφάλου

Πρωτογενείς - δευτερογενείς εγκεφαλικές περιοχές



	<u>Εγκεφαλικά Ημισφαίρια</u>
Telencephalon	
Diencephalon	Διάμεσος Ε (θάλαμος, υποθάλαμος)
Mesencephalon	Μέσος Ε
Metencephalon	Γέφυρα-παρεγκεφαλίδα
Myelencephalon	Προμήκης
Spinal cord	Νωτιαίος Μ

Πρωτογενή εγκ. Κυστίδια (4^η εβδ)

Δευτερογενή εγκ. Κυστίδια (6^η εβδ)

Προσεγκέφαλο (forebrain) →

Τελεγκέφαλο και Διεγκέφαλο

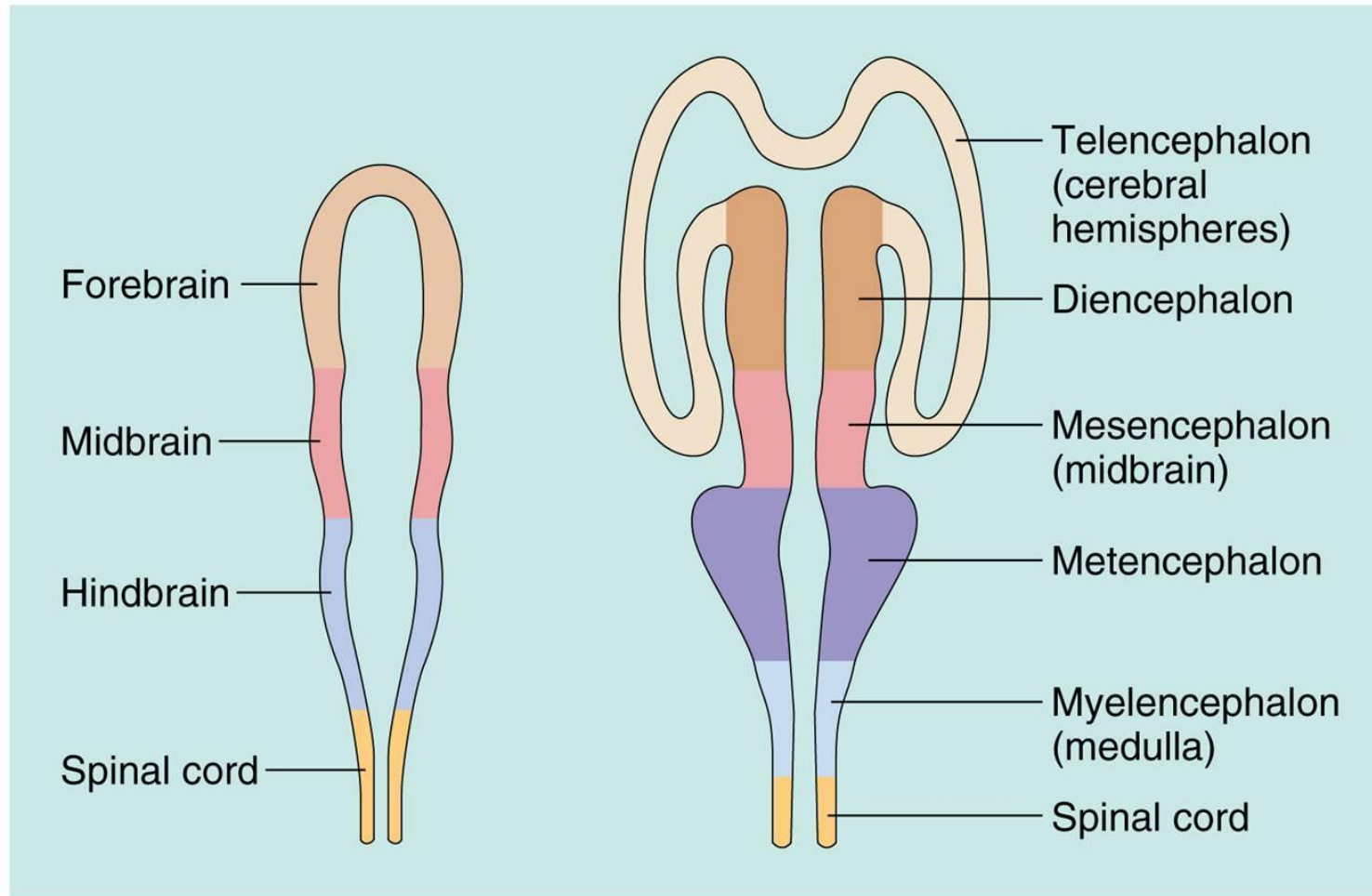
Μεσεγκέφαλο (midbrain) →

παραμένει ως έχει

Ρομβοεγκέφαλο (hindbrain) →

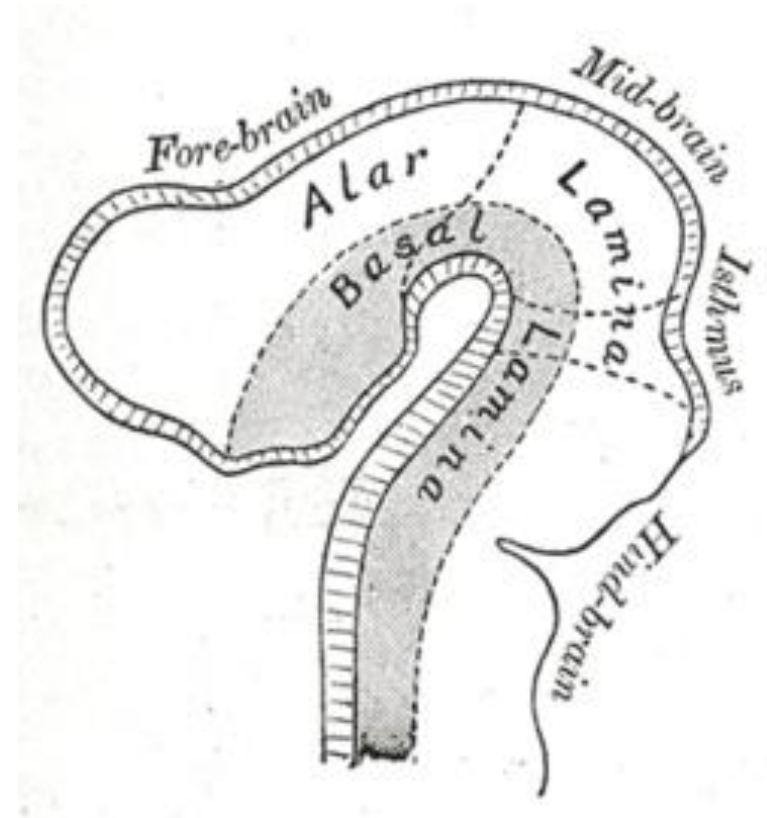
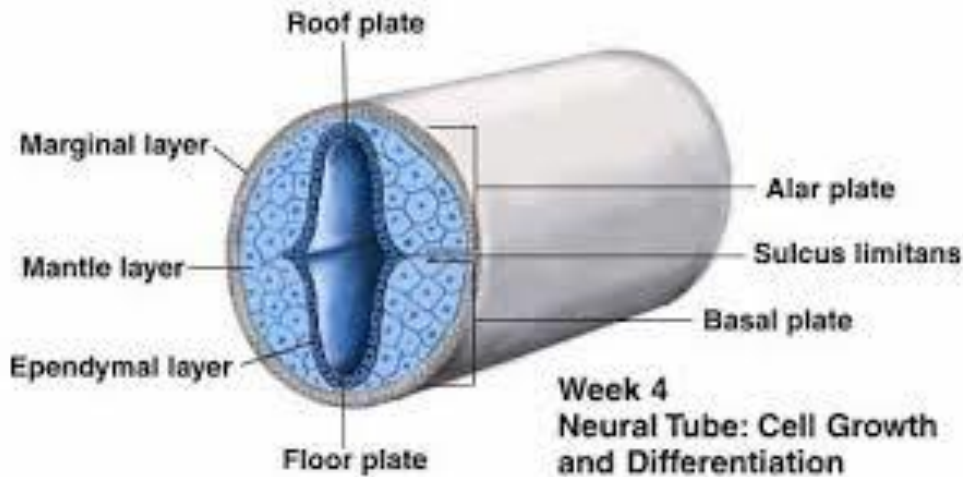
Μετεγκέφαλο και μυελεγκέφαλο

Ανάπτυξη εγκεφάλου: αρχέγονα εγκεφαλικά κυστίδια



□ Τα ημισφαίρια αρχίζουν να σχηματίζονται κατά την 5^η εβδομάδα ως αποτέλεσμα πλάγιας προεκβολής του πρόσθιου εγκεφαλικού κυστιδίου.

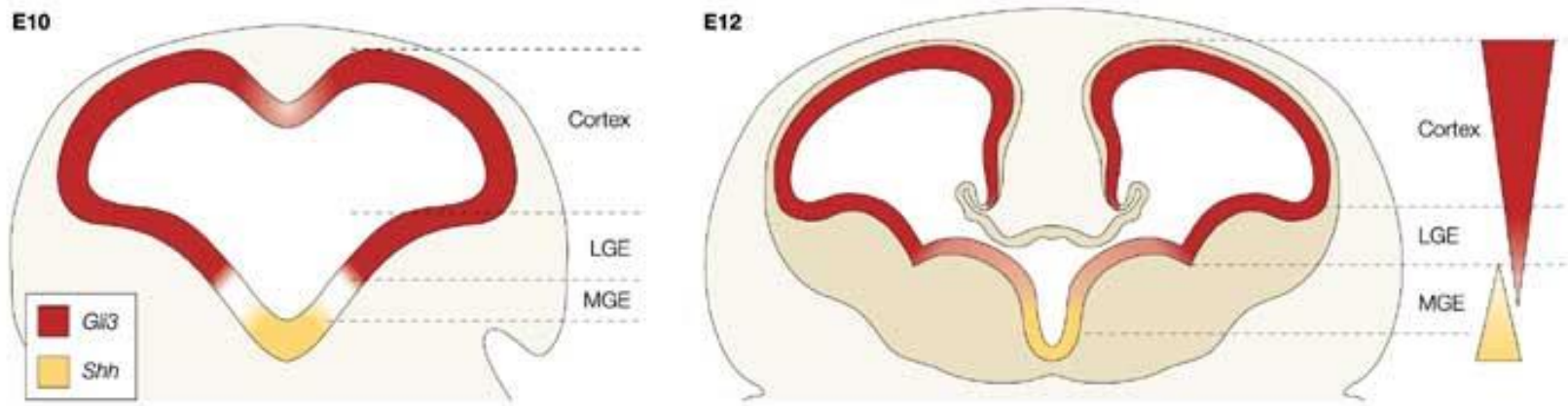
Ανάπτυξη εγκεφάλου: αρχέγονα εγκεφαλικά κυστίδια



- Στον τελικό εγκέφαλο εκφυλίζονται τα βασικά (κινητικά) πέταλα και παραμένουν μόνο τα περυγοειδή πέταλα (αισθητικά)

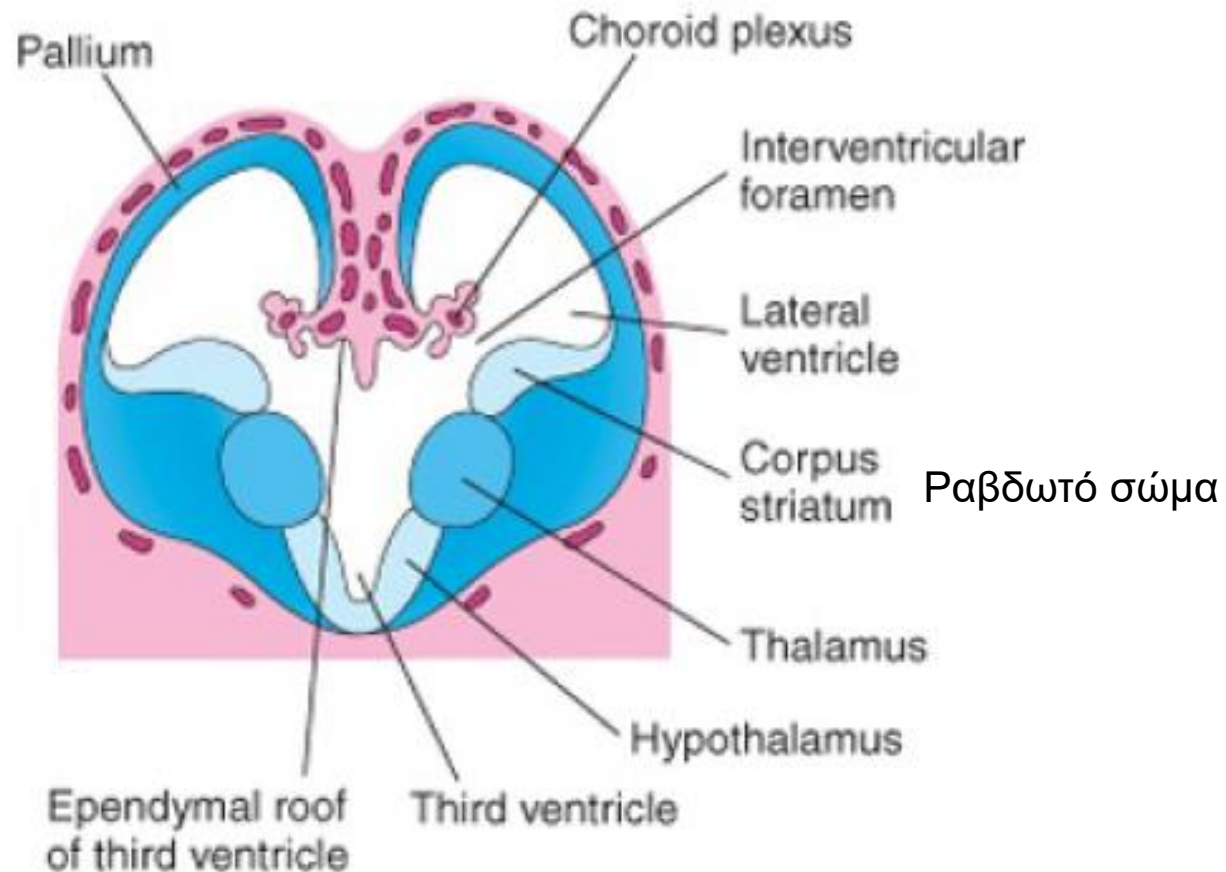
Ανάπτυξη εγκεφάλου: αρχέγονα εγκεφαλικά κυστίδια

□ Στο σημείο επαφής του ημισφαιρίου με το διεγκέφαλο δεν αναπτύσσονται νευροβλάστες οπότε παραμένει λεπτό και με το υπερκείμενο αγγειακό μεσέγχυμα σχηματίζει το χοριοειδές πλέγμα το οποίο προβάλλει εντός των πλάγιων κοιλιών μέσω της χοριοειδικής σχισμής (choroidal fissure)



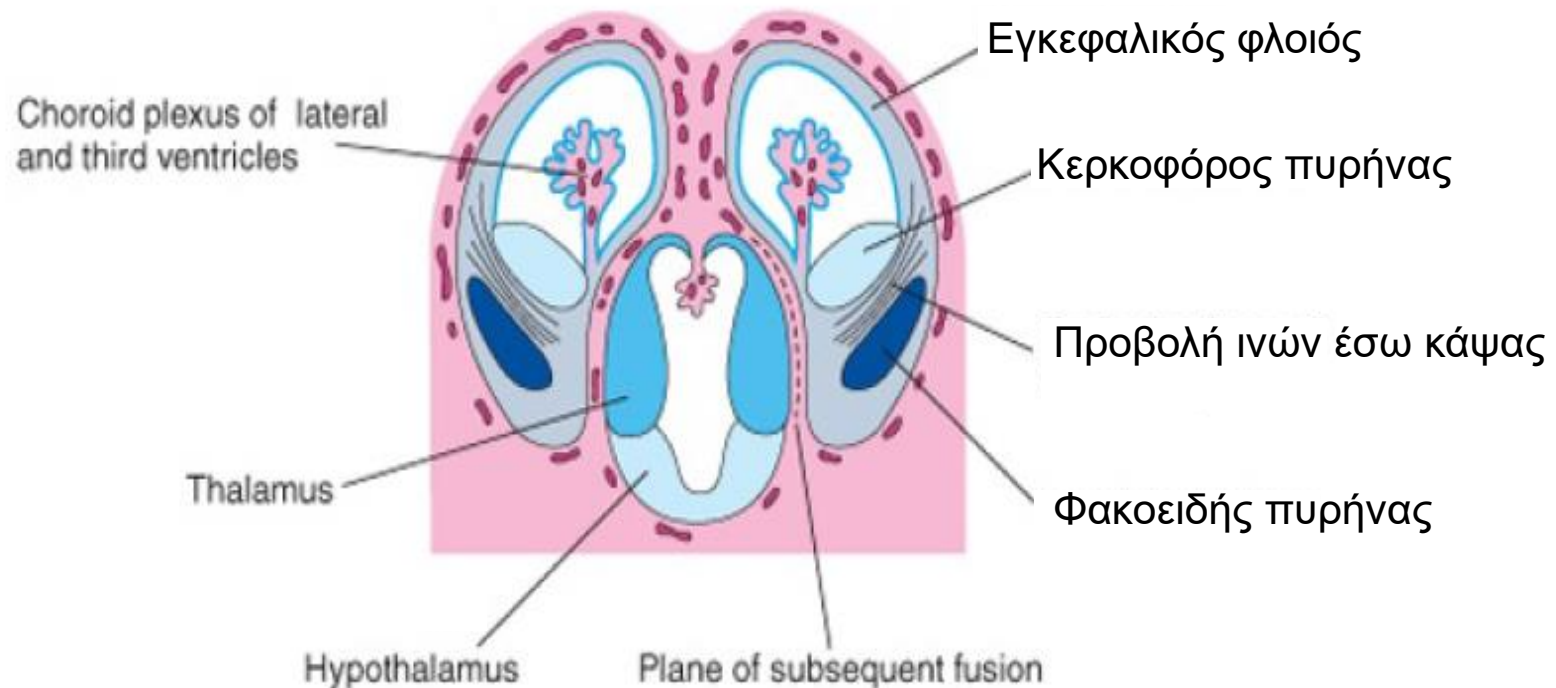
Ανάπτυξη του τελεγκεφάλου: βασικά γάγγλια

□ Από την 5^η εβδομάδα το έδαφος του τελεγκεφαλικού κυστιδίου αναπτύσσεται γρήγορα και σχηματίζει το ραβδωτό σώμα.



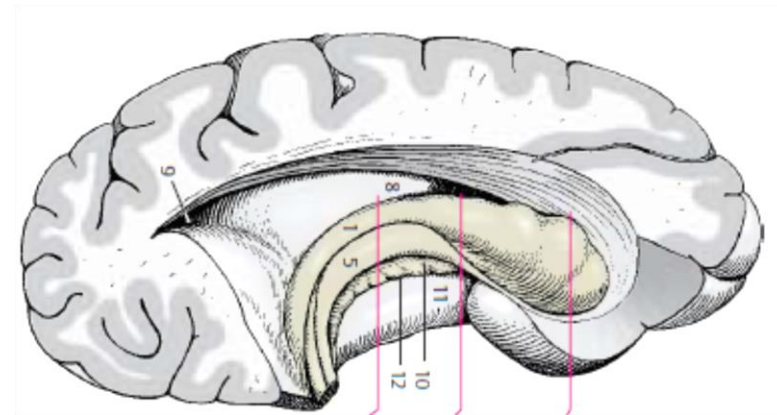
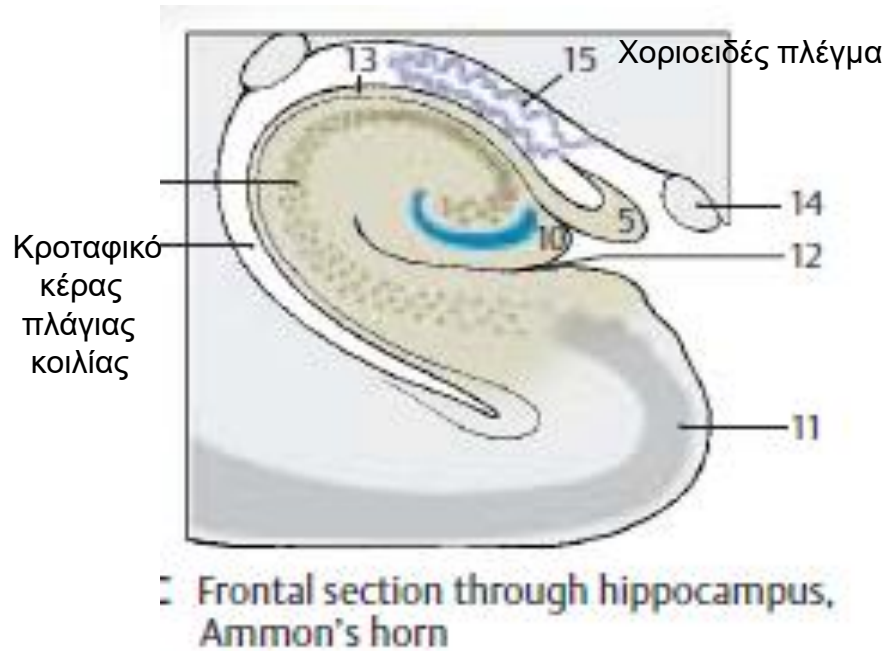
Ανάπτυξη του τελεγκεφάλου: βασικά γάγγλια

- ❑ Οι ανιούσες και κατιούσες προβλητικές ίνες (έσω κάψα) χωρίζουν το γραμμωτό σώμα σε φακοειδή πυρήνα- κερκοφόρο πυρήνα



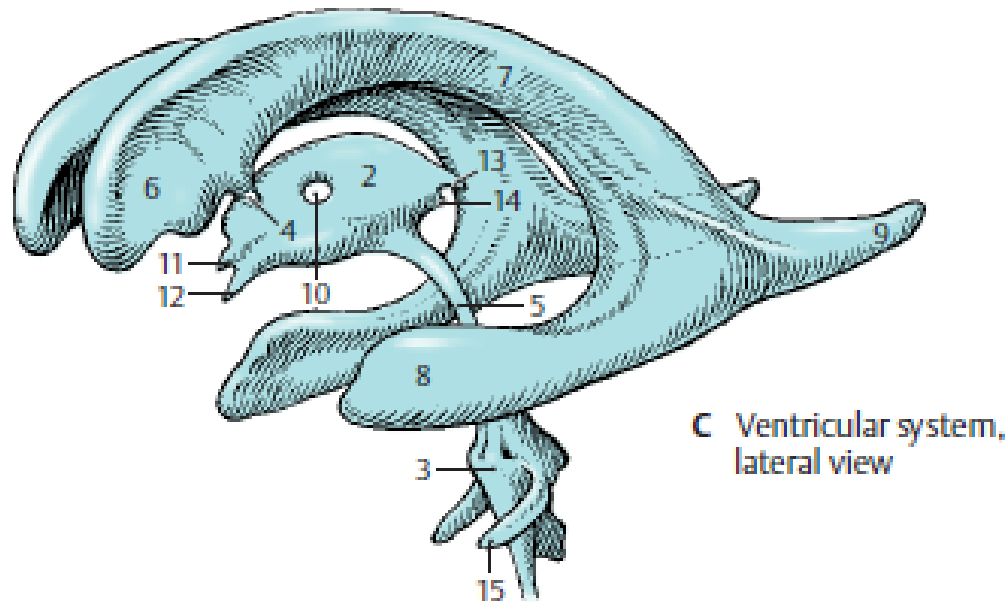
Ανάπτυξη του τελεγκεφάλου: ιππόκαμπος

- Ακριβώς κάτω από τη χοριοειδική σχισμή το τοίχωμα του ημισφαιρίου παχύνεται και σχηματίζει τον ιππόκαμπο ο οποίος σχηματίζει το έδαφος του κροταφικού κέρατος της πλάγιας κοιλίας



Ανάπτυξη του τελεγκεφάλου: πλάγιες κοιλίες

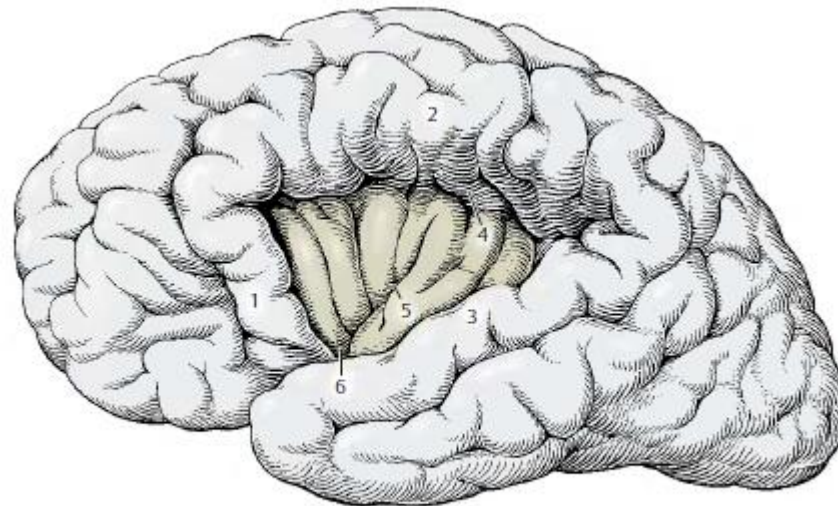
- η κοιλότητα του τελεγκεφάλου γίνεται πλάγιες κοιλίες οι οποίες επικοινωνούν με την 3^η κοιλία του διεγκεφάλου με τα τρήματα του Monro



Ανάπτυξη του τελεγκεφάλου

□ ο φλοιός αναπτύσσεται προς όλες τις κατευθύνσεις με αποτέλεσμα το σχηματισμό των μετωπιαίων, βρεγματικών, ινιακών και κροταφικών λοβών.

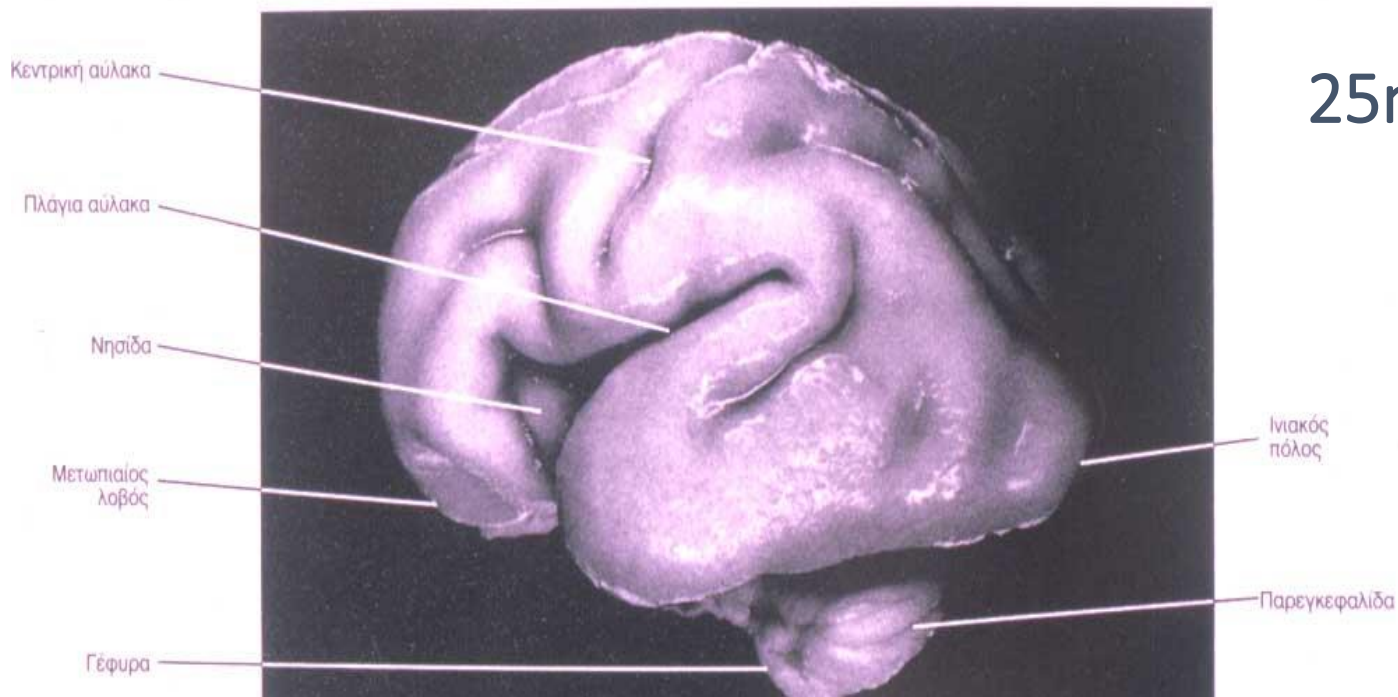
□ Μικρή περιοχή ανάμεσα σε μετωπιαίο και κροταφικό λοβό δεν αναπτύσσεται αντίστοιχα (νήσος του Reil) οπότε και καλύπτεται από τμήματα του μετωπιαίου και κροταφικού λοβού (κροταφική και μετωπιαία καλύπτρα)



A Insula with the opercula moved apart (according to Retzius)

Ανάπτυξη του τελεγκεφάλου

- ❑ κατά τον 7^ο μήνα η επιφάνεια του φλοιού είναι λεία
- ❑ κατά τους δυο τελευταίους μήνες της κύησης η επιφάνεια του φλοιού αυξάνεται πολύ γρήγορα με αποτέλεσμα το σχηματισμό ελίκων οι οποίες διαχωρίζονται από αύλακες και σχισμές



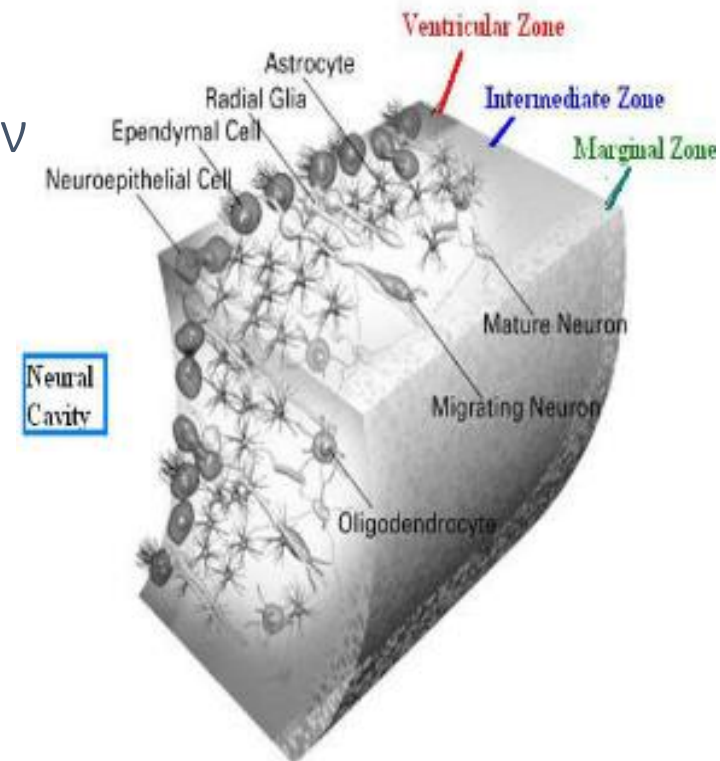
25η εβδομάδα

Ανάπτυξη του εγκεφαλικού φλοιού

□ Το τοίχωμα του αρχέγονου τελεγκεφαλικού κυστιδίου είναι οργανωμένο σε βλαστική-διάμεση και επιχείλια στιβάδα όπως ο υπόλοιπος νευρικός σωλήνας

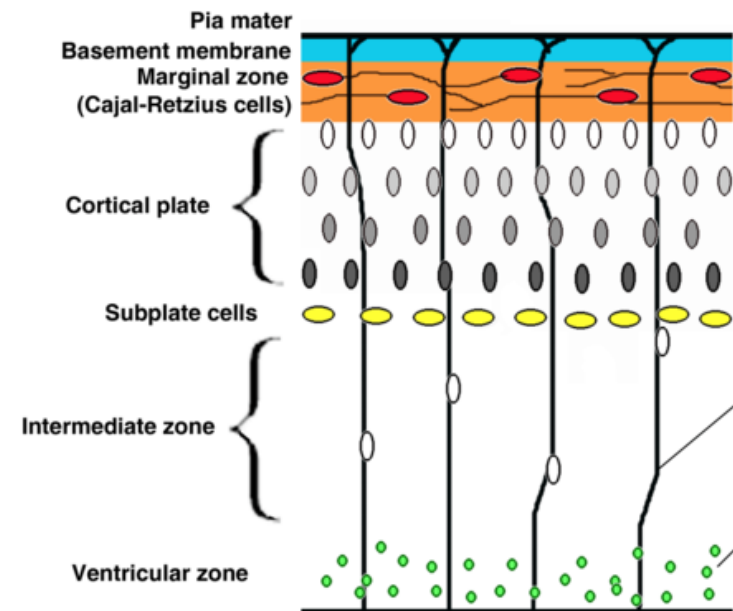
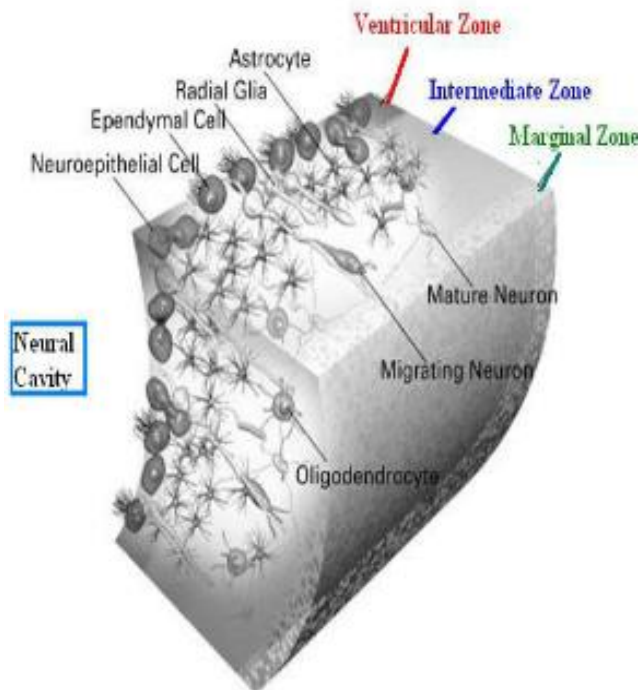
□ οι νευροβλάστες μεταναστεύουν από την βλαστική (υποκοιλιακή) περιοχή προς την επιφάνεια των ημισφαιρίων

□ κάθε επόμενο κύμα νευροβλαστών μεταναστεύει προς επιφανειακότερες στιβάδες τους φλοιού



Ανάπτυξη του εγκεφαλικού φλοιού

- παροδικός σχηματισμός φλοιικής πλάκας (cortical plate) και προφλοιικής πλάκας (subplate zone)
- Η ενδιάμεση στιβάδα θα σχηματίσει τη λευκή ουσία των ημισφαιρίων
- Η επιχείλια στιβάδα θα σχηματίσει τη μοριακή στιβάδα του φλοιού



Ανάπτυξη του εγκεφαλικού φλοιού

- ❑ νεοφλοιός: έξι στιβάδες
- ❑ παλαιοφλοιός: 3 στιβάδες- οσφρητικός φλοιός
- ❑ αρχαιοφλοιός: 3 στιβάδες- ιπποκάμπειος σχηματισμός
- ❑ Ο κινητικός φλοιός έχει ιδιαίτερα αναπτυγμένη έσω και έξω πυραμιδική στιβάδα
- ❑ Ο αισθητικός φλοιός έχει ιδιαίτερα αναπτυγμένη έσω και έξω κοκκιώδη στιβάδα

Νεοφλοιός: οριζόντια οργάνωση

Οργάνωση σε 6 στιβάδες

Κυτταροαρχιτεκτονική

I. ΜΟΡΙΑΚΗ ΣΤΙΒΑΔΑ

- λίγοι πυρήνες γλοιακών κυττάρων και οριζόντιων κυττάρων του Cajal
- δέχεται μη-προσαγωγές ίνες από το θάλαμο

II. ΕΞΩ ΚΟΚΚΙΩΔΗΣ ΣΤΙΒΑΔΑ

- μεγάλη πυκνότητα κοκκιωδών κυττάρων
- Μεγάλη πυκνότητα αξόνων και δενδριτών

III. ΕΞΩ ΠΥΡΑΜΙΔΙΚΗ ΣΤΙΒΑΔΑ

- Η μεγαλύτερη πυκνότητα πυραμιδικών κυττάρων

IV. ΕΣΩ ΚΟΚΚΙΩΔΗΣ ΣΤΙΒΑΔΑ

- Μεγάλη πυκνότητα κοκκιωδών κυττάρων
- υποδοχή ειδικών προσαγωγών ινών από το

θάλαμο

V. ΕΣΩ ΠΥΡΑΜΙΔΙΚΗ ΣΤΙΒΑΔΑ

- μεγάλα πυραμιδικά κύτταρα και γιγαντιαία κύτταρα του Betz.
- λιγότερα πυραμιδικά κύτταρα από τη στιβάδα III.
- Επίσης κύτταρα Martinotti και κοκκιώδη.

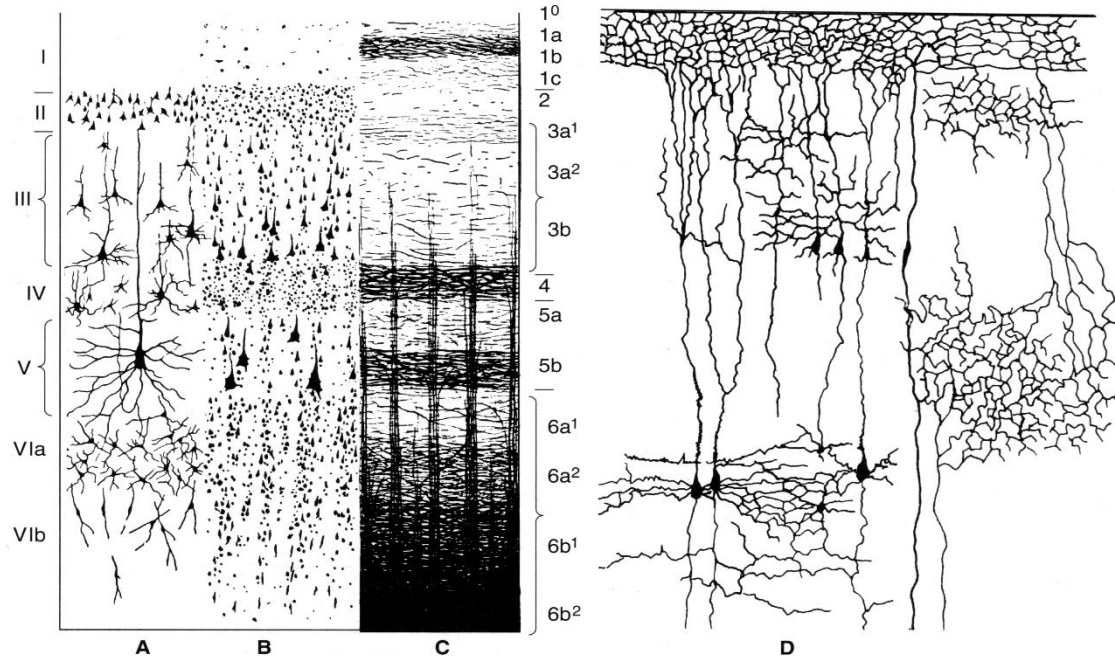


Figure 10–10. Diagram of the structure of the cerebral cortex. **A:** Golgi neuronal stain. **B:** Nissl cellular stain. **C:** Weigart myelin stain. **D:** Neuronal connections. Roman and Arabic numerals indicate the layers of the isocortex (neocortex); 4, external line of Baillarger (line of Gennari in the occipital lobe); 5b, internal line of Baillarger. (A, B, and C reproduced, with permission, from Ranson SW, Clark SL: *The Anatomy of the Nervous System*, 10th ed. Saunders, 1959. Reproduced, with permission, from Ganong WF: *Review of Medical Physiology*, 19th ed. Appleton & Lange, 1999.)

VI. ΠΟΛΥΜΟΡΦΗ ΣΤΙΒΑΔΑ (6^{a1}, 6^{a2}, 6^{b1}, 6^{b2})

- μεγάλη ποικιλία κυττάρων
- ατρακτοειδή (fusiform) κύτταρα, μικρά
- πυραμιδικά, κοκκιώδη και κύτταρα του Martinotti.

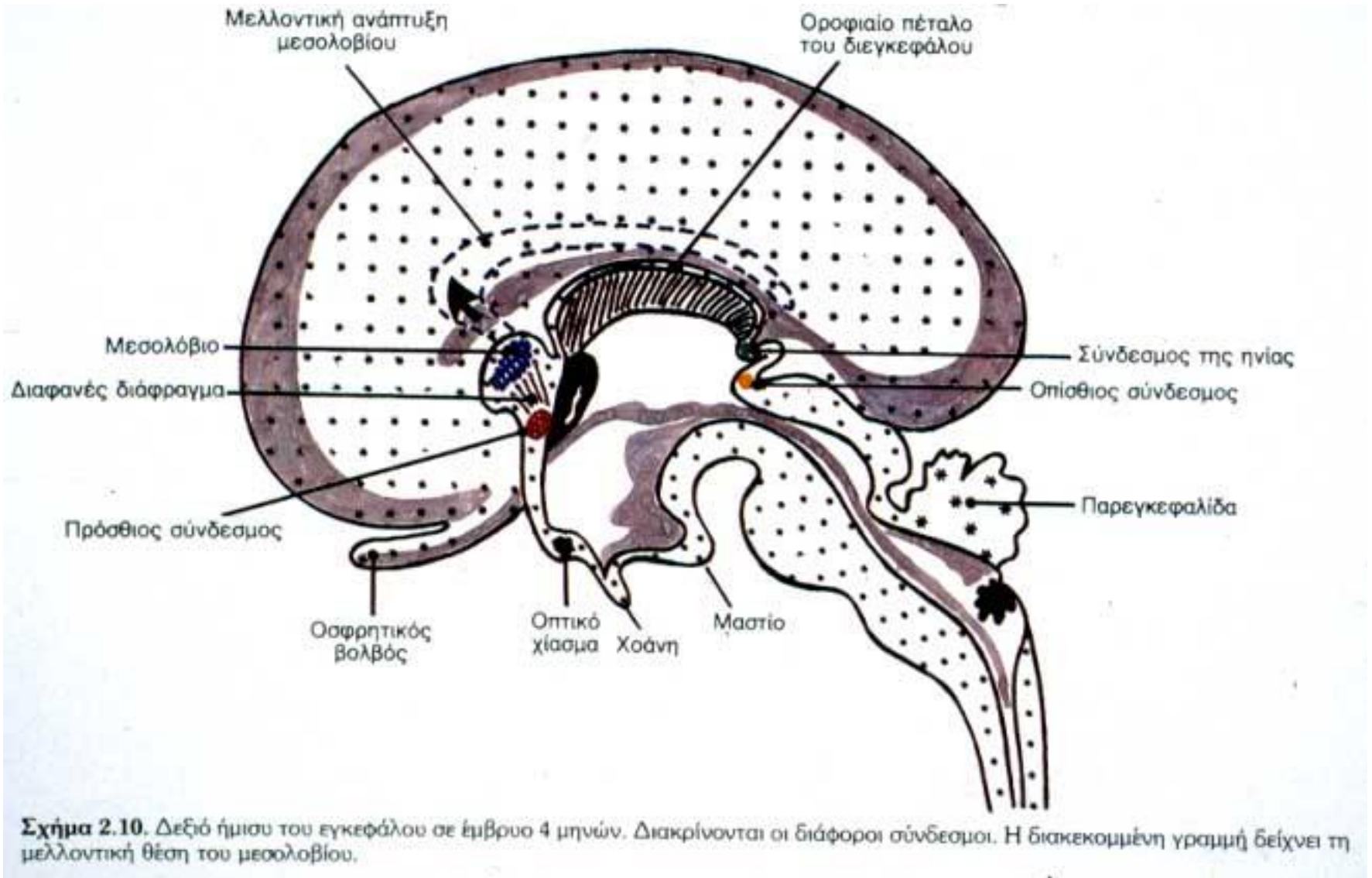


Ανάπτυξη των συνδεσμικών ινών

Ανάπτυξη των συνδέσμων

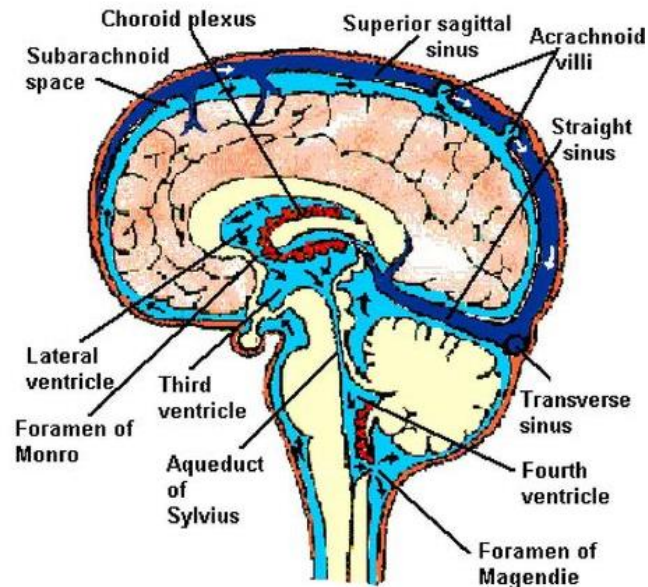
- ❑ **συνδεσμικές ίνες:** ίνες που συνδέουν ομόλογες περιοχές των ημισφαιρίων
- ❑ **πρόσθιος σύνδεσμος:** αναπτύσσεται 1^{ος}- οσφρητικούς σχηματισμούς και κροταφικούς λοβούς
- ❑ **μεσολόβιο:** (3^ο σε σειρά ανάπτυξης) **εμφανίζεται κατά την 10^η εβδομάδα** και συνδέει αντίστοιχες μη-οσφρητικές περιοχές των δυο ημισφαιρίων
- ❑ **σύνδεσμος της ηνίας:** πάνω από το μίσχο της επίφυσης
- ❑ **οπίσθιος σύνδεσμος:** κάτω από το μίσχο της επίφυσης
- ❑ **οπτικό χίασμα:** ίνες από το ρινικό ήμισυ των αμφιβληστροειδών
- ❑ **ιπποκάμπειος σύνδεσμος ή σύνδεσμος της ψαλίδας:** (2^{ος}) συνδέει τους ιπποκάμπους

16η εβδομάδα (Σύνδεσμοι-Μελλοντική θέση μεσολόβιου)



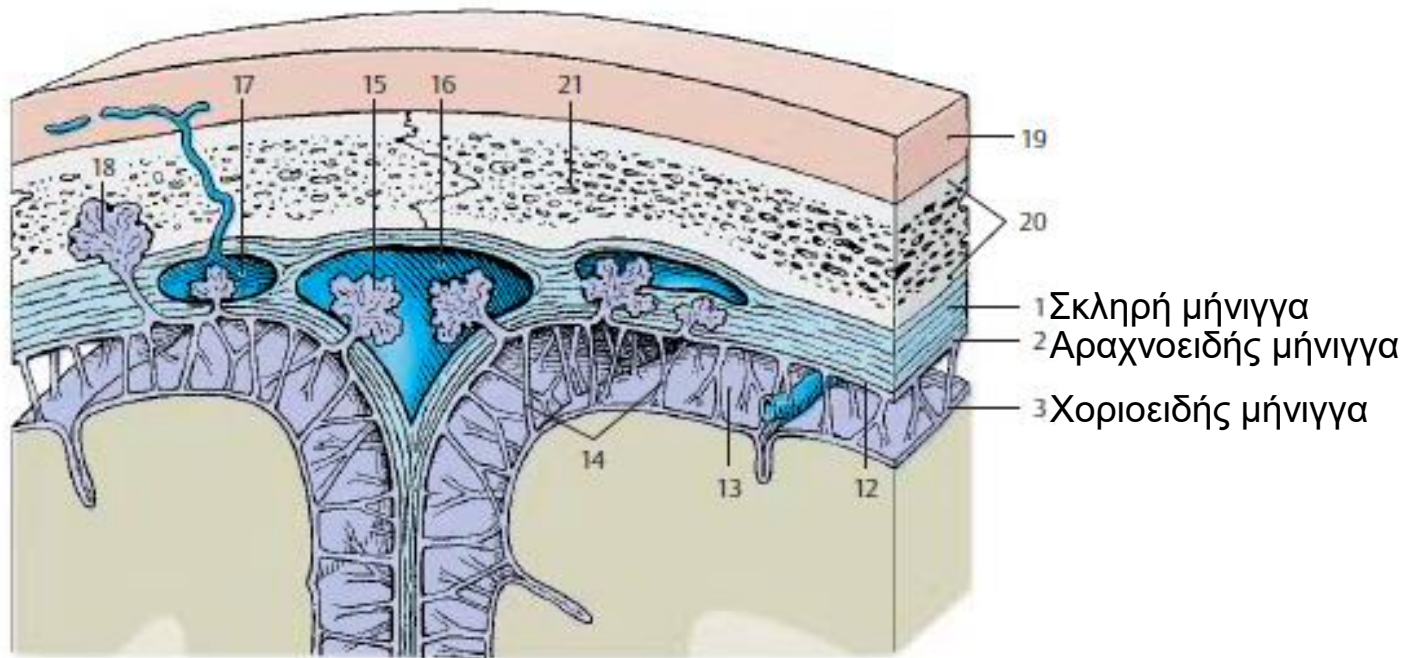
Ανάπτυξη χοριοειδούς πλέγματος

- από τα οροφιαία πέταλα του ρομβεγκεφάλου (πλέγμα 4^{ης} κοιλίας), διεγκεφάλου (πλέγμα 3^{ης} κοιλίας) και χοριοειδούς σχισμής (πλέγμα πλάγιων κοιλιών)
- επενδυματικά κύτταρα και υποκείμενη αγγειοβριθής μεσεγχυματικής προέλευσης χοριοειδής μήνιγγα



Ανάπτυξη των μηνίγγων

- ❑ Χοριοειδής μήνιγγα: μεσόδερμα+ νευρική ακρολοφία
- ❑ Αραχνοειδής μήνιγγα: μεσόδερμα + νευρική ακρολοφία
- ❑ Σκληρή μήνιγγα: μεσόδερμα



A Meninges and subarachnoid space

Αναπτυξιακές διαταραχές

Ανωμαλίες ατελούς σχηματισμού του νευρικού σωλήνα: Δισχιδής ράχη

Δισχιδής ράχη (spina bifida): εντοπίζεται συνηθέστερα στην ιεροκοκκυγική περιοχή, είναι ένα **ατελές σπονδυλικό τόξο** το οποίο προκύπτει όταν **ο νευρικός σωλήνας αποτύχει να καταδυθεί πλήρως κάτω από την επιφάνεια**, έτσι ώστε τα σωματικά κύτταρα του σκληροτομίου να μην μπορούν να μεταναστεύσουν και να ολοκληρώσουν το σχηματισμό του σπονδυλικού τόξου. **Ο νωτιαίος μυελός είναι δυνατόν να παραμείνει εκτεθειμένος στην επιφάνεια**, με αποτέλεσμα σοβαρές λειτουργικές ανωμαλίες (μυελόσχιση), μπορεί επίσης:

Λανθάνουσα Δισχιδής ράχη

-Να υπάρχει εντελώς φυσιολογική λειτουργικότητα και με λίγες μόνο εξωτερικές ορατές εκδηλώσεις.

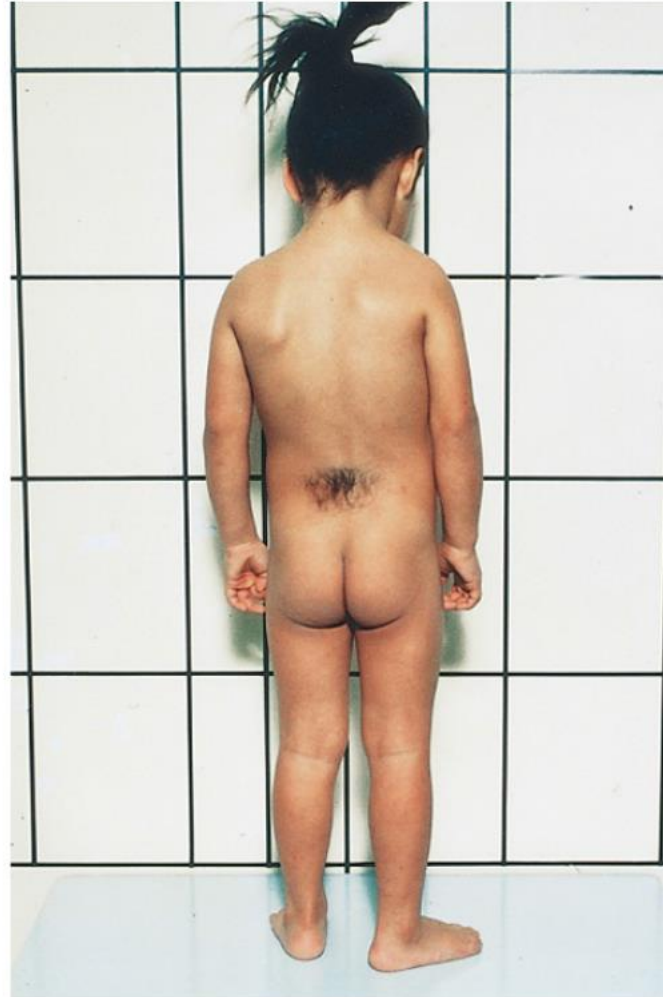Δισχιδής ράχη με μηνιγγοκήλη

- ο νωτιαίος μυελός να είναι φυσιολογικός, αλλά να υπάρχει προβολή μηνιγγικού σάκου με εγκεφαλονωτιαίο υγρό διαμέσου του ελλείμματος.

Δισχιδής ράχη με μηνιγγομυελοκήλη

- μπορεί στην παραπάνω κατάσταση να εμπεριέχεται και τμήμα του νωτιαίου μυελού

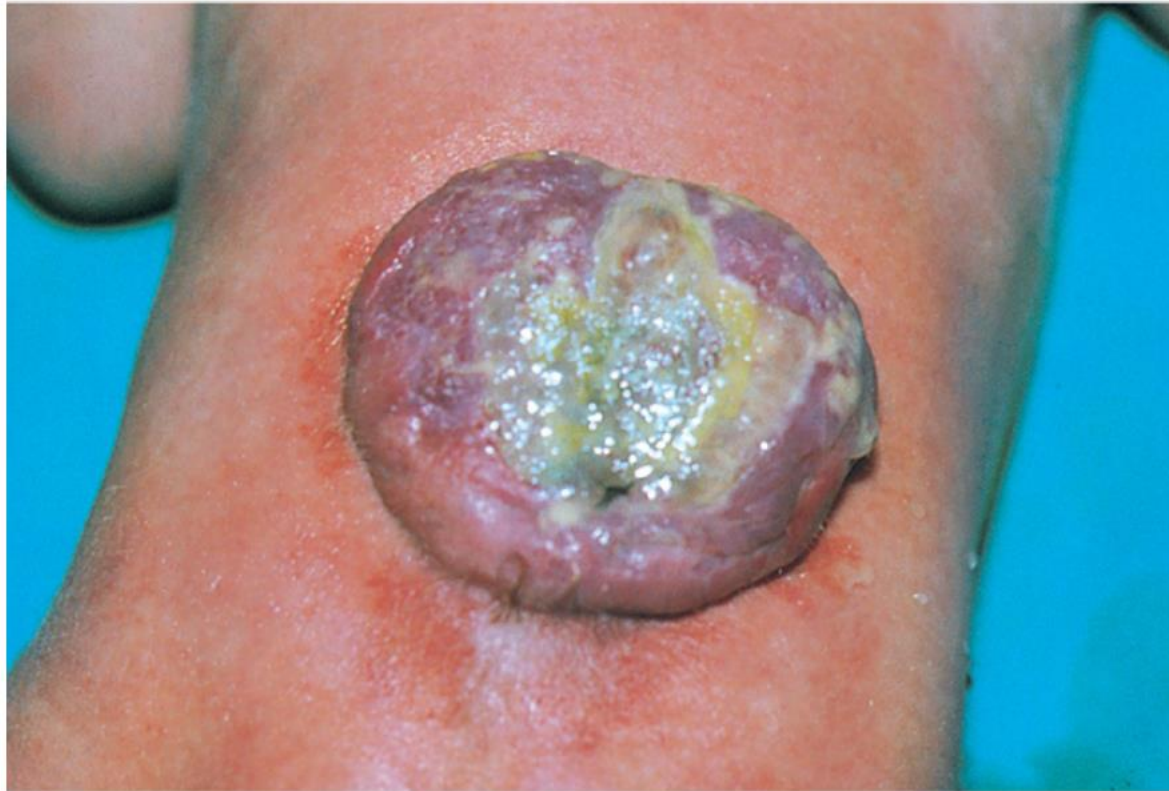Ανωμαλίες ατελούς σχηματισμού του νευρικού σωλήνα: Λανθάνουσα δισχιδής ράχη



© Elsevier. Moore & Persaud: The Developing Human 8e - www.studentconsult.com

Figure 17-14 A female child with a hairy patch in the lumbosacral region indicating the site of a spina bifida occulta. (Courtesy of A.E. Chudley, MD, Section of Genetics and Metabolism, Department of Pediatrics and Child Health, Children's Hospital and University of Manitoba, Winnipeg, Manitoba,

Ανωμαλίες ατελούς σχηματισμού του νευρικού σωλήνα: Δισχιδής ράχη με μηνιγγομυελοκήλη



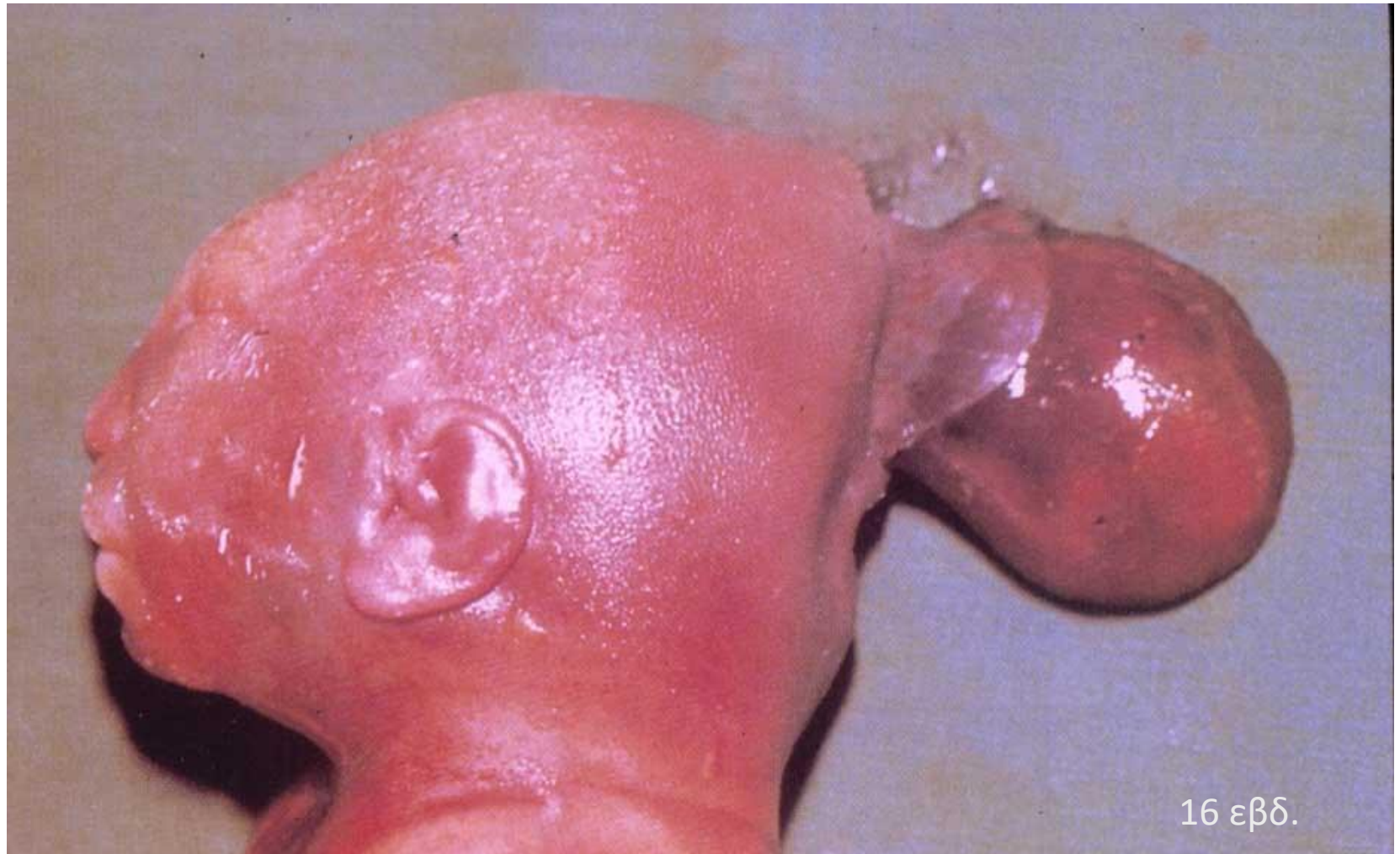
© Elsevier. Moore & Persaud: The Developing Human 8e - www.studentconsult.com

Figure 17-16 The back of a newborn with a large lumbar meningocele. The neural tube defect is covered with a thin membrane. (Courtesy of A.E. Chudley, MD, Section of Genetics and Metabolism, Department of Pediatrics and Child Health, Children's Hospital and University of Manitoba, Winnipeg, Manitoba, Canada.)

Δισχιδές κρανίο (cranium bifida)

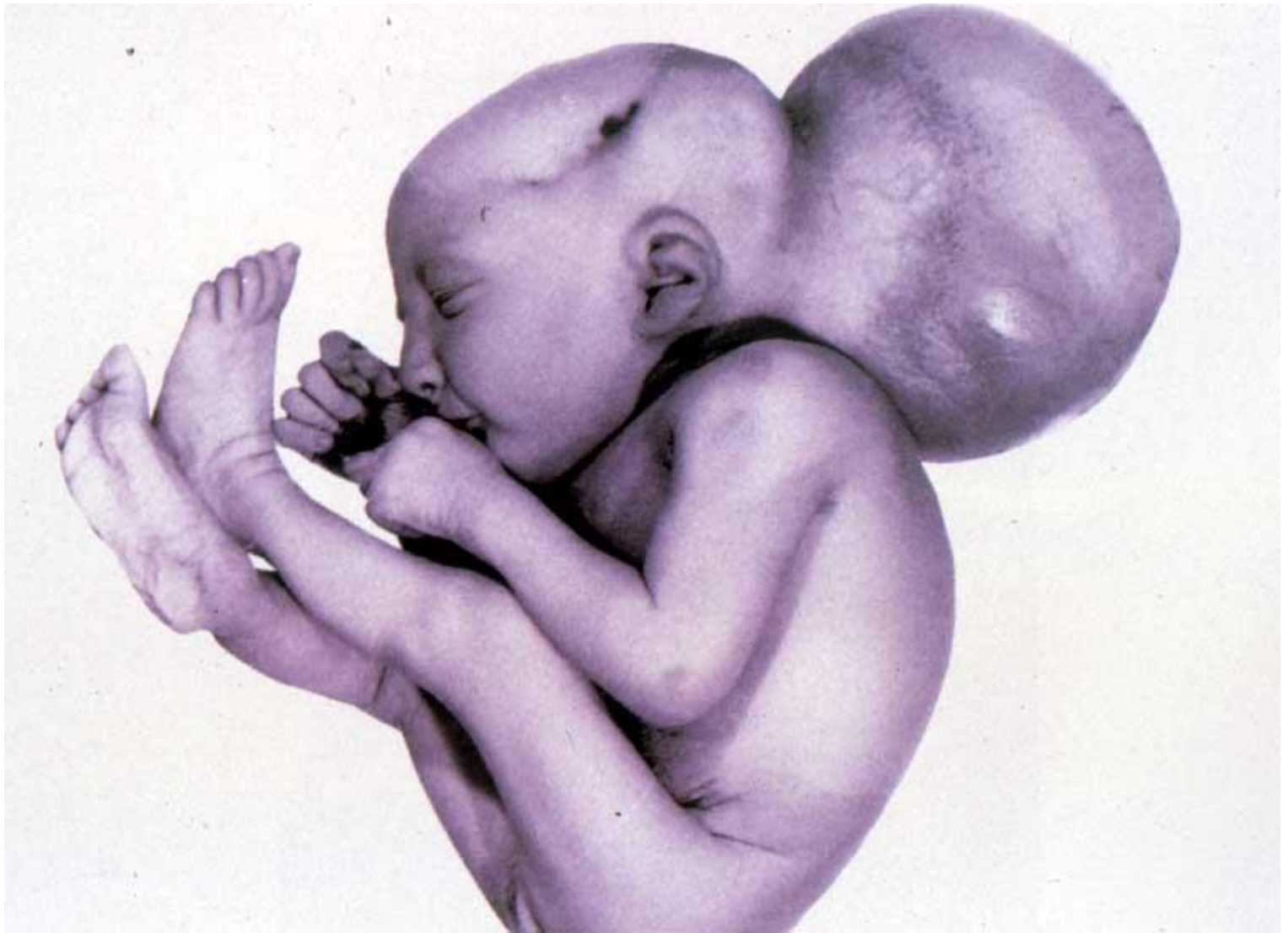- ❑ όταν το κρανίο δεν σχηματίζεται πλήρως οπότε υπάρχει **οστικό έλλειμμα** συνήθως στην ινιακή χώρα
- ❑ **διαταραχή σύγκλεισης του νευρικού σωλήνα**
- ❑ μορφές:
 - I. Δισχιδές κρανίο με μηνιγγοκήλη (μηνιγγικός σάκος με ΕΝΥ προβάλλει μέσω του ινιακού οστικού ελλείμματος)
 - II. Δισχιδές κρανίο με μηνιγγοεγκεφαλοκήλη (μηνιγγικός σάκος με εγκεφαλικό ιστο και ΕΝΥ προβάλλει μέσω του ινιακού ελλείμματος)
 - III. Δισχιδής κρανίο με μηνιγγοϋδροεγκεφαλοκήλη (μηνιγγικός σάκος με εγκεφαλικό ιστό και τμήμα κοιλίας και ΕΝΥ προβάλλει μέσω του ινιακού ελλείμματος)

Εγκεφαλοκήλη



16 εβδ.

Μηνιγγοεγκεφαλοκήλη



Ερώτηση: Γυναίκα 22 ετών, 20 εβδομάδων έγκυος προσέρχεται στο γυναικολόγο. Σε έλεγχο ρουτίνας ανευρίσκονται αυξημένα επίπεδα –AFP συγκριτικά με την ηλικία της κύησης. Κατά τον υπερηχογραφικό έλεγχο αναγνωρίζεται η παρουσία δισχιδούς ράχης. Πότε κατά τη διάρκεια της εγκυμοσύνης προκλήθηκε πιθανότατα η συγκεκριμένη διαμαρτία;

A. 1-2

B. 4-6

Γ. 9-11

Δ. 12-15

E. 16-19

Ερώτηση: Γυναίκα 22 ετών, 20 εβδομάδων έγκυος προσέρχεται στο γυναικολόγο. Σε έλεγχο ρουτίνας ανευρίσκονται αυξημένα επίπεδα –AFP συγκριτικά με την ηλικία της κύησης. Κατά τον υπερηχογραφικό έλεγχο αναγνωρίζεται η παρουσία δισχιδούς ράχης. Πότε κατά τη διάρκεια της εγκυμοσύνης προκλήθηκε πιθανότατα η συγκεκριμένη διαμαρτία;

A. 1-2

B. 4-6 (Η σύγκλειση του οπίσθιου νευροπόρου λαμβάνει χώρα κατά τη 4^η εβδομάδα)

Γ. 9-11

Δ. 12-15

Ε. 16-19

Ερώτηση: Κατά τη γέννηση σε ποιο ύψος φθάνει ο νωτιαίος μυελός:

A. Θ12

B. Ο1

Γ. Ο3

Δ. Ι1

Ε. Ι4

Ερώτηση: Κατά τη γέννηση σε ποιο ύψος φθάνει ο νωτιαίος μυελός:

A. Θ12

B. Ο1

Γ. Ο3 (Κατά τη γέννηση εκτείνεται μέχρι τον Ο3, στην ενήλικη ζωή φθάνει μέχρι τον Ο1-Ο2. Στις 8 εβδομάδες της κύησης καταλαμβάνει όλο το μήκος της ΣΣ

Δ. Ι1

Ε. Ι4

Ερώτηση: Αποτυχία σύγκλεισης του πρόσθιου
νευροπόρου προκαλεί:

A. υδροκεφαλία

B. Ανεγκεφαλία

Γ. σ. Down

Δ. Ραχίσχιση

Ε. Μηνιγγοεγκεφαλοκήλη

Ερώτηση: Αποτυχία σύγκλεισης του πρόσθιου
νευροπόρου προκαλεί:

A. Υδροκεφαλία (διάταση των κοιλιών λόγω παρουσίας
σε περίσσεια ΕΝΥ)

B. **Ανεγκεφαλία (Αδυναμία σχηματισμού πρόσθιου
εγκεφάλου > θανατηφόρος)**

Γ. σ. Down

Δ. Ραχίσχιση (αποτυχία σύγκλεισης του οπίσθιου
νευροπόρου > εκτεταμένη παράλυση κάτω από το
επίπεδο της βλάβης)

Ε. Μηνιγγοεγκεφαλοκήλη

Ερώτηση: Ποια/ες από τις παρακάτω δομές προέρχεται/προέρχονται από τα κύτταρα της νευρικής ακρολοφίας;

- A. σκληρή μήνιγγα
- B. χοριοειδής μήνιγγα
- Γ. κύτταρα Schwann
- Δ. ολιγοδεντροκύτταρα
- E. Κινητικοί νευρώνες από τα πρόσθια κέρατα της φαιάς ουσίας του ΝΜ
- Z. Νωτιαία γάγγλια

Ερώτηση: Ποια/ες από τις παρακάτω δομές προέρχεται/προέρχονται από τα κύτταρα της νευρικής ακρολοφίας;

- A. σκληρή μήνιγγα
- B. χοριοειδής μήνιγγα
- Γ. κύτταρα Schwann
- Δ. ολιγοδεντροκύτταρα
- E. Κινητικοί νευρώνες από τα πρόσθια κέρατα της φαιάς ουσίας του ΝΜ
- Z. Νωτιαία γάγγλια

Σας

ευχαριστώ