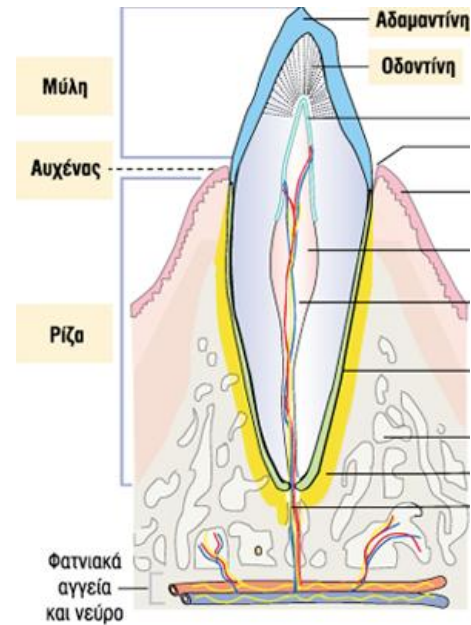
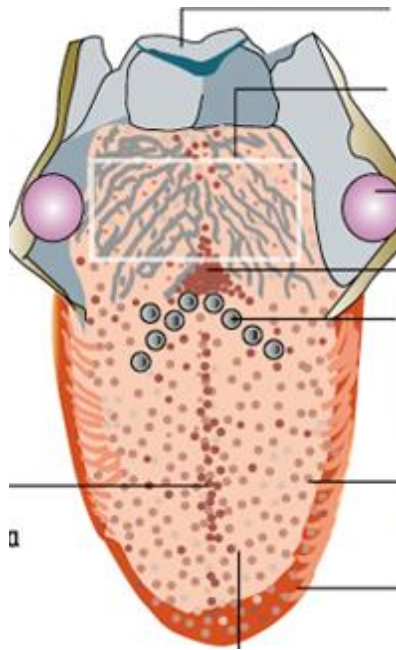


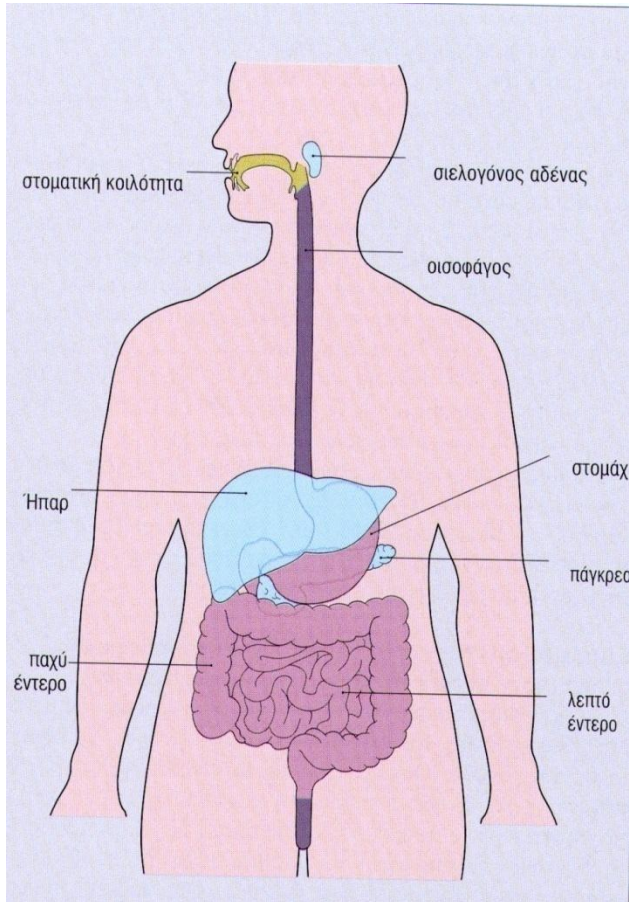
# Πεπτικό σύστημα

## Ανώτερο πεπτικό



Υπατία Δούση-Αναγνωστοπούλου, MD PhD  
Αναπληρώτρια Καθηγήτρια  
Εργαστήριο Ιστολογίας και Εμβρυολογίας

# Πεπτική οδός



Μυώδης σωλήνας ο οποίος αρχίζει από την στοματική κοιλότητα και καταλήγει στον πρωκτό.

# Βασικές λειτουργίες πεπτικής οδού

*1. Απόκτηση μεταβολιτών για την ανάπτυξη και για τις ενεργειακές ανάγκες του οργανισμού:*

- **πρόσληψη** τροφής, κατατεμαχισμός της σε μικρές ποσότητες, κατάποση,
- **πέψη** υπό την επίδραση ειδικών ενζύμων,
- **απορόφηση** των τελικών προϊόντων της πέψης στο αίμα και την λέμφο.

*2. Δημιουργία φραγμού μεταξύ εξωτερικού και εσωτερικού περιβάλλοντος, με την βοήθεια:*

της βλέννης και του γλυκοκάλυκα, του λεμφικού συστήματος (GALT), της εκκριτικής IgA.

# Πεπτική οδός

Χωρίζεται σε δύο μέρη με βάση τις ξεχωριστές λειτουργίες :

## **Ανώτερος πεπτικός σωλήνας**

Στοματική κοιλότητα

Φάρυγγας

Οισοφάγος

Στομάχι

## **Κατώτερος πεπτικός σωλήνας**

Λεπτό έντερο

Παχύ έντερο

# Πεπτική οδός

## Ιστολογική δομή

Τέσσερις κύριοι χιτώνες :

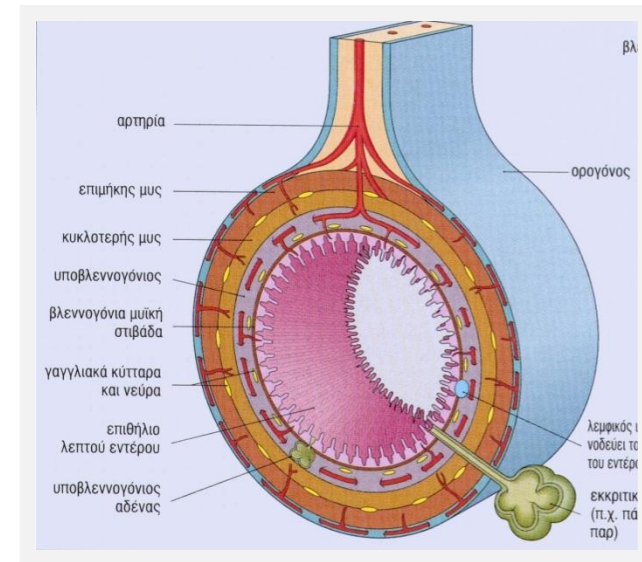
### -βλεννογόνος,

- Επιθήλιο,
- Χόριο ή ίδιος χιτώνας συνδετικού ιστού,
- Βλεννογόνια μυική στιβάδα (λείος μυικός χιτώνας),

### -υποβλεννογόνιος,

### -μυικός χιτώνας,

### -εξωτερικός χιτώνας ή ορογόνος.



## **Στοματική κοιλότητα :**

Πρόσληψη, πέψη, κατατεμαχισμός τροφής,

## **Απλές δίοδοι (οισοφάγος, πρωκτικός σωλήνας) :**

μεταφορά τροφής και συστατικών της χωρίς μεταβολικές αλλαγές,

## **Πεπτικός σωλήνας :**

έκκριση ενζύμων που διασπούν την τροφή, απορρόφηση μικρομορίων.

## **Επικουρικό σύστημα αδένων**

– ήπαρ,

– πάγκρεας,

– σιελογόνοι αδένες,

εκτός πεπτικής οδού, παράγουν εκκρίσεις που εισέρχονται στο έντερο μέσω πόρων.

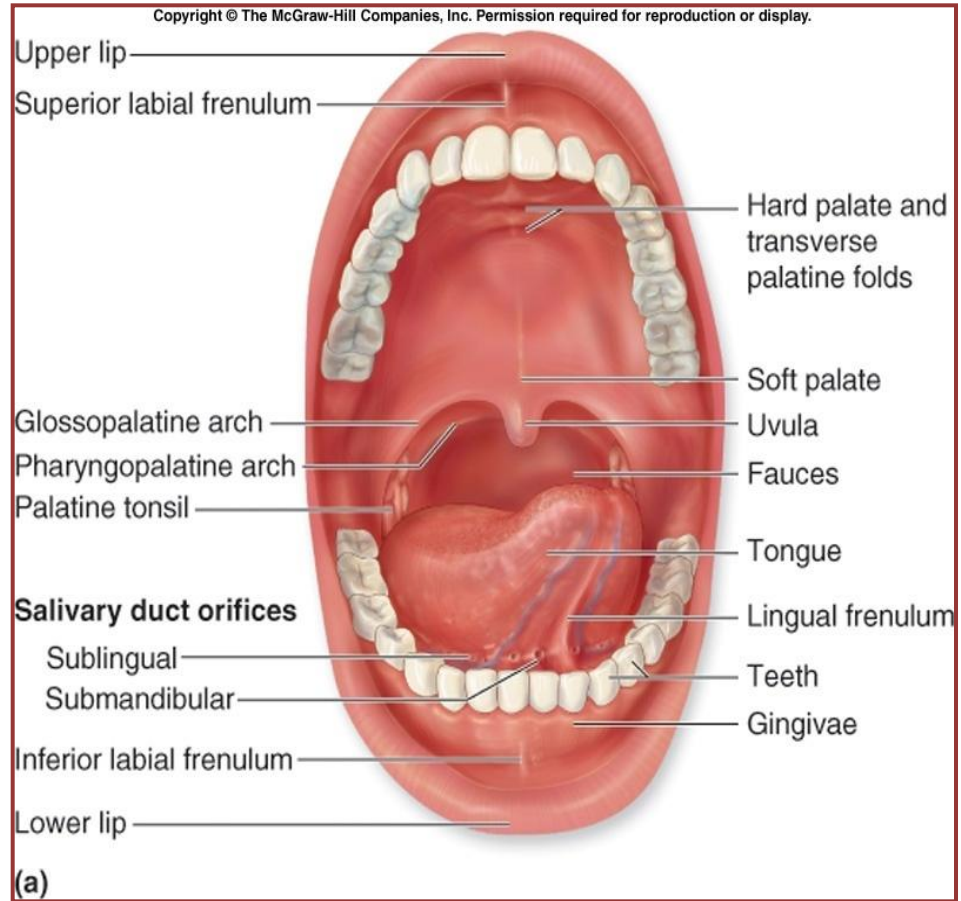
# Στοματική κοιλότητα

# Στοματική κοιλότητα

Η στοματική κοιλότητα συμμετέχει στο πεπτικό και αναπνευστικό σύστημα.

Περιέχει :

- χείλη,
- παρειές,
- υπερώα,
- έδαφος,
- γλώσσα,
- δόντια,
- ούλα,
- σιελογόνους αδένες.





# Στοιχεία Στοματικής κοιλότητας

## **Βλεννογόνος**

**Καλυπτικός :** χείλη, παρειές, μαλακή υπερώα, έδαφος, κοιλιακή επιφάνεια γλώσσας, φατνιακές αποφύσεις γνάθων

**Μασητικός :** σκληρή υπερώα, ούλα

**Εξειδικευμένος :** ραχιαία επιφάνεια γλώσσας

## **-Επιθήλιο**

**μη κερατινοποιημένο, πολύστιβο πλακώδες**, εξαίρεση η υπερώα σε ορισμένα ζώα, όπου είναι κερατινοποιημένο, και τα δόντια

**-Χόριο**, με αθροίσεις λεμφικού ιστού

-Δεν υπάρχει βλεννογόνια μυϊκή στιβάδα

**Ζώνες μετάπτωσης :**

- βλεννογο-δερματική συμβολή
- βλεννογον-ουλαία συμβολή (ή αύλακα),
- οδοντο-ουλαία συμβολή

# Στοιχεία Στοματικής κοιλότητας

## *Υποβλεννογόνιος χιτώννας*

υπάρχει σε ορισμένες μόνο περιοχές,  
μεταβλητός αριθμός **μικτών σιελογόνων αδένων**, που εκκρίνουν  
ορώδες ή βλεννώδες υγρό,

## *Σκελετικοί μύες*

## *Οστά*

- απλή οστέϊνη πλάκα (**σκληρή υπερώα**),
- τροποποιημένο οστό ειδικού τύπου (**δόντια**).

# Στοματική κοιλότητα

## Λειτουργίες :

Τροφή : πρόσληψη,  
κατατεμαχισμός,  
λίπανση,  
πέψη της τροφής (διαστάση σιέλου)

Ομιλία,

Έκφραση προσώπου,

Πρόσληψη αισθητικών ερεθισμάτων,

Αναπνοή.

# Χείλη

-**Δερματική περιοχή (εξωτερικά)** : τριχοφόρο δέρμα, σμηγματογόνοι και ιδρωτοποιοί αδένες,

- **Ερυθρή περιοχή ή ελεύθερο ερυθρό κράσπεδο (vermilion)** : πολύστιβο πλακώδες επιθήλιο, με υψηλές θηλές, πλούσιο σε αγγεία,

-**Στοματική βλεννογόνια περιοχή (εσωτερικά)** : μη κερατινοποιημένο πολύστιβο πλακώδες επιθήλιο, πυκνό χόριο, υποβλεννογόνιος χιτώνας

σιελογόνοι και σμηγματογόνοι **αδένες** (κηλίδες του Fordyce),

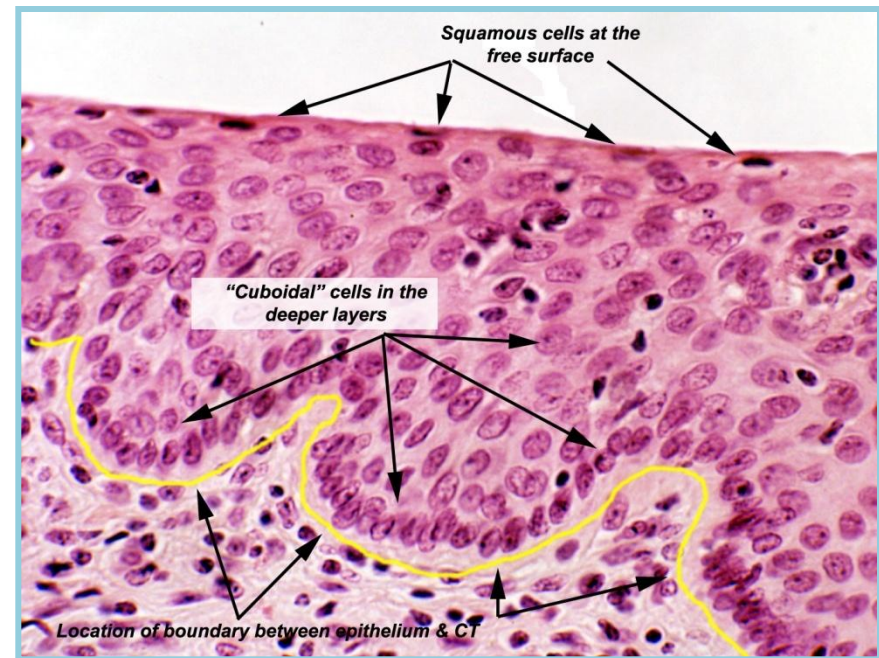
Στενή πρόσδεση σε δεσμίδες γραμμωτών μυών (**σφιγκτήρας του στόματος**: υπεύθυνος για την διάνοιξη και σύγκλιση της στοματικής σχισμής).

# Ούλα

- βλεννογόνος με πολύστιβο πλακώδες επιθήλιο και χόριο, που καλύπτει το φατνιακό οστό το οποίο περιβάλλει το δόντι,
- το χόριο προσδένεται στην περιοδοντική μεμβράνη,
- μεταξύ επιθηλίου και αδαμαντίνης υπάρχει η αύλακα των ούλων,
- στο ελεύθερο όριό τους υπάρχει **σημαντική κερατινοποίηση**,
- **δεν υπάρχει υποβλεννογόνιος, ούτε αδένες,**

# Παριές

- εσωτερική επένδυση από παχύ, μη κερατινοποιημένο, πλακώδες επιθήλιο,
- υποβλεννογόνιος: σιελογόνοι και σμηγματογόνοι **αδένες**,
- ίνες γραμμωτών μυών των παριών,



## Σκληρή Υπερώα

- **κερατινοποιημένο**, πολύστιβο πλακώδες επιθήλιο, με έντονο δίκτυο ακρολοφιών,
- **χόριο**, από πυκνό κολλαγονώδη ιστό,
- **υποβλεννογόνιος** : συνδετικός ιστός και επικουρικοί **σιελογόνοι αδένες**, ίνες κολλαγόνου την προσκολλούν στο περίοστεο της σκληρής υπερώας,

## Μαλακή Υπερώα - Σταφυλή

- **μη κερατινοποιημένο**, πολύστιβο πλακώδες **επιθήλιο**, που επεκτείνεται ως το στοματοφάρυγγα (ψευδοπολύστιβο κυλινδρικό κροσσωτό επιθήλιο),
- **Χαλαρός υποβλεννογόνιος**, με ορώδεις και βλεννώδεις **αδένες**, και σκελετικές μυικές ίνες,

# Έδαφος στόματος

- μη κερατινοποιημένο, πολύστιβο πλακώδες επιθήλιο,
- πολλοί μικροί **σιελογόνοι αδένες** στο δάπεδο του στόματος (**μικροί υπογλώσσιοι σιελογόνοι αδένες**) και μεγαλύτεροι στην κάτω επιφάνεια της γλώσσας (**μεγάλοι σιελογόνοι αδένες**).



# Γλώσσα

Μυώδες όργανο για :

- μάσηση τροφής,
- υποδοχή ερεθισμάτων αισθητικότητας και γεύσης,

Πρόσθια  $2/3$  : **σκελετικός μυς** που διατάσσεται επιμήκως, εγκάρσια και λοξά,

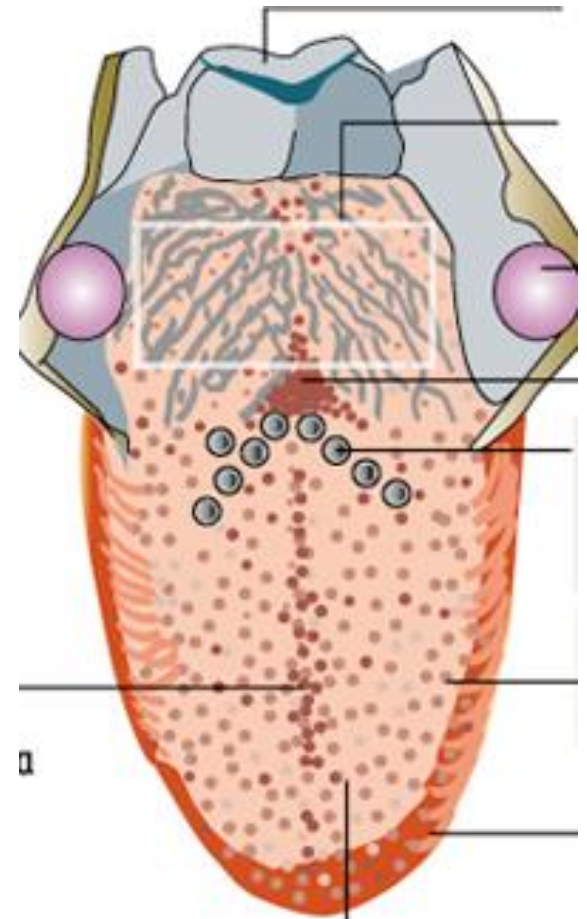
Οπίσθιο  $1/3$  : λεμφικός ιστός, οι **γλωσσικές αμυγδαλές**

# Γλώσσα

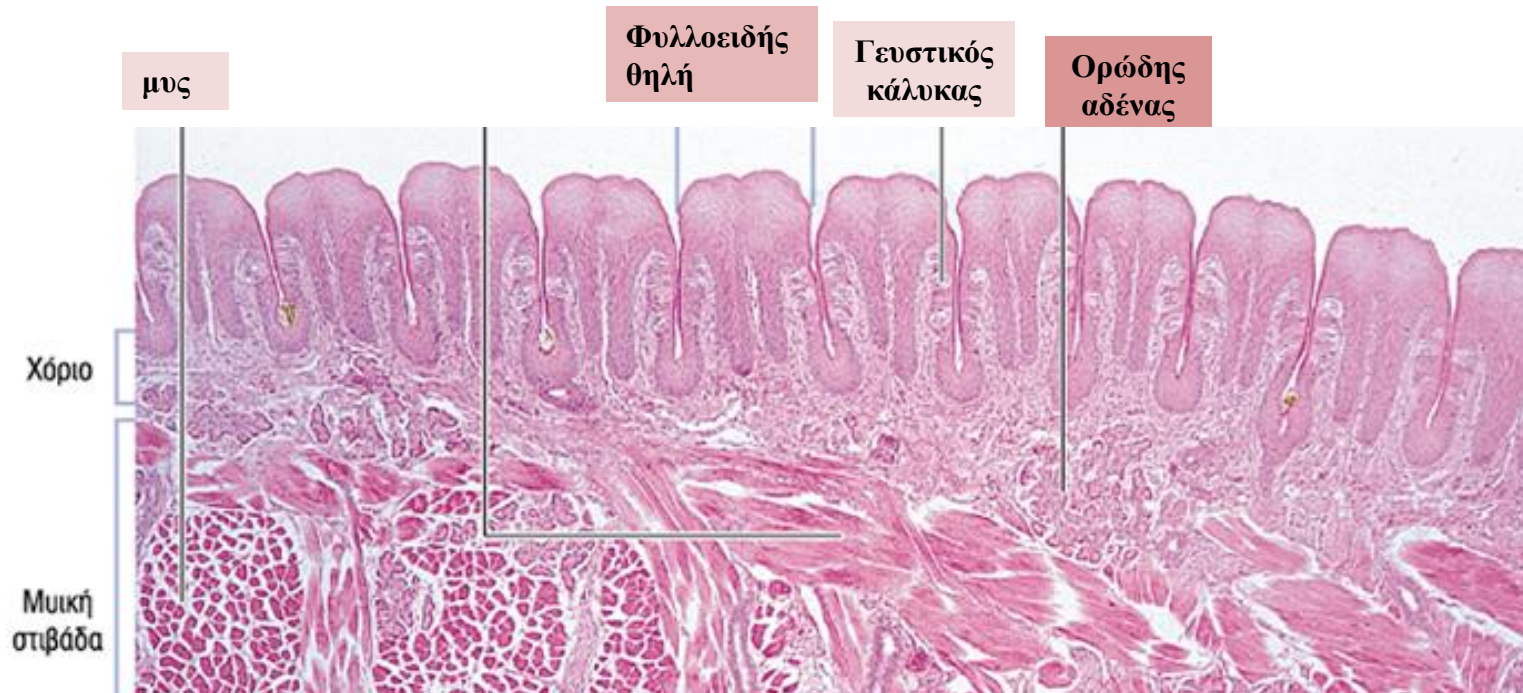
**Κάτω επιφάνεια της γλώσσας :**  
λεπτό, μη κερατινοποιημένο  
πολύστιβο πλακώδες επιθήλιο,  
συνέχεια του δαπέδου του  
στόματος

## Ραχιαία επιφάνεια

**τελική αύλακα:** γραμμή σε  
σχήμα Λ στη **ραχιαία επιφάνεια**  
**της γλώσσας**, χωρίζει τα πρόσθια  
2/3 από το οπίσθιο 1/3 και  
σηματίζεται από 6-10  
**περιχαρακωμένες θηλές**



# Γλώσσα



**Ραχιαία επιφάνεια της γλώσσας :** παχύ, μη κερατινοποιημένο πολύστιβο πλακώδες επιθήλιο, χόριο, με ορώδεις και βλεννώδεις **αδένες** που εκβάλλουν στις κρύπτες των γλωσσικών αμυγδαλών και στις αύλακες των περιχαρακωμένων θηλών,

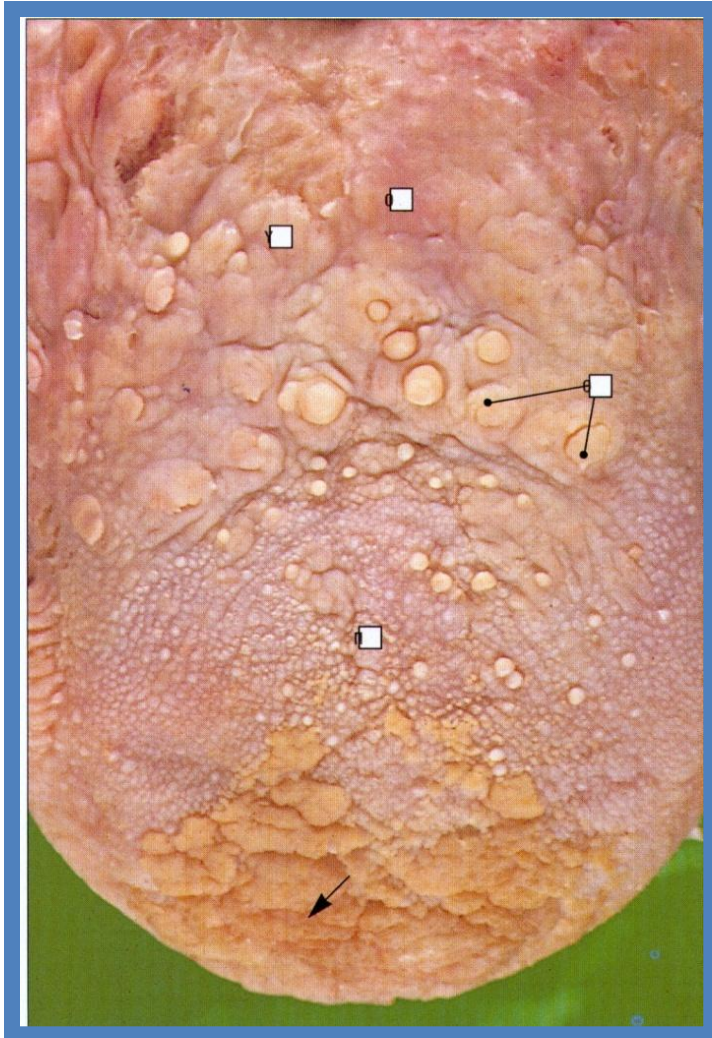
## Πρόσθιο τμήμα ραχιαίας επιφάνειας της γλώσσας

πρόσθια 2/3 της γλώσσας: πολλές βλεννογονικές προεκβολές, οι **γλωσσικές θηλές**,

Αποτελούνται από :

- αγγειοβριθή πυρήνα συνδετικού ιστού και
- στιβάδα πολύστιβου πλακώδους επιθηλίου.

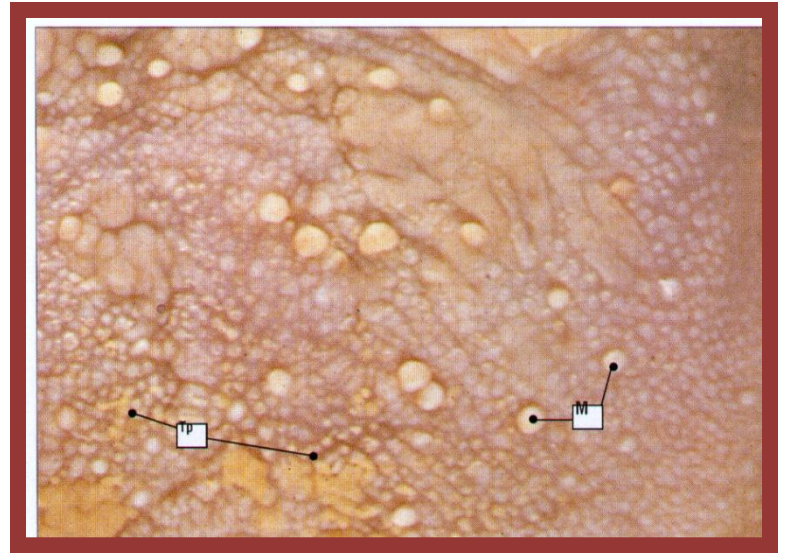
## Πρόσθιο τμήμα ραχιαίας επιφάνειας της γλώσσας



4 είδη θηλών:

- τριχοειδείς θηλές,
- μυκητοειδείς θηλές,
- φυλλοειδείς θηλές,
- περιχαρακωμένες θηλές

# Γλωσσικές Θηλές



## Τριχοειδείς Θηλές:

πολυπληθείς, ψηλές, αποτελούνται από πυκνό συνδετικό ιστό, δεν έχουν γευστικούς κάλυκες

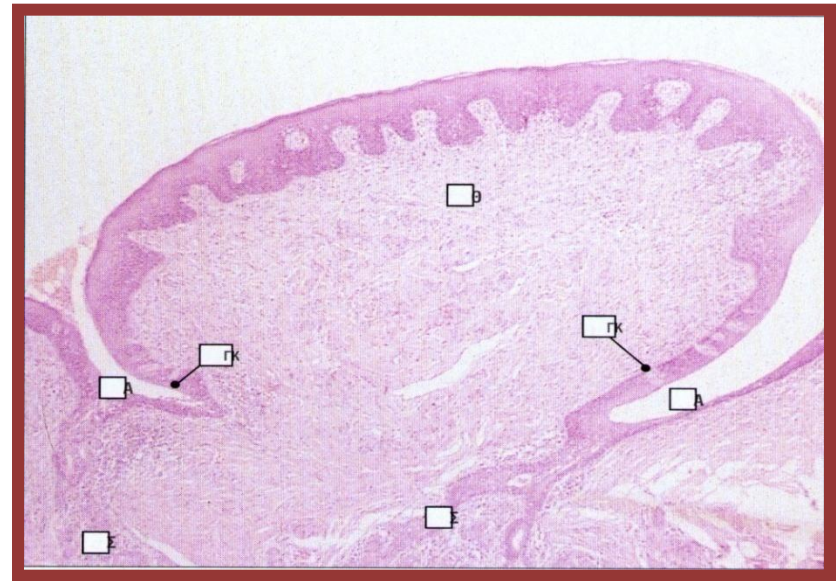
## Μυκητοειδείς Θηλές:

σχήμα μανιταριού, λεπτό μη κερατινοποιημένο επιθήλιο, κεντρική αγγειοβριθής περιοχή (ερυθρή χροιά),

## Φυλλοειδείς Θηλές :

Σε άλλα ζώα, αλλά όχι στον άνθρωπο

# Γλωσσικές Θηλές

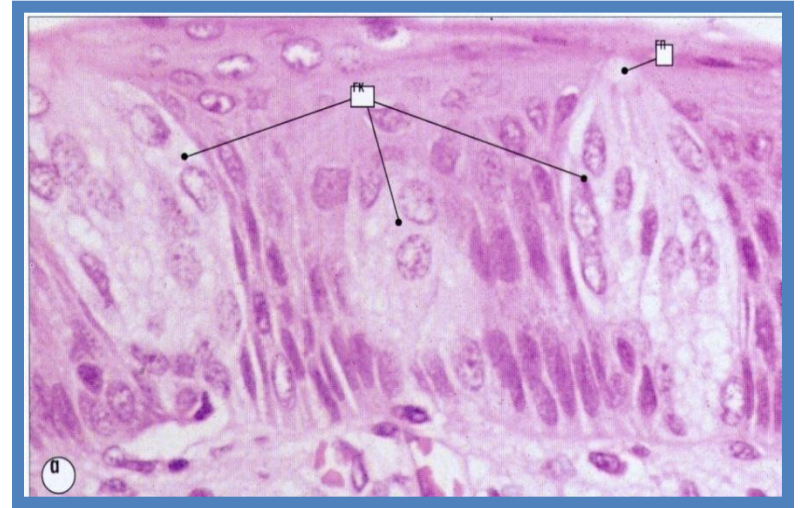


**Περιχαρακωμένες Θηλές:** οι μεγαλύτερες και λιγότερες θηλές, περιβάλλονται από βαθειά αύλακα, καλύπτονται από πολύστιβο επιθήλιο με πολυάριθμους **γευστικούς κάλυκες**

Οι ορώδεις αδένες του Ebner εκβάλλουν στις αύλακές τους.

# Γευστικοί κάλυκες

εξειδικευμένα **αισθητήρια όργανα** του επιθηλίου της γλώσσας (και υπερώας και επιγλωττίδας), βρίσκονται σε όλες τις γλωσσικές θηλές με εξαίρεση τις φυλλοειδείς,



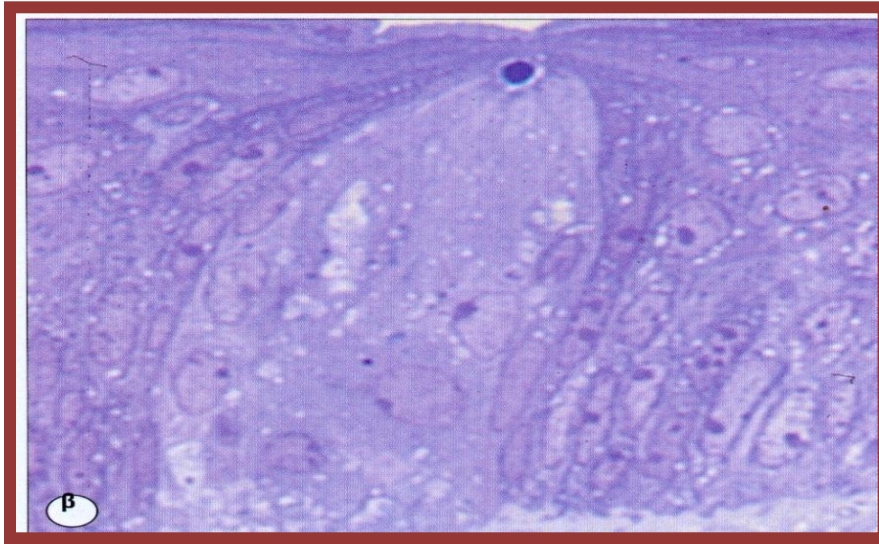
Περιέχουν : - 50-150 **γευστικά κύτταρα** (χημειο-αισθητήρια κύτταρα/γευσεοϋποδοχείς), που ζουν 10-14 μέρες και δημιουργούν συνάψεις με προσαγωγές νευρικές απολήξεις των γευστικών νεύρων,

-**υποστηρικτικά κύτταρα,**

-**πρόδρομα κύτταρα.**



# Γευστικοί κάλυκες



## Γευστική αντίληψη

αλμυρό,

γλυκό,

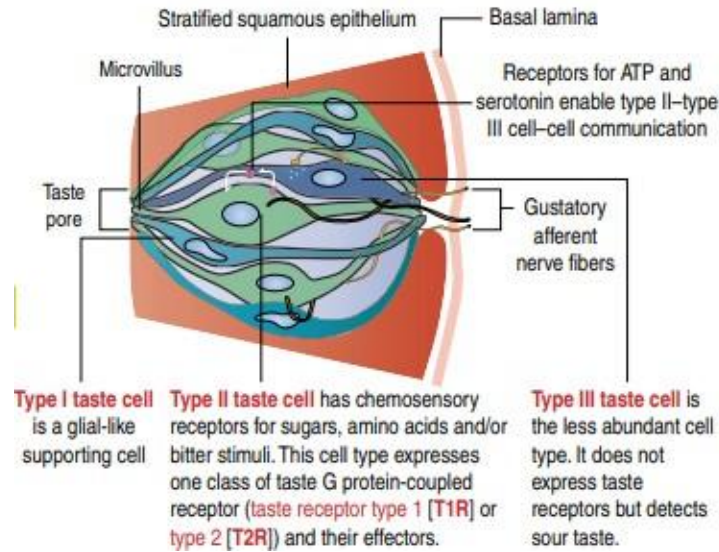
ξινό,

πικρό,

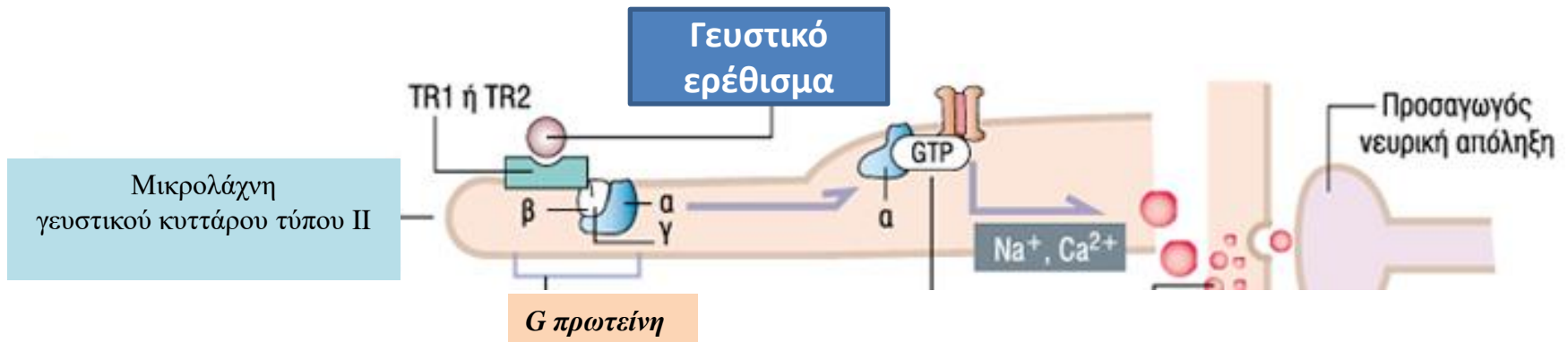
umami (γλουταμινικό  
μονονάτριο).

- Κάθε κάλυκας αποτελείται από 50-150 γευστικά κύτταρα και η προς τον αυλό επιφάνεια τους “ανοίγει” σε ένα κενό του επιθηλίου, τον **γευστικό πόρο**,
- διάφορες ουσίες αποπολώνουν τα γευστικά κύτταρα με απελευθέρωση νευροδιαβιβαστών που διεγείρουν νευρικές ίνες και φτάνουν στους κεντρικούς γευστικούς νευρώνες.

# Γευστικοί κάλυκες



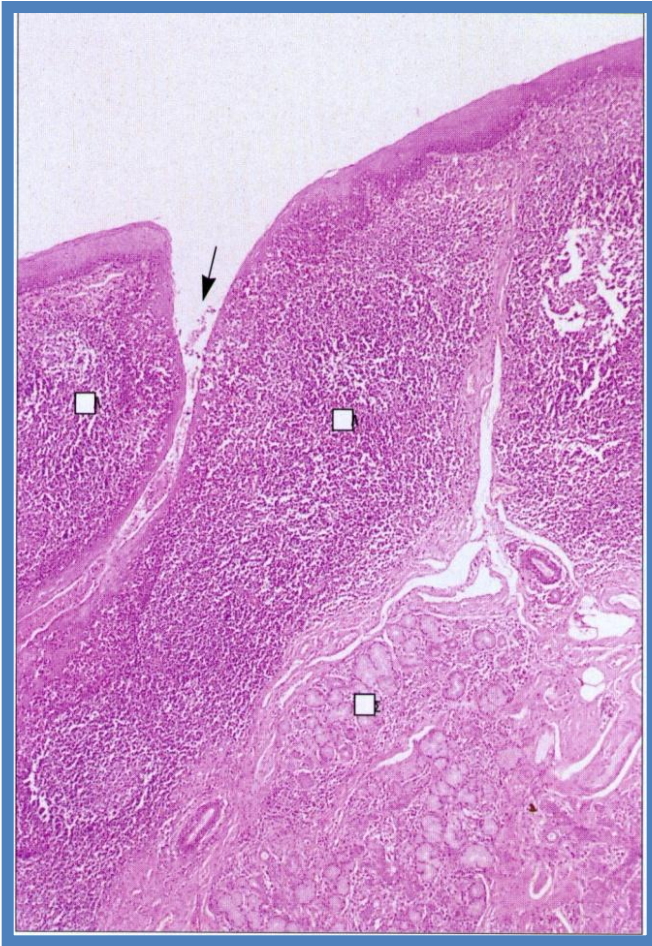
- Γευστικά κύτταρα τύπου I : 50% των κυττάρων, υποστηρικτικά
- Γευστικά κύτταρα τύπου II : 33% των κυττάρων, με χημειοαισθητήριους υποδοχείς (T1R και T2R συζευγμένους με G πρωτεΐνες) για σάκχαρα, αμινοξέα και πικρή γεύση, δεν έχουν συναπτικά κυστίδια
- Γευστικά κύτταρα τύπου III : χωρίς χημειοαισθητήριους υποδοχείς, ανοιχνεύουν την ξινή γεύση με ανεξάρτητο μηχανισμό



- χημικές ουσίες διαχέονται μέσω του γευστικού πόρου,
- συνδέονται με τους **γευστικούς υποδοχείς TR1** και **TR2\*** στις μικρολάχνες των γευστικών κυττάρων,
- αλληλεπιδρούν με τις υπομονάδες  $\alpha$ ,  $\beta$ , και  $\gamma$  της **G πρωτεΐνης (γευσιδουσίνη)**,
- μέσω ιοντικών μεταβολών ( $\text{Na}^+$  και  $\text{Ca}^{2+}$ ) γίνεται εκπόλωση ή υπερπόλωση των γευστικών κυττάρων,
- αυξάνεται το ενδοκυττάριο  $\text{Ca}^{2+}$  και απελευθερώνονται νευροδιαβιβαστές, που διεγείρουν τις προσαγωγές νευρικές απολήξεις

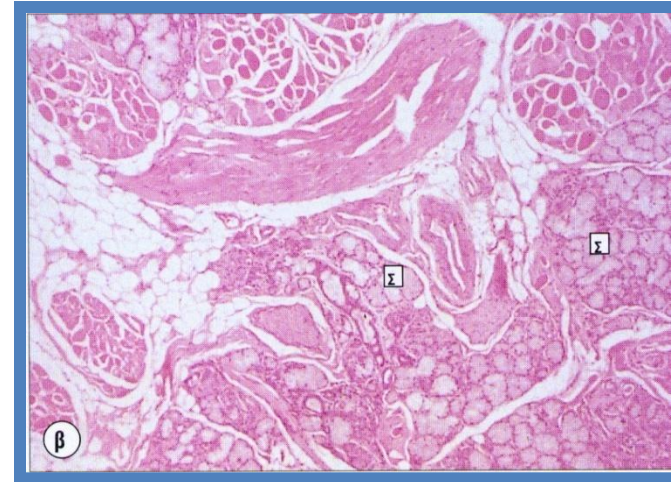
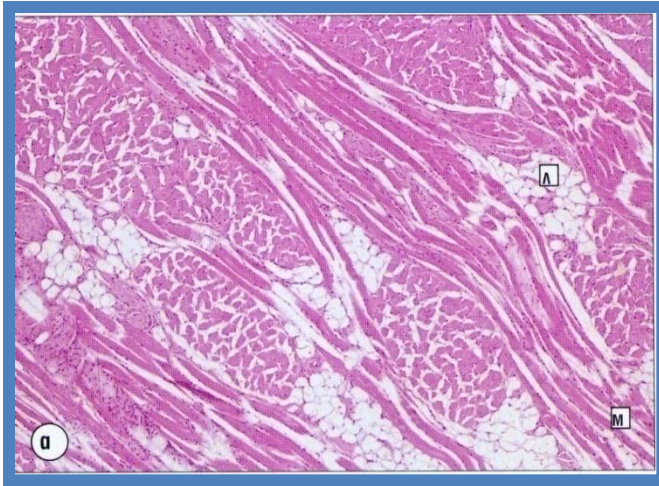
\* ορισμένοι υποδοχείς αντιδρούν με μία χημική ουσία και άλλοι με περισσότερες, κάθε κυτταρικός τύπος μεταφέρει μια αίσθηση

# Οπίσθιο 1/3 της γλώσσας



λείο, λεπτό, μη κερατινοποιημένο, πολύστιβο πλακώδες επιθήλιο, καλύπτει λεμφικές αθροίσεις του υποβλεννογόνιου (**γλωσσική αμυγδαλή**), που ανήκουν στον λεμφικό ιστό που συνοδεύει βλεννογόνους (**MALT**), μικροί σιελογόνοι **αδένες**,

# Μυικό σύστημα της γλώσσας



**σκελετικές μυϊκές ίνες** σε δεσμίδες με επιμήκη, εγκάρσια και λοξή κατεύθυνση,  
⇒ ευκινησία για ανάδευση τροφής και ομιλία

# Δόντια

- σκληρές, ασβεστοποιημένες δομές, προσαρμοσμένες στις φατνιακές αποφύσεις της άνω και κάτω γνάθου,
- στενή επαφή για τεμαχισμό και σύνθλιψη τροφής,

**20 νεογιλοί** (8 τομείς, 4 κυνόδοντες, 8 γομφίοι), εμφανίζονται μεταξύ 6ου μήνα και 6 έτους,

**32 μόνιμα** (8 τομείς, 4 κυνόδοντες, 8 προγόμφιοι, 12 γομφίοι) μεταξύ 6-18ου έτους.

# Δόντια

**κοπτήρες, κυνόδοντες** (πρόσθια δόντια)

οξύαιχμα ελεύθερα άκρα,

⇒ τεμαχισμός τροφής σε τεμαχίδια  
μεσαίου μεγέθους,

**προγόμφιοι, γομφίοι** (οπίσθια δόντια) :

πλατύτερες, επίπεδες ελεύθερες

επιφάνειες,

⇒ σύνθλιψη και πολτοποίηση τροφής

# Δομικές περιοχές δοντιού

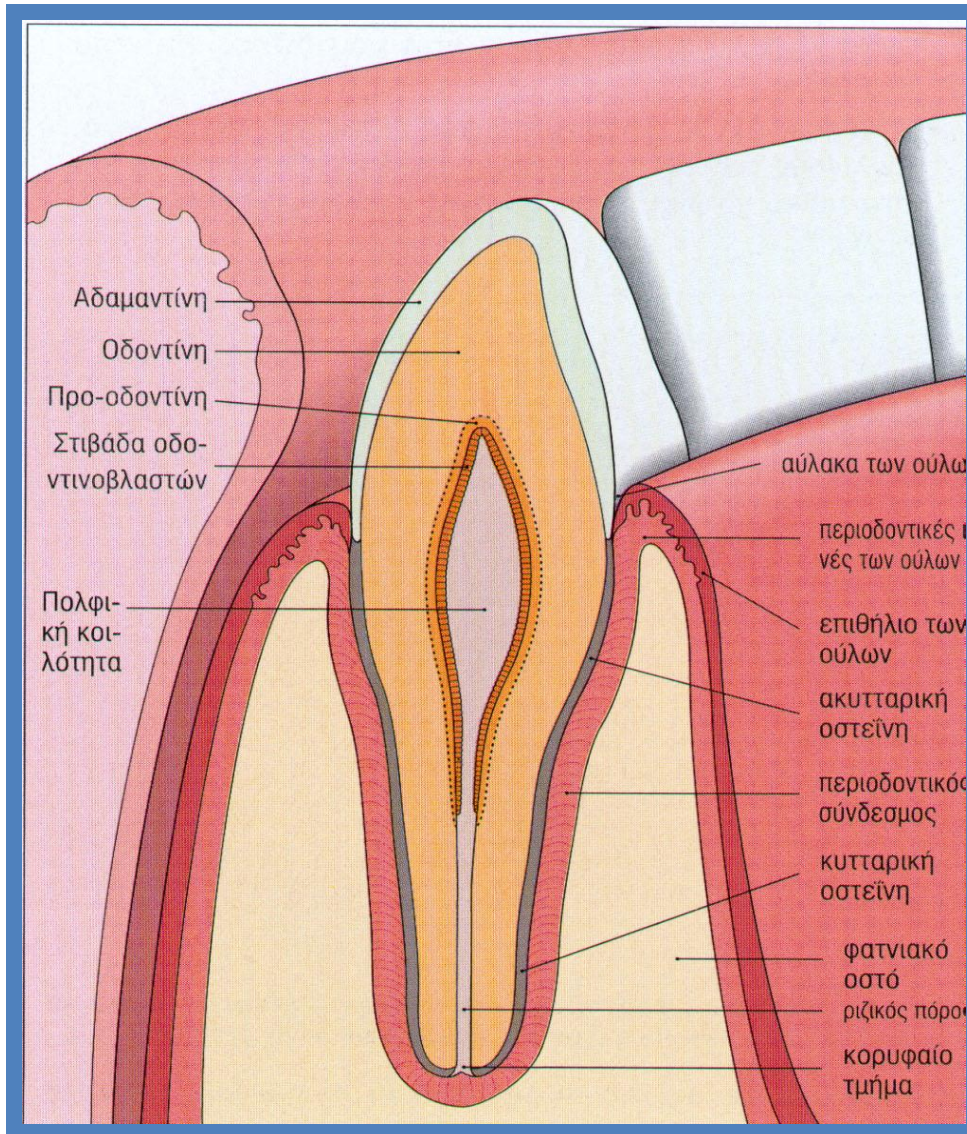
-**μύλη**: προεξέχει μέσα στη στοματική κοιλότητα,

-**ρίζα**: προσαρμοσμένη στο οστό της άνω και κάτω γνάθου (φατνίο),

περιοχή μετάπτωσης μεταξύ μύλης και ρίζας : **αυχέννας**



# Δομικά στοιχεία ώριμου δοντιού



- κεντρική πολφική κοιλότητα,
- οδοντίνη,
- αδαμαντίνη,
- οστεΐνη,
- περιοδοντικός σύνδεσμος.

# Κεντρική πολφική κοιλότητα

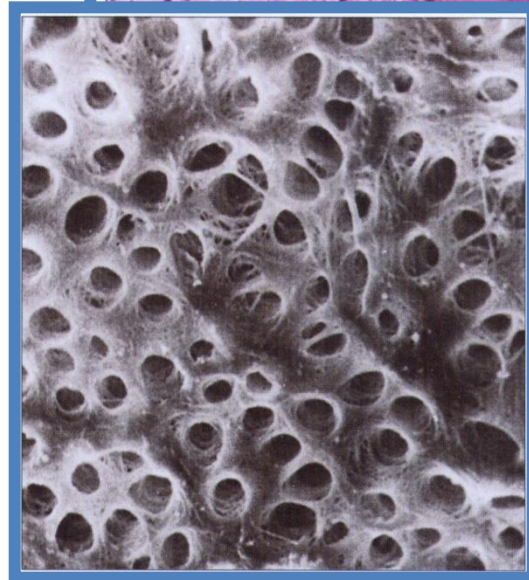
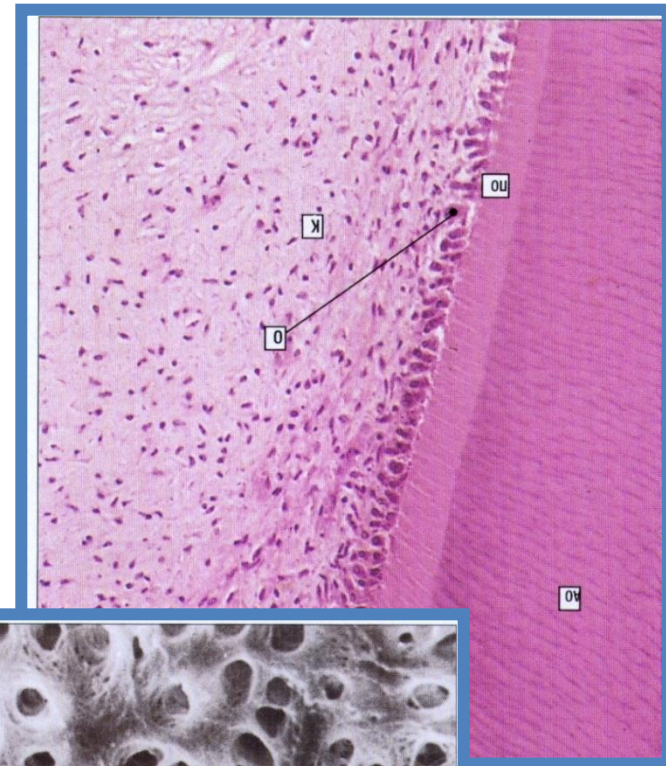
- πολφικός θάλαμος,
- ριζικός πόρος.
- μαλακός κεντρικός πυρήνας του δοντιού :  
ινοβλάστες , θεμέλια ουσία  
(γλυκοζαμινογλυκάνες), κολλαγόνο
- αγγεία, νεύρα, λεμφαγγεία,
- επένδυση απο **οδοντινοβλάστες**, που παράγουν οδοντίνη και έτσι προοδευτικά μικραίνει σε όγκο,

# Οδοντίνη

εξειδικευμένη αποτιτανωμένη  
θεμέλια ουσία του δοντιού,  
παράγεται από τις **οδοντινοβλάστες**

αποτελείται από :

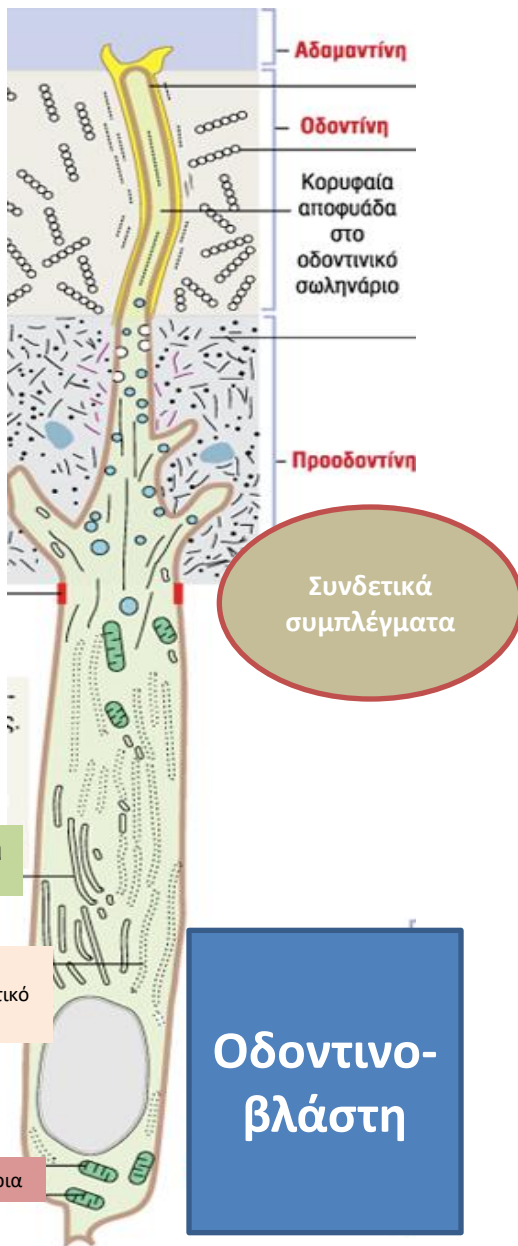- **οργανικό υλικό** (20%),  
κυτταροπλασματικές προεκβολές  
οδοντινοβλαστών, ινίδια κολλαγόνου  
τύπου I, γλυκοζαμινογλυκάνες.
- **ανόργανα άλατα** (70%) ασβεστίου  
(υδροξυαπατίτη) κατανεμημένα στα  
**οδοντινικά σωληνάκια**, μέσα στα  
οποία πορεύονται οι  
οδοντινοβλαστικές προεκβολές,
- **νερό** (10%).



# Οδοντινοβλάστες

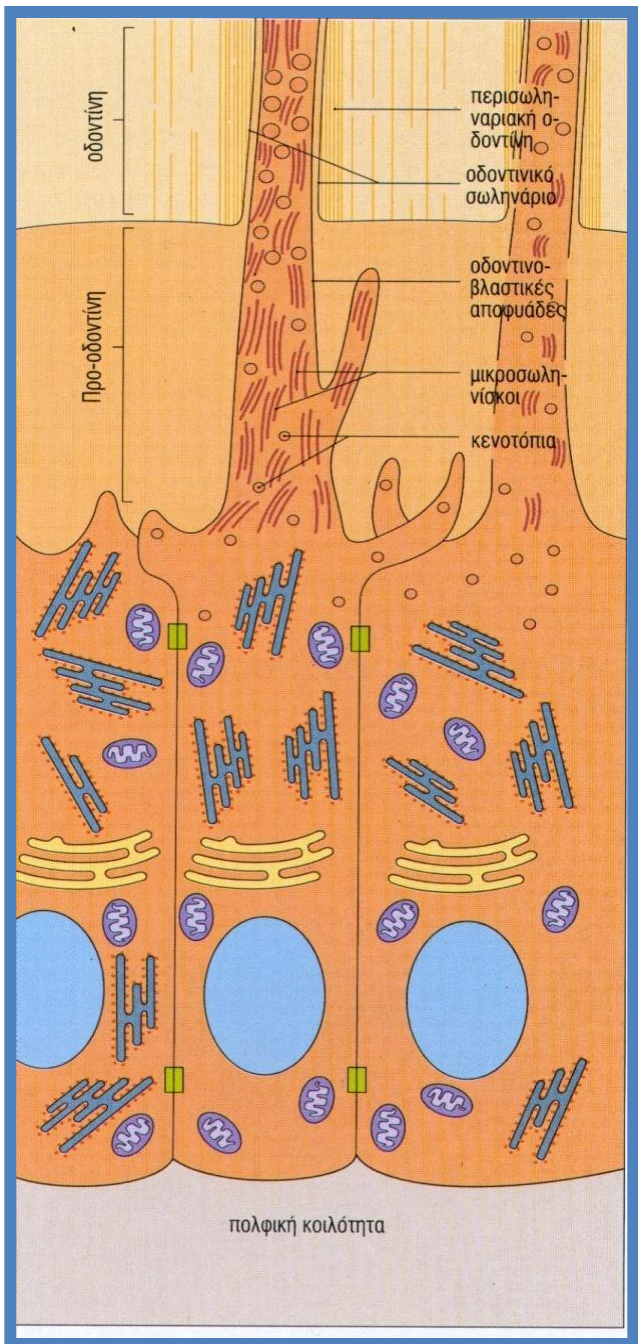
Κυλινδρικά επιθηλιοειδή κύτταρα στην περιφέρεια της πολφικής κοιλότητας, συνδεόμενα με **συνδεδετικά συμπλέγματα**, με την κορυφαία περιοχή εγκλεισμένη στην προ-οδοντίνη, εκκρίνουν **προκολλαγόνο**, με ενζυματική επεξεργασία γίνεται **τροποκολλαγόνο**, που συσσωματώνεται σε **ινίδια κολλαγόνου τύπου I**.

Οργανικό μέρος οδοντίνης : **οδοντινικό σωληνάριο** περιέχει την κορυφαία αποφυάδα της οδοντινοβλάστης.

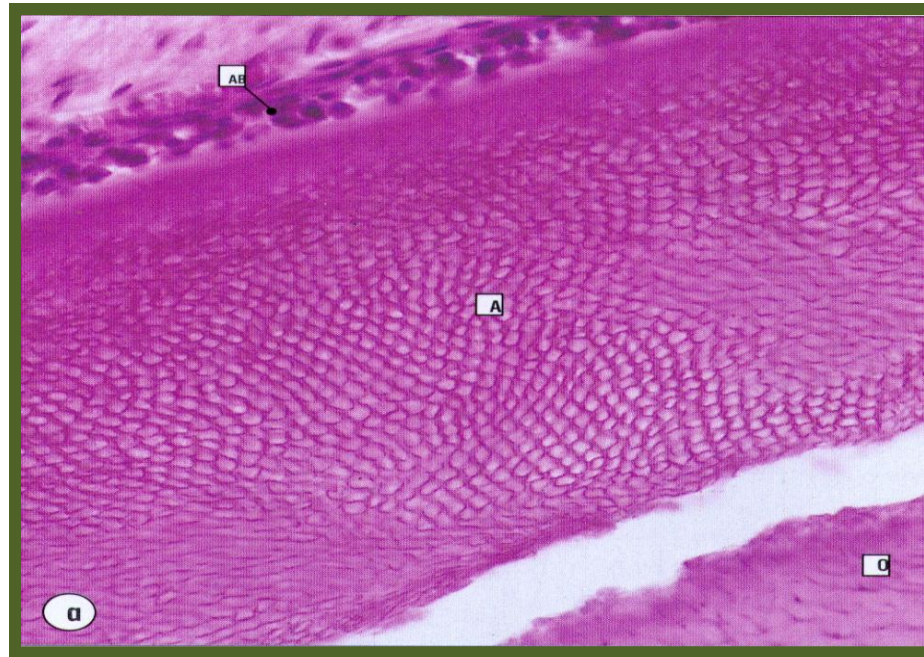


# Οδοντίνη

- προοδοντίνη** : θεμέλια γλυκοζαμινογλυκανική ουσία μη ασβεστοποιημένη, ινίδια κολλαγόνου σε τυχαία διάταξη,
- οδοντίνη** : ασβεστοποιημένη θεμέλια ουσία:
- κολλαγόνο τύπου I,
  - κρύσταλλοι υδροξυαπατίτη και φθοριοαπατίτη,
  - νερό,
- γραμμική διάταξη ινιδίων κολλαγόνου



# Αδαμαντίνη



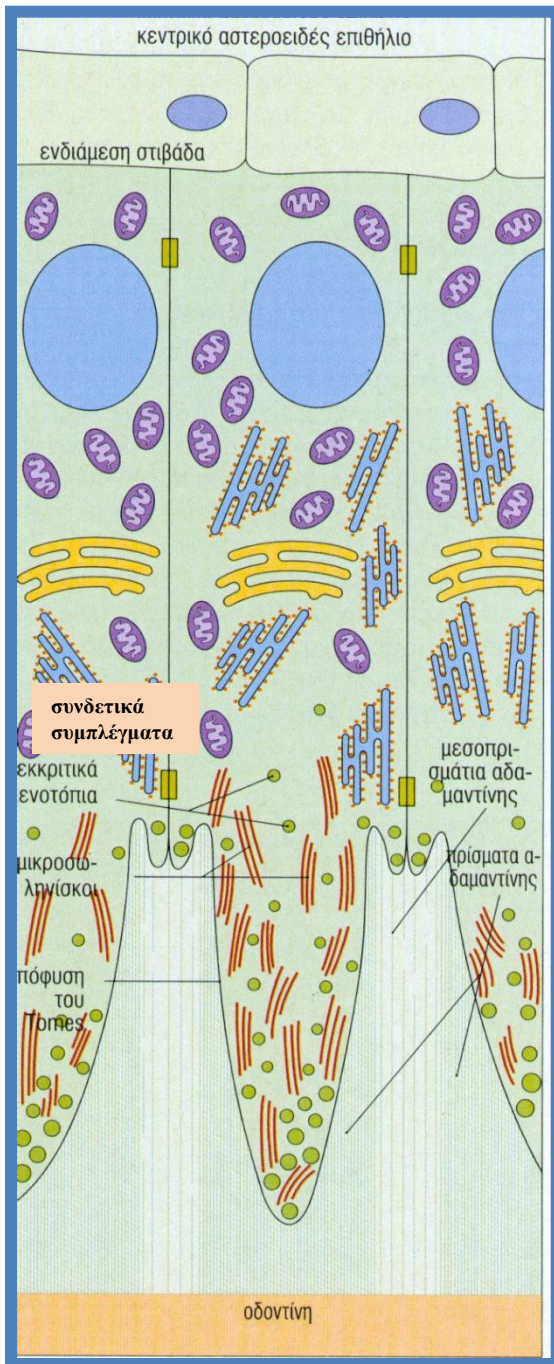
- αποτιτανωμένη θεμέλια ουσία, η σκληρότερη στο ανθρώπινο σώμα,
- αποτελείται από : ανόργανα **άλατα υδροξυαπατίτη (95%)**, που διατάσσονται σε **δοκίδες, ραβδία ή κυματιστά πρίσματα αδαμαντίνης**, πρωτεΐνες και νερό (5%) και μεσοπρισματική περιοχή.

# Αδαμαντίνη



- οι χώροι μεταξύ των πρισμάτων καταλαμβάνονται από κρυστάλλους υδροξυαπατίτη με τυχαίο προσανατολισμό (διαλυτοί σε όξινο pH, τερηδόνα δοντιών),
- πρωτεϊνική οργανική ουσία : **αδαμαντινογενίνη** (ρυθμίζει την αποτιάνωση), **αδαμαντινελίνη** (δράση πρωτεάσης) και **εναμελίνη**.

# Αδαμαντινοβλάστες



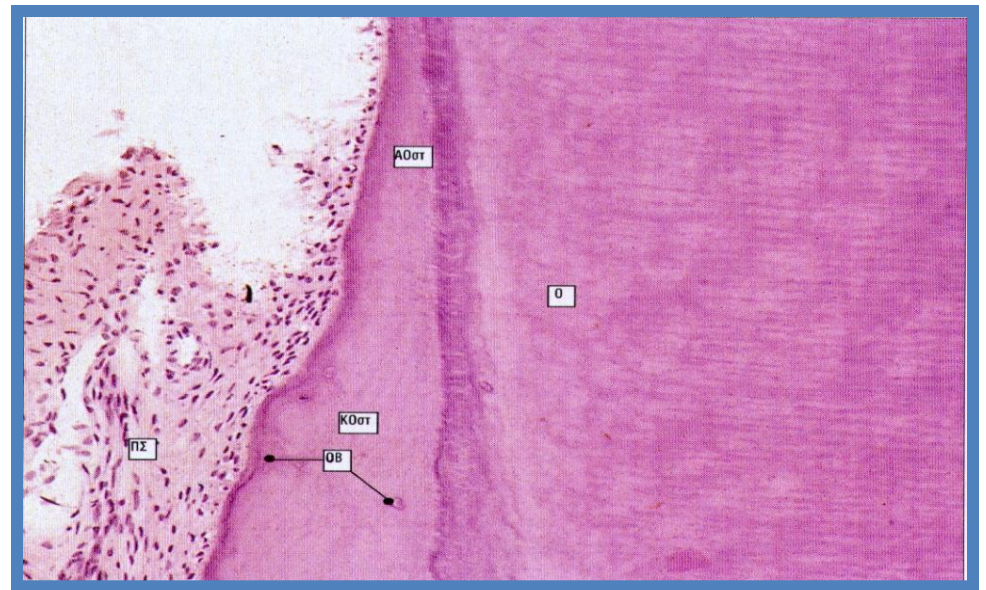- παράγουν διάμεση ουσία **μόνο** κατά την ανάπτυξη του δοντιού, *εκφυλίζονται όταν ανατέλλει το δόντι,*
- προσκολλημένες στα κύτταρα της ενδιάμεσης στιβάδας,
- πυρήνας προς την βάση,
- **απόφυση του Tomes** προς την κορυφή, μετά τα **συνδετικά συμπλέγματα**, παρουσιάζει **εκκριτικά κενοτόπια (μεσοπρισματική αδαμαντίνη)** και μικρο-σωληνίσκους,



# Περιοδοντικοί ιστοί

- Οστεΐνη,
- Περιοδοντικός σύνδεσμος,
- Φατνιακό οστούν, με τις φατνιακές αποφύσεις
- Ουλοδοντική σχισμή.

# Οστεΐνη

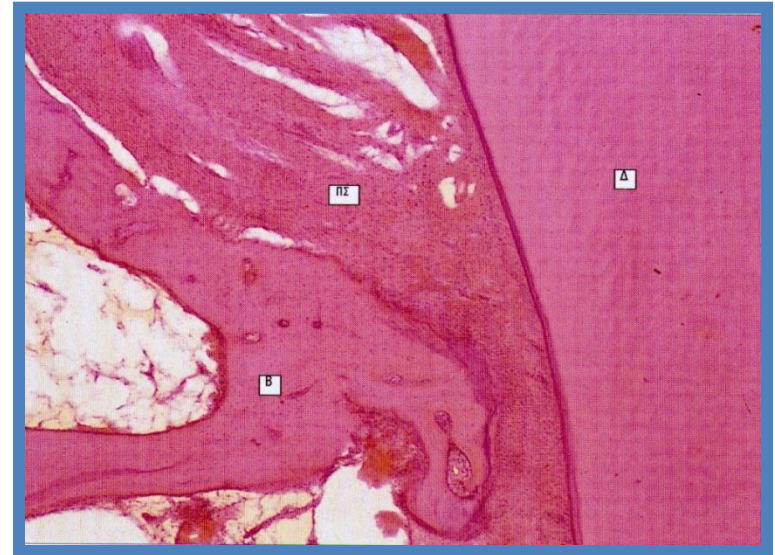

- στην ρίζα η οδοντίνη καλύπτεται από την **οστεΐνη**, έναν άμορφο ασβεστοποιημένο ιστό, που παράγεται από τα **οστεΐνοκύτταρα**,
  - άνω μέρος: λεπτή, συμπαγής οστεΐνη χωρίς κύτταρα ⇒ **ακυτταρική οστεΐνη**,
  - βαθύτερο μέρος: παχύτερη, με οστικές κοιλότητες και οστεΐνοκύτταρα ⇒ **κυτταρική οστεΐνη**
- Η εξωτερική στιβάδα είναι μη ασβεστοποιημένη και παράγεται από τις οστεΐνοβλάστες.

# Κύτταρα οστεΐνης

- **οστεΐνοκύτταρα** : μοιάζουν με οστεοκύτταρα, ενεργοποιούνται και παράγουν οστεΐνη, τρέφονται με διάχυση από τον περιοδοντικό σύνδεσμο,
- **οστεΐνοβλάστες** : βρίσκονται απέναντι από την επιφάνεια του περιοδοντικού συνδέσμου, εναποθέτουν οστεΐνη κατά στρώματα.

# Περιοδοντικός σύνδεσμος



- Κρεμαστήριος σύνδεσμος που προσηλώνει το δόντι στο φατνίο της γνάθου,
- ινίδια κολλαγόνου (ίνες του Sharpey) που περικλείονται από μεσοκυττάρια θεμέλια ουσία (απορρόφηση κραδασμών, περιορισμένη κινητικότητα δοντιού), εισέρχονται στην οστέινη ουσία του δοντιού και στο οστό του φατνίου, όπου μεταπίπτουν στα περιοδοντικά ινίδια των ούλων,
- η πλαστικότητά του επιτρέπει ορθοδοντικές επεμβάσεις.

# Φατνιακό οστό

- ανώριμος τύπος οστού (πρωτογενές), που έρχεται σε επαφή με τον περιοδοντικό σύνδεσμο,
- κοντά στις ρίζες των δοντιών σχηματίζει τα φατνία,
- αγγεία περνούν από αυτό και φτάνουν στον περιοδοντικό σύνδεσμο και από εκεί στην πολφική κοιλότητα

# Διαταραχές των δοντιών

- ανώμαλη έκφυση, κακή ευθυγράμμιση,
- οδοντική τερηδόνα : διάβρωση αδαμαντίνης, σχηματισμός κοιλοτήτων, επέκταση στην οδοντίνη και στην πολφική κοιλότητα, απόστημα, καταστροφή οδοντινοβλαστών, θάνατος δοντιού,
- περιοδοντική νόσος :
  - αποκόλληση ούλων απο τα δόντια απο τροφικά κατάλοιπα, φλεγμονή ούλων (*ουλίτιδα*) ή/και
  - περιοδοντικού συνδέσμου (*περιοδοντίτιδα*).

# ΑΝΑΠΤΥΞΗ ΔΟΝΤΙΩΝ

Προέρχονται από :

- το **εξώδερμα**  
(αδαμαντινοβλάστες),
- την **κεφαλική μοίρα της νευρικής ακρολοφίας**  
(οδοντινοβλάστες) και
- το **μεσέγχυμα του μεσοδέρματος**  
(οστεϊνοκύτταρα και υπόλοιπο του δοντιού).

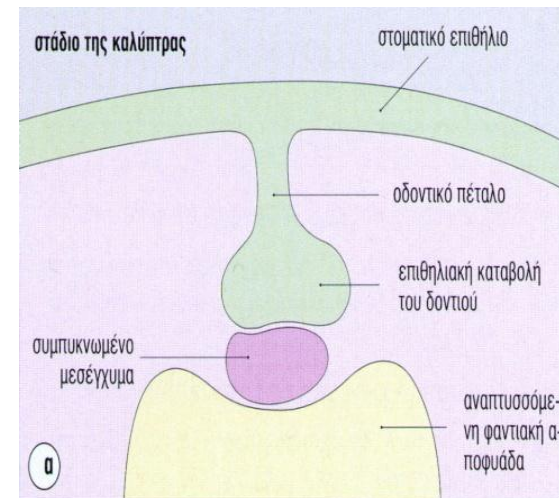
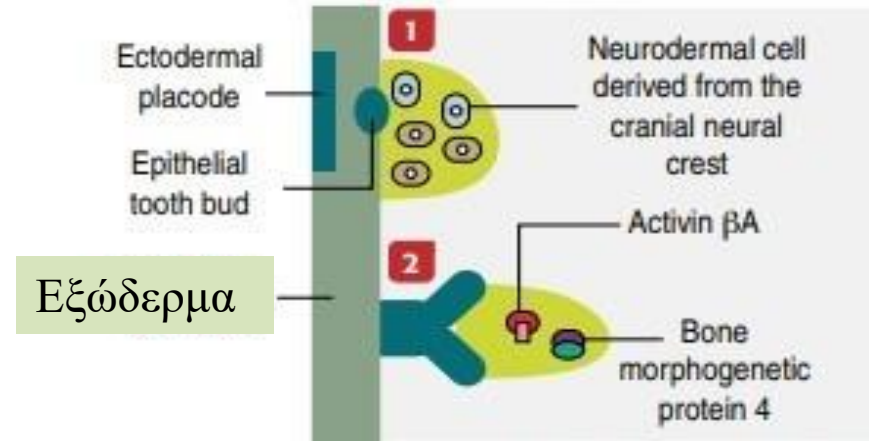
Τρία μορφογενετικά στάδια :

- **Οδοντική καταβολή,**
- **Κύπελλο,**
- **Κώδωνας**

# ΑΝΑΠΤΥΞΗ ΔΟΝΤΙΩΝ

## Οδοντική καταβολή-Πρώιμο κυπελοειδές στάδιο

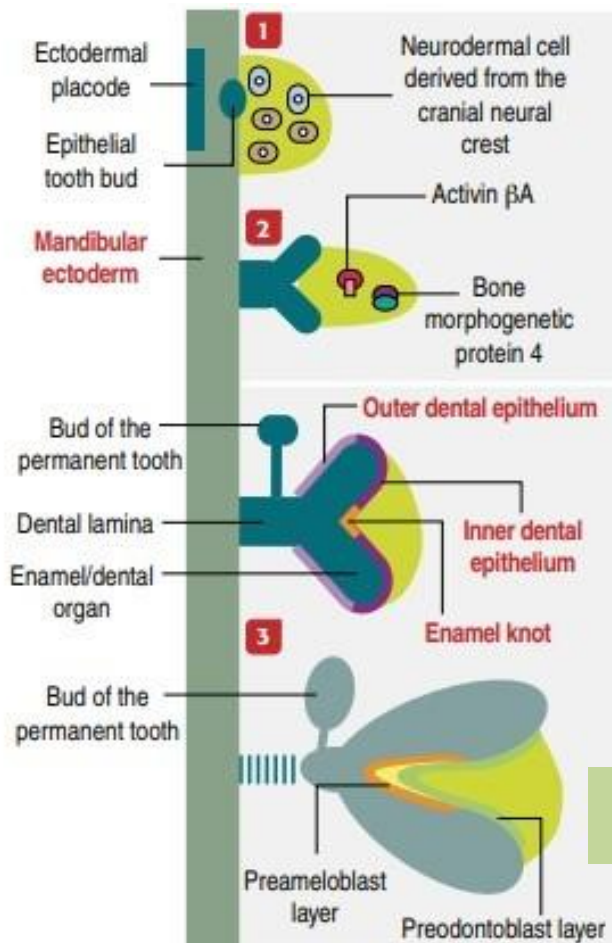
- 6η βδ. εμβρυικής ζωής,
- δημιουργούνται εξωδερμικά πλακώδια (παχύνσεις),
- νευροεξωδερμικά κύτταρα, από την κεφαλική μοίρα της νευρικής ακρολοφίας, επάγουν την επιθηλιακή καταβολή μέσα στο μεσόδερμα (**οδοντικό πέταλο**), με **κυπελλοειδή δομή**





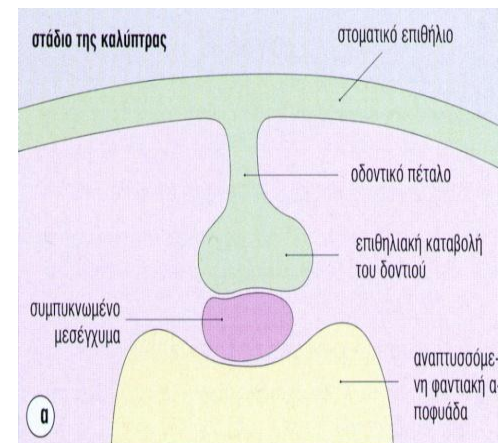
# ΑΝΑΠΤΥΞΗ ΔΟΝΤΙΩΝ

## Οδοντική καταβολή- Όψιμο κυπελοειδές στάδιο



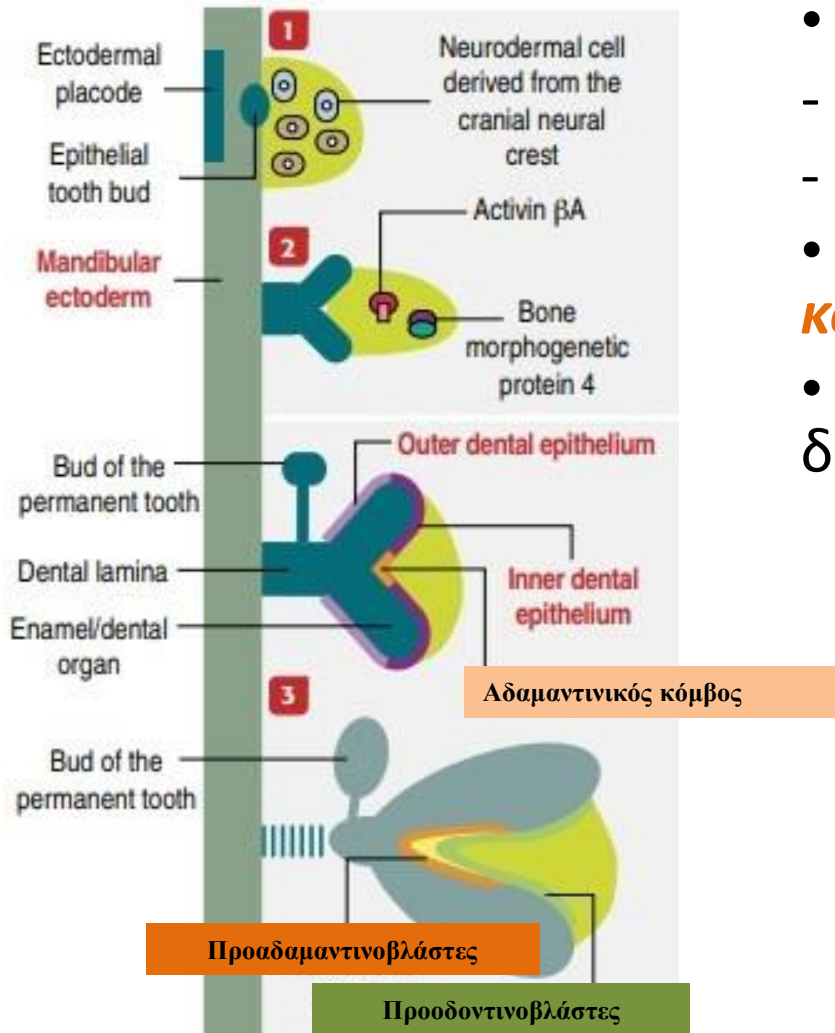
οδοντική  
θηλή

- επιθηλιακή οδοντική καλύπτρα  $\Rightarrow$  **αδαμαντινικό όργανο,**
- κυτταρική μάζα αρχέγονου μεσεγχύματος  $\Rightarrow$  **οδοντική θηλή,**
- πρόδρομες αδαμαντινοβλάστες, επαγωγή οδοντινοβλαστών από την οδοντική θηλή,

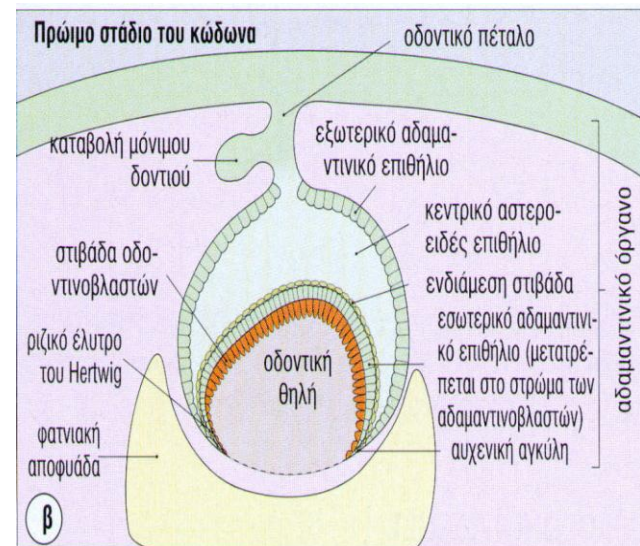


# ΑΝΑΠΤΥΞΗ ΔΟΝΤΙΩΝ

## Όψιμο κυπελλοειδές στάδιο

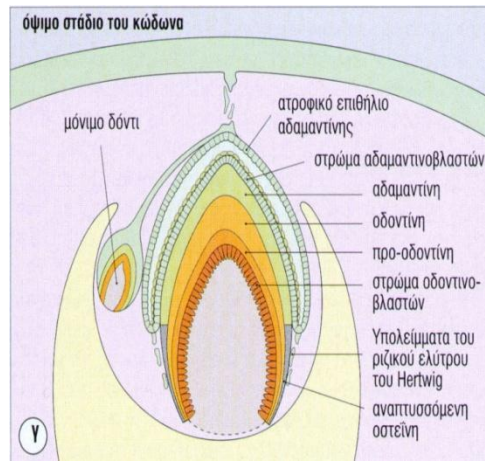
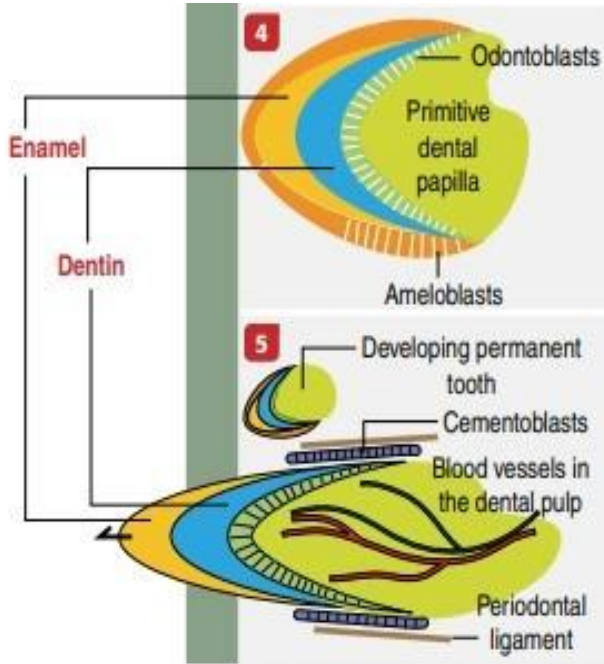


- Αδαμαντινικό όργανο :
  - εξωτερικό αδαμαντινικό επιθήλιο,
  - εσωτερικό αδαμαντινικό επιθήλιο,
- Εμφανίζεται ο **αδαμαντινικός κόμβος**
- αδρανής καταβολή μόνιμου δοντιού



# ΑΝΑΠΤΥΞΗ ΔΟΝΤΙΩΝ

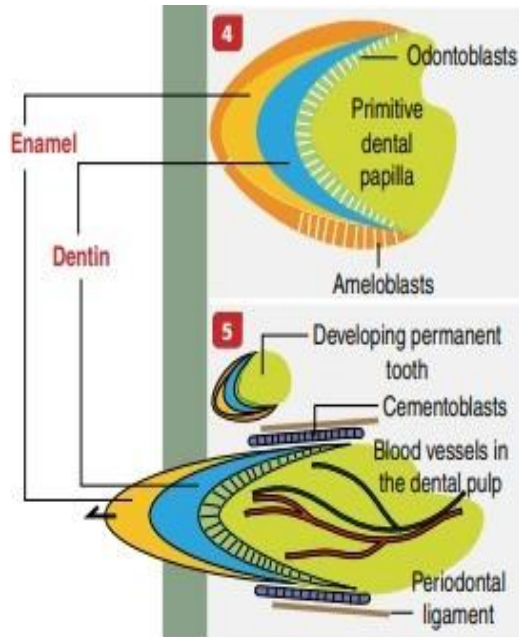
## Στάδιο του κώδωνα



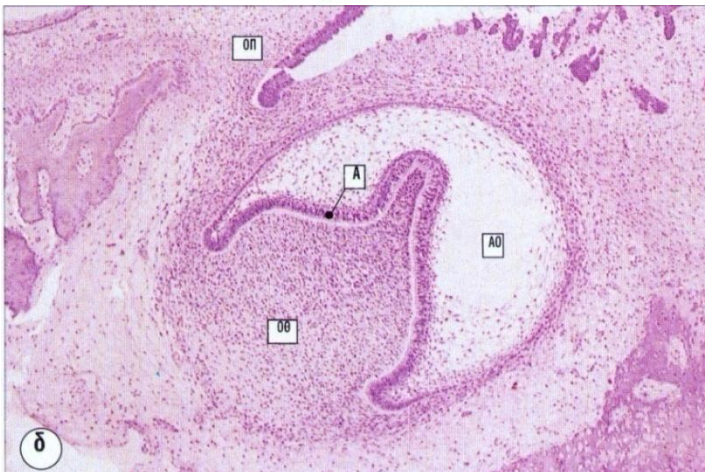- Στο σημείο συνένωσης μεσεγχύματος με αδαμαντινικό όργανο (περιοχή του αδαμαντινικού κόμβου) εμφανίζονται οι **οδοντινοβλάστες** και παράγουν προ-οδοντίνη προς τα έξω,
- από το έσω αδαμαντινικό επιθήλιο αναπτύσσονται οι **αδαμαντινοβλάστες** και παράγουν αδαμαντίνη προς τα έξω,
- Η οδοντική θηλή θα μετατραπεί στον πολφό

# ΑΝΑΠΤΥΞΗ ΔΟΝΤΙΩΝ

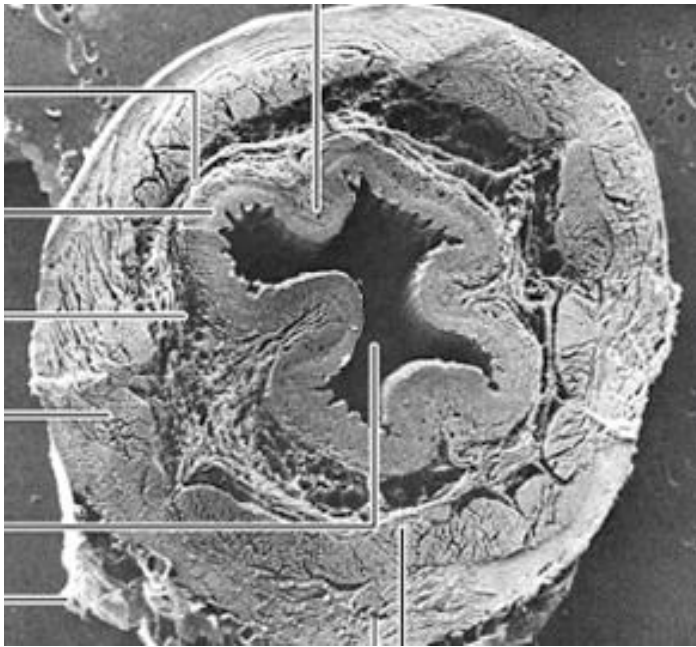
## Έκφυση οδόντα



- με την **έκφυση του δοντιού** εκφύλιση αδαμαντινικού οργάνου και αδαμαντινοβλαστών (δεν αντικαθίστανται),
- Ο οδοντικός σάκος δίνει οστεϊνοβλάστες (εναπόθεση **οστεΐνης**) και σχηματισμός περιοδοντικού συνδέσμου



Συνέχεια με τον γαστρεντερικό σωλήνα!



Καλό διάβασμα!