

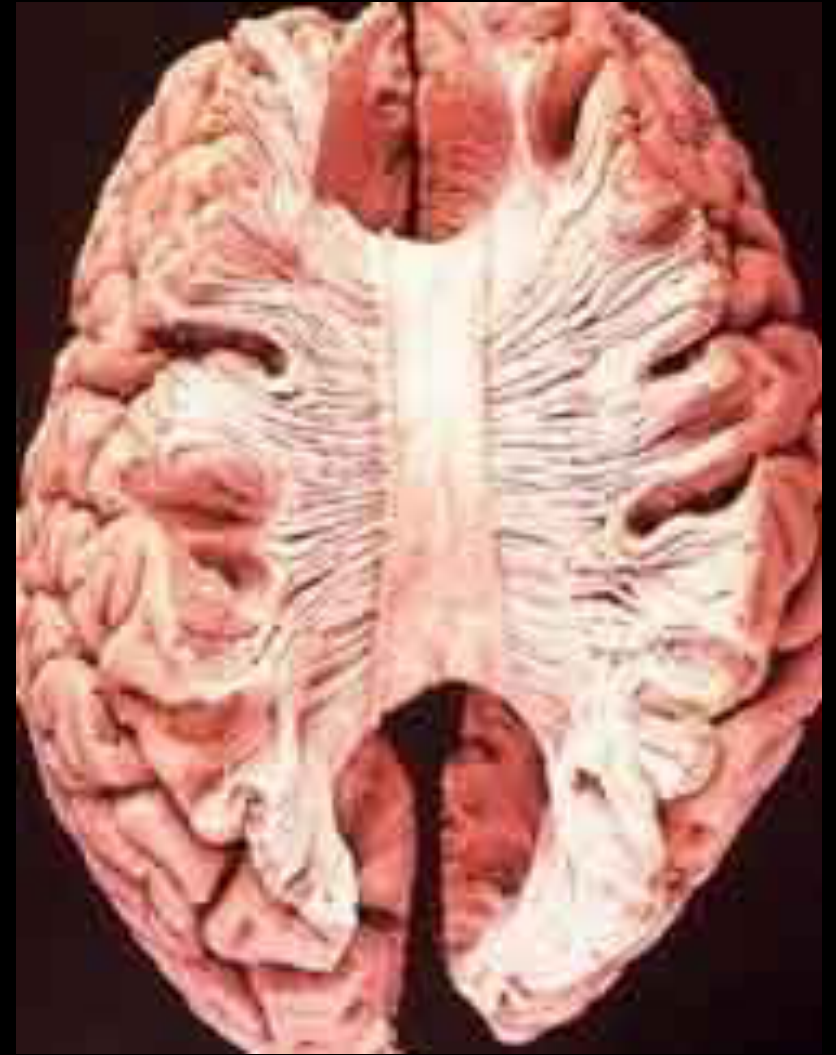
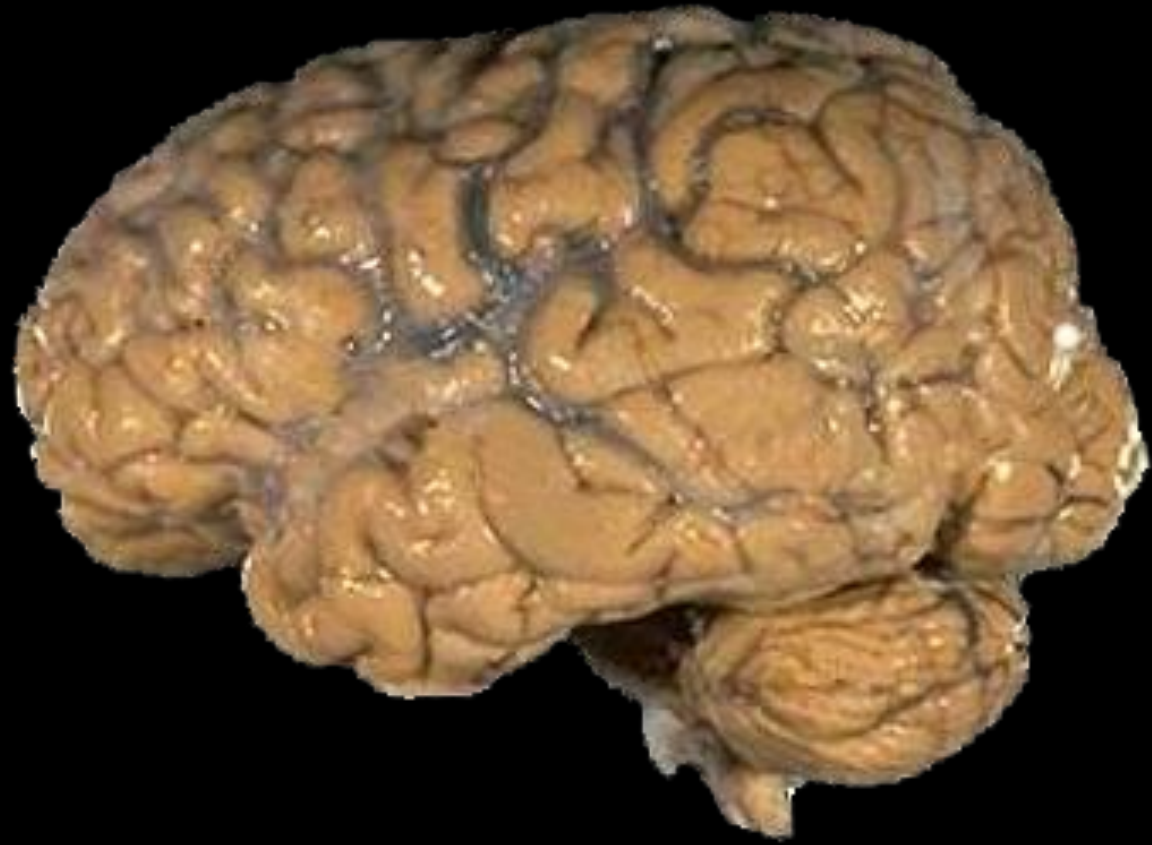
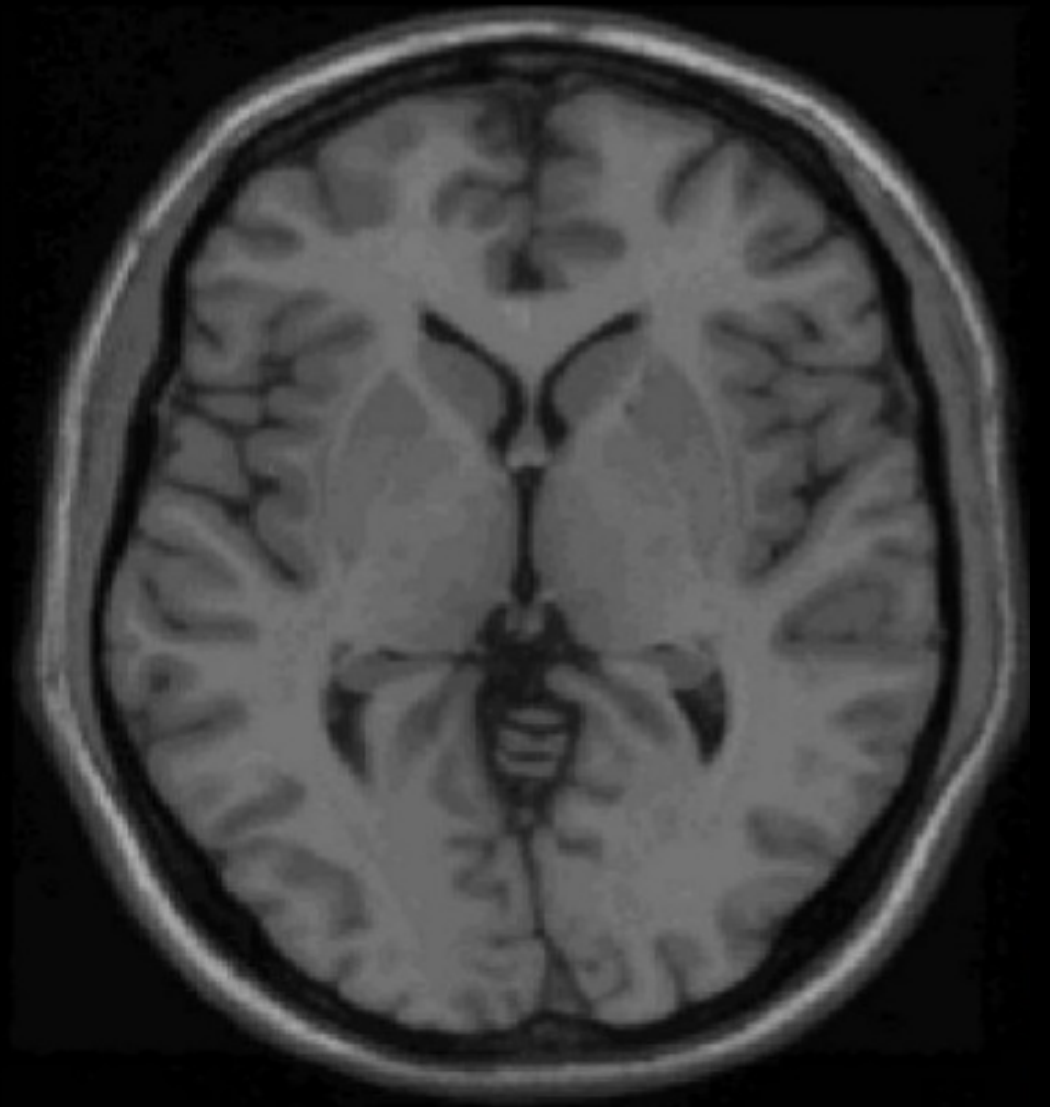
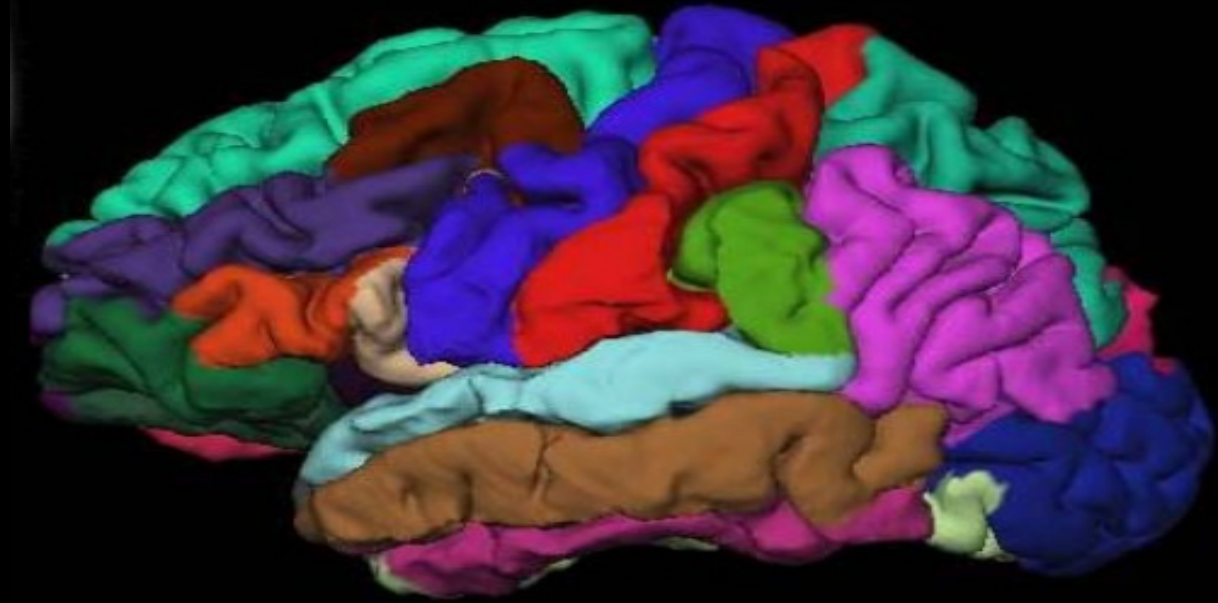
Πανεπιστήμιο Θεσσαλίας
Σχολή Επιστημών Υγείας
Τμήμα Ιατρικής

Ανατομική προσέγγιση εγκεφάλου με CT/MR



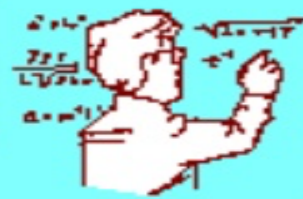Ευτυχία Καψαλάκη
Αναπλ. Καθ. Ακτινοδιαγνωστικής Π.Θ.





Δομική Ανατομία Εγκεφάλου

Modern voice originates in the left hemisphere.



Math



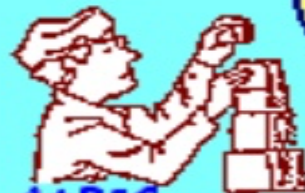Language



Science



Writing



$A+B=C$

Logic

Left Hemisphere

- Analytical Processing
- Language
- Right Hand
- Right Body-side
- Time Sequencing

Right Visual Field



Dance

Ancient Bicameral God/voice originated in the right hemisphere.



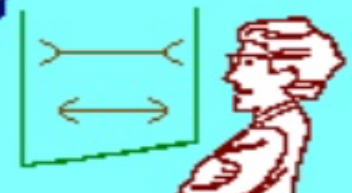Sculpture



Art Appreciation



Music Appreciation




Perception

Right Hemisphere

- Global, Holistic Processing
- Recognizing Faces
- Tone of Voice
- Visuospatial skills
- Left Hand
- Left Body-side
- Musical Ability
- Emotions
- Humor/Metaphor

Left Visual Field



CORPUS CALLOSUM

Look at the chart and say the COLOUR
not the word

YELLOW BLUE ORANGE

BLACK RED GREEN

PURPLE YELLOW RED

ORANGE GREEN BLACK

BLUE RED PURPLE

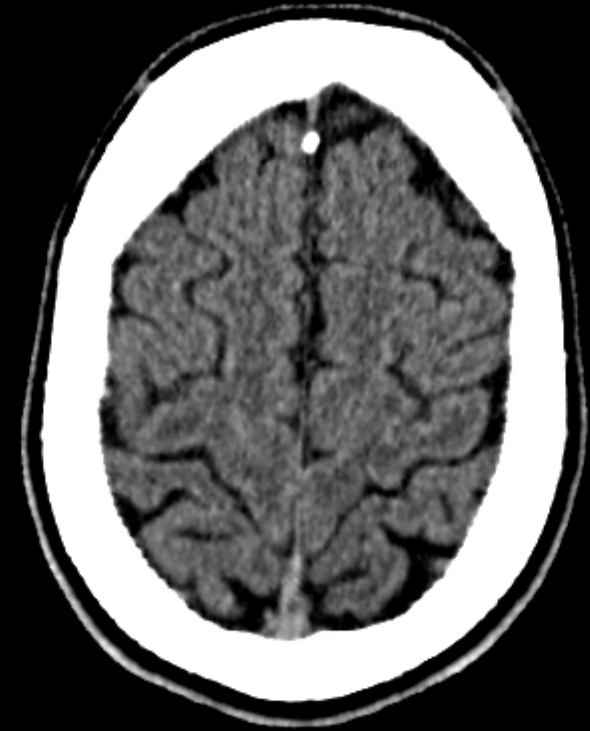
GREEN BLUE ORANGE

Left - Right Conflict

Your right brain tries to say the colour but
your left brain insists on reading the word.

Μέθοδοι απεικόνισης εγκεφάλου

- Υπολογιστική / Αξονική Τομογραφία (CT)
- Μαγνητική Τομογραφία (MRI)
- Το κλειδί της διάγνωσης είναι η ανατομία



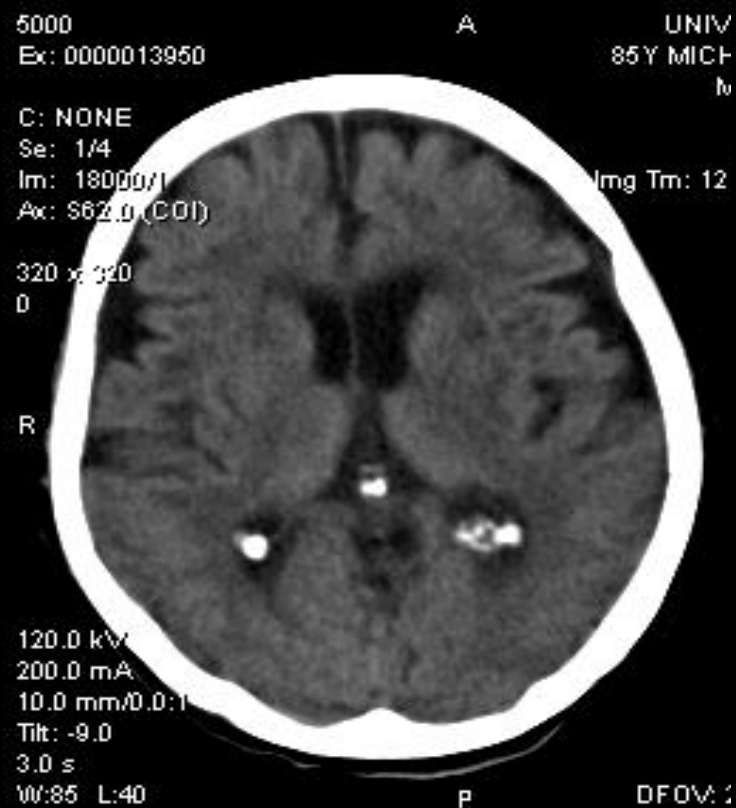
CT

- Ακτινοβολία
 - Εγκάρσια απεικόνιση
 - Ανασυνθέσεις σε πολλαπλά επίπεδα.
-
- Μονάδες Hounsfield
 - Πυκνότητα ιστών

Hounsfield Units

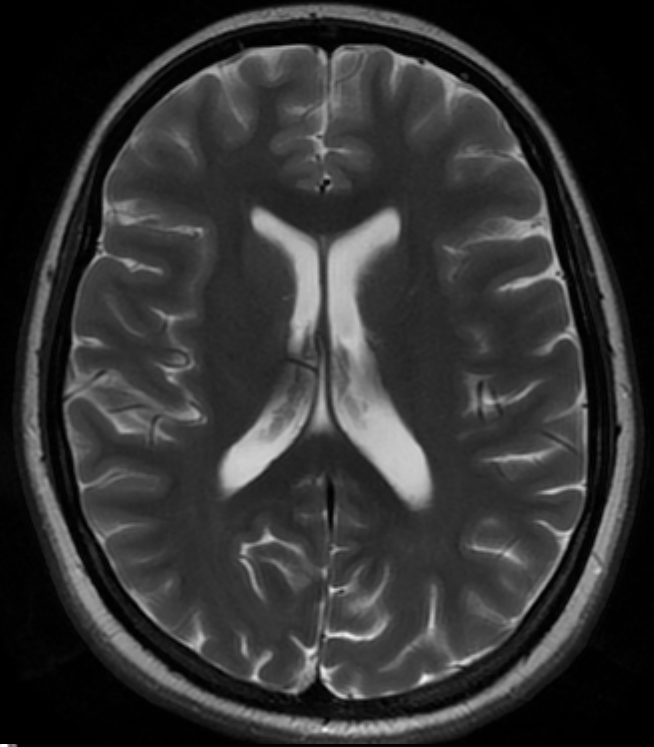
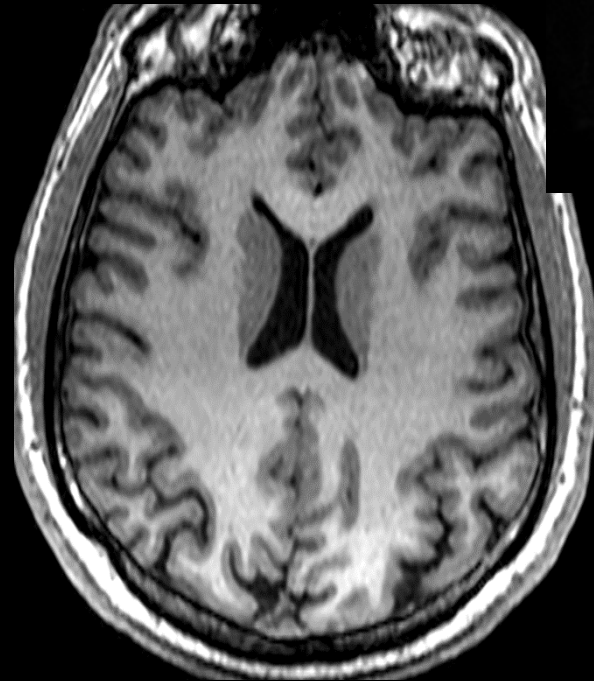
Air	Fat	Fluid	WM	GM	Soft tissue	Bone
-1000	-100	0	20-30	30-40	50-80	1000

HU



MRI

- Χωρίς ακτινοβολία
- Απεικόνιση σε πολλαπλά επίπεδα
- Καλύτερη διαφοροποίηση ιστών
- Πολλαπλές «ακολουθίες»



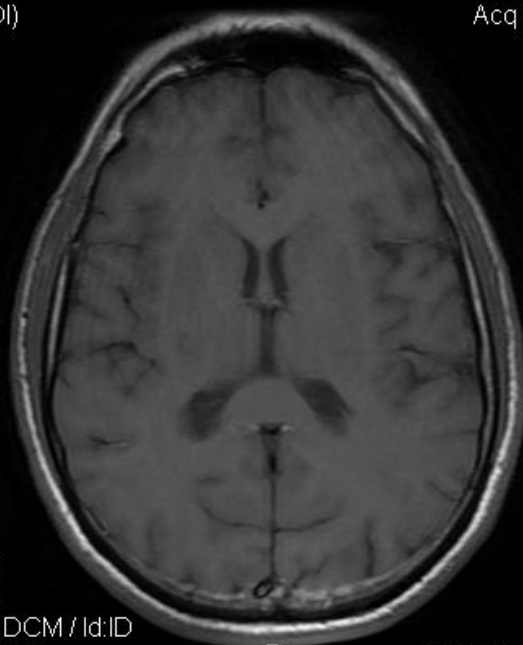
Ακολουθίες σε ΜΤ

- T1 - καλύτερη αντίθεση ιστών
- T2 - ανάδειξη οιδήματος και νερού

Ax: S4.5 (COI)

R_i

ET: 3
TR: 520.0
TE: 12.3
HDNV Head
5.0thk/1.0sp
Id:DCM / Lin:DCM / Id:ID
W:3629 L:1814



P_i

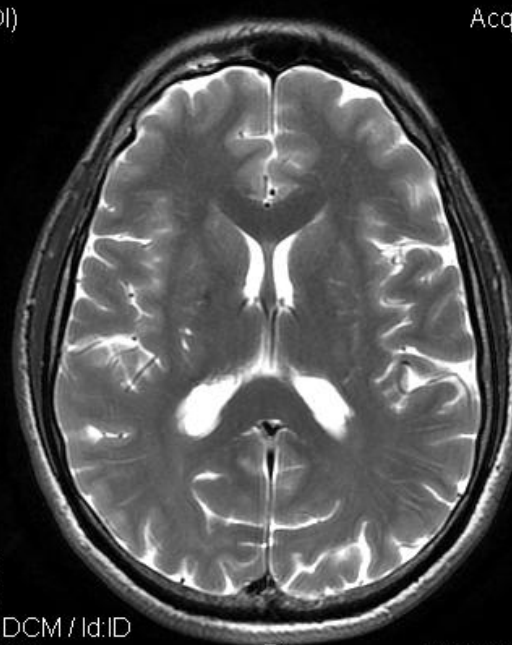
DFOV: 24.0 x 24.0cm

Acq Tm: 14:13:13 Ax: S4.5 (COI)

384 x 224

L_s R_i

ET: 19
TR: 2820.0
TE: 108.5
HDNV Head
5.0thk/1.0sp
Id:DCM / Lin:DCM / Id:ID



P_i

DFOV: 24.0 x 24.0cm

Acq Tm: 14:01:59

416 x 320

L_s

Ειδικές ακολουθίες

- FLAIR: καταστολή νερού
- Fat sat: καταστολή λίπους
- T2*: ανάδειξη αιμοσιδερίνης
- DWI : περιορισμός κινητικότητας νερού

Ac: S4.5 (COI)

Acq Tm: 14:04:20

352 x 224

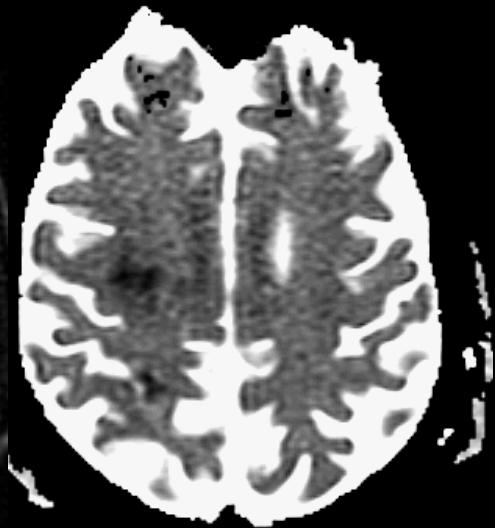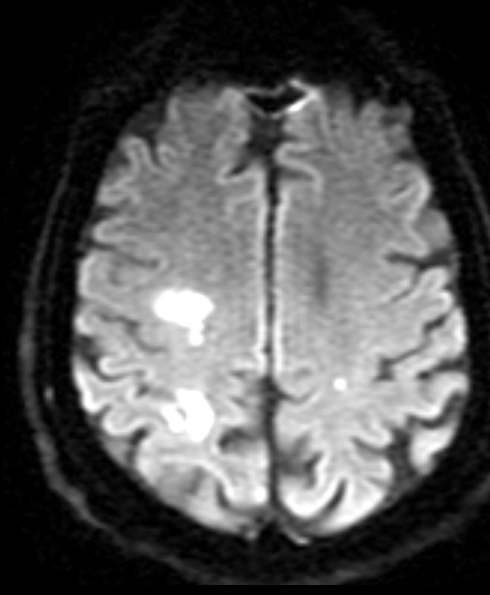
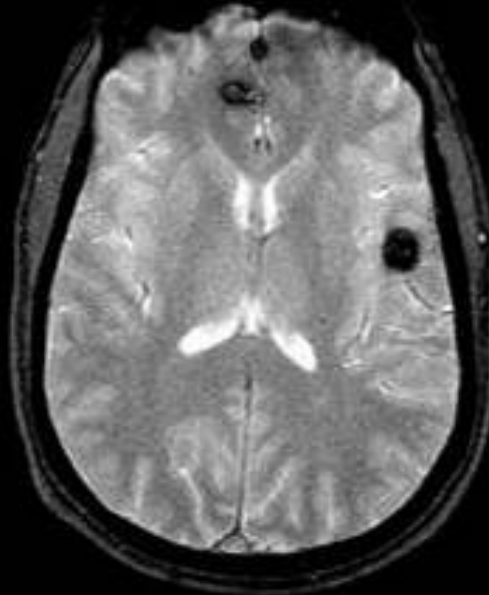
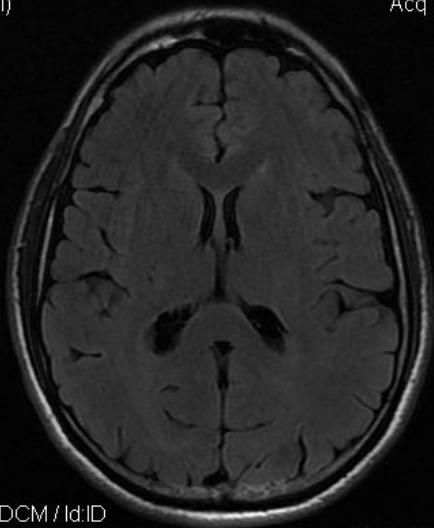
R_i

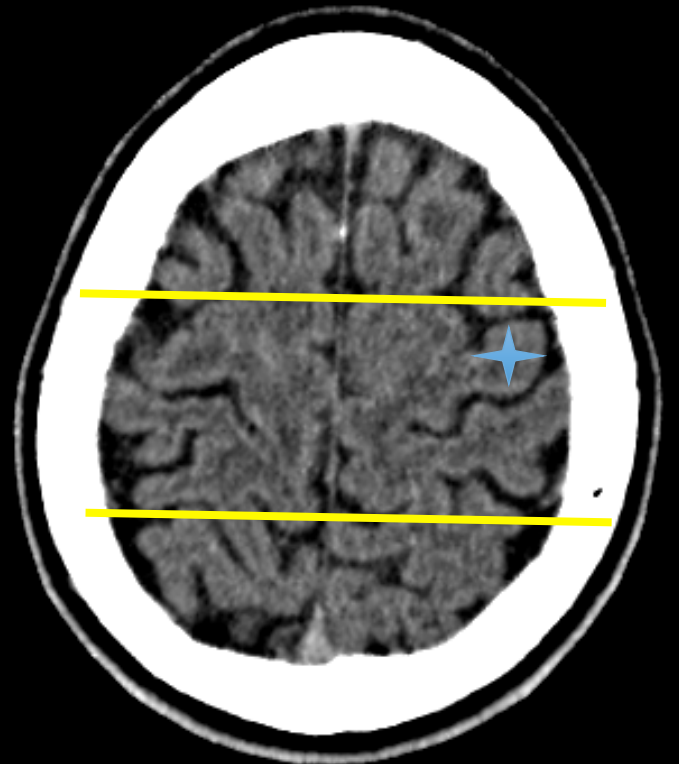
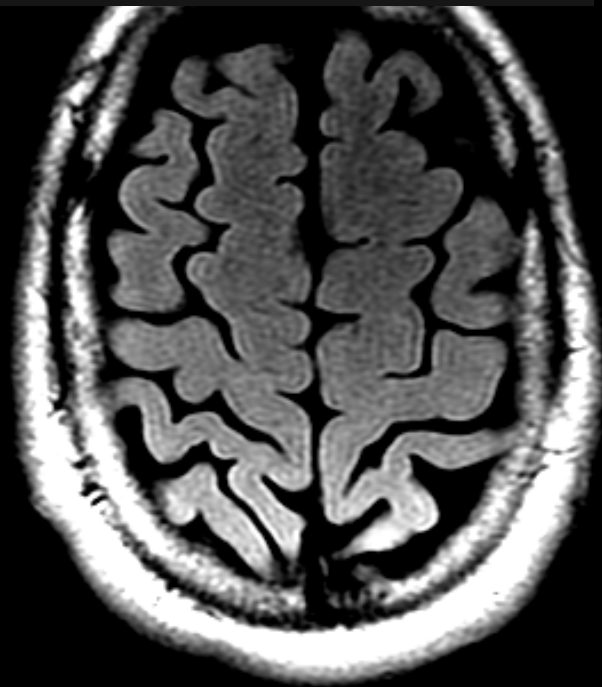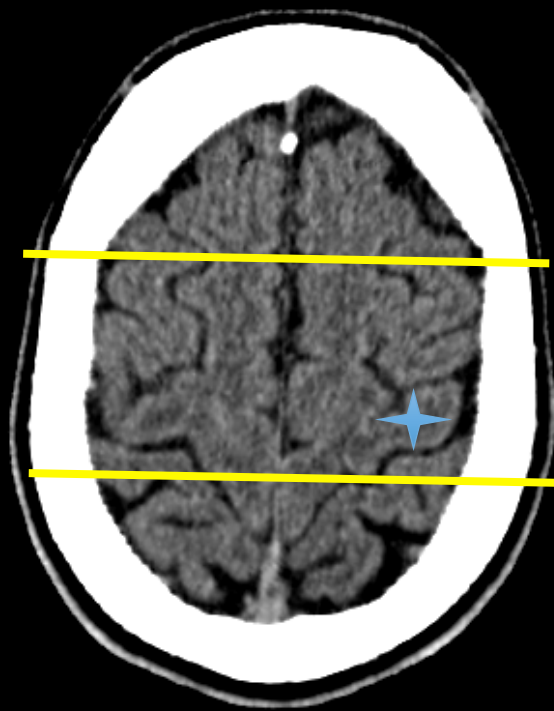
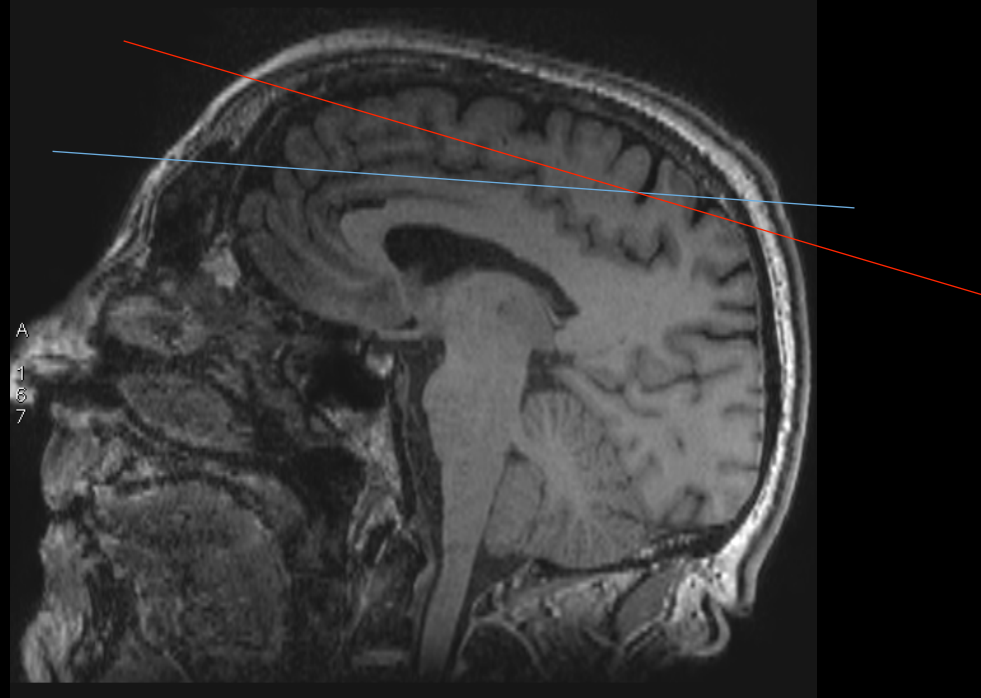
L_s

ET: 1
TR: 8502.0
TE: 134.9
HDNV Head
5.0thk/1.0sp
Id:DCM / Lin:DCM / Id:ID
W:2120 L:1060

P_i

DFOV: 24.0 x 24.0cm

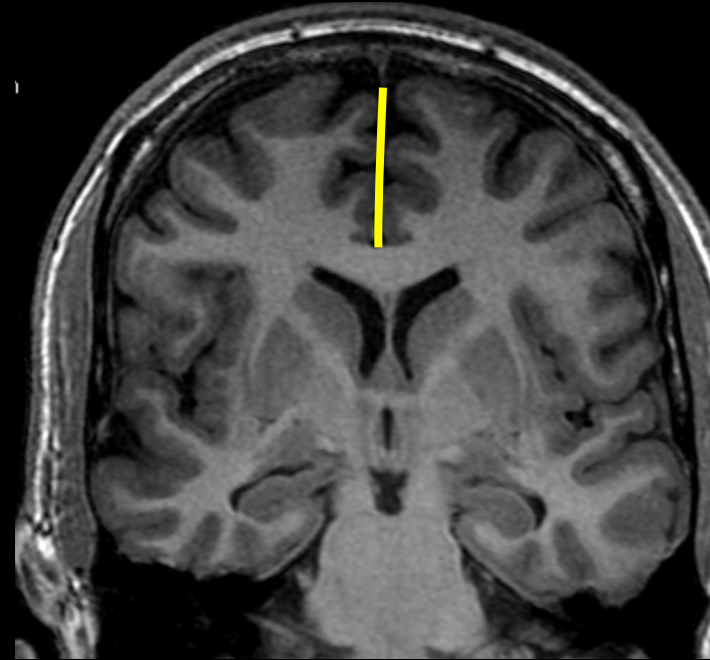
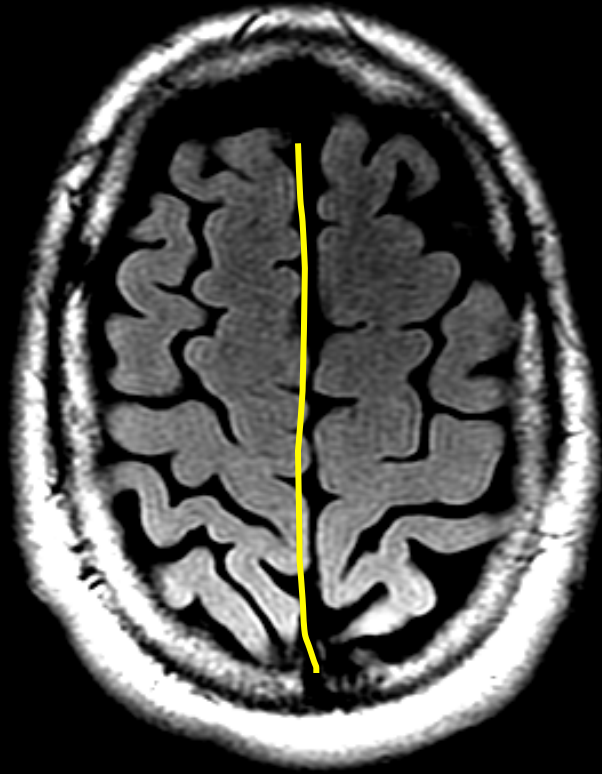



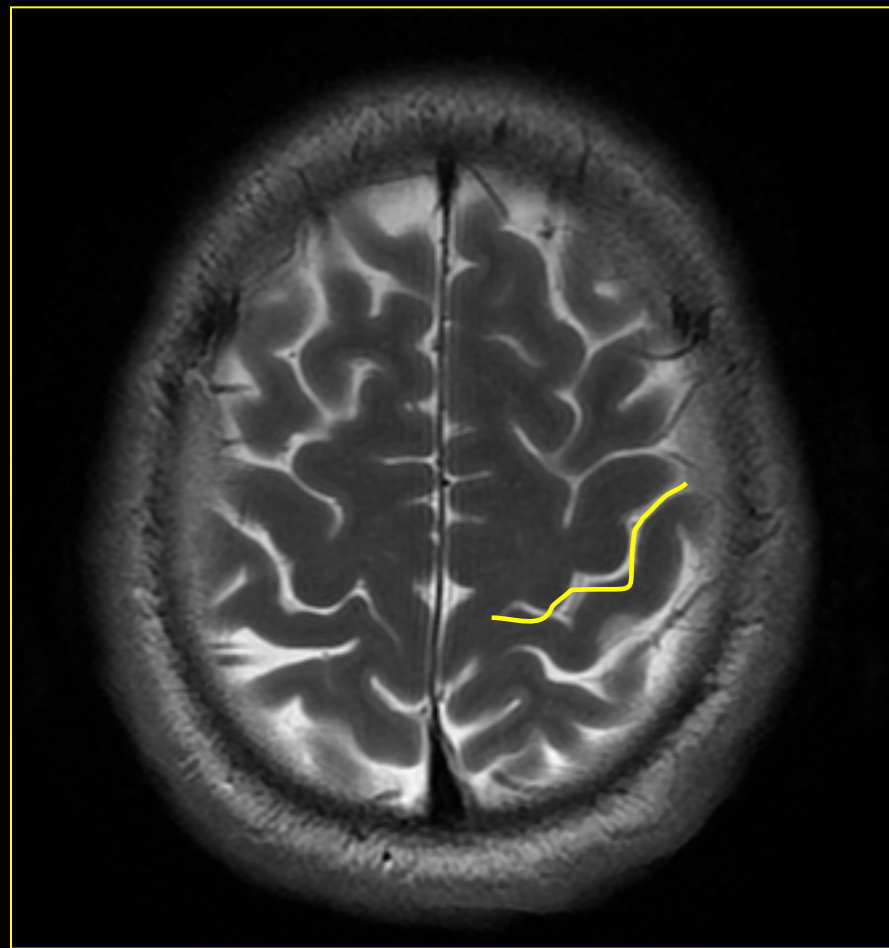
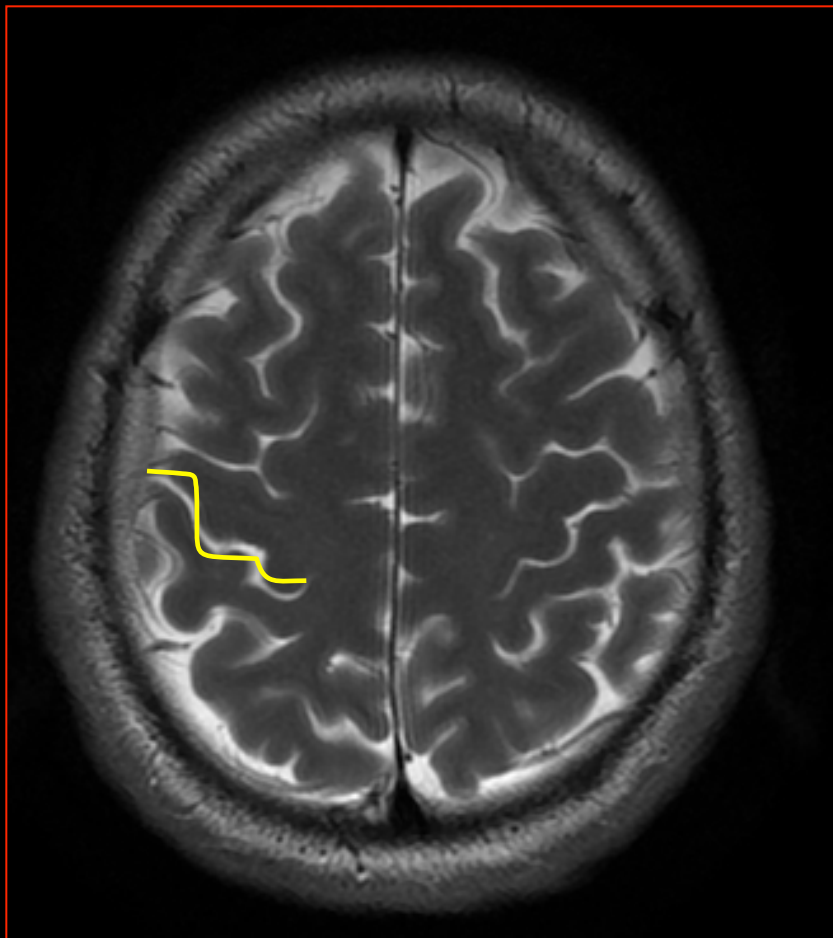
Ανατομία Εγκεφάλου

- Σχισμές / αύλακες → Αποτελούν οδηγιά σημεία για τη διάκριση των λοβών
- Ημισφαίρια - Λοβοί
 - Μετωπιαίος
 - Βρεγματικός
 - Κροταφικός
 - Ινιακός
 - Νήσος του Reil
- Βασικά γάγγλια
- Κοιλίες
- Υποσκληνιδιακός εγκέφαλος

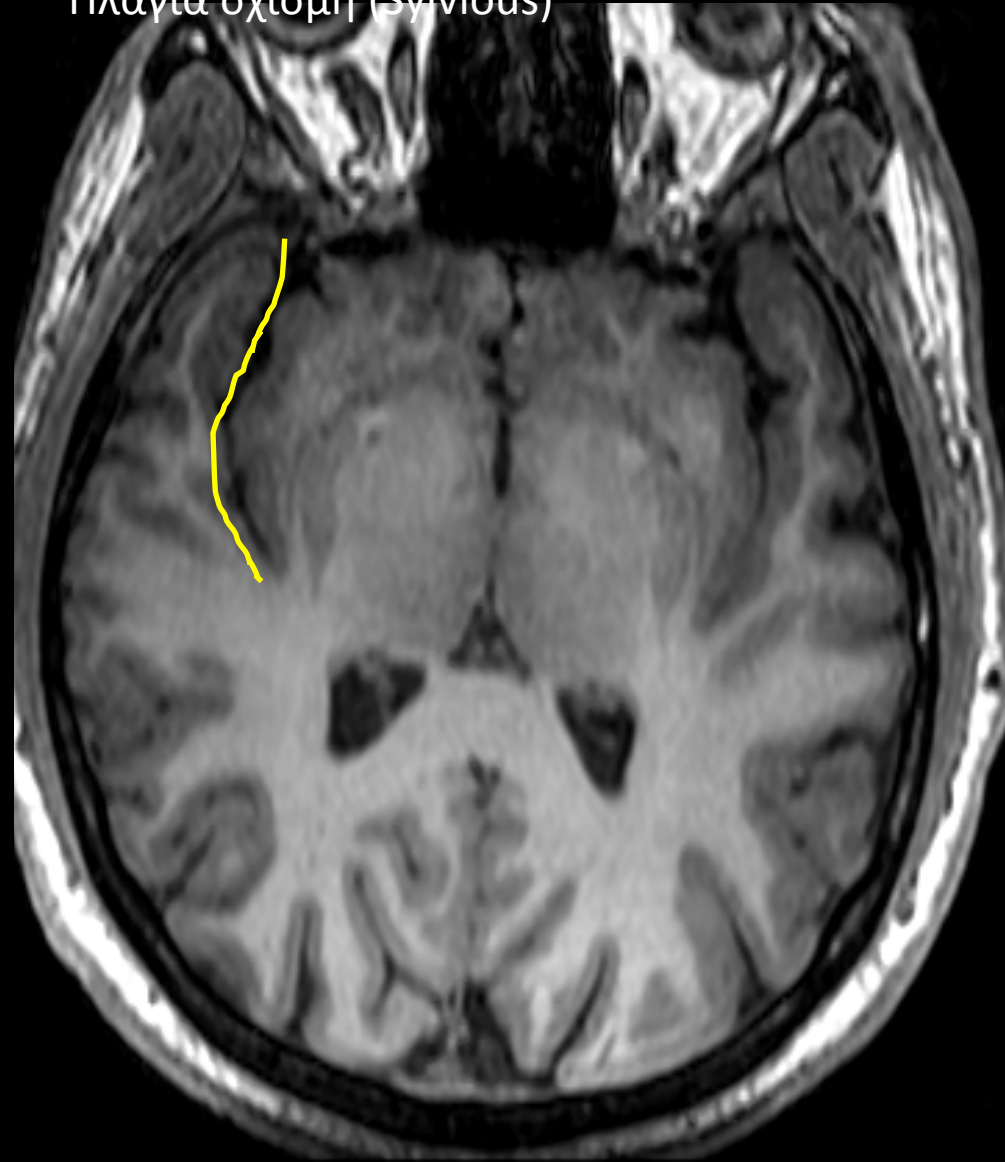
Επιμήκης (διημισφαίριος) σχισμή



Κεντρική αύλακα (Rolando)

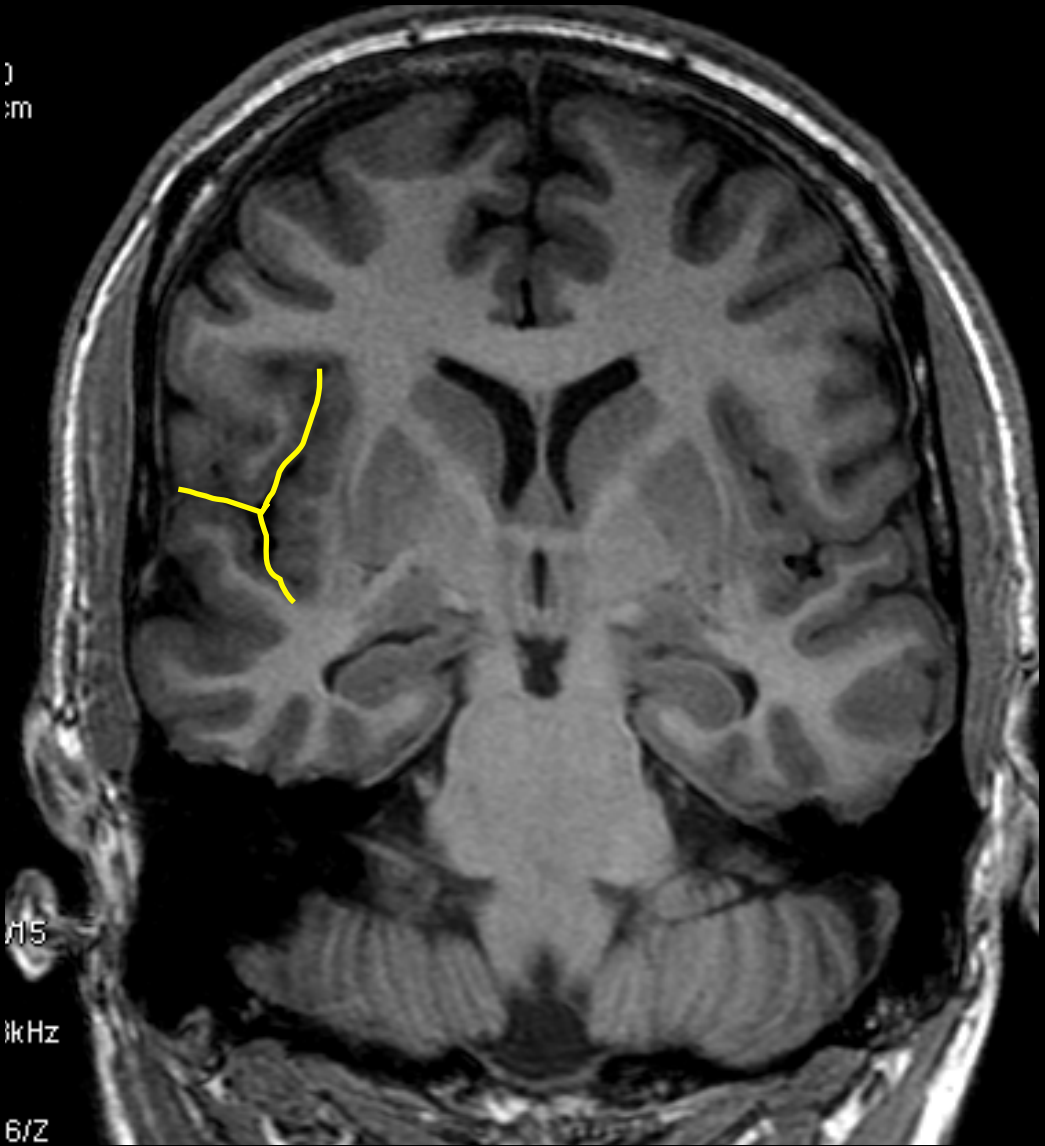


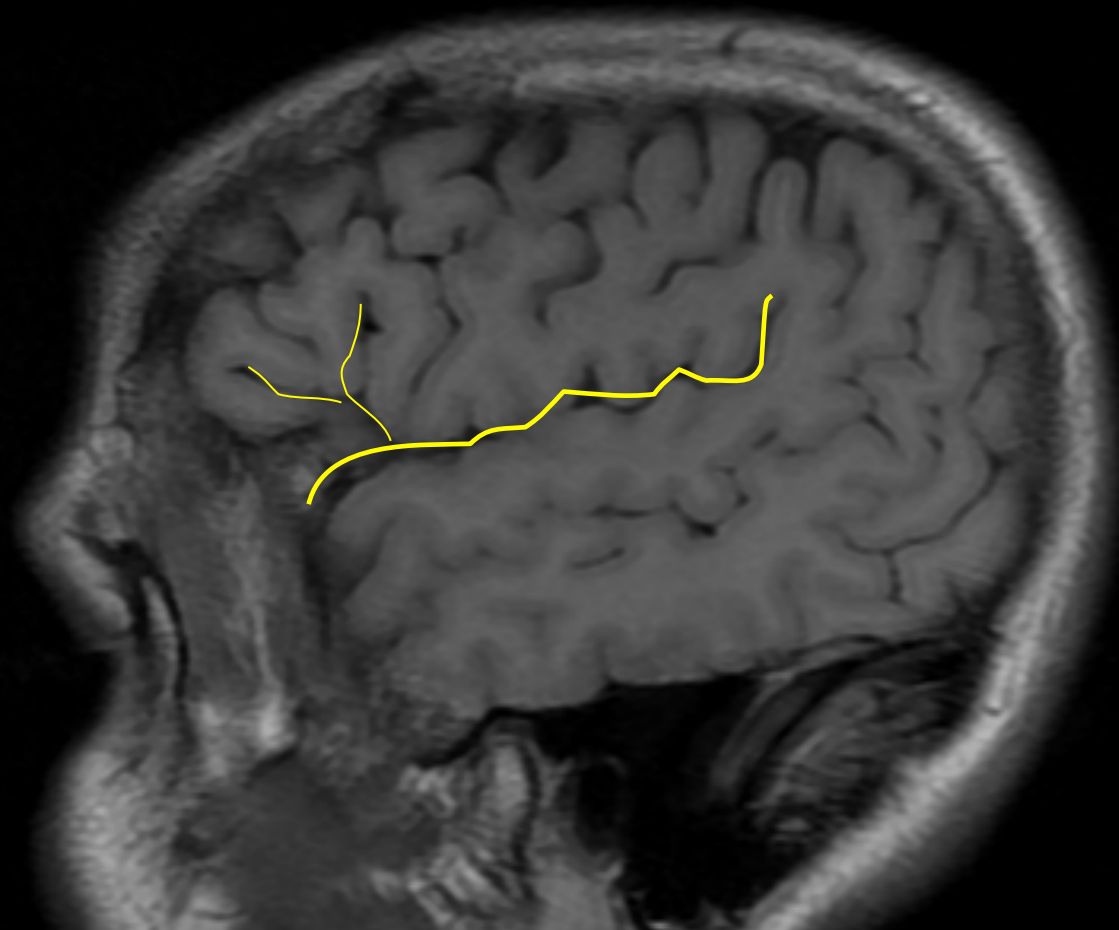
Πλάγια σχισμή (Sylvius)



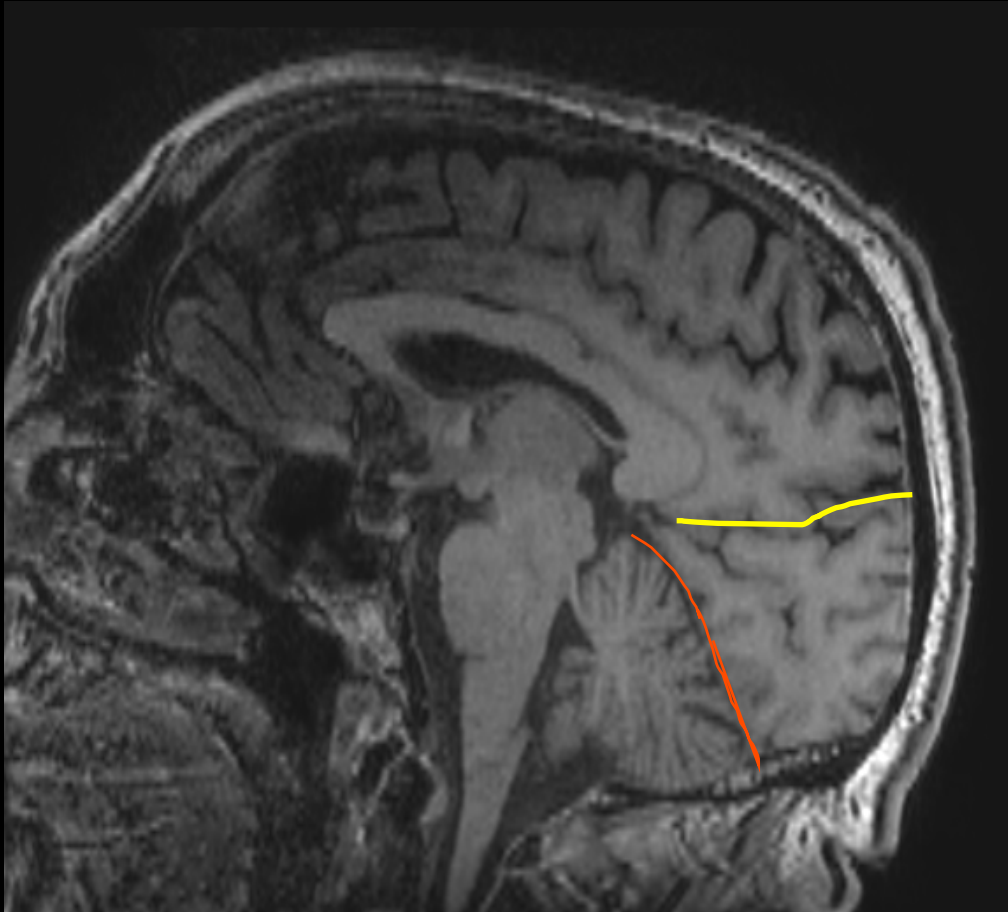
3
:m

115
kHz
6/2

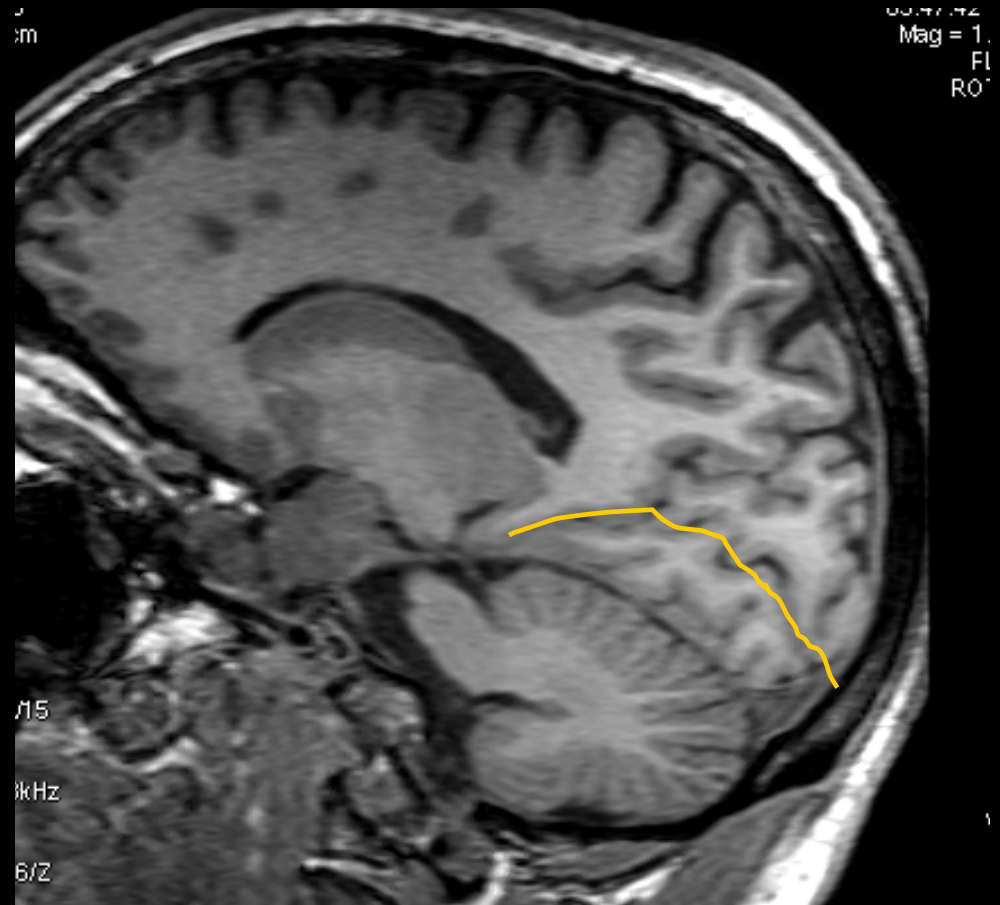




Βρεγματοϊνιακή σχισμή

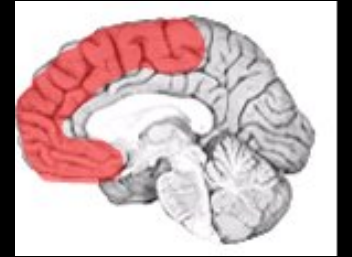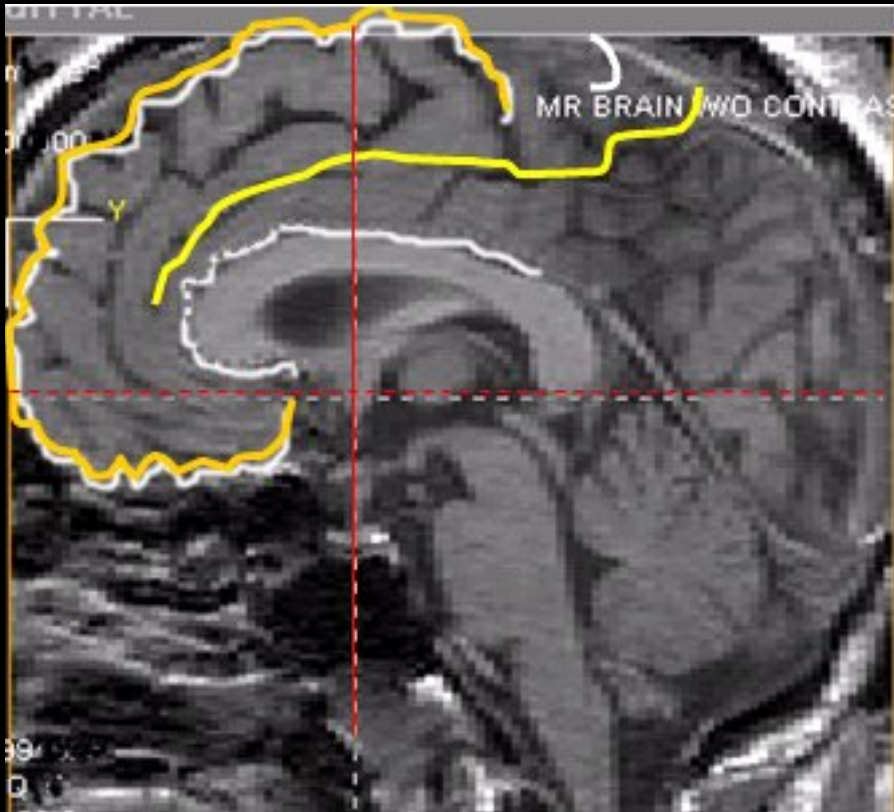


Πληκτραία σχισμή (έσω επιφάνεια)

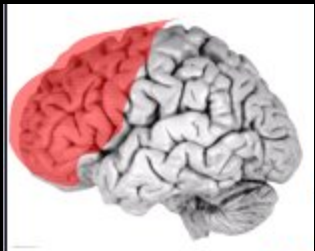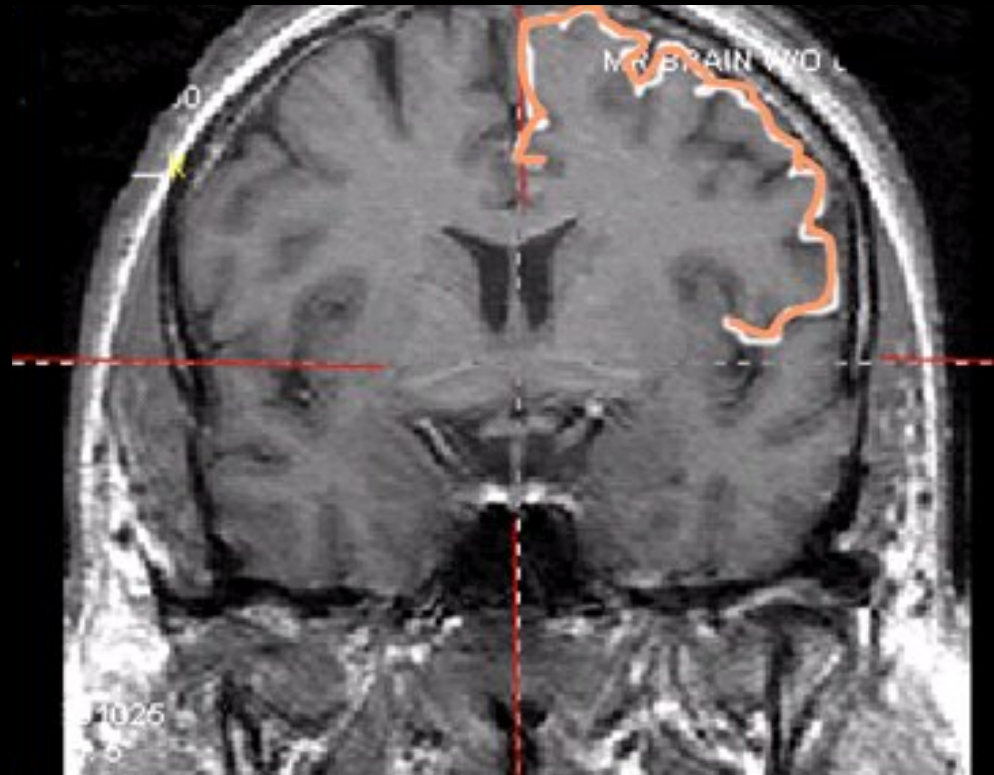


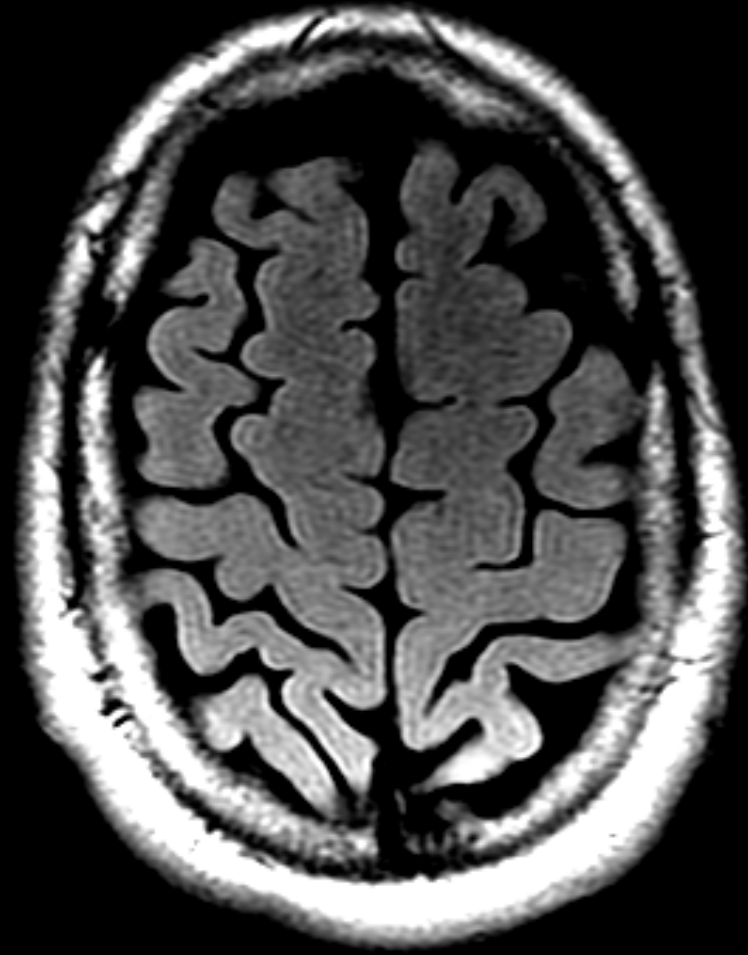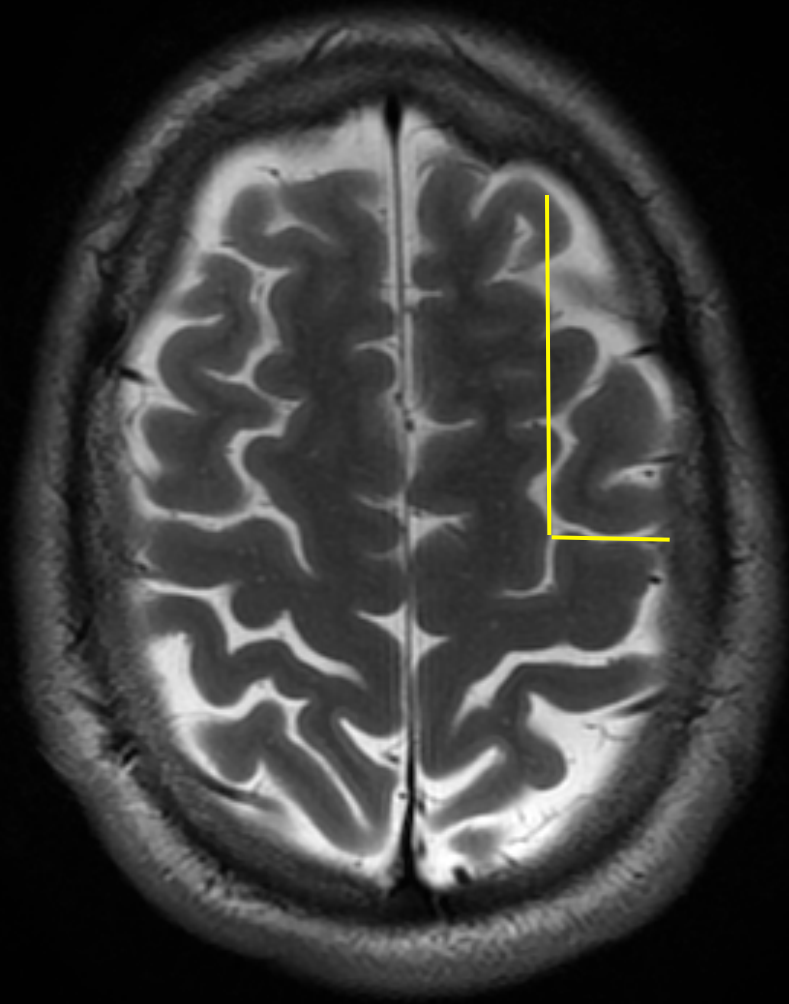
Ανατομία Εγκεφάλου

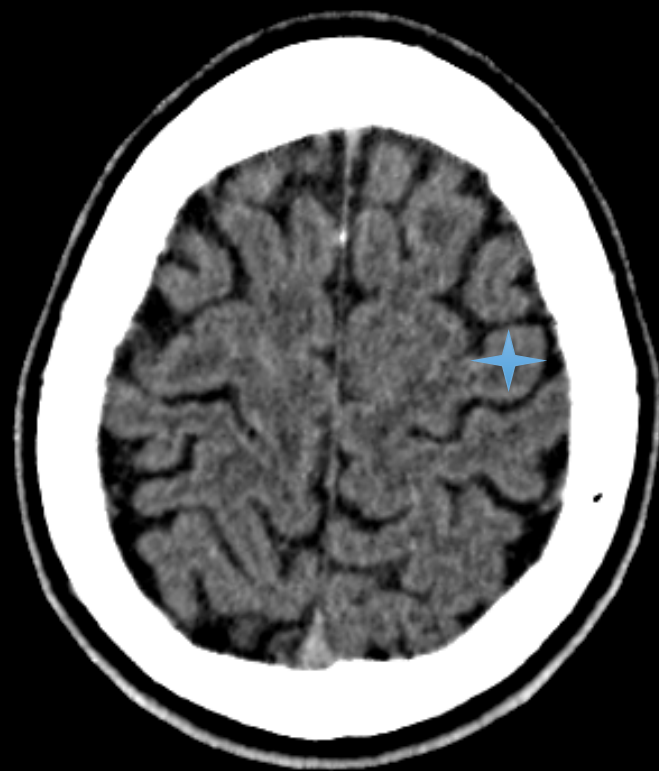
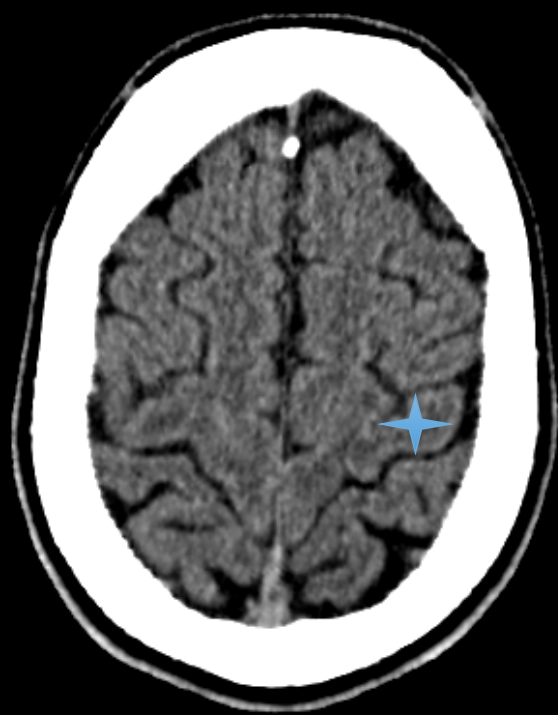
- Σχισμές / αύλακες
- Ημισφαίρια - Λοβοί
 - **Μετωπιαίος**
 - Βρεγματικός
 - Κροταφικός
 - Ινιακός
 - Νήσος του Reil
- Βασικά γάγγλια
- Κοιλίες



Όρια μετωπιαίου λοβού:
κεντρική αύλακα -έλικα προσαγωγίου -
σχισμή Sylvius

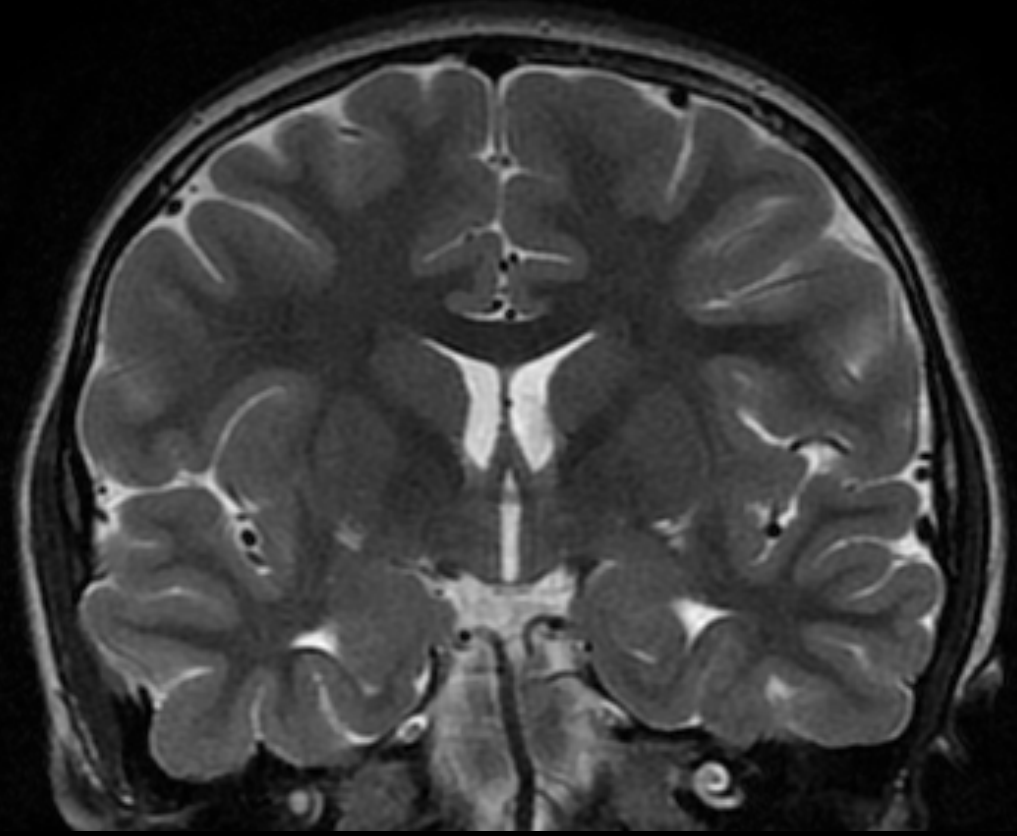
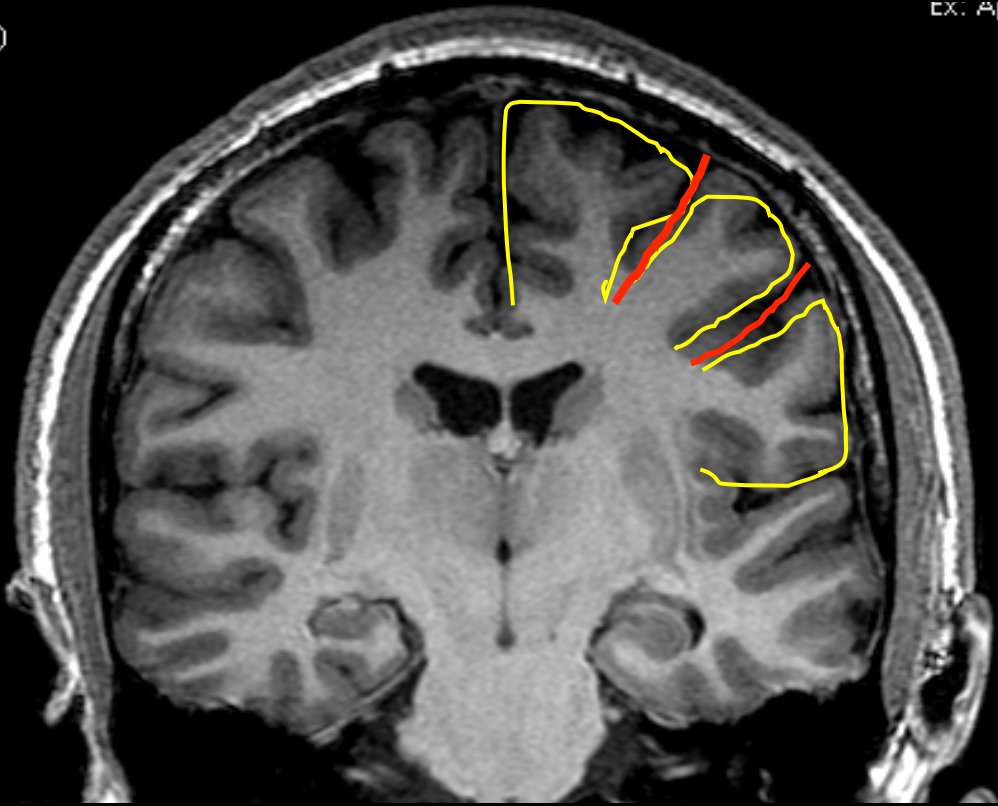


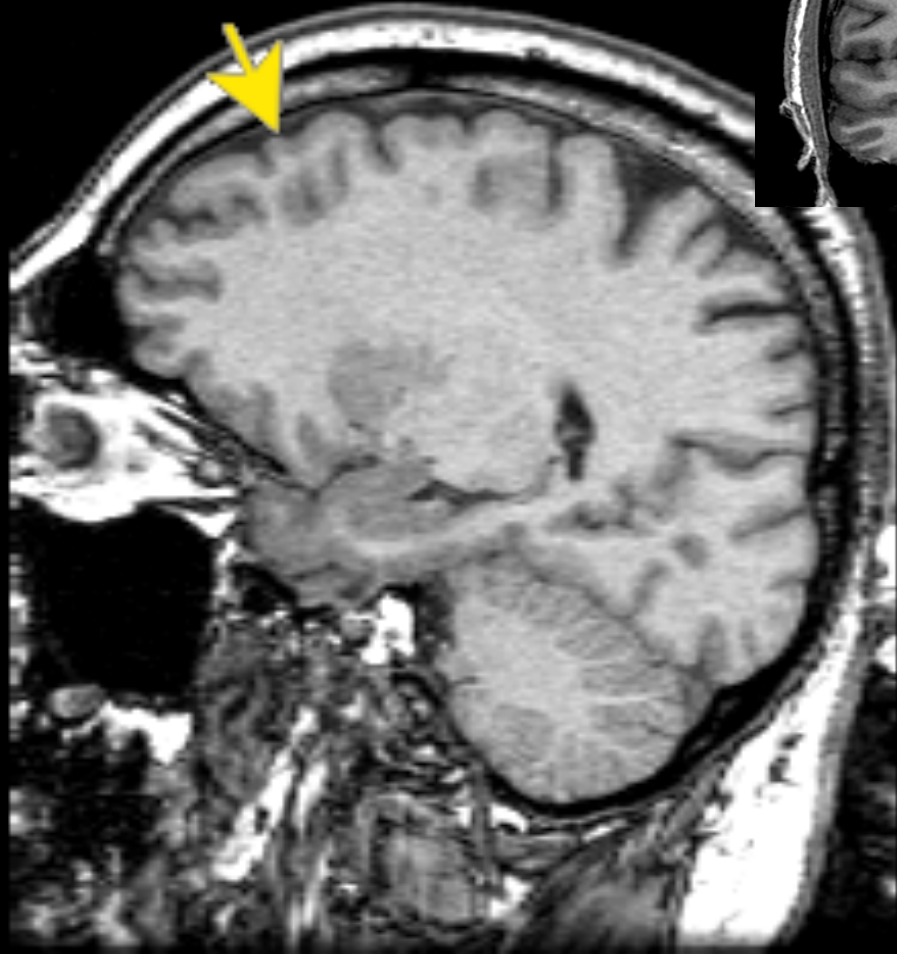




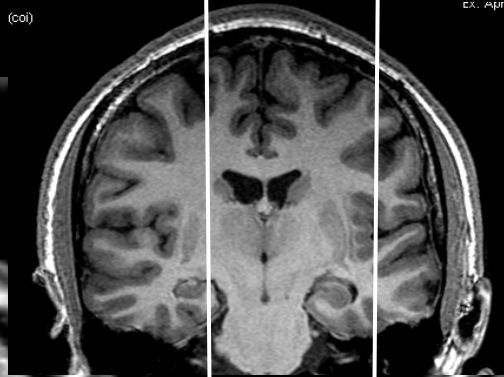
(c01)

ex: Apr.

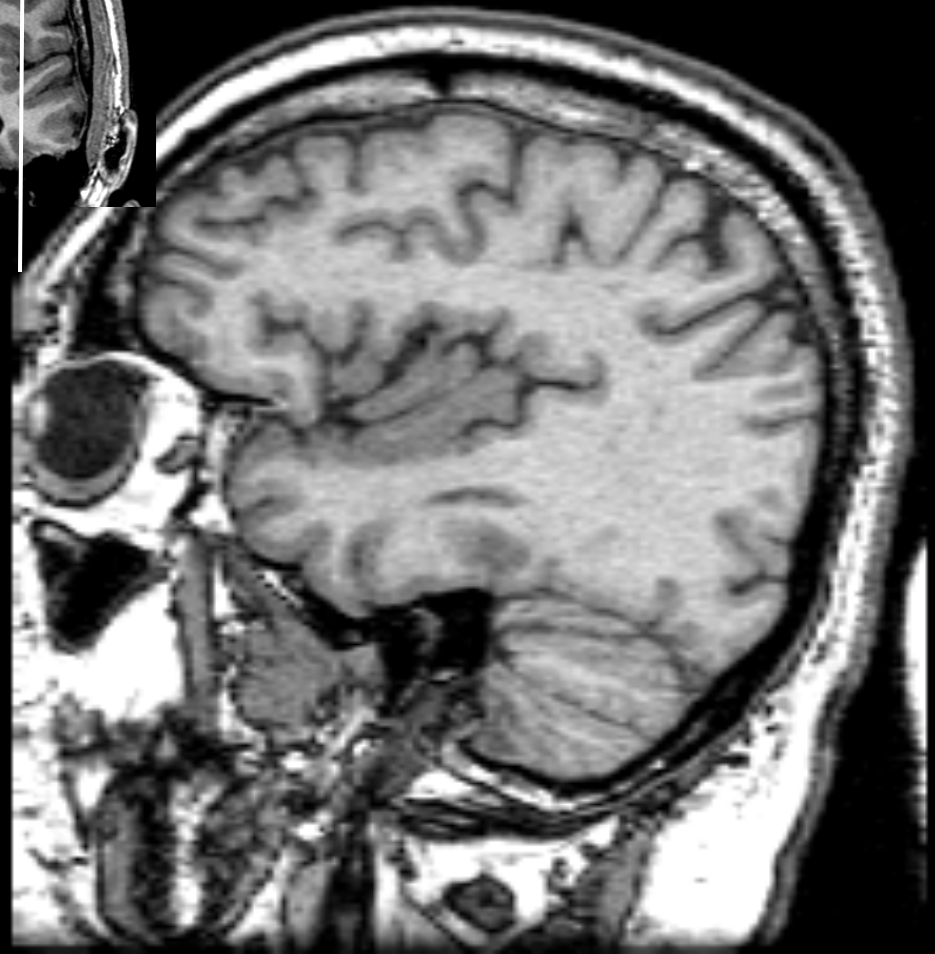



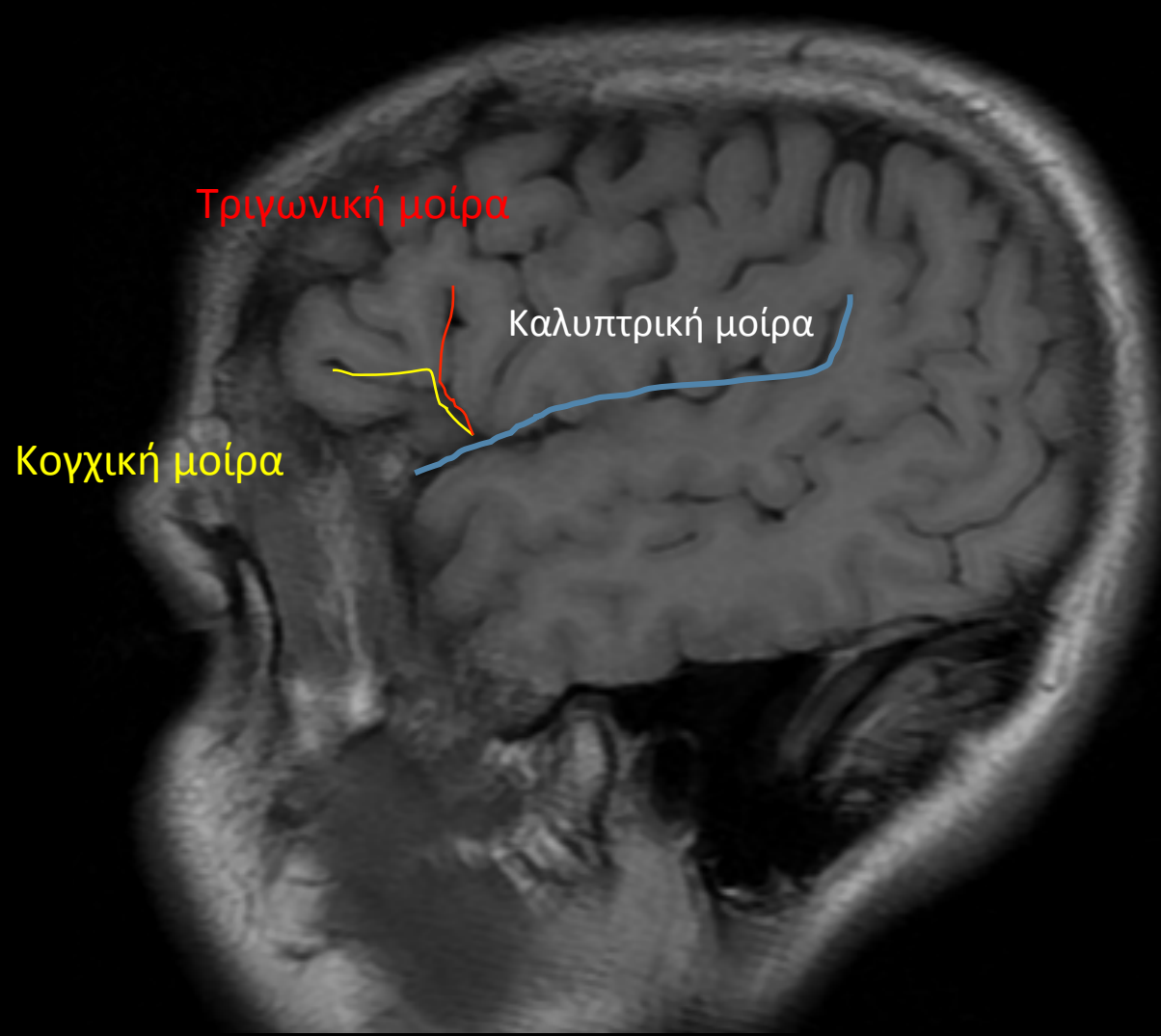
(col)



cx. Apr.

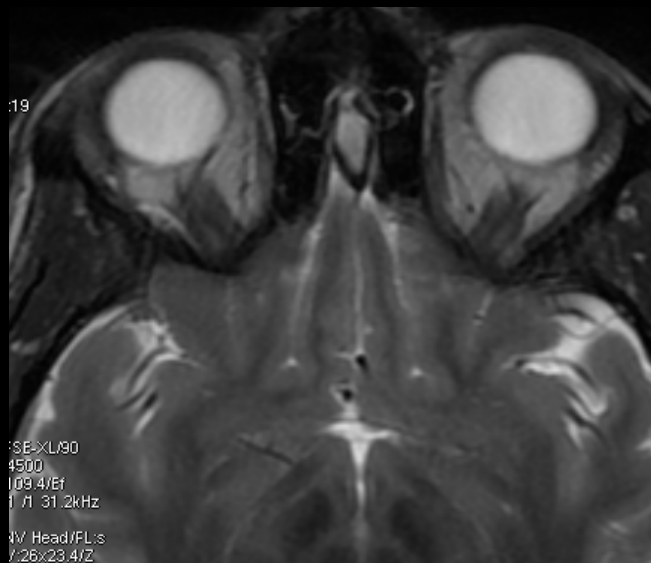


Κάτω Μετωπιαία Έλικα



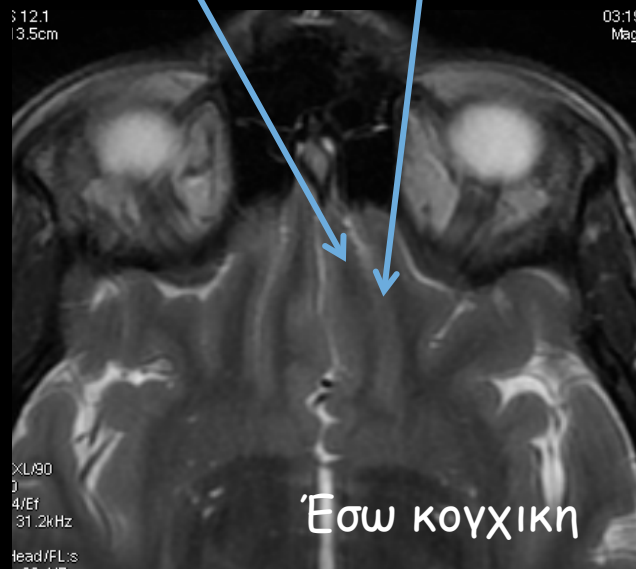Σχισμή του Sylvius
Πρόσθιος οριζόντιος
Πρόσθιος ανιόντας
Οπίσθιος

Κάτω Μετωπιαία Έλικα



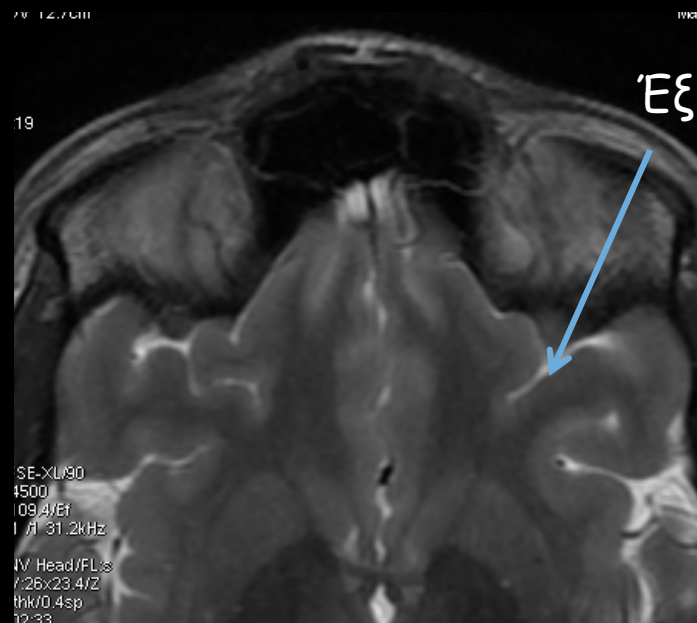
Ευθεία

Οσφρητική

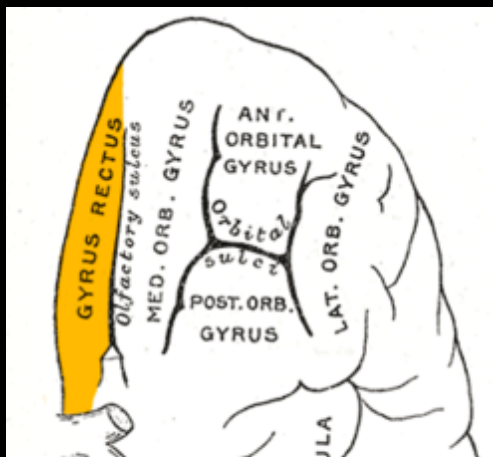


Έσω κογχική

Πρόσθια και Οπίσθια κογχική



Έξω κογχική



Μετωπιαίος λοβός - μορφολογία

Άνω μετωπιαία αύλακα
Κάτω μετωπιαία αύλακα

Άνω μετωπιαία έλικα

Μέση μετωπιαία έλικα

Κάτω μετωπιαία έλικα



Οσφρητική

Ευθεία (*gyrus rectus*)

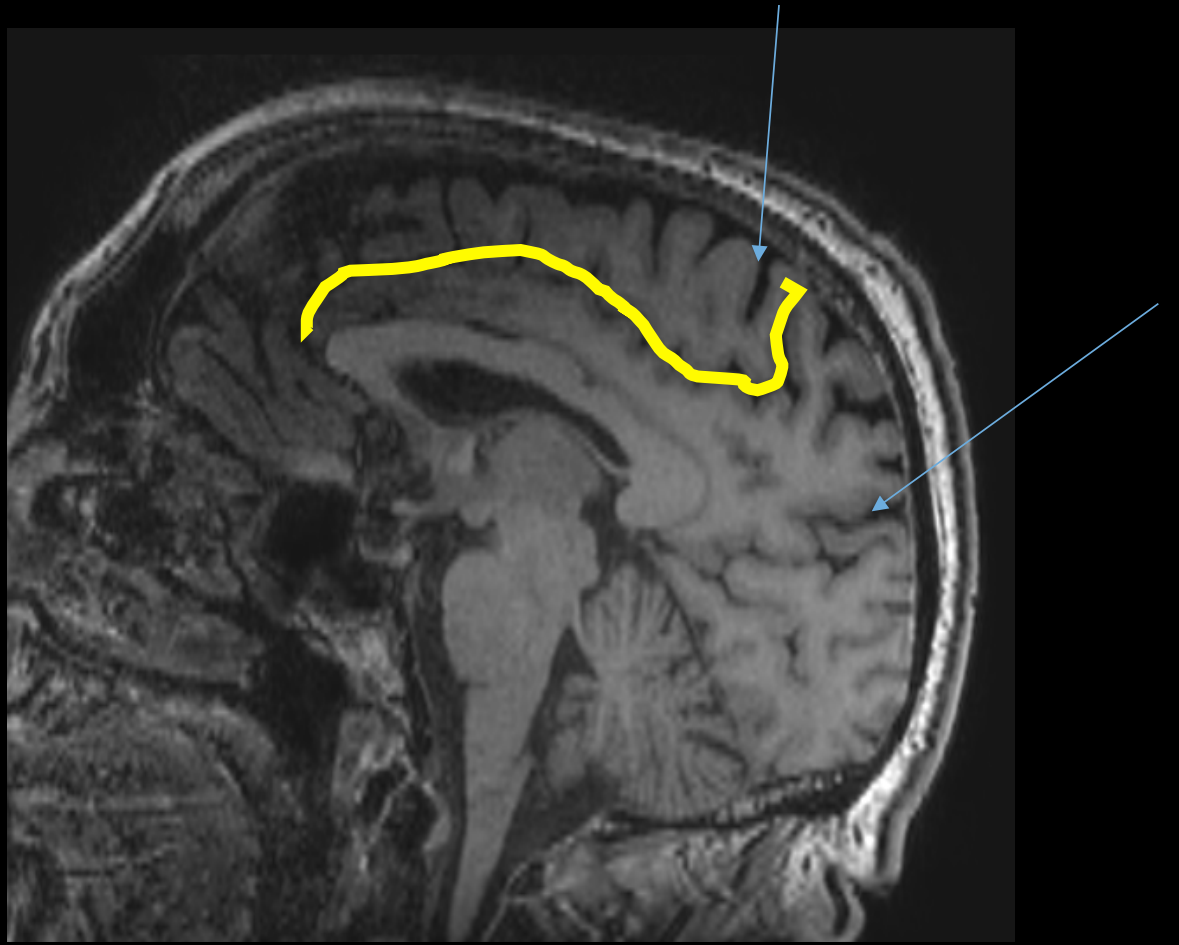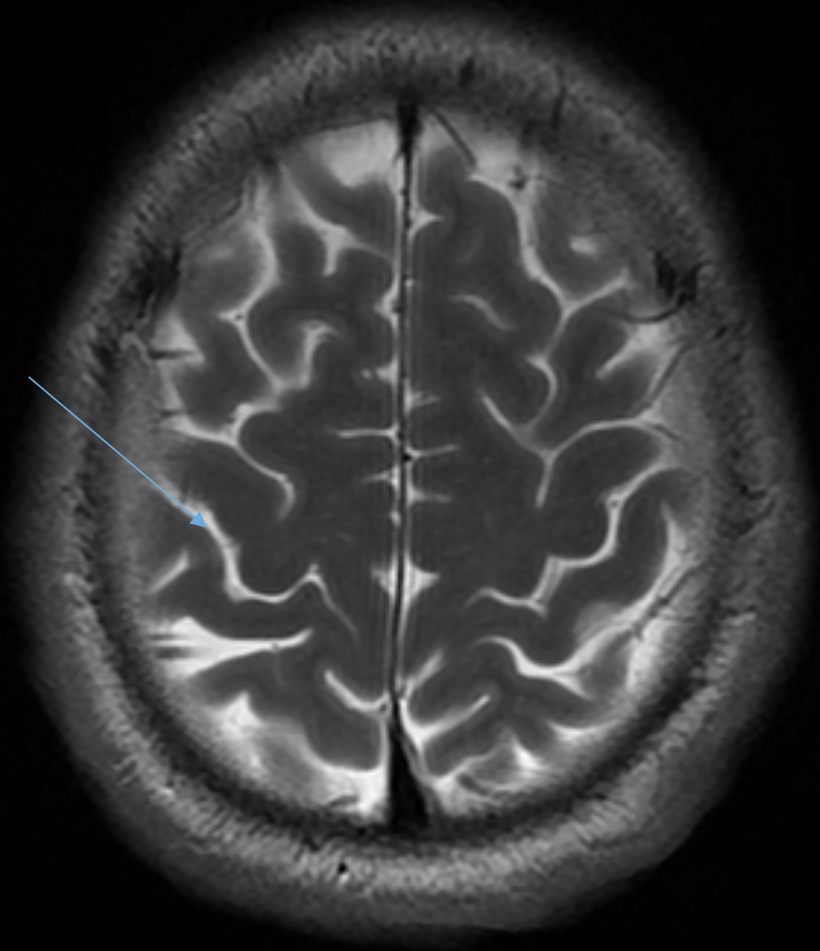
Κογχικές έλικες (πρόσθια, οπίσθια, εξω και έσω)

Μετωπιαίος λοβός - φλοιϊκά κέντρα

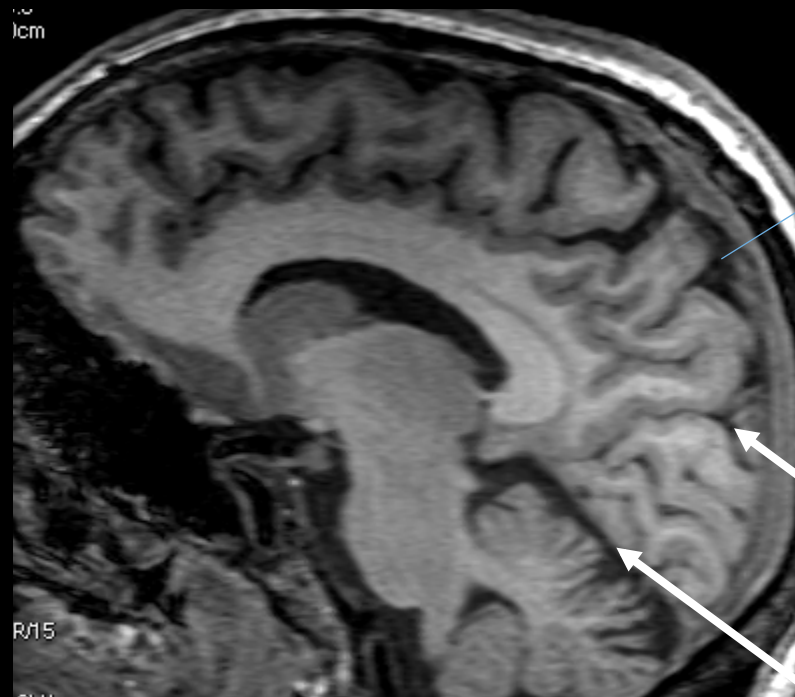
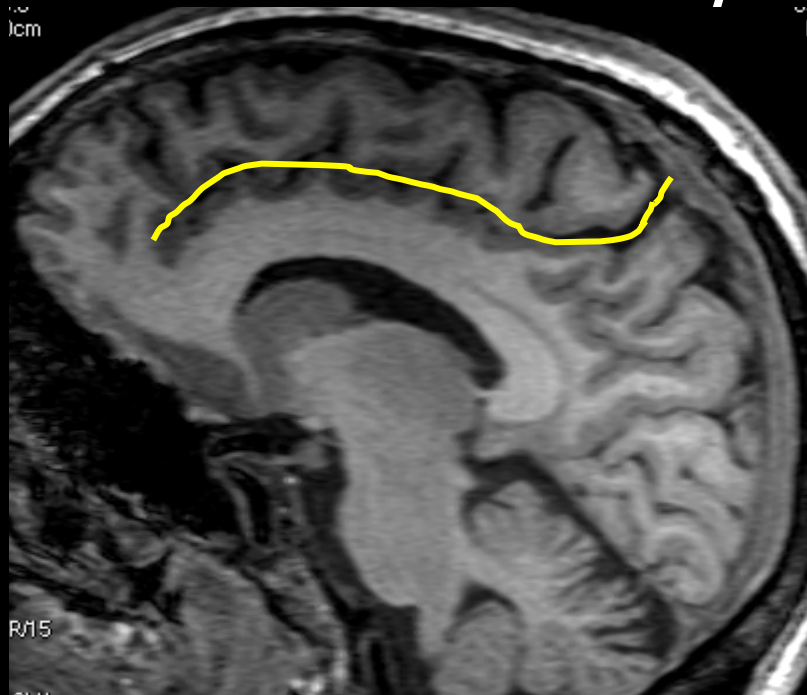- **Κινητικός φλοιός**
 - Πρόσθια κεντρική έλικα εκούσιες κινήσεις - εκτέλεση
 - Ανθρωπάριο Penfield
 - Παράκεντρο λόβιο (ούρηση, αφόδευση)
 - Προκεντρική έλικα
- **Κέντρο κίνησης οφθαλμών**
 - Οπίσθια μέση μετωπιαία έλικα
- **Κέντρο λόγου (Broca)**
 - Καλυπτρική και τριγωνική μοίρα κάτω μετωπιαίας έλικας

Ανατομία Εγκεφάλου

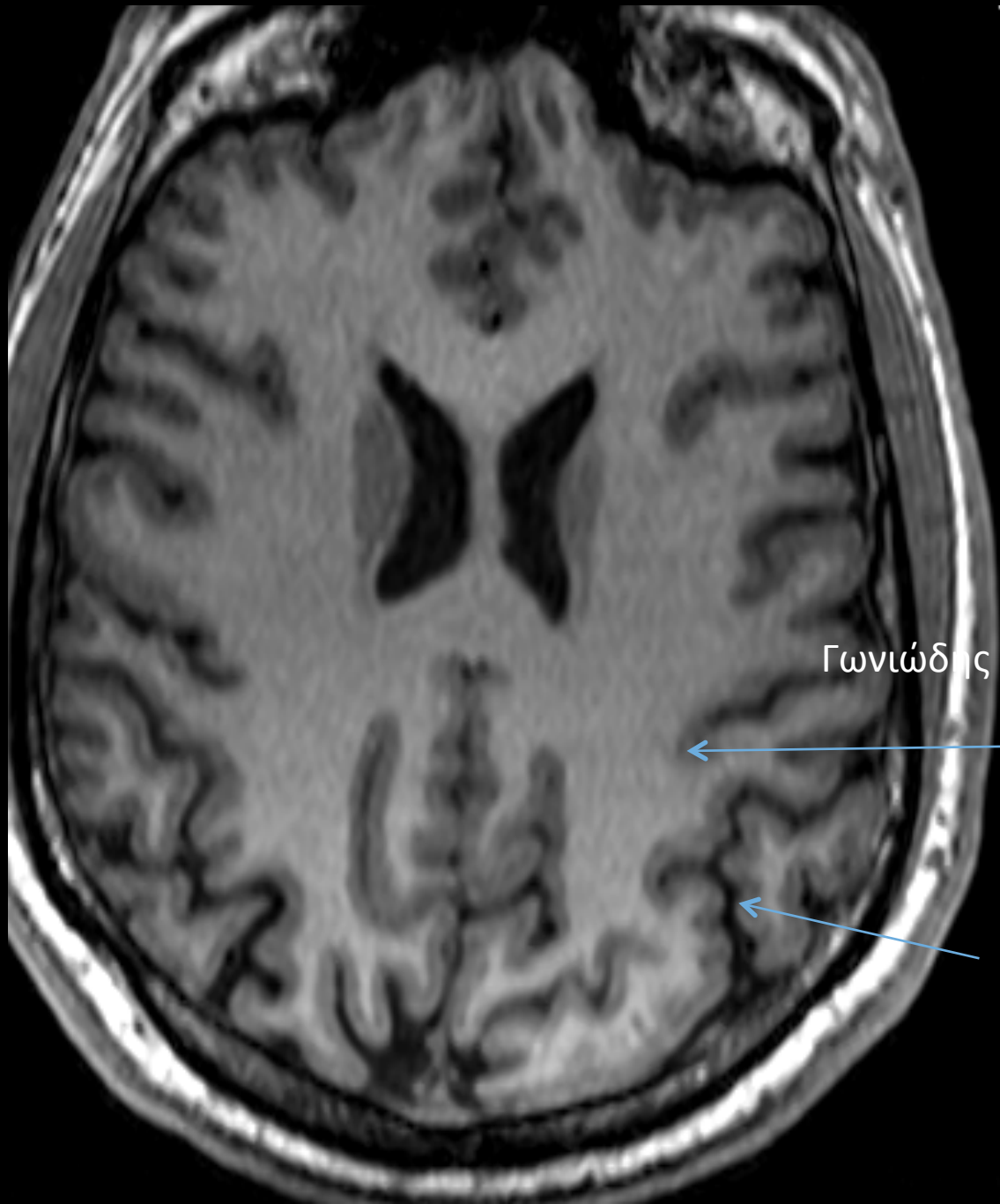- Σχισμές / αύλακες
- Ημισφαίρια - Λοβοί
 - Μετωπιαίος
 - Βρεγματικός
 - Ινιακός
 - Κροταφικός
 - Νήσος του Reil
- Βασικά γάγγλια
- Κοιλίες



Επιχείλιος κλάδος αύλακας προσαγωγίου



Προσφηνοειδές λόβιο

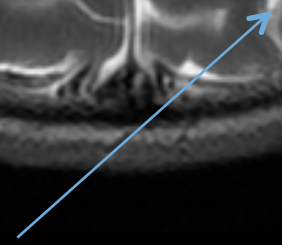
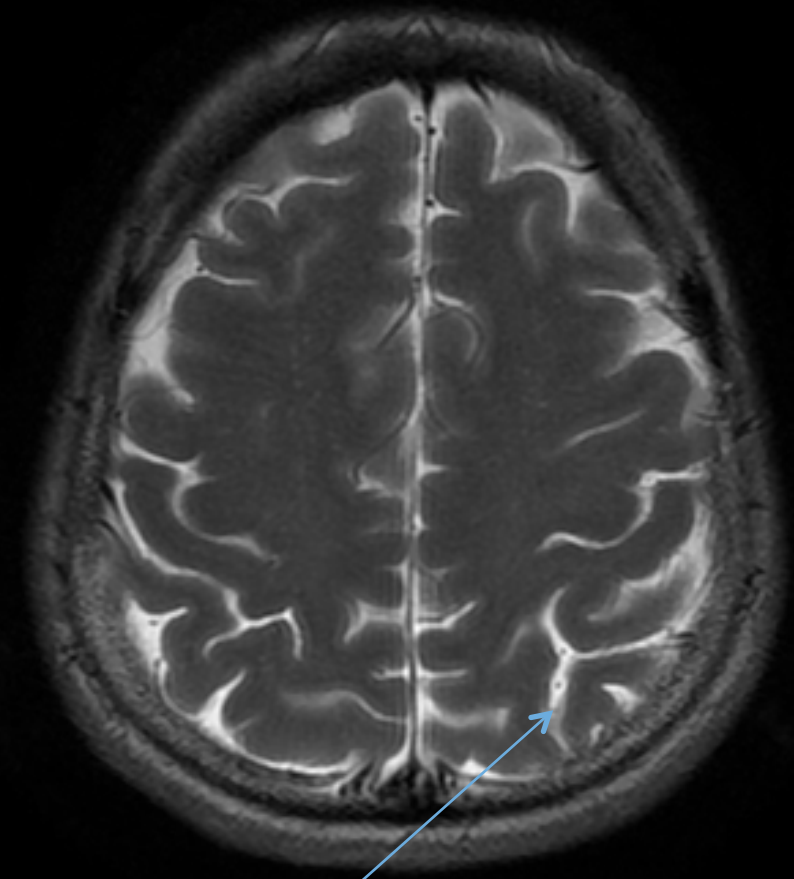



120

Γωνιώδης έλικα

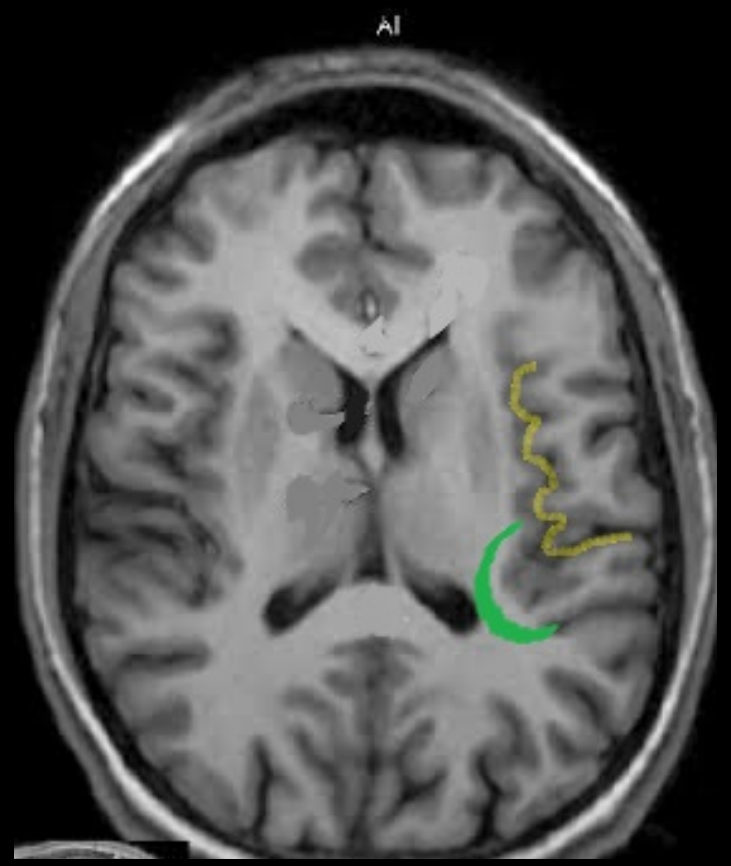
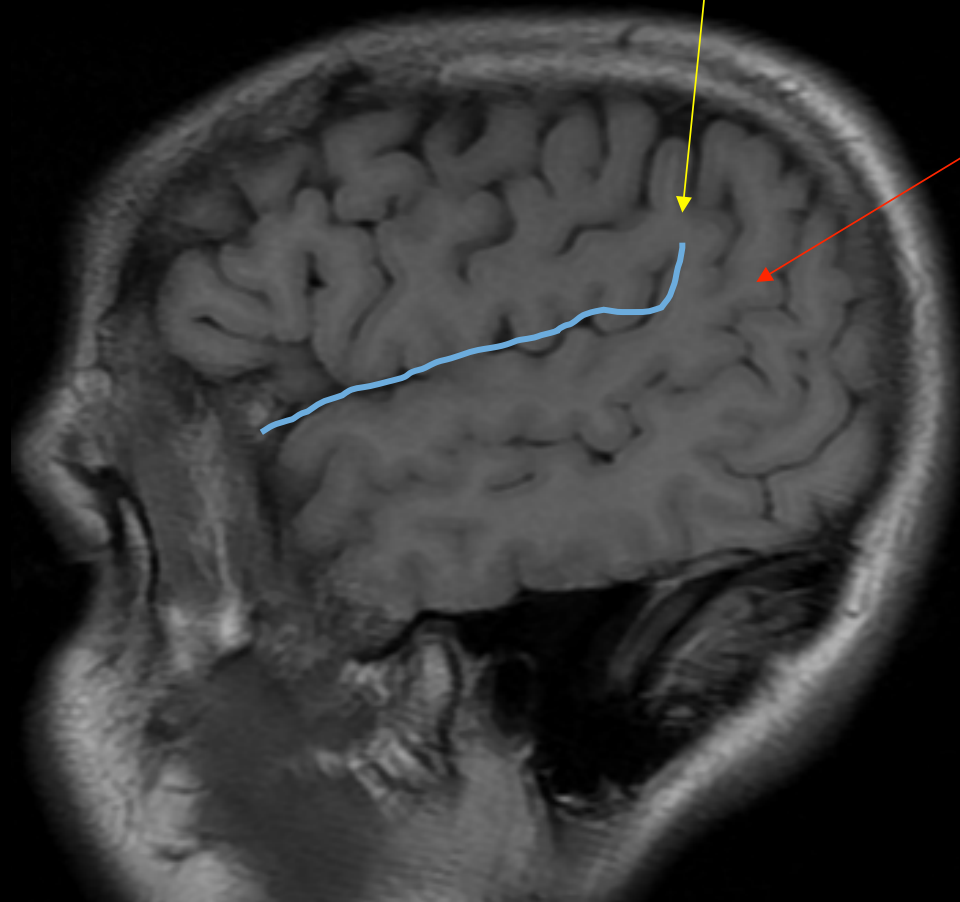


Διαβρεγματια αυλακα



Υπερχείλια έλικα (Supramarginal)
(ακουστικό κέντρο λόγου)

Γωνιώδης έλικα
(angular)
(οπτικό κέντρο λόγου)



Βρεγματικός λοβός - μορφολογία

Οπίσθια κεντρική έλικα

Οπίσθια κεντρική αύλακα

Διαβρεγμάτια αύλακα
(από το μέσο της ΟΚΑ)

Άνω βρεγματικό λοβίο

Κάτω βρεγματικό λοβίο

Υπερχείλια έλικα

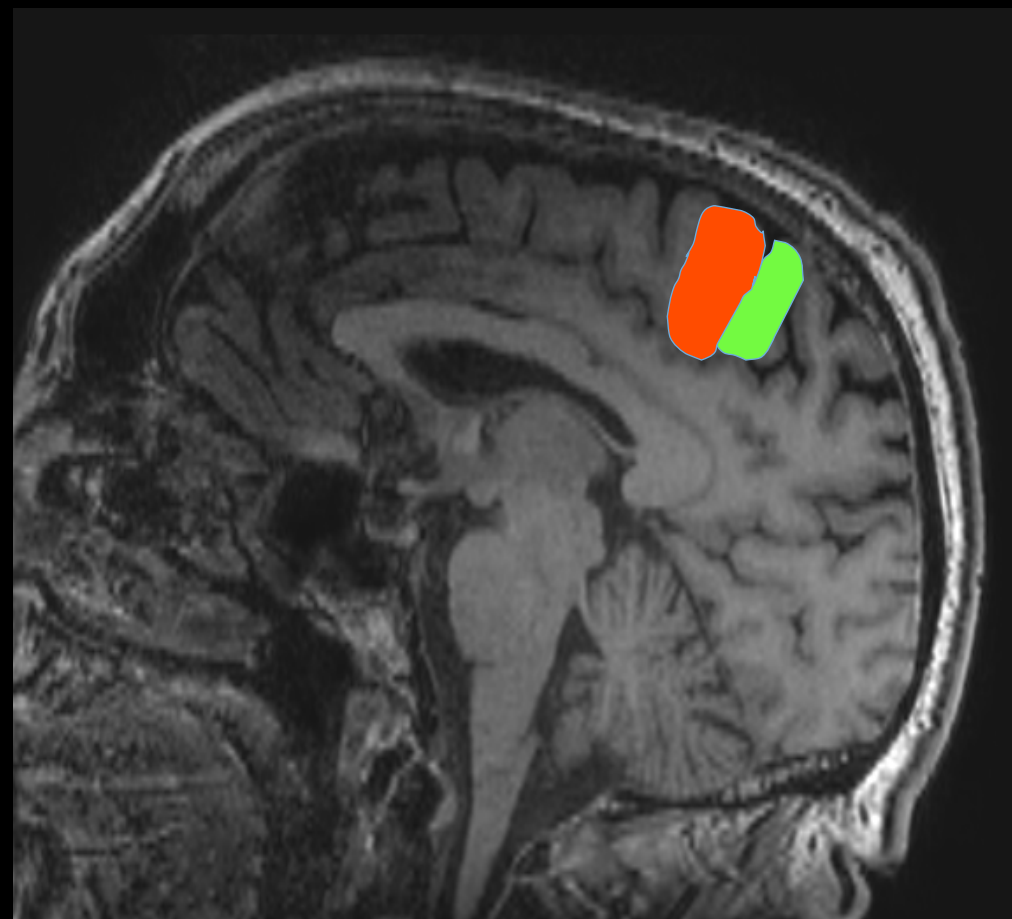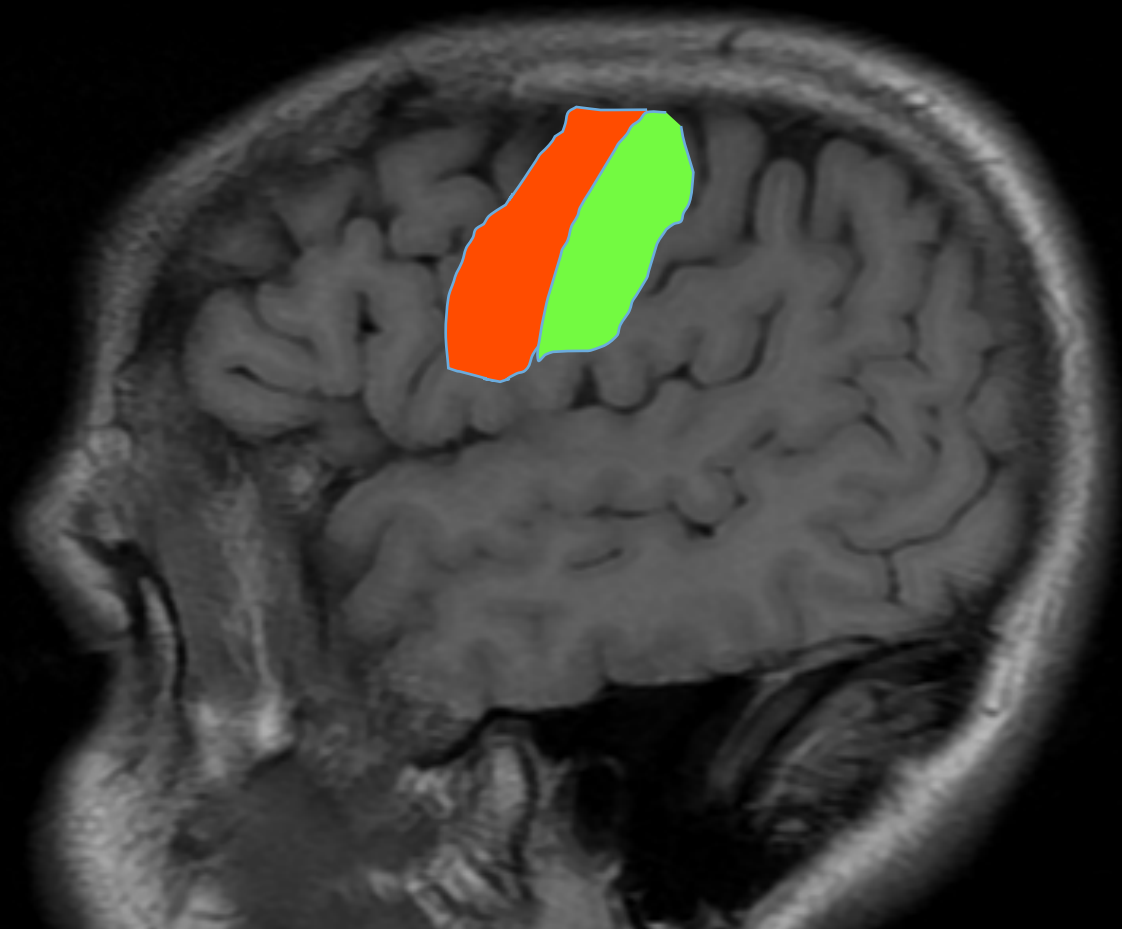
Γωνιώδης έλικα

Προσφηνοειδές λοβίο
(στην έσω επιφάνεια)

Βρεγματικός λοβός - φλοιϊκά κέντρα

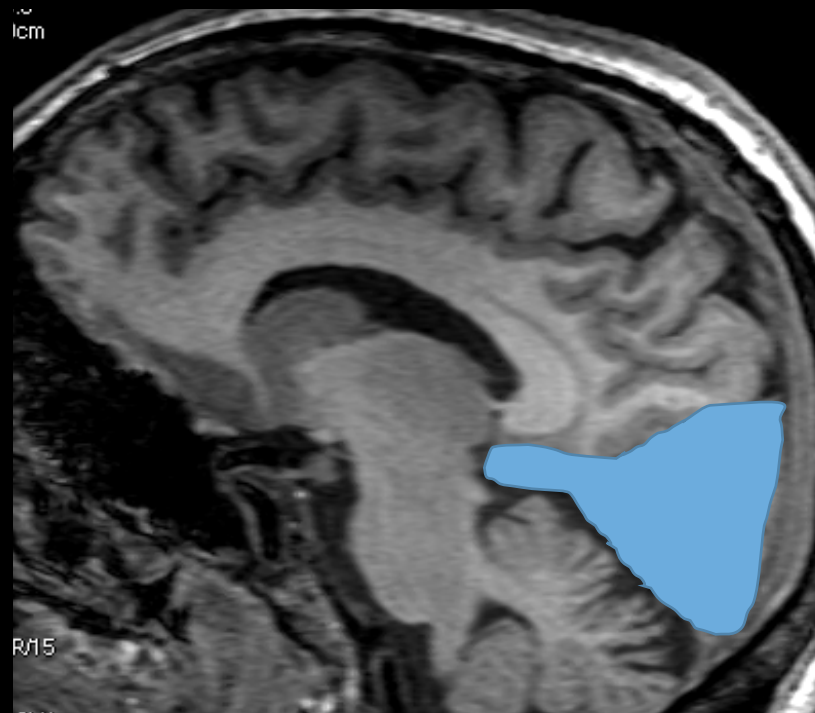
- Σωματοαισθητικός φλοιός
 - Οπίσθια κεντρική έλικα -αισθητικότητα
 - Αισθητικό ανθρωπάριο Penfield

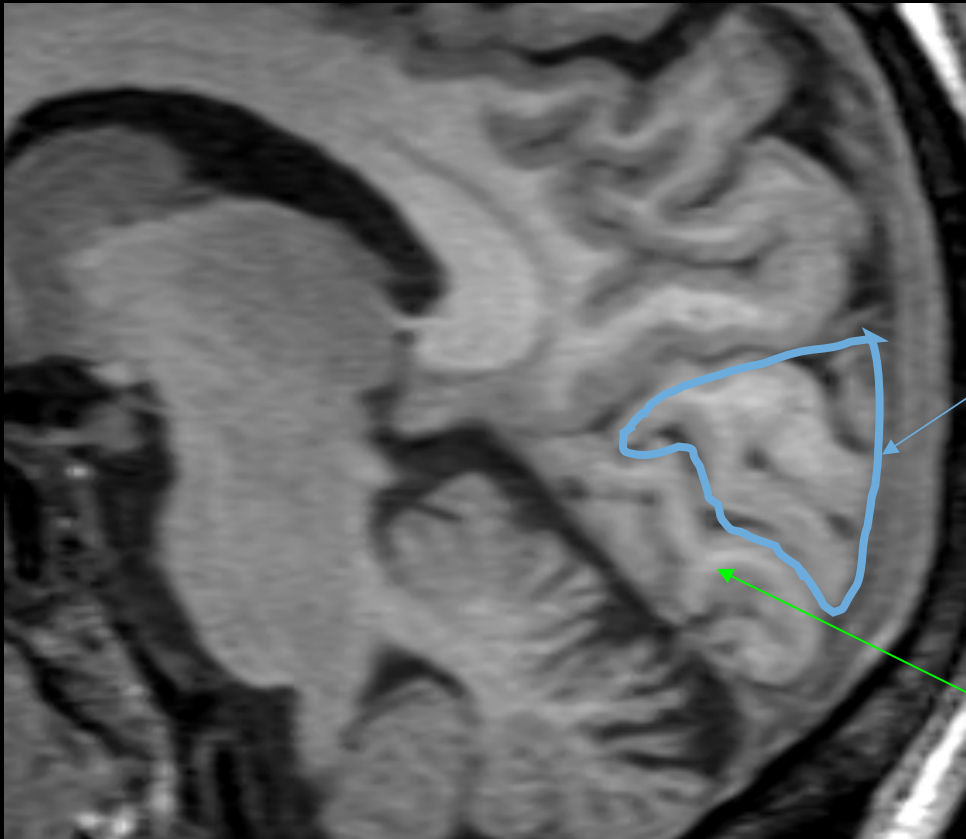
Central area



Ανατομία Εγκεφάλου

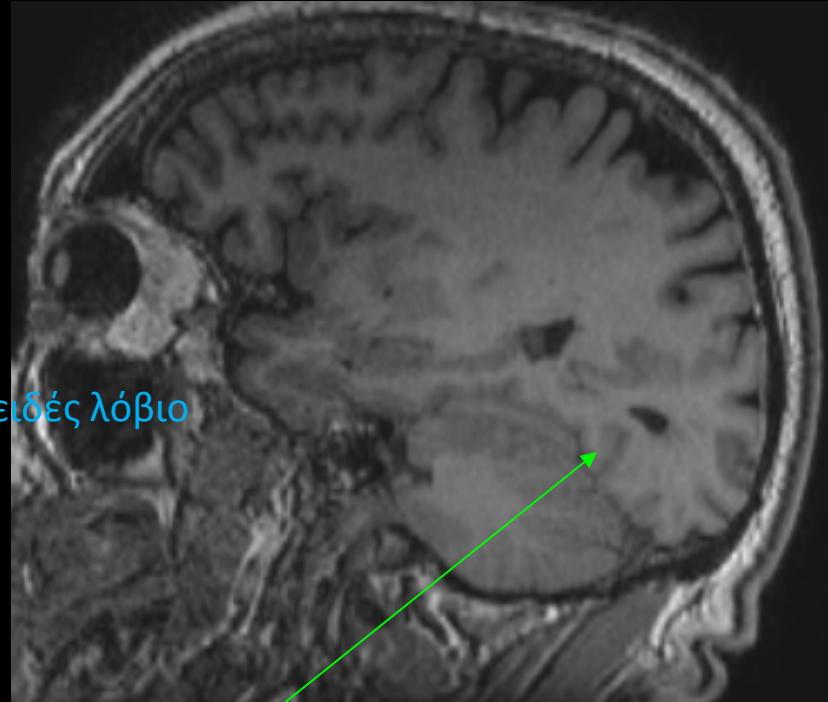
- Σχισμές / αύλακες
- Ημισφαίρια - Λοβοί
 - Μετωπιαίος
 - Βρεγματικός
 - **Ινιακός**
 - Κροταφικός
 - Νήσος του Reil
- Βασικά γάγγλια
- Κοιλίες



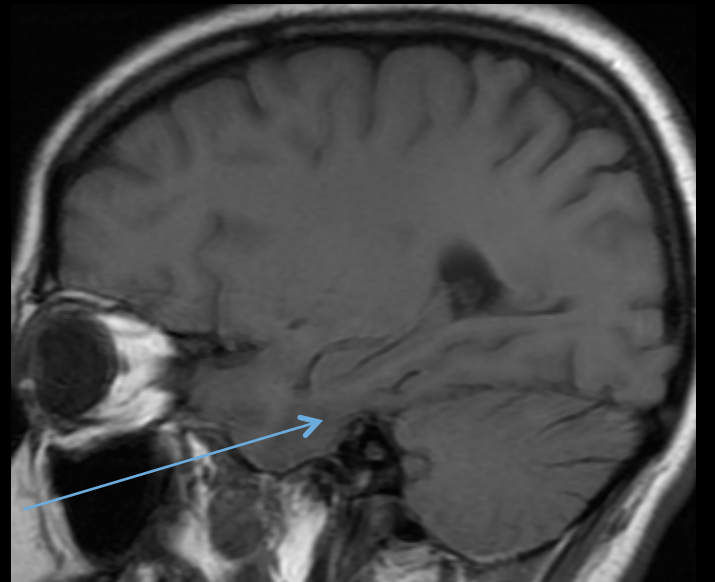


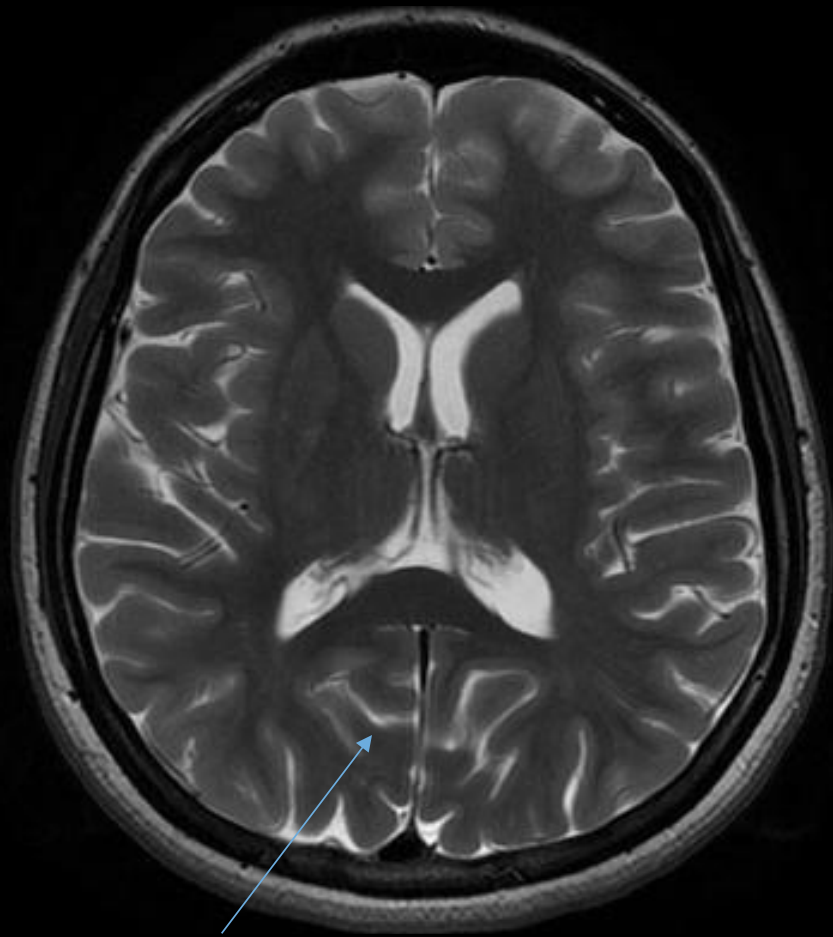
Σφηνοειδές λόβιο

Γλωσσοειδής έλικα

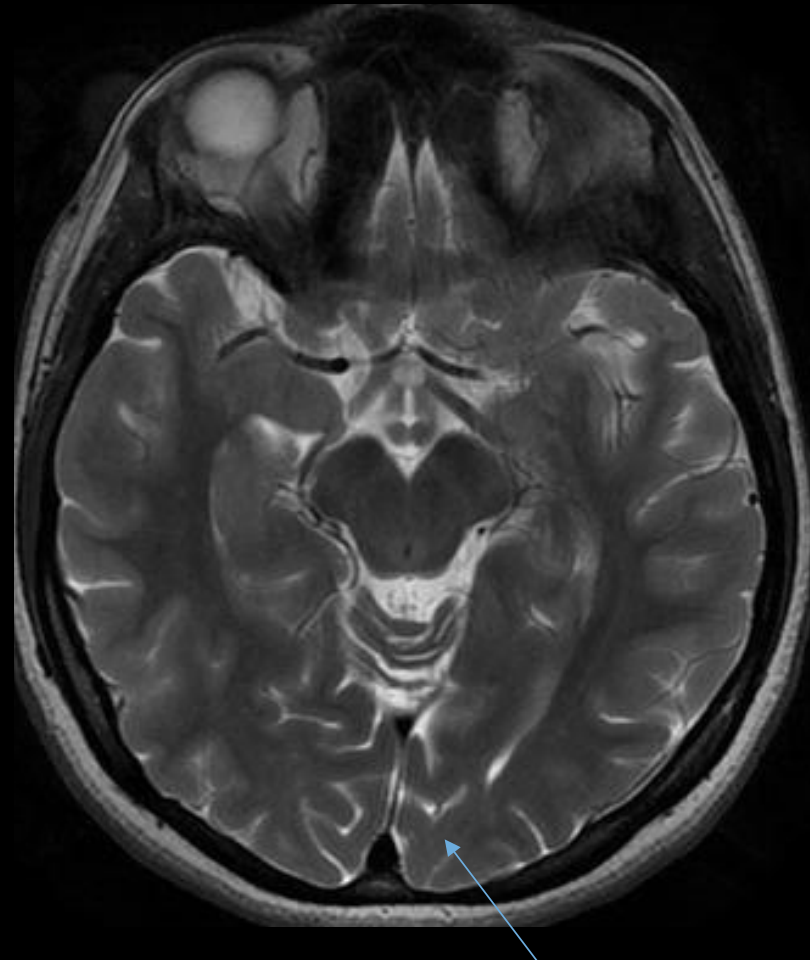

Ατρακτοειδής έλικα





Βρεγματοϊνιακή



Πληκτραία

Ινιακός λοβός - μορφολογία

Πληκτραία σχισμή
(στην έσω επιφάνεια)



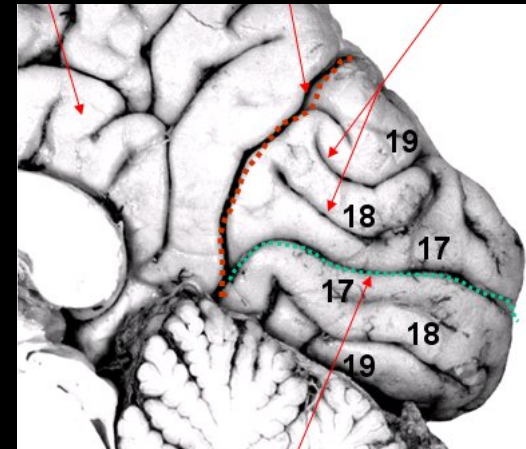
Σφηνοειδές λοβίο

Γλωσσοειδής έλικα (έσω ινιοκροταφική έλικα)

Ατρακτοειδής έλικα (έξω ινιοκροταφική έλικα)

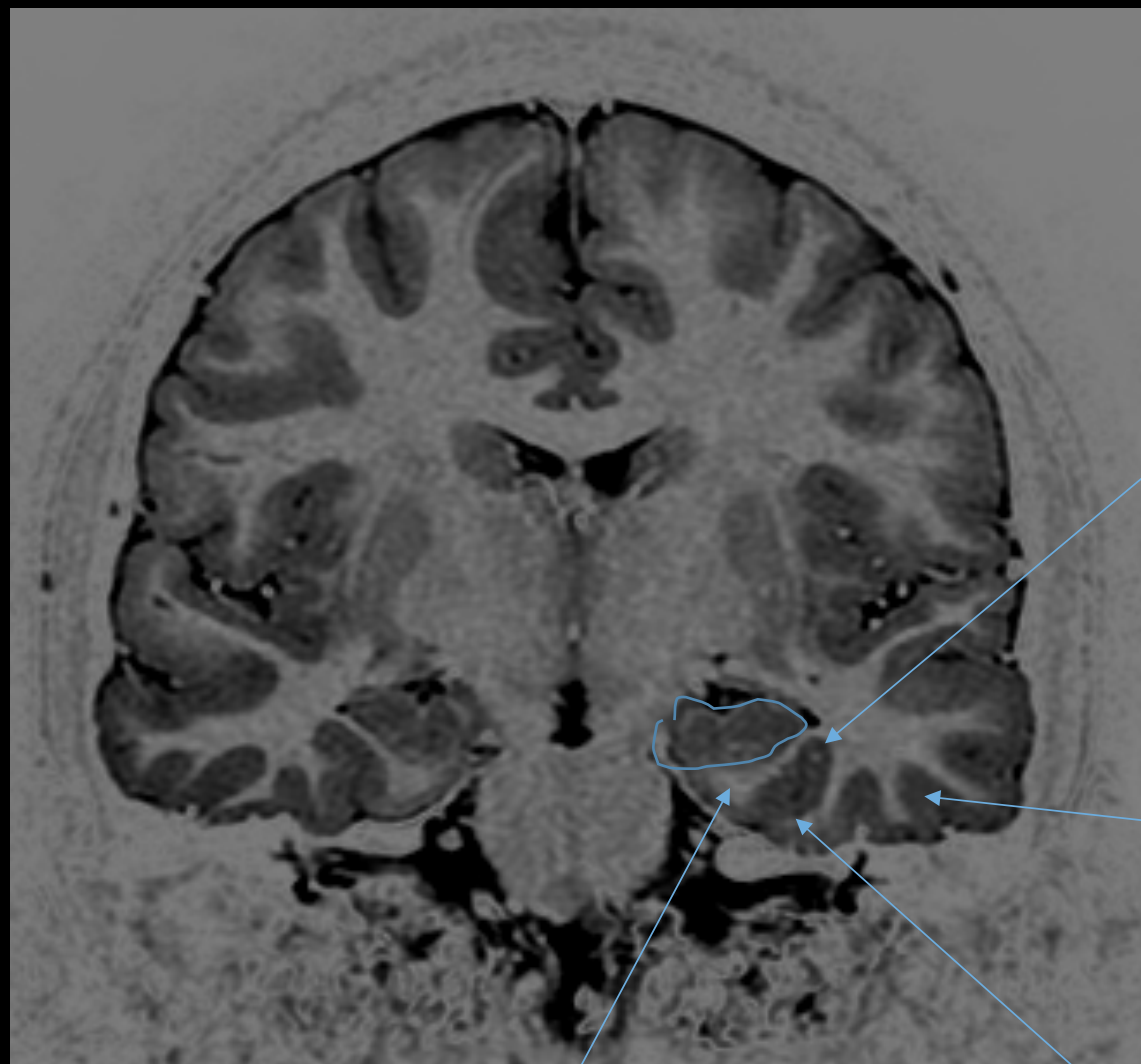
Ινιακός λοβός - φλοιϊκά κέντρα

- Οπτικός φλοιός - πέριξ της πληκτραίας σχισμής
- Κέντρο συνειρμικής μνήμης



Ανατομία Εγκεφάλου

- Σχισμές / αύλακες
- Ημισφαίρια - Λοβοί
 - Μετωπιαίος
 - Βρεγματικός
 - Ινιακός
 - Κροταφικός
 - Νήσος του Reil
- Βασικά γάγγλια
- Κοιλίες



Παράπλευρη αύλακα

Ατρακτοειδής έλικα

Παραίπποκάμπια έλικα

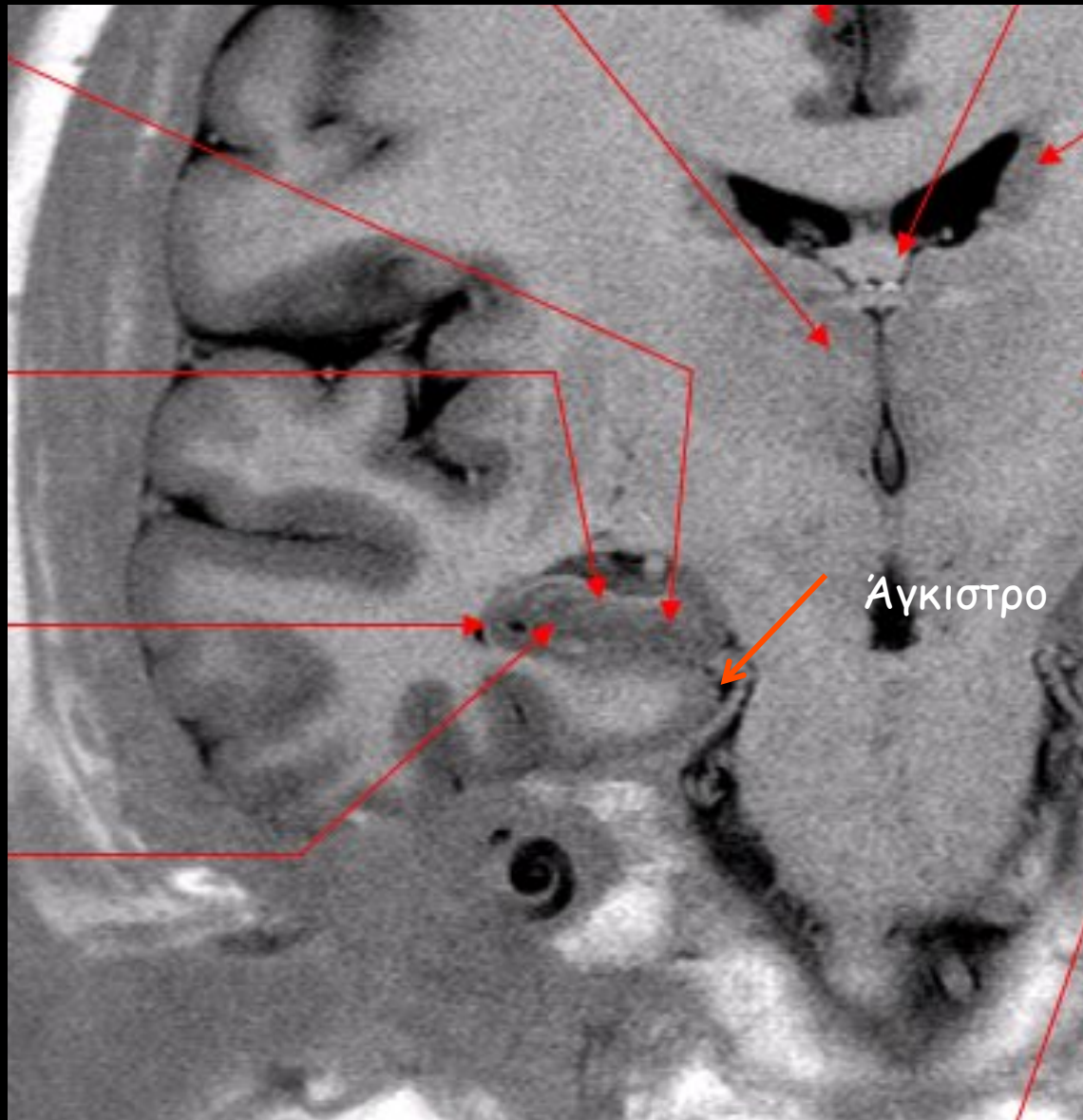
Παράπλευρη αύλακα

Οδοντωτή
έλικα

Σκάφη
ιππόκαμπου

Κροταφικό
κέρας

Αμμώνειο
κέρας



Κροταφικός λοβός - μορφολογία

Άνω κροταφική αύλακα

Κάτω κροταφική αύλακα

Άνω κροταφική έλικα

Μέση κροταφική έλικα

Κάτω κροταφική έλικα

Κάτω επιφάνεια

Παράπλευρη αύλακα

Κάτω κροταφική (ινιοκροταφική) αύλακα

Γλωσσοειδής έλικα (έσω κροταφοϊνιακή)

Παράϊποκάμπεια έλικα

Ατρακτοειδής έλικα (έξω κροταφοϊνιακή)

Άγκιστρο

Κροταφικός λοβός – φλοιϊκά κέντρα

- **Ακουστικός φλοιός**

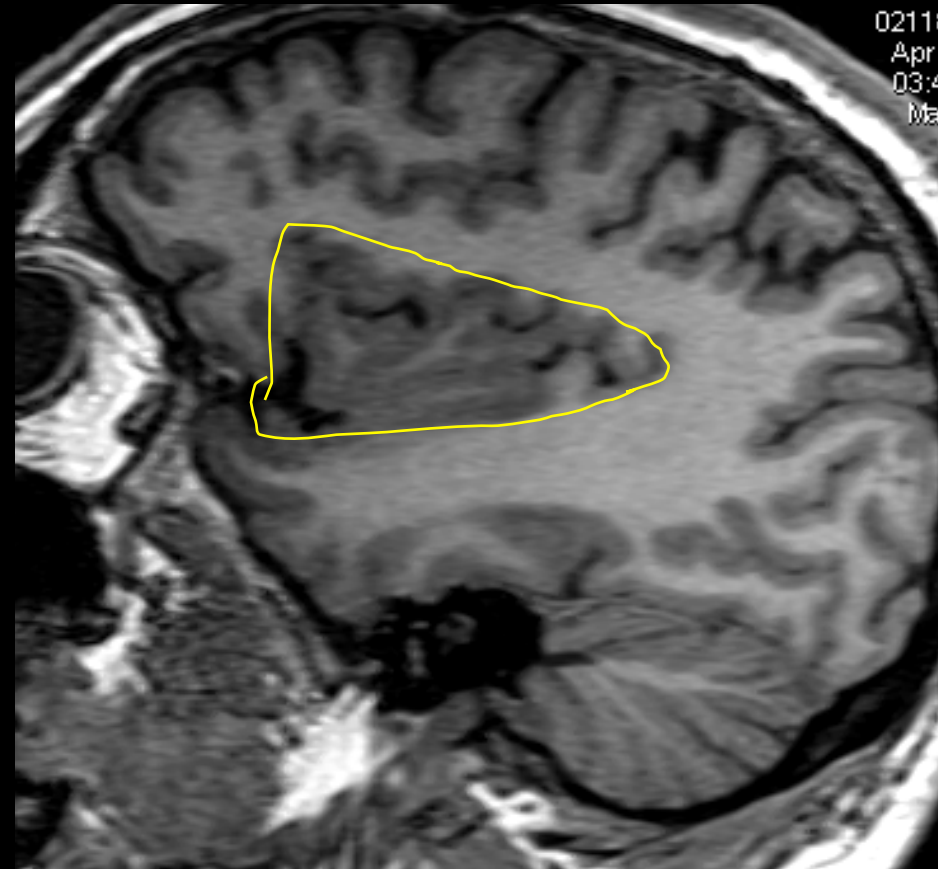
- Άνω κροταφική έλικα (έλικες Heschl)

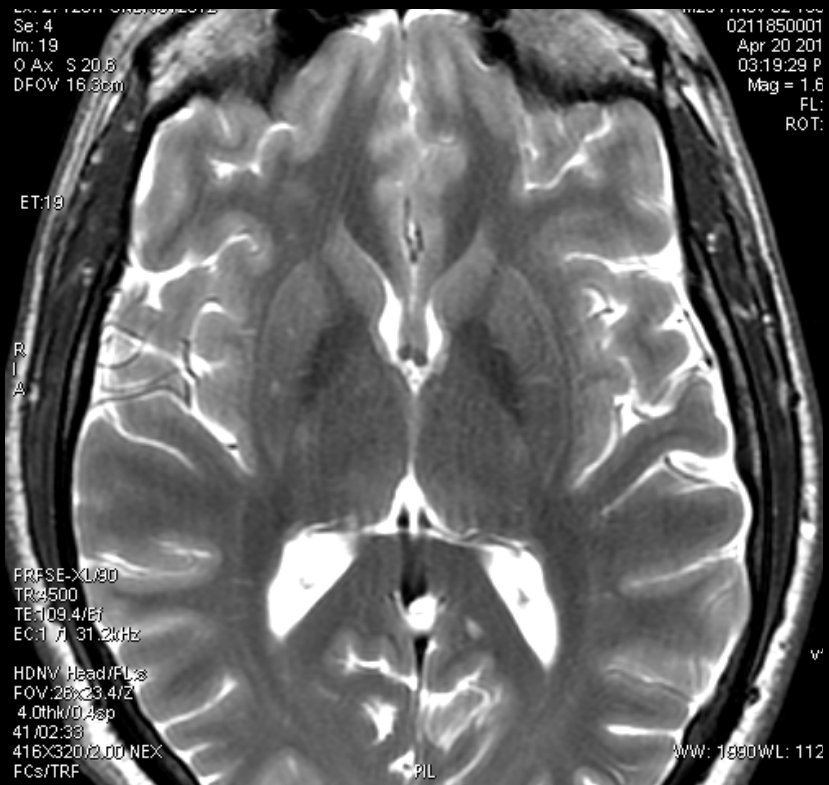
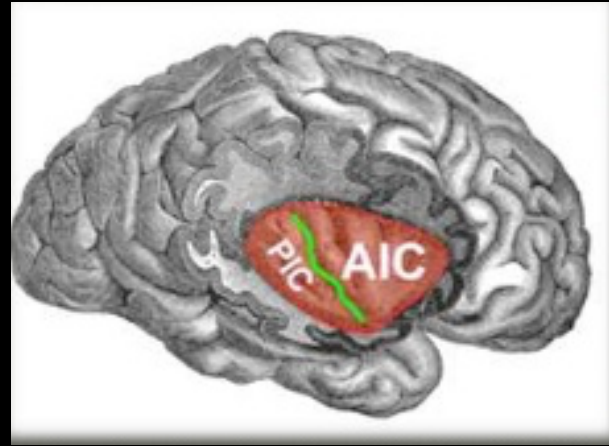
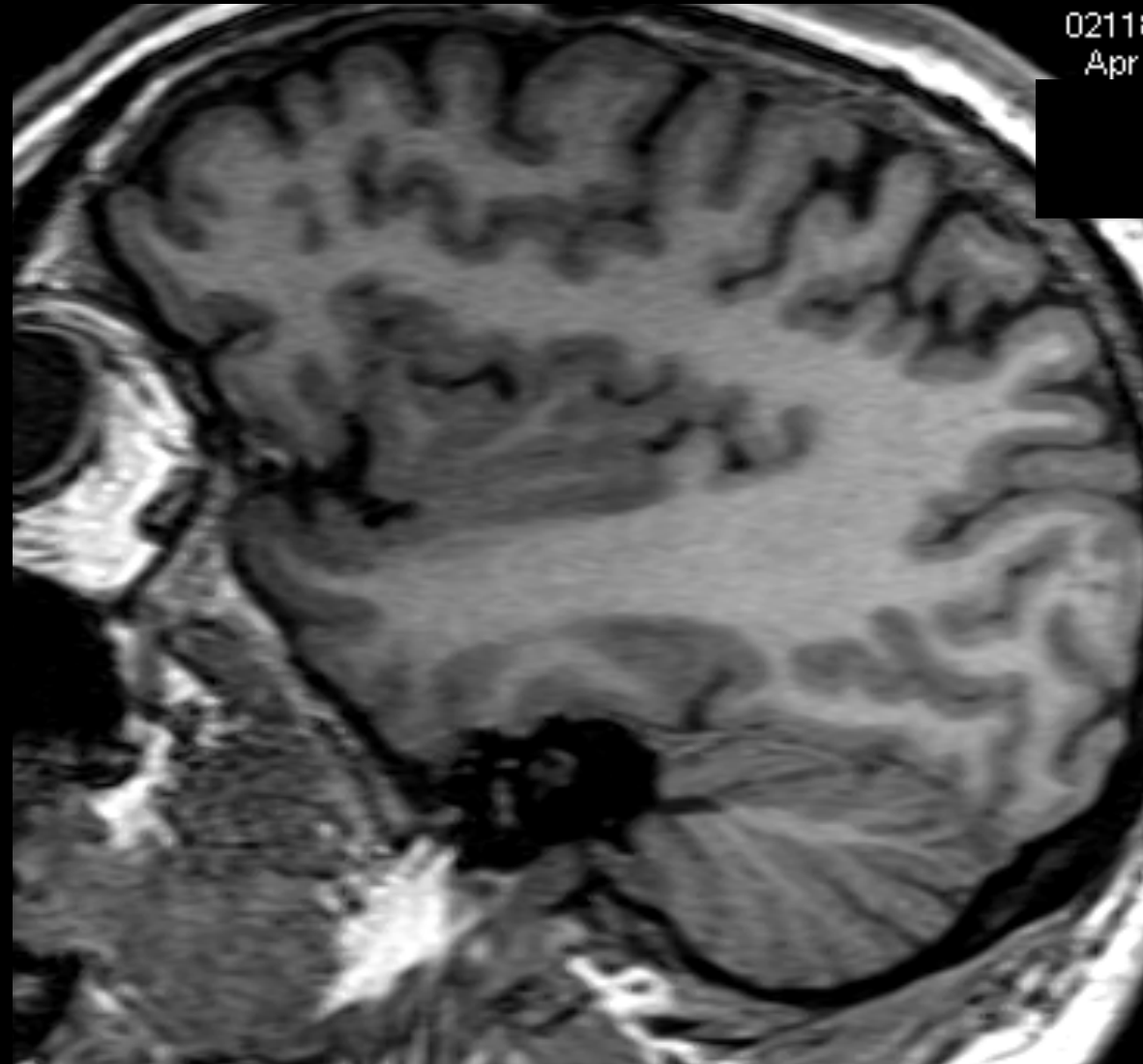
- Παραίπποκάμπεια έλικα

- Μέρος μεταιχμιακού συστήματος (συναισθήματα, συμπεριφορά μνήμη)

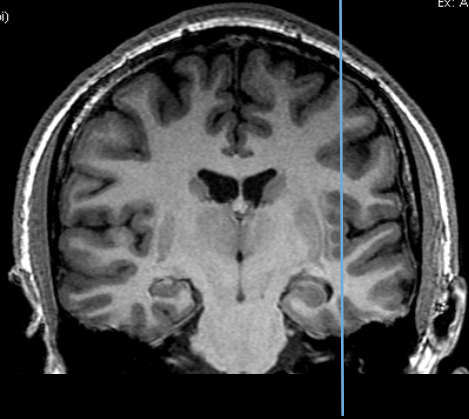
Ανατομία Εγκεφάλου

- Σχισμές / αύλακες
- Ημισφαίρια - Λοβοί
 - Μετωπιαίος
 - Βρεγματικός
 - Ινιακός
 - Κροταφικός
 - **Νήσος του Reil**
- Βασικά γάγγλια
- Κοιλίες

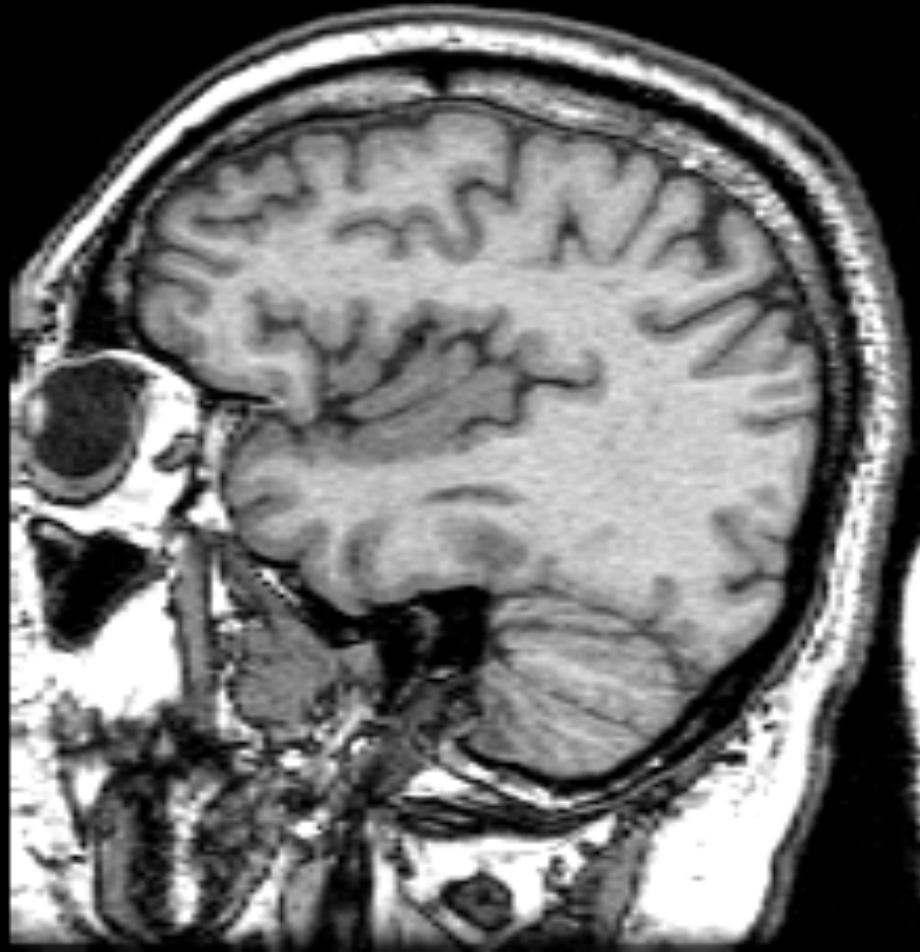



(ca)



bx: Apr.

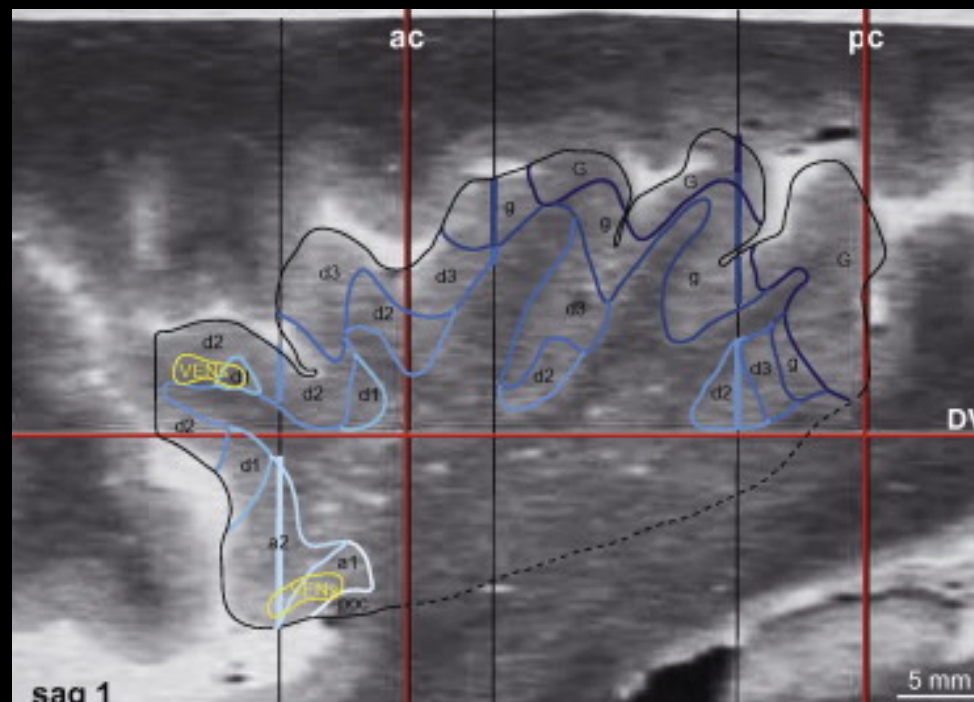


Νήσος Reil

- **Κυκλοτερής αύλακα** – καλύπτει και χωρίζει νήσο από καλύπτρα
- **Κεντρική αύλακα** - χωρίζει τη νήσο σε 2 μέρη

Πρόσθιο λοβό

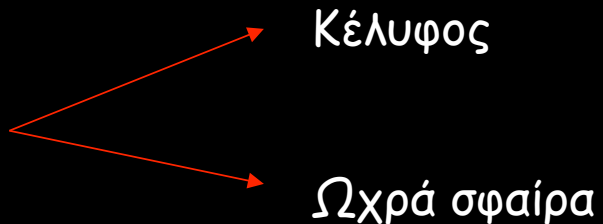
Οπίσθιο λοβό



Ανατομία Εγκεφάλου

- Σχισμές / αύλακες
- Ημισφαίρια - Λοβοί
 - Μετωπιαίος
 - Βρεγματικός
 - Ινιακός
 - Κροταφικός
 - Νήσος του Reil
- Βασικά γάγγλια
- Κοιλίες

Βασικά γάγγλια (πυρήνες εγκεφάλου)

- Ραβδωτό σώμα
 - Κερκοφόρος πυρήνας
 - Φακοειδής πυρήνας
 - Προτείχισμα
 - Αμυγδαλή
- 
- Κέλυφος
- Ωχρά σφαίρα

GE MEDICAL SYSTEMS
Signa HDxt GEHC/GEHC
Ex: 27126/PGNLRJS12912
Se: 4
Im: 19
O Ax S 20.6
DFOV 16.3cm

ASR

University Hosp Larisa

FL:
ROT:

ET:19

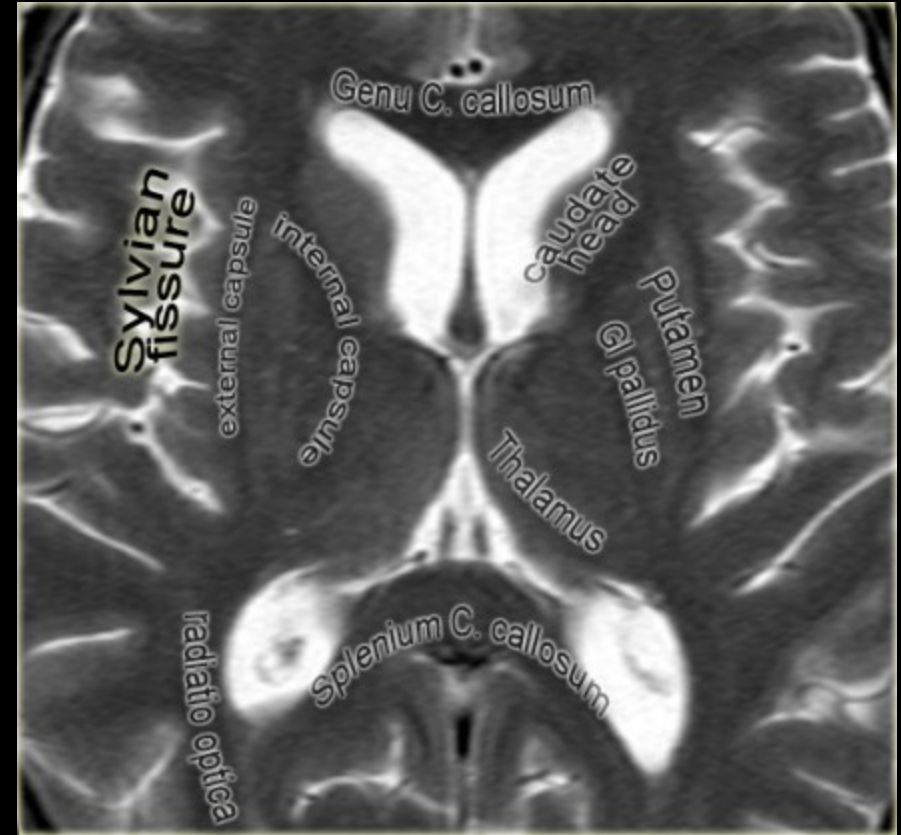
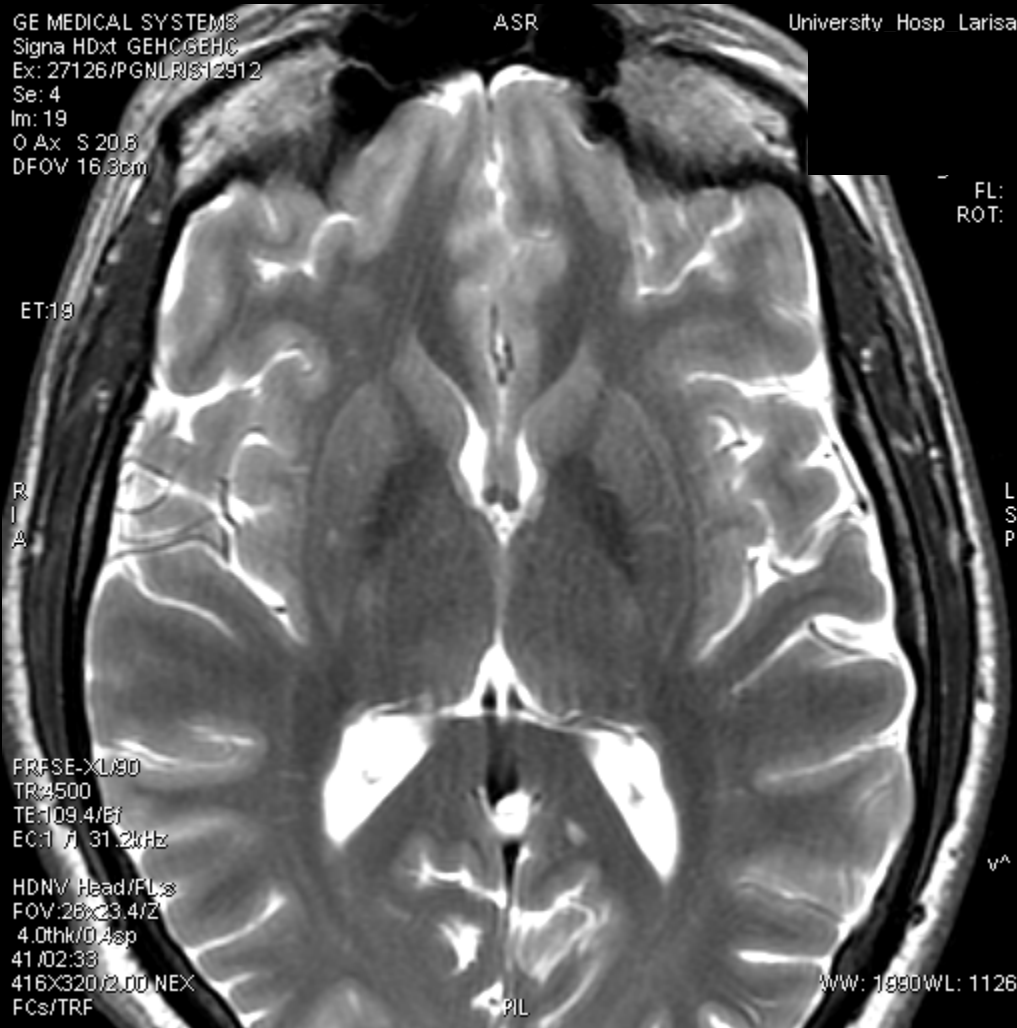
R
I
A

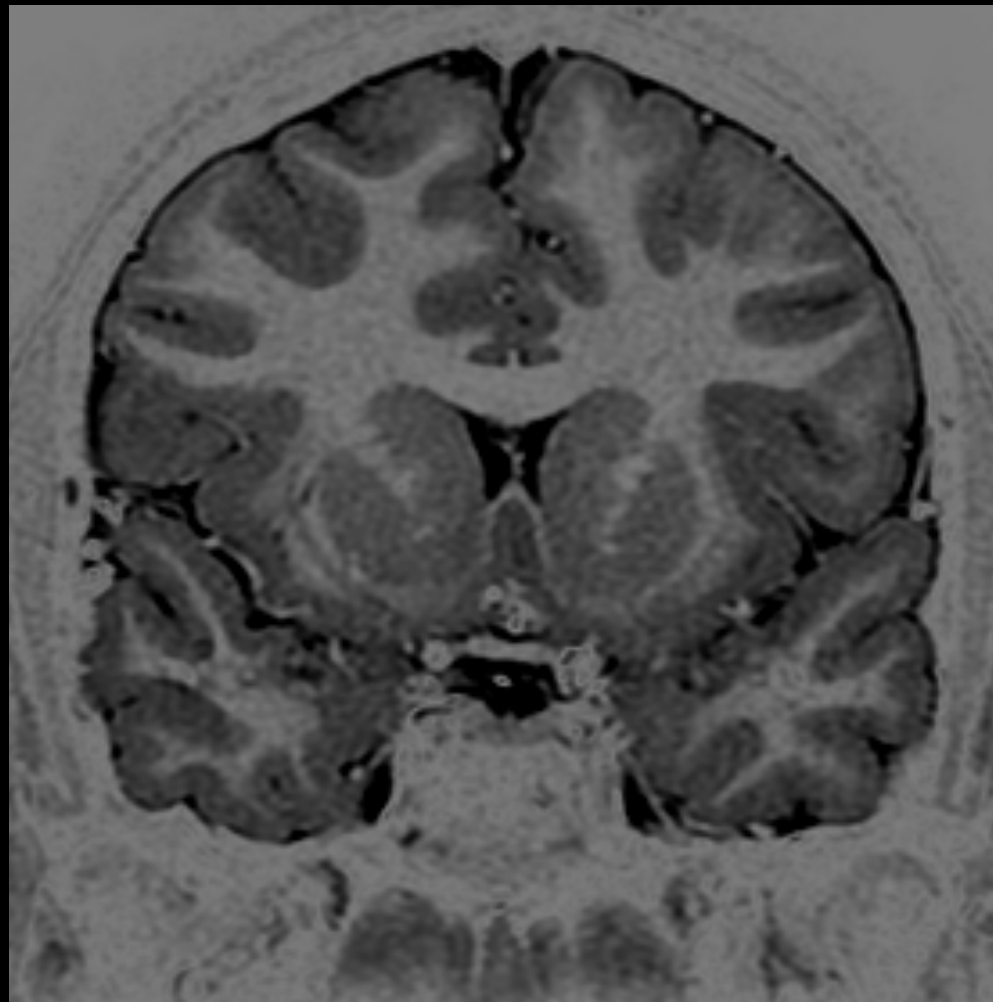
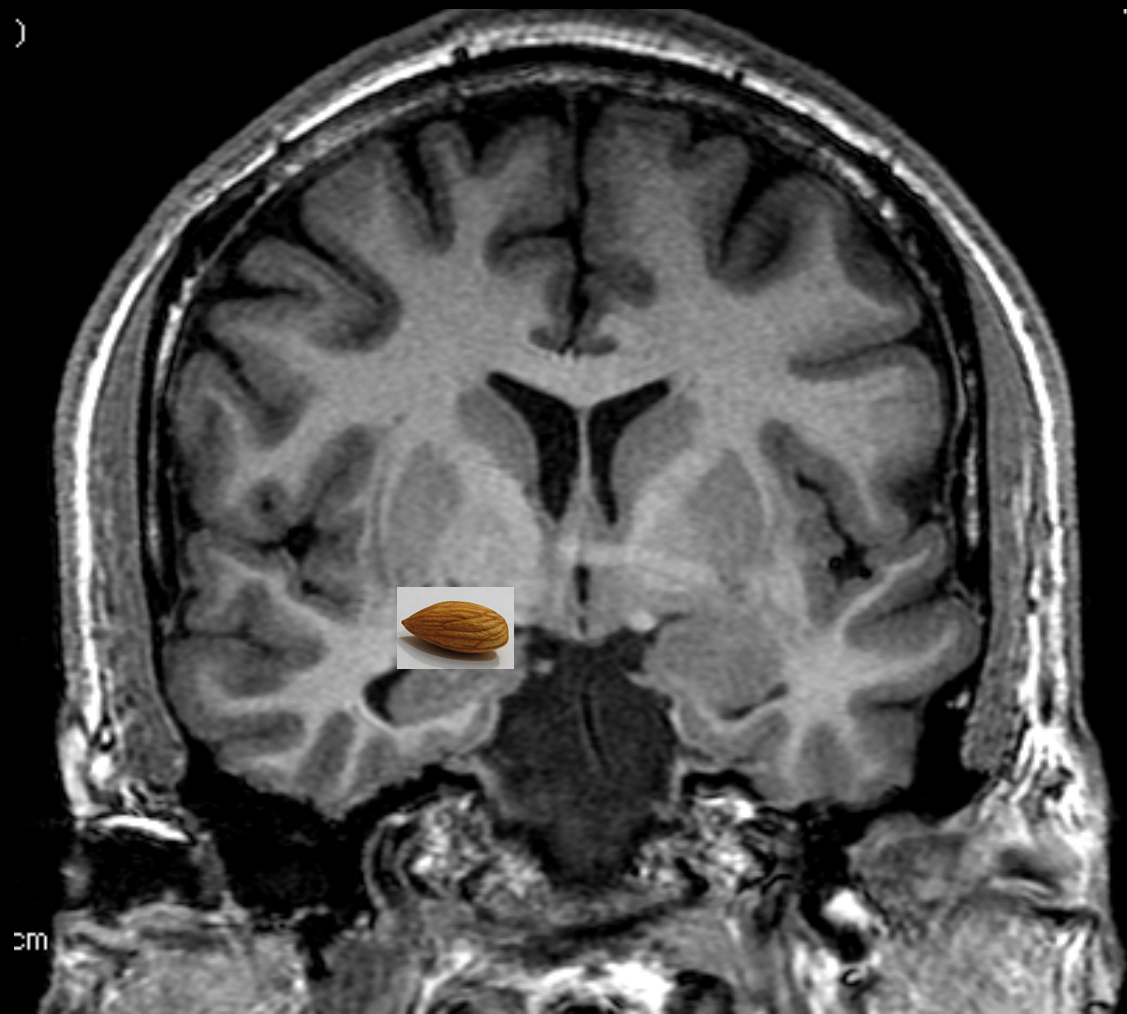L
S
P

FRFSE-XL/3D
TR:2500
TE:109.4/61
EC:1 / 31.2kHz

HDNV Head/FLs
FOV:26x23.4/2
4.0thk/0.4sp
41/02:33
416x320/2.00 NEX
FCs/TRF

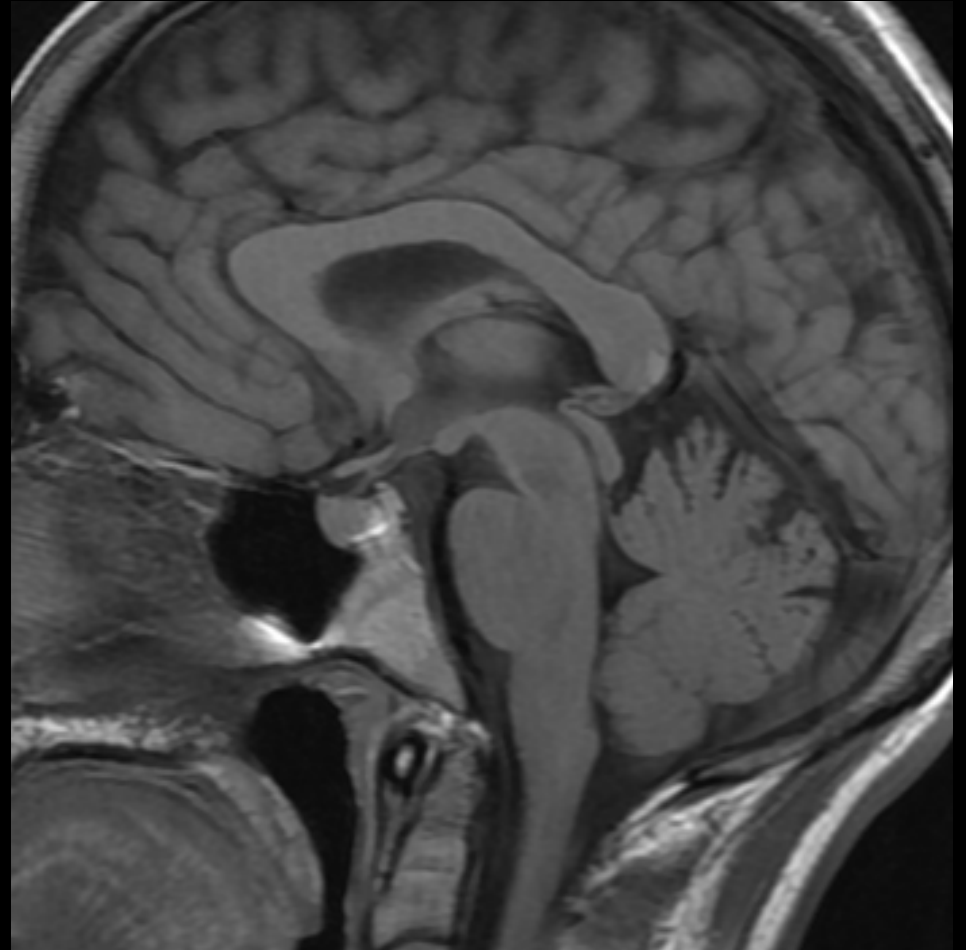
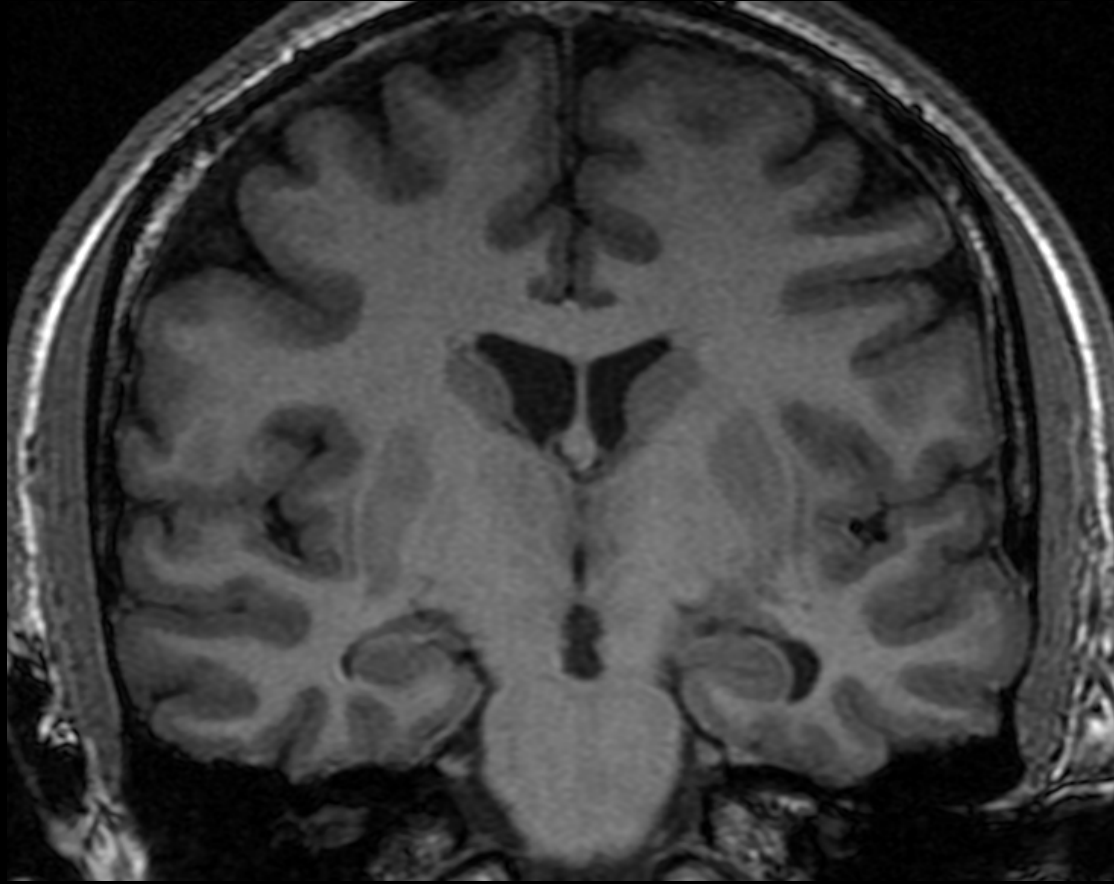
WW: 1090 WL: 1126

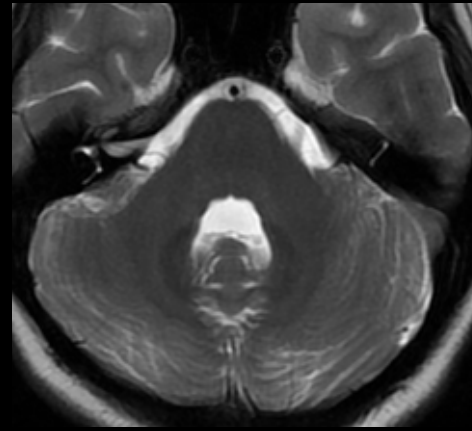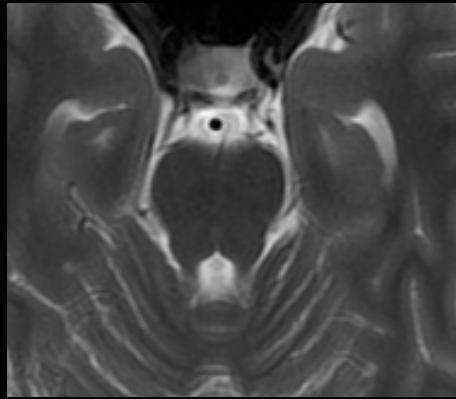
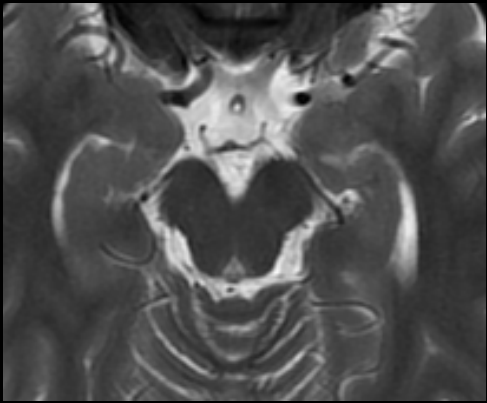
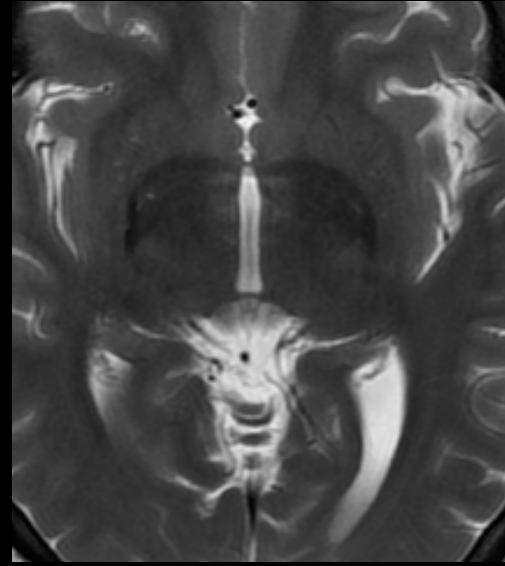
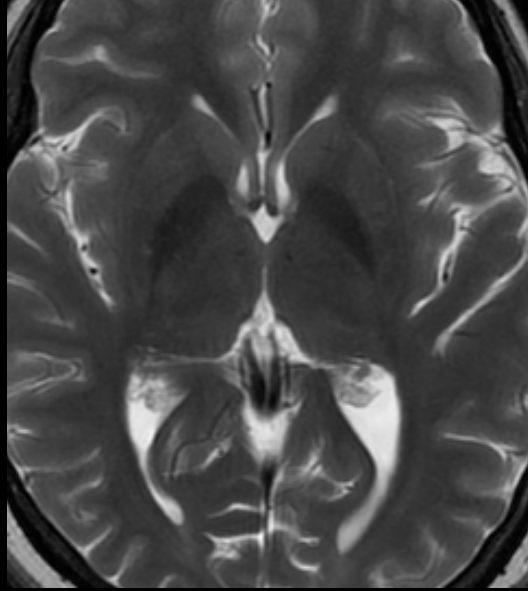
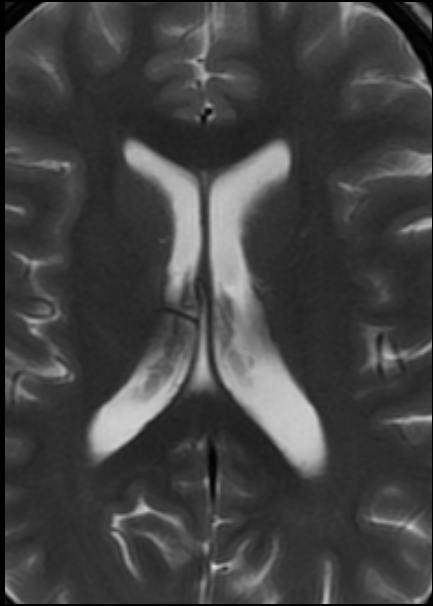




Ανατομία Εγκεφάλου

- Σχισμές / αύλακες
- Ημισφαίρια - Λοβοί
 - Μετωπιαίος
 - Βρεγματικός
 - Ινιακός
 - Κροταφικός
 - Νήσος του Reil
- Βασικά γάγγλια
- Κοιλίες





Κοιλιακό Σύστημα

Πλάγιες κοιλίες (μετωπιαία, κροταφικά, ινιακά κέρατα, σώματα)

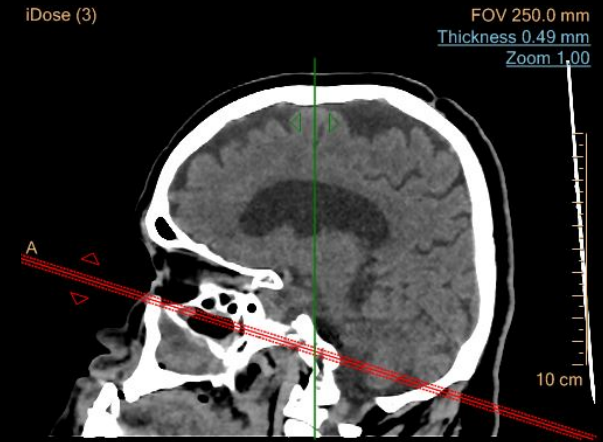
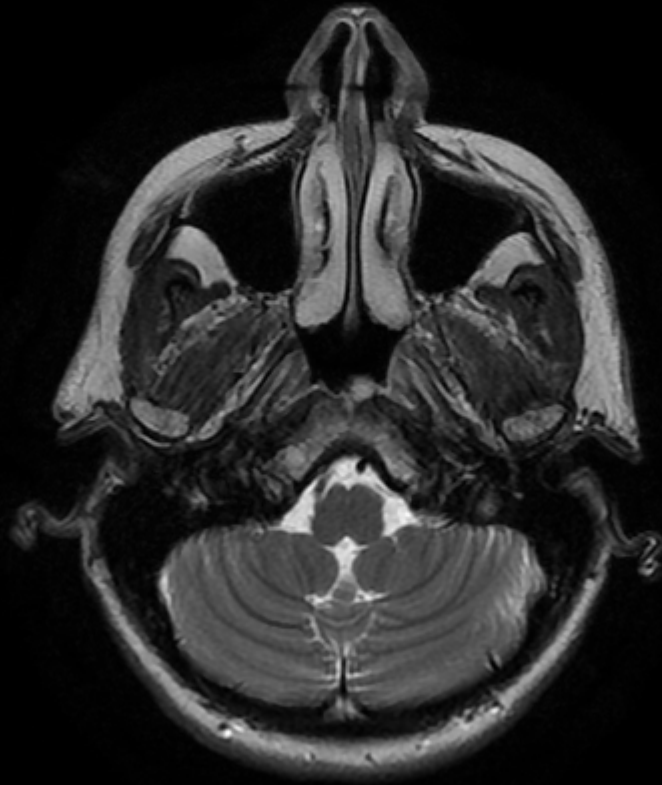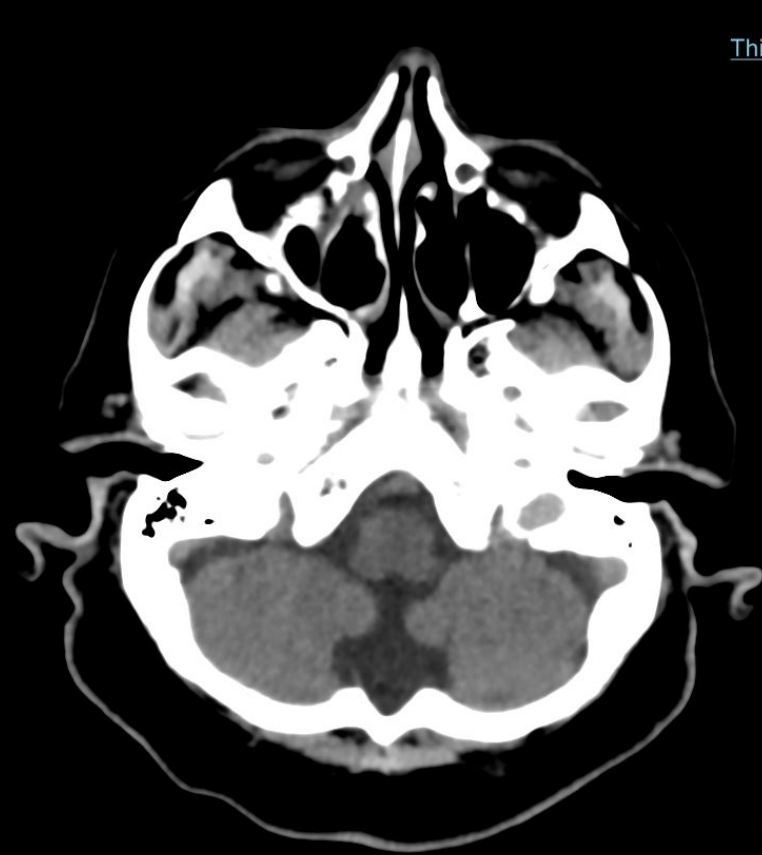
Τρήμα Μονρο

Τρίτη κοιλία

Υδραγωγός

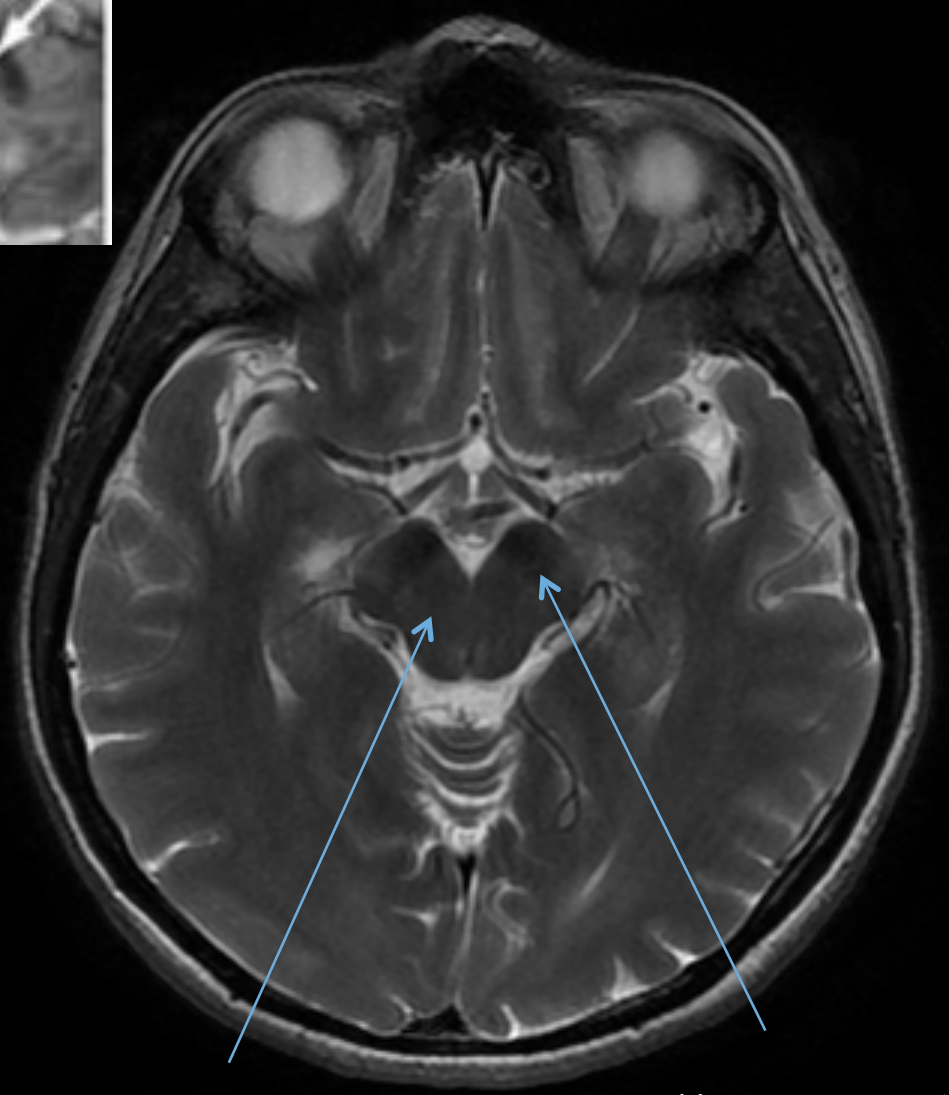
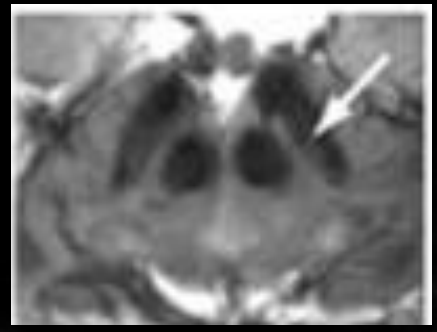
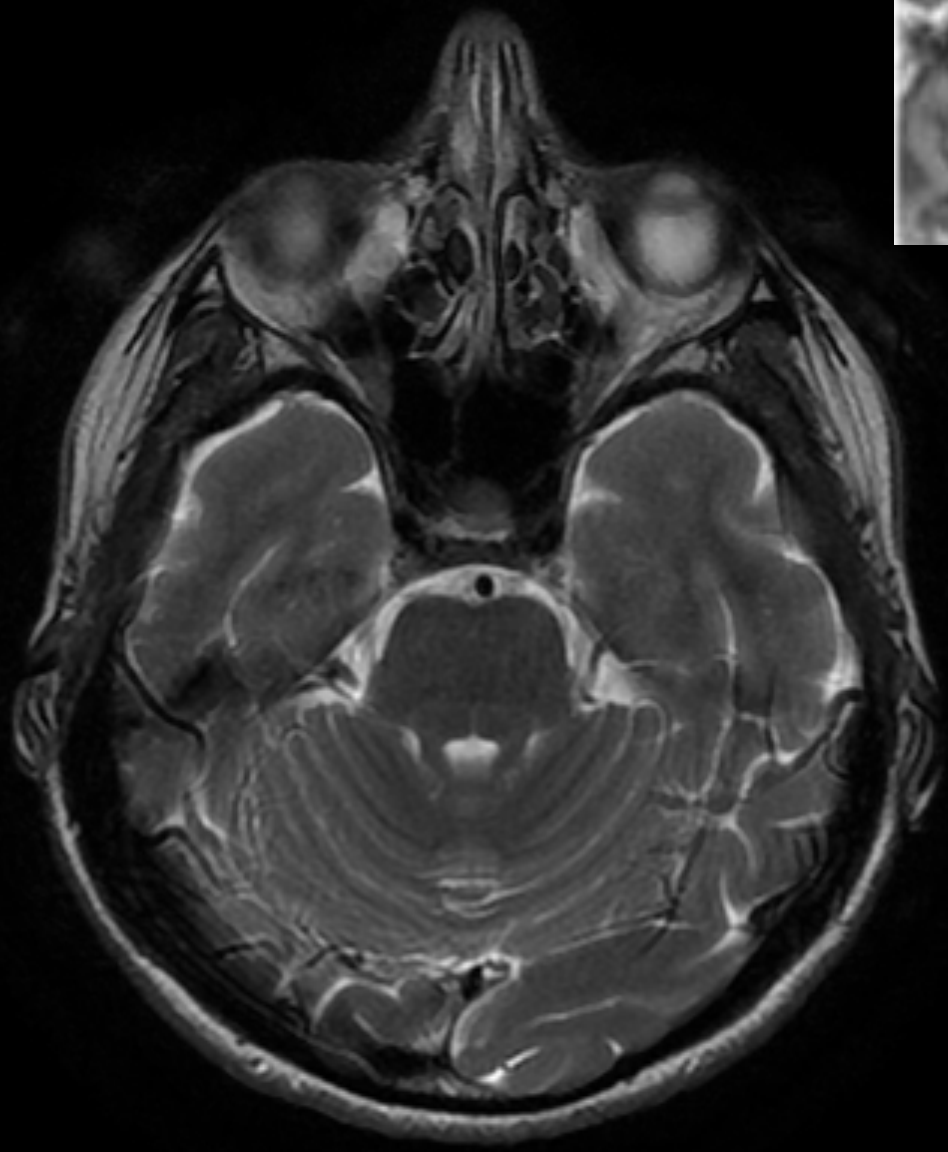Τέταρτη κοιλία

Υποσκληριδιακός εγκέφαλος



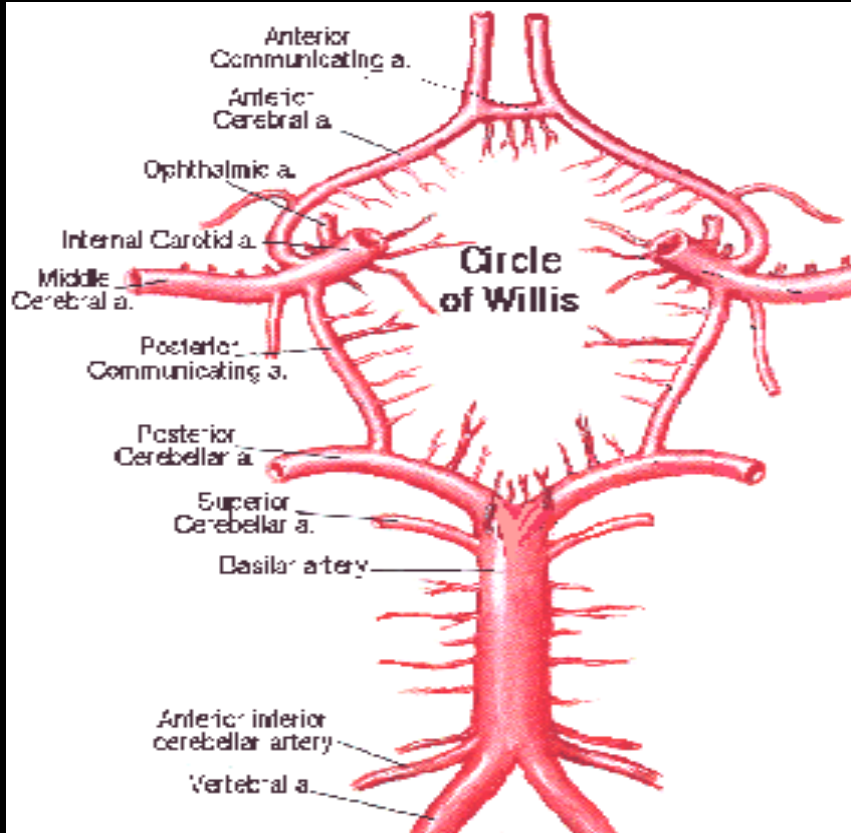
Average
WL 45
WW 120

4^η κοιλία, υδραγωγός
Στέλεχος
Παρεγκεφαλίδα
Παρεγκεφαλιδικά σκέλη
Προγεφυρική δεξαμενή
Δεξαμενές ΓΠΓ
Κρανιακά νεύρα (5, 7, 8)

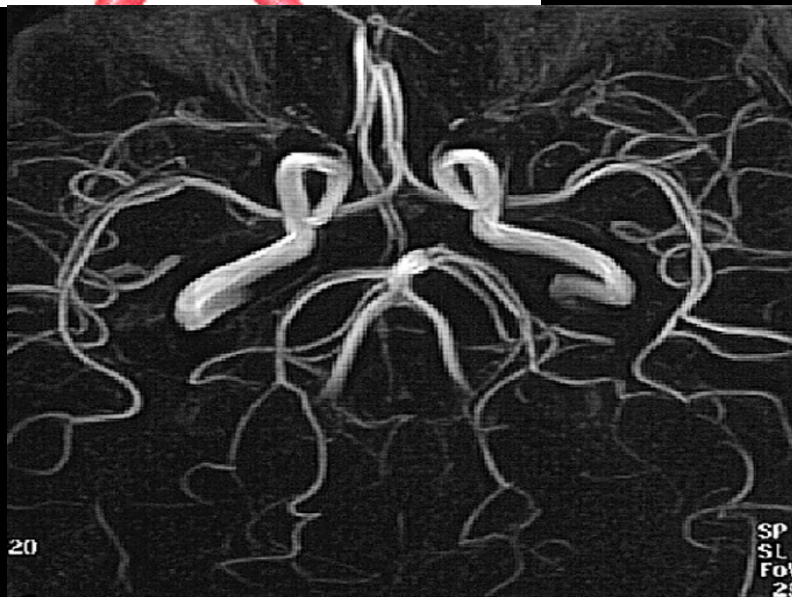
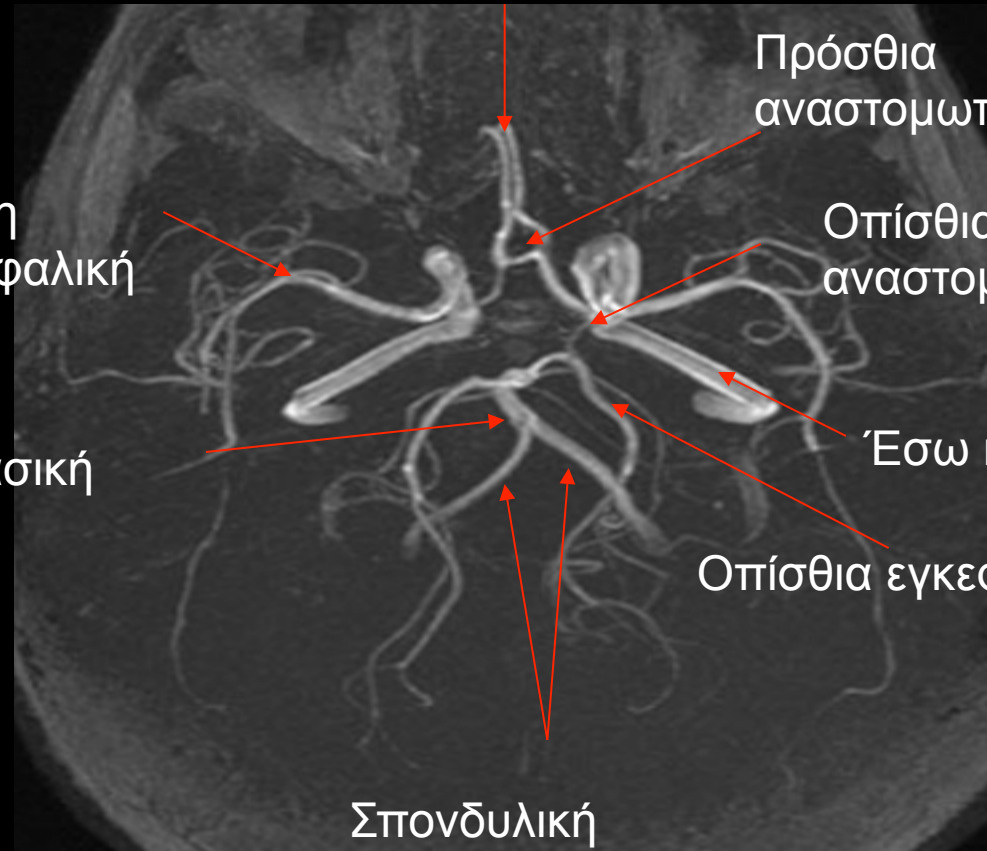


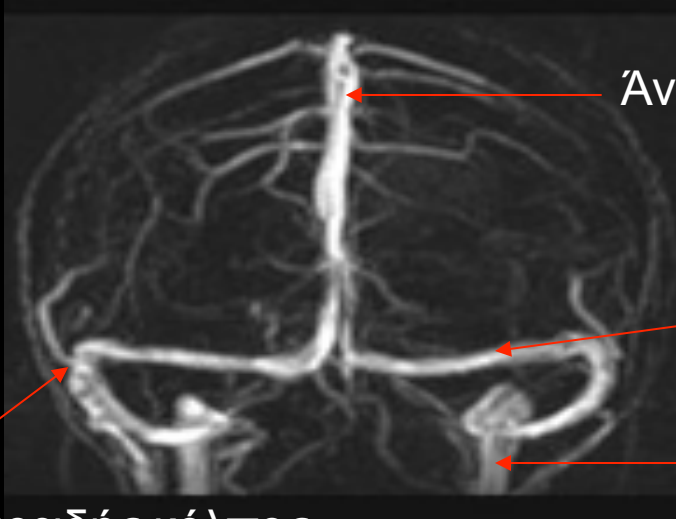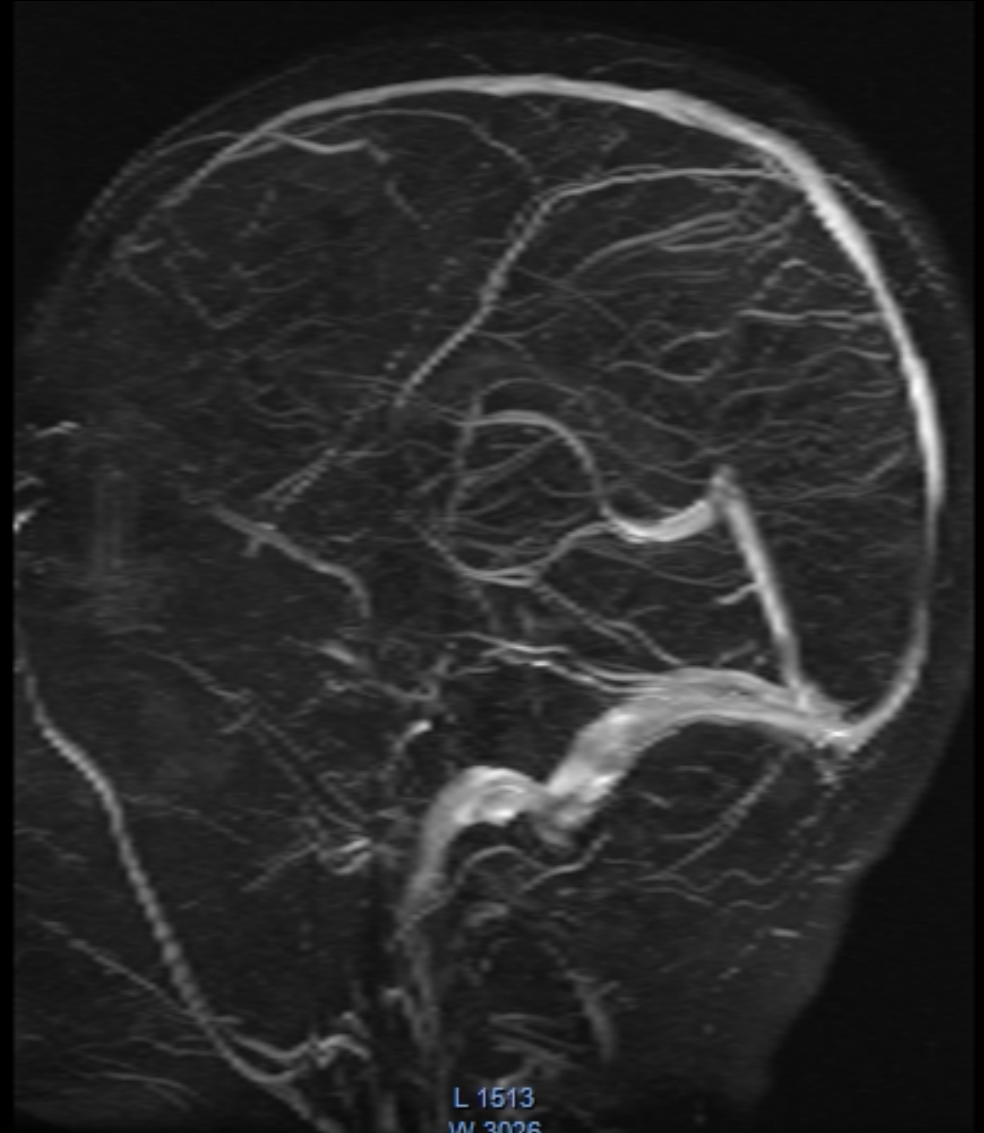
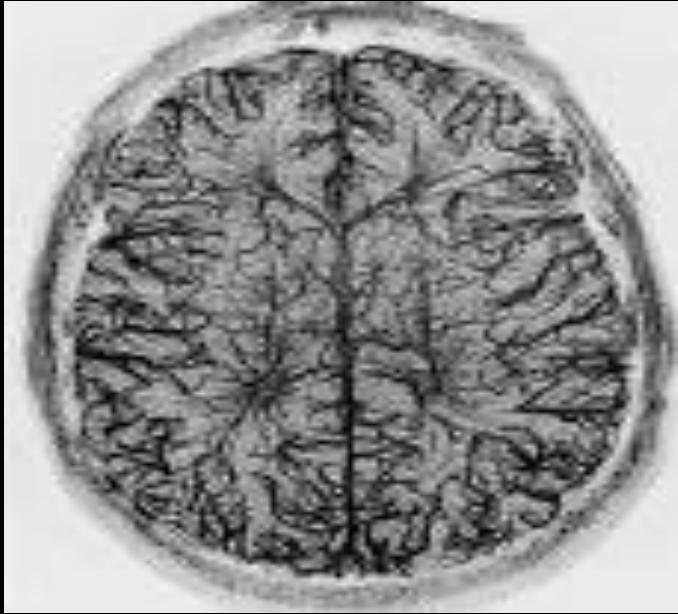
Ερυθρός πυρήνας

Μελαινα ουσία



Πρόσθιες εγκεφαλικές





Άνω οβελιαίος κόλπος

Εγκάρσιος κόλπος

Έσω σφαγίτιδα φλ.


Σιγμοειδής κόλπος




Cingulum




Fornix



Arcuate f



Inferior occipitofrontal f



inferior longitudinal f

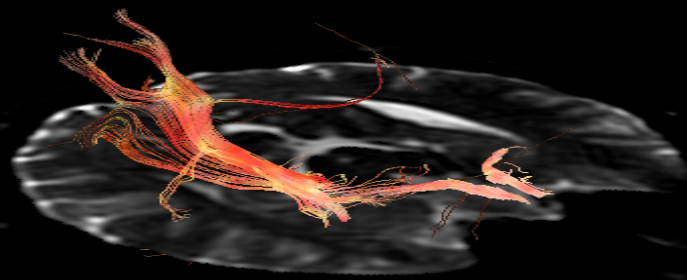


Uncinate f

I31.2 Lxxx Axxx
Zoom: 1.12x
Default

SLP

Se: 10



Optic radiation, ON, Optic tract

0% transparent

IRA