Μελανές αλλοιώσεις μονήρεις-πολλαπλές

Κωνσταντίνος Ι. Τόσιος
Κλινική Στοματολογίας & Νοσοκομειακής Οδοντιατρικής

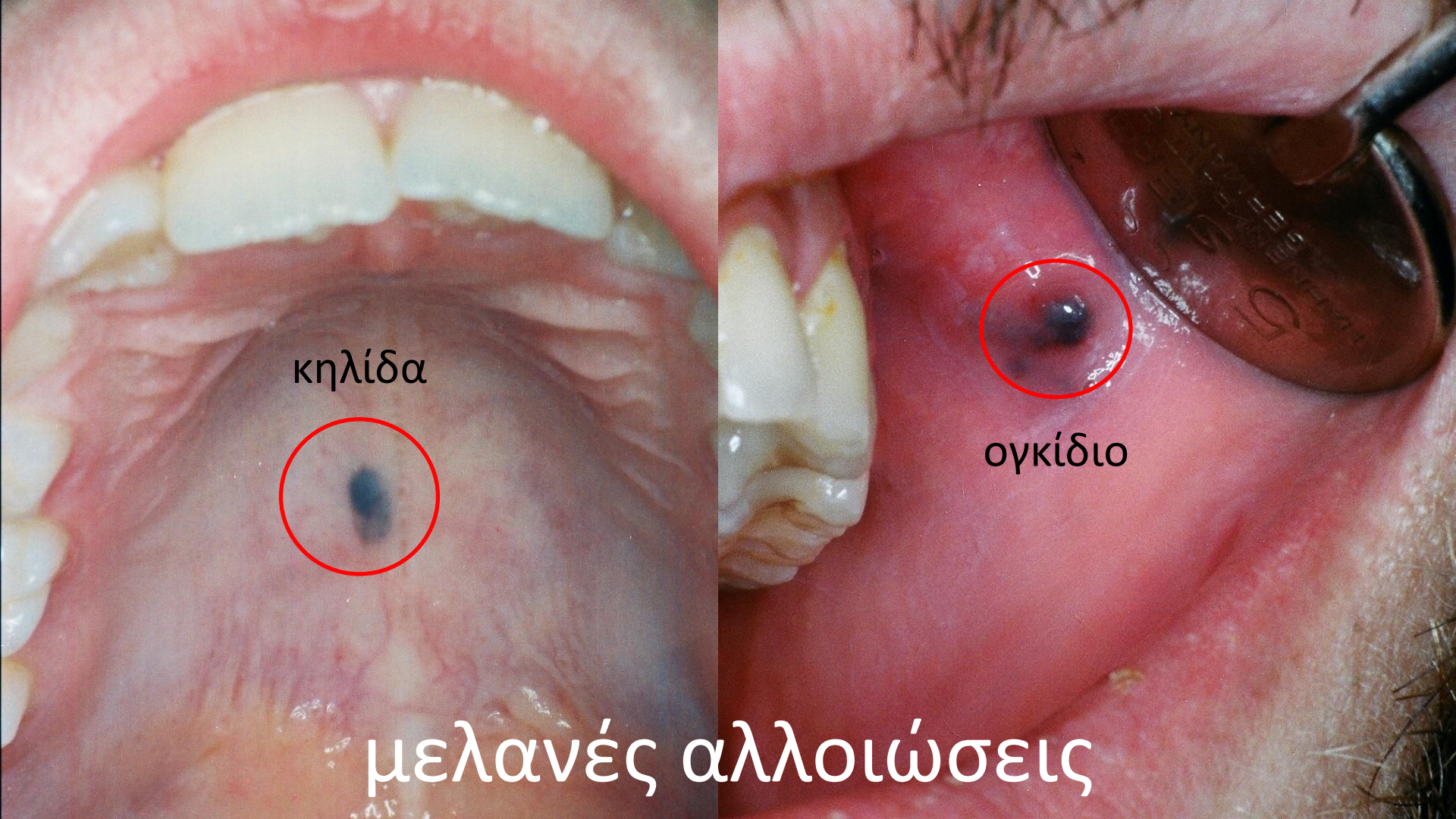

μελανές αλλοιώσεις

δυσχρωμία
μελανές αλλοιώσεις

μελανές αλλοιώσεις

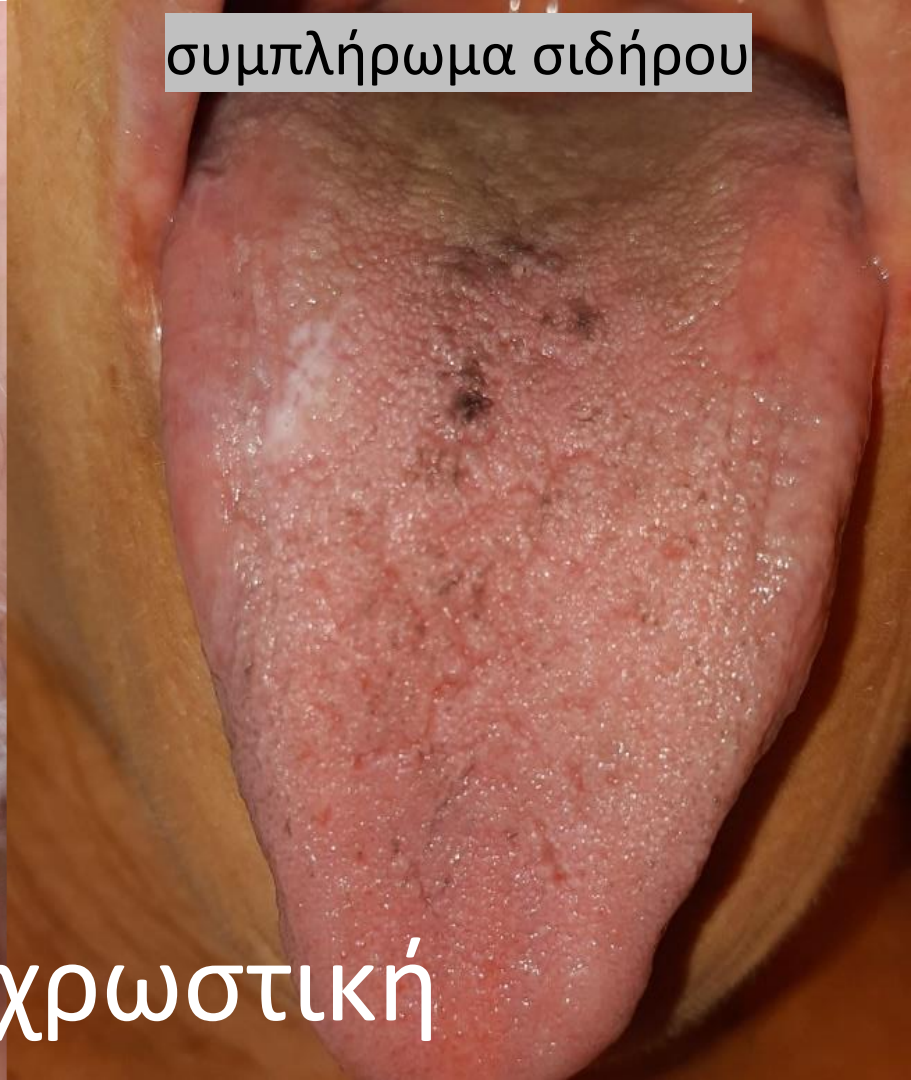

εξω-ιστική χρωστική

μελανίνη
αιμοσιδηρίνη
αιμοσφαιρίνη

ενδογενείς

μέταλλα

εξωγενείς

ενδο-ιστικές χρωστικές

μελανίνη

μονήρεις

- μελανωτική κηλίδα στόματος ή εφηλίδα
- μελάνωμα
- σπίλοι

πολλαπλές ή διάχυτες

- φάρμακα
- συστηματικά νοσήματα

εφηλίδα

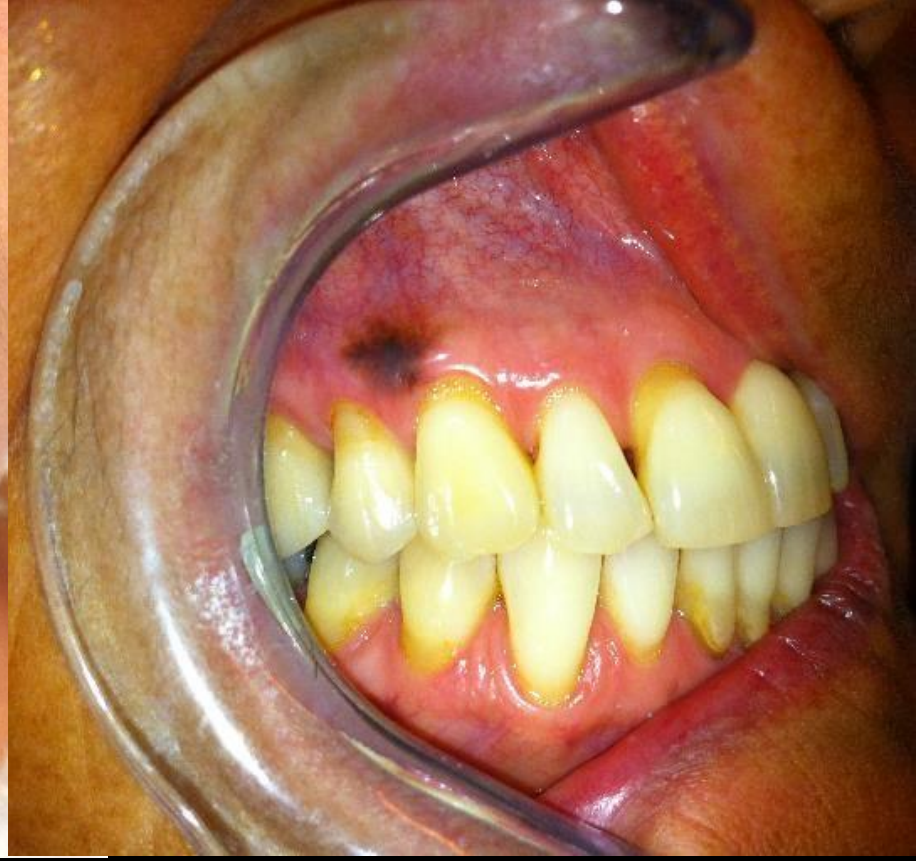

μελανωτική κηλίδα στόματος

συγγενής μελανωτική κηλίδα γλώσσας

κακόηθες μελάνωμα

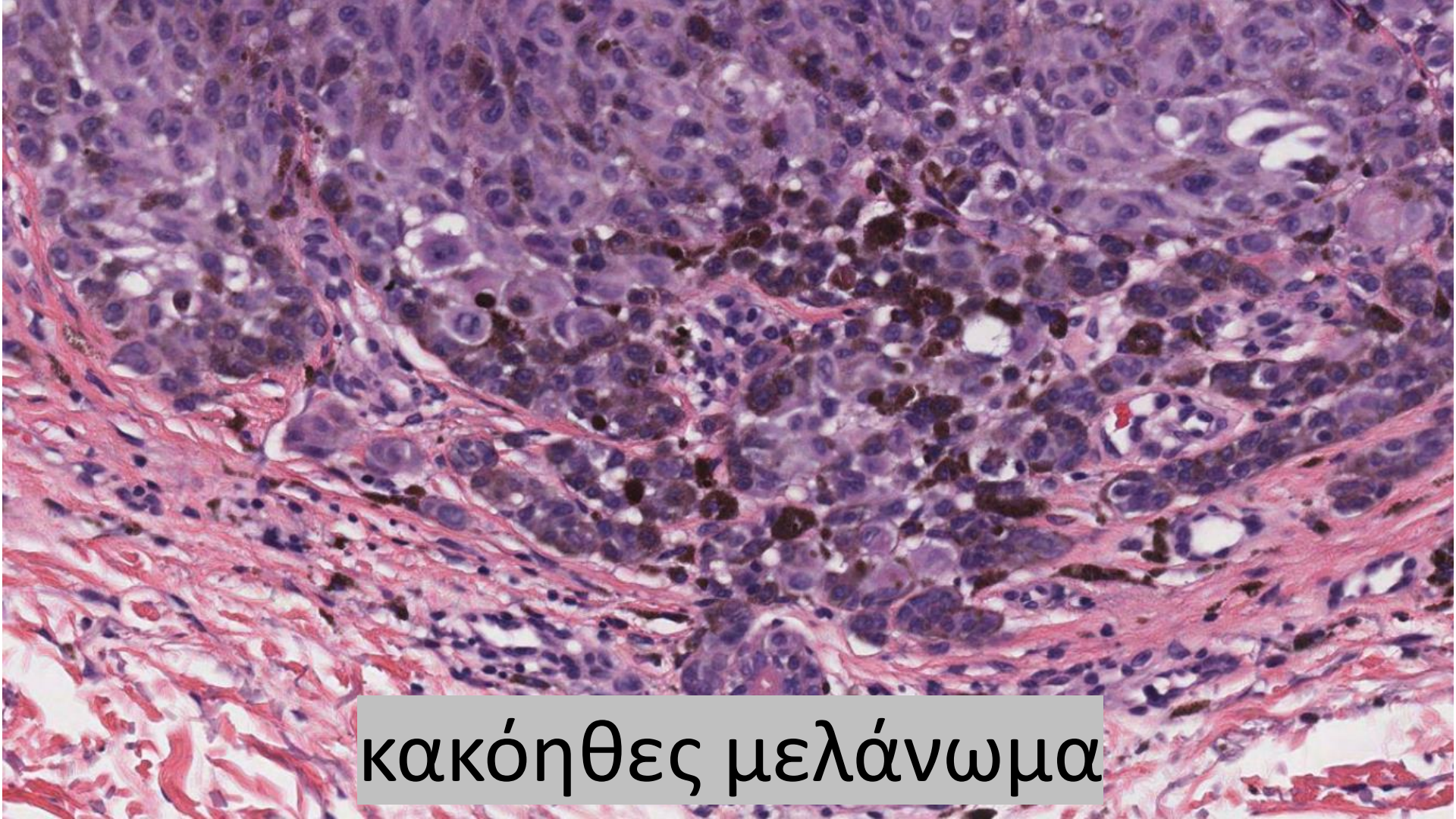
κακόηθες μελάνωμα

κακόηθες μελάνωμα

κακοήθες μελάνωμα στόματος

πρωτοπαθές

στοματικός βλεννογόνος
αναπνευστικός βλεννογόνος

μεταστατικό

Kalogirou et al. J Clin Exp Dent 2017

πρωτοπαθές μελάνωμα στόματος

- <1% του συνόλου των μελανωμάτων
- 0,22-8% πρωτοπαθών μελανωμάτων βλεννογόνων
- 0,5% κακοηθών νεοπλασμάτων του στόματος
- 1 περίπτωση/10.000.000 ετήσια επίπτωση

Ascierto et al. Critical Rev Oncol 2016, Lopez et al. Head Neck 2016, Natarajan. Head Neck Pathol 2019

πρωτοπαθές μελάνωμα στόματος

«το 1/3 των μελανωμάτων αναπτύσσονται σε μελανή περιοχή που προϋπάρχει για μεγάλο χρονικό διάστημα»

Meleti et al. Oral Oncol 2007

κακή πρόγνωση

Lopez et al. Head Neck 2016
Natarajan. Head Neck Pathol 2019

πρόγνωση

	2-ετής	5-ετής
συνολικά	64,6%	42,5%
στάδιο III	85,9%	72,5%
στάδιο IVA	56,3%	26%
ριζική θεραπεία	74,1%	50,5%
μη-ριζική θεραπεία	26%	

Yyamada et al, CLOI 2022 (under review)

στάδια μελανώματος βλεννογόνων

Tumour	Characteristics		
T3	Epithelium/submucosa (mucosal disease)		
T4a	Deep soft tissue, cartilage, bone, or overlying skin		
T4b	Brain, dura, skull base, lower cranial nerves, masticator space, carotid artery, prevertebral space, mediastinal structures, cartilage, skeletal muscle, or bone		
Staging group	Tumour	Node	Metastases
III	T3	N0	M0
IVA	T3-T4a	N1	M0
IVB	T4b	Any N	M0
IVC	Any T	Any N	M1

UICC, 7th edition, 2009

εντόπιση 549 μελανωμάτων

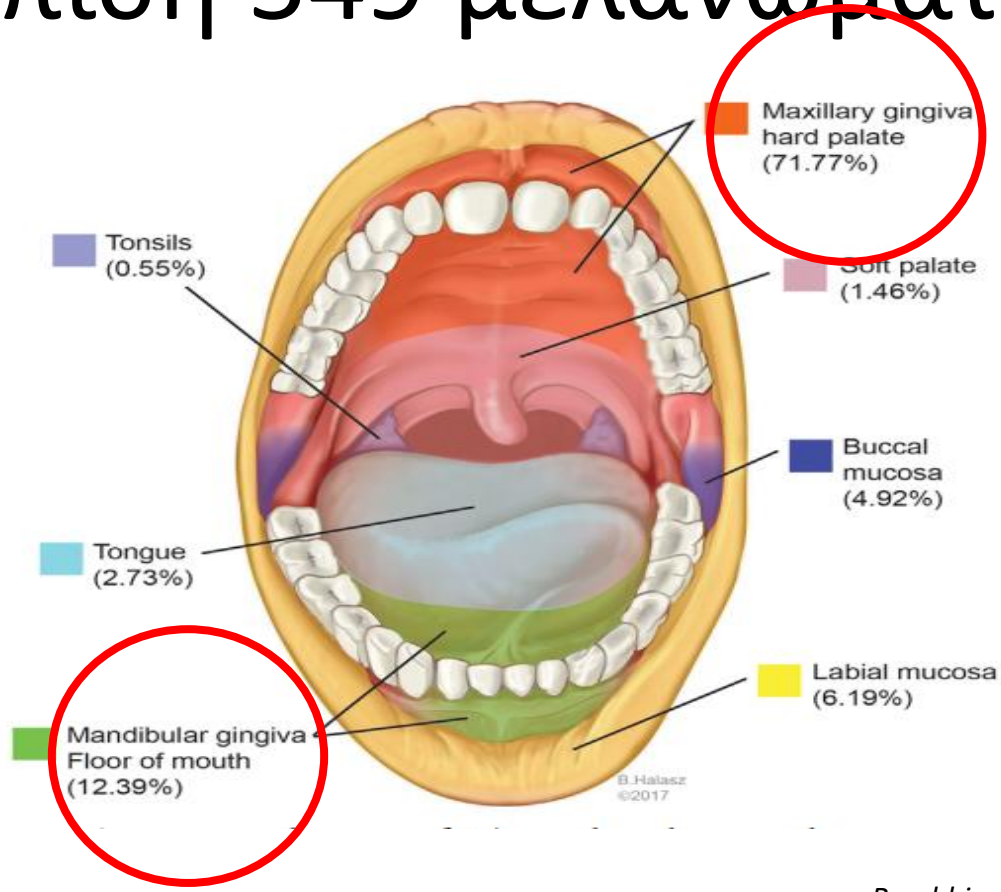

Rambhia et al. J Am Acad Dermatol 2018

κακόηθες μελάνωμα στόματος

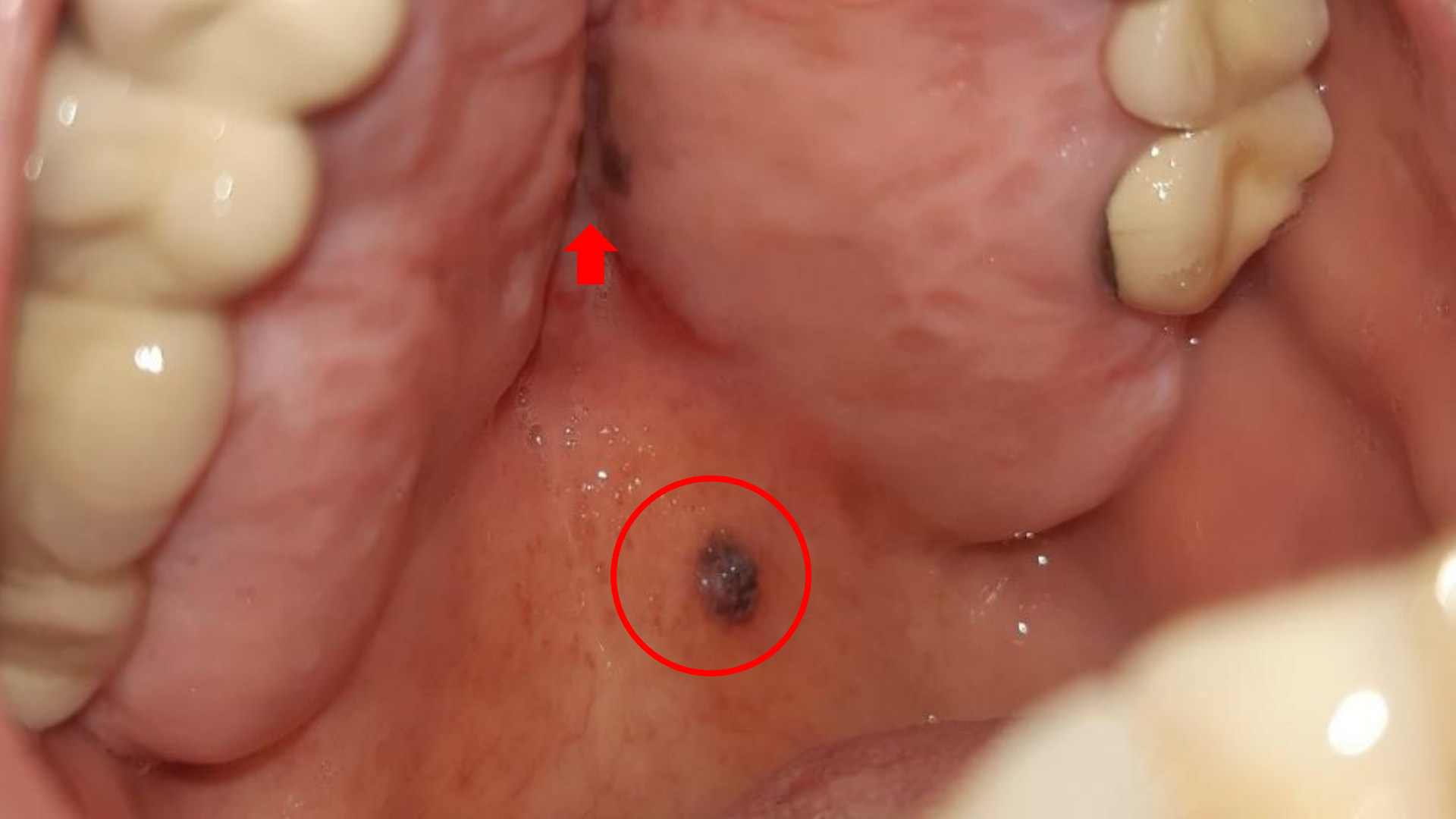

σημεία μελανώματος

- γρήγορη μεγέθυνση
- μεταβολή στη μορφολογία της επιφάνειας
- μεταβολή στη χροιά
- μεταβολή στο περίγραμμα
- ερυθρότητα στην περιφέρεια
- δορυφόρες μελαχρωματικές βλάβες
- διάβρωση ή έλκωση
- διόγκωση επιχώριων λεμφαδένων
- αιμορραγία ή ορορροή
- κνησμός

σημεία μελανώματος

- **A**symmetry
- irregular **B**orders
- variegation in **C**olour
- **D**iameter > 0.6 cm
- signs of growth-ulceration-erythema or **E**volution

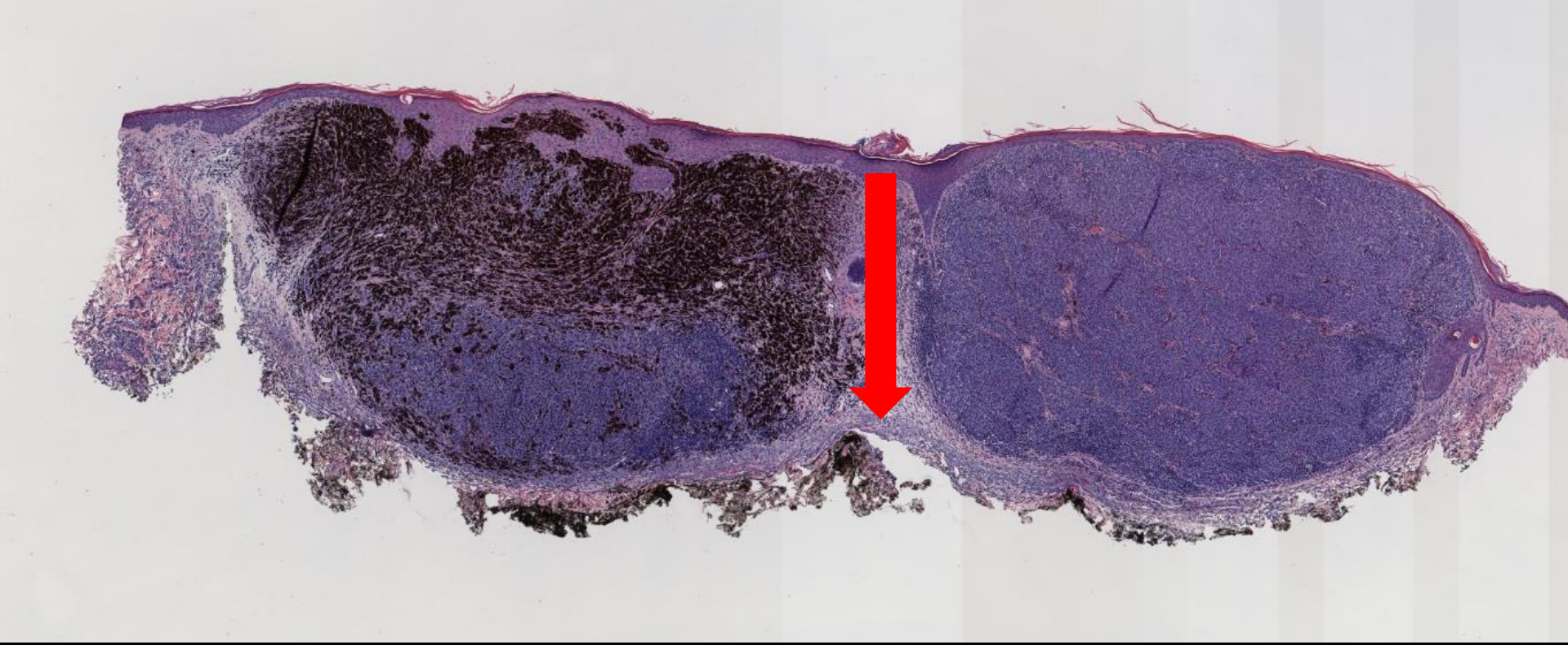

οζώδες μελάνωμα

επίπεδο διήθησης κατά Clark

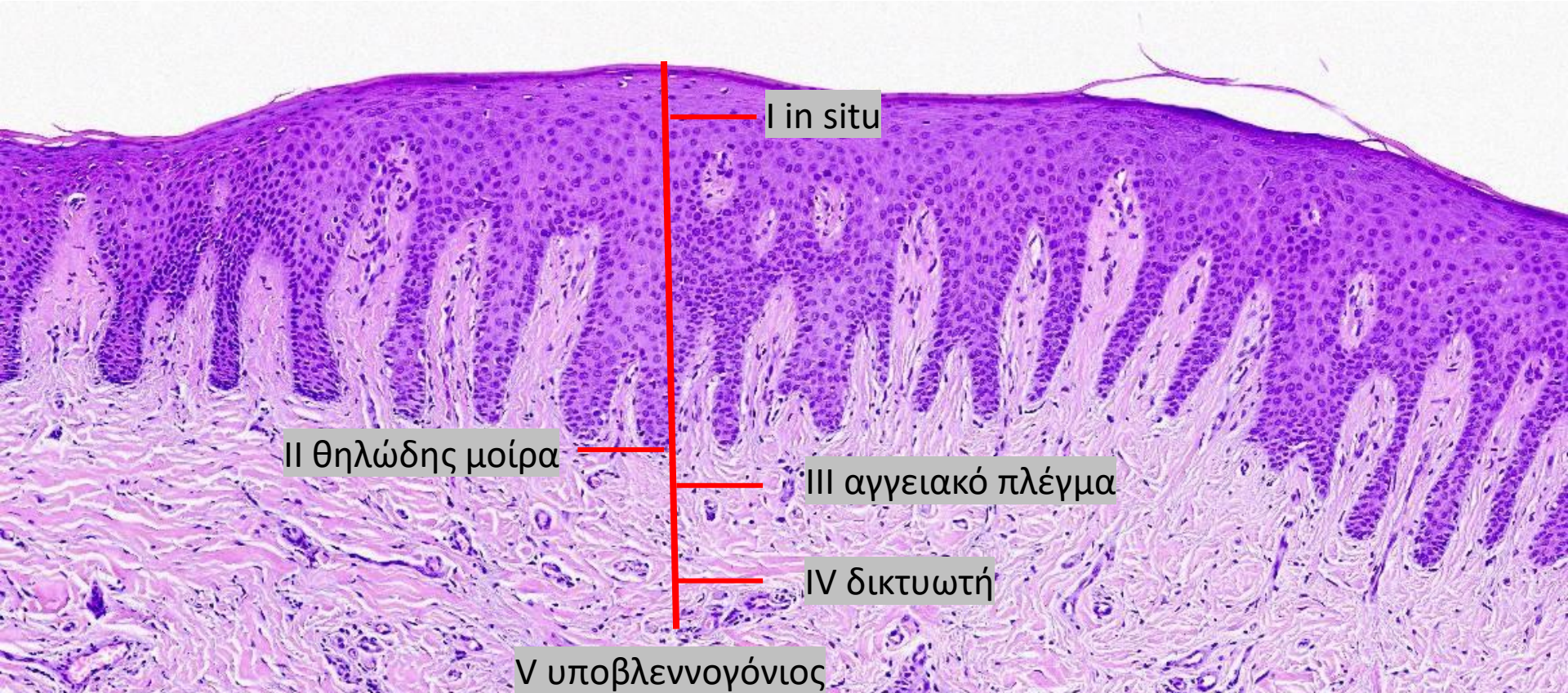

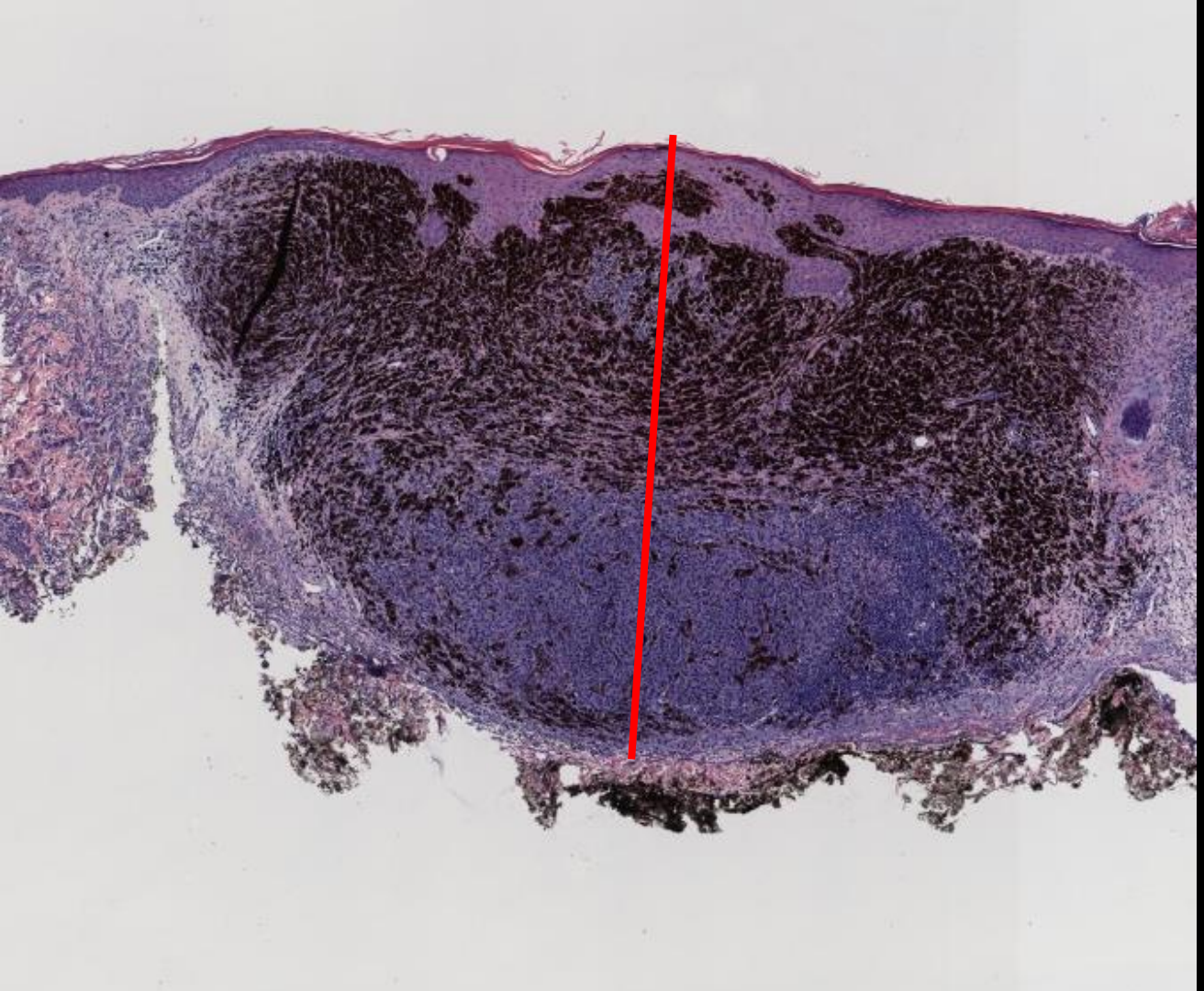

πάχος κατά Breslow

<0,76 χιλ.

0,76-1 χιλ.

>1 χιλ.

μηχανικές δυνάμεις

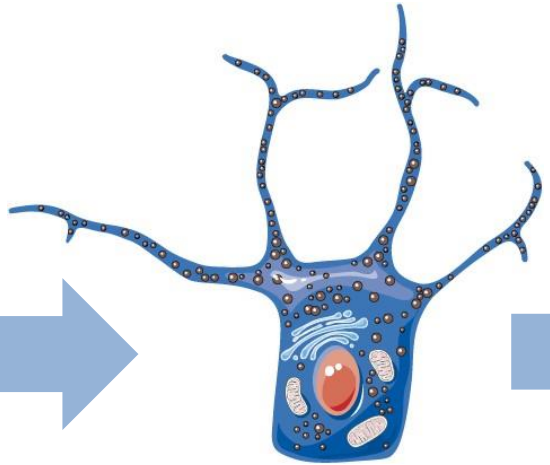

MAPK pathway



Mitogen-activated protein kinase

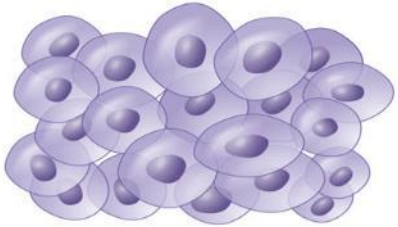

5-10% θετικό ιατρικό ιστορικό

familial atypical multiple mole melanoma, xeroderma pigmentosum, BAP1 tumor predisposition syndrome, Shelterin complex genes hereditary cancer syndrome, MC1R polymorphism, DICER1

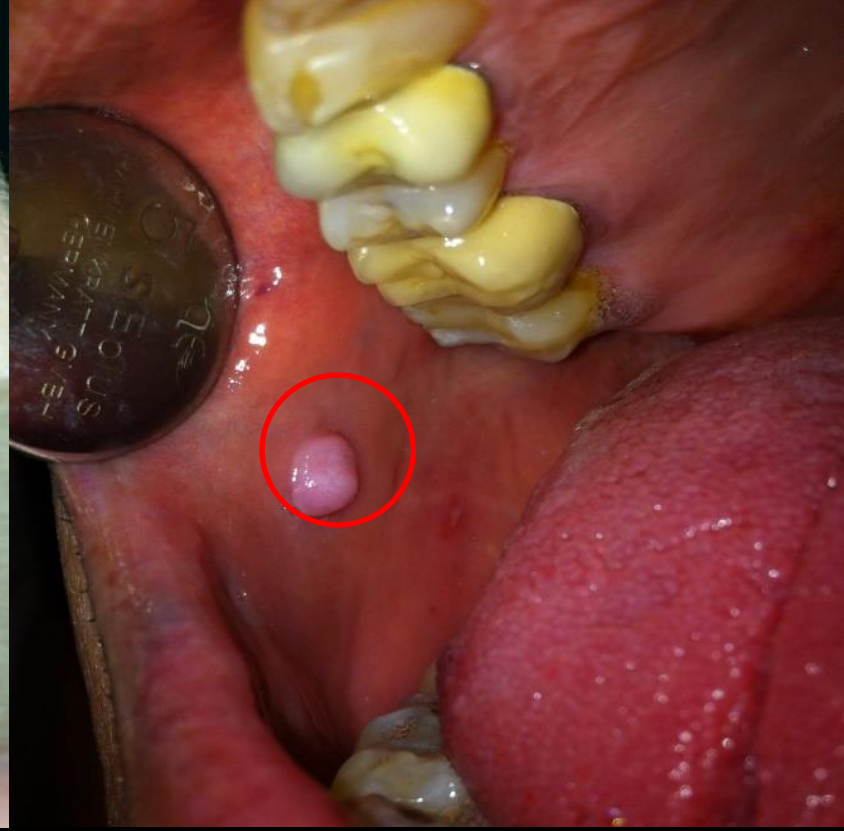

σπίλος

κυανός σπίλος

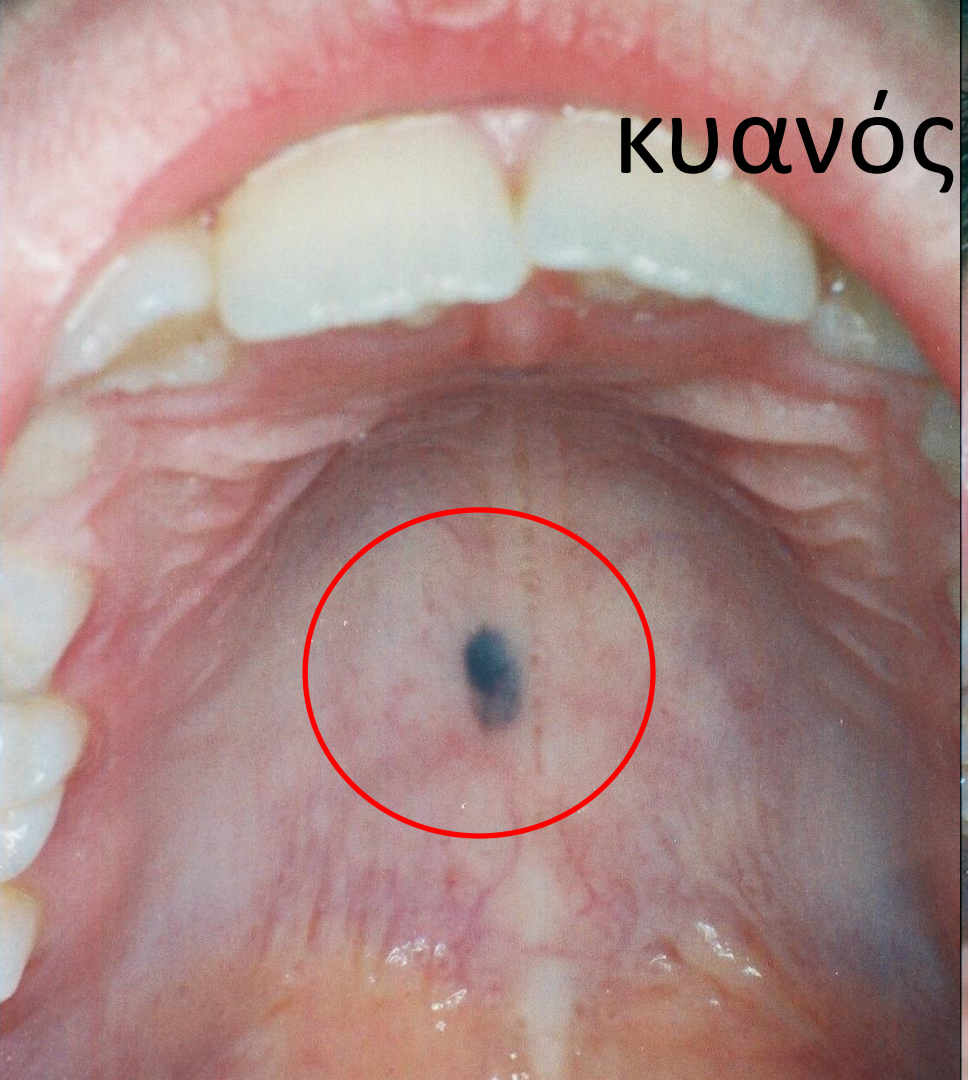

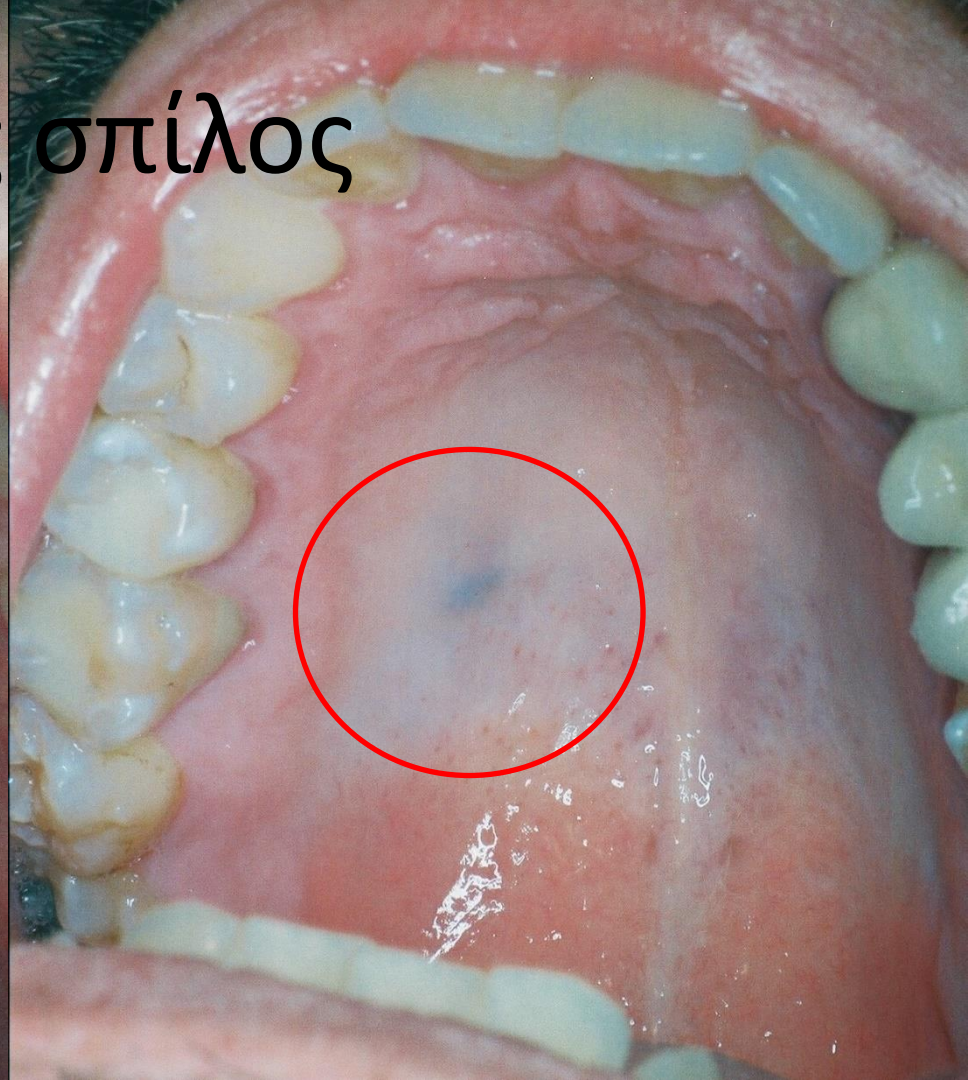

Tyndall effect

μονήρεις

- μελανωτική κηλίδα στόματος ή εφηλίδα
- μελάνωμα
- σπίλοι

πολλαπλές ή διάχυτες

- φάρμακα
- συστηματικά νοσήματα

φυσιολογική-φυλετική μελάχρωση

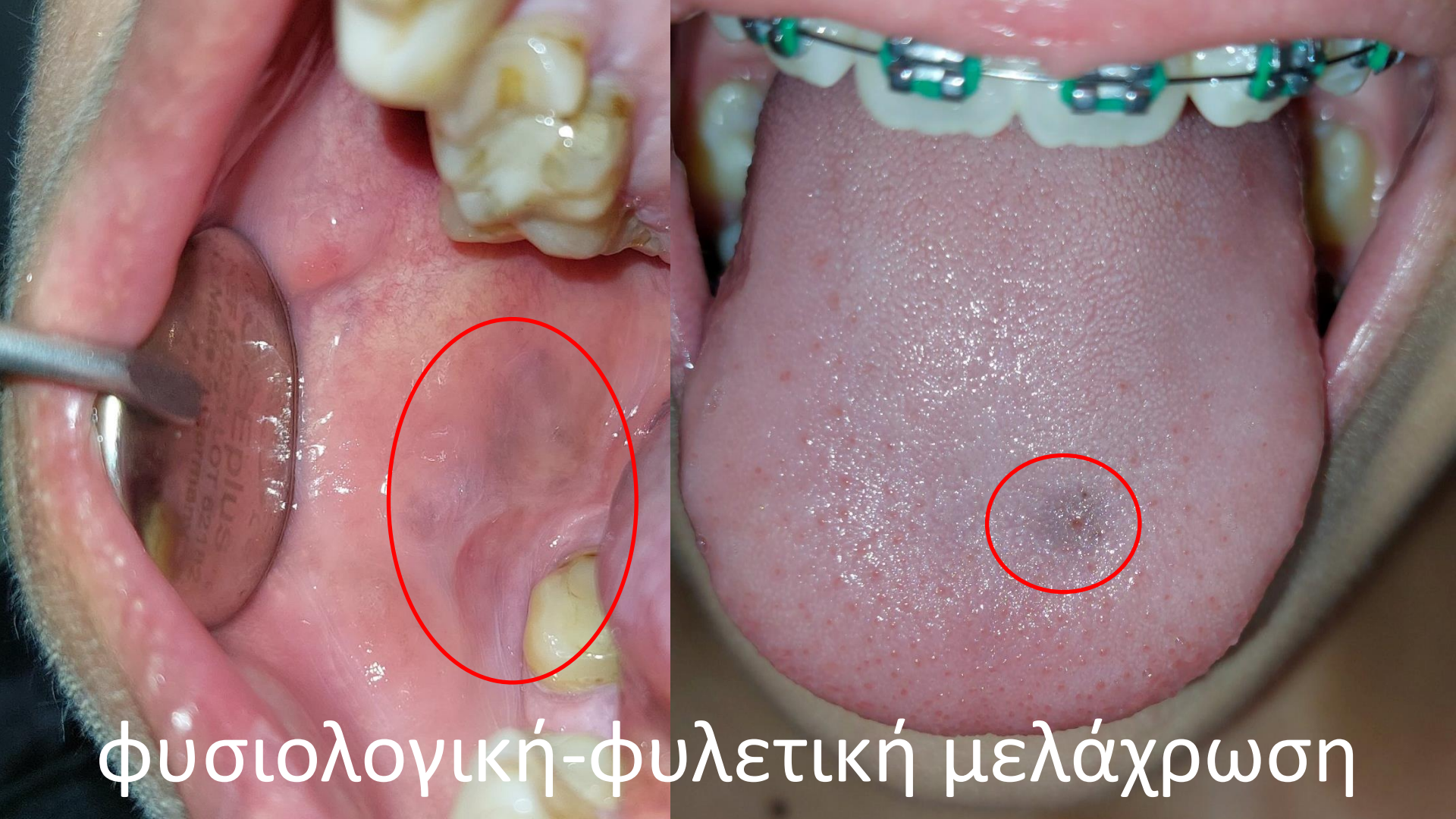

φυσιολογική-φυλετική μελάχρωση

μελάνωση των καπνιστών

μελάχρωση από φάρμακα

- ανθελονοσιακά
  - κινακρίνη, χλωροκίνη, υδοξυχλωροκίνη
- κλοφαζαμίνη, φαινοθιαζίνες, τρικυκλικά αντικαταθλιπτικά, αντι-σεροτονίνεργικα
- χημειοθεραπευτικά
  - busulphan, δοξυρουμπικίνη, μπλεομυκίνη, χρυσός, ιματινίμπη
- αντιυπερτασικά
- ACTH
- αντιρετροϊκά
  - ζιδοβουδίνη, αζιδοθυμιδίνη-AZT
- κετοκοναζόλη, μινοκυκλίνη

Tosios et al. Oral Surg Oral Med Oral Pathol 2018

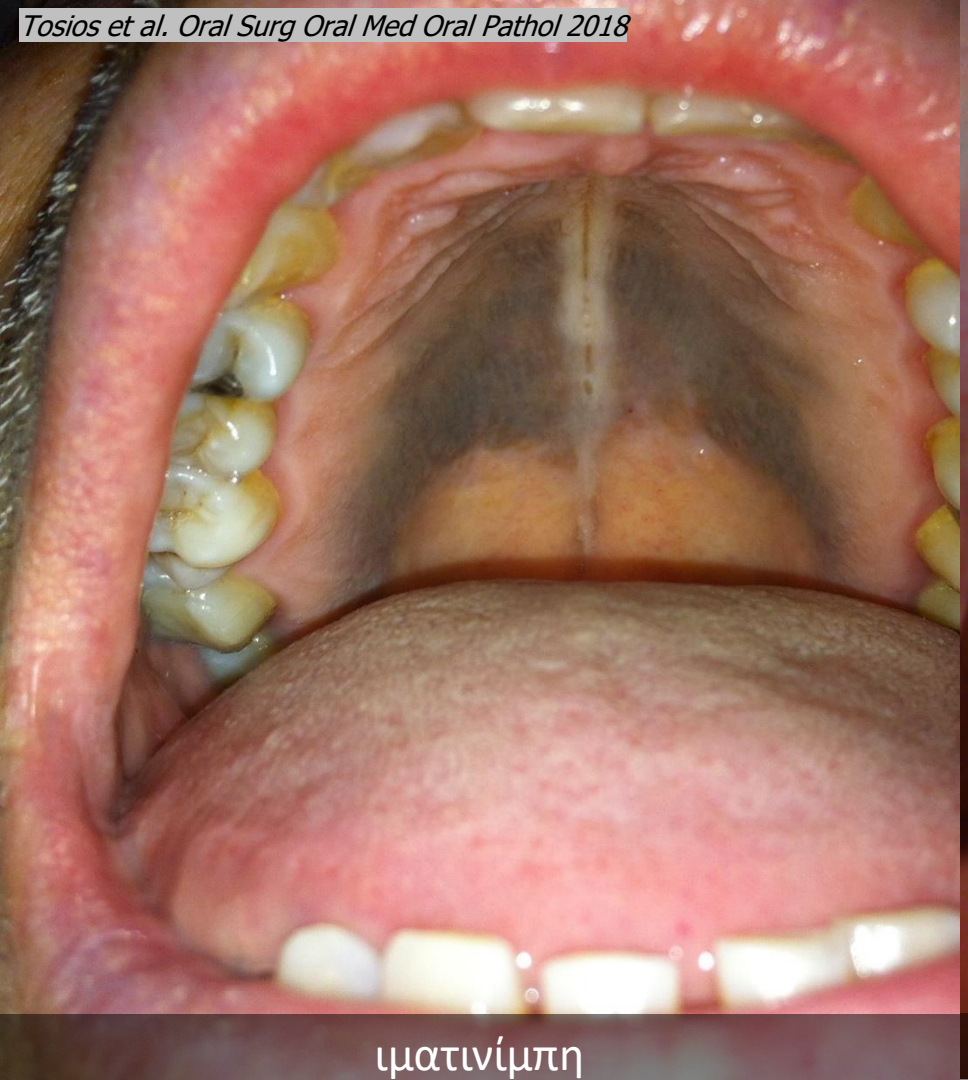

ιματινίμπη

υδροξυχλωροκίνη

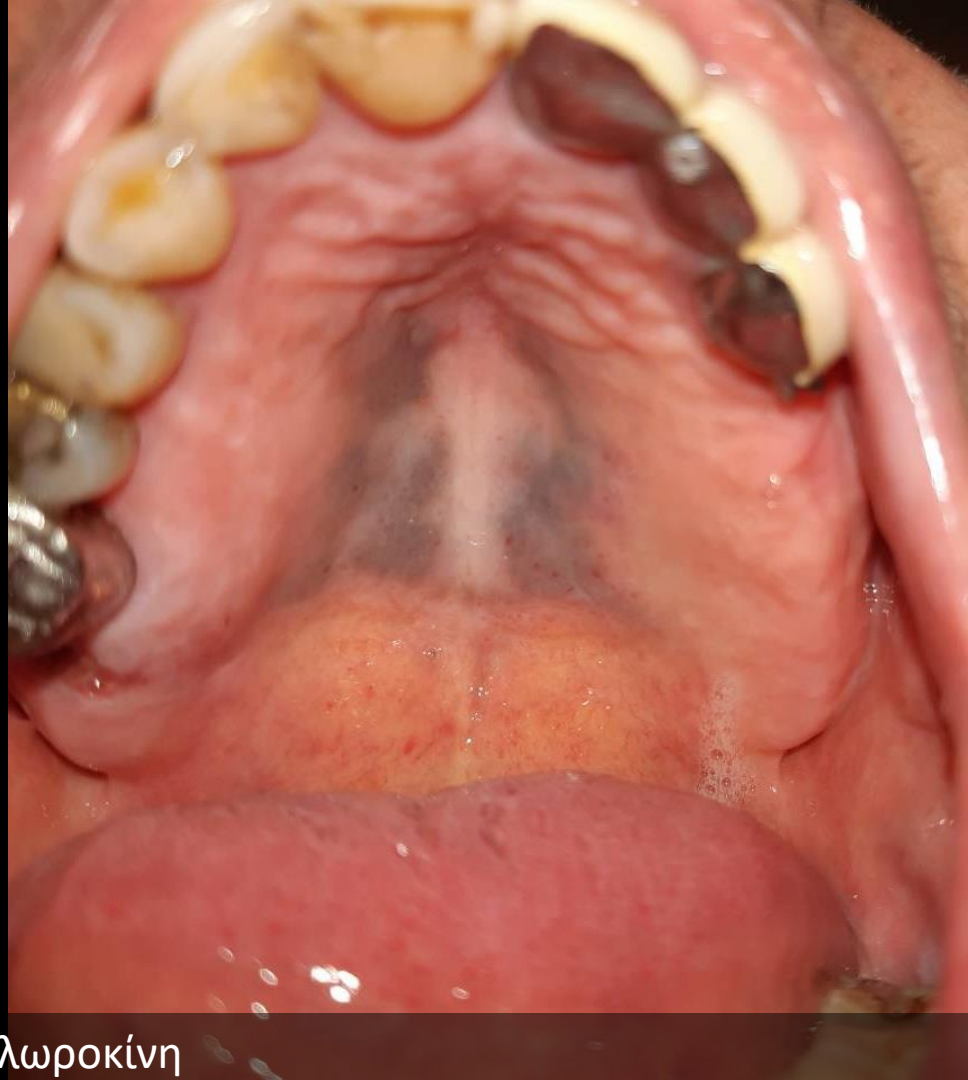

υδροξυχλωροκίνη

συστηματικά νοσήματα

- σύνδρομο Peutz-Jeghers
- νόσος Laugier-Hunziker
- ενδοκρινή νοσήματα: νόσος Addison, σύνδρομο Albright
- σύνδρομο Carney
- νευροϊνωμάτωση
- HIV λοίμωξη

συστηματικά νοσήματα

- σύνδρομο Peutz-Jeghers
- **νόσος Laugier-Hunziker**
- ενδοκρινή νοσήματα: νόσος Addison, σύνδρομο Albright
- σύνδρομο Carney
- νευροϊνωμάτωση
- HIV λοίμωξη

συστηματικά νοσήματα

- σύνδρομο Peutz-Jeghers
- νόσος Laugier-Hunziker
- ενδοκρινή νοσήματα: νόσος Addison, σύνδρομο Albright
- σύνδρομο Carney
- **νευροϊνωμάτωση**
- HIV λοίμωξη

μέταλλα

στίξη αργύρου

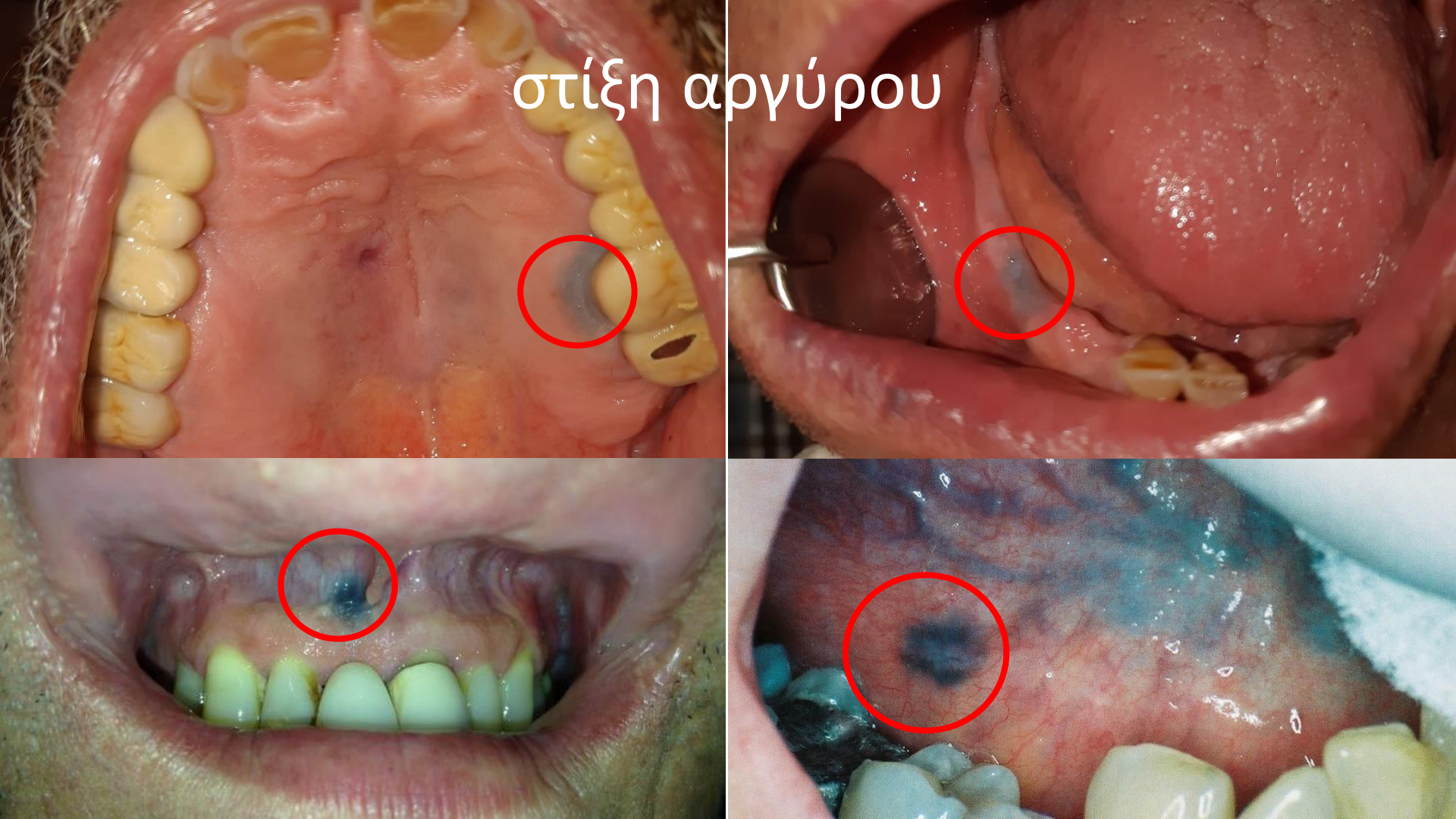

στίξη από άργυρο

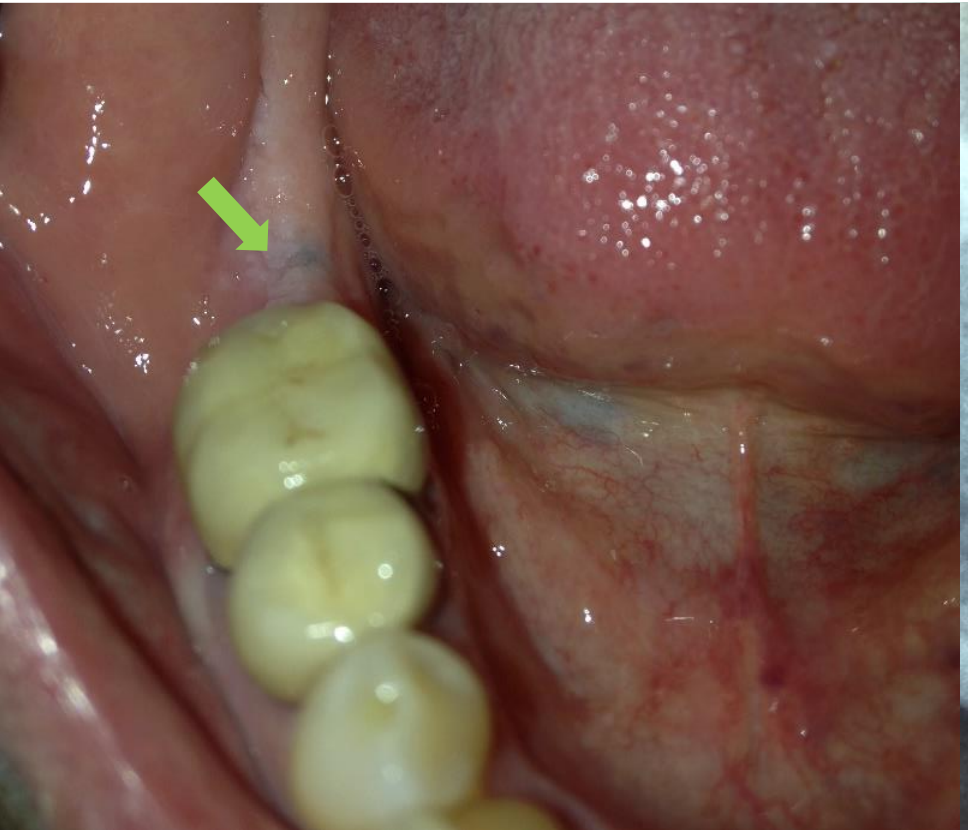

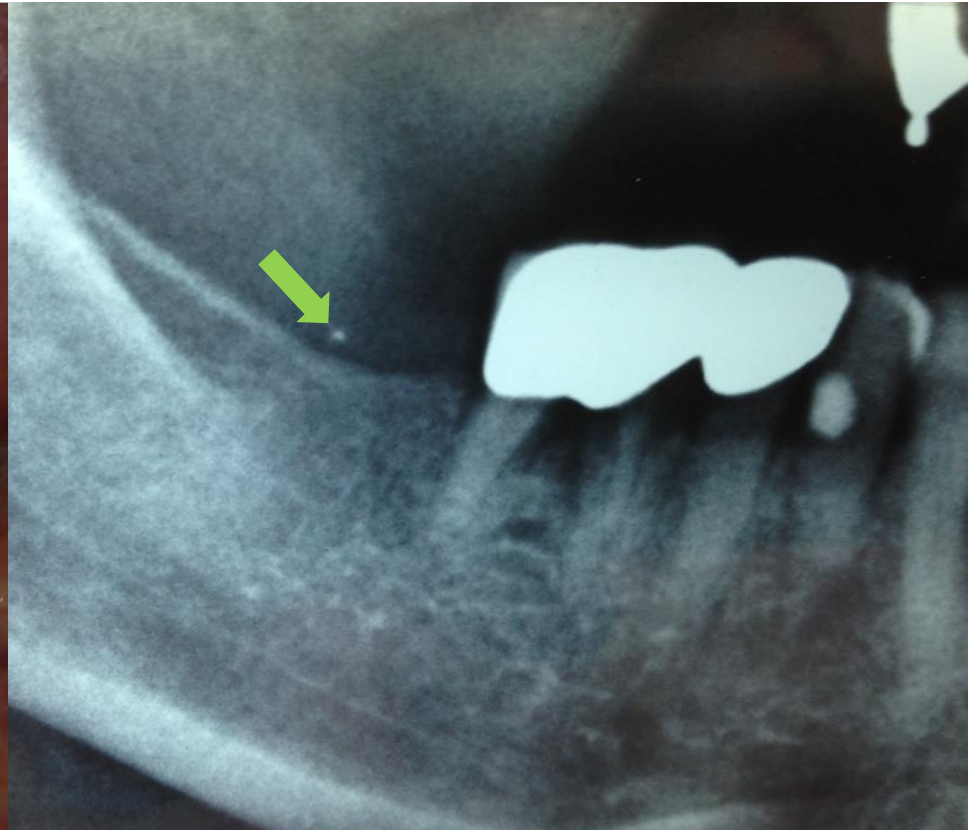

στίξη από γραφίτη

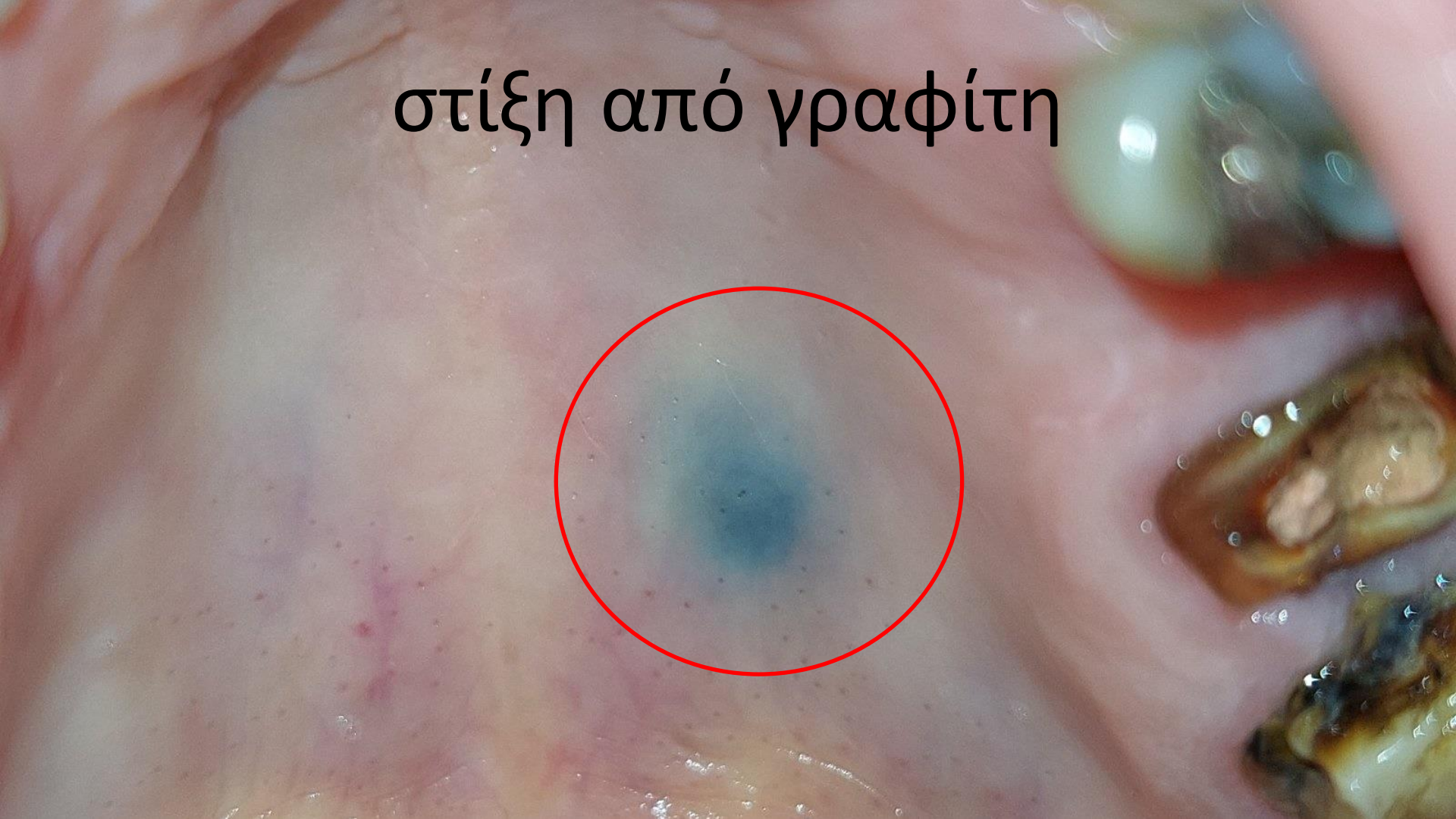

φλεβική αγγειακή δυσπλασία

κιρσοί γλώσσας

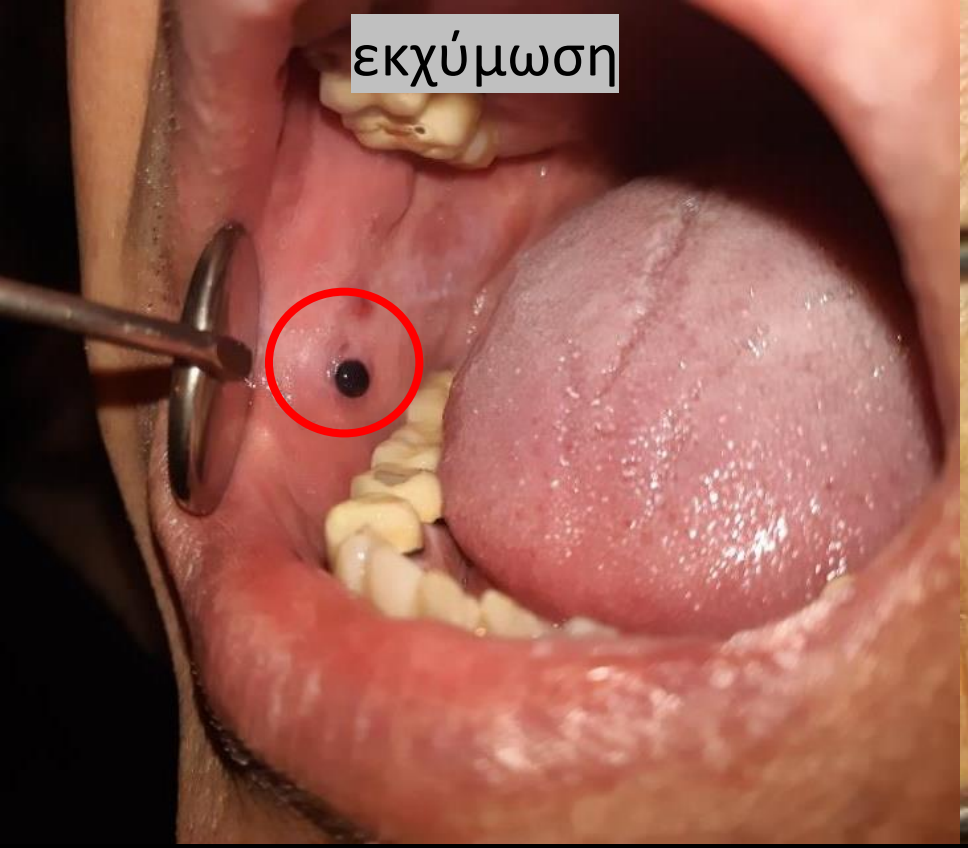

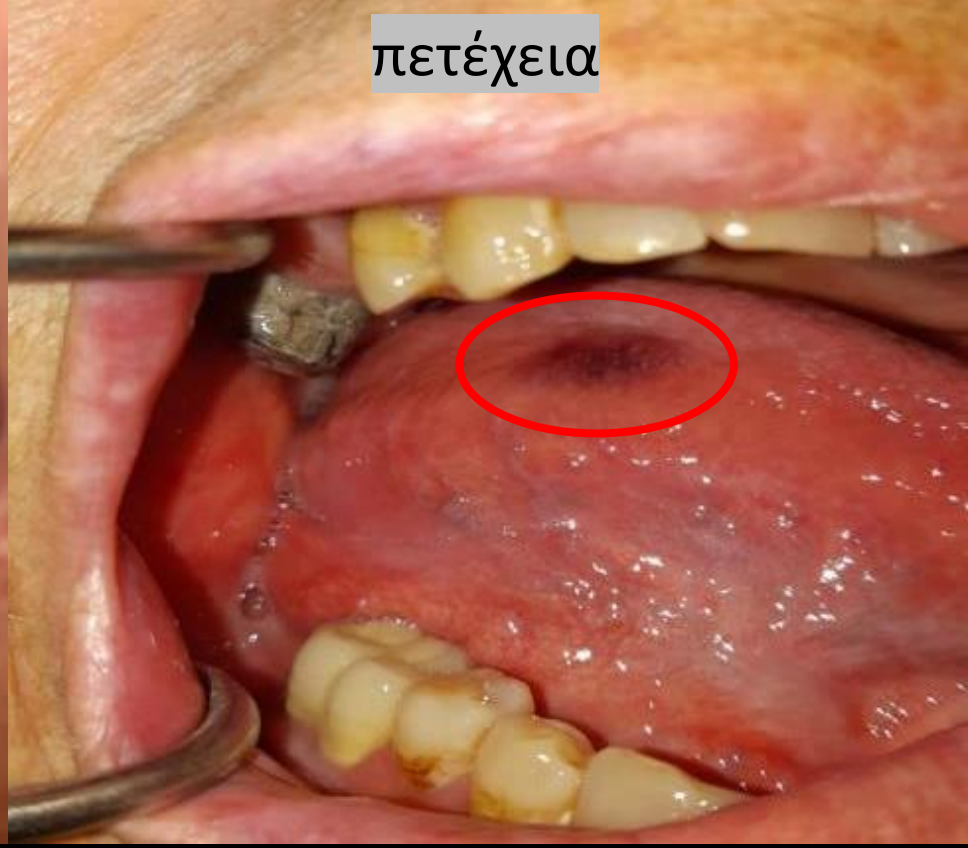

αιματικές κηλίδες

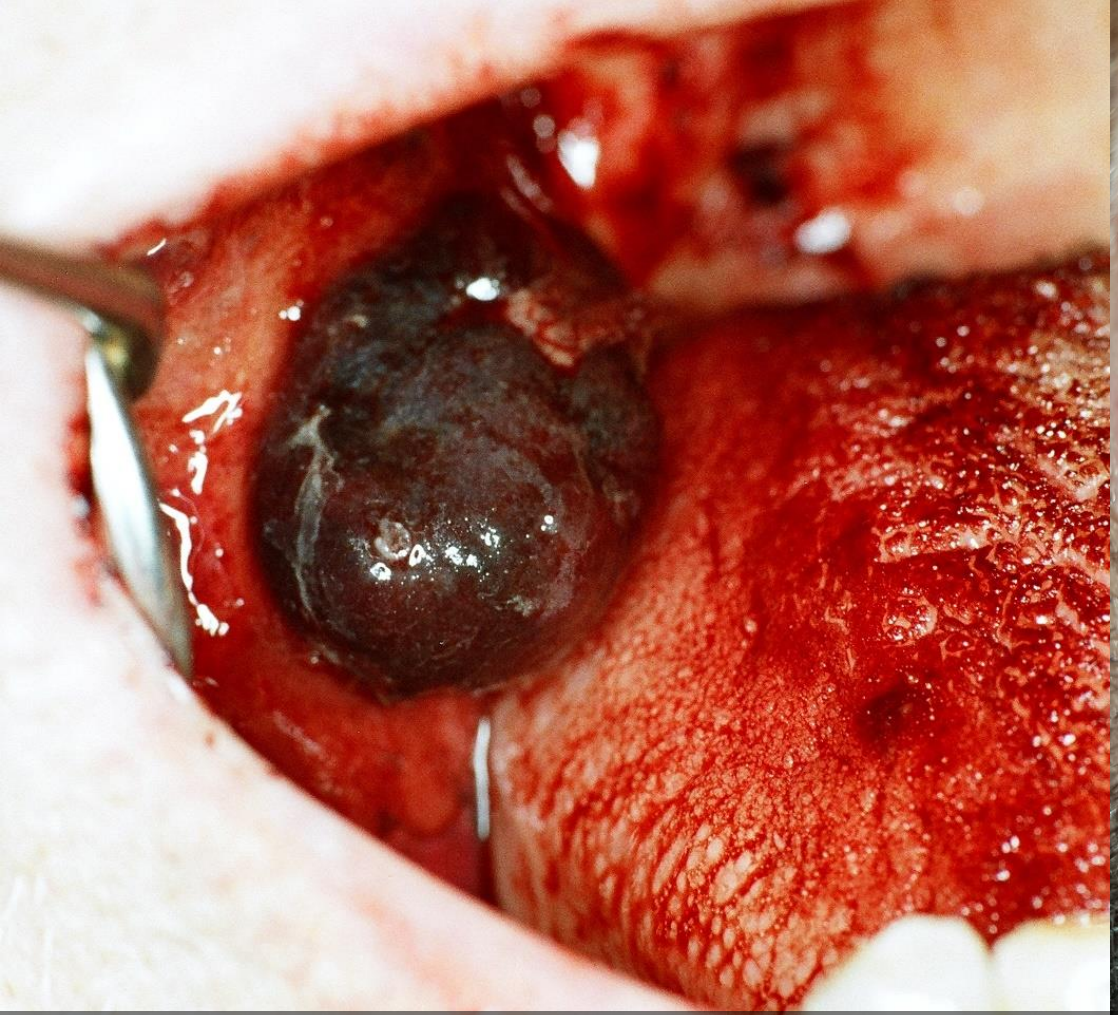

λευχαιμία

αγγειακή

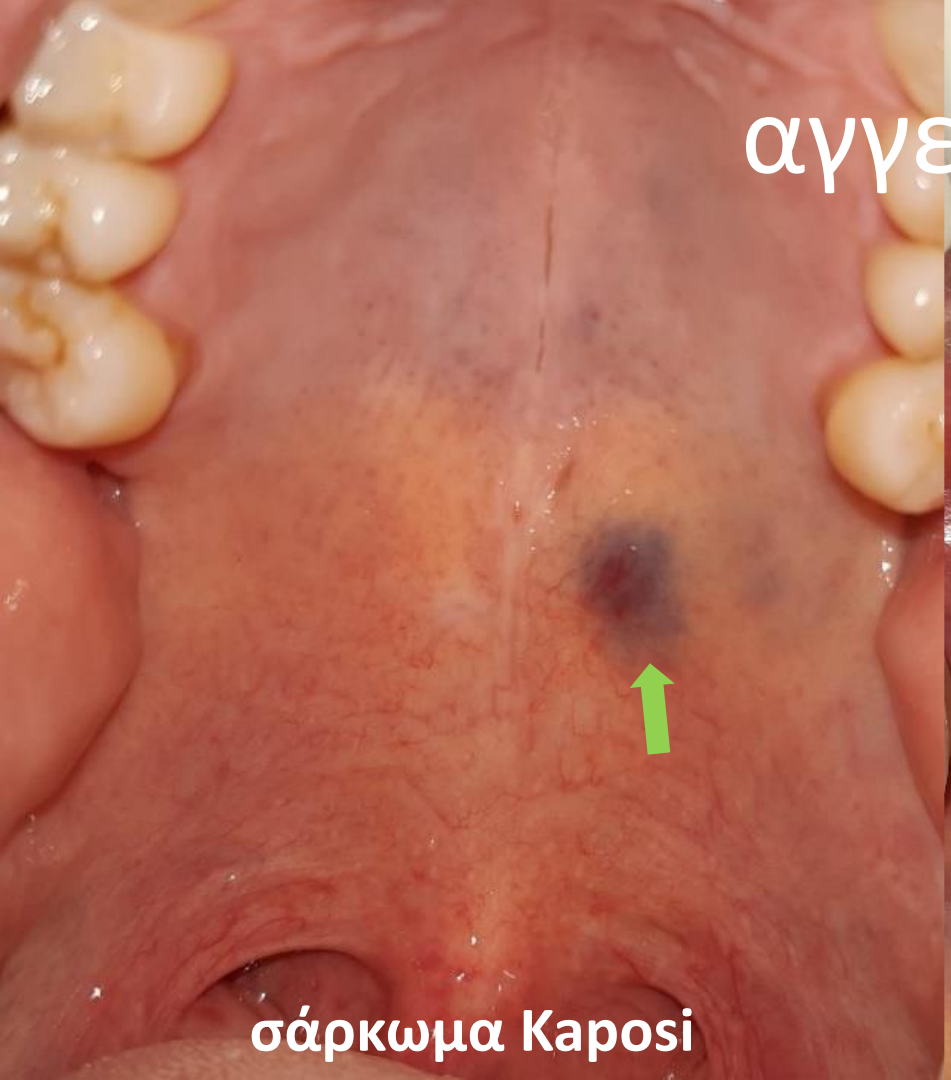

σάρκωμα Kaposi

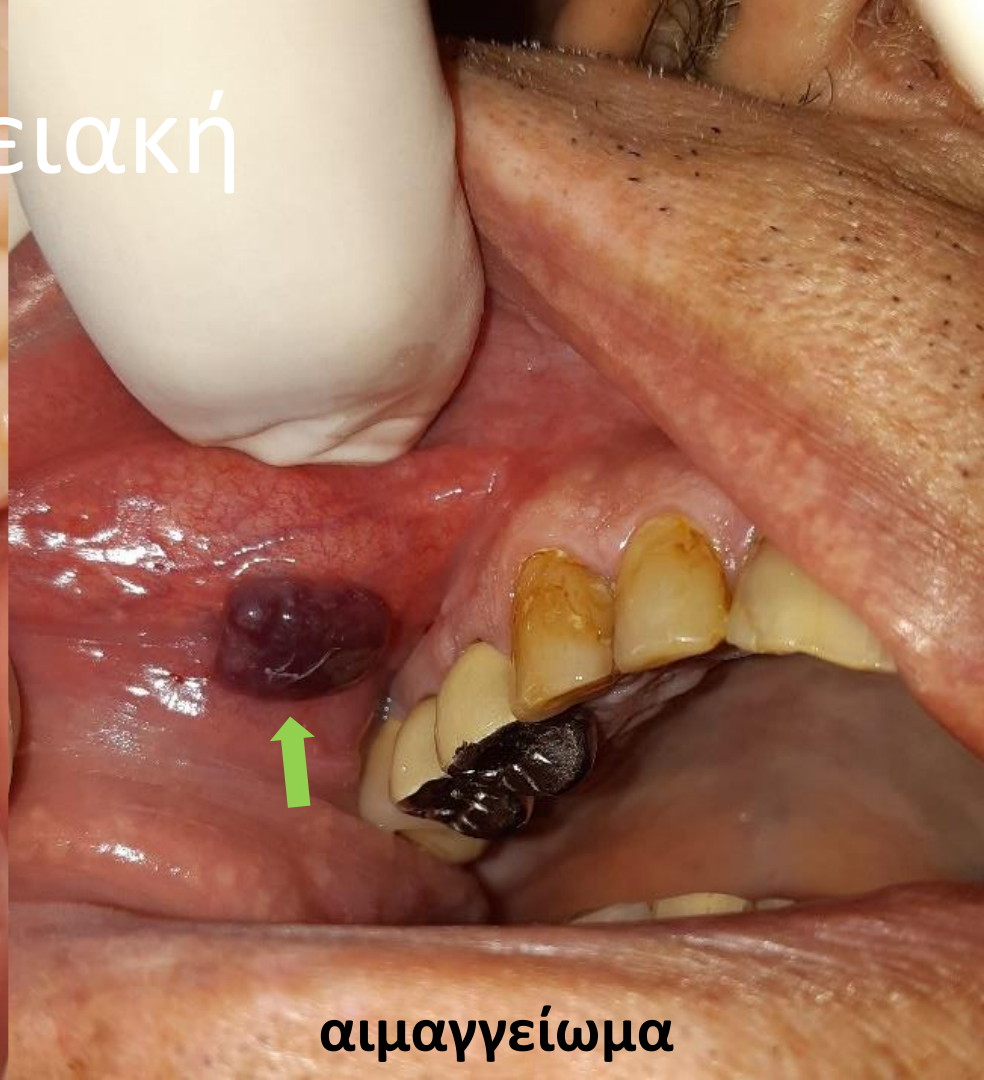

αιμαγγείωμα

«τροποποίηση» από το αίμα

βλεννοκήλη

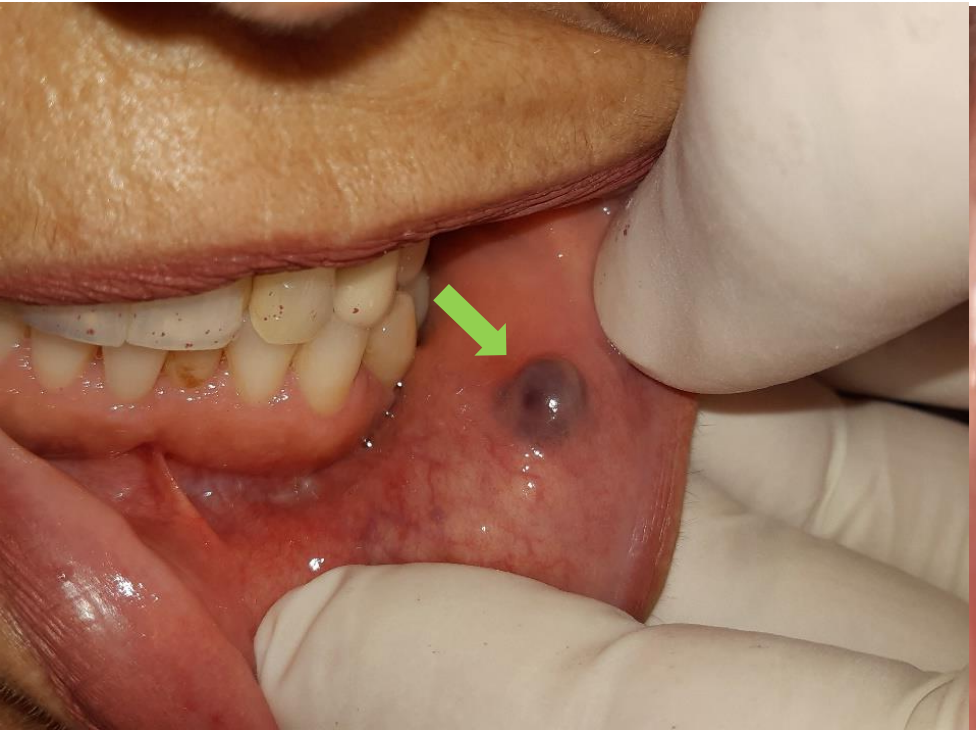

αδενοκαρκίνωμα

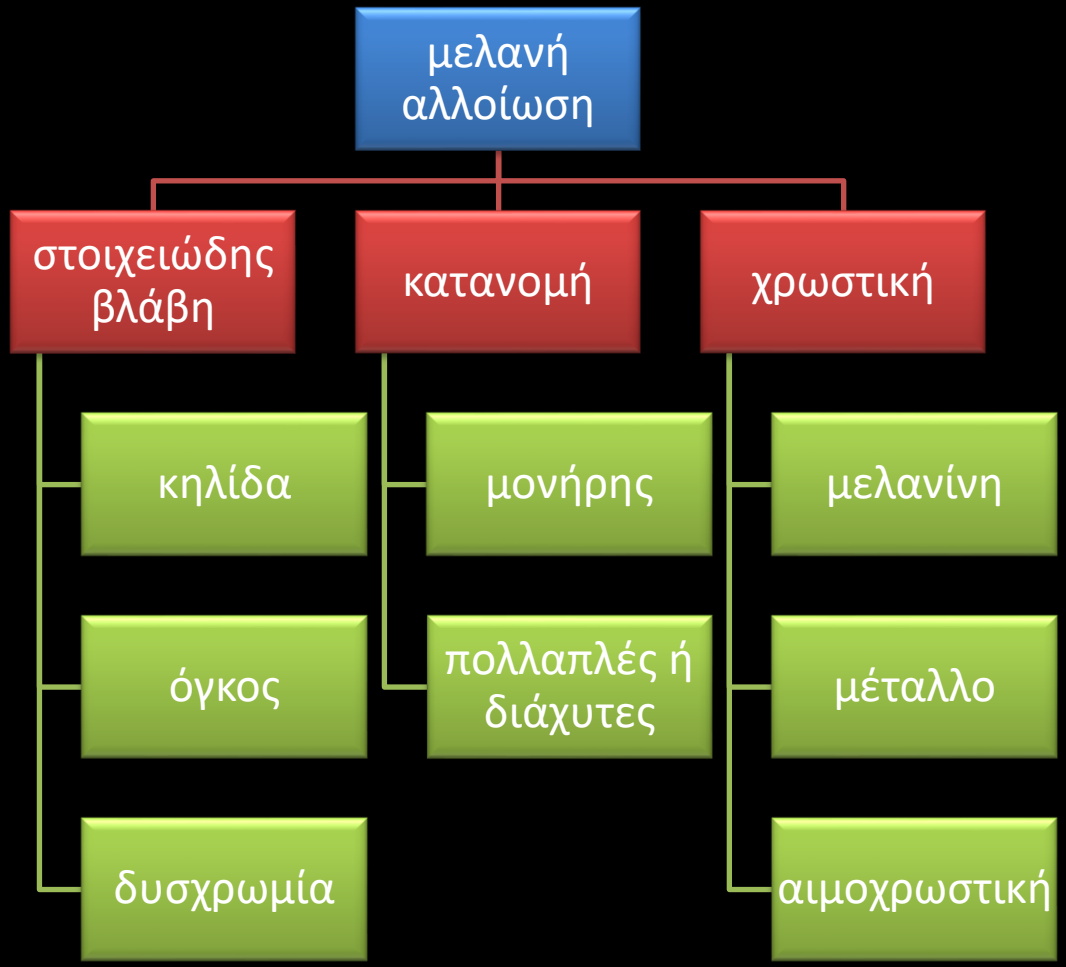
μελανή αλλοίωση
στοιχειώδης βλάβη
κατανομή
χρωστική
κηλίδα
όγκος
δυσχρωμία
μονήρης
πολλαπλές ή διάχυτες
μελανίνη
μέταλλο
αιμοχρωστική

ΤΕΛΟΣ