

Άμεση φόρτιση εμφυτευμάτων και παραήλαγές

Α.Π. Δ. Τριποδάκης*, Σ. Λιανού**, Α. Μπακοπούλου**

Η τοποθέτηση των εμφυτευμάτων ενδοοστικά και η παραμονή τους κάτω από το βλεννογόνο χωρίς φόρτιση για κάποιο χρονικό διάστημα έχει θεωρηθεί ως απαραίτητη προϋπόθεση για την επίτευξη οστεοενσωμάτωσης.

Ένας συνεχώς αυξανόμενος αριθμός μελετών, εργαστηριακών και κλινικών, τεκμηριώνει σημαντικά ποσοστά επιτυχίας άμεσης φόρτισης των εμφυτευμάτων κάτω από ορισμένες προϋποθέσεις που αφορούν, μεταξύ άλλων, στο οστικό υπόστρωμα που τοποθετούνται, τον αριθμό, το σχήμα, τη διάμετρο, το μήκος των εμφυτευμάτων, τη διάταξή τους, τις σχεδιαστικές παραμέτρους της μεταβατικής αποκατάστασης, το αποδιδόμενο συγκλεισιακό σχήμα.

Στην εργασία αυτή μετά τη βιβλιογραφική αναδρομή γίνεται περιγραφή των προϋποθέσεων καθώς και των εναλλακτικών κλινικών εφαρμογών.

Εισαγωγή

Η εφαρμογή οστεοενσωματούμενων εμφυτευμάτων είναι πολύ καλά τεκμηριωμένη και έχει εφαρμοστεί επί σειρά ετών με επιτυχία τόσο για την αποκατάσταση της πλήρους, όσο και της μερικής νωδότητας με ακίνητες προσθετικές εργασίες^{1,2,3,4}.

Σύμφωνα με το κλινικό πρωτόκολλο, όπως αυτό εφαρμόστηκε εξ αρχής και επί σειρά ετών, η επίτευξη οστεοενσωμάτωσης περιλαμβάνει απαραίτητως τη βασική προϋπόθεση της παραμονής του εμφυτεύματος κάτω από τον βλεννογόνο και χωρίς φόρτιση κατά τη διάρκεια της επούλωσης⁵. Η λογική αυτής της προσέγγισης βασίζε-

ται στο να αποφευχθεί στη φάση αυτή η επικοινωνία του εμφυτεύματος με το στοματικό περιβάλλον κι έτσι να ελαχιστοποιηθεί η πιθανότητα φλεγμονής και επιθηλιακής κατάδυσης μεταξύ αυτού και του οστού⁶. Από την άλλη πλευρά, αποφεύγοντας την πρόωμη φόρτιση προστατεύεται καταρχήν η σχέση επαφής του εμφυτεύματος και οστού από διαταραχές που είναι δυνατό να δημιουργήσει ακόμη και η ελάχιστη κινητικότητα του. Και σ' αυτή την περίπτωση εγκυμονεί ο κίνδυνος δημιουργίας συνδετικού ιστού στην περιεμφυτευματική περιοχή^{7,8}. Είναι προφανές ότι με αυτό τον τρόπο απαιτούνται δύο χειρουργικές φάσεις. Αυτό οδηγεί αναγκαστικά στην κατασκευή της τελικής αποκατάστασης μετά από την παρέλευση μιας περιόδου αναμονής που ποικίλει ανάλογα με τους συγγραφείς και την θέση (άνω ή κάτω γνάθος) από τρεις έως έξι μήνες^{9,10,11}.

* Επίκουρος Καθηγητής Προσθετικής Οδοντιατρικής Σχολής Πανεπιστημίου Αθηνών

** Οδοντίατρος

Ήδη εργασίες που έχουν ερευνησει την επιτυχία εφαρμογής μονοφασικών εμφυτευμάτων (δηλαδή εμφυτευμάτων που επιτρέπουν κατά τη διάρκεια της επούλωσης τη διαβλενογόνια επικοινωνία με το στοματικό περιβάλλον) έχουν βάλει τις βάσεις για ένα πολύ σημαντικό συμπέρασμα: Κάτω από συνθήκες άριστης στοματικής υγιεινής η επικοινωνία ή όχι του εμφυτεύματος με το στοματικό περιβάλλον δεν παίζει ουσιαστικό ρόλο στην επίτευξη οστεοενσωμάτωσης¹². Επιπλέον, ένας συνεχώς αυξανόμενος αριθμός μελετών, εργαστηριακών και κλινικών, τεκμηριώνει σημαντικά ποσοστά επιτυχίας άμεσης φόρτισης των εμφυτευμάτων κάτω από ορισμένες προϋποθέσεις.

Σκοπός της εργασίας αυτής είναι: α) η διερεύνηση του σημερινού ρόλου της άμεσης φόρτισης με βάση τα ερευνητικά δεδομένα, β) η αναθεώρηση του κλασσικού πρωτοκόλλου υπό προϋποθέσεις και γ) η κλινική του εφαρμογή, όπως προτείνεται στην βιβλιογραφία και από τους συγγραφείς.

Άμεση φόρτιση κι ερευνητική τεκμηρίωση

Η αποφυγή της πρώιμης φόρτισης των εμφυτευμάτων βασίστηκε σε σειρά μελετών που τεκμηριώνουν την αδυναμία επίτευξης οστεοενσωμάτωσης κάτω από αυτές τις συνθήκες¹³⁻¹⁷. Όμως, στις έρευνες αυτές δεν έγινε προσπάθεια αντιμετώπισης και εξουδετέρωσης της μικροκινητικότητας που δημιουργεί η φόρτιση κατά τη διάρκεια της επούλωσης. Αντίθετα, νεώτερες έρευνες σε πειραματόζωα

τεκμηριώνουν σημαντικά ποσοστά επιτυχίας άμεσης φόρτισης των εμφυτευμάτων κάτω από ορισμένες προϋποθέσεις.

Συγκεκριμένα, οι Sagara και συν. χρησιμοποίησαν ένα πειραματικό μοντέλο με σκυλιά τύπου beagle και παρουσίασαν επιβεβαιωμένη ιστολογική απόδειξη οστεοενσωμάτωσης των άμεσα φορτιζόμενων, ετερόπλευρα ναρθηκοποιημένων εμφυτευμάτων που τοποθετήθηκαν σε μια χειρουργική φάση. Από τα ιστολογικά ευρήματα της μελέτης τους διαπιστώθηκε ότι παρότι η οστεοενσωμάτωση ήταν επιτυχής υπήρχε αυξημένη απώλεια οστού στην κορυφή της φατνιακής ακρολοφίας στα εμφυτεύματα που φορτίστηκαν άμεσα, καθώς και μικρότερο ποσοστό επαφής εμφυτεύματος και οστού σε σχέση με τους μάρτυρες, γεγονός που αποδόθηκε στην επίδραση της άμεσης φόρτισης στην αρχική φάση της οστικής επούλωσης¹⁸.

Αντίστοιχα αλλά ελαφρώς αποκλίνοντα είναι τα ευρήματα των Piattelli και συν. (1998), οι οποίοι αξιολόγησαν τις αντιδράσεις των περιεμφυτευματικών ιστών σε άμεσα φορτιζόμενα εμφυτεύματα ψεκασμένα με πλάσμα τιτανίου, σε πιθήκους. Το συμπέρασμα τους ήταν ότι στα άμεσα φορτιζόμενα εμφυτεύματα, το ποσοστό επαφής εμφυτεύματος και οστού ήταν σε βαθμό στατιστικά σημαντικό μεγαλύτερο απ'ότι σ'αυτά της ομάδας ελέγχου και δεν υπήρχε συνδετικός ιστός στη μεταξύ τους μεσόφαση. Η εξήγηση που δόθηκε βασίστηκε στο διεγερτικό για την αναδιαμόρφωση του οστού ερέθισμα που δόθηκε από την άμεση φόρτιση¹⁹.

Κοινό χαρακτηριστικό των δύο αυτών πειραματικών μελετών είναι ότι τα εμφυτεύματα ήταν ναρθηκοποιημένα και συνεπώς ακινητοποιημένα. Επιπλέον, τα εμφυτεύματα τοποθετήθηκαν στις υποδοχές τους με χειροκίνητη αυτοκοχλίωση, γεγονός που εξασφάλιζε την αρχική τους σταθερότητα. Επιπρόσθετα, η κοχλιωτή μορφολογία των εμφυτευμάτων και στις δύο περιπτώσεις εξασφάλιζε τη μεγαλύτερη δυνατή μηχανική συγκράτηση στις υποδοχές τους, αμέσως μετά την τοποθέτησή τους, μεταβιβάζοντας έτσι καλύτερα τα φορτία στο περιεμφυτευματικό οστούν.

Σύμφωνα με τις παραπάνω πειραματικές μελέτες η άμεση φόρτιση είναι επιτυχής στα πειραματόζωα, εφόσον συνυπάρχει αφενός μεν ναρθηκοποίηση των εμφυτευμάτων έτσι ώστε οι δυνάμεις να κατανέμονται, αφετέρου δε αρχική σταθεροποίηση κατά την τοποθέτησή τους.

Οι σημαντικές επιτυχίες των πειραματικών μελετών έδωσαν το έναυσμα για τη διεξαγωγή κλινικών μελετών. Οι τελευταίες ξεκίνησαν σαν αναφορές μεμονωμένων περιστατικών για να φτάσουν τελικά σε περιόδους παρατήρησης δέκα ετών.

Οι Salama και συν. (1995) ανέφεραν περιπτώσεις 2 ασθενών στους οποίους τοποθετήθηκαν εμφυτεύματα τιτανίου με σχήμα ρίζας (titanium root-form implants), τα οποία φορτίστηκαν άμεσα και χρησιμοποιήθηκαν με επιτυχία για να υποστηρίξουν μεταβατικές αποκαταστάσεις στην άνω και κάτω γνάθο. Και οι 2 ασθενείς παρακολούθηθηκαν επί 37-40 μήνες μετά την τοποθέτηση και την άμεση

φόρτιση των εμφυτευμάτων. Όλα τα εμφυτεύματα οστεοενσωματώθηκαν και αποκαταστάθηκαν με μόνιμη ακίνητη πρόσθεση²⁰.

Οι Bijlani και Lozada (1996) χρησιμοποίησαν επένθετες οδοντοστοιχίες που στηρίχθηκαν σε άμεσα φορτιζόμενα εμφυτεύματα στην κάτω γνάθο σε 4 νωδούς ασθενείς. Σε αναδρομική τριετή και εξαετή κλινική εξέταση όλα τα εμφυτεύματα ήταν επιτυχή²¹.

Οι Tarnow και συν. (1997) μελέτησαν την άμεση φόρτιση κοχλιωτών εμφυτευμάτων σε 10 ασθενείς με ολικές αποκαταστάσεις με σύστημα επανάκλησης διάρκειας από 1 έως 5 χρόνια. Κατέληξαν στο συμπέρασμα ότι η άμεση φόρτιση πολλαπλών εμφυτευμάτων, ανένδοτα ναρθηκοποιημένων σε ολικά νωδό οδοντικό τόξο, μπορούν να αποτελέσουν δόκιμη θεραπευτική λύση. Επιπλέον, οι μόνες αποτυχίες που συνέβησαν ήταν σε ασθενείς όπου η μεταβατική αποκατάσταση αφαιρέθηκε για να αξιολογηθούν τα εμφυτεύματα κατά τη διάρκεια των 4-6 μηνών της περιόδου της επούλωσης. Κατέληξαν στο συμπέρασμα ότι η αφαίρεση της μεταβατικής αποκατάστασης δημιούργησε μικροκινητικότητα και άρα αποτυχία της οστεοενσωμάτωσης. Στους ασθενείς στους οποίους δεν αφαιρέθηκε η μεταβατική αποκατάσταση κατά την περίοδο επούλωσης 4-6 μηνών δεν υπήρξαν αποτυχίες²².

Δεκαετής μελέτη επί εμφυτευμάτων καλυπτόμενων με βλεννογόνο συγκριτικά με άμεσα φορτιζόμενα εμφυτεύματα τοποθετούμενα στη κάτω γνάθο απέδειξε αυξημένα επίπεδα αποτυχίας των άμεσα φορτιζόμενων

156

Α.Π. Δ. Τριποδάκης, Σ. Λιανού, Α. Μπακοπούλου

εμφυτευμάτων σε βαθμό στατιστικά σημαντικό. Πρέπει, ωστόσο, να σημειωθεί ότι όλες οι αποτυχίες σ' αυτή τη μελέτη αφορούσαν σε εμφυτεύματα μήκους 7 ή 10 χιλιοστών στην περιοχή άπω των κυνοδόντων, κάτι που παρατηρείται ούτως ή άλλως και στα κλασικά εμφυτεύματα²³.

Οι Balshi και Wolfinger (1997) μελέτησαν την άμεση φόρτιση εμφυτευμάτων στην κάτω γνάθο δέκα νωδών ασθενών. Το πρωτόκολλο περιλάμβανε την άμεση φόρτιση τεσσάρων εμφυτευμάτων κατανεμημένων σε ευρεία περιοχή τα οποία στηρίζαν ακίνητη μεταβατική αποκατάσταση. Επιπλέον ένας επαρκής αριθμός εμφυτευμάτων τοποθετήθηκαν σύμφωνα με το συμβατικό πρωτόκολλο έτσι ώστε να είναι ικανά να στηρίξουν ακίνητη μεταβατική αποκατάσταση ακόμα και αν τα άμεσα φορτιζόμενα εμφυτεύματα αποτύγχαναν. Τα αποτελέσματα έδειξαν επιτυχία των άμεσα φορτιζόμενων εμφυτευμάτων σε ποσοστό 80% έναντι των συμβατικών (96%). Οι απώλειες των άμεσα φορτιζόμενων εμφυτευμάτων παρατηρήθηκαν κυρίως σε καπνιστές, βρουξιστές και διαβητικούς ασθενείς της έρευνας, καθώς και σε εμφυτεύματα που τοποθετήθηκαν άμεσα μετά την εξαγωγή των δοντιών και στερούσαν αρχικής σταθεροποίησης²⁴.

Οι Randow και συν. (1999) βασιζόμενοι σε μια περίοδο παρατήρησης 18 μηνών, απέδειξαν ότι είναι δυνατόν να φορτιστούν άμεσα οδοντικά εμφυτεύματα με επιτυχία αμέσως μετά την τοποθέτησή τους, δια μέσου μιας μόνιμης, ανένδοτης, αμφοτερόπλευρης (crossarch) υπερκατασκευής που περιορίζεται στην

περιοχή μεταξύ των γενειακών τρημάτων της νωδής κάτω γνάθου²⁵.

Συζήτηση και προϋποθέσεις

Παρά την μεγάλη επιτυχία των οστεοενσωματούμενων αποκαταστάσεων, το πρωτόκολλο των δύο χειρουργικών φάσεων παρατείνει σημαντικά τον συνολικό χρόνο θεραπείας που επιβάλλει την τοποθέτηση μεταβατικών αποκαταστάσεων κατά τη διάρκεια της περιόδου της επούλωσης. Για μια σημαντική μερίδα ασθενών, η χρησιμοποίηση κινητών εργασιών κατά την περίοδο αυτή δεν είναι αποδεκτή. Ορισμένες φορές διατηρούνται καταδικασμένα δόντια προκειμένου να στηρίξουν μια ακίνητη προσθετική εργασία αποδεκτή από τον ασθενή και που διατηρεί την εσωτερική αρχιτεκτονική του στόματος οδηγώντας με προβλεψιμότητα στο τελικό αποτέλεσμα. Στην περίπτωση, όμως, των ολικά νωδών ατόμων, η ανάγκη για ένα εναλλακτικό πρωτόκολλο άμεσης φόρτισης εμφυτευμάτων ικανών να στηρίξουν μια ακίνητη μεταβατική εργασία καθίσταται επιτακτική. Επιπλέον, πολύ συχνά απαιτείται να εφαρμοστούν αναγεννητικές τεχνικές ή τοποθέτηση οστικών μοσχευμάτων σε περιοχές όπου, λόγω της απουσίας επαρκούς ποσότητας ή ποιότητας οστού, δεν είναι δυνατή η απευθείας τοποθέτηση των εμφυτευμάτων. Η επιτυχία των αναγεννητικών τεχνικών σε μεγάλο βαθμό εξαρτάται από το να παραμείνει η περιοχή ελεύθερη πιέσεων, κάτι το οποίο δεν μπορεί να εξασφαλιστεί με βεβαιότητα εάν χρησιμοποιηθούν μεταβατικές οδοντο-

στοιχίες οι οποίες θα ασκούν πίεση δια μέσου του βλεννογόνου.

Η εμπειρία και η γνώση που έχει αποκτηθεί από το συνεχώς αυξανόμενο αριθμό πειραματικών και κλινικών ερευνητών οδήγησαν στην διευκρίνιση των προϋποθέσεων που πρέπει αυστηρά να τηρούνται προκειμένου ένα κλινικό πρωτόκολλο άμεσης φόρτισης εμφυτευμάτων να έχει επιτυχή έκβαση.

1. Η εφαρμογή της μεθόδου πρέπει να γίνεται μόνο μετά από πλήρη και λεπτομερή ενημέρωση του ασθενή για τον ελαφρώς αυξημένο κίνδυνο μη επίτευξης οστεοενσωμάτωσης σε κάποιο από τα εμφυτεύματα.

2. Ο αριθμός των εμφυτευμάτων θα πρέπει να είναι επαρκής έτσι ώστε η μη οστεοενσωμάτωση κάποιου εμφυτεύματος να μη δημιουργεί συνθήκες ανεπαρκούς στήριξης για την τελική αποκατάσταση. Η παράμετρος αυτή πρέπει ούτως ή άλλως να λαμβάνεται υπόψη και στη συμβατική προσέγγιση.

3. Πολύ σημαντική είναι επίσης η ποιότητα του οστού στο οποίο τοποθετούνται τα εμφυτεύματα. Η μέθοδος βρίσκει άριστη εφαρμογή στο πρόσθιο τμήμα της κάτω γνάθου που είναι πλέον συμπαγές. Έχει αναφερθεί αποτυχία άμεσης φόρτισης των εμφυτευμάτων στην άνω γνάθο καθώς και στο οπίσθιο τμήμα της κάτω γνάθου^{20,23,24}.

4. Το σχήμα και η διάμετρος των εμφυτευμάτων έχει μεγάλη σημασία. Σπείρες στην επιφάνεια τους παρέχουν ισχυρή αρχική ακινητοποίηση αμέσως μετά την τοποθέτησή τους που αυξάνει σημαντικά τις πιθανότητες οστεοενσωμάτωσης. Ιδιότητες μικρομηχανικού τύπου είναι επίσης σημα-

ντικές. Η επίστρωση της επιφάνειας του εμφυτεύματος με πλάσμα τιτανίου προάγει την ταχύτερη άμεση επαφή του με το οστόν.

5. Το μήκος των εμφυτευμάτων, επηρεάζοντας άμεσα την σταθεροποίηση κατά την τοποθέτησή του, είναι επίσης σημαντικό. Σαν ελάχιστο μήκος αναφέρεται εκείνο των 10 χιλ.²².

6. Τα άμεσα φορτιζόμενα εμφυτεύματα θα πρέπει να ναρθοκοποιούνται αμφοτερόπλευρα και άμεσα (αν είναι εφικτό κατά τη συνεδρία της τοποθέτησης) και να κατανέμονται σε όσο το δυνατό ευρύτερη περιοχή. Η σωστή κατανομή παίζει σημαντικότερο ρόλο από το συνολικό αριθμό των εμφυτευμάτων που θα στηρίξουν τη μεταβατική αποκατάσταση^{20,22,24,25}.

7. Η μεταβατική υπερκατασκευή θα πρέπει να είναι έτσι κατασκευασμένη ώστε το συγκλεισιακό σχήμα να προσανατολίζει τις δυνάμεις αξονικά, παράλληλα με τον επιμήκη άξονα των εμφυτευμάτων και να ελαχιστοποιεί κατά το δυνατόν τις πλάγιες συνιστώσες των μασητικών δυνάμεων. Έτσι, θα πρέπει να αποφεύγεται η εξεσημασμένη οριζόντια και κάθετη πρόταξη στα πρόσθια δόντια. Κατά τις πλάγιες κινήσεις μπορεί να αποδοθεί ισόρροπη σύγκλειση, έτσι ώστε οι επαφές στη μη εργαζόμενη πλευρά να παρέχουν ευστάθεια, ανάλογη με αυτή που επιτυγχάνεται στις ολικές οδοντοστοιχίες.

8. Άκαμπτos μεταλλικός σκελετός είναι απαραίτητος για την αποφυγή πλάγιων φορτίσεων ενώ, τουλάχιστον σε αρχική φάση, θα πρέπει να αποφεύγονται οι πρόβολοι.

9. Η μεταβατική αποκατάσταση εί-

να προτιμότερο να κοχλιώνεται πάνω στα εμφυτεύματα παρά να συγκολλάται και στην περίπτωση που είναι συγκολλούμενη να μην απομακρύνεται από τα εμφυτεύματα προτού περάσουν 4 έως 6 μήνες γιατί δημιουργείται μικροκινητικότητα που μπορεί να διαταράξει την επούλωση²².

Κλινική εφαρμογή και παραλλαγές

Η κλινική εφαρμογή της άμεσης φόρτισης των οστεοενσωματούμενων εμφυτευμάτων κατακάτ' έδαφος. Από τις μεμονωμένες πειραματικές εφαρμογές της προηγούμενης δεκαετίας εξελίσσεται προοδευτικά σε αποδεκτή πλέον κλινική πράξη. Η εξέλιξη, όμως, αυτή σαφώς διακατέχεται από την επιφύλαξη του νέου πρωτοκόλλου που διαφοροποιείται από τα ήδη κρατούντα. Από αυτή την τάση δημιουργούνται και οι διάφορες παραλλαγές:

α) Άμεση φόρτιση μεταβατικών εμφυτευμάτων

Η ανάγκη για άμεση, ακίνητη, λειτουργική και αισθητική αποκατάσταση, αποφεύγοντας το "ρίσκο" της άμεσης φόρτισης στα μόνιμα εμφυτεύματα, οδήγησε στην παραγωγή μεταβατικών εμφυτευμάτων με κύρια χαρακτηριστικά τη μικρότερη διάμετρο και το χαμηλότερο κόστος. Τα εμφυτεύματα αυτά είναι δυνατόν να κατανεμηθούν σε δύο κατηγορίες: εκείνα που δέχονται συγκολλούμενες και εκείνα που δέχονται κοχλιούμενες μεταβατικές αποκαταστάσεις.

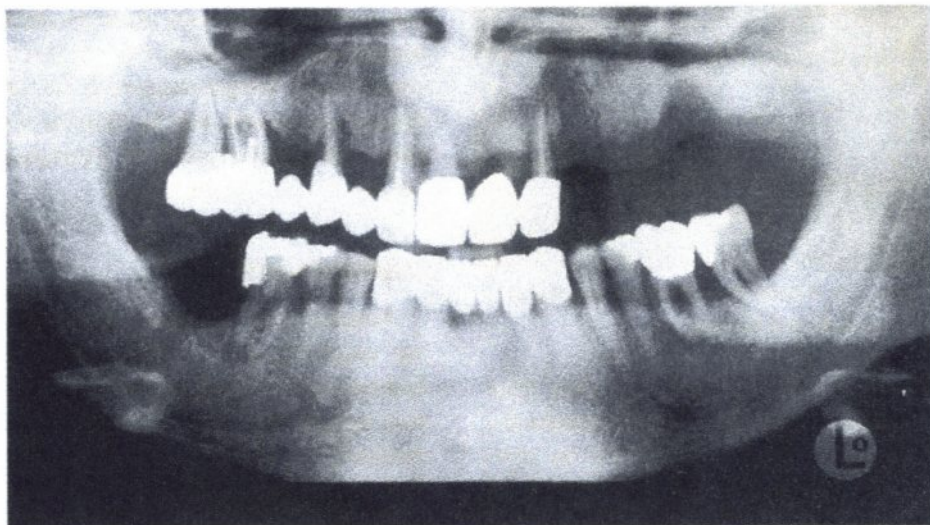
Στην περίπτωση των μεταβατικών εμφυτευμάτων με συγκολλούμενη υ-

περκατασκευή απαραίτητη προϋπόθεση είναι η ευκαμψία τους στον αυχένα προκειμένου να εξασφαλιστεί παραλληλισμός και φορά ένθεσης. Η ανάγκη αυτή δυσκολεύει αρκετά το προσθετικό έργο σ' αυτή τη φάση. Επίσης, η περιστασιακή αφαίρεση και επανατοποθέτηση της εργασίας δεν είναι άμοιρη αύξησης της μικροκινητικότητας. Το λεπτό των διαστάσεων και το εύκαμπτο του αυχένα οδηγούν σε ένα εμφύτευμα επιρρεπές σε θραύση. Απαραίτητη, λοιπόν, προϋπόθεση για την καλύτερη κατανομή των δυνάμεων και την αντοχή των εμφυτευμάτων είναι ο μεγάλος αριθμός που απαιτείται (από έξι και πάνω) και ως εκ' τούτου η παρουσία πλεονάζοντος στηρικτικού οστού στα διαστήματα μεταξύ των μόνιμων εμφυτευμάτων²⁶. Ευνόητο είναι, λοιπόν, ότι η χρήση τους είναι περιορισμένη, αμφιλεγόμενη και προβληματική (εικ1).

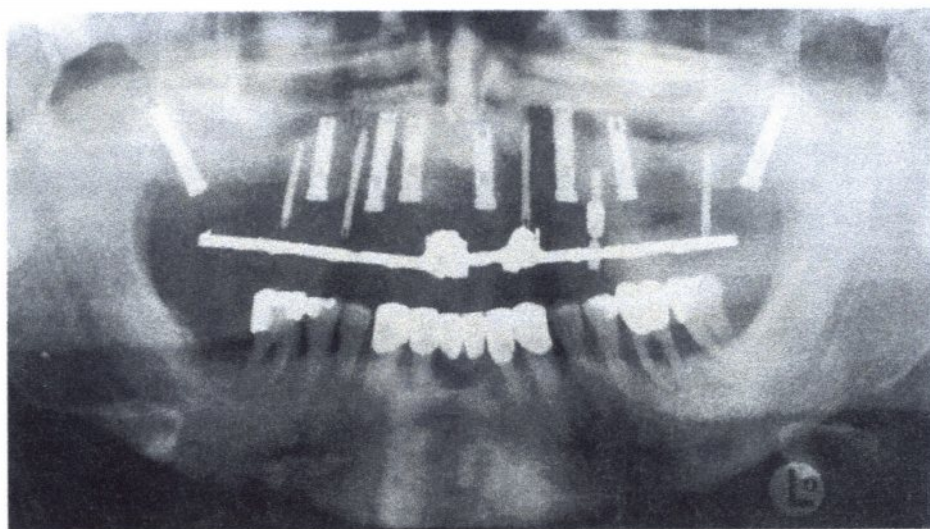
Από την άλλη πλευρά, τα μεταβατικά εμφυτεύματα σπών οποιων την κεφαλή κοχλιώνεται βίδα σταθεροποίησης της μεταβατικής εργασίας εμφανίζονται πιο φιλόξενα από προσθετικής άποψης. Δεν είναι επιρρεπή στη θραύση, δεν απαιτείται απόλυτος παραλληλισμός και επιτρέπουν την περιστασιακή αφαίρεση της μεταβατικής υπερκατασκευής με τον πιο ανώδυνο από πλευράς μικροκινητικότητας τρόπο (εικ2).

β) Άμεση φόρτιση μόνιμων εμφυτευμάτων

Με το δεδομένο ότι αυτή η προσέγγιση εμφανίζεται ερευνητικά τεκμηριωμένη ακόμα και σε μακροχρόνιες κλινικές μελέτες, η εφαρμογή της καταλαμβάνει όλο και μεγαλύτερο έδα-



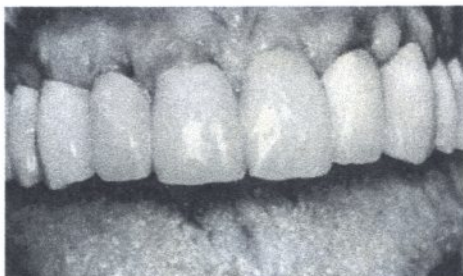Εικ. 1α Προεγχειρητική ακτινογραφική εικόνα. Επιβάλλεται η εξαγωγή όλων των άνω δοντιών λόγω περιοδοντικής νόσου και μεγάλης κινητικότητας.



Εικ. 1β Άμεση τοποθέτηση εμφυτευμάτων μετά την εξαγωγή των δοντιών με σύγχρονη τοποθέτηση μεταβατικών εμφυτευμάτων. Στις θέσεις 16, 14, 22, 27 τοποθετήθηκαν λεπτά μεταβατικά εμφυτεύματα που στήριξαν άμεση συγκολλούμενη μεταβατική αποκατάσταση. Στη θέση 24 τοποθετήθηκε μεταβατικό εμφύτευμα στην κεφαλή του οποίου η μεταβατική εργασία κοχλιώθηκε. Ο συνδυασμός των δύο έγινε προκειμένου να συνδυαστούν τα πλεονεκτήματα αμφοτέρων.

160

Α.Π. Δ. Τριποδάκης, Σ. Λιανού, Α. Μπακοπούλου



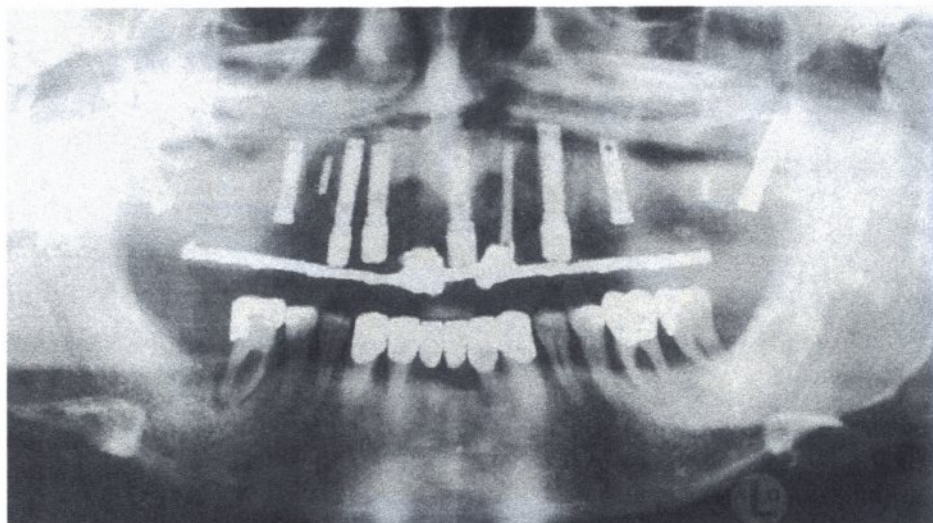
Εικ. 1γ Κλινική εμφάνιση μεταβατικής αποκατάστασης.

φος. Η έμφαση, όμως, δίνεται στην κατάλληλη επιλογή των περιστατικών, έτσι ώστε να ακολουθούνται με σχολαστικότητα οι προαναφερθείσες προϋποθέσεις. Στην κάτω γνάθο, ιδανική περιοχή για την εφαρμογή της μεθόδου είναι εκείνη μεταξύ των γενεακών τρημάτων. Η τοποθέτηση πέ-

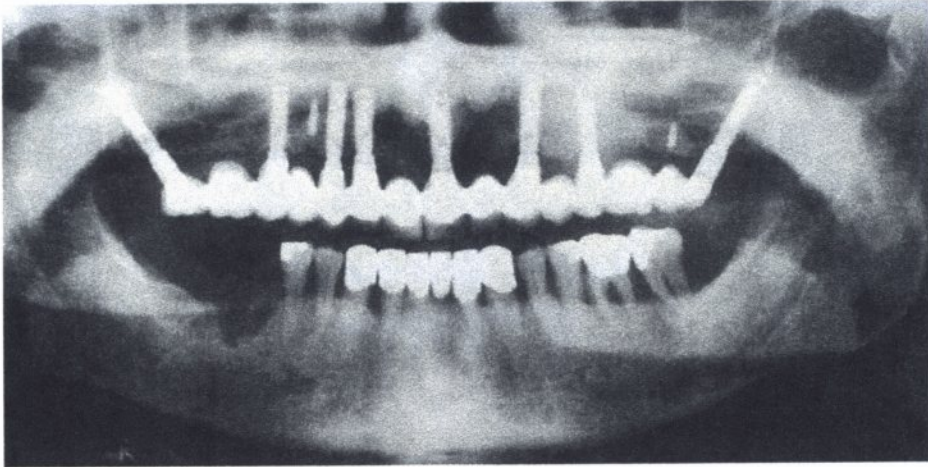
ντε αυτοκοχλιούμενων εμφυτευμάτων ικανού μήκους (> 15χιλ.) με την άμεση τοποθέτηση υπερκατασκευής με παθητική εφαρμογή, που δε δέχεται πιέσεις σε περιοχή προβόλων, εξασφαλίζει άριστη πρόγνωση (εικ3).

Συμπεράσματα

Ασφαλώς, το κλασσικό πρωτόκολλο της φόρτισης των εμφυτευμάτων σε δεύτερο χρόνο παραμένει η θεραπευτική προσέγγιση εκλογής για την διασφάλιση οστεοενσωμάτωσης με υψηλό βαθμό προβλεψιμότητας όσον αφορά την επιτυχή έκβαση αυτής. Προστατεύεται με τον τρόπο αυτό, τόσο από πλευράς επικοινωνίας με το στοματικό περιβάλλον, όσο κι από πλευράς φορτί-



Εικ. 1δ Μετά την παρέλευση 2 ½ μηνών η στήριξη επί των μεταβατικών εμφυτευμάτων απέτυχε. Στις θέσεις 14,27 τα εμφυτεύματα έσπασαν ενώ στις θέσεις 16,24 παρουσίασαν κινητικότητα και αφαιρέθηκαν. Η μεταβατική αποκατάσταση στηρίχθηκε πλέον στα μόνιμα εμφυτεύματα με τη βοήθεια διαβλενογονίων στελεχών επούλωσης μετά την αποκάλυψή τους.

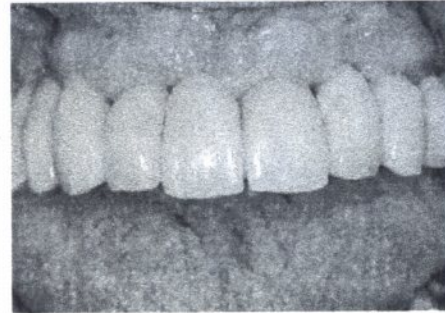

Εικ. 1ε Ακτινογραφική εικόνα τελικής αποκατάστασης μετά 2 χρόνια. Διακρίνονται τα οστεοενσωματούμενα θραύσματα των εμφυτευμάτων τα οποία δεν κρίθηκε απαραίτητο να αφαιρεθούν.

σεων η κρίσιμη φάση της επούλωσης μεταξύ εμφυτεύματος και οστού.

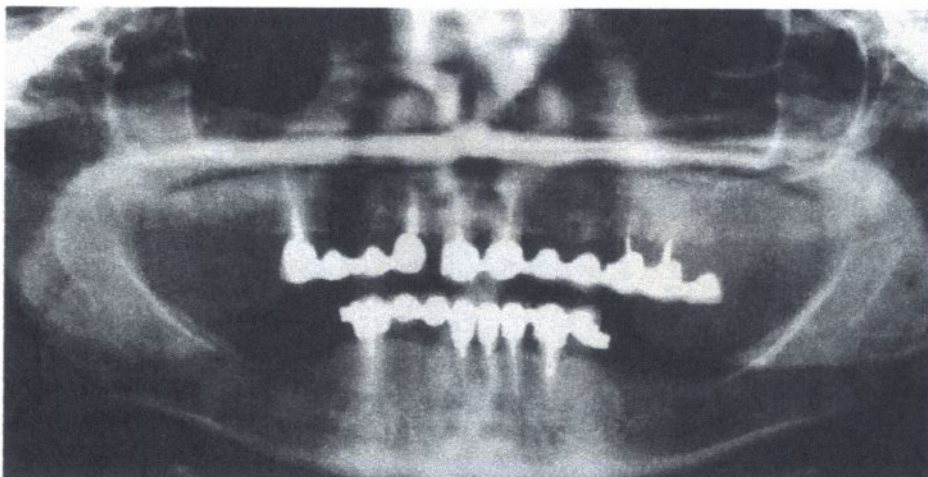
Ωστόσο, για μια ιδιαίτερη κατηγορία ασθενών, η άμεση φόρτιση μονίμων ή μεταβατικών εμφυτευμάτων μπορεί να προσφέρει ανυπολόγιστης αξίας επιλογές όσον αφορά την χειρουργική και αποκαταστατική φάση της θεραπείας. Συγκεκριμένα, παρέχει τη δυνατότητα άμεσης τοποθέτησης ακίνητης μεταβατικής αποκατάστασης η οποία θα διατηρεί την αρχική αρχιτεκτονική της υπό αποκατάσταση περιοχής με οδηγούς τα παραμένοντα ανατομικά στοιχεία. Εξασφαλίζεται, έτσι, αισθητική και λειτουργία, ενώ παράλληλα προστατεύεται το πεδίο επούλωσης από τη διαβληνογόνια πίεση που προκαλείται από τις κινητές εργασίες.

Όταν η τεχνική της άμεσης φόρτισης επιβεβαιωθεί με μακροχρόνιες κλινικές μελέτες, θα αποτελέσει εκλο-

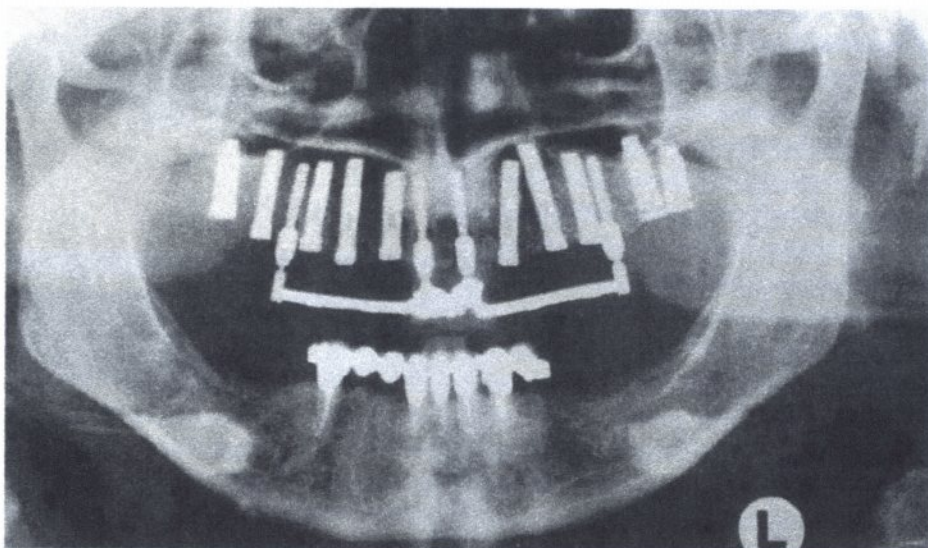


Εικ. 1στ Κλινική εμφάνιση τελικής αποκατάστασης.

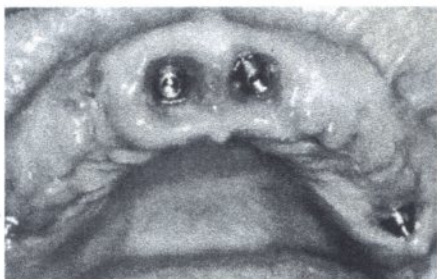γή ρουτίνας, που θα εφαρμόζεται κάτω από καλά τεκμηριωμένες, αυστηρά ελεγχόμενες παραμέτρους και με συγκεκριμένες ενδείξεις. Ενδεχομένως, στο μέλλον, η ισχύουσα πάγια αρχή της επούλωσης χωρίς φόρτιση για την επίτευξη οστεοενσωμάτωσης μπορεί να δώσει τη θέση της στην αρχή της επούλωσης κάτω από συνθήκες ελεγχόμενης φόρτισης.



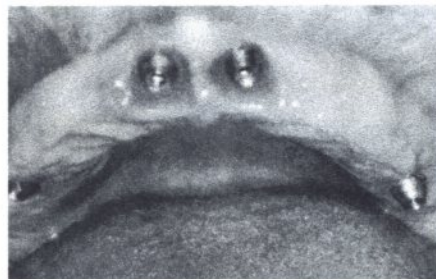Εικ. 2α Προεγχειρητική ακτινογραφική εικόνα. Επιβάλλεται η εξαγωγή όλων των άνω δοντιών λόγω τερηδονισμού των ριζών.



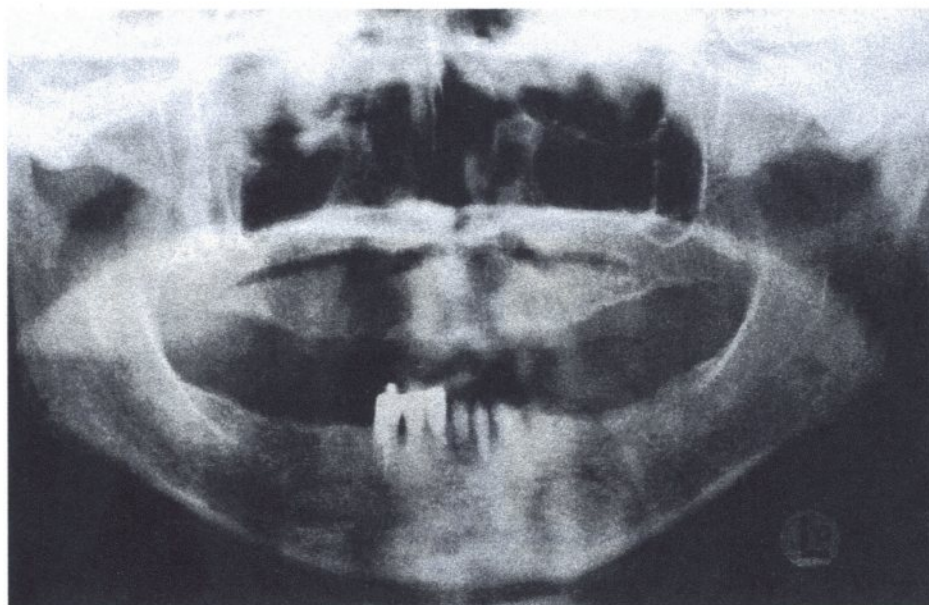
Εικ. 2β Τοποθέτηση μεταβατικών εμφυτευμάτων στις θέσεις 11,15,21,25 μετά την εξαγωγή των δοντιών με ταυτόχρονη τοποθέτηση των μόνιμων εμφυτευμάτων. Η κοχλιούμενη μεταβατική αποκατάσταση τοποθετήθηκε επίσης άμεσα.



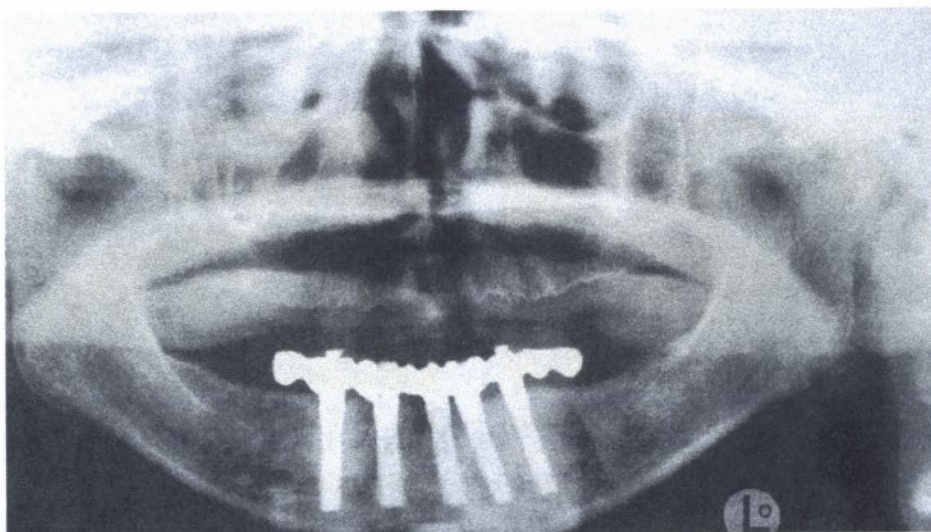
Εικ. 2γ Κλινική εικόνα των μεταβατικών εμφυτευμάτων μετά 10 ημέρες κατά την αφαίρεση των ραμμάτων.



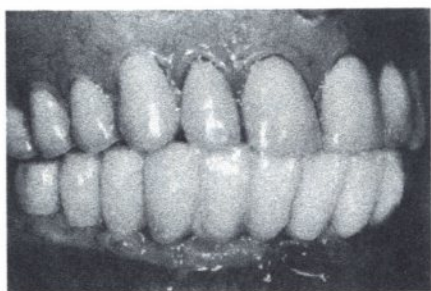
Εικ. 2δ Κλινική εικόνα πριν την αποκάλυψη των μονίμων εμφυτευμάτων μετά 6 μήνες.



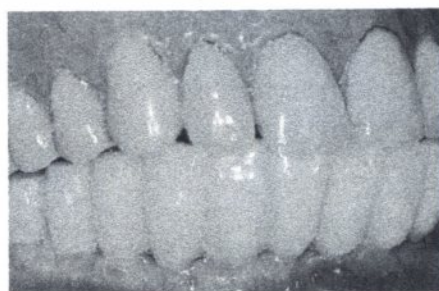Εικ. 3α Προεγχειρητική ακτινογραφική εικόνα. Επιβάλλεται η αφαίρεση των δοντιών μετά την καταστροφή της προϋπάρχουσας προσθετικής αποκατάστασης.



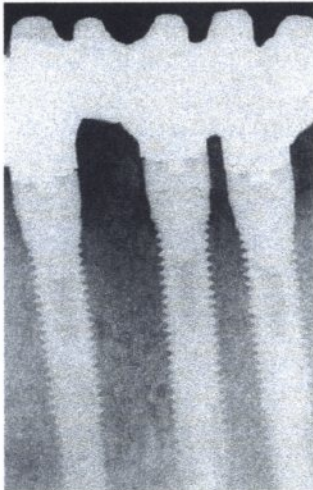
Εικ. 3β Άμεση τοποθέτηση 5 αυτοκοχλιούμενων εμφυτευμάτων μήκους 18 χιλ. με ταυτόχρονη τοποθέτηση διαβλενογόνιων στηριγμάτων. Κατασκευάστηκε μεταλλικός σκελετός για μελλοντική επένδυση με κεραμικό υλικό που στη φάση αυτή επικαλύφθηκε με ακρυλική ρητίνη και τοποθετήθηκε μετά από 2 ημέρες.



Εικ. 3γ Κλινική εμφάνιση της μεταλλοακρυλικής μεταβατικής εργασίας σε σύγκλιση με την άνω οδοντοστοιχία 1 εβδομάδα μετά την επέμβαση. Οι συγκλεισιακές επαφές στην περιοχή των προβόλων εξαλήφθηκαν.



Εικ. 3δ Κλινική εικόνα τελικής αποκατάστασης. Η ακρυλική επικάλυψη του μεταλλικού σκελετού αντικαταστάθηκε με πορσελάνη. Αποκαταστάθηκε και η σύγκλιση στις περιοχές των προβόλων.



Εικ. 3ε Οπισθοφατνιακές ακτινογραφίες μετά τρεις μήνες.

ABSTRACT

TRIPODAKIS A., LIANOU S., BAKOPOULOU A.

Immediate loading of implants and its variations

Analecta Periodontologica 2000, 11: 152-166

The placement of implants intraosseously and their remaining in a submerged, load-free environment for a certain period of time has been considered as a critical prerequisite for achieving osseointegration.

An increasing number of experimental and clinical studies demonstrate significant success of immediate loading of implants under specific guidelines that include bone quality, number, shape, diameter and length of fixtures, their distribution, parameters related to the transitional restoration and the occlusal scheme.

In this article, after review of the literature, the rationale and guidelines as well as the clinical alternatives of this method are discussed.

ΒΙΒΛΙΟΓΡΑΦΙΑ

1. Chaushu G., Schwartz-Arad D. Full arch restoration of the jaw with fixed Ceramo-Metal Prosthesis: Late implant placement. *J Periodontol* 1999;70(1):90-94.
2. Naert I., Quiryman M., van Steenberghe D., Darius P. A study of 589 consecutive implants supporting complete fixed prostheses. Part II: Prosthetic aspects. *J Prost Dent* 1992;68:949-956.
3. Zabler M. Reconstruction of the edentulous maxillary arch by using prosthodontic implants. *J Prost Dent* 1988;60(4):474-479.
4. Hansen C., Woolsey G.. Esthetic and Biomechanical consideration in reconstructions using dental implants. *Dent Clin North Am* 1992;36(3): 713-741.
5. Adell R., Lekholm U., Rockler B., Brånemark P.I. A 15-year study of osseointegrated in the treatment of the edentulous jaw. *Int J Oral Surg*

- 1981;10:387-416
6. Zarb G. A., Zarb F. L.. Tissue integrated dental prostheses. *Quintessence Int* 1/1985:39-42.
 7. Brunski J. B. Biomechanical factors affecting the bone-dental implant interface: Review paper. *Clin Med* 1992;10:153-201.
 8. Hansson H. A., Albrektsson T, Brånemark P. I. Structural aspects of the interface between tissue and titanium implants. *J Prost Dent* 1983;50:108-113.
 9. Lundqvist S., Carlsson G. Maxillary fixed prostheses on osseointegrated dental implants. *J Prost Dent* 1983;50(2):262-270.
 10. Brånemark P. I. Osseointegration and its experimental background. *J Prost Dent* 1983;50:399-410.
 11. Zarb G.A., Schmitt A. The longitudinal clinical effectiveness of osseointegrated dental implants: The Toronto study. Part I: Surgical results. *J Prost Dent* 1990;63(4):451-457.
 12. Schroeder A, van der Zypen E, Sutter F. The reaction of bone connective tissue and epithelium to endosteal implants with sprayed titanium surfaces. *J Maxillofac Surg* 1981;9:15-25.
 13. Brunski J. B., Moccia A. F. Jr, Pollack S. R., Korostoff E., Trachtenberg D. I. The influence of functional use of endosseous dental implants on the tissue-implant interface. I. Histological aspects. *J Dent Res* 1979;58:1953-1969.
 14. Akagawa E., Hashimoto M., Kondo N., Satomi K., Takata T., Tsuru H. Initial bone-implant interfaces of submergible and supramergible endosseous single-crystal sapphire implants. *J Prost Dent* 1986;55:96-100.
 15. Uthoff H. K. Mechanical factors influencing the holding power of screws in compact bone. *J Bone Joint Surg* 1973;55B:633-639.
 16. Nixon J. Clinical observations of cortical and medullary bone. Regeneration surrounding the Linkow blade-vent implant. *Oral implantol* 1975;5:370-375.
 17. Schatzker J., Horne J. G., Sumner-Smith G. The effect of movement on the holding power of screws in bone. *Clin Orthop* 1975;111:257-262.
 18. Sagara M., Akagawa Y., Nikai H., Tsuru H.. The effects of early occlusal loading on one-stage titanium alloy implants in beagle dogs: A pilot study. *J Prost Dent* 1993;69:281-288.
 19. Piattelli A., Corigliano M., Scarano A., Costigliola G., Paolantonio M.. Immediate loading of titanium plasma-sprayed implants: A histologic analysis in monkeys. *J Periodontol* 1988;69:321-327.
 20. Salama H., Rose L., Salama M., Betts N. Immediate loading of bilaterally splinted titanium root-form implants in fixed prosthodontics-A technique reexamined: Two case reports. *Int J Periodont Rest Dent* 1995;15:345-361.
 21. Baiamonte T., Abbate M. F., Pizzarello F., Lozada J., James R. The experimental verification of the efficacy of finite element modeling to dental implant systems. *J Oral Implantol* 1996;22(2):104-110.
 22. Tarnow D., Emtiaz S., Classi A. Immediate loading of threaded implants at stage 1 surgery in edentulous arches: Ten consecutive case reports with 1-to 5-year data. *Int J Oral Maxillofac Implants* 1997;12:319-324.
 23. Snitman P., Wohrle P., Rubenstein J., DaSilva J., Wang N. Ten-year results for Brånemark implants immediately loaded with fixed prostheses at implant placement. *Int J Oral Maxillofac Implant* 1997;12:495-503.
 24. Balshi T., Wolfinger G. Immediate loading of Brånemark implants in edentulous mandibles: A preliminary report. *Implant Dent* 1997;6:83-88.
 25. Randow K., Ericsson I., Nilner K., Petersson A., Glantz P. Immediate functional loading of Brånemark dental implants: An 18-month clinical follow-up study. *Clin Oral Impl Res* 1999;10:8-15.
 26. Bichacho N., Landsberg C., Rohrer M., Davidovich Y. Immediate fixed transitional restoration in implant therapy. *Pract Periodont Aesthet Dent* 1999;11(1):45-51.