

# ΓΕΝΙΚΕΣ ΑΡΧΕΣ ΓΝΑΘΟΠΡΟΣΩΠΙΚΗΣ ΤΡΑΥΜΑΤΙΟΛΟΓΙΑΣ

ΛΑΜΠΡΟΣ ΓΚΟΥΤΖΑΝΗΣ  
ΕΠΙΚΟΥΡΟΣ ΚΑΘΗΓΗΤΗΣ

ΚΛΙΝΙΚΗ ΣΤΟΜΑΤΙΚΗΣ ΚΑΙ ΓΝΑΘΟΠΡΟΣΩΠΙΚΗΣ ΧΕΙΡΟΥΡΓΙΚΗΣ  
ΟΔΟΝΤΙΑΤΡΙΚΗ ΣΧΟΛΗ ΕΚΠΑ

# ΑΙΤΙΟΛΟΓΙΑ - ΣΥΧΝΟΤΗΤΑ

**Κύρια αιτία** των καταγμάτων σπλαχνικού κρανίου είναι τα **τροχαία ατυχήματα** σε ποσοστό **21 - 55%**.

Στη χώρα μας παλαιότερες μελέτες ανέβαζαν το ποσοστό σε **77,5 - 83%**.

Ακολουθούν: **Βιαιοπραγίες, πτώσεις, αθλοπαιδιές, εργατικά ατυχήματα, κλπ**

# ΚΑΚΩΣΕΙΣ ΣΠΛΑΧΝΙΚΟΥ ΚΡΑΝΙΟΥ

- ΜΑΛΘΑΚΑ ΜΟΡΙΑ
- ΟΣΤΑ ΣΠΛΑΧΝΙΚΟΥ ΚΡΑΝΙΟΥ
- ΑΜΦΟΤΕΡΑ

# ΚΑΤΑΓΜΑΤΑ ΣΠΛΑΧΝΙΚΟΥ ΚΡΑΝΙΟΥ

ΚΛΕΙΣΤΑ

ΑΝΟΙΚΤΑ

ΣΥΝΤΡΙΠΤΙΚΑ

ΕΠΙΠΕΠΛΕΓΜΕΝΑ

ΠΙΕΣΤΙΚΑ

ΚΑΤΑΓΜΑΤΑ ΔΙΚΗΝ ΧΛΩΡΟΥ

ΞΥΛΟΥ

ΠΑΘΟΛΟΓΙΚΑ

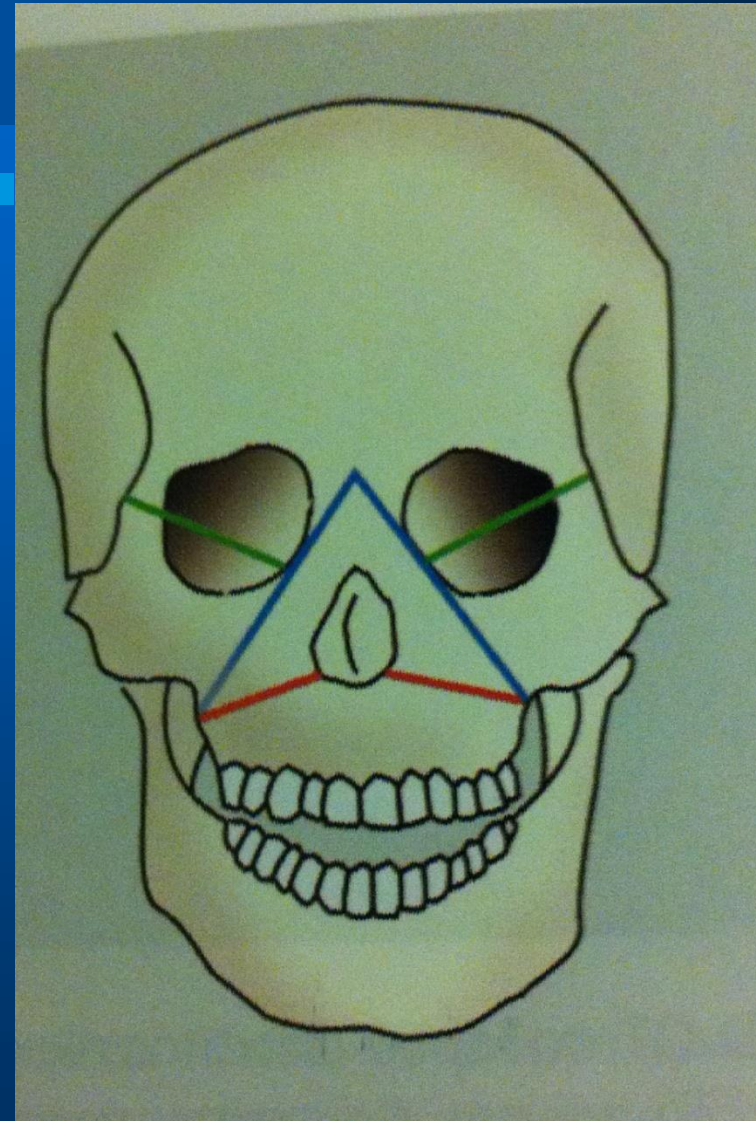
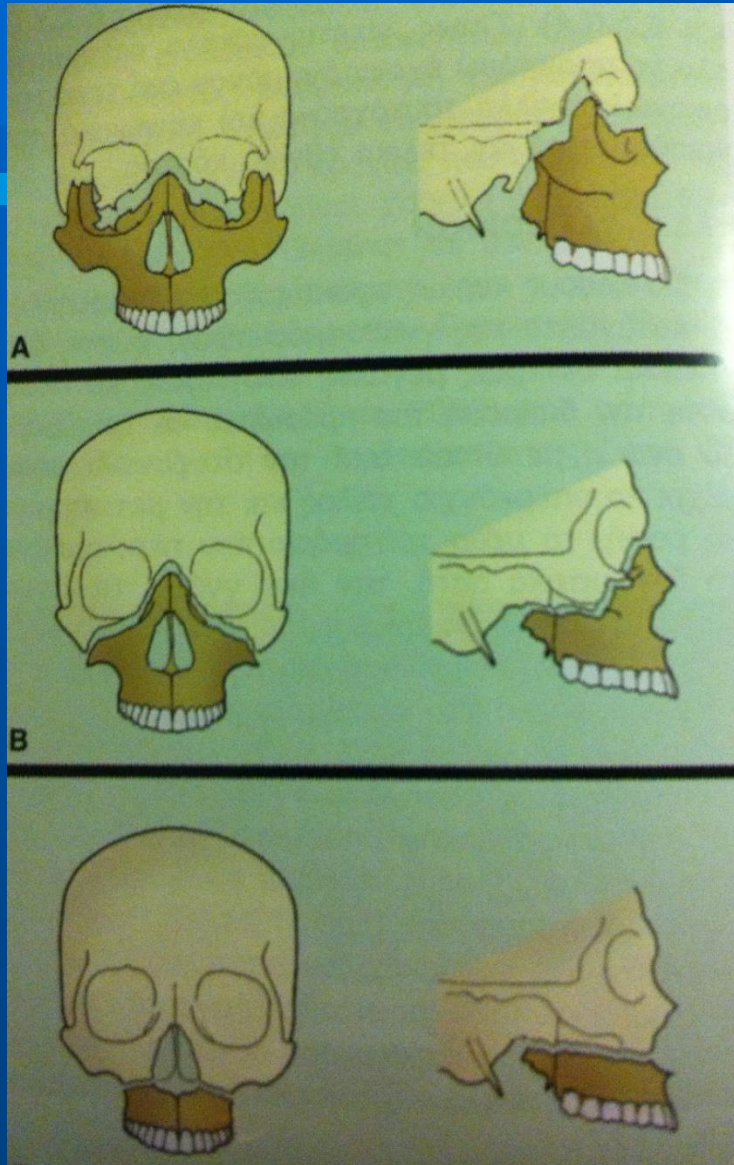
# ΤΑΞΙΝΟΜΗΣΗ ΚΑΤΑΓΜΑΤΩΝ ΓΝΑΘΟΠΡΟΣΩΠΙΚΗΣ ΧΩΡΑΣ

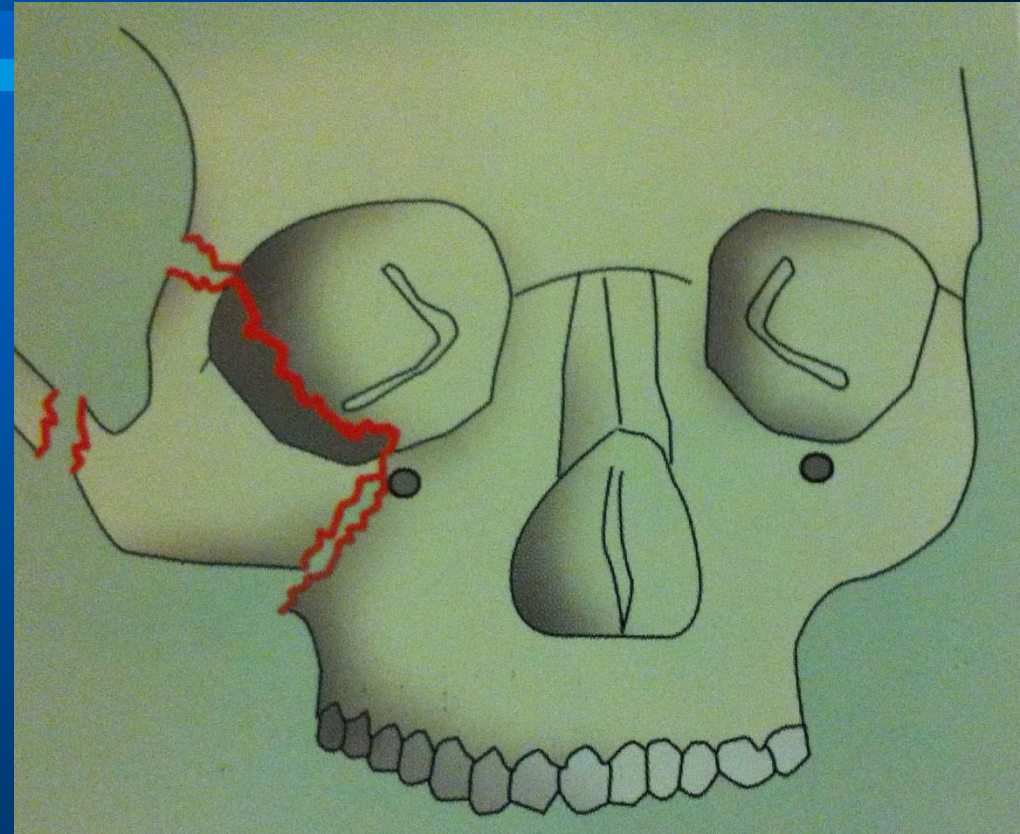
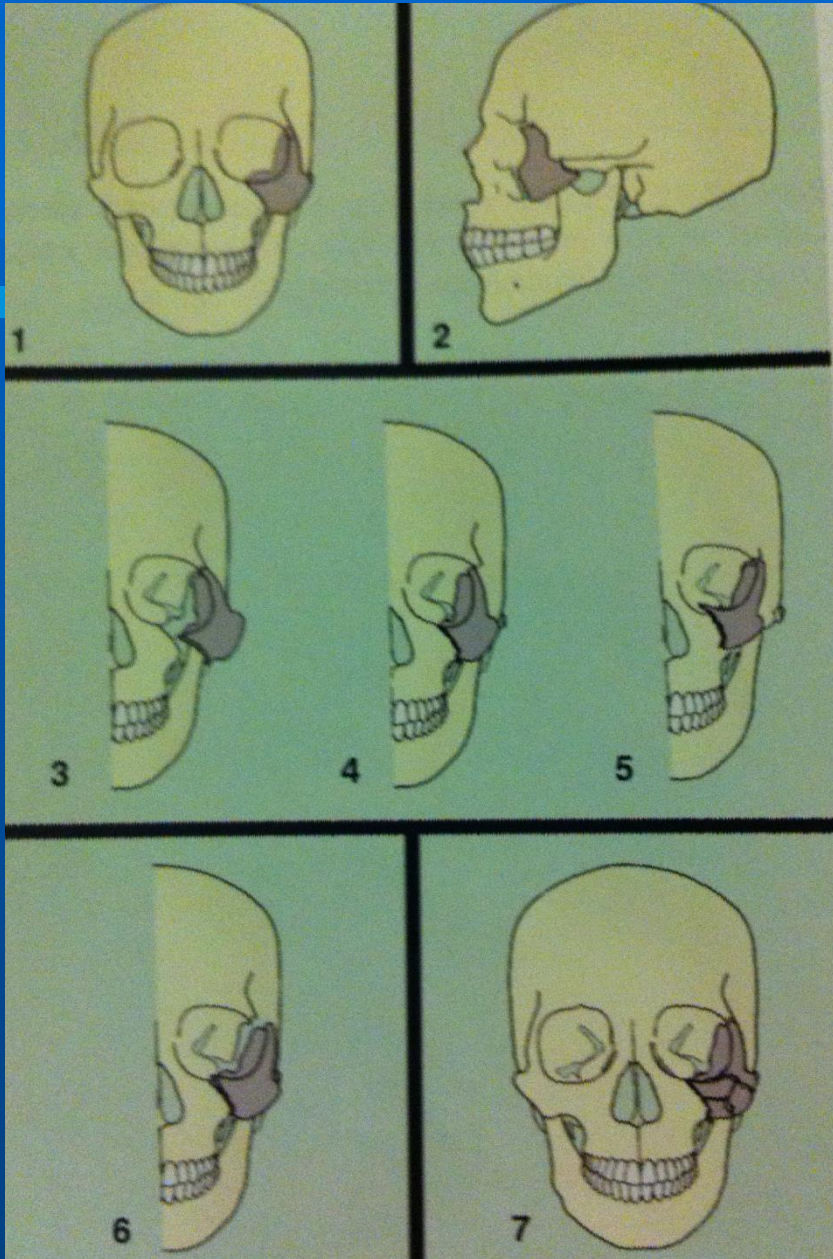
- ΚΑΤΑΓΜΑΤΑ ΑΝΩ ΤΡΙΤΗΜΟΡΙΟΥ
  - ΜΕΤΩΠΙΑΙΟ ΟΣΤΟΥΝ
- ΚΑΤΑΓΜΑΤΑ ΜΕΣΟΥ ΤΡΙΤΗΜΟΡΙΟΥ
  - ΖΥΓΩΜΑΤΙΚΑ ΟΣΤΑ
  - ΑΝΩ ΓΝΑΘΟΣ
  - ΡΙΝΙΚΑ ΟΣΤΑ
  - ΟΣΤΑ ΟΦΘΑΛΜΙΚΟΥ ΚΟΓΧΟΥ
- ΚΑΤΑΓΜΑΤΑ ΚΑΤΩ ΤΡΙΤΗΜΟΡΙΟΥ
  - ΚΑΤΩ ΓΝΑΘΟΣ

# ΤΑΞΙΝΟΜΗΣΗ ΚΑΤΑΓΜΑΤΩΝ ΓΝΑΘΟΠΡΟΣΩΠΙΚΗΣ ΧΩΡΑΣ

- **ΚΑΤΑΓΜΑΤΑ ΜΕΣΟΥ ΤΡΙΤΗΜΟΡΙΟΥ**
  - ΦΑΤΝΙΑΚΗΣ ΑΠΟΦΥΣΗΣ
  - Le Fort I
  - Le Fort II
  - Le Fort III
  - ΖΥΓΩΜΑΤΙΚΟΥ ΣΥΜΠΛΕΓΜΑΤΟΣ
    - ΖΥΓΩΜΑΤΙΚΟΥ ΟΣΤΟΥ
    - ΖΥΖΩΜΑΤΙΚΟΥ ΤΟΞΟΥ
    - ΜΙΚΤΑ ΟΣΤΟΥ ΚΑΙ ΤΟΞΟΥ
  - ΟΦΘΑΛΜΙΚΟΥ ΚΟΓΧΟΥ
    - ΕΔΑΦΟΚΟΓΧΙΚΑ ΑΜΙΓΗ (BLOW OUT) Ή ΨΕΥΔΗ
  - ΡΙΝΙΚΩΝ ΟΣΤΩΝ
  - ΡΙΝΟΗΘΜΟΕΙΔΙΚΑ
  - ΟΛΟΠΡΟΣΩΠΙΚΑ

# ΚΑΤΑΓΜΑΤΑ ΜΕΣΟΥ ΤΡΙΤΗΜΟΡΙΟΥ







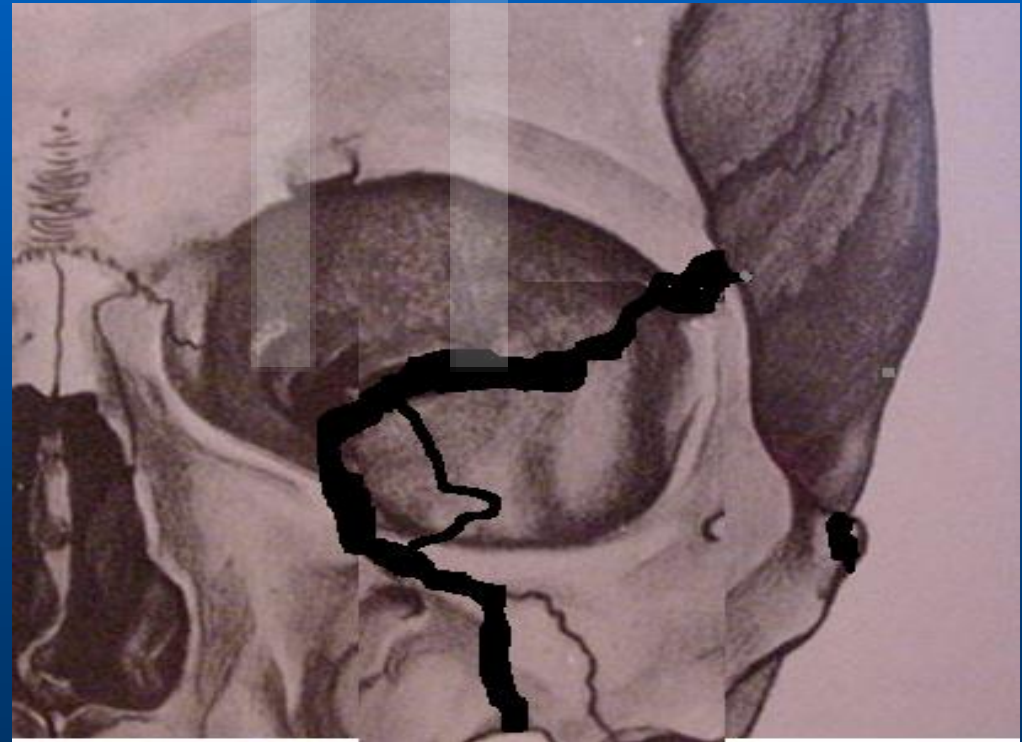
# ΤΑΞΙΝΟΜΗΣΗ ΤΩΝ ΚΑΤΑΓΜΑΤΩΝ ΤΟΥ ΟΦΘΑΛΜΙΚΟΥ ΚΟΓΧΟΥ

- ΖΥΓΩΜΑΤΟ-ΚΟΓΧΙΚΑ ΚΑΤΑΓΜΑΤΑ
- ΡΙΝΟ-ΚΟΓΧΟ-ΗΘΜΟΕΙΔΙΚΑ ΚΑΤΑΓΜΑΤΑ
- ΑΜΙΓΗ ΚΑΤΑΓΜΑΤΑ ΤΟΙΧΩΜΑΤΩΝ
- ΣΥΝΔΥΑΣΜΕΝΑ ΚΑΤΑΓΜΑΤΑ

# ΤΑΞΙΝΟΜΗΣΗ ΤΩΝ ΚΑΤΑΓΜΑΤΩΝ ΤΟΥ ΟΦΘΑΛΜΙΚΟΥ ΚΟΓΧΟΥ

## ΖΥΓΩΜΑΤΟΚΟΓΧΙΚΑ ΚΑΤΑΓΜΑΤΑ

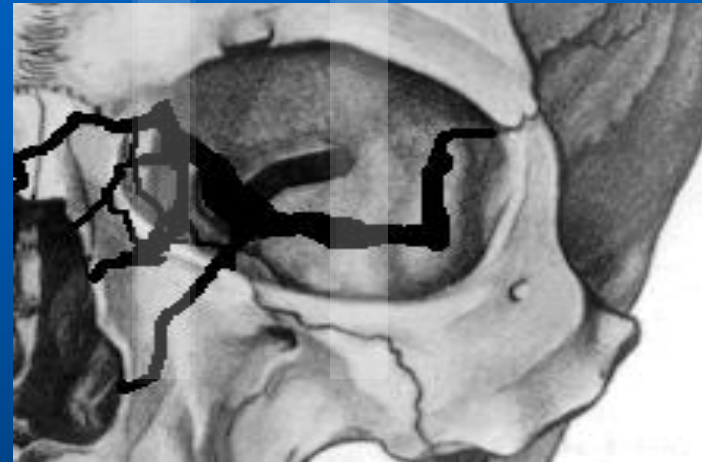- I ΧΩΡΙΣ ΠΑΡΕΚΤΟΠΙΣΗ
- II ΤΜΗΜΑΤΙΚΑ
- III ΤΡΙΩΝ ΣΗΜΕΙΩΝ  
(ΜΕ ΠΑΡΕΚΤΟΠΙΣΗ)
- IV ΣΥΝΤΡΙΠΤΙΚΑ



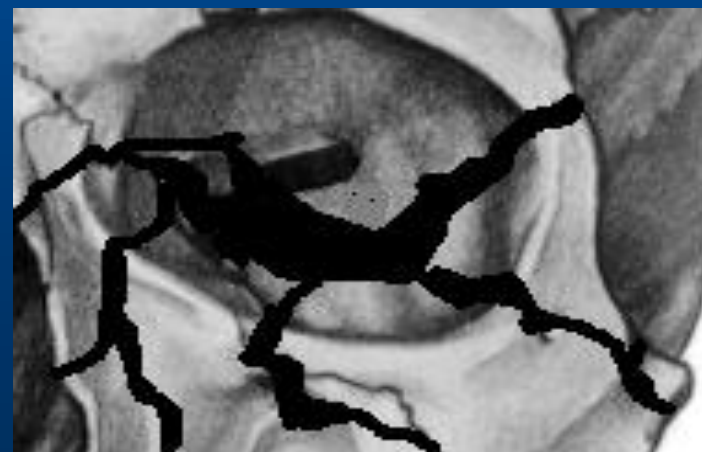ΚΑΤΑΓΜΑ ΙΙΙ ΤΡΙΩΝ ΣΗΜΕΙΩΝ  
(ΜΕ ΠΑΡΕΚΤΟΠΙΣΗ)

# ΤΑΞΙΝΟΜΗΣΗ ΤΩΝ ΚΑΤΑΓΜΑΤΩΝ ΤΟΥ ΟΦΘΑΛΜΙΚΟΥ ΚΟΓΧΟΥ

ΡΙΝΟ-ΚΟΓΧΟ-ΗΘΜΟΕΙΔΙΚΑ  
ΚΑΤΑΓΜΑΤΑ



ΣΥΝΔΥΑΣΜΕΝΑ  
ΚΑΤΑΓΜΑΤΑ



# ΤΑΞΙΝΟΜΗΣΗ ΤΩΝ ΚΑΤΑΓΜΑΤΩΝ ΤΟΥ ΟΦΘΑΛΜΙΚΟΥ ΚΟΓΧΟΥ

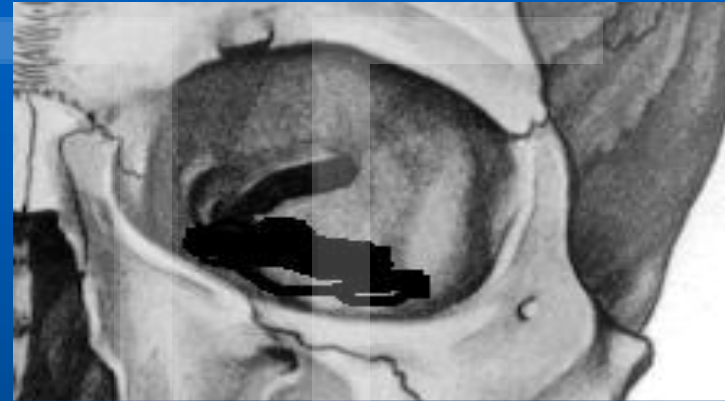
## ΑΜΙΓΗ ΚΑΤΑΓΜΑΤΑ ΤΟΙΧΩΜΑΤΩΝ

ΓΡΑΜΜΙΚΑ

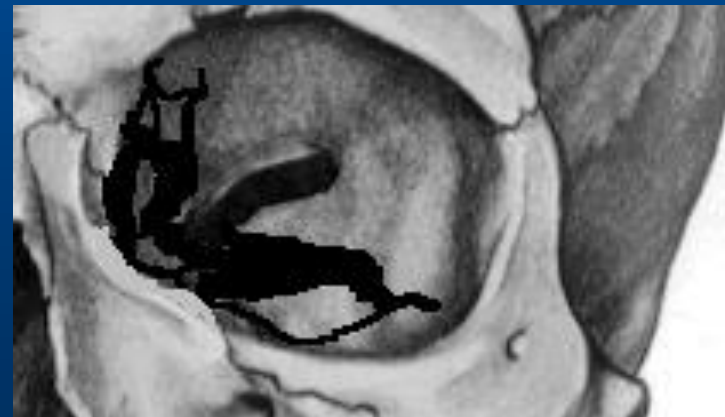
BLOW OUT

BLOW IN

ΣΥΝΘΕΤΑ



BLOW OUT ΚΑΤΑΓΜΑ



ΚΑΤΑΓΜΑ ΔΥΟ ΤΟΙΧΩΜΑΤΩΝ

# ΑΜΙΓΕΣ ΕΔΑΦΟΚΟΓΧΙΚΟ (BLOW OUT) ΚΑΤΑΓΜΑ

## ΜΗΧΑΝΙΣΜΟΣ ΔΗΜΙΟΥΡΓΙΑΣ

- α) Αιφνίδια αύξηση ενδοκογχικής πίεσης
- β) Έμμεση διοστική μεταφορά δύναμης από το υποκόγχιο χείλος

## ΕΝΤΟΠΙΣΗ

Συχνότερη εντόπιση η έσω περιοχή του εδάφους του κόγχου (προς τα έσω της υποκόγχιας αύλακας)

# ΤΑΞΙΝΟΜΗΣΗ ΚΑΤΑΓΜΑΤΩΝ ΓΝΑΘΟΠΡΟΣΩΠΙΚΗΣ ΧΩΡΑΣ

## ΚΑΤΑΓΜΑΤΑ ΚΑΤΩ ΤΡΙΤΗΜΟΡΙΟΥ ΚΑΤΩ ΓΝΑΘΟΣ

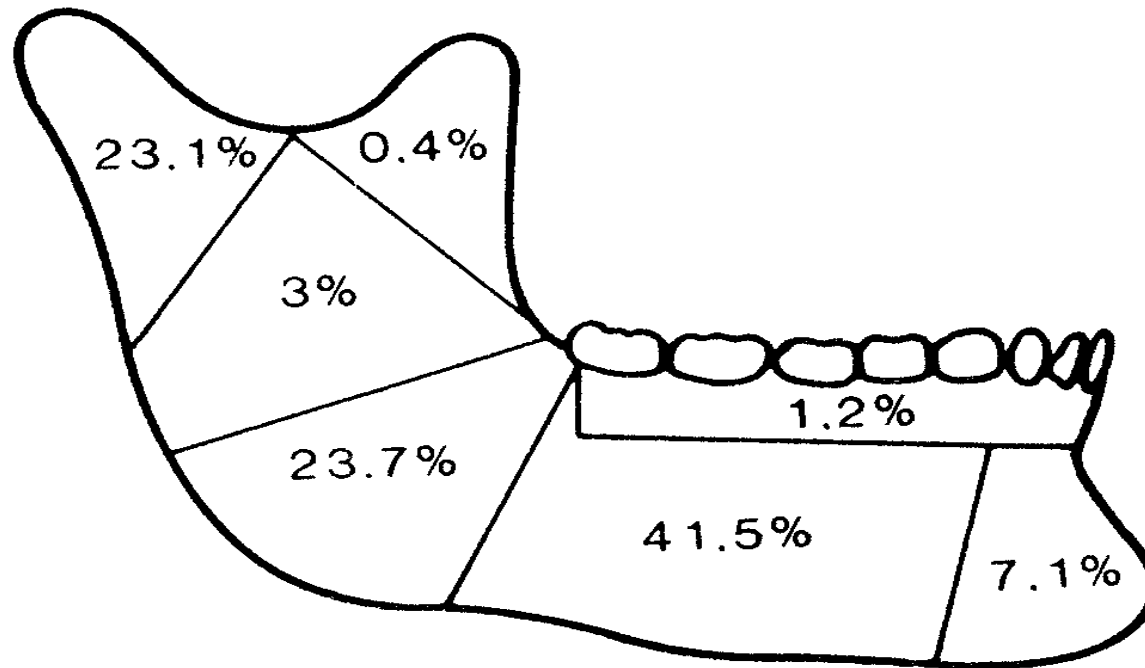
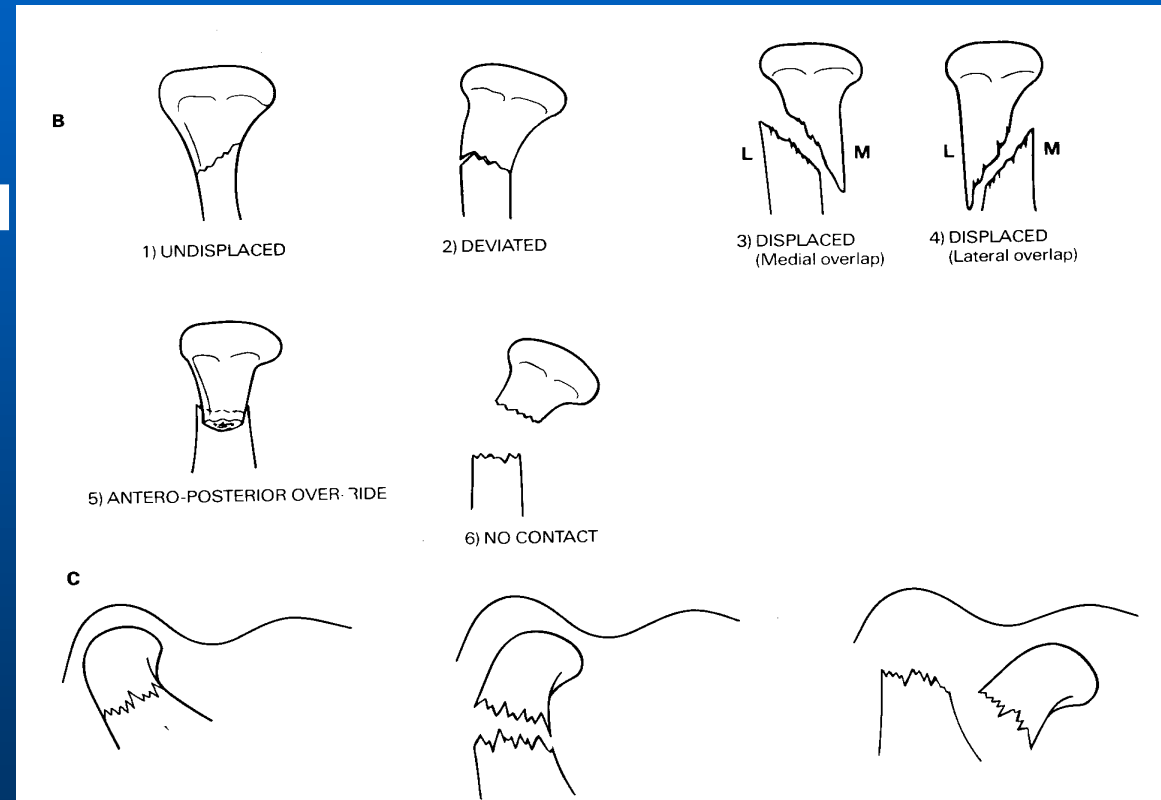
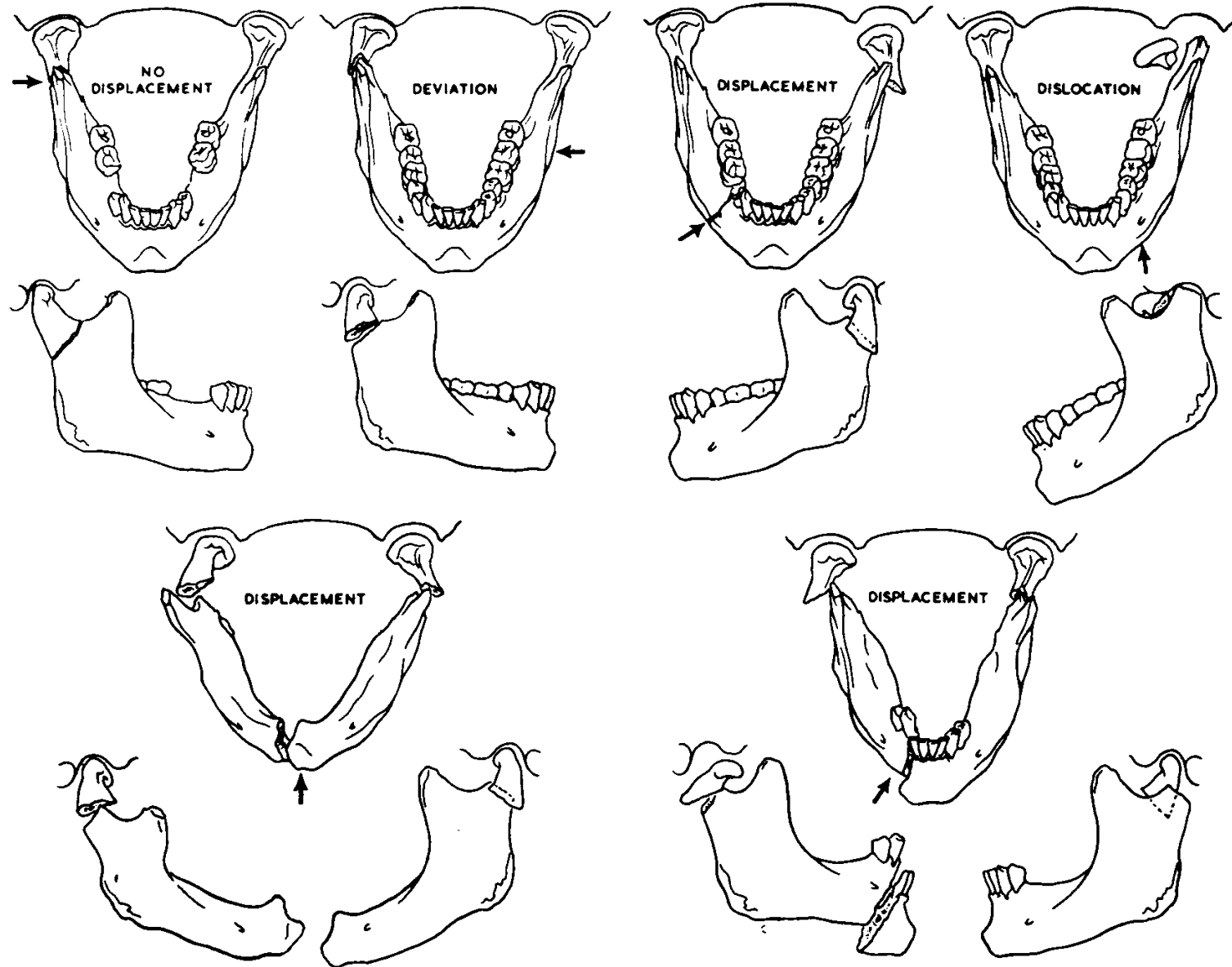


FIGURE 2. Locations of mandibular fractures.

# ΚΑΤΑΓΜΑΤΑ ΤΟΥ ΚΟΝΔΥΛΟΥ ΤΑΞΙΝΟΜΗΣΗ

- ΡΩΓΜΩΔΕΣ ΧΩΡΙΣ ΠΑΡΕΚΤΟΠΙΣΗ
- ΚΑΤΑΓΜΑ ΜΕ ΑΠΟΚΛΙΣΗ ΤΟΥ ΚΟΝΔΥΛΟΥ
- ΚΑΤΑΓΜΑ ΜΕ ΠΑΡΕΚΤΟΠΙΣΗ ΤΟΥ ΚΟΝΔΥΛΟΥ
- ΚΑΤΑΓΜΑ - ΕΞΑΡΘΡΗΜΑ







# ΔΙΑΓΝΩΣΗ

- **ΙΣΤΟΡΙΚΟ**
- **ΚΛΙΝΙΚΗ ΕΙΚΟΝΑ**
- **ΑΚΤΙΝΟΛΟΓΙΚΑ ΕΥΡΗΜΑΤΑ**

# ΚΛΙΝΙΚΗ ΕΞΕΤΑΣΗ

## ΕΠΙΣΚΟΠΗΣΗ ΕΞΩΣΤΟΜΑΤΙΚΑ

Οίδημα, Αιμάτωμα, Περικογχικές εκχυμώσεις, Υπόσφαγμα

Μετατραυματικό υποδόριο εμφύσημα

Παραμόρφωση μετώπου, ρινικών οστών, κλπ

Θλαστικά τραύματα, Αιμορραγία,

Αιμορραγία από το στόμα, Ρινορραγία, Ωτορραγία

Ρινόρροια, Ωτόρροια, Επιφορά

Διαταραχή σύγκλεισης, Χασμοδοντία, Αδυναμία ή Περιορισμός

διάνοιξης στόματος

Μεταβολή οφθαλμικού επιπέδου, Τηλέκανθος

Διπλωπία, Εξόφθαλμος, Ενόφθαλμος

Επηρεασμός αντανακλαστικών κόρης

Περιορισμός οπτικής οξύτητας, Τύφλωση

# ΚΛΙΝΙΚΗ ΕΞΕΤΑΣΗ

- **ΨΗΛΑΦΗΣΗ ΕΞΩΣΤΟΜΑΤΙΚΑ**

Έλεγχος οστικού περιγράμματος σκελετού, εμπύθιση ζυγωματικού συμπλέγματος, ακεραιότητα ζυγωματικού τόξου

Εντομή υποκογχίου χείλους

Διάσταση μετωποζυγωματικής ραφής

Διακοπή συνέχειας ζυγωματικής αντηρίδας

Ύπαρξη κινητικότητας ρινικών οστών

Άλγος κατά την ψηλάφηση

Μετατραυματικό υποδόριο εμφύσημα

Εμπλοκή προσωπικού νεύρου, τριδύμου

- **Υπαισθησία κατανομής υποκογχίου νεύρου**

- **Υπαισθησία κατανομής γενεϊακού νεύρου ή κ. φατνιακού**

# ΚΛΙΝΙΚΗ ΕΞΕΤΑΣΗ

## ΕΠΙΣΚΟΠΗΣΗ ΕΝΔΟΣΤΟΜΑΤΙΚΑ

Θλαστικά τραύματα

Διάσχιση, αποκόλληση βλεννογόνου, **αιμάτωμα εδάφους στόματος**

Διαταραχή οδοντικής σύγκλεισης, χασμοδοντία,

Περιορισμός διάνοιξης στόματος

Απώλειες δοντιών,

Ψευδουπογναθισμός άνω γνάθου

## ΨΗΛΑΦΗΣΗ ΕΝΔΟΣΤΟΜΑΤΙΚΑ

Ακεραιότητα οστικού περιγράμματος, αίσθηση πόνου, παρά φύση κινητικότητα, κλπ

# ΚΑΤΑΓΜΑΤΑ ΚΟΝΔΥΛΟΥ

## ● ΕΤΕΡΟΠΛΕΥΡΟ ΚΑΤΑΓΜΑ

- ΑΣΥΜΜΕΤΡΙΑ ΠΡΟΣΩΠΟΥ
- ΠΕΡΙΟΡΙΣΜΟΣ ΔΙΑΝΟΙΞΗΣ ΣΤΟΜΑΤΟΣ
- ΠΛΑΓΙΟΛΙΣΘΗΣΗ ΠΡΟΣ ΤΗΝ ΠΑΣΧΟΥΣΑ ΠΛΕΥΡΑ
- ΔΙΑΤΑΡΑΧΗ ΣΥΓΚΛΕΙΣΗΣ (ΠΡΟΩΡΕΣ ΕΠΑΦΕΣ - ΧΑΣΜΟΔΟΝΤΙΑ)

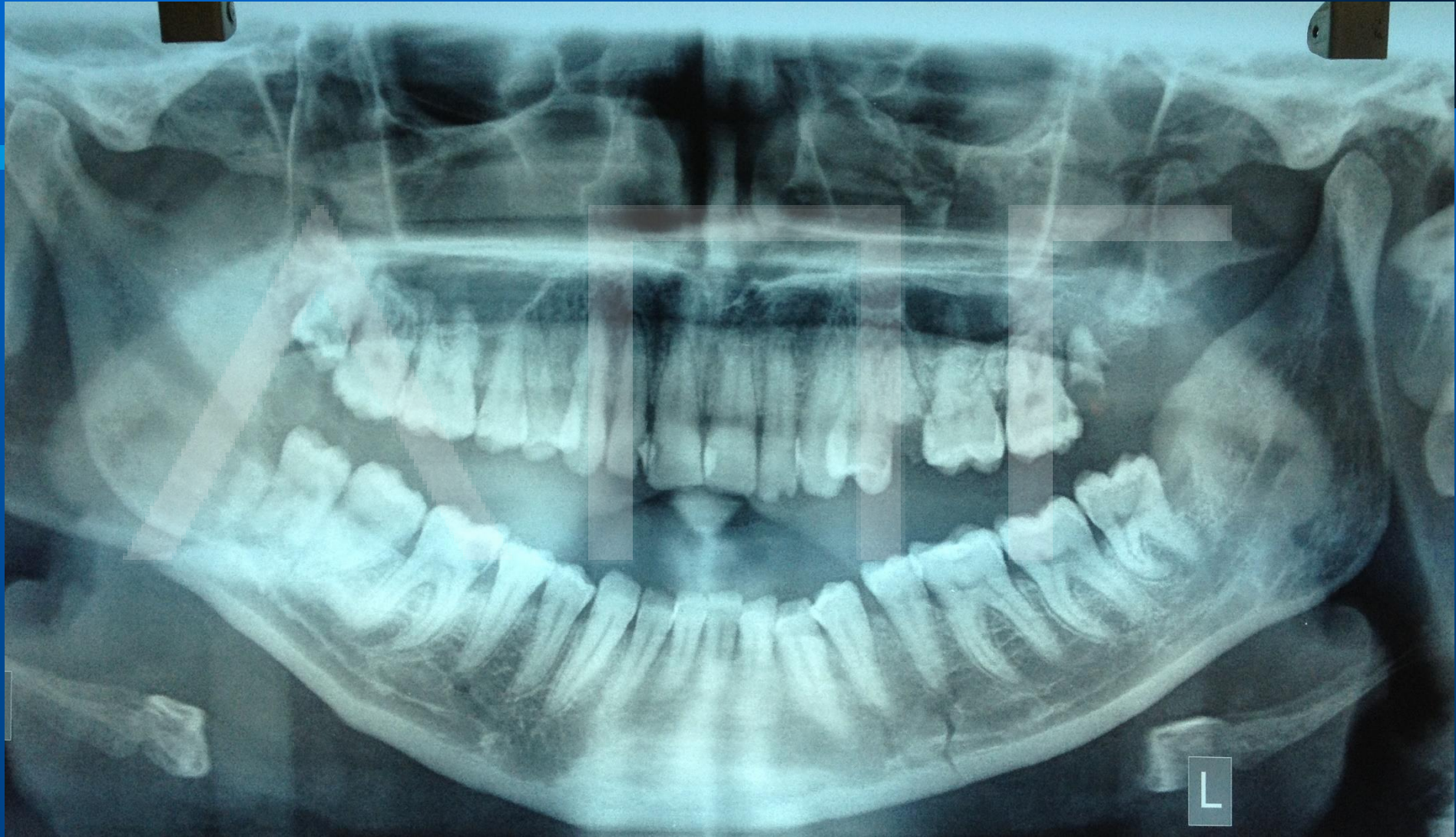
## ● ΑΜΦΟΤΕΡΟΠΛΕΥΡΟ ΚΑΤΑΓΜΑ

- ΧΑΣΜΟΔΟΝΤΙΑ ΣΥΜΜΕΤΡΙΚΗ
- ΔΕΝ ΥΠΑΡΧΕΙ ΠΛΑΓΙΑ ΑΠΟΚΛΙΣΗ

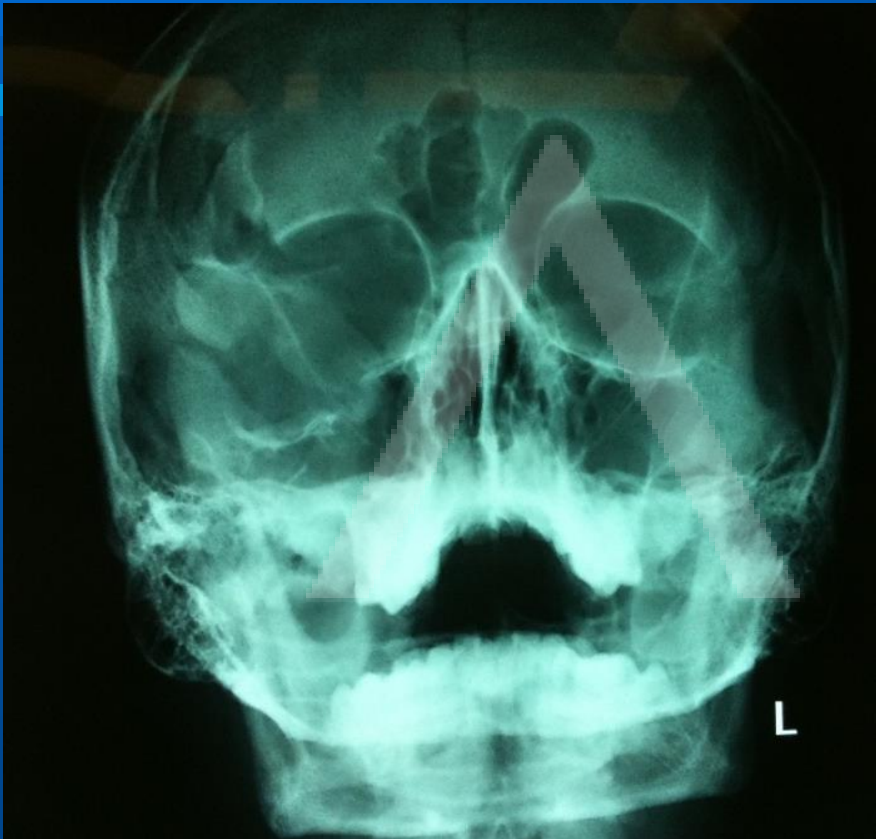
*ΑΛΓΟΣ, ΟΙΔΗΜΑ, ΑΠΟΥΣΙΑ ΜΕΤΑΦΕΡΟΜΕΝΗΣ ΚΙΝΗΣΗΣ ΤΗΣ ΠΑΣΧΟΥΣΑΣ ΠΛΕΥΡΑΣ.*

# ΑΚΤΙΝΟΓΡΑΦΙΚΟΣ ΕΛΕΓΧΟΣ

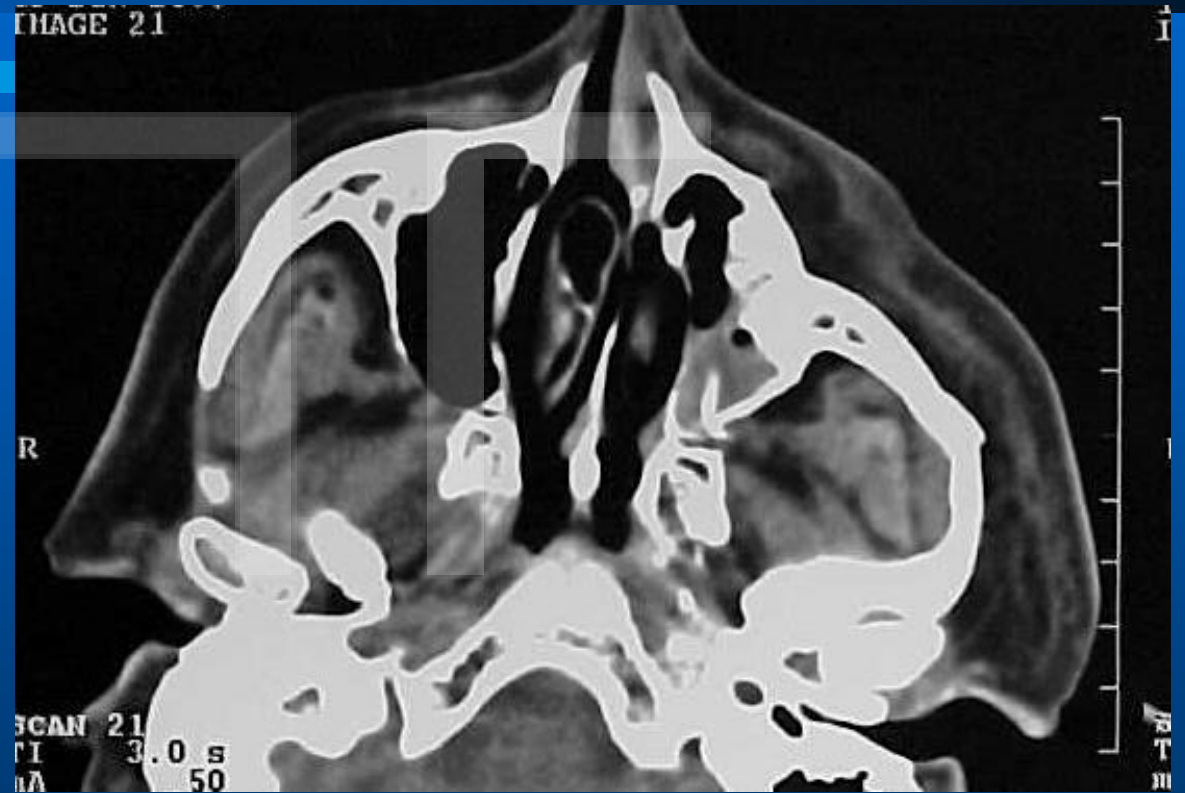- **ΑΠΛΕΣ ΑΚΤΙΝΟΓΡΑΦΙΕΣ**
  - Ορθοπαντομογράφημα
  - Απλές ακτινογραφίες F-P κρανίου
  - Κονδύλων κάτω γνάθου (Town's)
  - Ακτινογραφία παραρινίων κόλπων (Waters)
  - Ζυγωματικών τόξων (υποπρωγωνοβρεγματική)
  - Τομογραφίες κόγχου
- **ΑΞΟΝΙΚΗ ΤΟΜΟΓΡΑΦΙΑ**
- **ΤΡΙΣΔΙΑΣΤΑΤΗ ΑΞΟΝΙΚΗ ΤΟΜΟΓΡΑΦΙΑ**
- **ΜΑΓΝΗΤΙΚΗ ΤΟΜΟΓΡΑΦΙΑ**



Τριπλό κάταγμα κάτω γνάθου. Ορθοπαντομογράφημα

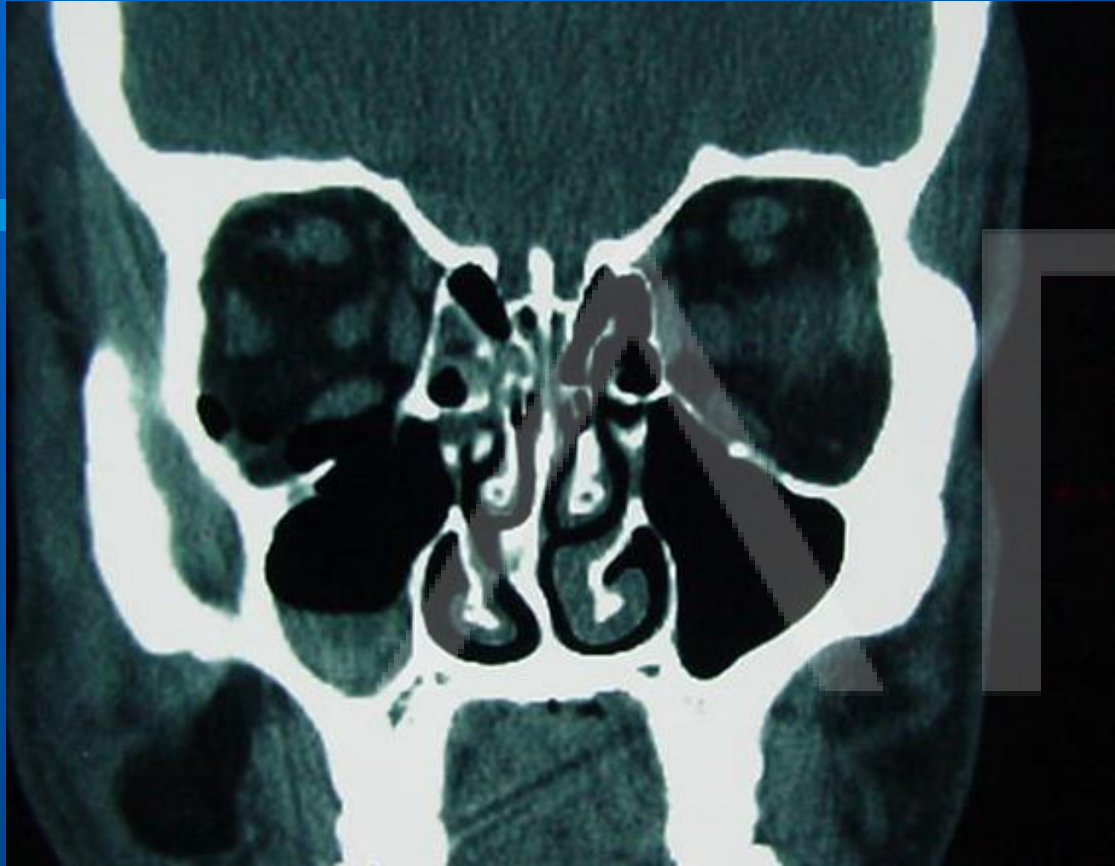


Ακτινογραφική εικόνα κατάγματος ζυγωματοκογχικού συμπλέγματος δεξιά σε προβολή Waters

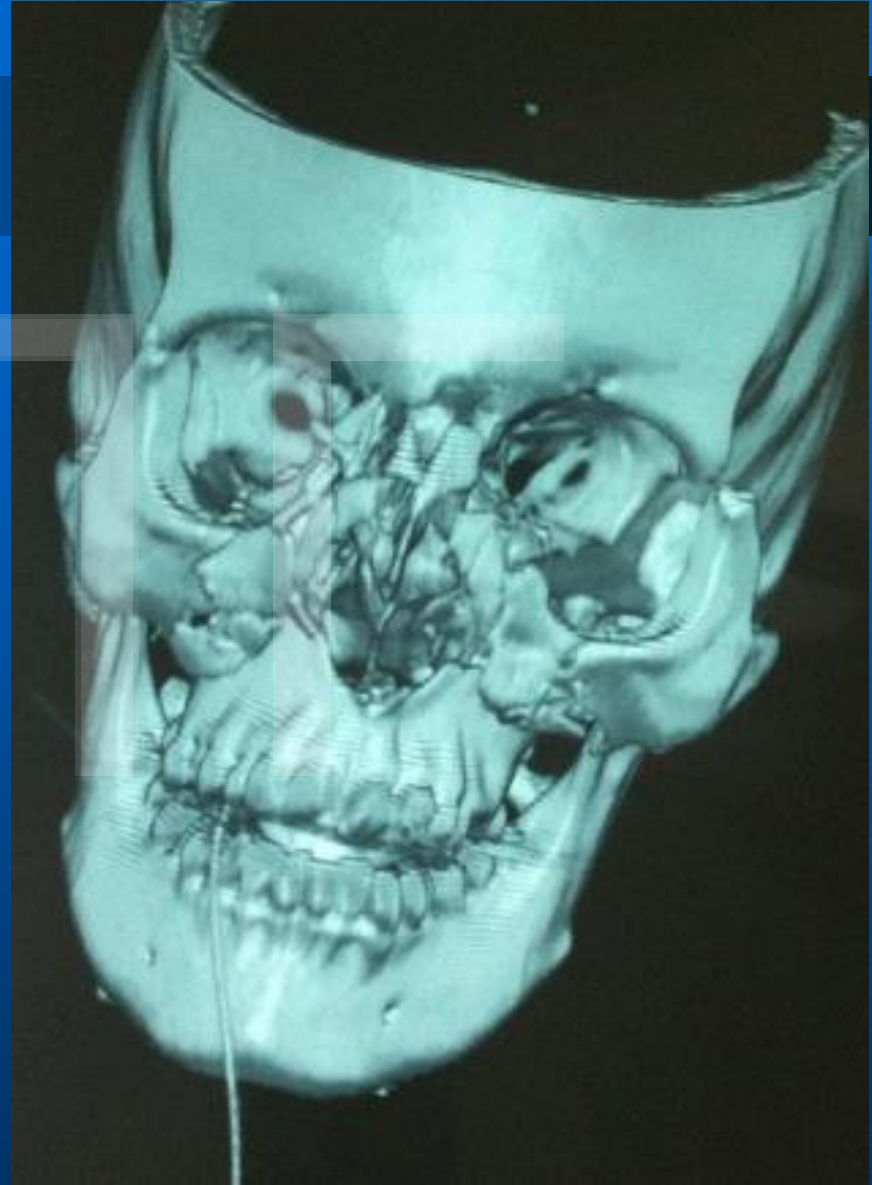

Αξονική τομογραφία κατάγματος ζυγωματικού συμπλέγματος αριστερά

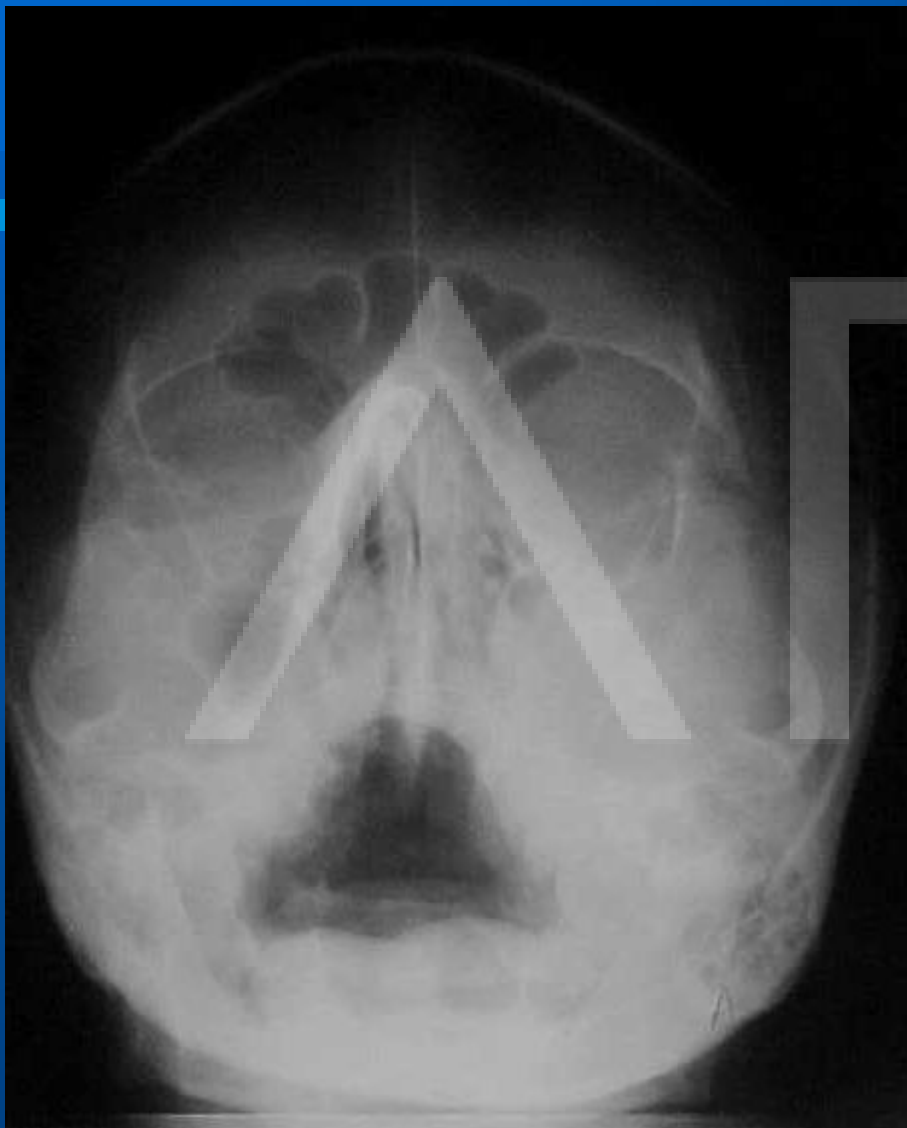



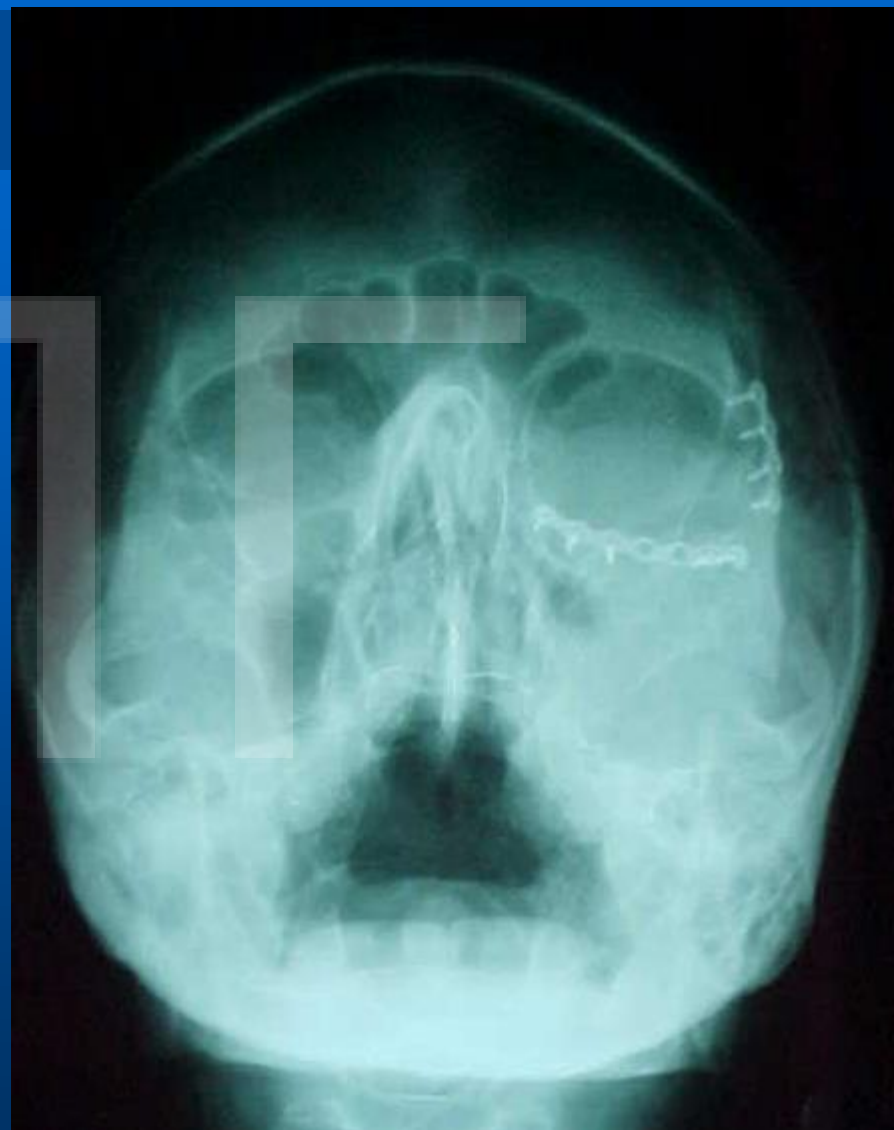Έλλειμμα εδάφους οφθαλμικού κόγχου δεξιά – υδραερικό επίπεδο δεξιού ιγμορείου. Αξονική τομογραφία σε στεφανιαία τομή



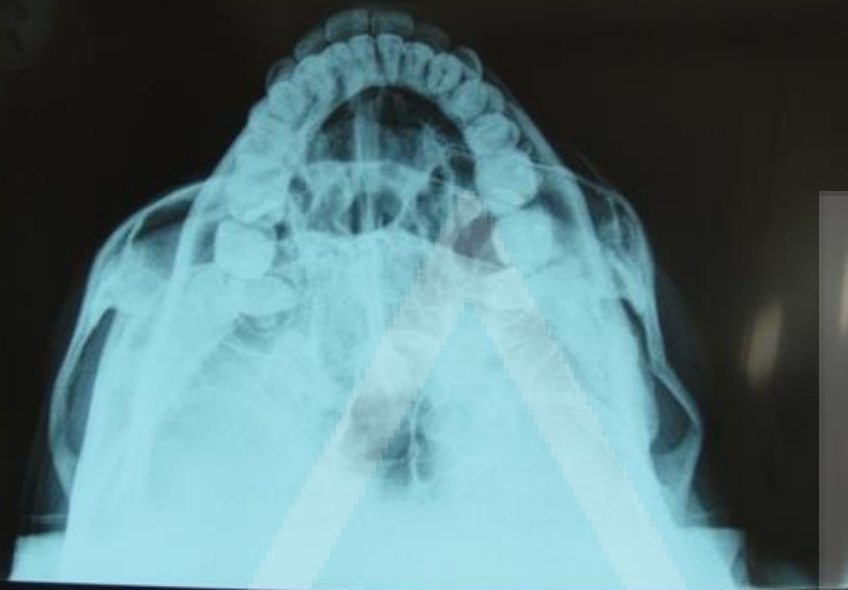Πολλαπλά κατάγματα σπλαχνικού κρανίου σε τρισδιάστατη προβολή



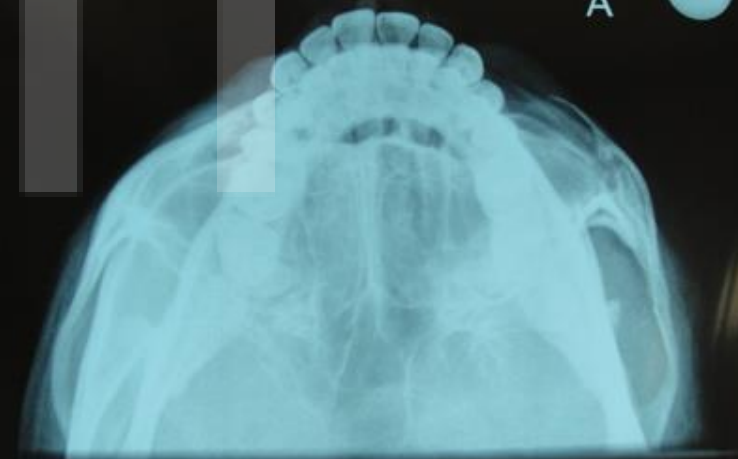Κάταγμα ζυγωματικού ζυγωματικού συμπλέγματος αριστερά πριν την ανάταξη σε προβολή Waters



Κάταγμα ζυγωματικού ζυγωματικού συμπλέγματος αριστερά μετά την ανάταξη και ακινητοποίηση με mini πλάκες και βίδες τιτανίου σε προβολή Waters



Κάταγμα ζυγωματικού τόξου αριστερά πριν την ανάταξη  
σε υποπρωγωνοβρεγματική προβολή



Κάταγμα ζυγωματικού τόξου αριστερά μετά την ανάταξη  
σε υποπρωγωνοβρεγματική προβολή

# ΘΕΡΑΠΕΙΑ

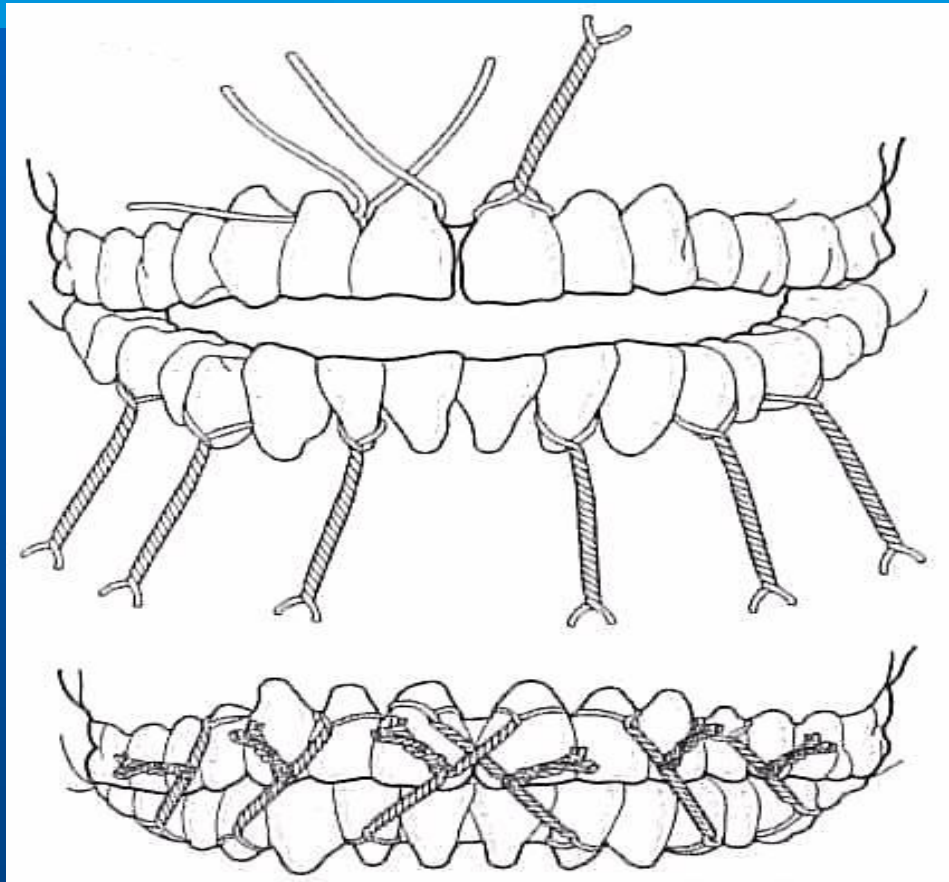
## ΑΝΑΤΑΞΗ ΤΟΥ ΚΑΤΑΓΜΑΤΟΣ

- ❖ ΚΛΕΙΣΤΕΣ ΜΕΘΟΔΟΙ ΑΝΑΤΑΞΗΣ
- ❖ ΑΝΟΙΚΤΕΣ ΜΕΘΟΔΟΙ ΑΝΑΤΑΞΗΣ

## ΑΚΙΝΗΤΟΠΟΙΗΣΗ ΤΟΥ ΚΑΤΑΓΜΑΤΟΣ

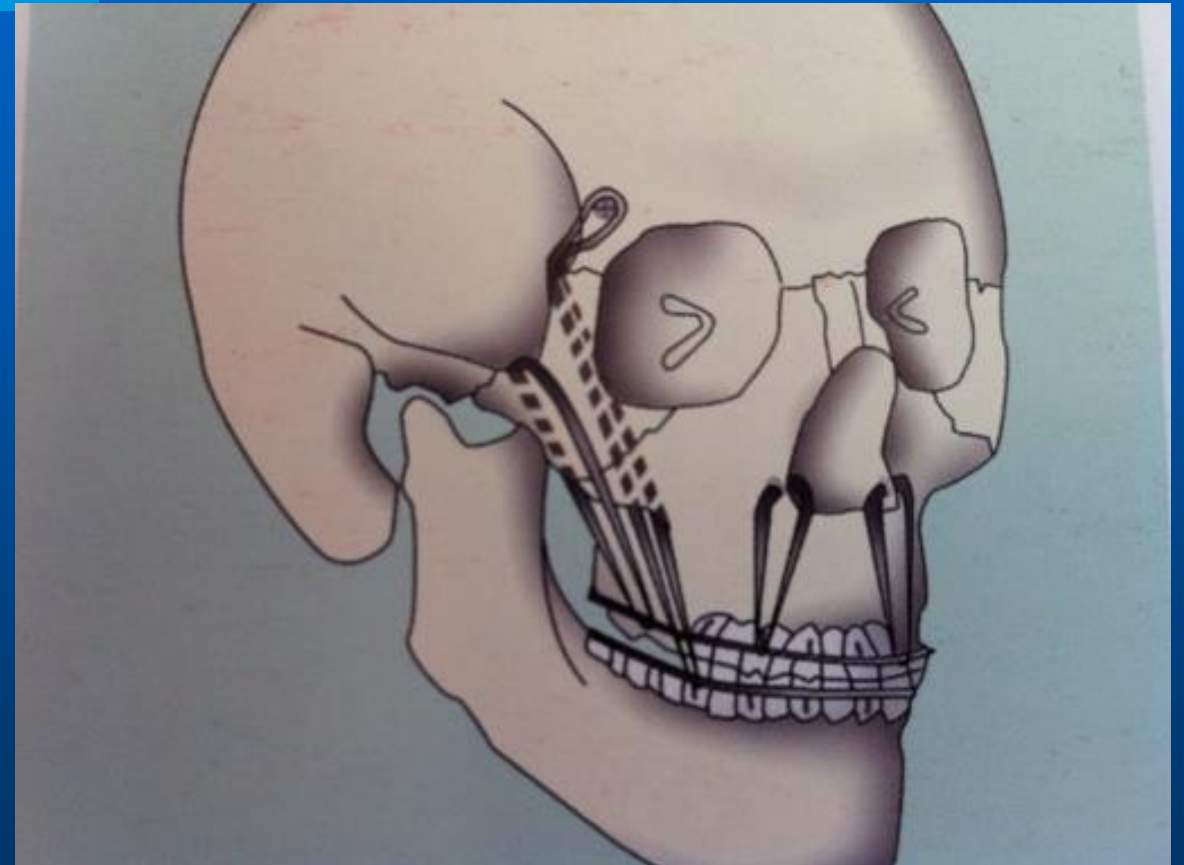
# ΚΛΕΙΣΤΗ ΑΝΑΤΑΞΗ ΚΑΙ ΑΚΙΝΗΤΟΠΟΙΗΣΗ ΚΑΤΑΓΜΑΤΩΝ

ΔΙΑΓΝΑΘΙΚΗ ΑΚΙΝΗΤΟΠΟΙΗΣΗ ΚΑΤΩ ΓΝΑΘΟΥ



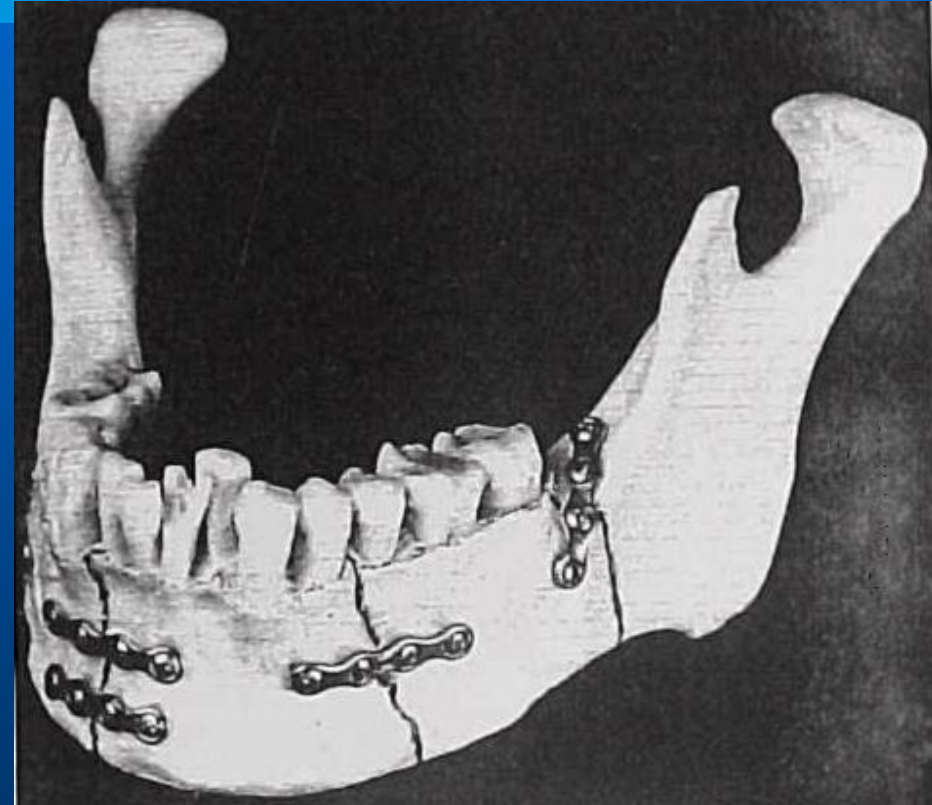
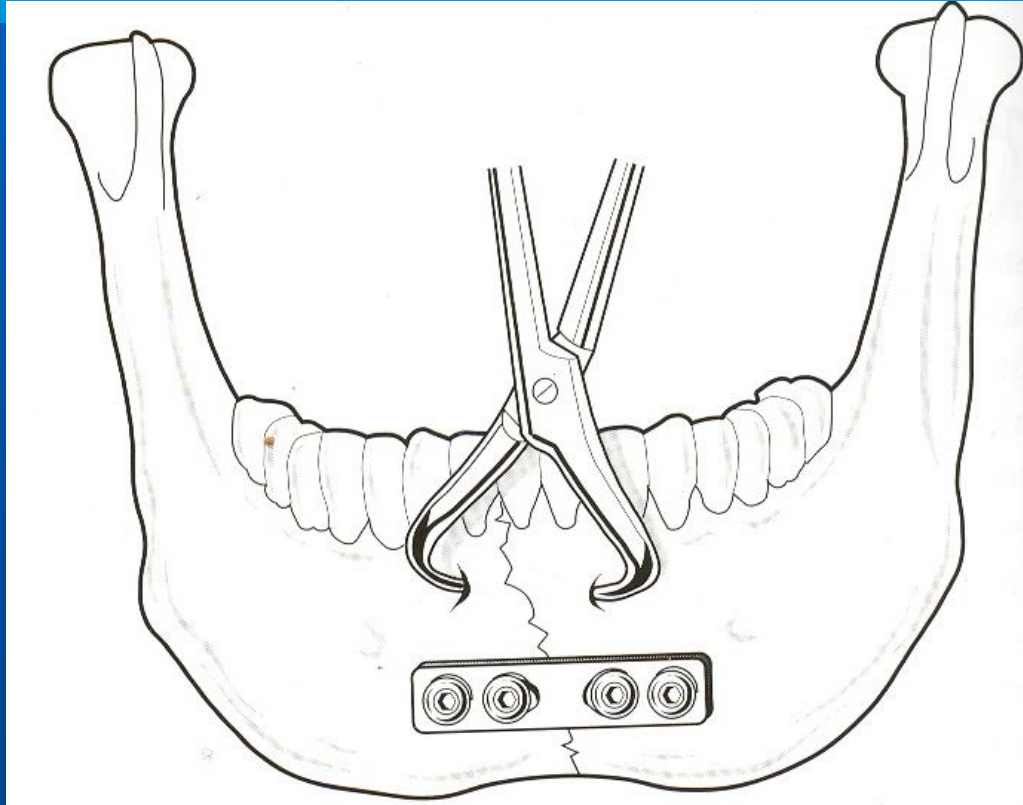
Από: P. W. Booth, S. A. Schendel, J-E. Hausamen: Maxillofacial Surgery, Churchill Livingstone 1999

ΑΝΑΡΤΗΣΕΙΣ ΠΡΟΣ ΑΚΙΝΗΤΟΠΟΙΗΣΗ ΚΑΤΑΓΜΑΤΩΝ ΑΝΩ ΓΝΑΘΟΥ



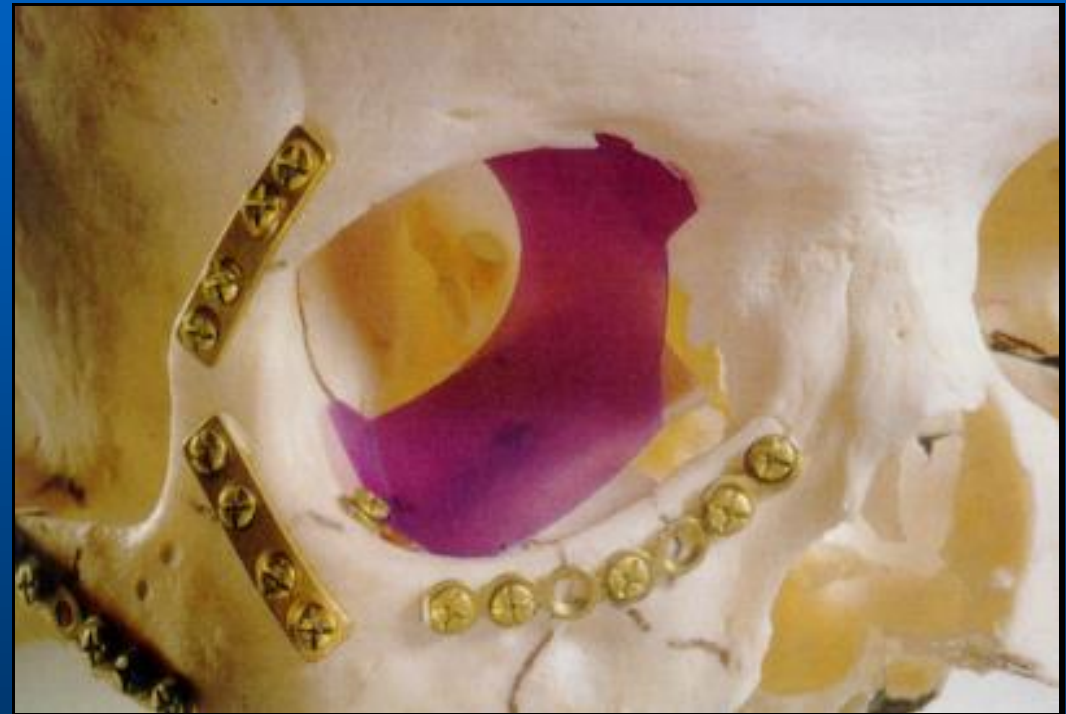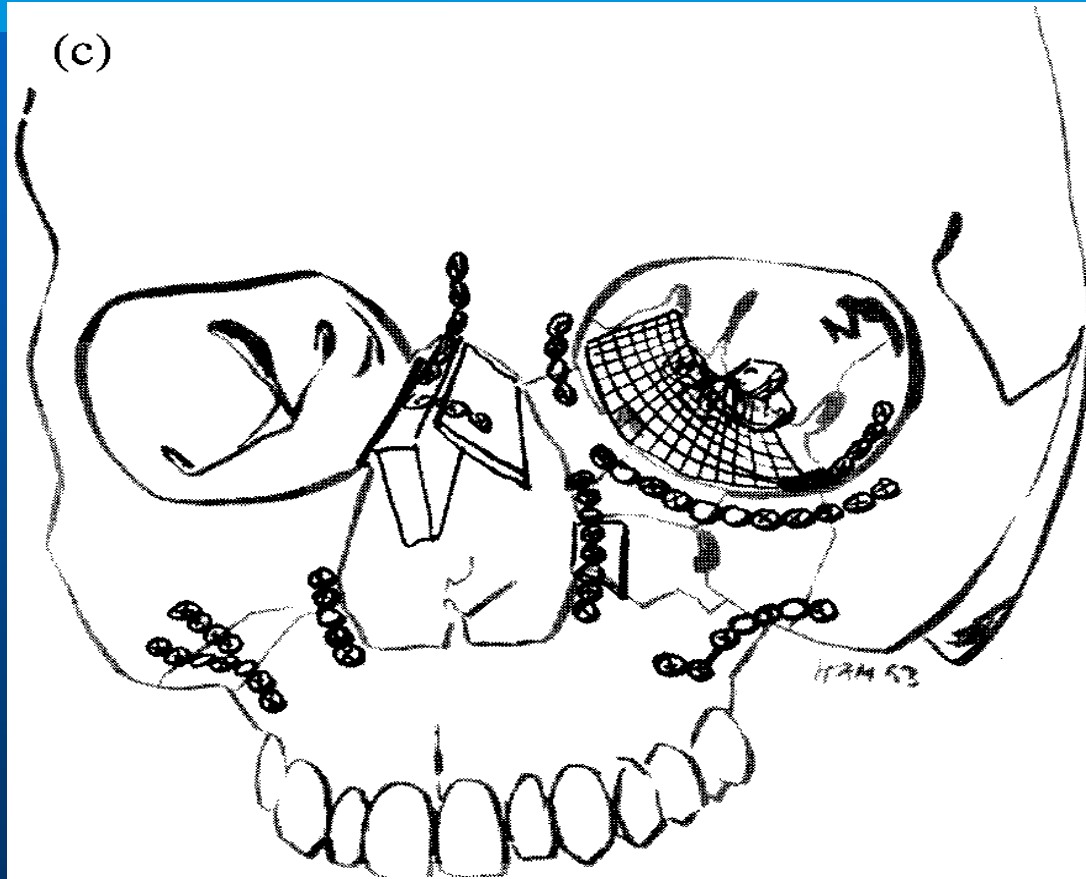
Από: Αγγελόπουλος - Αλεξανδρίδης: Σύγχρονη Στοματική και Γναθοπροσωπική Χειρουργική, Αθήνα 2004

# ΑΝΟΙΚΤΗ ΑΝΑΤΑΞΗ ΚΑΙ ΑΚΙΝΗΤΟΠΟΙΗΣΗ ΚΑΤΑΓΜΑΤΩΝ ΚΑΤΩ ΓΝΑΘΟΥ



Από: P. W. Booth, S. A. Schendel, J-E. Hausamen: Maxillofacial Surgery, Churchill Livingstone 1999

# ΑΝΟΙΚΤΗ ΑΝΑΤΑΞΗ ΚΑΙ ΑΚΙΝΗΤΟΠΟΙΗΣΗ ΚΑΤΑΓΜΑΤΩΝ ΜΕΣΟΥ ΤΡΙΤΗΜΟΡΙΟΥ



ΑΠΟ: Β. HAMMER 1995

# ΘΕΡΑΠΕΙΑ

## ΣΥΝΤΗΡΗΤΙΚΗ

### ΕΝΔΕΙΞΕΙΣ

- Καθόλου ή ελάχιστη παρεκτόπιση
- Απουσία λειτουργικών διαταραχών
- Απουσία αισθητικών διαταραχών
- Επιβαρυσμένη γενική κατάσταση



# ΘΕΡΑΠΕΙΑ

- **ΚΛΕΙΣΤΗ ΑΝΑΤΑΞΗ ΚΑΙ ΑΚΙΝΗΤΟΠΟΙΗΣΗ ΜΕ ΕΜΜΕΣΟ ΤΡΟΠΟ**
- **ΗΜΙΑΝΟΙΚΤΕΣ ΜΕΘΟΔΟΙ ΑΝΑΤΑΞΗΣ**
- **ΑΝΟΙΚΤΕΣ Η ΧΕΙΡΟΥΡΓΙΚΕΣ ΜΕΘΟΔΟΙ ΑΝΑΤΑΞΗΣ ΚΑΙ ΑΚΙΝΗΤΟΠΟΙΗΣΗ ΜΕ ΜΕΘΟΔΟΥΣ ΟΣΤΕΟΣΥΝΘΕΣΗΣ**

# ΘΕΡΑΠΕΙΑ

- **ΧΕΙΡΟΥΡΓΙΚΗ**

- ΠΡΟΣΠΕΛΑΣΗ

- ΑΝΑΤΑΞΗ

- ΑΚΙΝΗΤΟΠΟΙΗΣΗ

- ΟΣΤΕΟΣΥΝΘΕΣΗ

- ΟΣΤΕΟΡΡΑΦΕΣ ΜΕ ΣΥΡΜΑ

- MINI - ΠΛΑΚΕΣ

- MICRO - ΠΛΑΚΕΣ

- ΑΠΟΚΑΤΑΣΤΑΣΗ ΕΛΛΕΙΜΜΑΤΩΝ (ΜΕ ΜΟΣΧΕΥΜΑ Η ΑΛΛΟΠΛΑΣΤΙΚΟ ΕΜΦΥΤΕΥΜΑΤΙΚΟ ΥΛΙΚΟ)

# ΘΕΡΑΠΕΙΑ

- **ΧΕΙΡΟΥΡΓΙΚΗ**

- Η Θεραπεία αποσκοπεί σε :

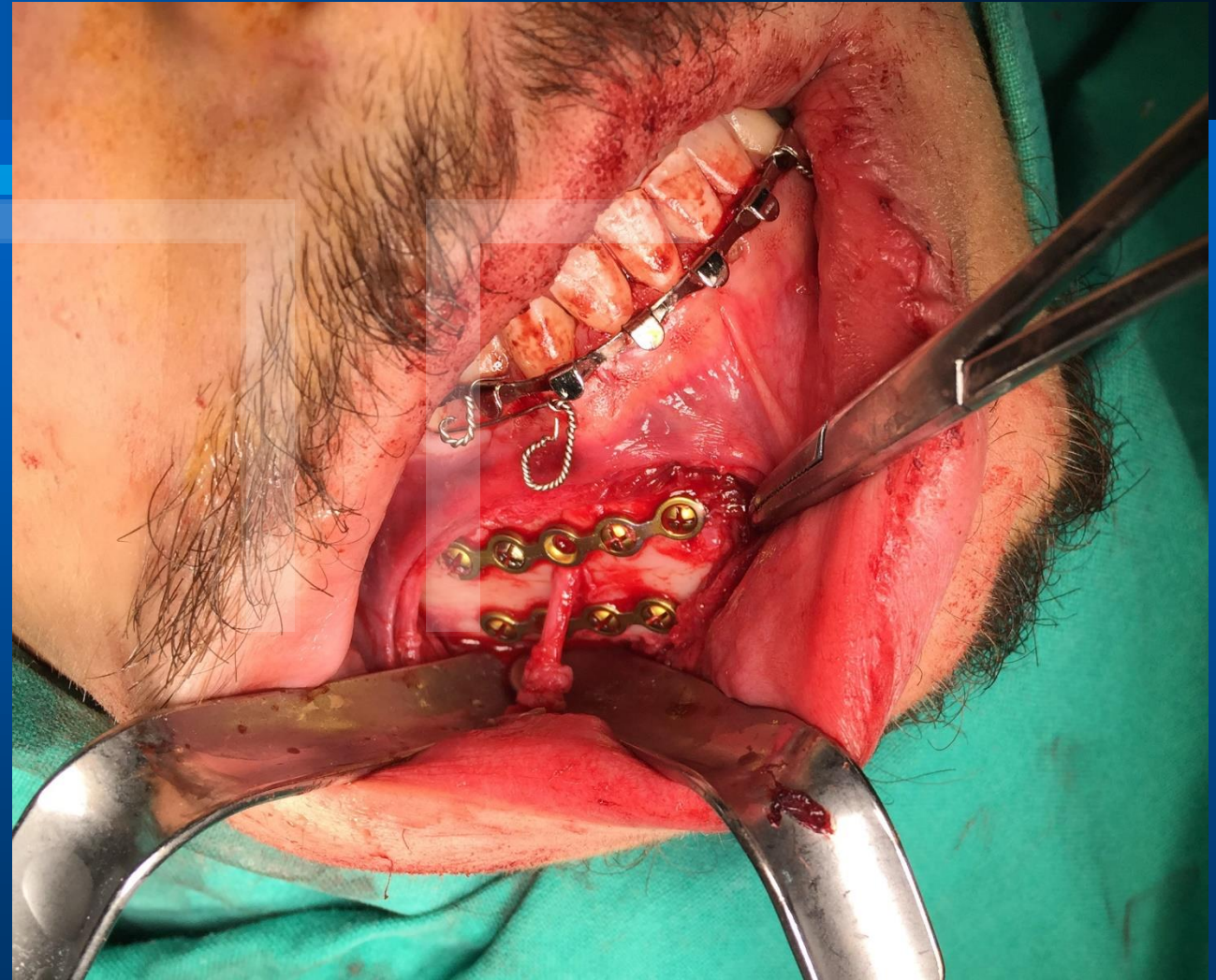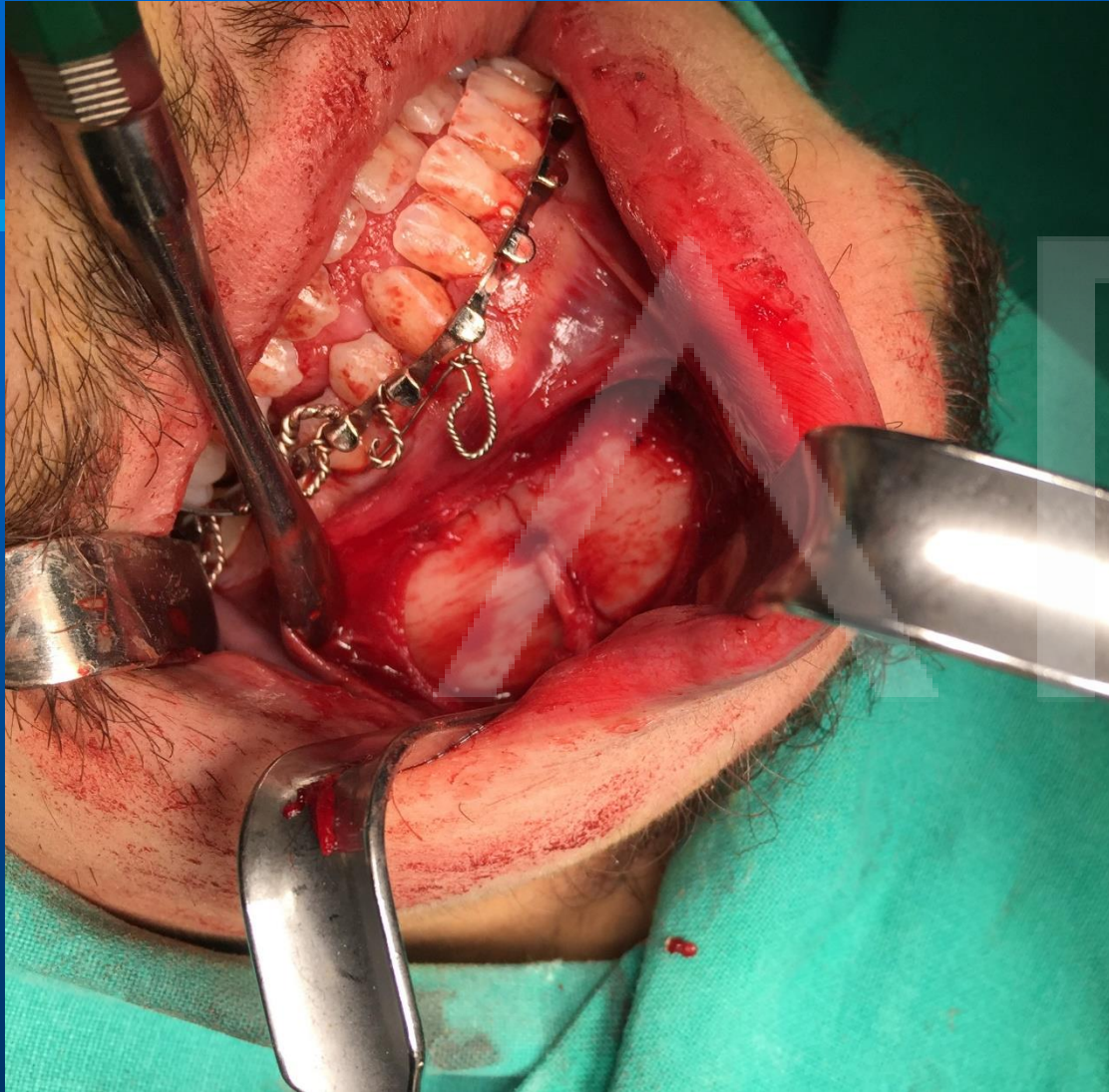- Απεγκλωβισμό των μαλακών ιστών
- Εξάλειψη των μηχανικών εμποδίων
- Ανάταξη
- Ακινητοποίηση
- Αποκατάσταση του ελλείμματος
- Διατήρηση των διαστάσεων της κογχικής κοιλότητας

# ΘΕΡΑΠΕΙΑ

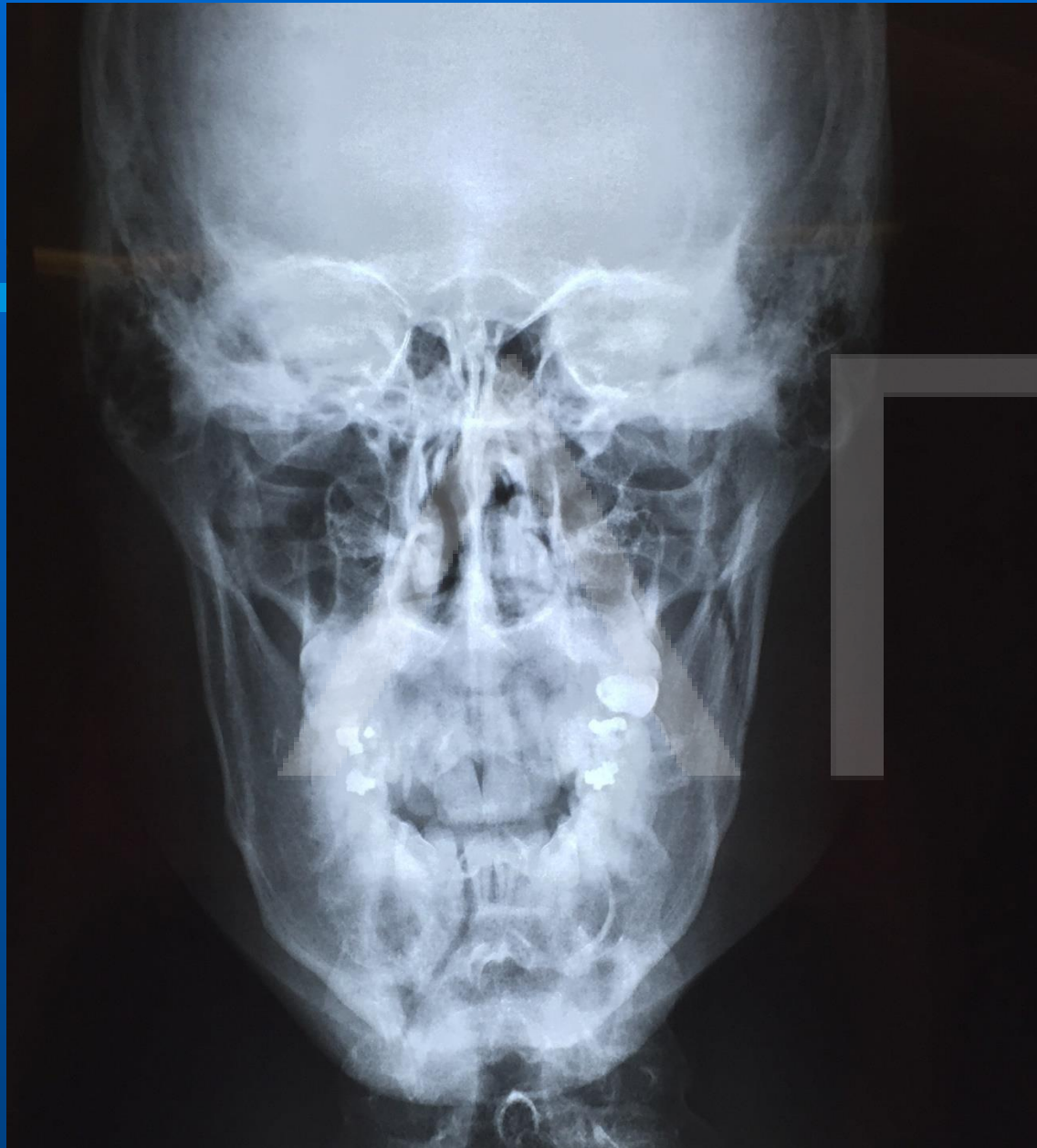
## ΜΕΘΟΔΟΙ ΠΡΟΣΠΕΛΑΣΗΣ ΓΙΑ ΚΑΤΑΓΜΑΤΑ ΚΑΤΩ ΓΝΑΘΟΥ

- ΕΝΔΟΣΤΟΜΑΤΙΚΗ
- ΜΕΣΩ ΘΛΑΣΤΙΚΟΥ ΤΡΑΥΜΑΤΟΣ
- ΥΠΟΓΝΑΘΙΑ
- ΥΠΟΓΝΑΘΙΟΓΩΝΙΑΚΗ
- ΟΠΙΣΘΟΓΝΑΘΙΑ
- ΠΡΟΩΤΙΑΙΑ
- ΣΥΝΔΥΑΣΜΟΣ ΤΩΝ ΑΝΩΤΕΡΩ ΤΟΜΩΝ

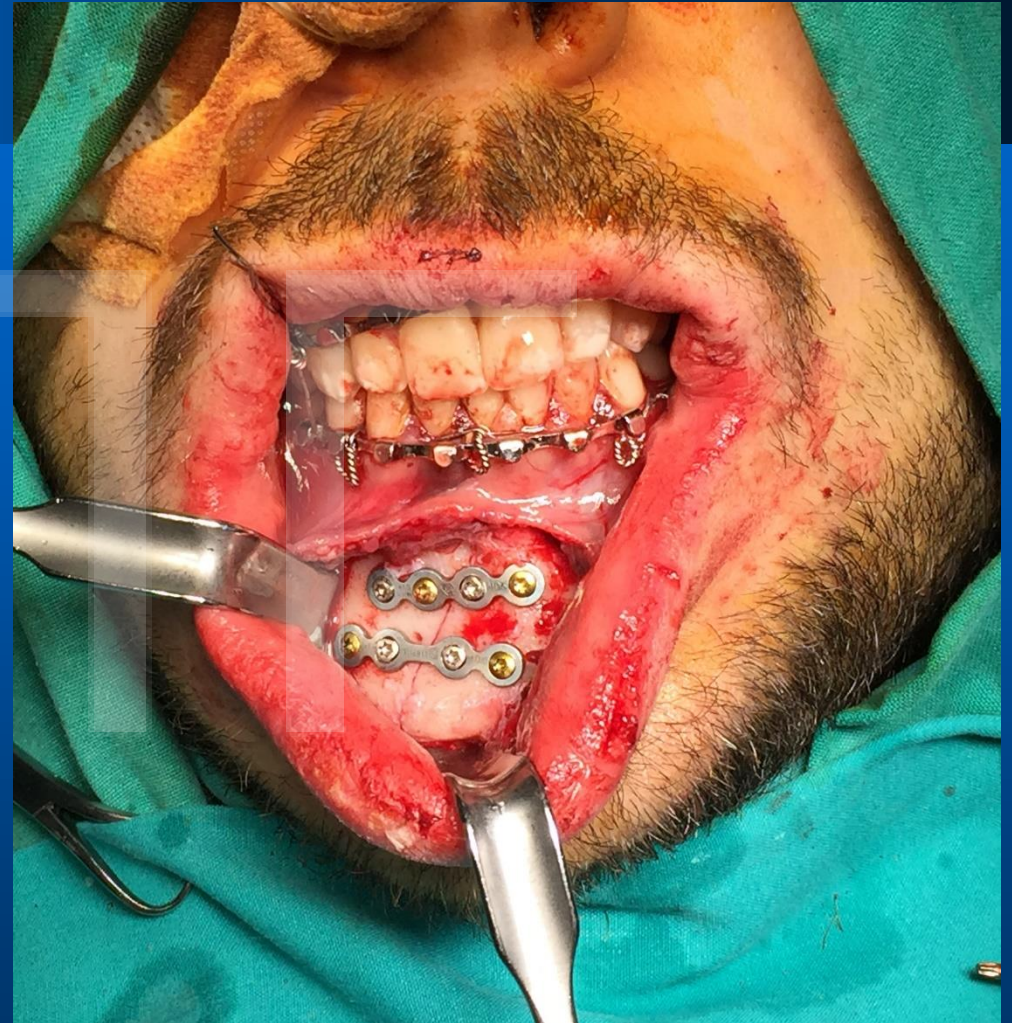
# ΚΑΤΑΓΜΑΤΑ ΚΑΤΩ ΓΝΑΘΟΥ



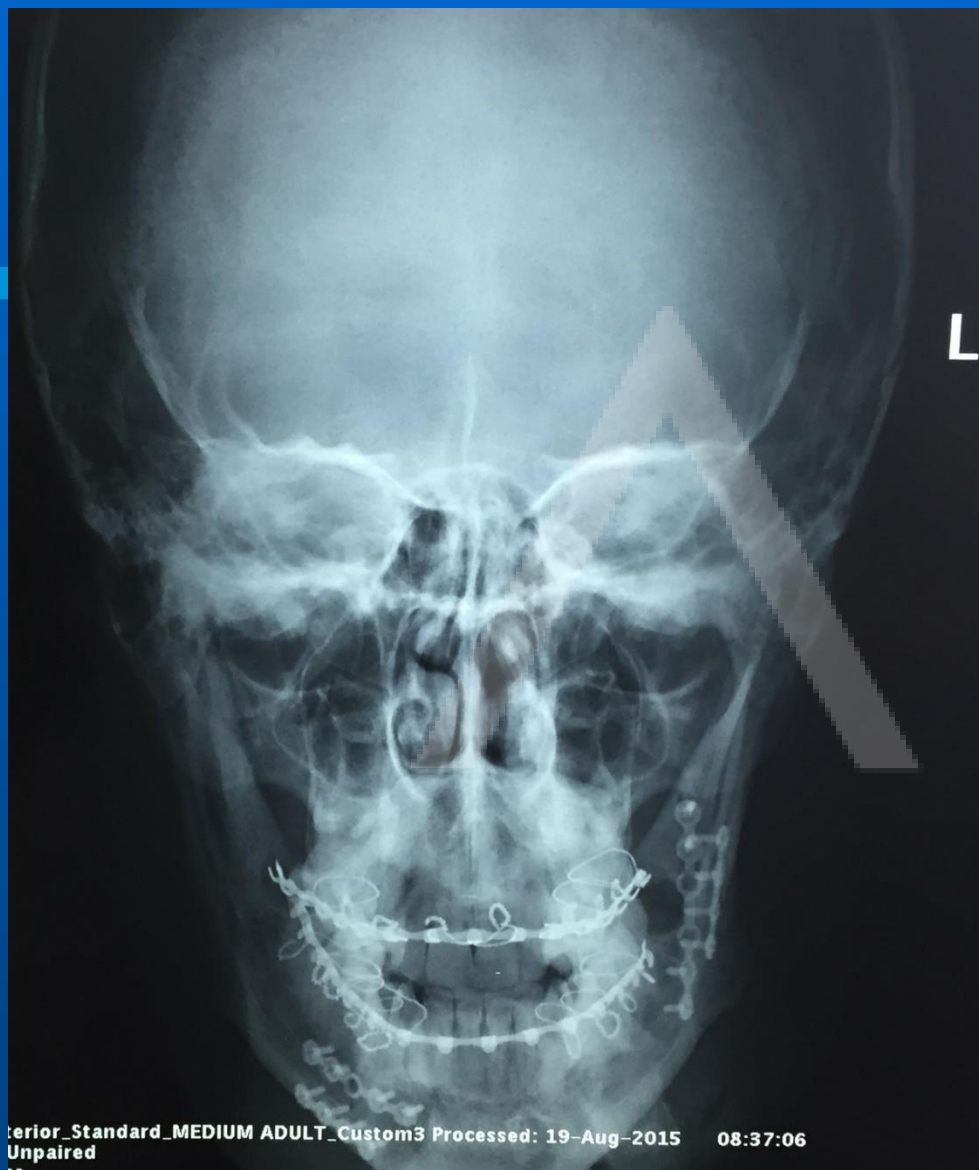Ανοικτή ανάταξη και ακινητοποίηση κατάγματος κάτω γνάθου με ενδοστοματική προσπέλαση και οστεοσύνθεση με δύο mini πλάκες τιτανίου



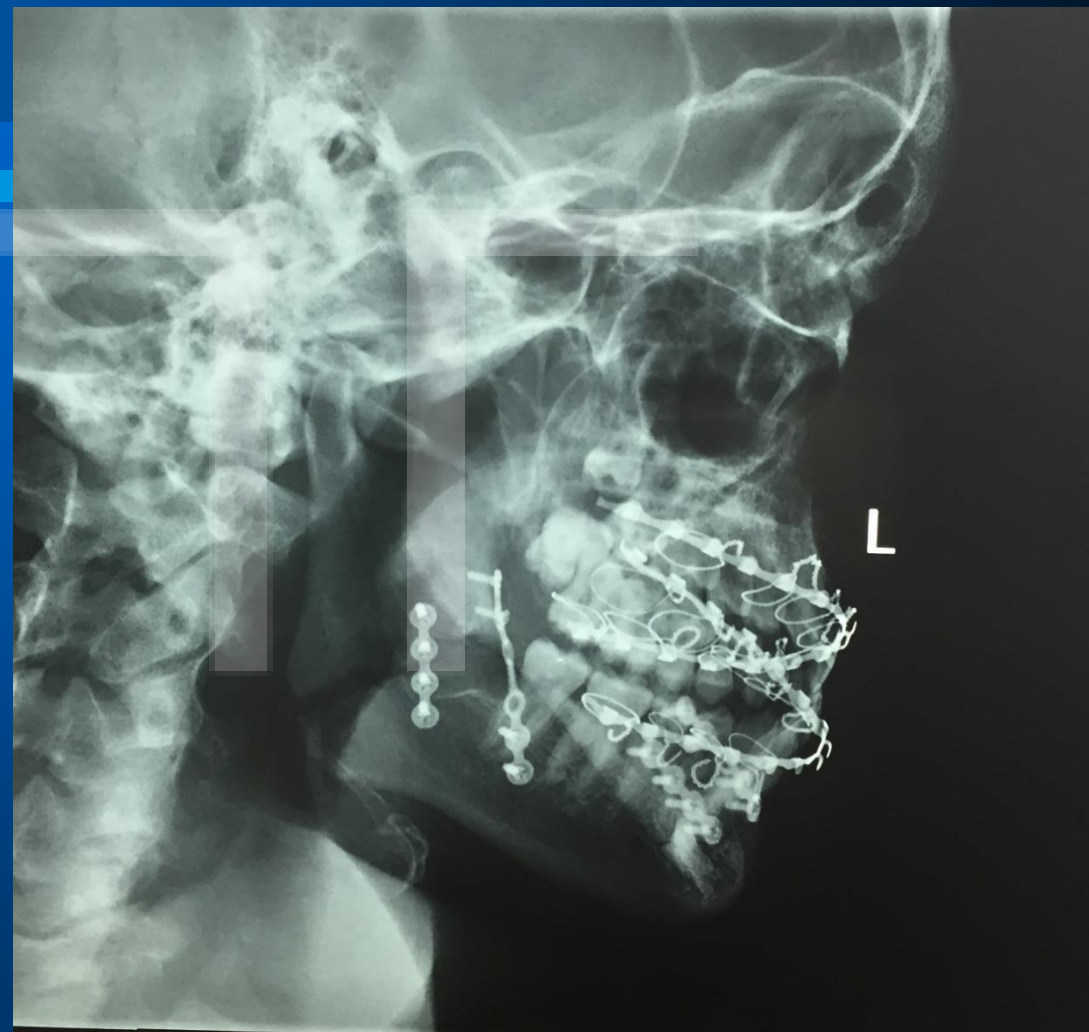
Ακτινογραφική εικόνα κατάγματος γενείου κάτω γνάθου σε κατά μέτωπο προβολή.



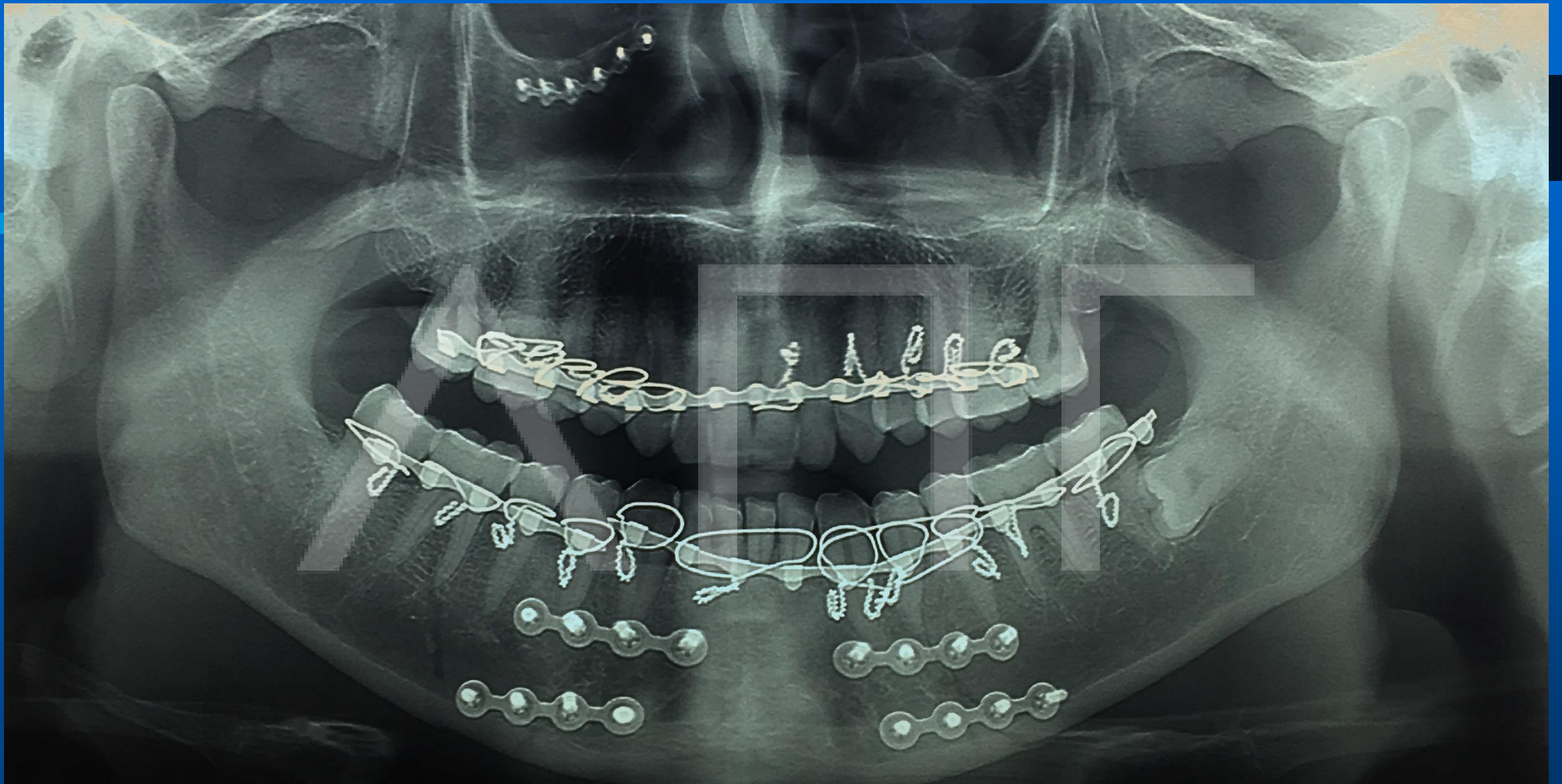
Οστεοσύνθεση κατάγματος γενείου κάτω γνάθου με δύο mini πλάκες τιτανίου μετά από ενδοστοματική προσπέλαση.



Ακτινογραφική εικόνα διπλού κατάγματος κάτω γνάθου σε κατά μέτωπο προβολή μετά την ανάταξη και ακινητοποίηση με mini πλάκες τιτανίου



Ακτινογραφική εικόνα διπλού κατάγματος κάτω γνάθου σε πλάγια λοξή προβολή μετά την ανάταξη και ακινητοποίηση με mini πλάκες τιτανίου



Πανοραμική ακτινογραφία μετά την ανάταξη και ακινητοποίηση διπλού κατάγματος κάτω γνάθου



# ΘΕΡΑΠΕΙΑ

## ΜΕΘΟΔΟΙ ΠΡΟΣΠΕΛΑΣΗΣ ΓΙΑ ΚΑΤΑΓΜΑΤΑ ΜΕΣΟΥ ΤΡΙΤΗΜΟΡΙΟΥ

- ΕΝΔΟΣΤΟΜΑΤΙΚΗ
- ΜΕΣΩ ΘΛΑΣΤΙΚΟΥ ΤΡΑΥΜΑΤΟΣ
- ΥΠΟΚΟΓΧΙΑ ΠΡΟΣΠΕΛΑΣΗ
- ΠΡΟΣΠΕΛΑΣΗ ΜΕΤΩΠΟΖΥΓΩΜΑΤΙΚΗΣ
- ΣΤΕΦΑΝΙΑΙΑ ΤΟΜΗ ΚΑΙ ΗΜΙΣΤΕΦΑΝΙΑΙΑ
- ΣΥΝΔΥΑΣΜΟΣ ΤΩΝ ΑΝΩΤΕΡΩ ΤΟΜΩΝ

# ΘΕΡΑΠΕΙΑ

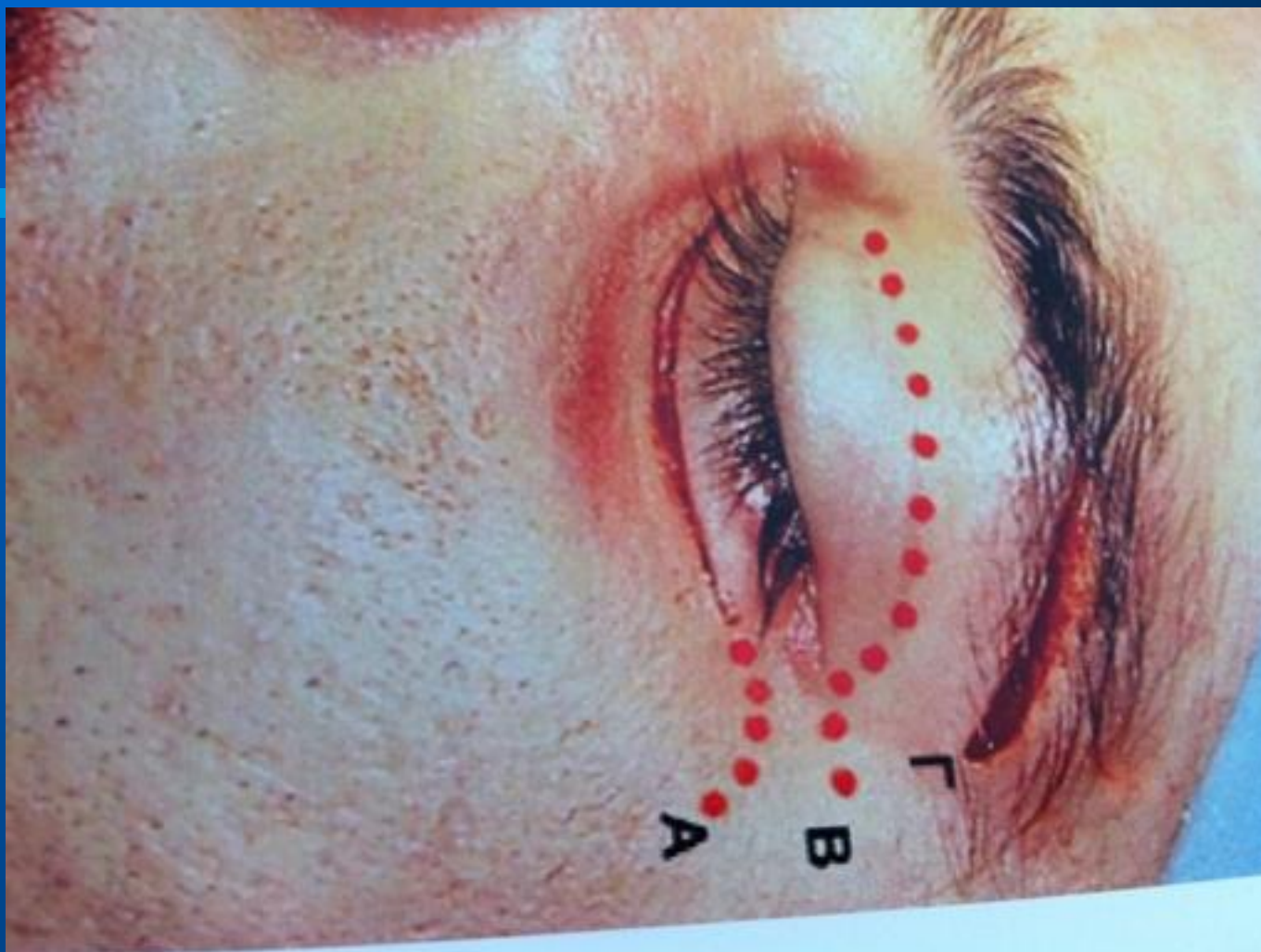
## ΥΠΟΚΟΓΧΙΑ ΠΡΟΣΠΕΛΑΣΗ

- Διαεπιτεφυκοτική
- Διαδερμική
  - Υποβλεφαρική
  - Υποβλεφαριδική
  - Συνδυασμένη με οστεοτομία του υποκογχίου χείλους

# ΘΕΡΑΠΕΙΑ

## ΠΡΟΣΠΕΛΑΣΗ ΜΕΤΩΠΟΖΥΓΩΜΑΤΙΚΗΣ

- Έξω οφρυσική τομή
- Άνω βλεφαρική τομή
- Άνω - έξω υποοφρυσική



Από: Αγγελόπουλος - Αλεξανδρίδης: Σύγχρονη Στοματική και Γναθοπροσωπική Χειρουργική,  
Αθήνα 2004

# ΘΕΡΑΠΕΙΑ

## ΠΡΟΣΠΕΛΑΣΗ ΜΕ:

- ΣΤΕΦΑΝΙΑΙΑ ΤΟΜΗ ΚΑΙ ΗΜΙΣΤΕΦΑΝΙΑΙΑ
- ΣΥΝΔΥΑΣΜΟΣ ΤΟΜΩΝ

# ΘΕΡΑΠΕΙΑ

## ΕΝΔΟΙΓΜΟΡΕΙΑ ΠΡΟΣΠΕΛΑΣΗ

### ΠΡΟΥΠΟΘΕΣΕΙΣ

1. Οστικό έλλειμμα < 5 χιλ.
2. Επίτευξη πλήρους απεγκλωβισμού μαλακών μορίων
3. Να μην υπάρχουν συμφύσεις που εμποδίζουν την κίνηση
4. Ακεραιότητα χειλέων ή να έχει προηγηθεί οστεοσύνθεση

# ΘΕΡΑΠΕΙΑ

ΕΝΔΟΙΓΜΟΡΕΙΑ ΠΡΟΣΠΕΛΑΣΗ

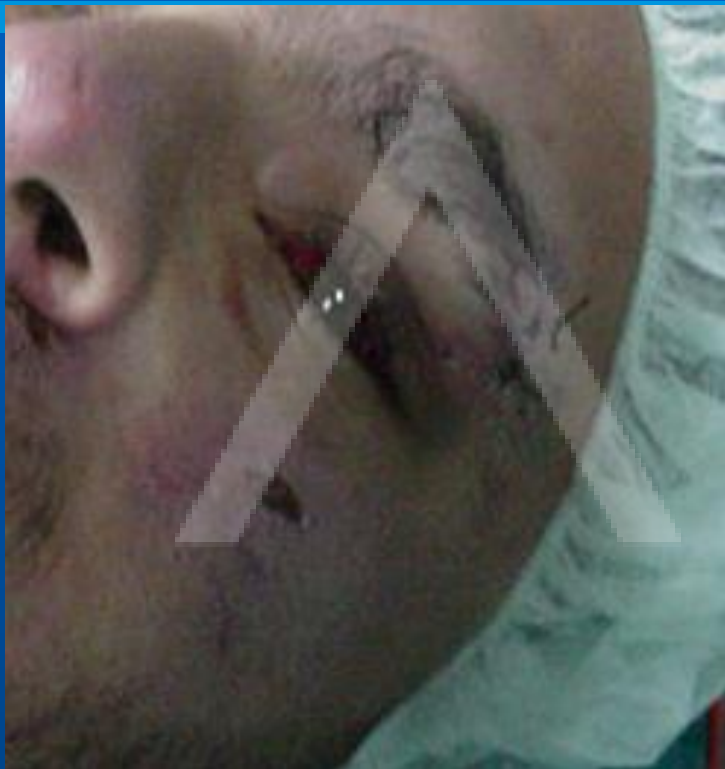ΥΛΙΚΑ

Ιωδοφορμιούχος γάζα ή γάζα εμποτισμένη  
με διάλυμα **Whitehead's varnish**

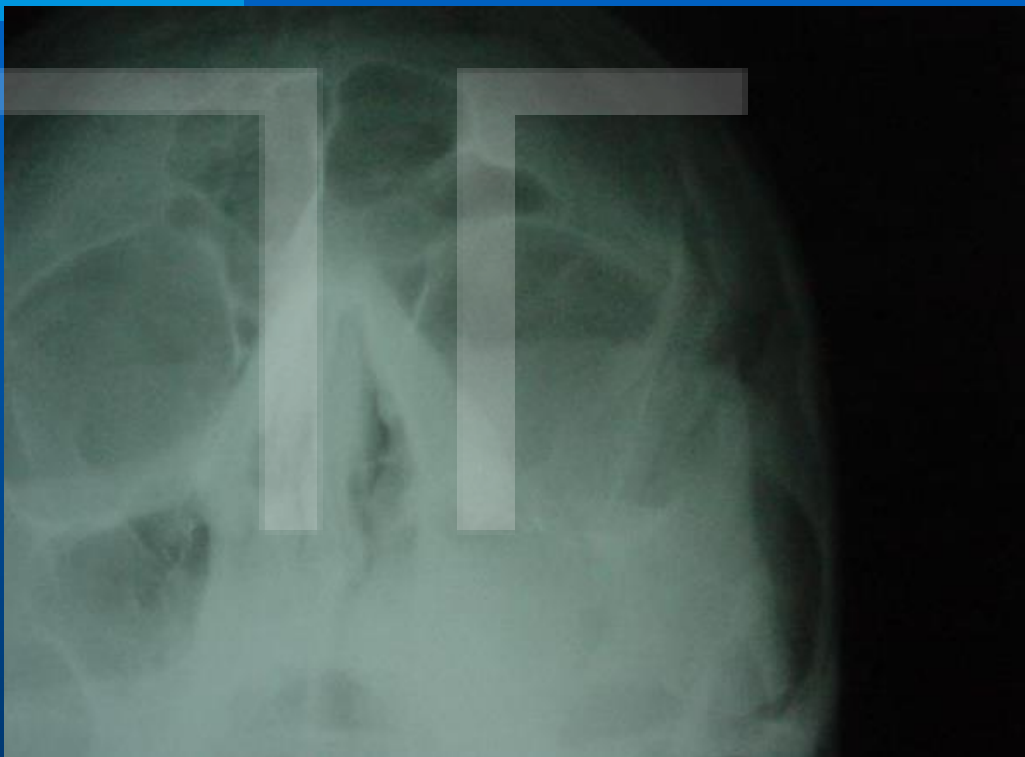
Ελαστικός αεροθάλαμος ή καθετήρας Folley

Μπαλόνι σιλικόνης

# ΚΑΤΑΓΜΑΤΑ ΖΥΓΩΜΑΤΙΚΟΥ ΣΥΜΠΛΕΓΜΑΤΟΣ

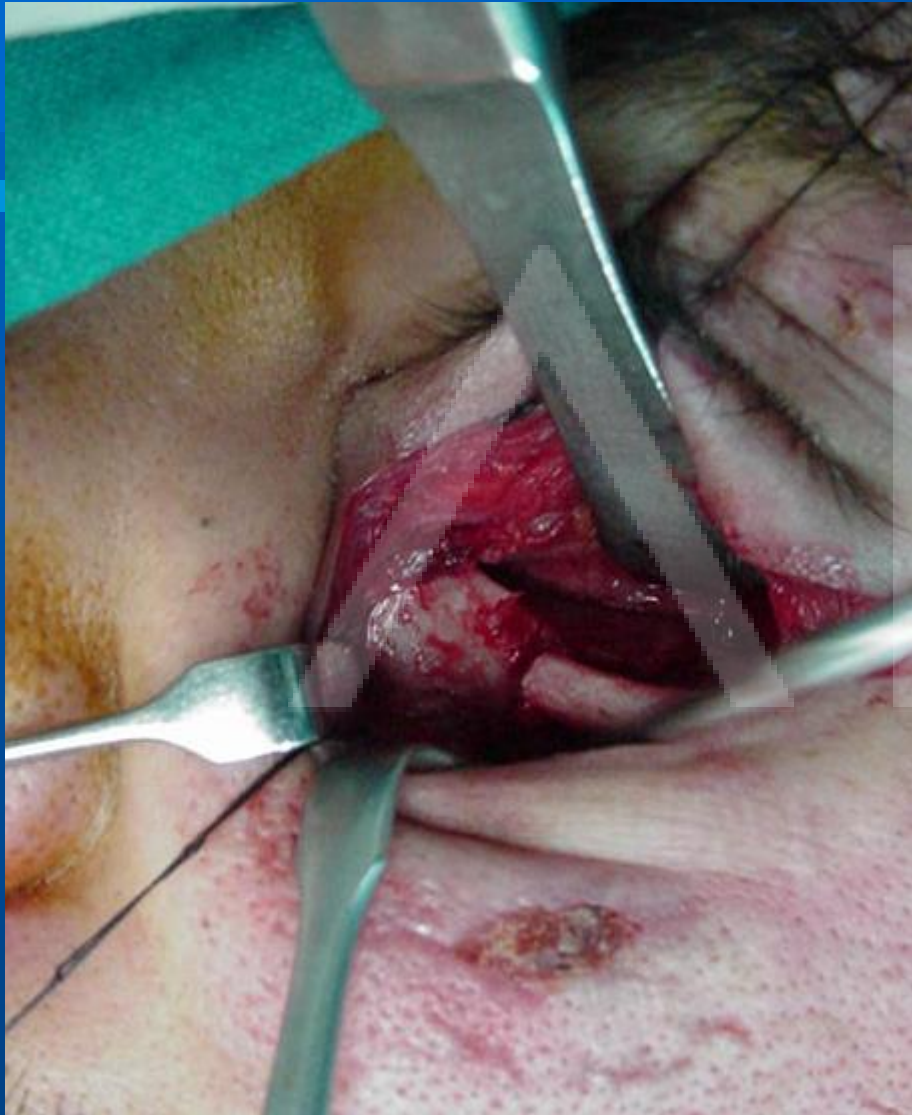

Κάταγμα ζυγωματικού συμπλέγματος αριστερά

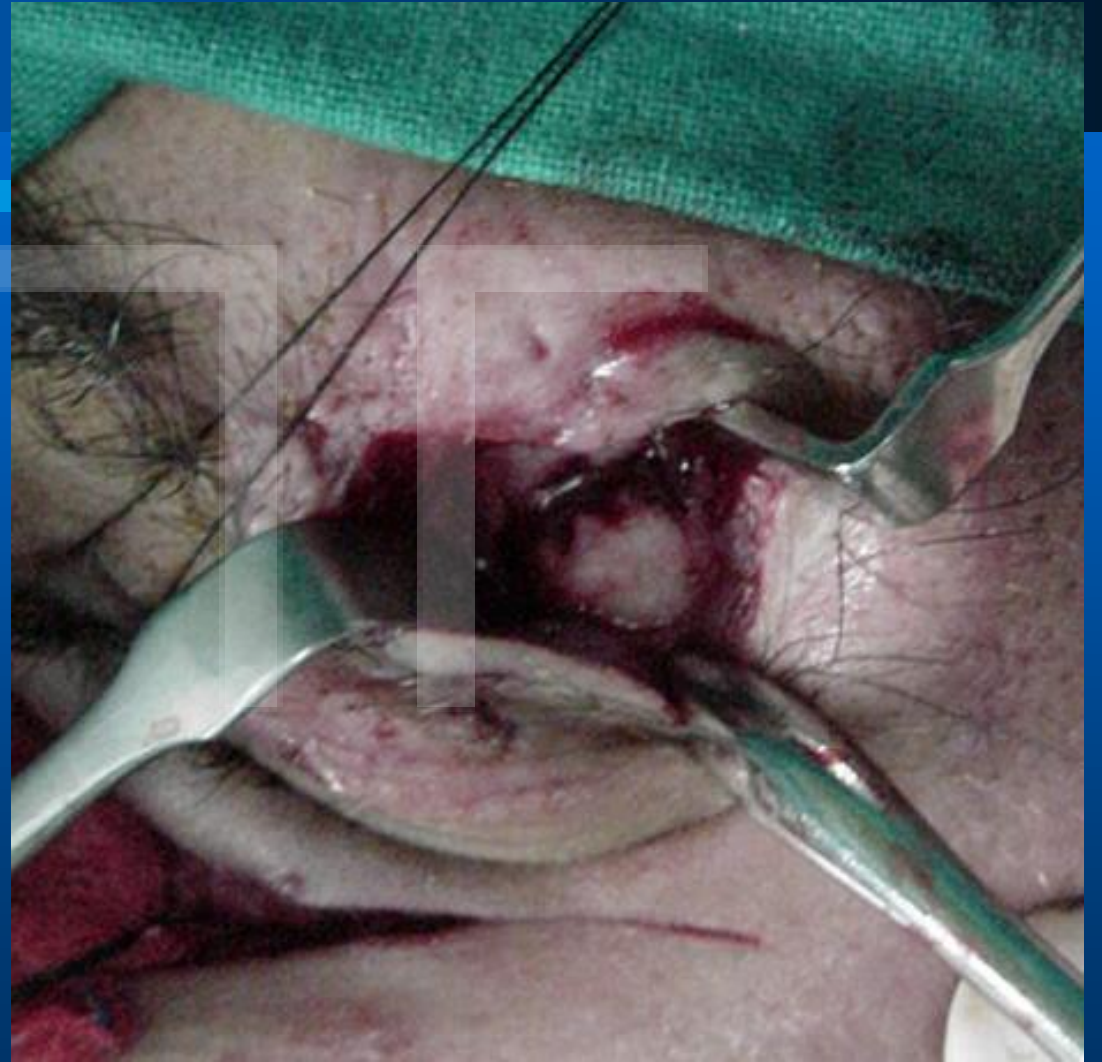

Ακτινογραφία Waters ζυγωματικού συμπλέγματος αριστερά

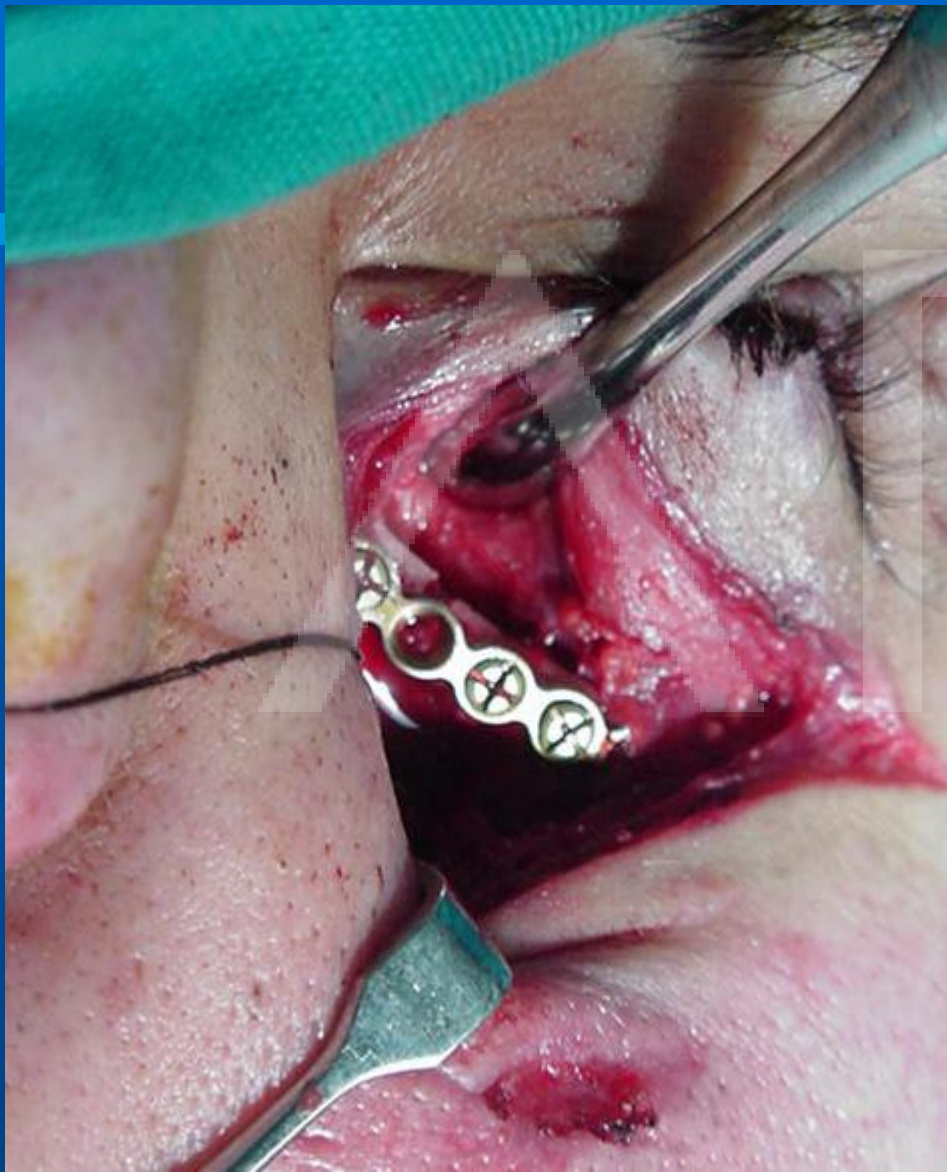




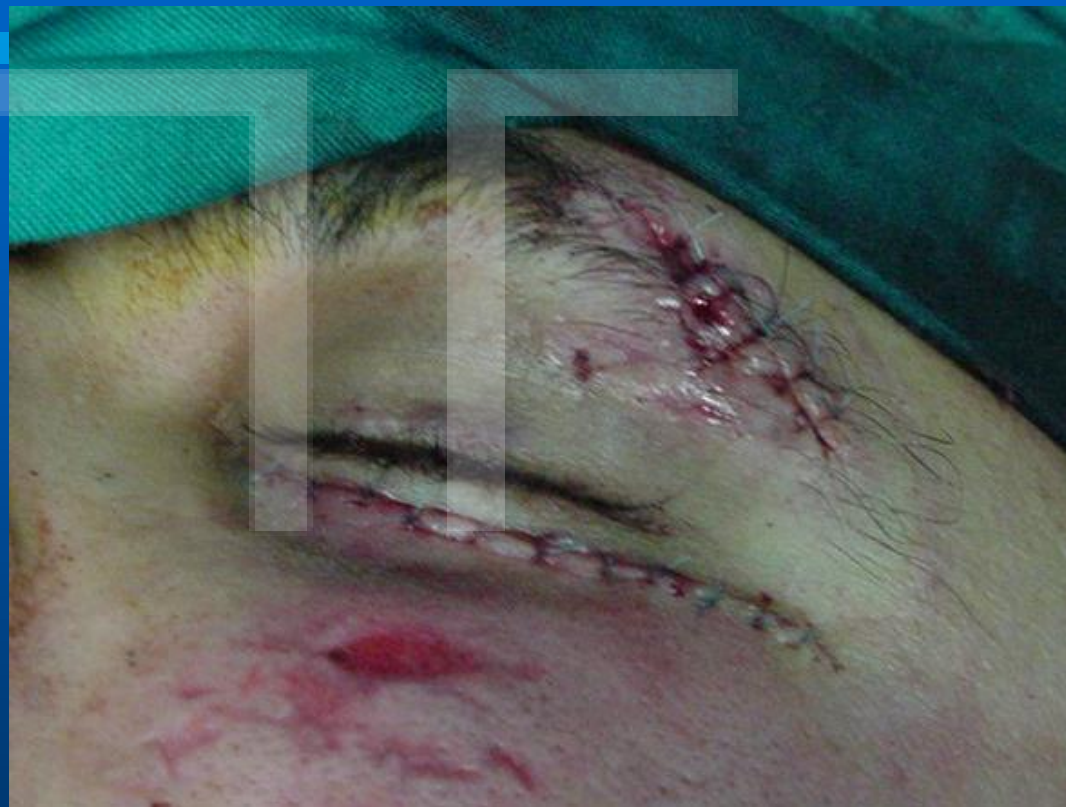Προσπέλαση κατάγματος υποκογχίου χείλους αριστερά με υποβλεφαριδική τομή



Προσπέλαση κατάγματος μετωποζυγωματικής ραφής αριστερά με τομή στο έξω τριτημόριο της σφρύος

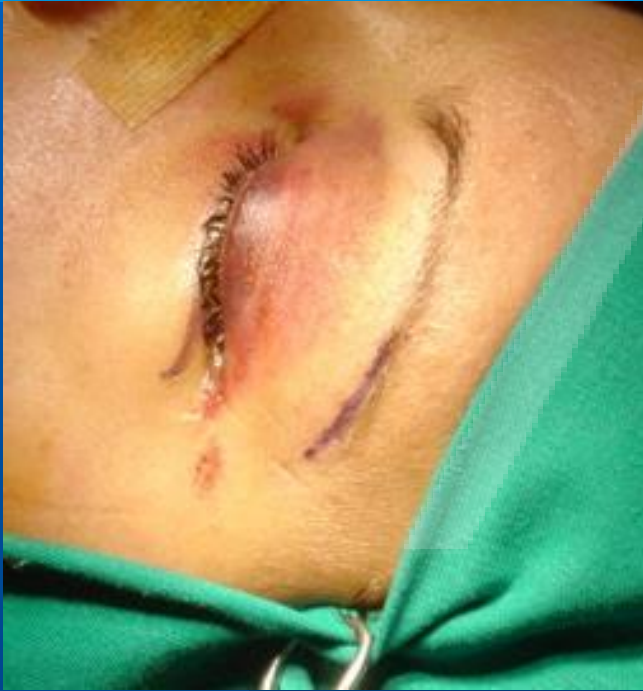

Τοποθέτηση micro πλάκας τιτανίου για την οστεοσύνθεση κατάγματος υποκογχίου χείλους

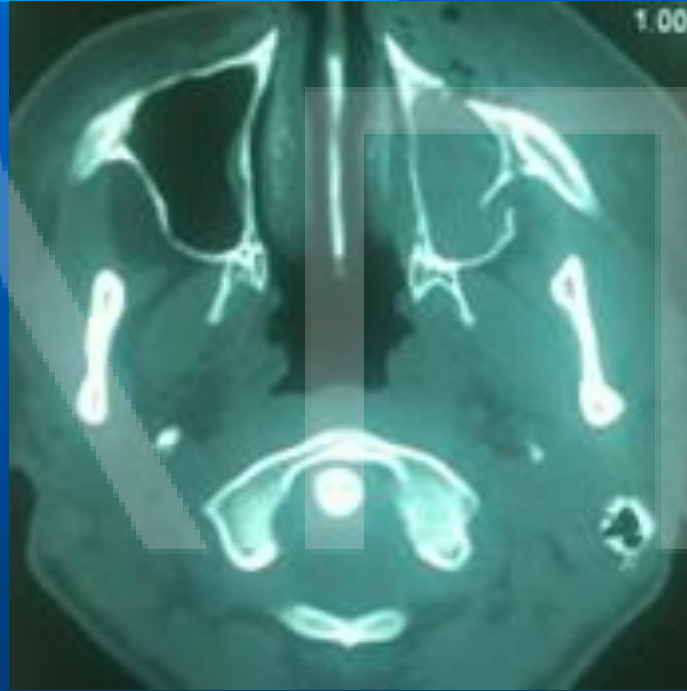


Συρραφή υποβλεφαριδικής και έξω οφρυικής τομής

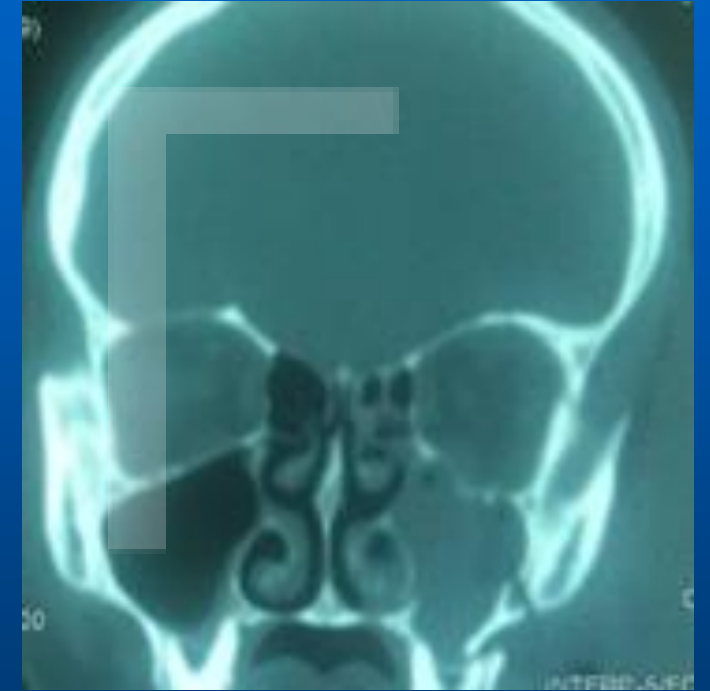# ΚΑΤΑΓΜΑΤΑ ΖΥΓΩΜΑΤΙΚΟΥ ΣΥΜΠΛΕΓΜΑΤΟΣ



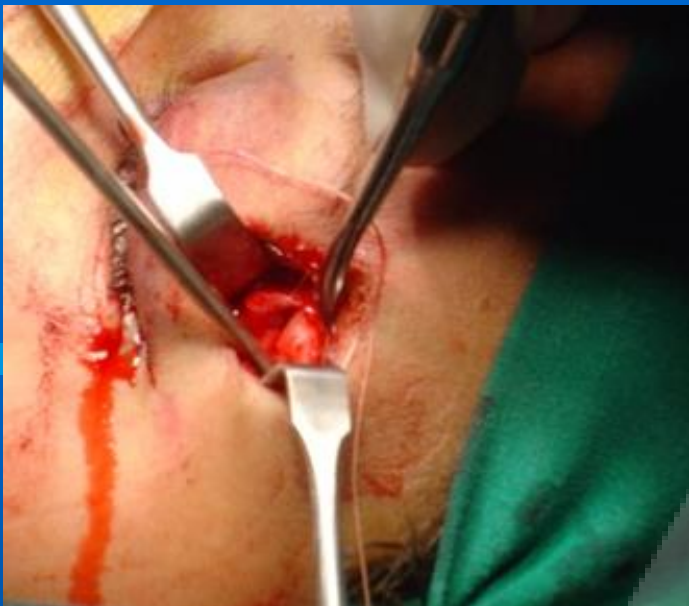Κάταγμα ζυγωματικού συμπλέγματος αριστερά



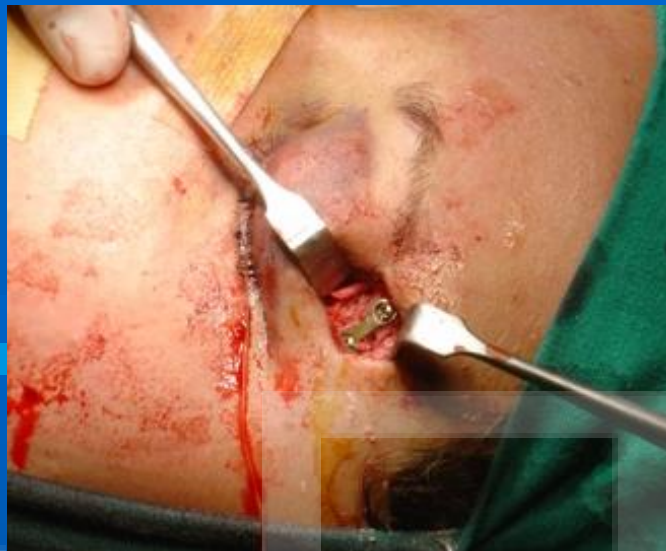Εγκάρσια τομή του κατάγματος  
σε αξονική τομογραφία σπλαχνικού κρανίου



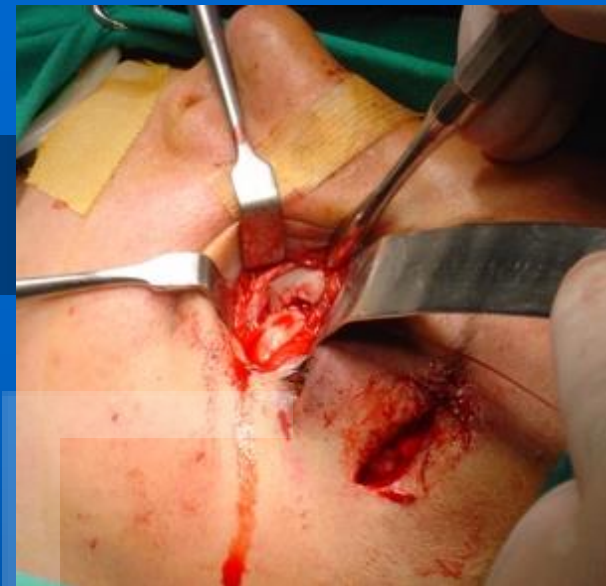
Στεφανιαία τομή του κατάγματος  
σε αξονική τομογραφία σπλαχνικού κρανίου



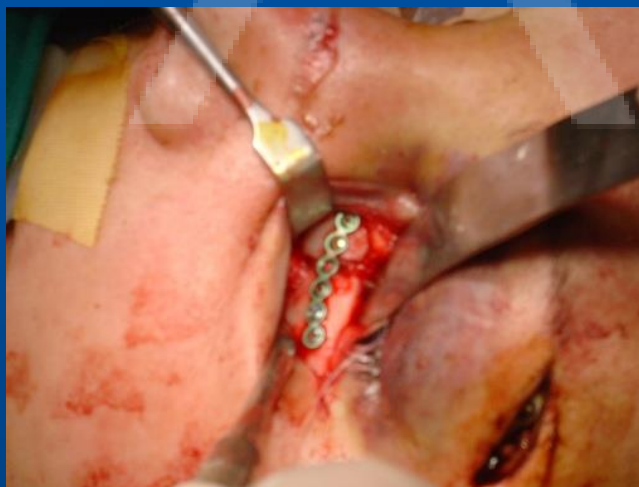Προσπέλαση της μετωποζυγωματικής ραφής  
αριστερά με τομή στο έξω τριτημόριο της  
οφρύος



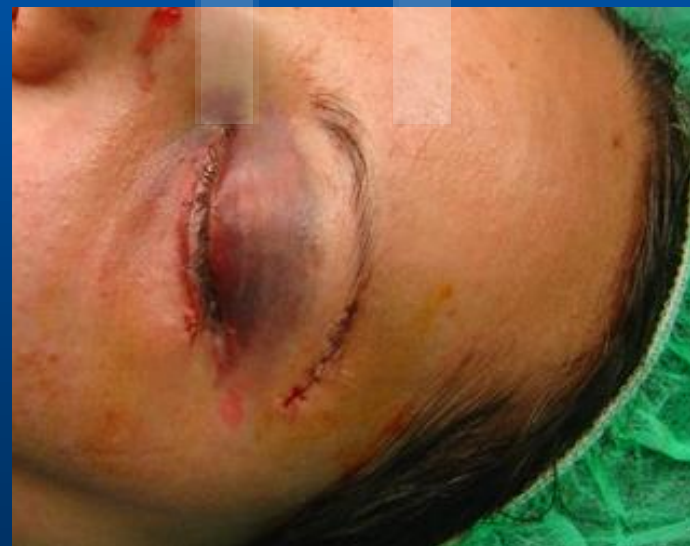Τοποθέτηση mini πλάκας τιτανίου  
για την οστεοσύνθεση του κατάγματος  
στο επίπεδο της μετωποζυγωματικής ραφής



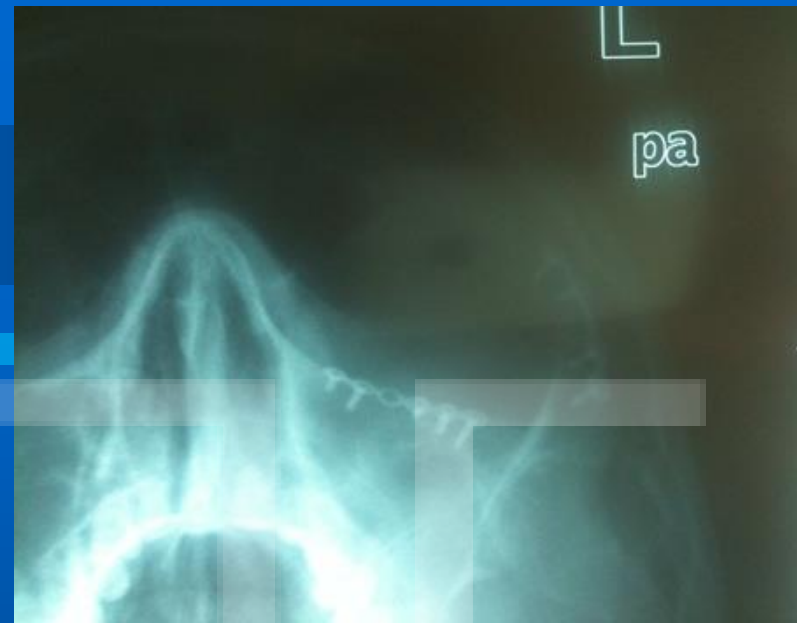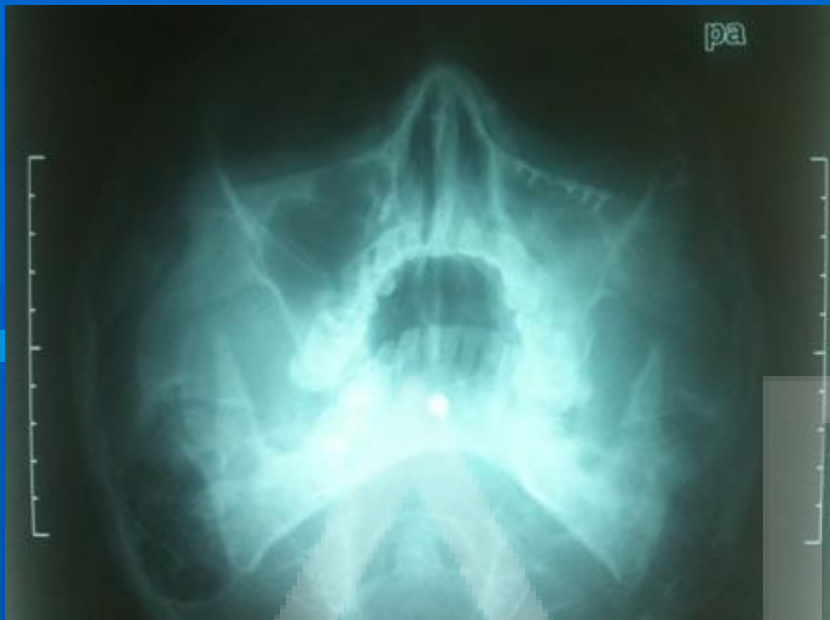Προσπέλαση του κατάγματος του υποκογχίου  
χείλους αριστερά με υποβλεφαριδική τομή



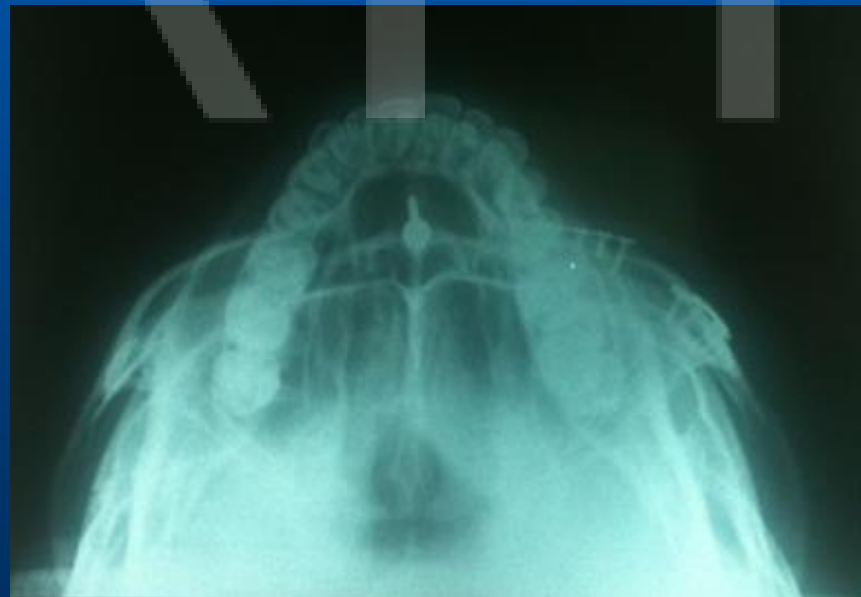Τοποθέτηση micro πλάκας τιτανίου για την  
οστεοσύνθεση του κατάγματος στο  
υποκόγχιο χείλους



Συρραφή των τραυμάτων



Ακτινογραφία Waters μετά την αντιμετώπιση του κατάγματος



Υποπωγωνοβρεγματική προβολή

# ΘΕΡΑΠΕΙΑ

## ΑΠΟΚΑΤΑΣΤΑΣΗ ΕΛΛΕΙΜΜΑΤΩΝ ΜΟΣΧΕΥΜΑΤΑ

### α) Αυτομοσχεύματα

- Λαγόνιος ακρολοφία
- Κρανίο (κροταφοβρεγματική περιοχή)
- Πρόσθιο τοίχωμα ιγμορείου
- Πλευρές
- Περιοχή 3ου γομφίου κάτω γνάθου
- Άλλες περιοχές

# ΘΕΡΑΠΕΙΑ

## ΑΠΟΚΑΤΑΣΤΑΣΗ ΕΛΛΕΙΜΜΑΤΩΝ

### ΜΟΣΧΕΥΜΑΤΑ

#### β) Ομόλογα μοσχεύματα

Λυοφιλοποιημένη ανθρώπινη μήνιγγα (Lyodura)

Ομόλογα οστικά μοσχεύματα

Ομόλογα μοσχεύματα από χόνδρο

Πλατεία περιτονία

#### γ) Ετερόλογα μοσχεύματα

# ΘΕΡΑΠΕΙΑ

ΑΠΟΚΑΤΑΣΤΑΣΗ ΕΛΛΕΙΜΜΑΤΩΝ

**ΑΛΛΟΠΛΑΣΤΙΚΑ ΕΦΥΤΕΥΜΑΤΙΚΑ ΥΛΙΚΑ**

Υδροξυλαπατίτης

Πλέγμα τιτανίου

Teflon

Σιλικόνη (Silastic)

Φιλμ απορροφήσιμης ζελατίνης (Polyglactin 910)

P.D.S. (Polydioxanone)

Νεώτερα υλικά (Polyglucolate, e-PTFE, κλπ)

Υαλοκεραμικά εμφυτεύματα



# ΘΕΡΑΠΕΙΑ

## ΕΠΙΠΛΟΚΕΣ ΑΠΟ ΤΗΝ ΘΕΡΑΠΕΙΑ

ΑΙΜΟΡΡΑΓΙΑ - ΟΠΙΣΘΟΒΟΛΒΙΚΟ ΑΙΜΑΤΩΜΑ  
ΤΥΦΛΩΣΗ

ΒΛΑΒΗ ΟΠΤΙΚΟΥ ΝΕΥΡΟΥ - ΜΕΙΩΣΗ ΟΠΤΙΚΗΣ  
ΟΞΥΤΗΤΑΣ

ΛΟΙΜΩΞΗ - ΑΠΟΣΤΗΜΑ

ΑΠΟΚΑΛΥΨΗ ΜΟΣΧΕΥΜΑΤΟΣ

ΕΚΤΡΟΠΙΟ