

ΣΤΟΧ II: 8^ο Εξάμηνο

Στοματική χειρουργική για ορθοδοντικούς λόγους

Η αποκάλυψη των εγκλείστων δοντιών

Νάντια Θεολόγη-Λυγιδάκη

Επίκουρη Καθηγήτρια Στοματικής και Γναθοπροσωπικής

Χειρουργικής

Έγκλειστα δόντια: νεογιλά ή μόνιμα

- Ένα δόντι θεωρείται έγκλειστο, όταν έχει παρέλθει ο προβλεπόμενος χρόνος ανατολής του
- Όταν πρόκειται για μόνιμο δόντι, συνήθως έχει διατηρηθεί στον φραγμό το αντίστοιχο νεογιλό
- Μπορεί η ύπαρξη εγκλείστου δοντιού να είναι τυχαίο ακτινογραφικό εύρημα
- Μετά την διαπίστωση ύπαρξης εγκλείστου, απαιτείται σχέδιο αντιμετώπισης

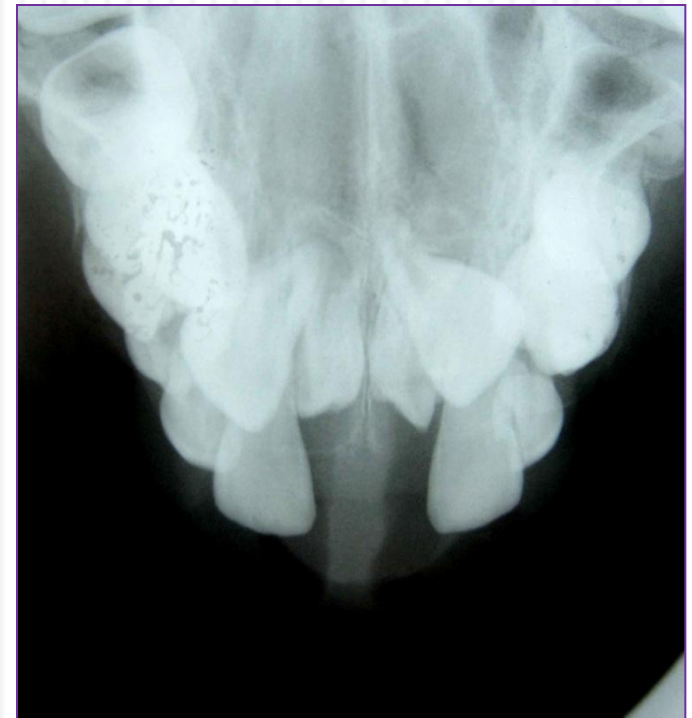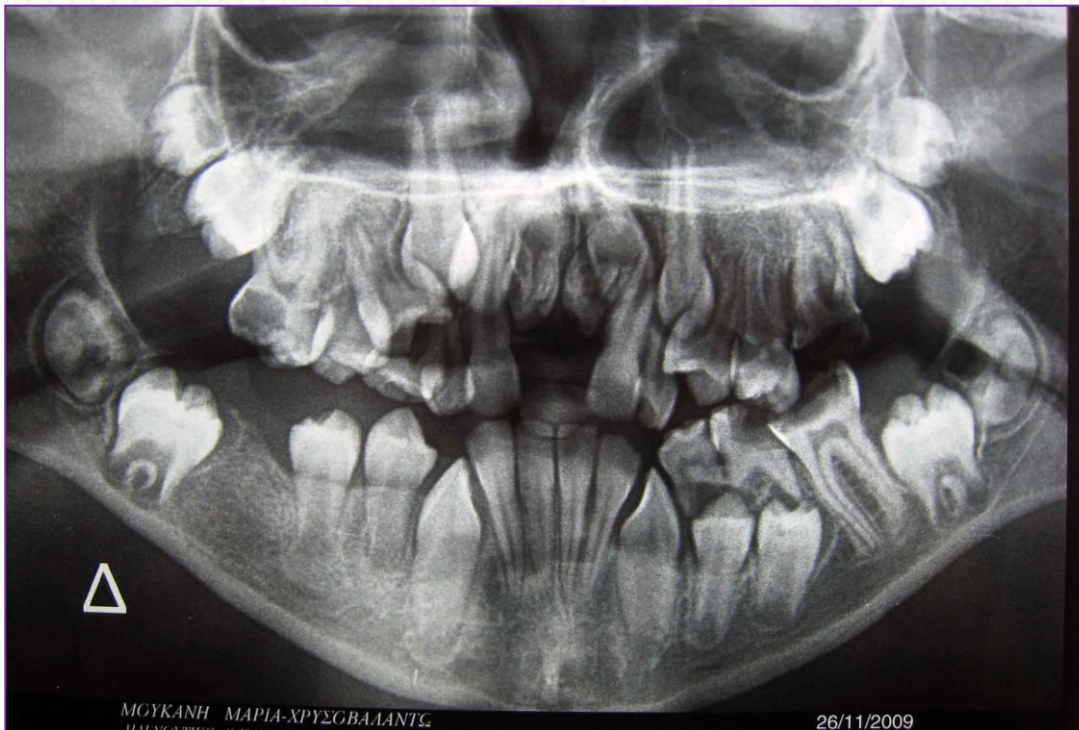
Έγκλειστα νεογιλά δόντια

- Διαπίστωση: έλεγχος μήπως υπάρχει κάποιο υπεράριθμο ή άλλη αιτία που το παρεμπόδισε (τραύμα στην περιοχή)
- Αντιμετώπιση ανάλογα με την ηλικία του παιδιού: απομάκρυνση αιτίου και αναμονή ή αφαίρεση εγκλείστου νεογιλού
- **Δεν κάνουμε ορθοδοντική έλξη νεογιλών δοντιών**

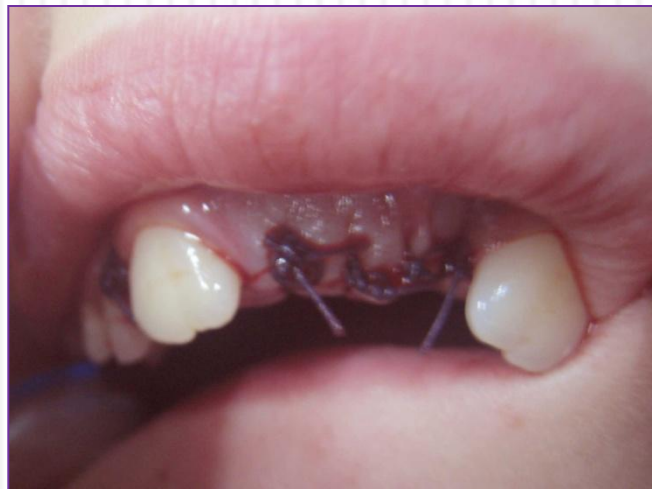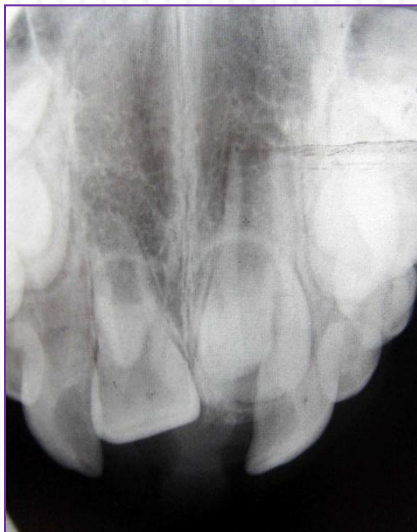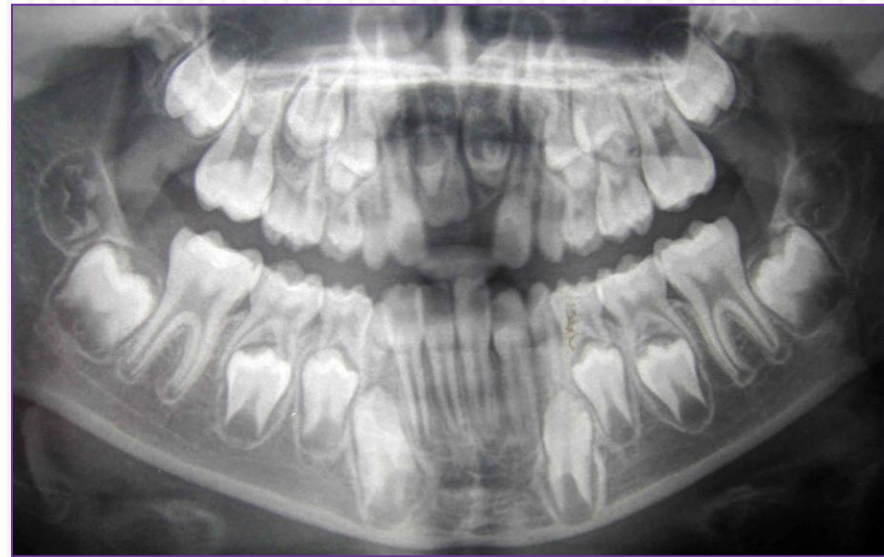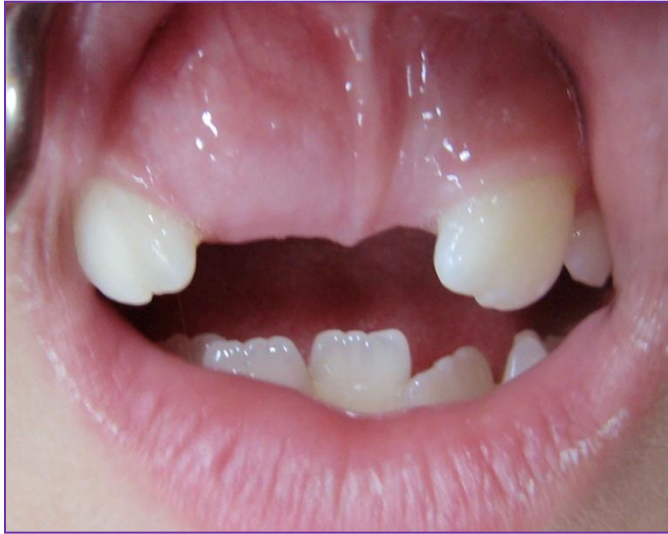Έγκλειστα μόνιμα δόντια

- Διαπίστωση: έλεγχος μήπως υπάρχει κάποιο υπεράριθμο ή άλλη αιτία που παρεμποδίζει
- Αντιμετώπιση ανάλογα με την ηλικία:
 1. απομάκρυνση του αιτίου και αναμονή
 2. **αποκάλυψη εγκλείστου, συγκόλληση bracket και ορθοδοντική έλξη**
 3. χειρουργική αφαίρεση εγκλείστου (σπανιότερα)

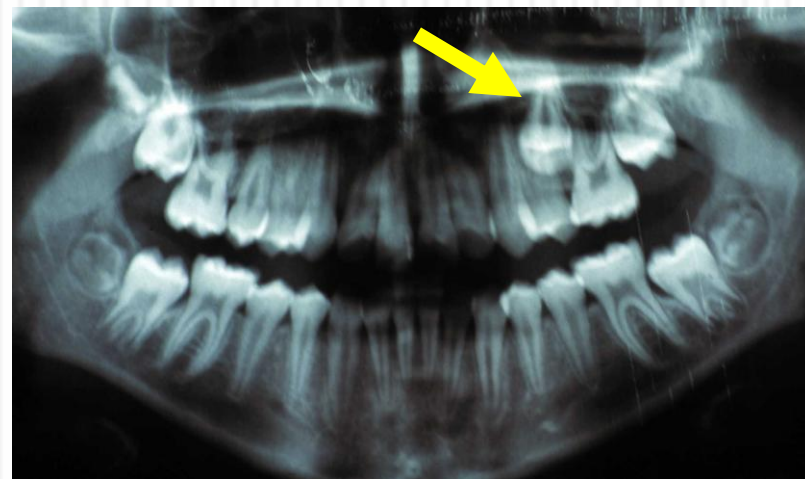
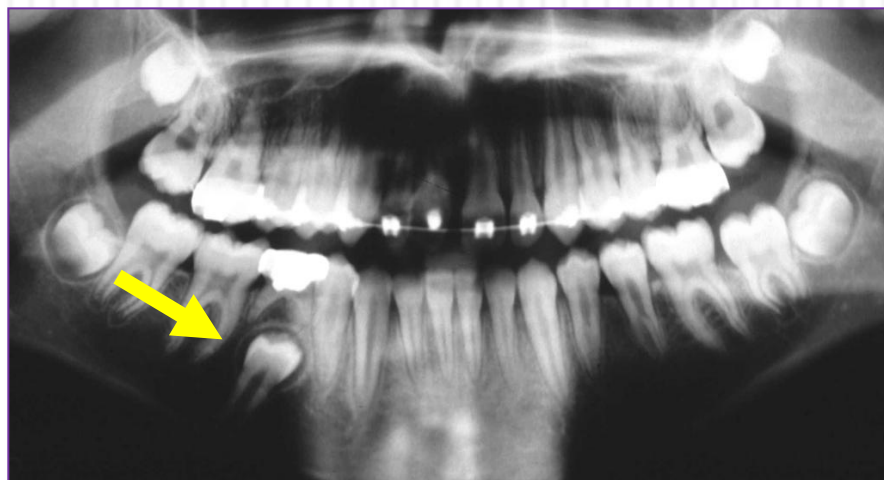
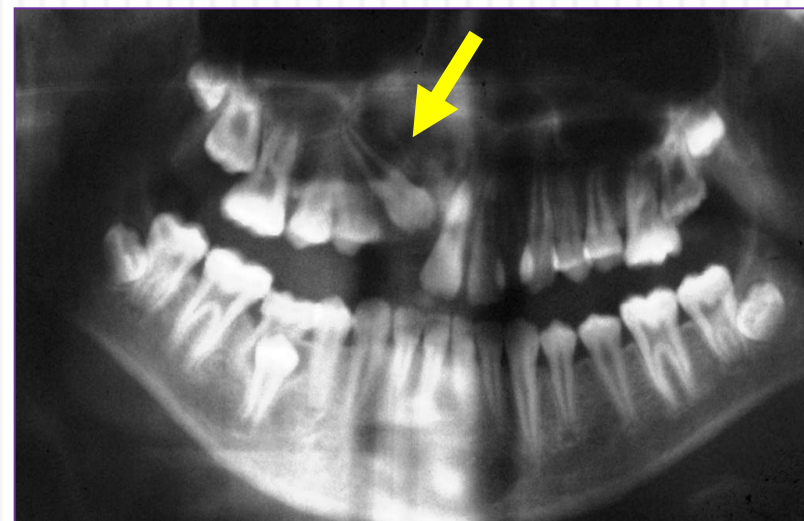
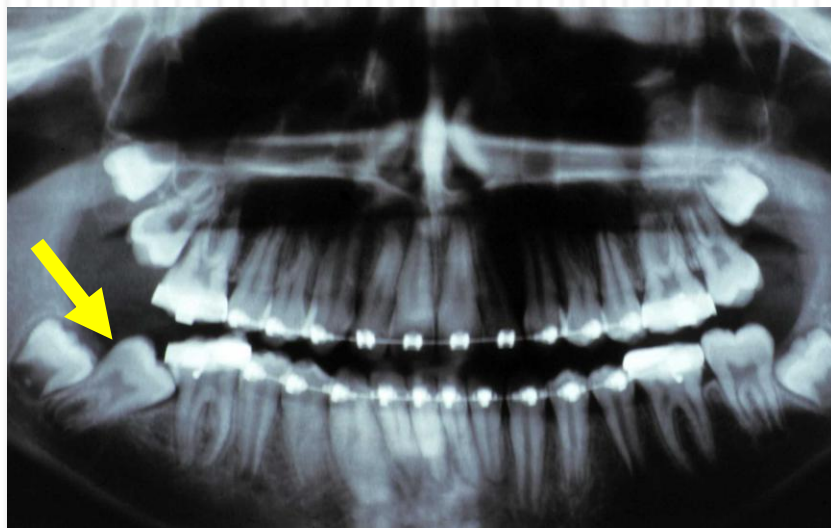Παρουσία υπεραρίθμων που εμποδίζουν την κάθοδο των κεντρικών τομέων



Υπεράριθμα εμπόδισαν την κάθοδο των κεντρικών τομέων: αφαίρεσή τους και αναμονή



Διάφορες θέσεις έγκλεισης δοντιών

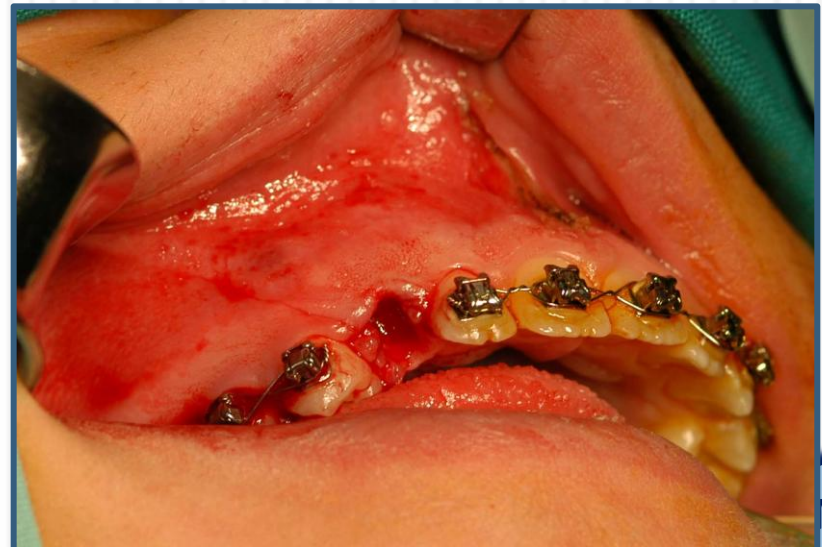
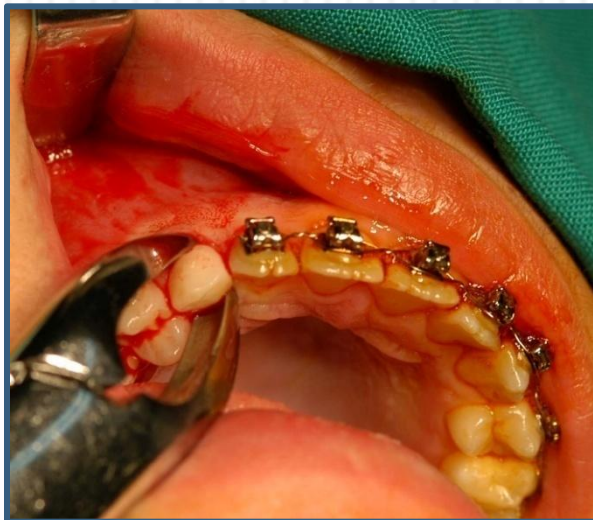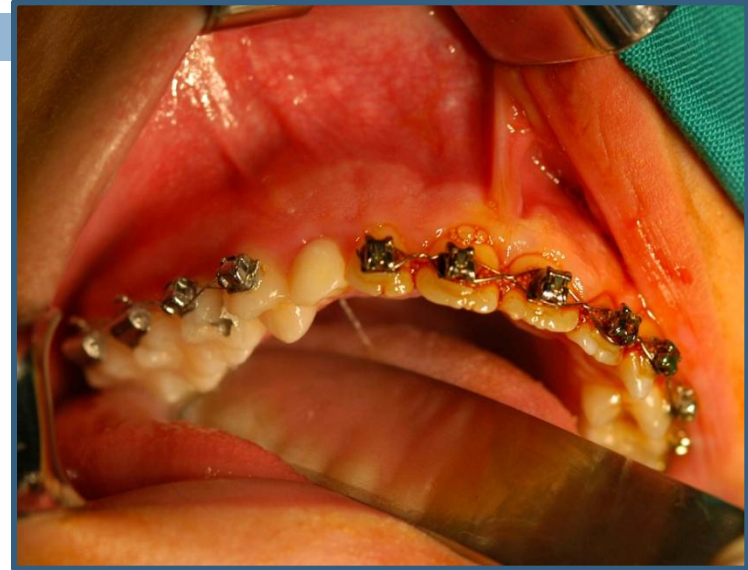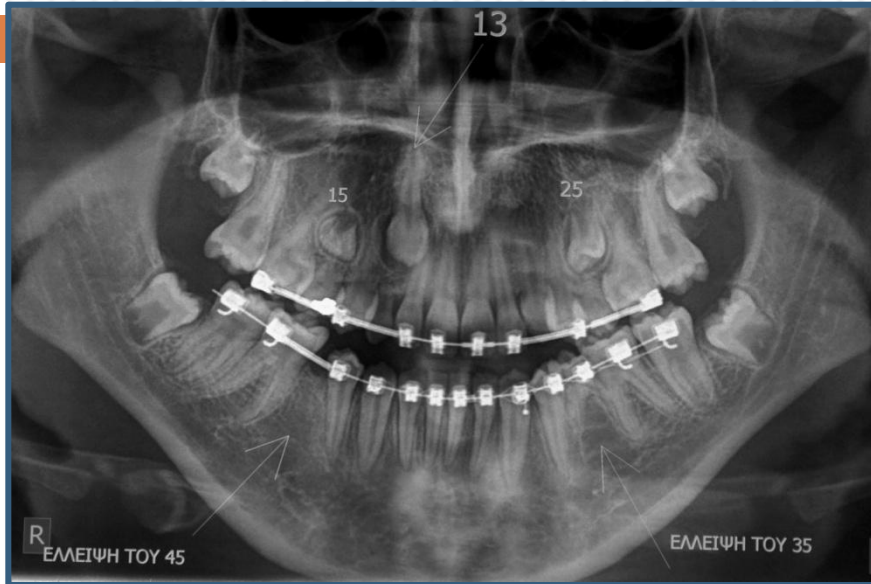


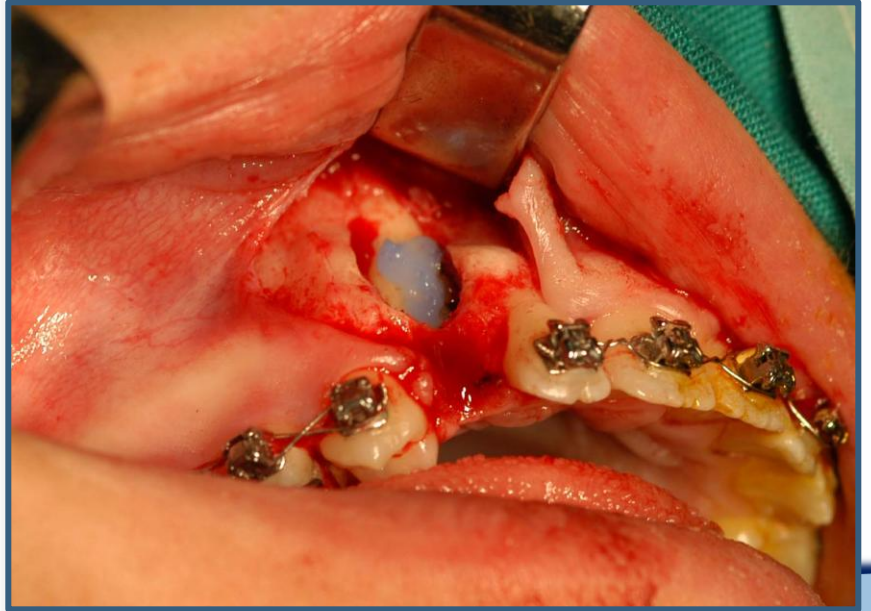
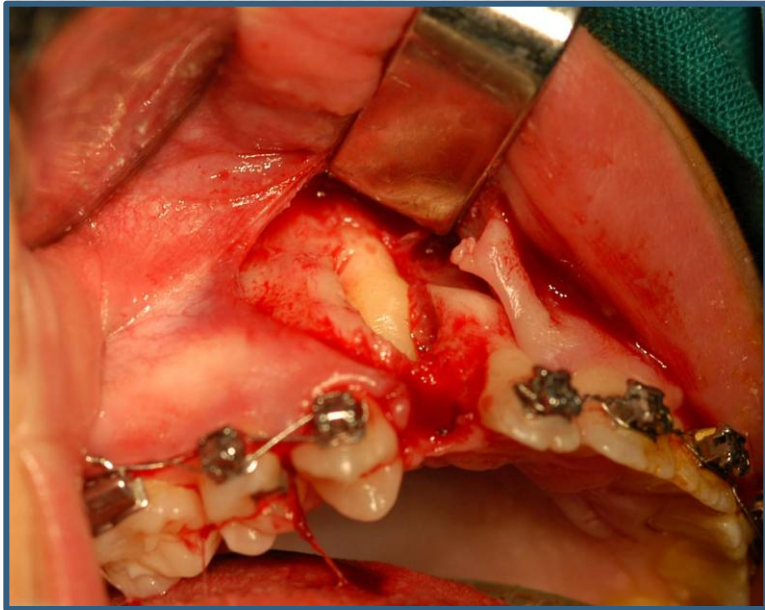
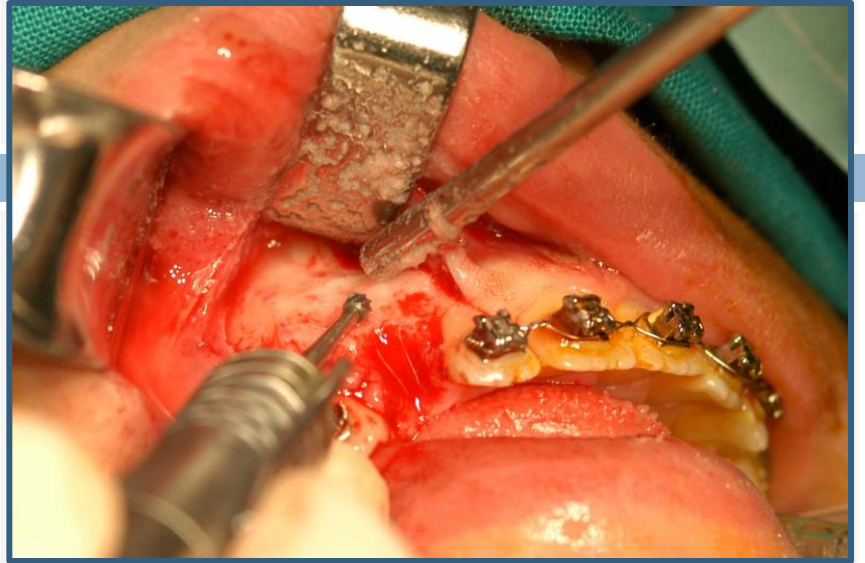
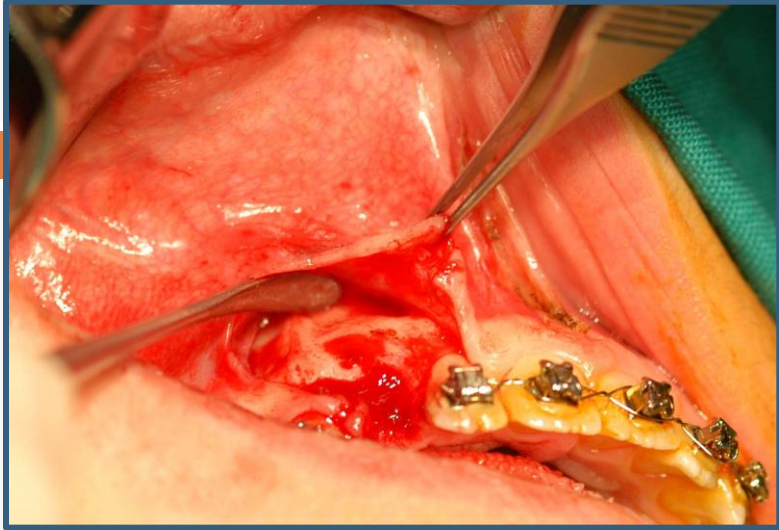
Τεχνικές αποκάλυψης εγκλείστου

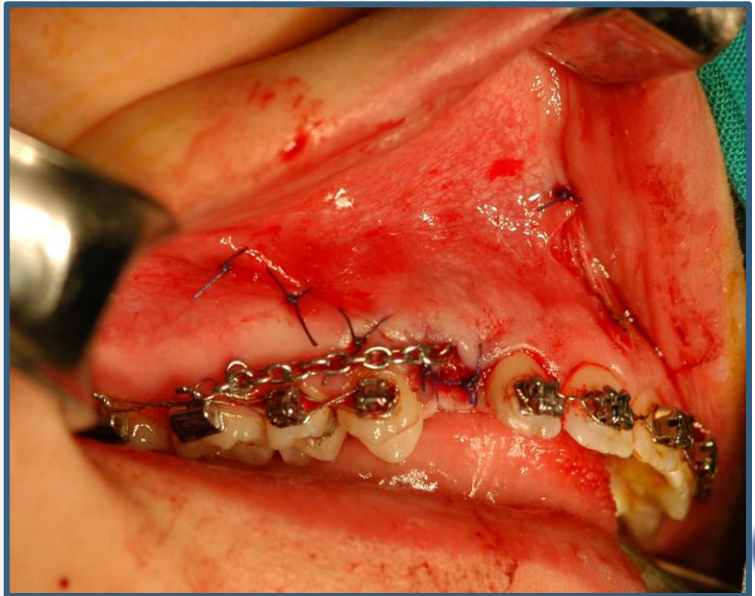
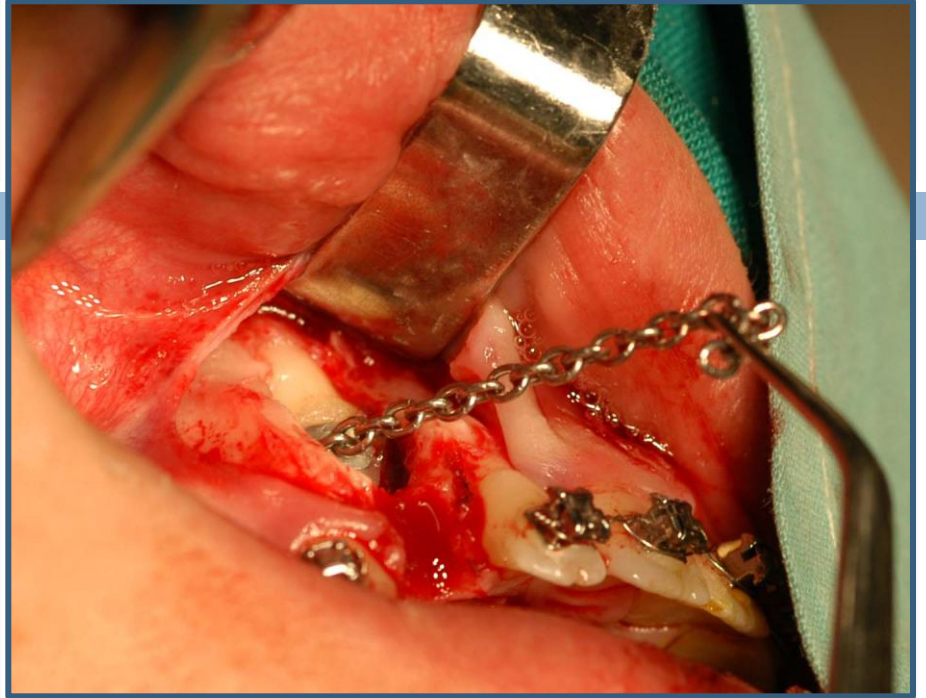
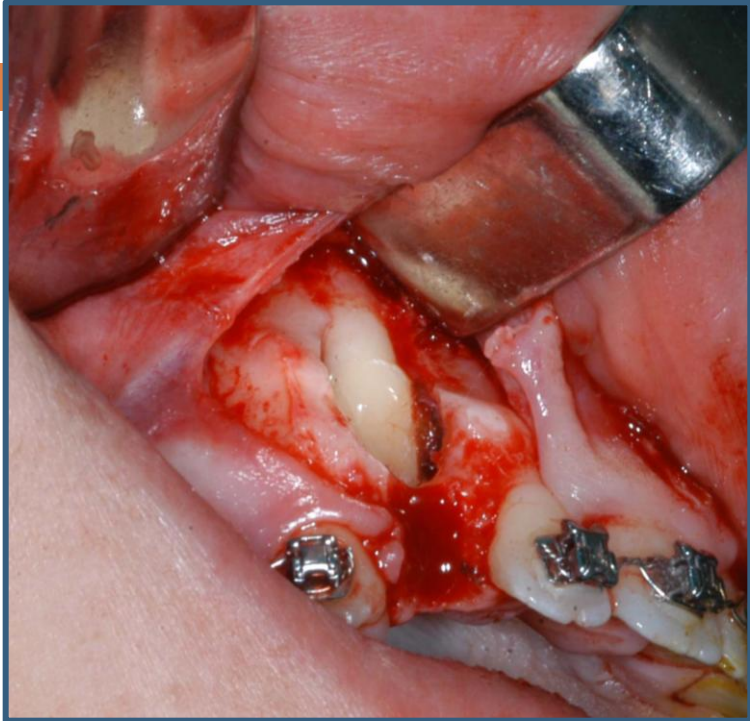- α) κλειστή (πλήρως επαναφερόμενος κρημνός)
- β) ημιανοικτή (ακροριζικά μεταφερόμενος κρημνός) (μόνο προστομιακά)
- γ) ανοικτή (παράθυρο μαλακών ιστών-οστού)
- δ) ουλεκτομή
 - Προσπέλαση προστομιακή, υπερώια ή γλωσσική ανάλογα με την θέση του εγκλείστου



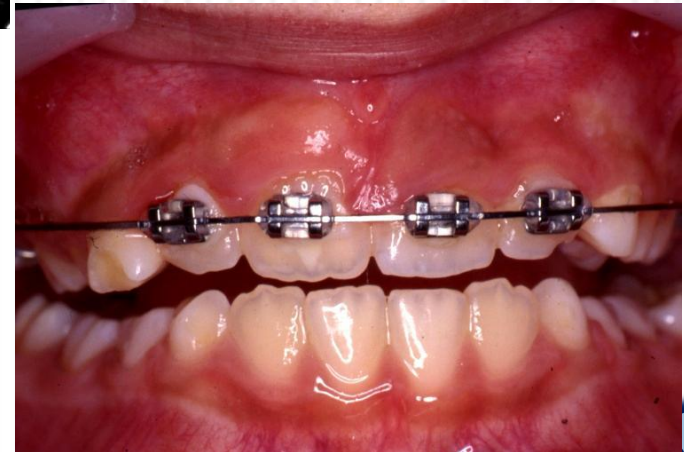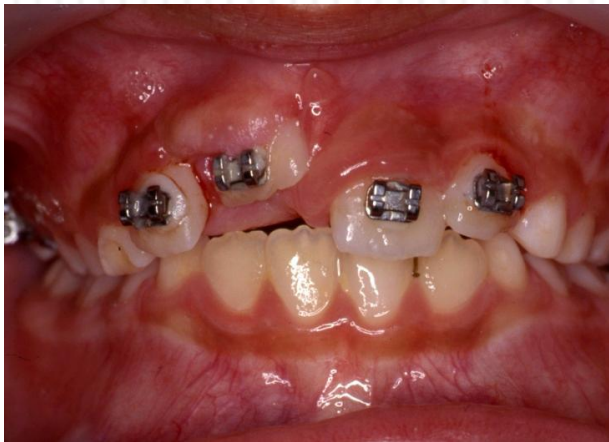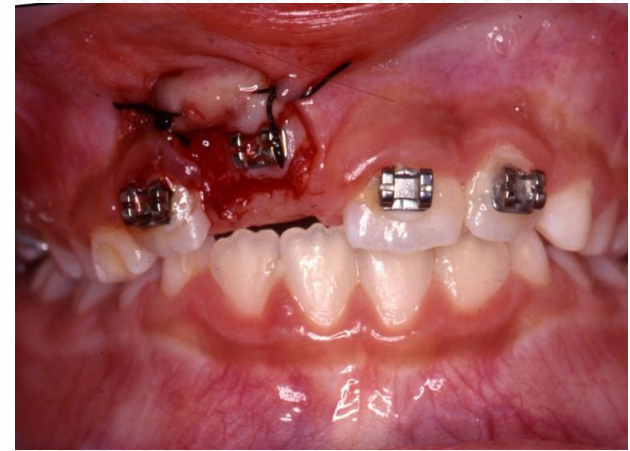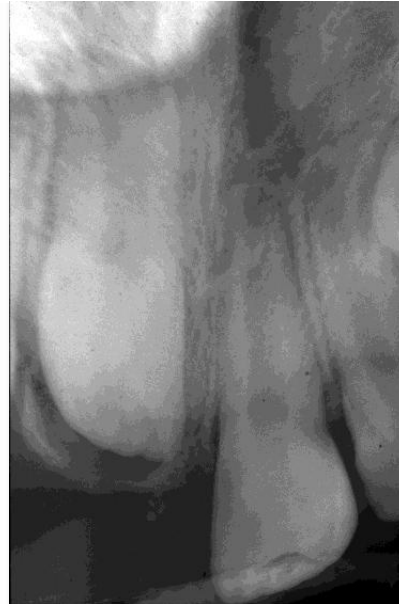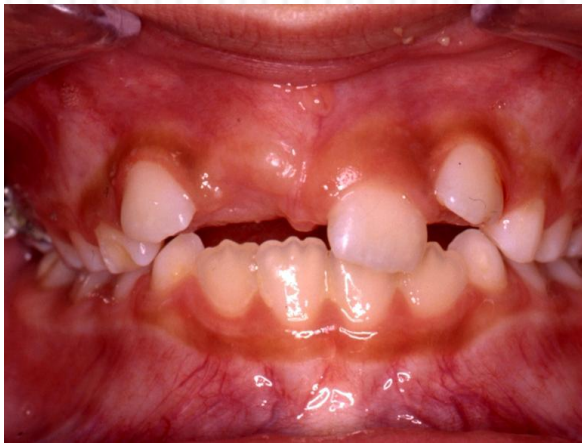Η μέθοδος με πλήρως επαναφερόμενο κρημνό: έγκλειστος 13



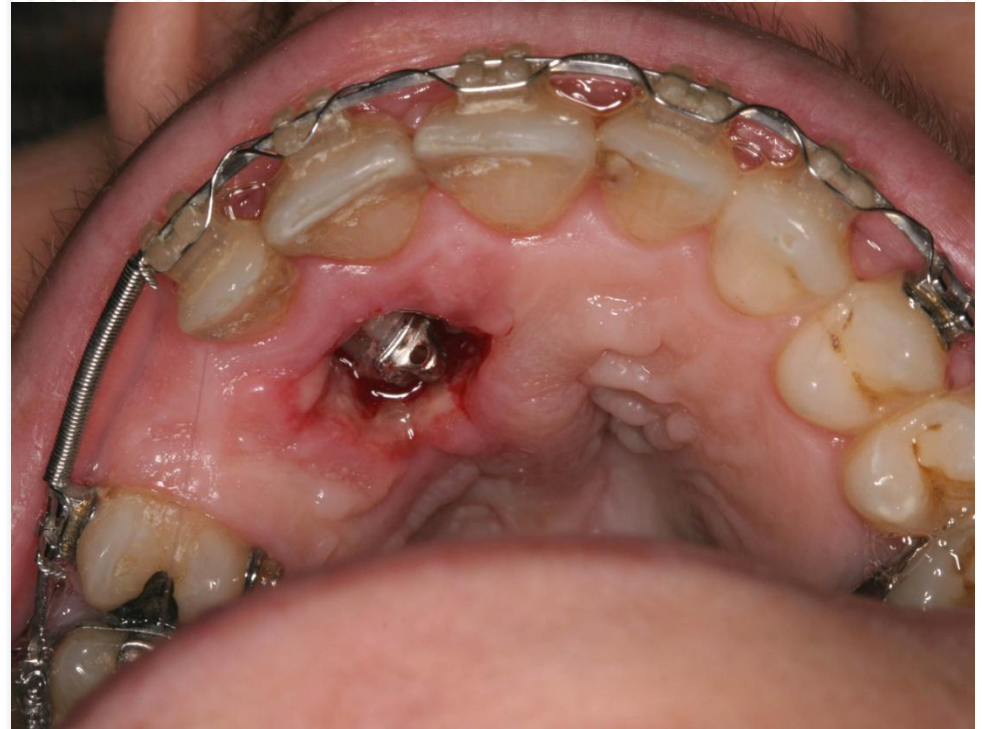
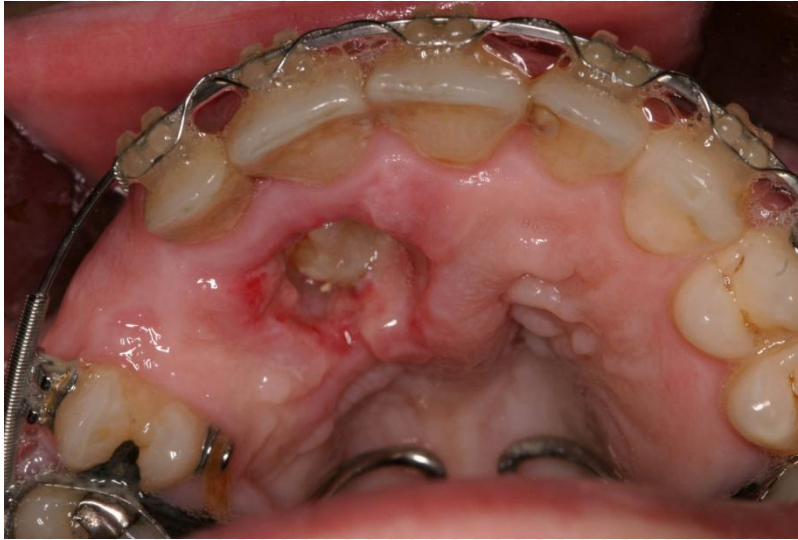
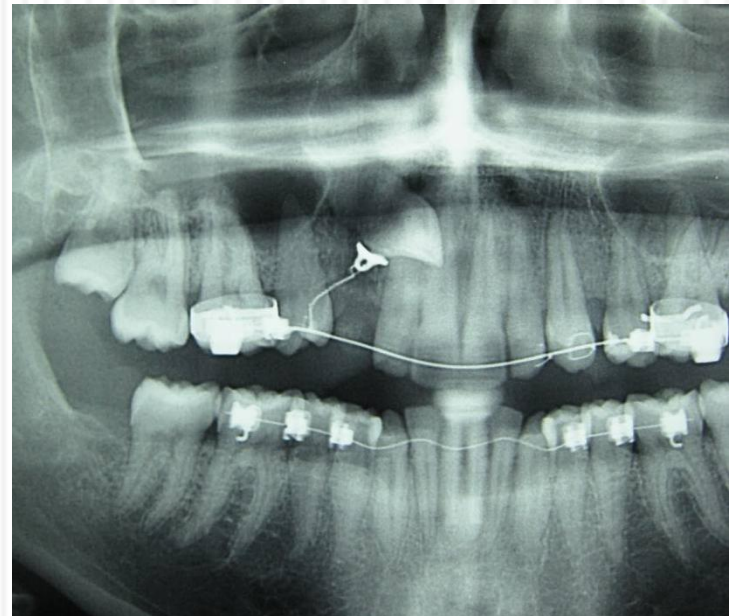


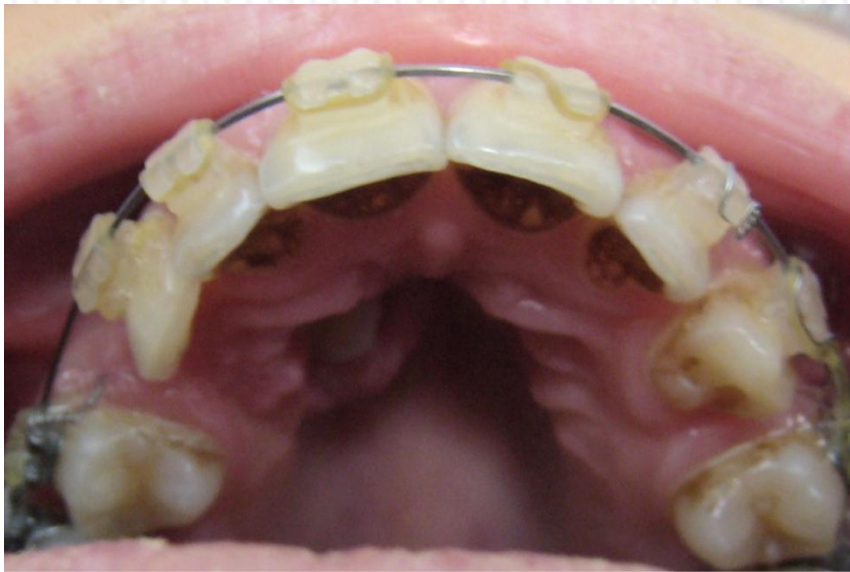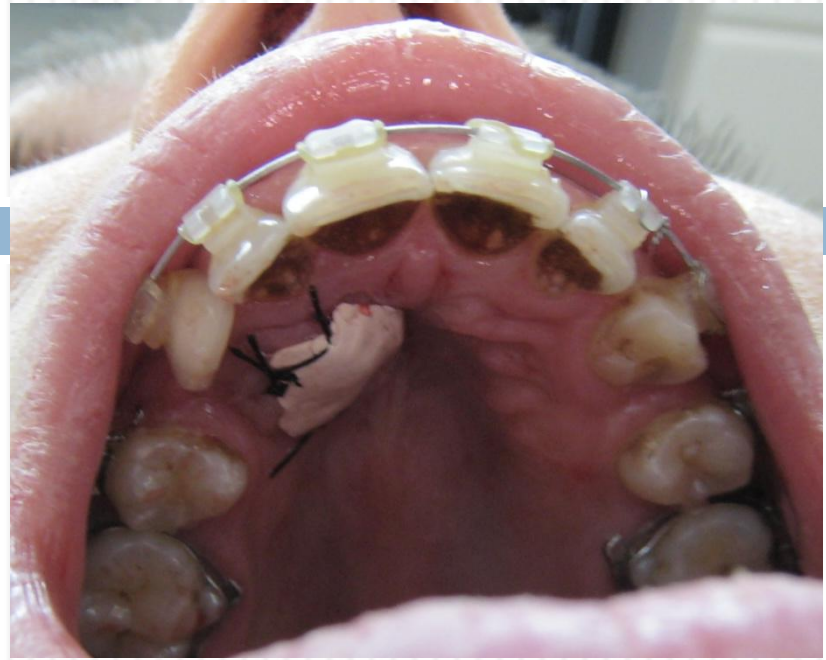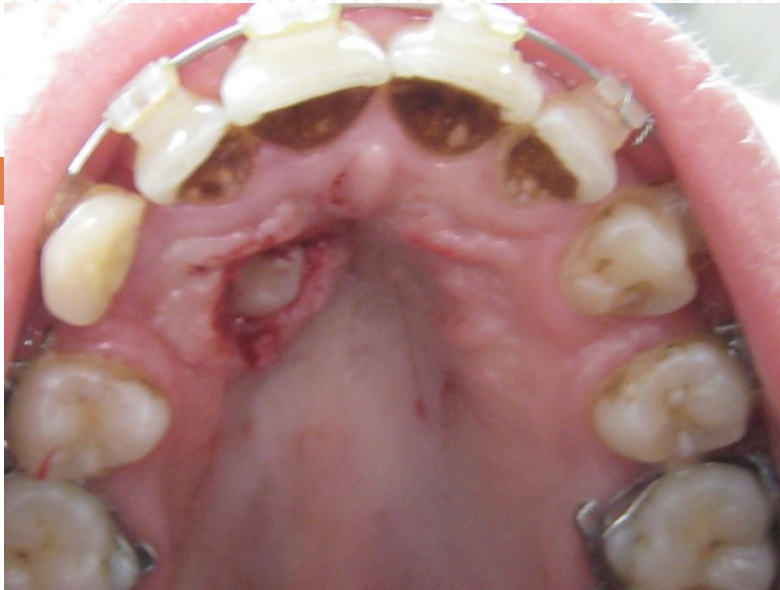Ακρορριζικά μετατοπιζόμενος κρημνός



Η μέθοδος αποκάλυψης με διάνοιξη παράθυρου μαλακών ιστών: έγκλειστος 13





Δημοσιευμένη σχετική εργασία

Orthodontic- surgical treatment of unerupted permanent teeth using the fully repositioned flap technique. Results, treatment time and post-treatment stability in 90 cases

N. Theologie-Lygidakis et al,
European Journal of Paediatric Dentistry, 2001

Στην μελέτη έγινε αποκάλυψη σε 90 έγκλειστα μόνιμα δόντια:

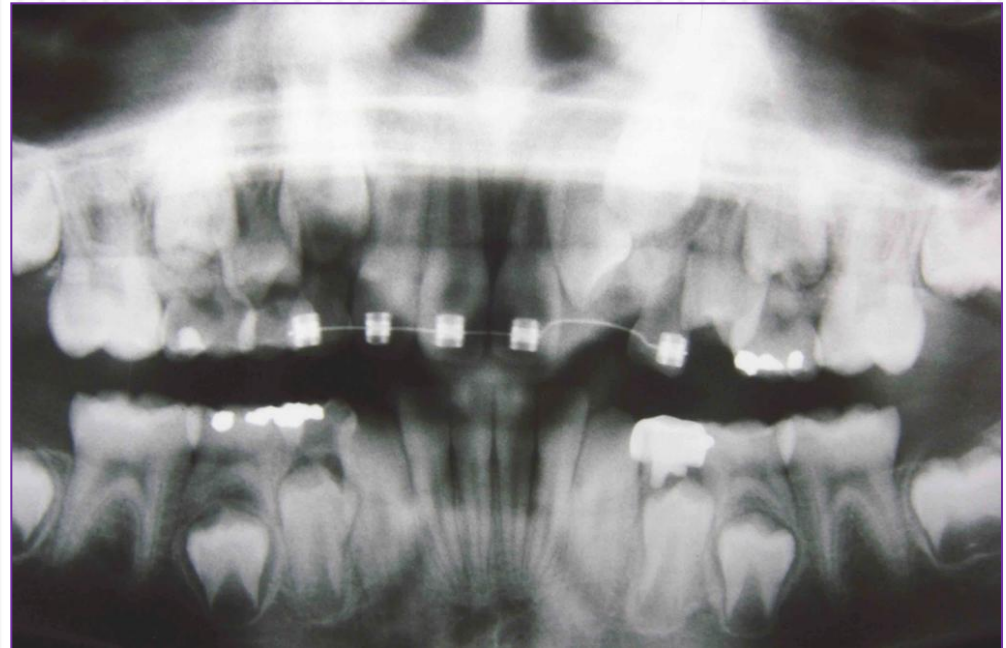
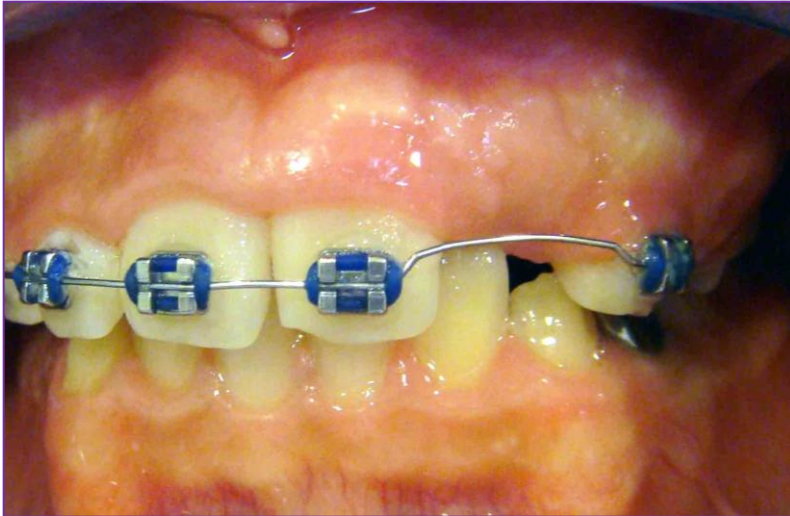
- Ηλικία ασθενών : 9 -25 έτη
- Άνω γνάθος : 79 δόντια
- Κάτω γνάθος : 11 δόντια
- 68 κυνόδοντες, 17 τομείς, 4 προγόμφιοι, 1 γομφίος

- Σε επανεξέταση μετά 4 χρόνια : 86 δόντια ήταν στον φραγμό (95,5%)
- Μέσος χρόνος για να εμφανιστούν στο στόμα: 8,6 μήνες

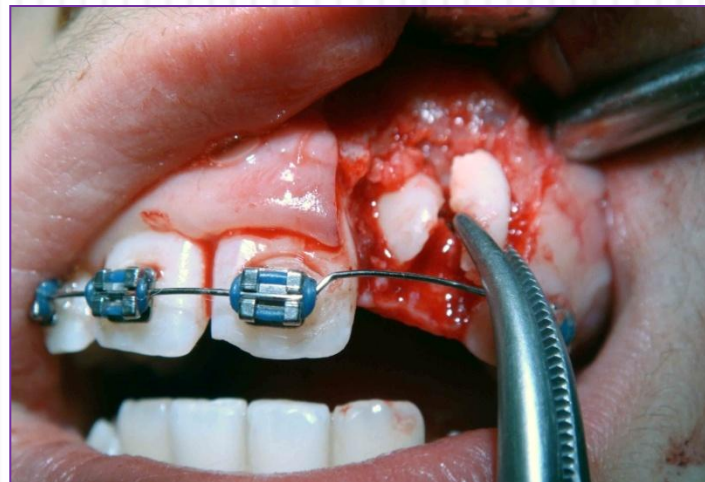
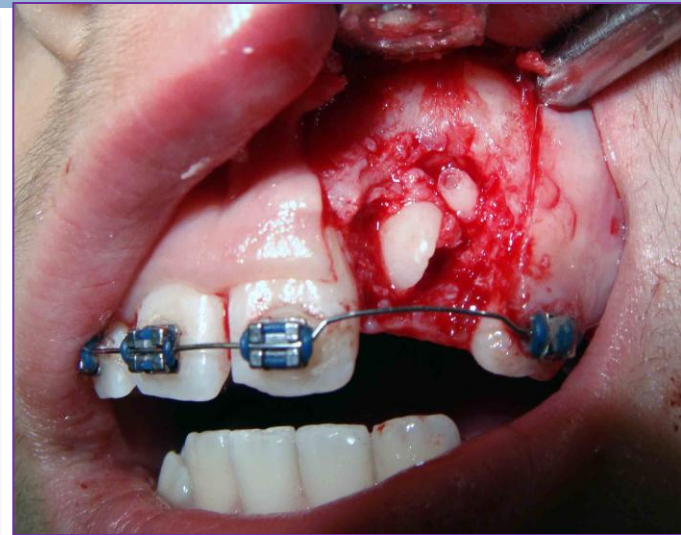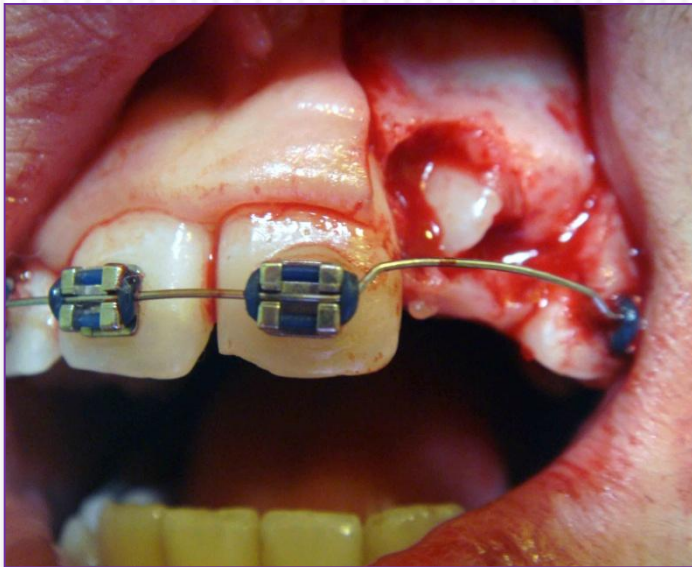
Παρουσίαση περιπτώσεων

Άνω γνάθος

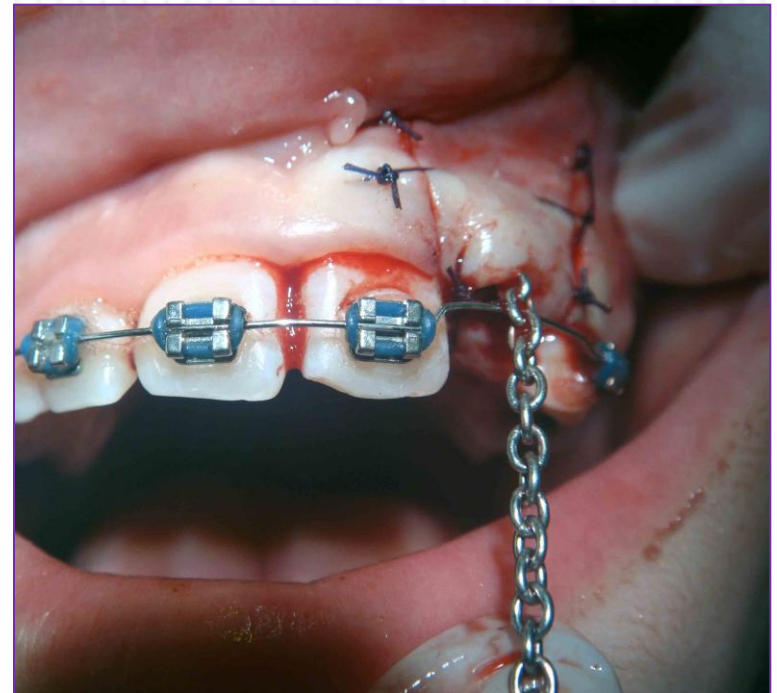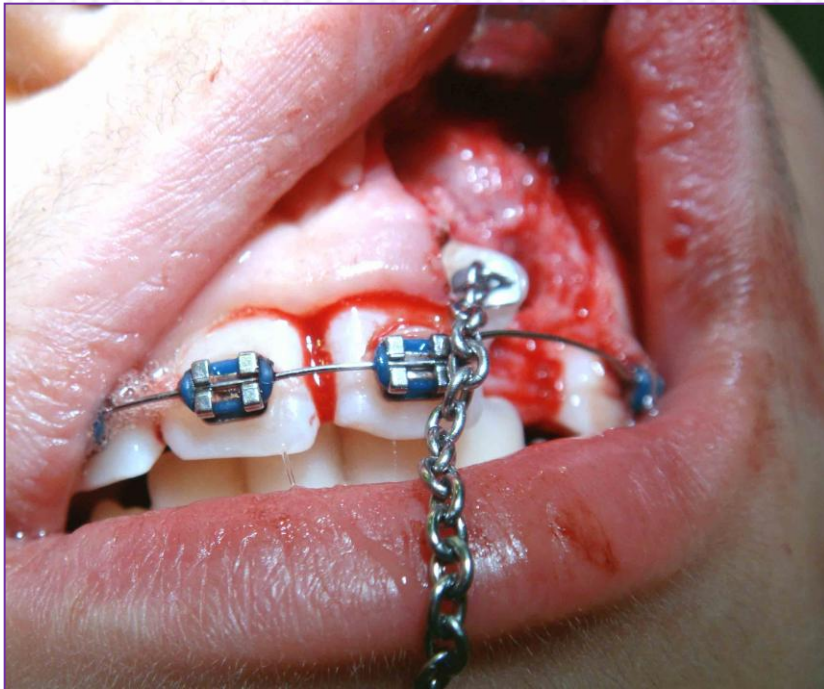Έγκλειστος 22, παρουσία υπεραρίθμου δοντιού στην περιοχή



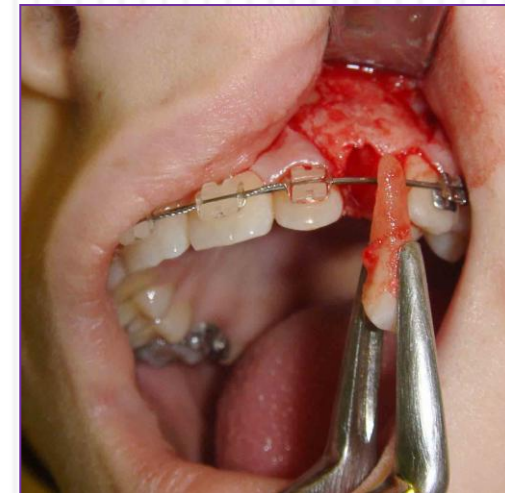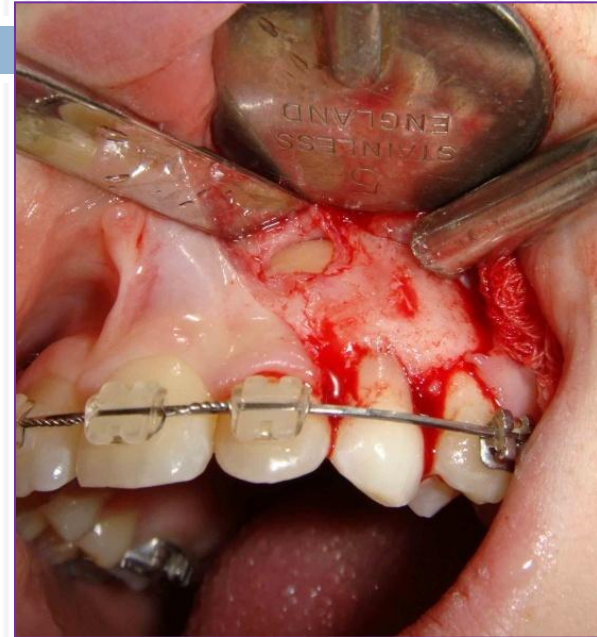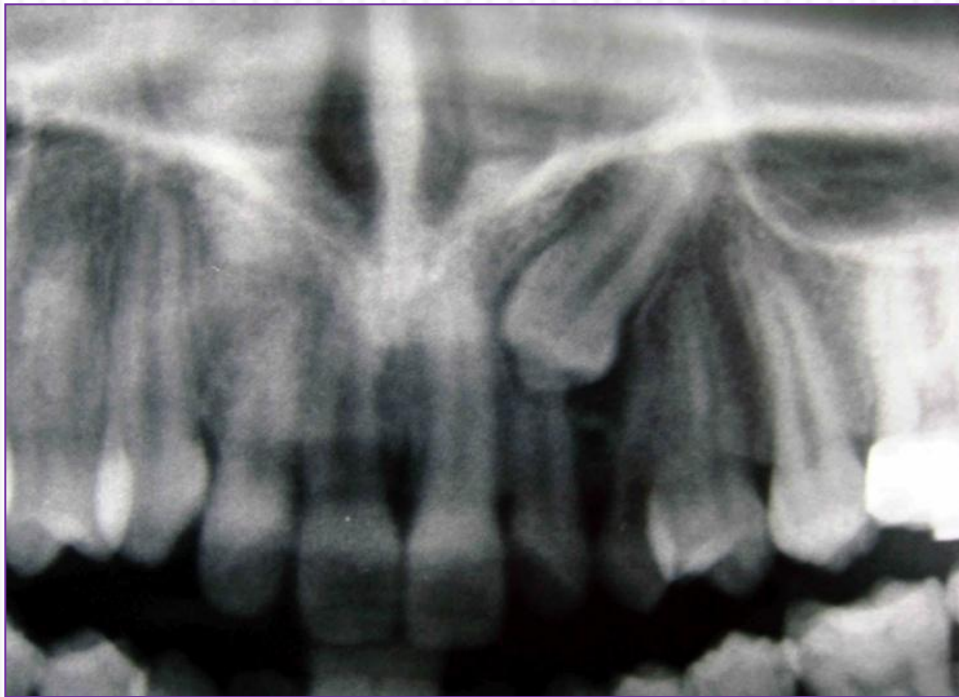Η αποκάλυψη του 22 και η αφαίρεση του υπεραρτίθμου



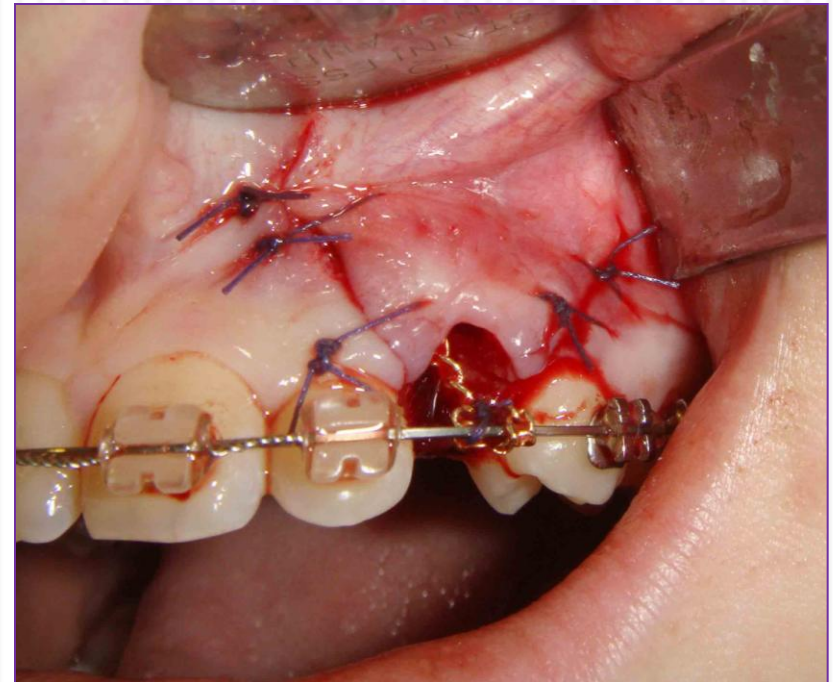
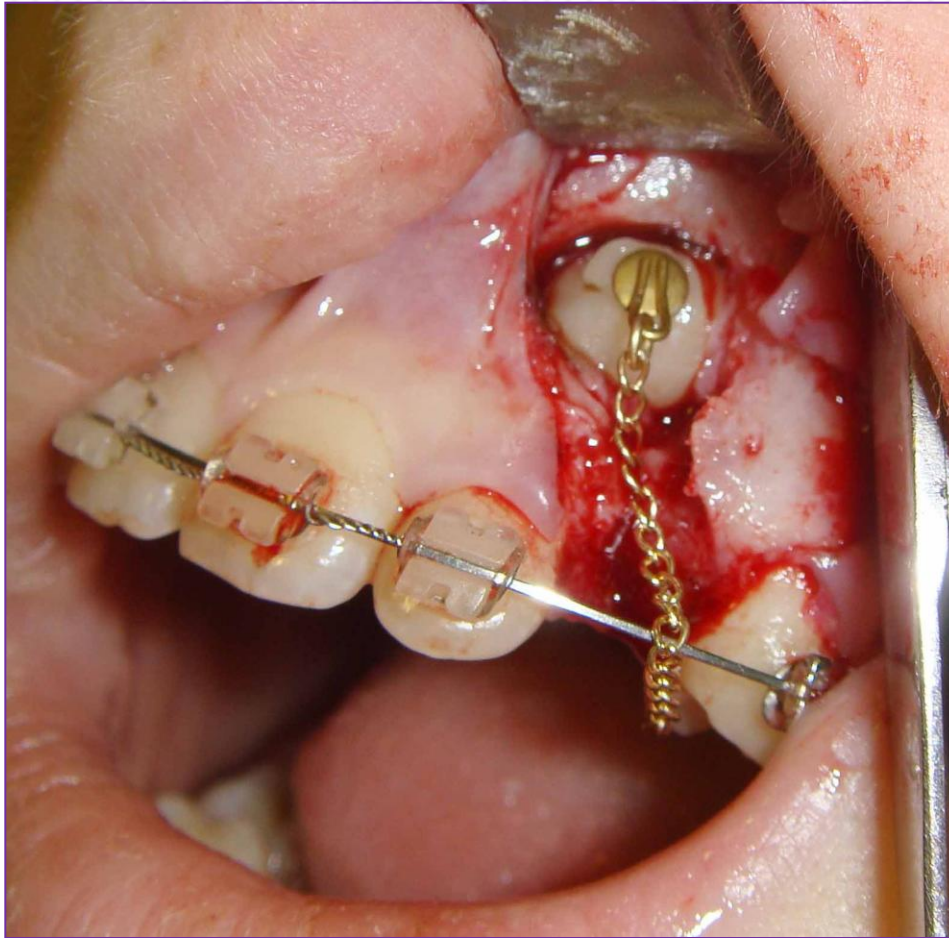
Η συγκόλληση του bracket



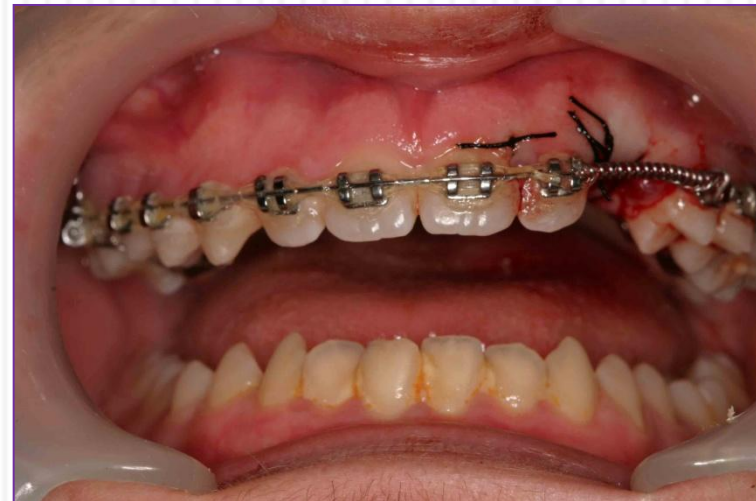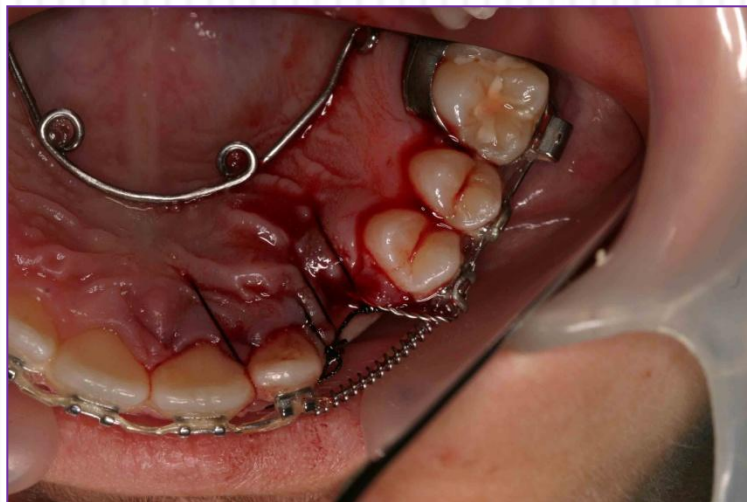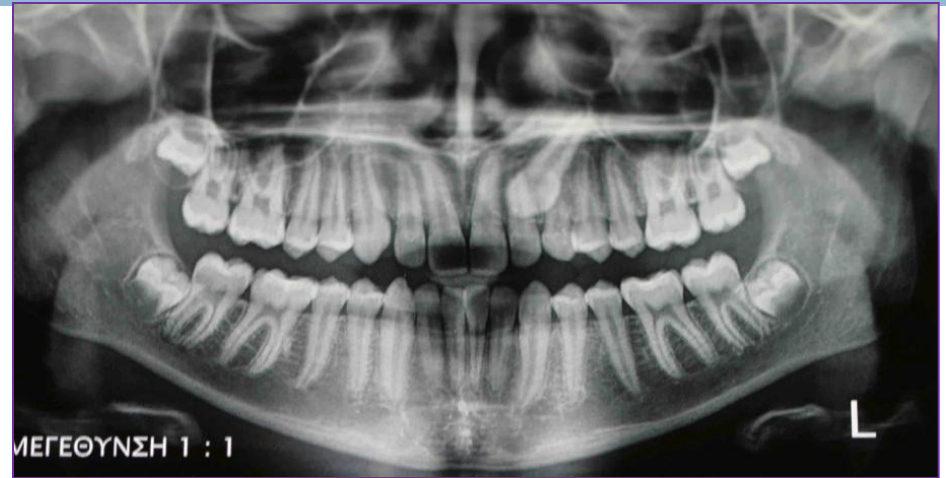
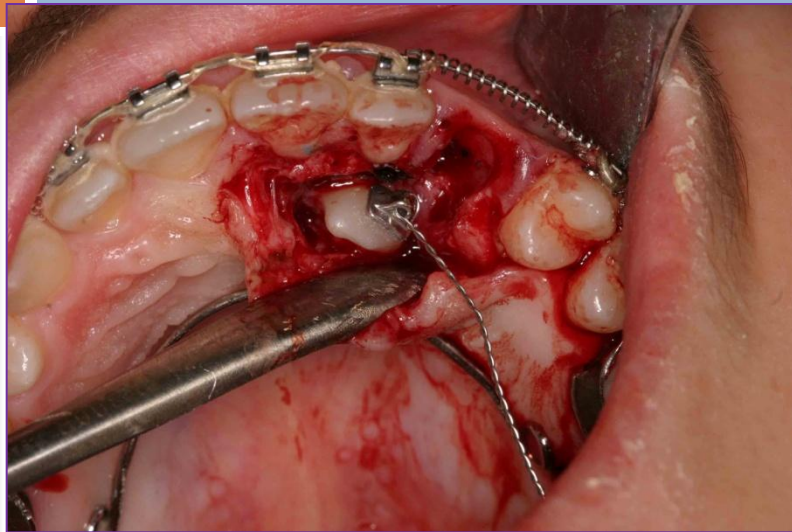
Έγκλειστος 23 και διατήρηση του 63 στον φραγμό

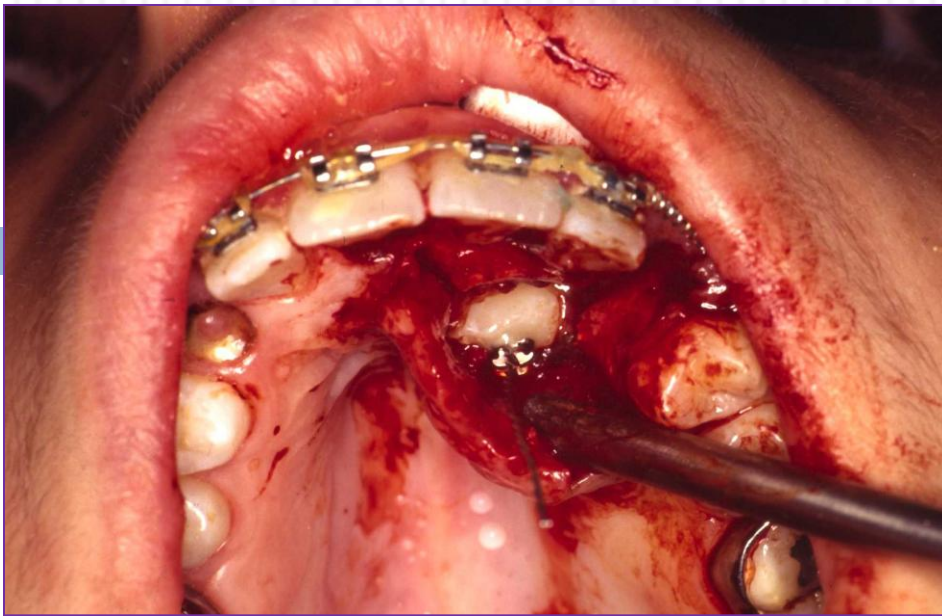


Συγκόλληση bracket

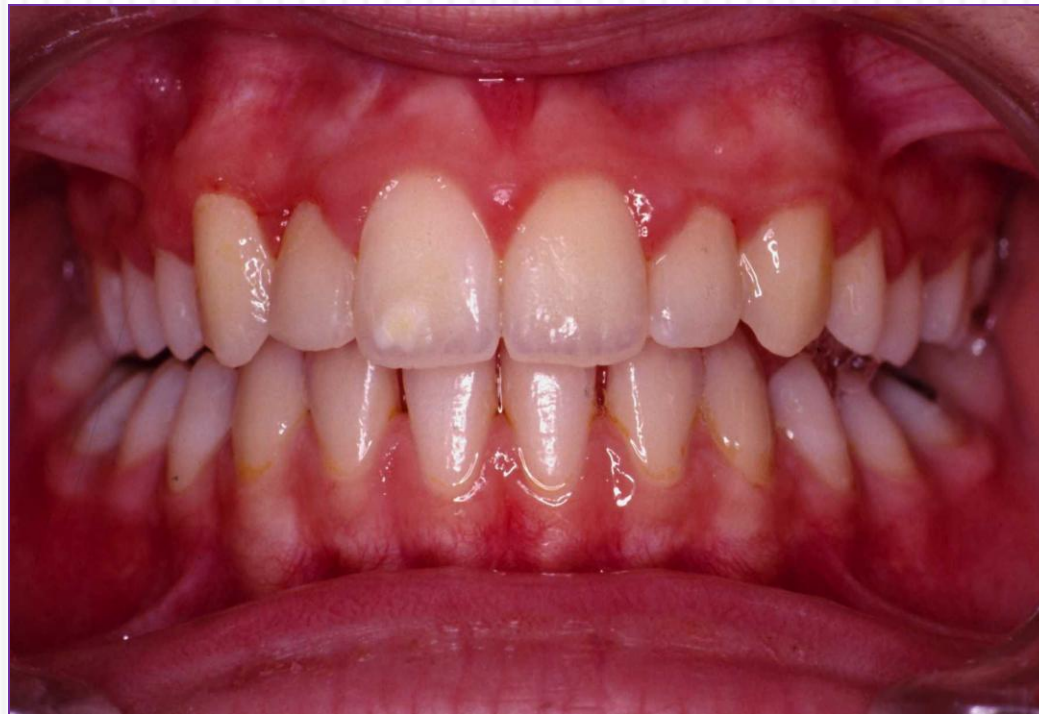

Αποκάλυψη 23, σε υπερώια θέση

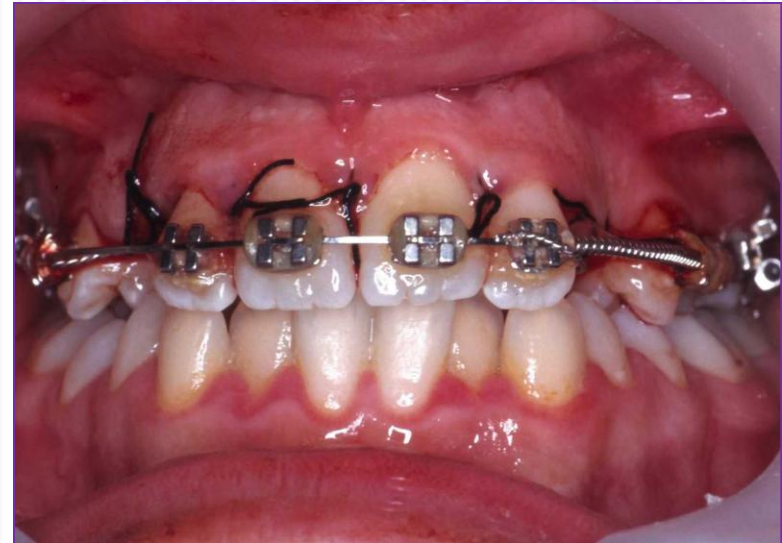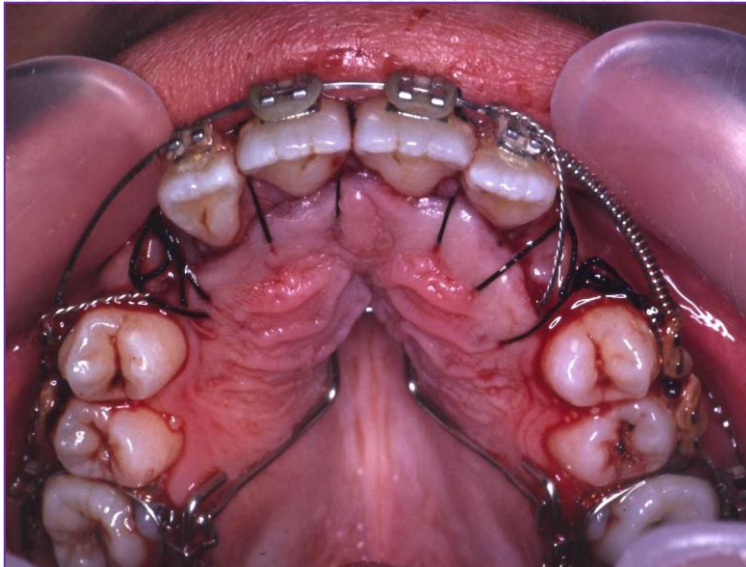
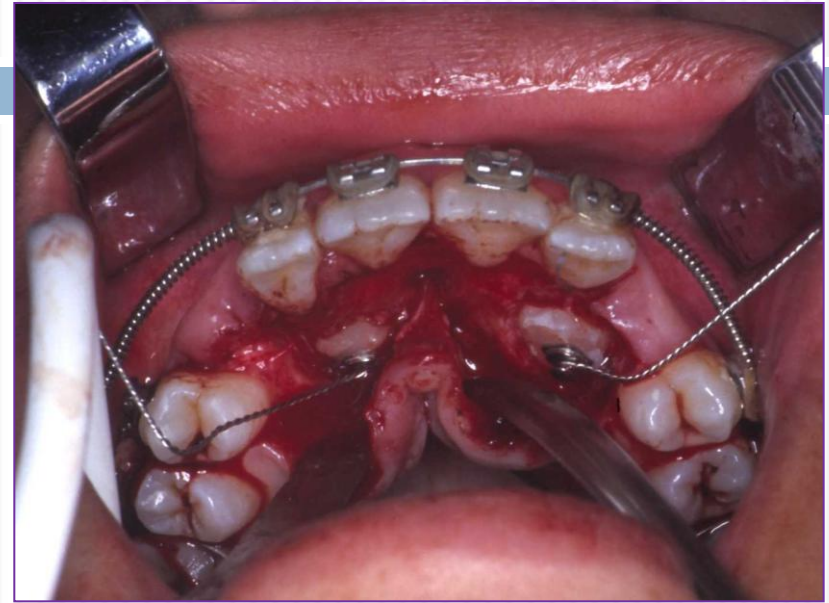
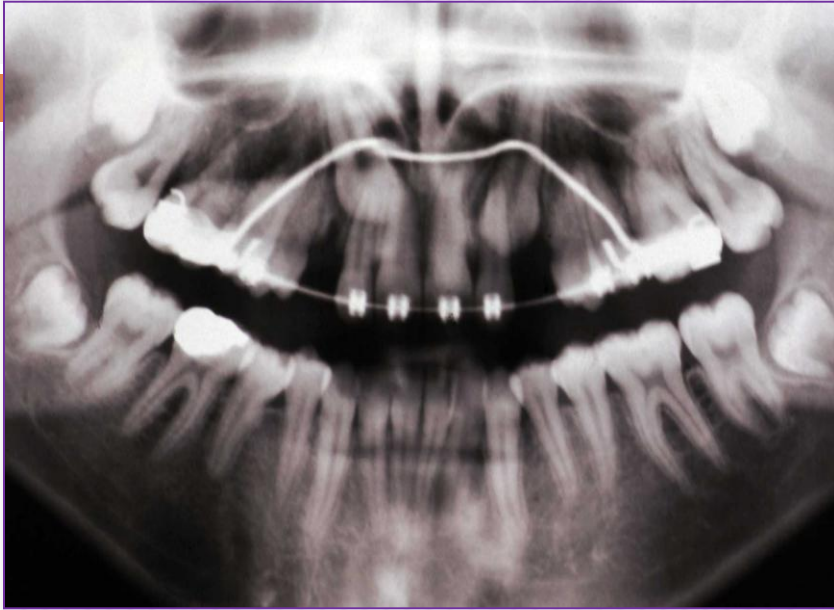




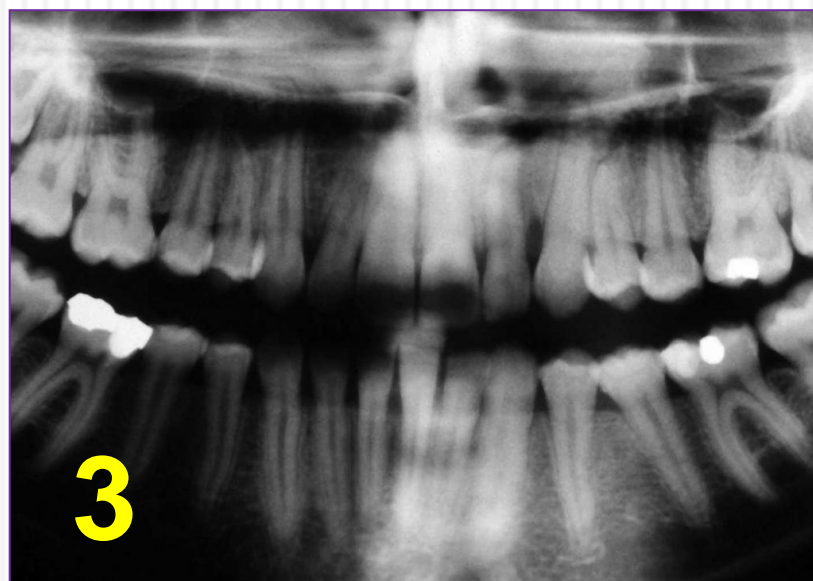
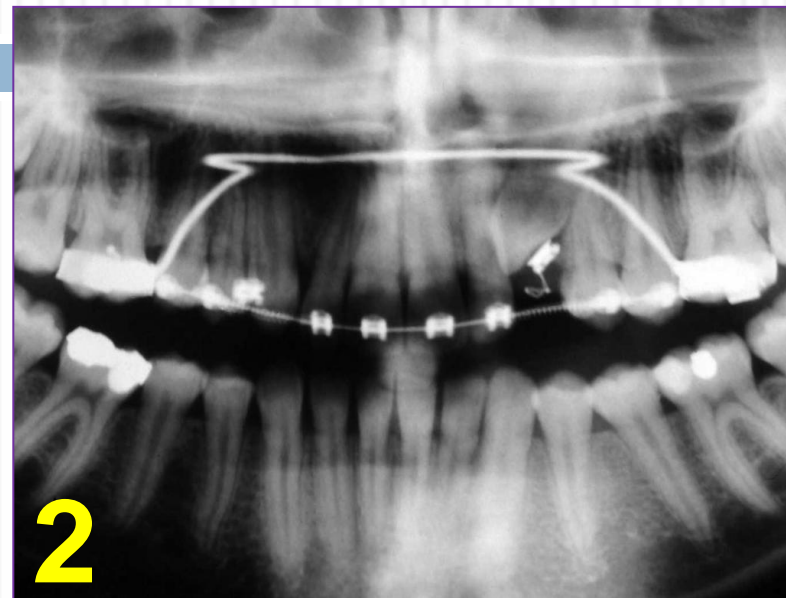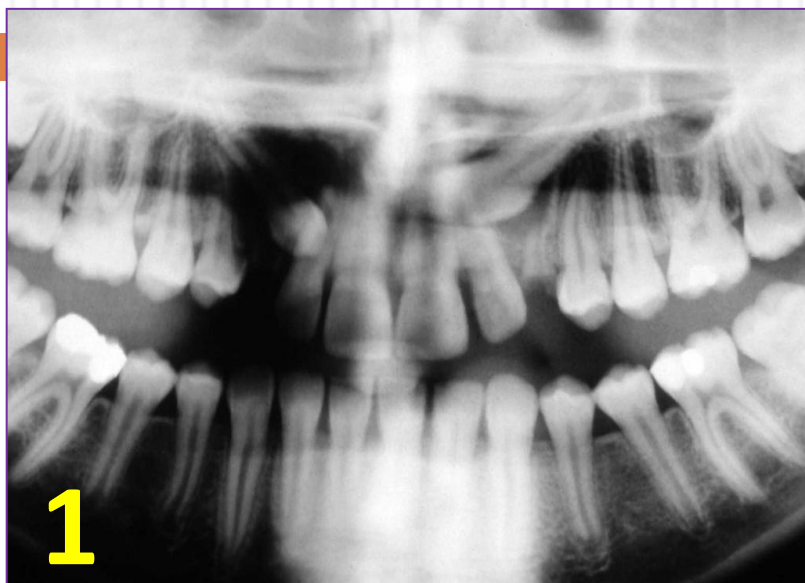**Αποκάλυψη του 23,
υπερώια θέση
και η τελική έκβαση**



Αποκάλυψη και των δύο εγκλείστων κυνοδόντων άνω



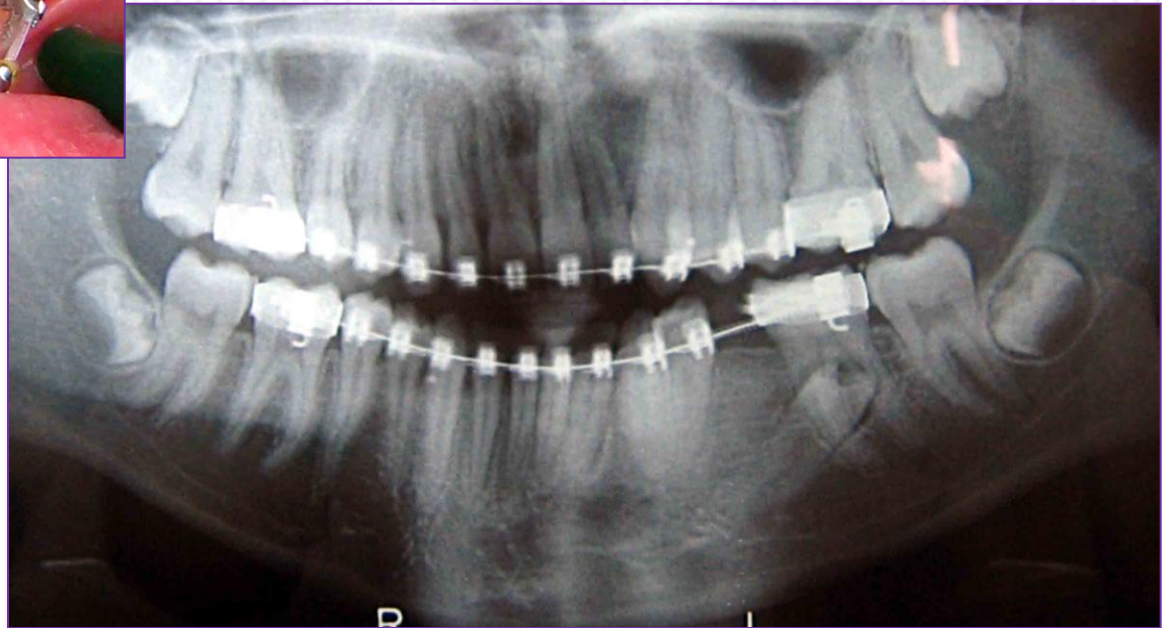
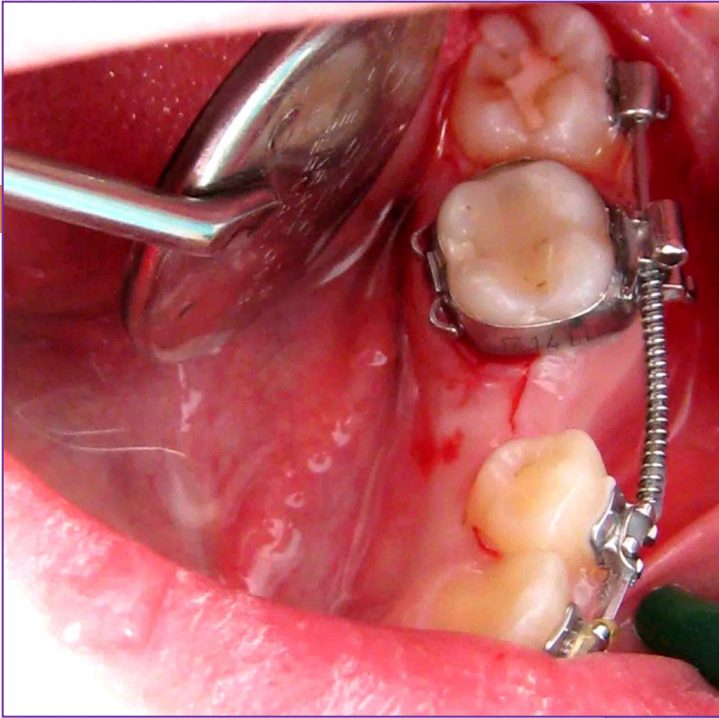
Η πορεία καθόδου του 23, ακτινογραφικά

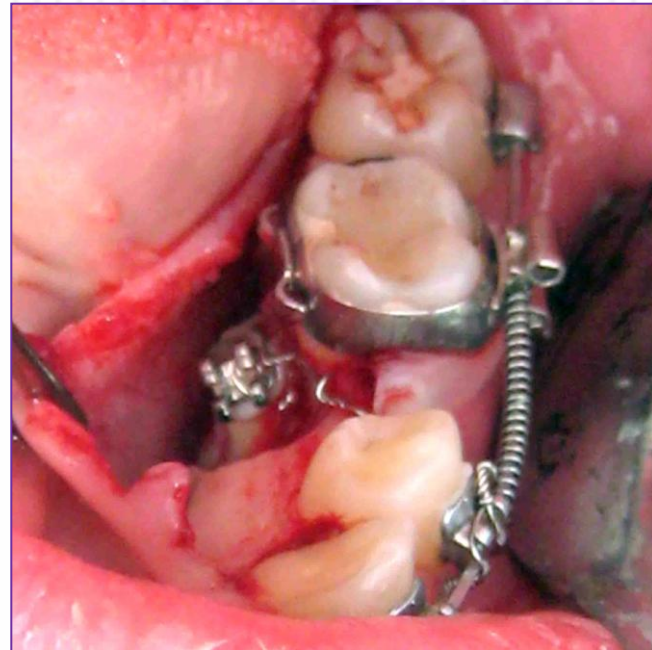
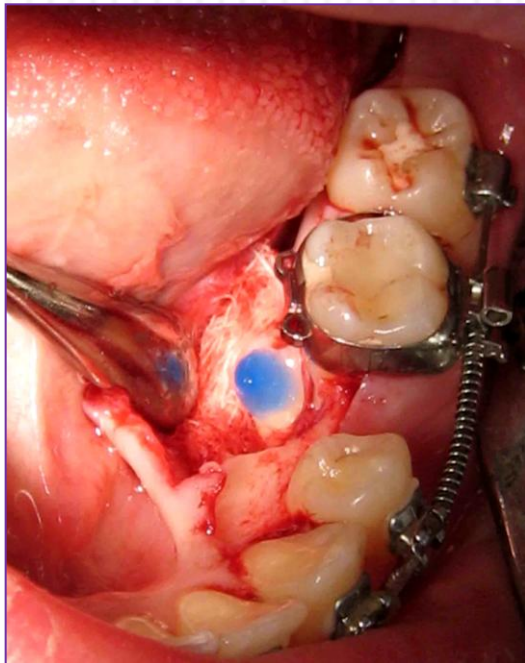
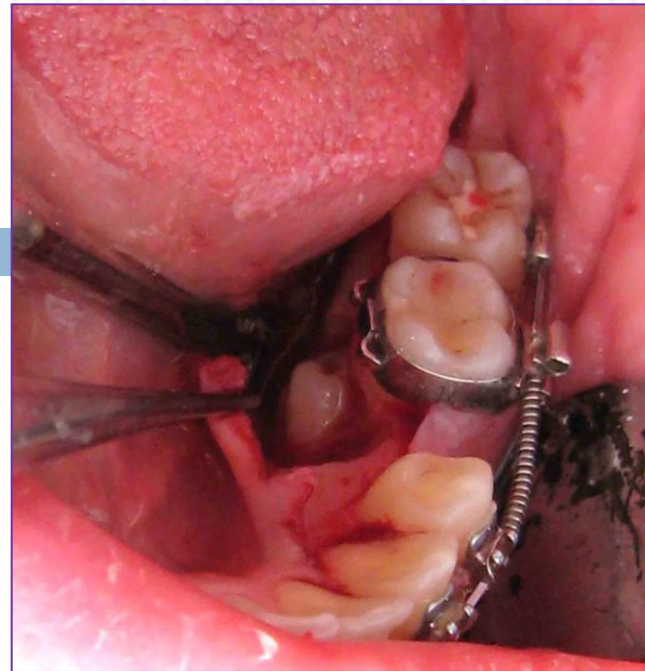
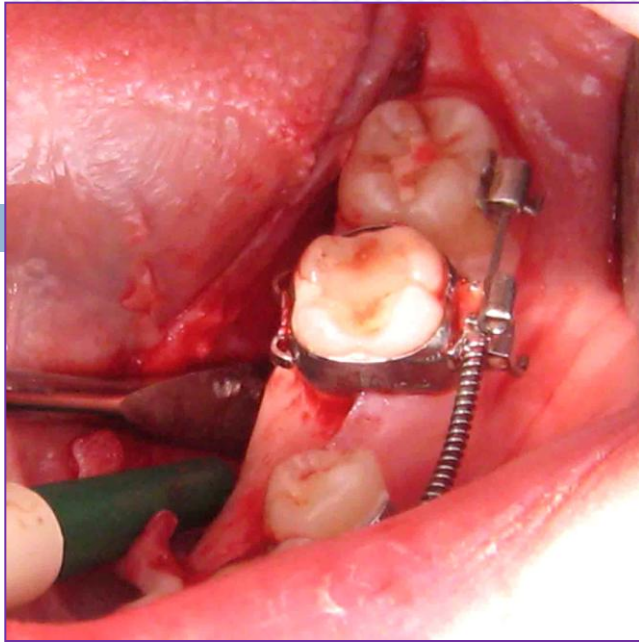


Παρουσίαση περιπτώσεων

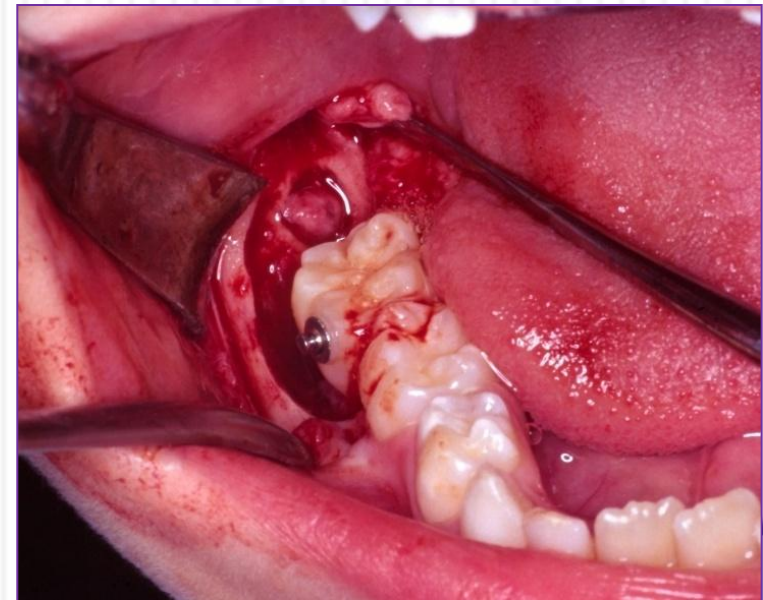
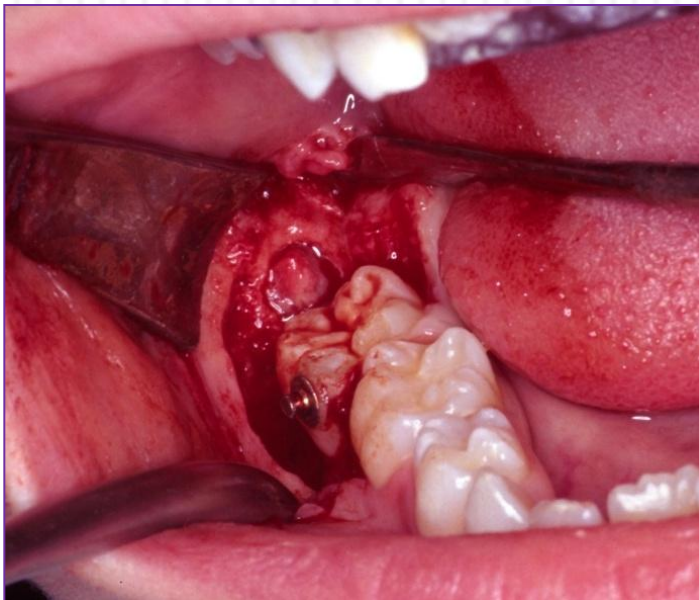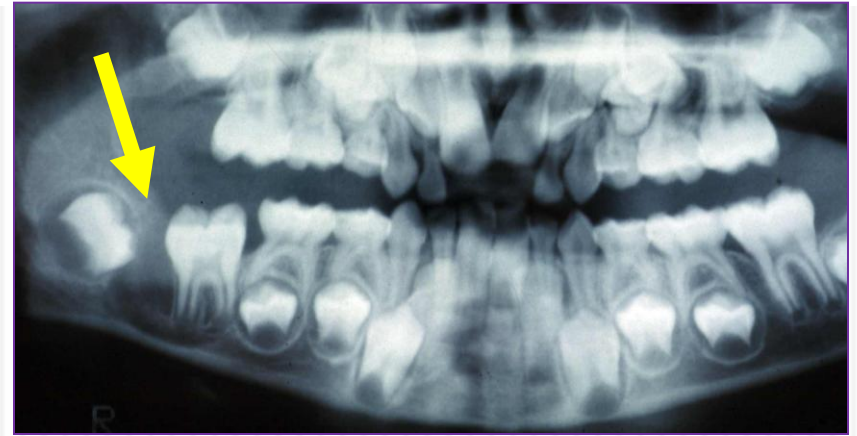
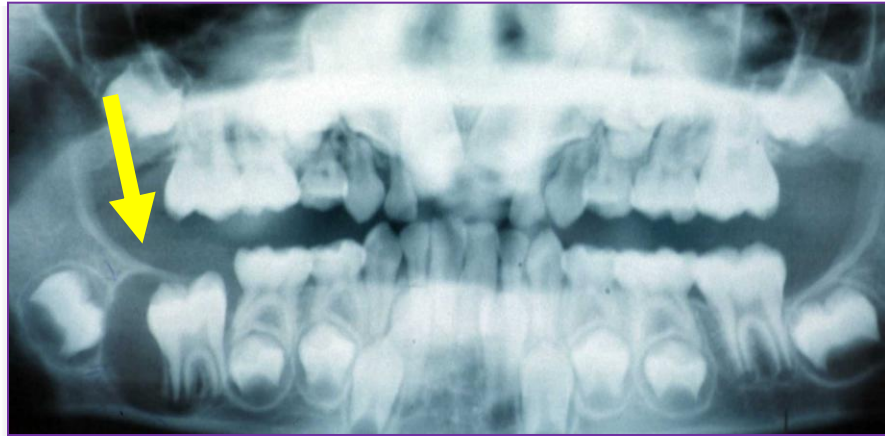
Κάτω γνάθος

Έγκλειστος 35

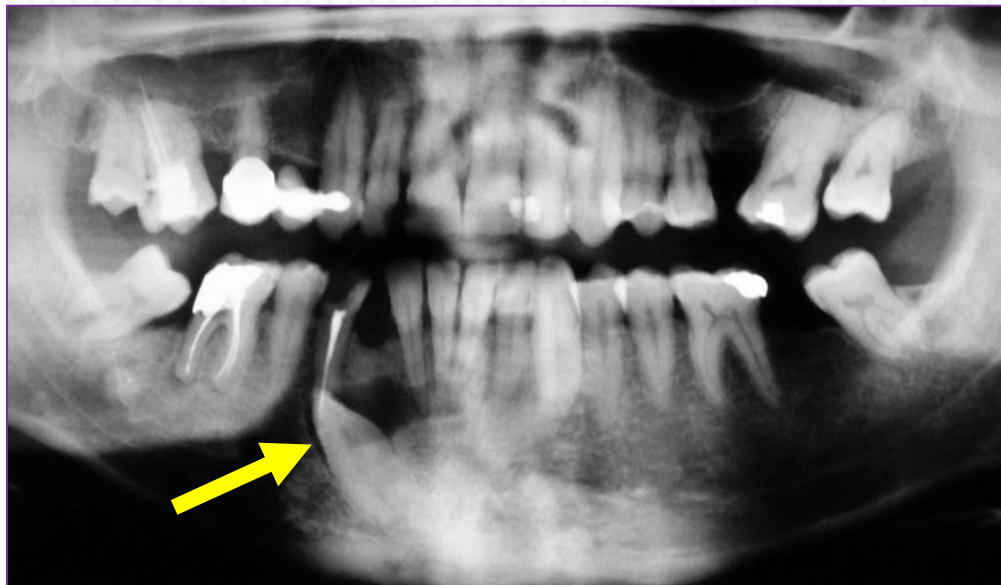
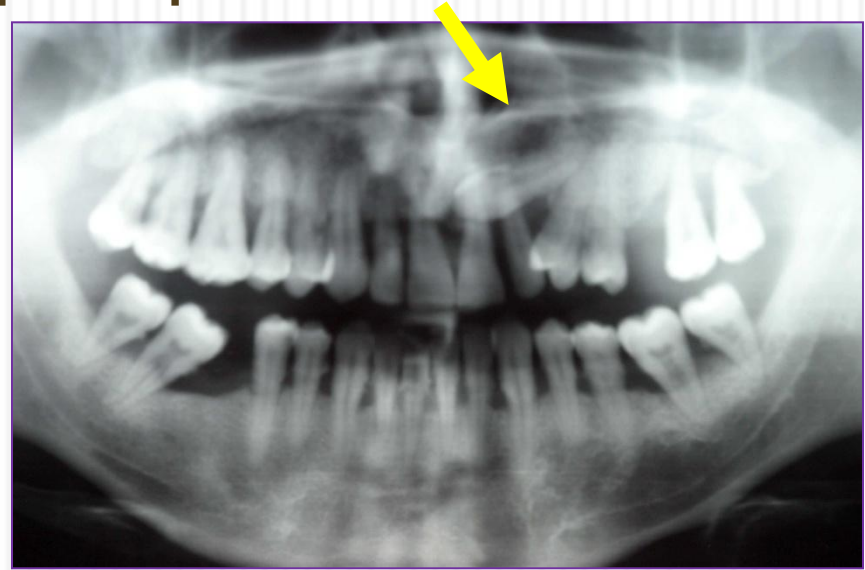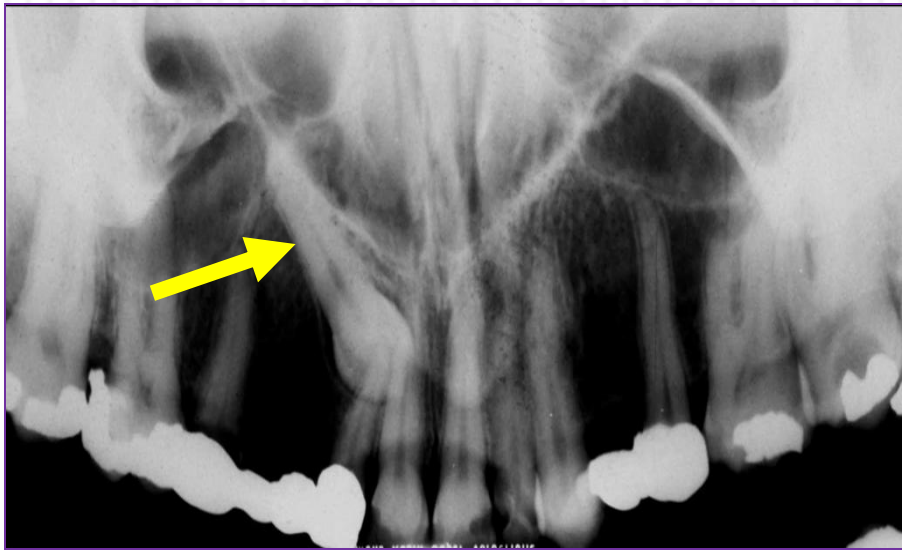




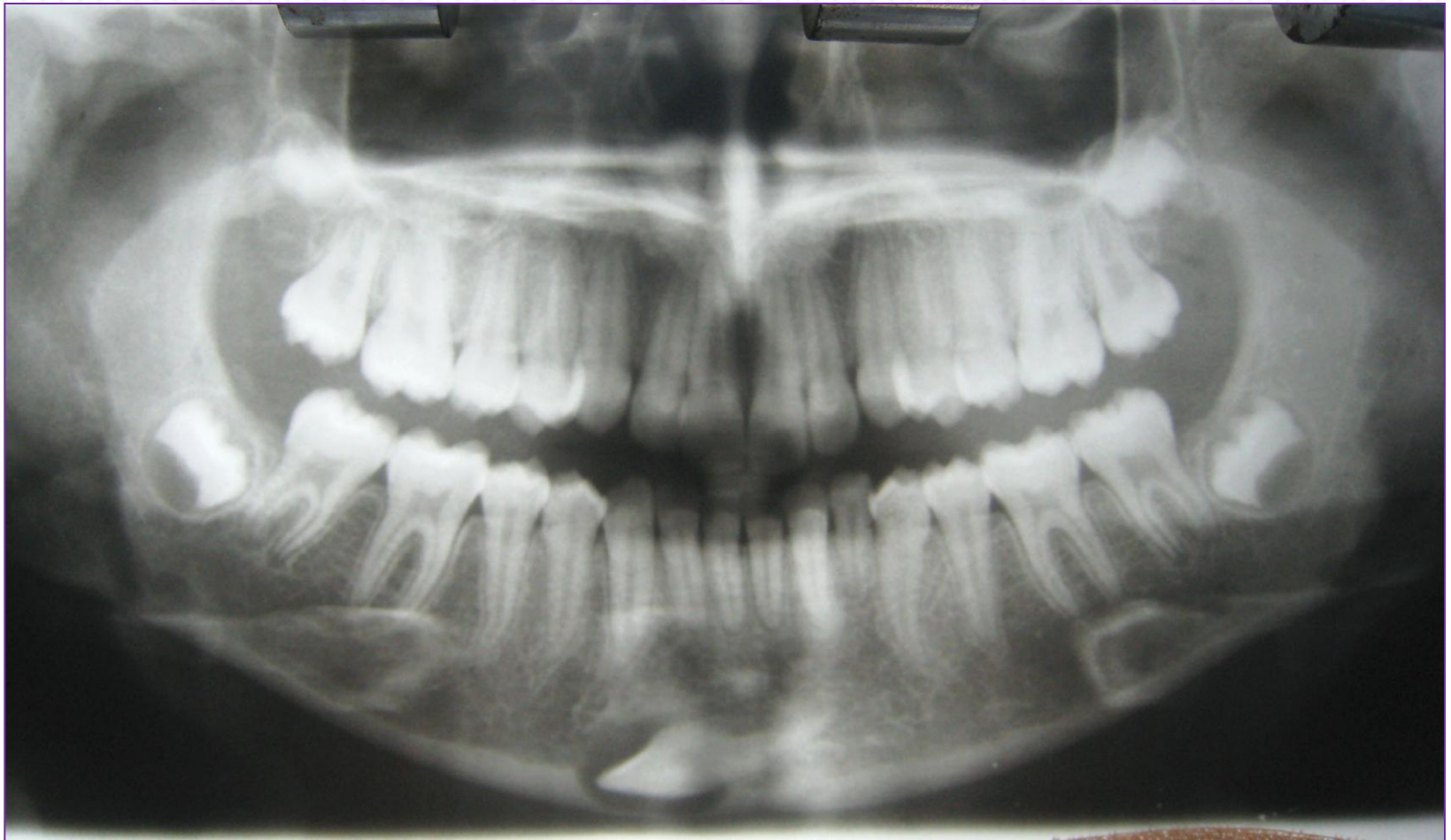Έγκλειστος 46: αποκάλυψη και ορθοδοντική έλξη με συναφαίρεση της κυστικής βλάβης



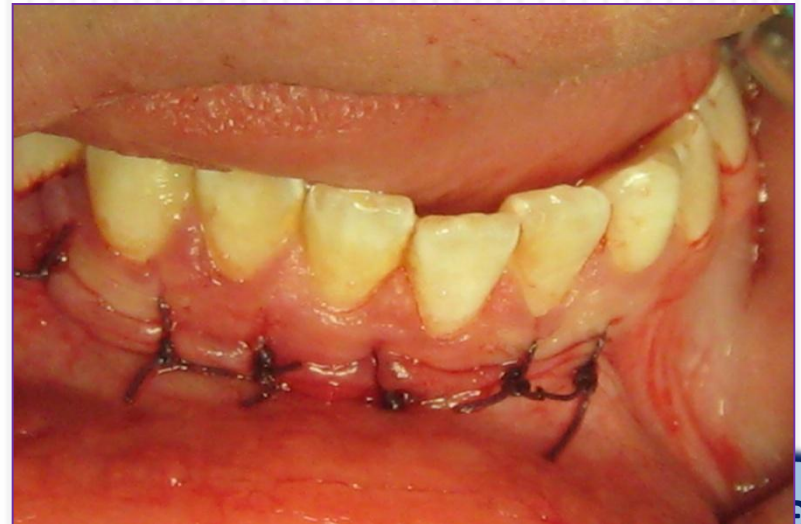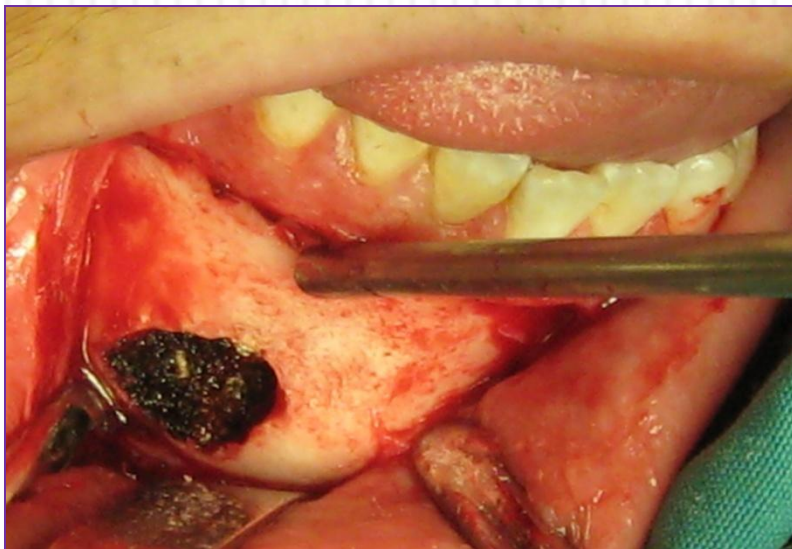
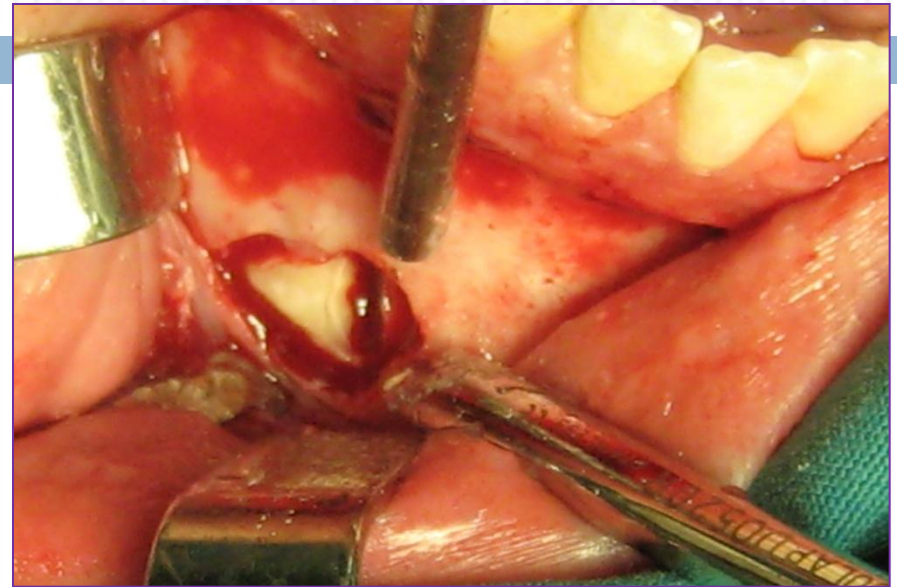
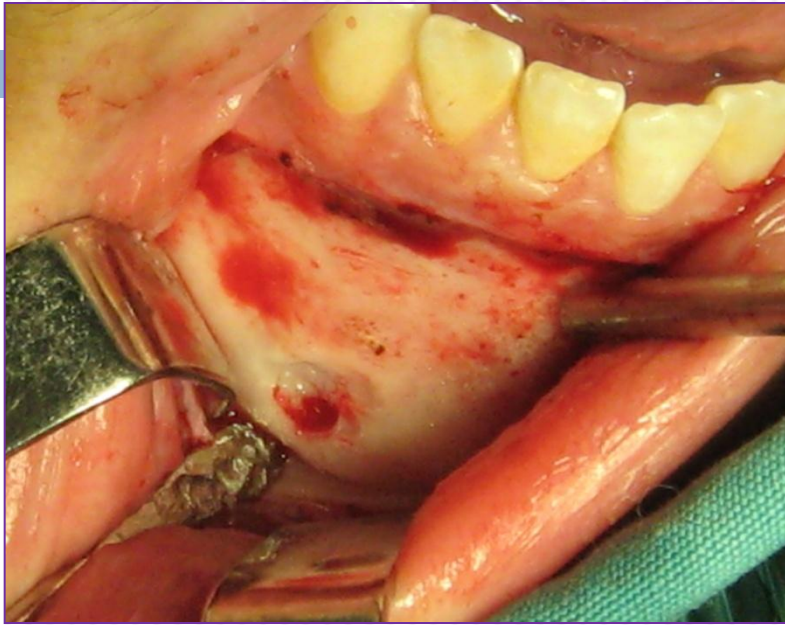
Για διάφορους λόγους δεν επιλέγεται πάντα η αποκάλυψη και έλξη στον φραγμό, αλλά η αφαίρεση των εγκλείστων



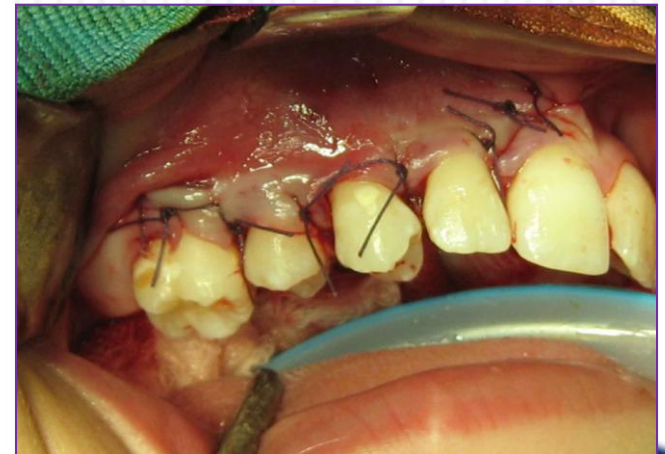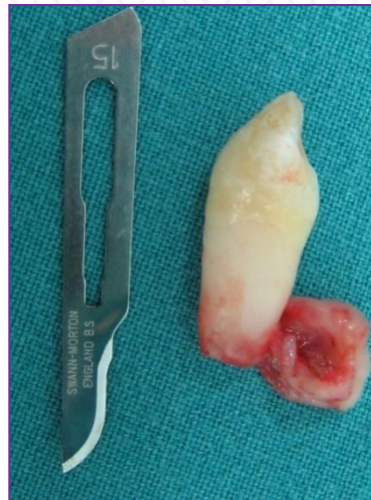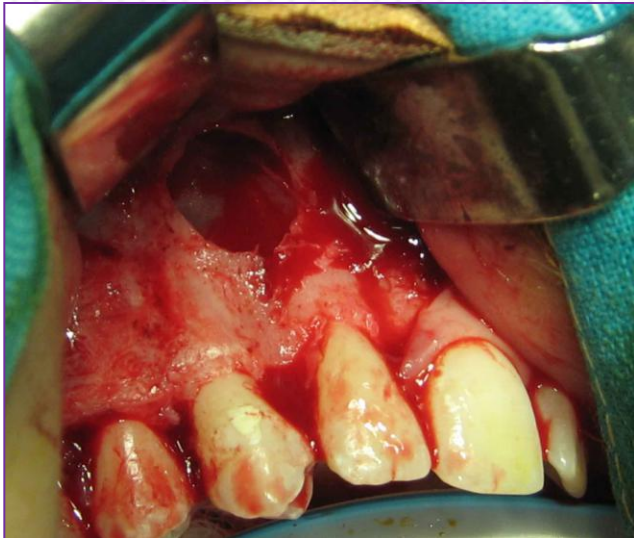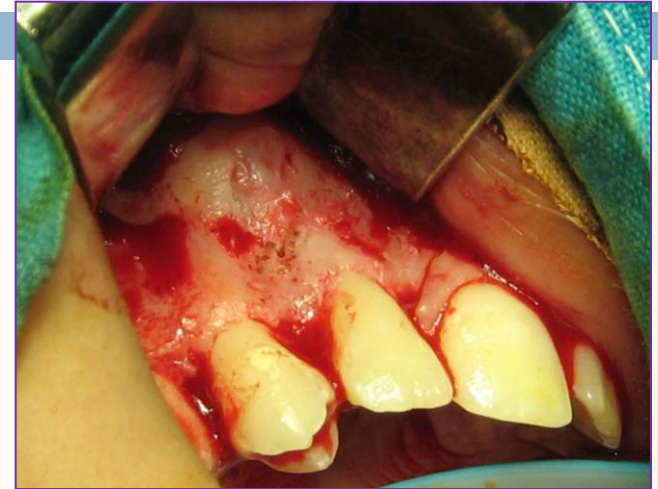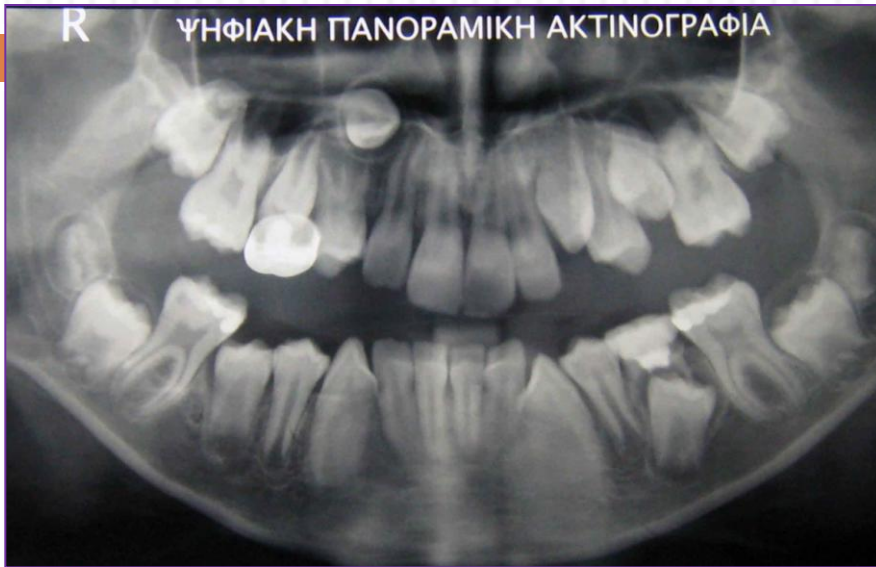Δεν επιλέχθηκε η ορθοδοντική έλξη του κυνόδοντα στον φραγμό αλλά η αφαίρεσή του



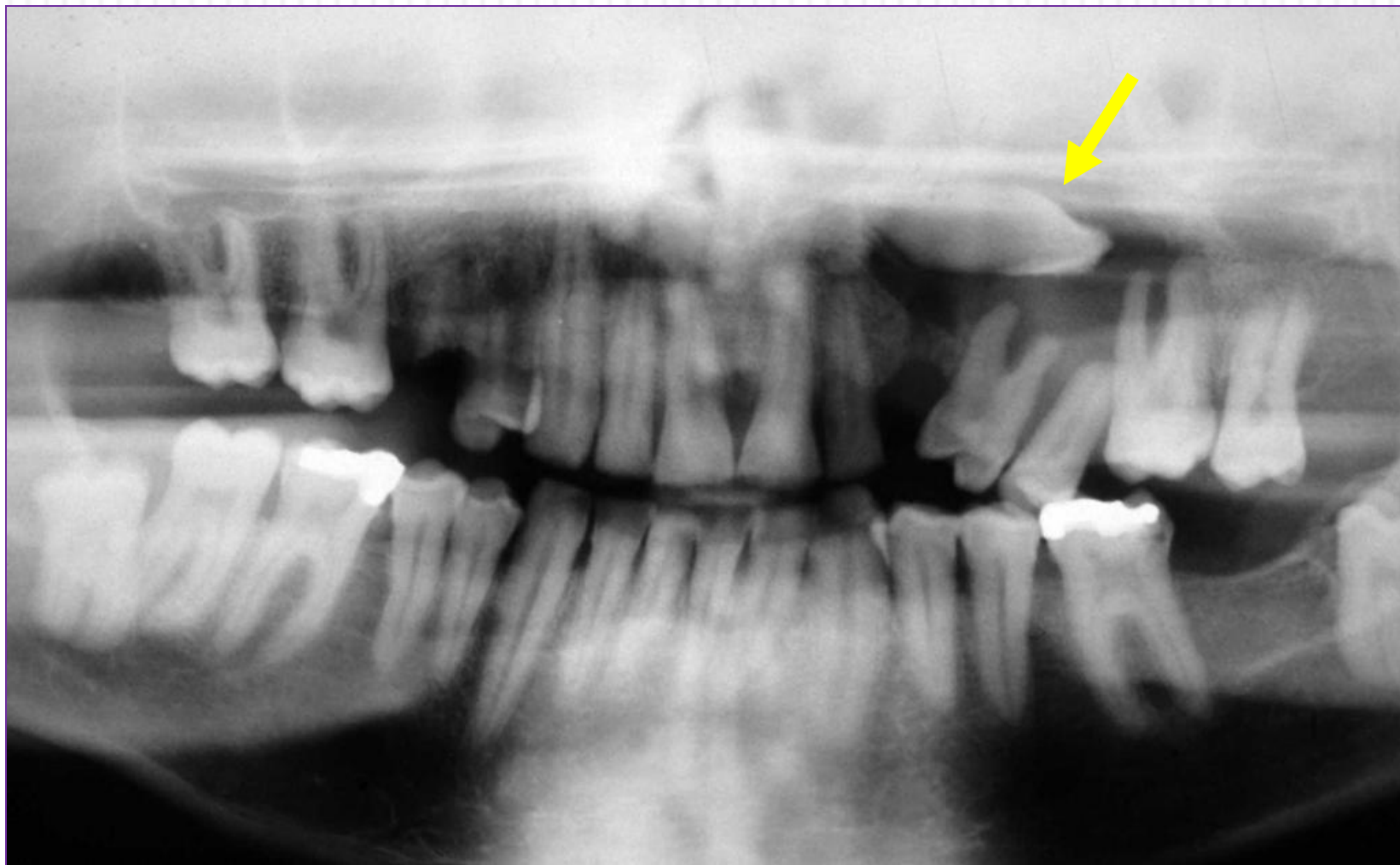Χειρουργική αφαίρεση του 43



Αφαίρεση εγκλείστου κυνόδοντα 13



Δεν είναι όλα τα έγκλειστα «αθώα»



Ποια είναι η συμβολή του οδοντιάτρου;

- Προσεκτική κλινική εξέταση

*για τυχόν παρατεταμένη παραμονή νεογιλών,
ή απουσία μονίμων δοντιών*

- Προληπτικός ακτινογραφικός έλεγχος

για εντοπισμό ασυμπτωματικών εγκλείστων

Συμπερασματικά

- Τα έγκλειστα δόντια που δεν προβλέπεται να ανατείλουν μόνα τους ή με ορθοδοντική έλξη στον φραγμό, καλό είναι να αφαιρούνται έγκαιρα και προγραμματισμένα