

# Επένθετες επιεμφυτευματικές οδοντοστοιχίες στην κάτω γνάθο

ΜΙΑ ΙΔΕΩΔΗΣ ΕΝΑΛΛΑΚΤΙΚΗ ΛΥΣΗ ΓΙΑ ΤΟΝ ΗΛΙΚΙΩΜΕΝΟ ΑΣΘΕΝΗ



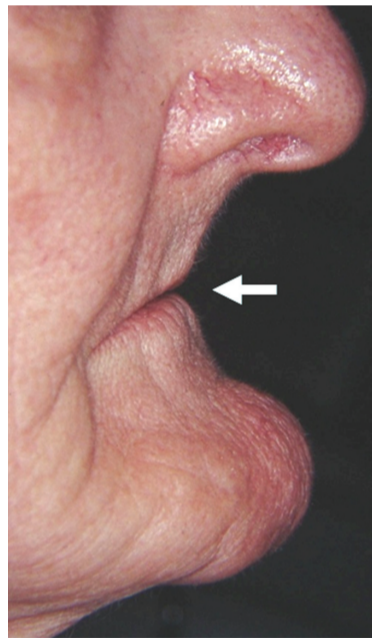
**Ηρακλής Καρκαζής**  
Αναπληρωτής Καθηγητής  
Κινητής Προσθητικής ΕΚΠΑ

Όταν πριν από 30 χρόνια ο καθηγητής P.I.Branemark παρουσίαζε στο Toronto, με πρωτόγνωρη για την εποχή τεκμηρίωση, τα επίτευγμα της οστεοενσωμάτωσης, κύριος στόχος του ήταν η αποκατάσταση της ολικής νωδότητας του ηλικιωμένου ασθενή. Η παραδοσιακή κινητή προσθετική με τις καλά κατασκευασμένες οδοντοστοιχίες έμοιαζε να μην μπορεί να αντιμετωπίσει τις περιπτώσεις εκείνες όπου η ραγδαία απορρόφηση των φατνιακών ακρολοφιών οδηγούσε στην πλήρη "εξαφάνιση" των επιφανειών έδρασης. Ειδικά για την κάτω γνάθο, ανατομικές και λειτουργικές ιδιαιτερότητες όπως η κι-

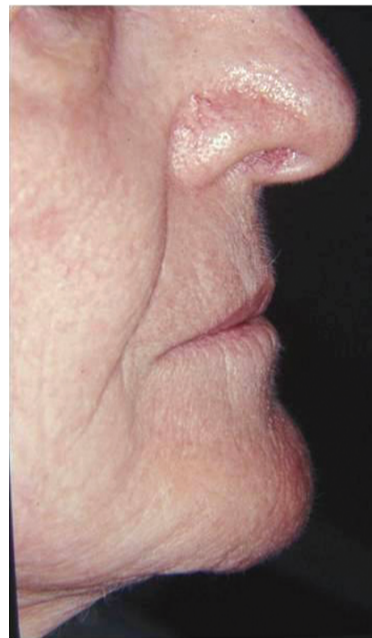νητικότητα της γλώσσας και του εδάφους του στόματος, ο επώδυνος εντοπισμός του γενειακού τρήματος στην κορυφή της ακρολοφίας, η προπέτεια της έσω λοξής γραμμής και η αδυναμία ικανοποιητικής απόφραξης στην περιφέρεια, συνιστούσαν ανυπέρβλητα στην πράξη εμπόδια. Με κατασκευαστικές αρχές δανεισμένες από τις συμβατικές επένθετες οδοντοστοιχίες και με την τεκμηριωμένη αξιοπιστία των οστεοενσωματούμενων εμφυτευμάτων, προέκυψε το πρωτόκολλο των επένθετων επιεμφυτευματικών οδοντοστοιχιών, που θα περιγράψουμε στη συνέχεια.

## Ορισμός και ιστορικά στοιχεία

Ως επένθετη επιεμφυτευματική οδοντοστοιχία ορίζεται η οδοντοστοιχία που εδράζεται στο βλεννογόνο αλλά και σε οστεοενσωματούμενα εμφυτεύματα. Κατ' αναλογία των συμβατικών επένθετων οδοντοστοιχιών που διαπραγματευτήκαμε σε προηγούμενο άρθρο στις επιεμφυτευματικές επένθετες οδοντοστοιχίες η στήριξη προέρχεται κυρίως από το βλεννογόνο ενώ τα υποκείμενα εμφυτεύματα προσφέρουν συγκράτηση (implant retained-mucosa supported). Ως εκ τούτου διατηρεί ανέκραια τα χαρακτηριστικά μιας συμβατικής οδοντοστοιχίας με την προσθήκη των συγκρατητικών στοιχείων στην εσωτερική της επιφάνεια. Με βάση τα συμπεράσματα ενός σημαντικού συνεδρίου που έγινε το 2002 στο πανεπιστήμιο McGill του Καναδά, η επένθετη οδοντοστοιχία της κάτω γνάθου με δύο εμφυτεύματα ταξινομήθηκε ως πρώτη επιλογή έναντι της συμβατικής ολικής οδοντοστοιχίας, ανατρέποντας έτσι τη μέχρι τότε κρατούσα περί του αντιθέτου άποψη. Η ερευνητική τεκμηρίωση ορισμένων δεδομένων όπως: α) η αναχαίτιση της οστικής απορρόφησης, τουλάχιστον στις περιοχές που γειτνιάζουν με τα εμφυτεύματα, β) η εμφανιζόμενη σταδιακή ανάπτυξη μιας ιδιότυπης αναδραστικής λειτουργίας (osseoperception) μέσω των νευρικών ινών του περιostίου και υπολειμματικών ενδοστικών νευρικών απολήξεων με όλα τα απορρόντα λειτουργικά οφέλη, όπως βελτιωμένη στερεογνωσιακή αντίληψη, βελτιωμένη μασητική ικανότητα, ακριβέστερος κινησιολογικός έλεγχος της κάτω γνάθου και γ) η βελτίωση του διατολογίου αλλά και της αυτοπεποίθησης ιδιαίτερα των ηλικιωμένων ασθενών, πρυτάνευσαν στη διαμόρφωση του συμπεράσματος του McGill. Ωστόσο το αυξημένο κόστος, μεσοσύσης μάλιστα της παραγωγικής οικονομικής κρίσης, παραμένει σήμερα



**Εικ 1 Α,Β.** Απώλεια στήριξης άνω και κάτω χείλους και αποκατάσταση της αισθητικής του κάτω τριτημορίου του προσώπου με τις οδοντοστοιχίες



το κυριότερο εμπόδιο στην καθολική εφαρμογή της παραπάνω οδηγίας ιδιαίτερα όσον αφορά την τρίτη ηλικία. Ας μην ξεχνάμε ότι στην ελληνική τουλάχιστον πραγματικότητα, μια επένθετη επιεμφυτευματική οδοντοστοιχία με μόλις δύο εμφυτεύματα, κοστολογείται σχεδόν τρεις φορές περισσότερο από μια αντίστοιχη συμβατική.

## Ενδείξεις-πλεονεκτήματα

α). Η ανάγκη για βελτίωση της συγκράτησης σε πολύ απορροφημένες ακρολοφίες αλλά και οι δύσκολες διαγνωστικές σχέσεις όπου η επιλογή ακίνητων επιεμφυτευματικών εργα-

σιών θα οδηγούσε είτε στην ανάπτυξη υπερβολικών και ενίοτε καταστροφικών προβόλων (τάξη II) είτε στη δυσκολία διευθέτησης και αντιστοιχίας του οδοντικού τόξου με τα υποκείμενα εμφυτεύματα (τάξη III). β). Η ανάγκη αποκατάστασης της αισθητικής του κάτω τριτημορίου του προσώπου και στήριξης του κάτω χείλους σε περιπτώσεις απώλειας των δοντιών και ακραίας οστικής απορρόφησης των γνάθων (Εικ. 1Α, 1Β γ). Η απλοποίηση της στοματικής υγιεινής (έναντι άλλων πολυπλοκότερων κατασκευών) σε ασθενείς με συστηματικά νοσήματα που περιορίζουν της κινητικότητα όπως η

οστεοαρθρίτιδα, η νόσος του Parkinson και οι εστιακές νευρολογικές διαταραχές από αγγειακά εγκεφαλικά επεισόδια. Ιδιαίτερα στους πάσχοντες από ανοϊκά σύνδρομα, η τοποθέτηση των εμφυτευμάτων θα πρέπει να γίνεται στο κατώφλι της νόσου, όταν δηλαδή ο ασθενής διατηρεί ακόμα επικοινωνιακές δεξιότητες και εφόσον έχει εξασφαλισθεί η παρουσία φροντιστή στα επερχόμενα στάδια επιδείνωσης της νόσου. δ). Η μικρότερη χειρουργική επέμβαση σε διάρκεια και έκταση χειρουργικού πεδίου, γεγονός ιδιαίτερα σημαντικό στους ηλικιωμένους ασθενείς.

## Αντενδείξεις

Οι κυριότερες αντενδείξεις απορρέουν από τα χαρακτηριστικά της πληθυσμιακής υπό-ομάδας στην οποία απευθύνεται η μέθοδος, δηλαδή την τρίτη ηλικία. Ως εκ τούτου, ανατομικοί περιορισμοί (εξαιρετικά απορροφημένη ακρολοφία) και ιδιαίτερα ιατρικά προβλήματα (νοσολογία και φαρμακευτική αγωγή που εμπλέκονται στην χειρουργική διαδικασία αλλά και στην έκβαση της οστεοενσωμάτωσης) πρέπει να λαμβάνονται υπόψη. Περιττό να αναλυθεί εκ νέου η αναγκαιότητα της αξονικής τομογραφίας, του λεπτομερούς και ουσιαστικού ιατρικού ιστορικού αλλά και της συγκατάθεσης του ασθενή στις όποιες επεμβατικές μας προθέσεις.

## Χειρουργική φάση.

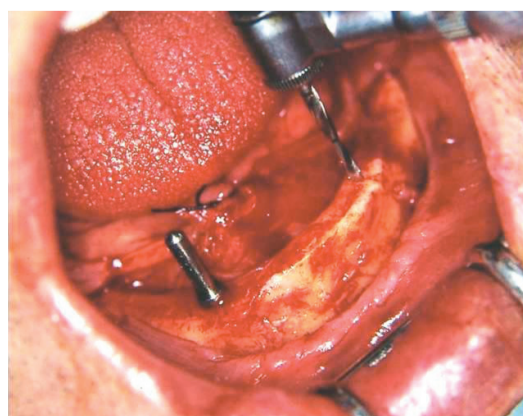
### Τι πρέπει να προσέχουμε

Η απλούστερη αλλά και πλέον συνηθισμένη σχεδιαστική προσέγγιση περιλαμβάνει την τοποθέτηση δύο ασύνδετων εμφυτευμάτων, συνήθως στην περιοχή των κυνοδόντων. Κατά τη χειρουργική φάση επιδιώκεται η συμμετρική τοποθέτηση έναντι της μέσης γραμμής και ο παραλληλισμός των εμφυτευμάτων, που θα εξασφαλίσουν ομαλή φορά ένθεσης και μικρότερες φθορές στα πλαστικά τμήματα των συνδέσμων (Εικ. 2). Ο κανόνας ωστόσο της συμμετρίας μπορεί να παραβιαστεί όταν η ανατομία του υποκείμενου οστού δεν το επιτρέπει (Εικ. 3). Μετά την αφαίρεση των ραμμάτων η υπάρχουσα παλιά οδοντοστοιχία προσαρμόζεται στο στόμα του ασθενή με τροχισμό των ορίων και της εσωτερικής επιφάνειάς της και εφαρμογή ενός υλικού αποκατάστασης των ιστών (Εικ. 4). Ο χρόνος αναμονής για την εγκατάσταση της οστεοενσωμάτωσης ποικίλει από 3 έως 6 μήνες εξαρτώμενος από τα ιατροβιολογικά δεδομένα του ασθενή μας.

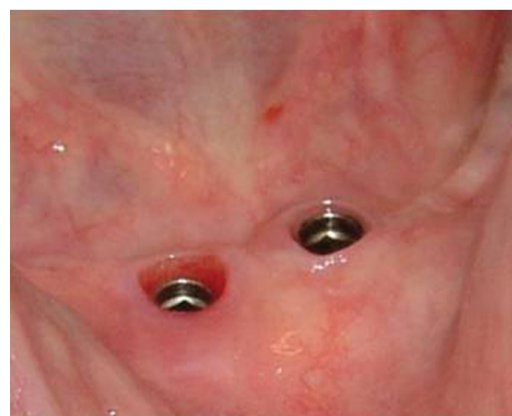## Προσθετική φάση.

### Ασύνδετα εμφυτεύματα

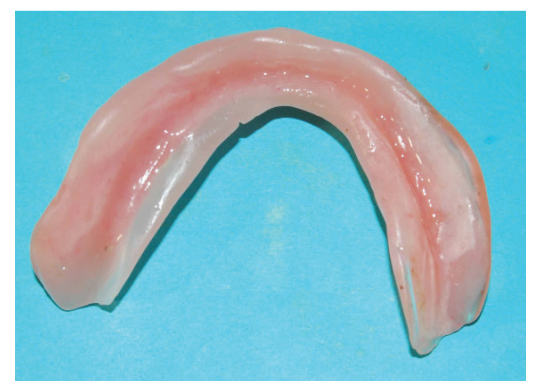Κατά την προσθετική φάση επιλέγονται με βάση το ύψος των περιεμφυτευματικών μαλακών ιστών τα διαβλενογόνια κολοβώματα και



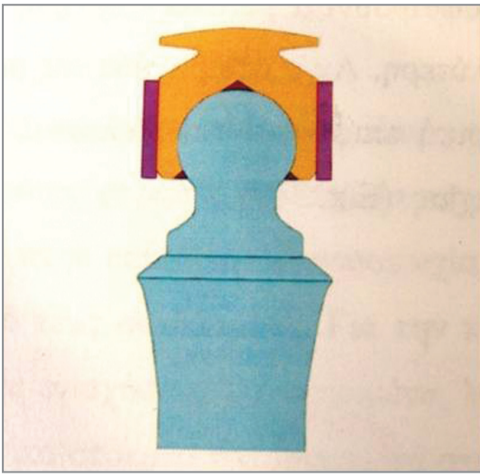
**Εικ 2.** Συμμετρική τοποθέτηση των εμφυτευμάτων έναντι της μέσης γραμμής και προσπάθεια παραλληλισμού.



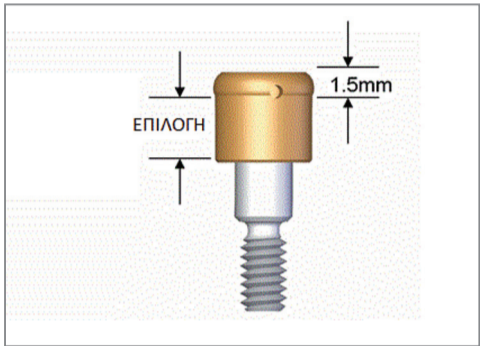
**Εικ 3.** Η μη συμμετρική τοποθέτηση των εμφυτευμάτων επιβάλλεται από την ανατομία του υποκείμενου οστού



**Εικ 4.** Εφαρμογή υλικού αποκατάστασης των ιστών στο εσωτερικό της υπάρχουσας οδοντοστοιχίας μετά την αφαίρεση των ραμμάτων.



Εικ 5. Σφαιρικός σύνδεσμος (ball attachment). Η σφαιρική κεφαλή είναι το άνω τμήμα της βίδας συγκράτησης του διαβλενογόνιου κυλίνδρου.




Εικ 6. Κυλινδρικός σύνδεσμος τύπου locator. Το άνω συγκρατητικό τμήμα του κυλίνδρου που είναι πάντα σταθερό σε ύψος, πρέπει να προβάλλει από τα ούλα. Το ύψος του κάτω τμήματος του κυλίνδρου είναι επιλέξιμο, ανάλογα με το ύψος των περιεμφυτευματικών μαλακών ιστών.

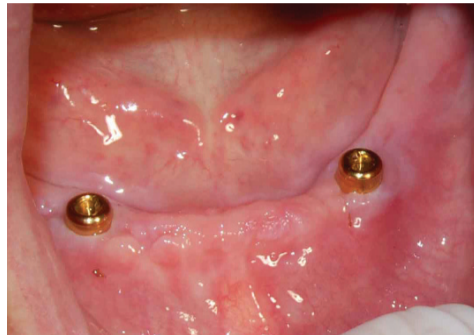αναρτώνται στα εμφυτεύματα έτσι ώστε να προβάλλει από τους ιστούς το συγκρατητικό τους τμήμα. Η διαδικασία αυτή θα πρέπει να γίνεται μετά την πλήρη επουλωση και σταθεροποίηση της αρχιτεκτονικής των μαλακών ιστών. Πρόκειται για το 'αρσενικό' τμήμα του συνδέσμου ακριβείας που ανάλογα με τη σχεδίαση μπορεί να είναι σφαιρική κεφαλή (ball abutment) ή κύλινδρος (locator) (Εικ. 5,6). Η συγκράτηση εξασφαλίζεται από το θηλυκό τμήμα του συνδέσμου που ενσωματώνεται στο εσωτερικό της οδοντοστοιχίας. Εφόσον ο ασθενής διαθέτει ικανοποιητική οδοντοστοιχία και δεν επιθυμεί κατασκευή καινούργιας, η προσαρμογή των συγκρατητικών στοιχείων γίνεται είτε άμεσα στο ιατρείο, είτε με έμμεση τεχνική στο εργαστήριο, που κατά τη γνώμη μας είναι προτιμότερη (Εικ. 7-13). Στην περίπτωση κατασκευής καινούργιας οδοντοστοιχίας, ακολουθείται το πρωτόκολλο των ολικών οδοντοστοιχιών (αρχικό αποτύπωμα, κατασκευή ατομικού δισκαρίου με χώρο στις θέσεις των εμφυτευμάτων, τμηματική θέρμανση στα όρια, ανάρτηση των αξόνων αποτύπωσης στα εμφυτεύματα εφόσον πρόκειται για locators (στους σφαιρικούς συνδέσμους δεν χρειάζονται άξονες αποτύπωσης) και τέλος αποτύπωση με μονοφασικό ελαστομερές υλικό μέσης ρευστότητας και υψηλής ακριβείας. Ο πολυαιθέρας φαίνεται πως έχει κερδίσει την εμπιστοσύνη της πλειοψηφίας των οδοντιάτρων στην περίπτωση αυτή.

**Συνδεδεμένα εμφυτεύματα**

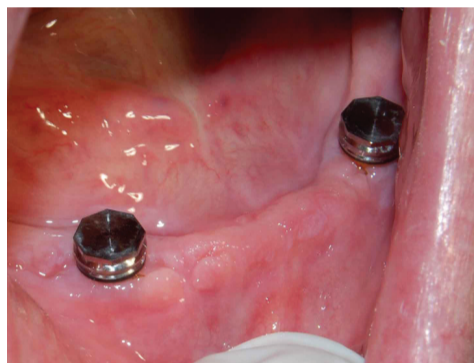Η σύνδεση των εμφυτευμάτων με δοκούς προσφέρεται επίσης ως λύση, που αν και πλέον διαπανηρή και κατασκευαστικά περίπλοκη δεν τεκμηριώνεται ως υπέρτερη εκείνης των ασύνδετων εμφυτευμάτων. Η σοβαρότερη ίσως ένδειξη για χρήση δοκού αντί των ασύνδετων εμφυτευμάτων είναι η παρουσία ιδιαίτερα απορροφημένων και αιχμηρών ακρολοφιών στις πίσω περιοχές της κάτω γνάθου, οι οποίες αυ-




Εικ 7. Επιλογή του κατάλληλου καθ' ύψος locator και κοιλίωση με την προβλεπόμενη ροπή.



Εικ 8. Τα locators τοποθετημένα στο στόμα του ασθενή.



Εικ 9. Ανάρτηση (κούμπωμα) των 'θηλυκών' συγκρατητικών τμημάτων του συνδέσμου.

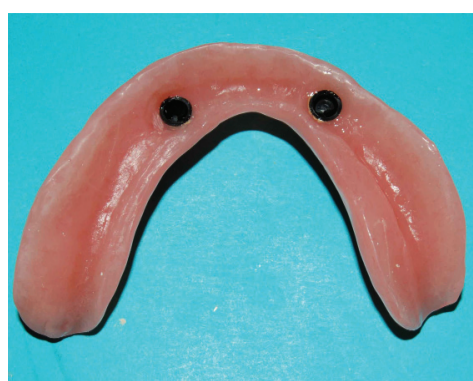

Εικ 10Α. Λήψη του αποτύπωμας με πολυαιθέρα σκληρής σύστασης και τοποθέτηση των εργαστηριακών ισοδυνάμων.

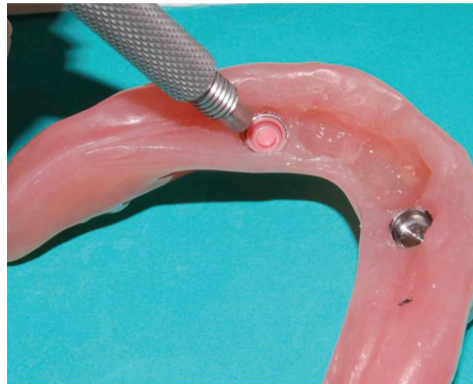


Εικ 10Β. Εργαστηριακό ανάλογο του locator.


νατούν να στηρίξουν τα εφίπια της οδοντοστοιχίας. Στην περίπτωση αυτή στα εμφυτεύματα αναρτώνται διαβλενογόνα κολοβώματα και δακτύλιοι επί των οποίων, ανάλογα με το σύστημα, χυτεύεται η συγκολλάται η δοκός. Η συγκράτηση επιτυγχάνεται στη συνέχεια με πλαστικό ή μεταλλικό συγκρατητήρα που ενσωματώνεται στην εσωτερική επιφάνεια της οδοντοστοιχίας. Ανάλογα με τον αριθμό και την κατανομή των εμφυτευμάτων καθώς και τη διατομή της δοκού (κυκλική, απειοειδής, U) η επένθετη οδοντοστοιχία μπορεί να παρουσιάζει διαφορετική κινητικότητα κατά τη λειτουργία της μάσησης. (Εικ. 14, 15).



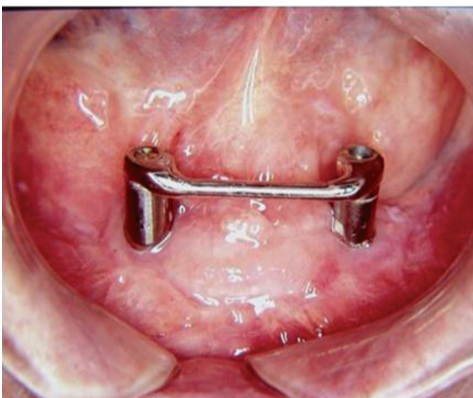
Εικ 11. Όψη της οδοντοστοιχίας.



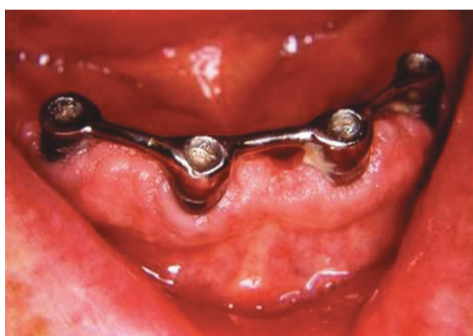Εικ 12. Με ειδικό εργαλείο τοποθετούνται (κουμπώνονται) στο μεταλλικό περίβλημα τα πλαστικά ένθετα του συνδέσμου, ανάλογα με την επιθυμούμενη συγκράτηση.



Εικ 13. Τα πλαστικά τμήματα (ένθετα) του συστήματος locator. Χρωματική κωδικοποίηση ανάλογα με τη συγκρατητική ικανότητα.



Εικ 14. Προσομοιωτική δοκός κυκλικής διατομής σε δύο εμφυτεύματα. Η σχεδίαση αυτή επιτρέπει κινητικότητα της οδοντοστοιχίας και χαρακτηρίζεται ως μικτής στήριξης..



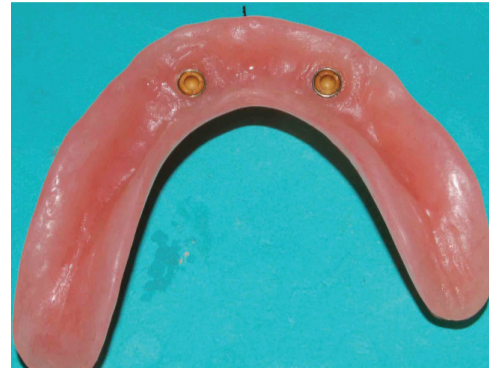Εικ 15. Δοκός κυκλικής διατομής σε τέσσερα εμφυτεύματα. Η σχεδίαση αυτή περιορίζει σημαντικά την κινητικότητα και χαρακτηρίζεται ως αμιγώς εμφυτευματικής στήριξης.

**Επιπλοκές και προβλήματα**

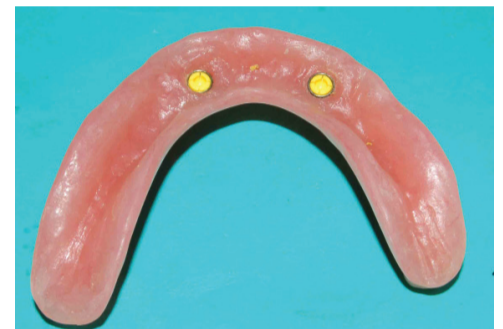
Ουδέν καλόν αμιγές κακού. Οι επένθετες επιεμφυτευματικές οδοντοστοιχίες ως κινητές προσθέσεις παρουσιάζουν και αυτές προβλήματα που είτε εντοπίζονται σε αυτή καθαυτή την κατασκευή (θραύσεις ακρυλικής βάσης, αποκολλήσεις δοντιών, αποκοιλίωση κολοβωμάτων, φθορά συνδέσμων, θραύσεις εμφυτευμάτων) είτε αφορούν το βιολογικό περιβάλλον των εμφυτευμάτων και της οδοντοστοιχίας (υπερπλασίες, τραύματα, φλεγμονές) (Εικ. 16-22). Είναι σημαντικό να αναφερθεί ότι η έλλει-



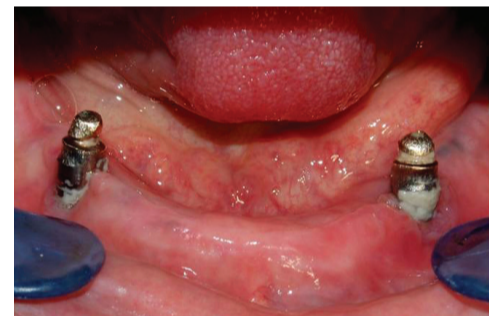Εικ 16. Κάταγμα της βίδας του σφαιρικού συνδέσμου στον αυχένα.



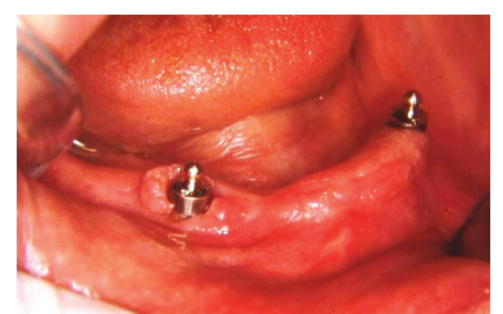
Εικ 17. Φθορά του πλαστικού τμήματος των σφαιρικών συνδέσμων κυρίως λόγω της υπερβολικής χρήσης διαλυμάτων καθαρισμού.



Εικ 18. Αντικατάσταση του πλαστικού τμήματος των σφαιρικών συνδέσμων στο ιατρείο



Εικ 19. Φθορά των σφαιρικών κεφαλών από μακροχρόνια ανεξέλεγκτη χρήση της οδοντοστοιχίας και εναποθέσεις λόγω φτωχής στοματικής υγιεινής.

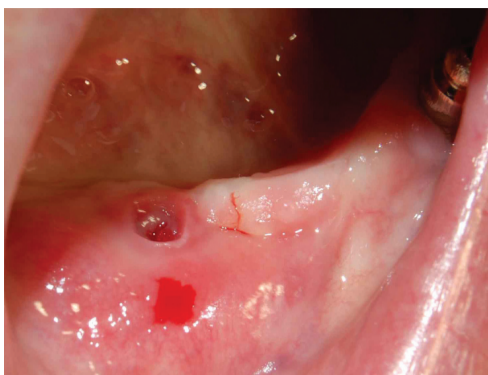

Εικ 20. Υπερπλασία στους περιεμφυτευματικούς ιστούς από χρόνια μηχανικό τραυματισμό της περιοχής.

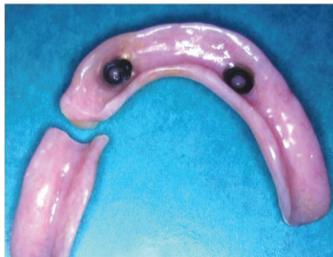
ψη μηχανοποδοχέων του περιοδοντίου, η απουσία δηλαδή ενός αξιόπιστου τασεοθεραπευτικού μηχανισμού ανάσχεσης των υπερβολικών φορτίσεων, μπορεί να οδηγήσει στην ανάπτυξη καταστροφικών δυνάμεων που εκδηλώνονται με τα παραπάνω προβλήματα. Κάτι που επίσης διαφεύγει της προσοχής των οδοντιάτρων είναι η πιθανή επίδραση των στοματικών διαλυμάτων και των καθαριστικών των οδοντοστοιχιών στα πλαστικά μέρη των συνδέσμων καθώς και η γρηγορότερη φθορά τους στην περίπτωση που δεν υπάρχει σχετική παραλληλότητα των δύο εμφυτευμάτων.

**Πρόληψη και αντιμετώπιση**

Η κυρίως βλενογόνα στήριξη της επένθετης οδοντοστοιχίας επιβάλλει την αναπροσαρμογή της βάσης ανάλογα με τον ρυθμό απορρόφησης της φατνιακής ακρολοφίας. Αμέλεια στο

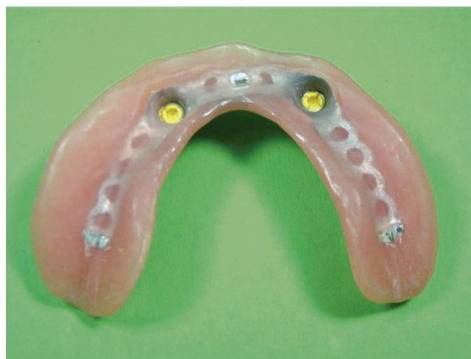

Εικ 21. Η μερική αποκοκλίωση της βίδας συγκράτησης οδήγησε στην ανάδυση του διαβλενογονίου τμήματος και την πλήρωση του κενού χώρου από μαλακούς ιστούς.



Εικ 22. Κάταγμα της ακρυλικής βάσης και φθορά των ελαστικών συγκρατητικών δακτυλίων (o-rings) του συνδέσμου.

συγκεκριμένο θέμα συνήθως οδηγεί σε ανεπαρκή στήριξη της ακρυλικής βάσης και ανάπτυξη υπερβολικών μοχλεύσεων στα εμφυτεύματα. Η αποκοκλίωση και θραύση της βίδας των κολοβωμάτων προλαμβάνεται με την εφαρμογή της προβλεπόμενης ροπής κατά την



Εικ 23. Χυτή μεταλλική ενίσχυση ενσωματωμένη στην ακρυλική βάση της οδοντοστοιχίας.

αρχική κοκλίωση (συνήθως 20-30 N) καθώς και με τους τακτικούς επανελέγχους με βαθμονομημένα κασάνια. Οι συχνές θραύσεις της ακρυλικής βάσης της οδοντοστοιχίας αποτελούν ένδειξη για μεταλλική ενίσχυση, αν και η τελευταία δεν είναι πάντοτε επιβεβλημένη (Εικ. 23). Η ανάπτυξη υπερπλασιών στους περιεμφυτευματικούς ιστούς των κολοβωμάτων επιβάλλει τον έλεγχο της στοματικής υγιεινής και την πιθανότητα μηχανικού τραυματισμού των ιστών από τμήματα της οδοντοστοιχίας ή των συνδέσμων. Επίσης ελέγχεται η επαρκής προβολή από τους ιστούς του διαβλενογονίου τμήματος και σε αντίθετη περίπτωση επιβάλλεται η αντικατάστασή του. Τέλος, η φθορά των συγκρατητικών στοιχείων αντιμετωπίζεται εύκολα με την αλλαγή τους συνήθως στο χώρο του ιατρείου.

### Στοματική υγιεινή

Η επένθετη επιεμφυτευματική οδοντοστοιχία προσφέρεται λόγω της απλής σχεδίασής της για καλή στοματική υγιεινή, κάτι που όμως δεν συμβαίνει συχνά στην πράξη λόγω της συνήθως χαμηλής συμμόρφωσης των ηλικιωμένων. Σε αυτές τις περιπτώσεις η εμπλοκή των φροντιστών είναι απαραίτητη.

### Νευρομυϊκή προσαρμογή

Η προσαρμογή και ο έλεγχος των οδοντοστοιχιών είναι ένας πολυσύνθετος νευροφυσιολογικός μηχανισμός που εκδηλώνεται κλινικά με την εξειδικευμένη κινητική συμπεριφορά των μυών που συνθέτουν το μυϊκό περιβάλλον της οδοντοστοιχίας (γλώσσα, χείλη, παρειά). Πρόκειται για χρόνο-εξαρτώμενη δεξιότητα με ατομικά χαρακτηριστικά. Στην πράξη αυτό σημαίνει ότι ένας ασθενής που για χρόνια χρησιμοποιεί συμβατικές οδοντοστοιχίες, θα προσαρμοσθεί σχεδόν αμέσως και στις επένθετες επιεμφυτευματικές, που ούτως ή άλλως αποτελούν έναν ψηλότερο σχεδιαστικό αναβαθμό της ίδιας εργασίας. Αντίθετα η μετάβαση από μια μερική κωδότητα στην ολική κωδότητα έστω και με την τοποθέτηση δύο εμφυτευμάτων, δεν είναι πάντα εύκολη, όπως ίσως πολλοί εικάζουν. Χρειάζεται υπομονή και ενθάρρυνση του ασθενή που όχι σπάνια έχει «χτίσει» μη ρεαλιστικές προσδοκίες, κυρίως λόγω του κόστους αλλά και της πολυπλοκότητας της θεραπείας.

Το φωτογραφικό υλικό προέρχεται από το προσωπικό αρχείο του συγγραφέα

### Βιβλιογραφία

- Zarb G. Proceedings. Toronto Conference on Osseointegration in Clinical Dentistry. St Louis, CV Mosby, 1983.
- The McGill Consensus Statement on Overdentures. May 24-25, 2002. In Fein J. and Carlsson G. Implant Overdentures. Quintessence, 2003.
- Καρκαζής Η. Συμβατικές επένθετες οδοντοστοιχίες. Ένα διαχρονικό όπλο στα χέρια του οδοντιάτρου. Οδοντιατρικό Βήμα. Φεβρουάριος 2010.
- Naert I et al. Prosthetic aspects of osseointegrated fixtures supporting overdentures. A four year report. J Prosthet Dent 1991;65:071-80.
- Karkazis H. EMG activity of the masseter muscle in implant supported overdenture wearers during chewing of hard and soft food. Journal of Oral Rehabilitation 2002 29; 986-991.
- Karkazis H, Kossioni A. Surface EMG activity of the masseter muscle in denture wearers during chewing of hard and soft food. 1998, J Oral Rehab 25:8-14.
- Suhail Ali Al-Ghaffli, Michalakos K et al. The in vitro effect of different implant angulations and cyclic dislodgement on the retentive properties of an overdenture attachment system. J Prosthet Dent 2009; 102:140-147.
- Caroline Tram Nguyen et al. The Effect of Denture Cleansing Solutions on the Retention of Pink Locator Attachments: An in Vitro Study. Journal of Prosthodontics 19 (2010), 226-230.
- Καρκαζής Η., Πολυζώης Γ. Εισαγωγή στη γηροδοντιατρική και γναθοπροσωπική προσθετική. Μπουνισέλ. Ανάπτυξη β έκδοσης. Αθήνα. 2002.
- Καρκαζής Η. Προσθετική αποκατάσταση ολικής κωδότητας. Σε: Αλεξανδρίδης Κ. Εισαγωγή στην εμφυτευματολογία σελ. 107. Λίτσας. Αθήνα 2003.
- Γιαννικάκης Σ, Καρκαζής Η. Προσθετική εμφυτευμάτων. Εργαστήριο. Μπουνισέλ. Αθήνα 2007.

# Οστική ανάπλαση στην οδοντιατρική εμφυτευματολογία

**Το παγκόσμιο best seller του Fouad Khoury αναμένεται να κυκλοφορήσει σύντομα και στην ελληνική γλώσσα**

Επιστημονική επιμέλεια: **Νικόλαος Σ. Σουκαράς** Επίκουρος Καθηγητής ΕΚΠΑ  
Μετάφραση: **Στάθης Καρατζογιάννης** οδοντίατρος

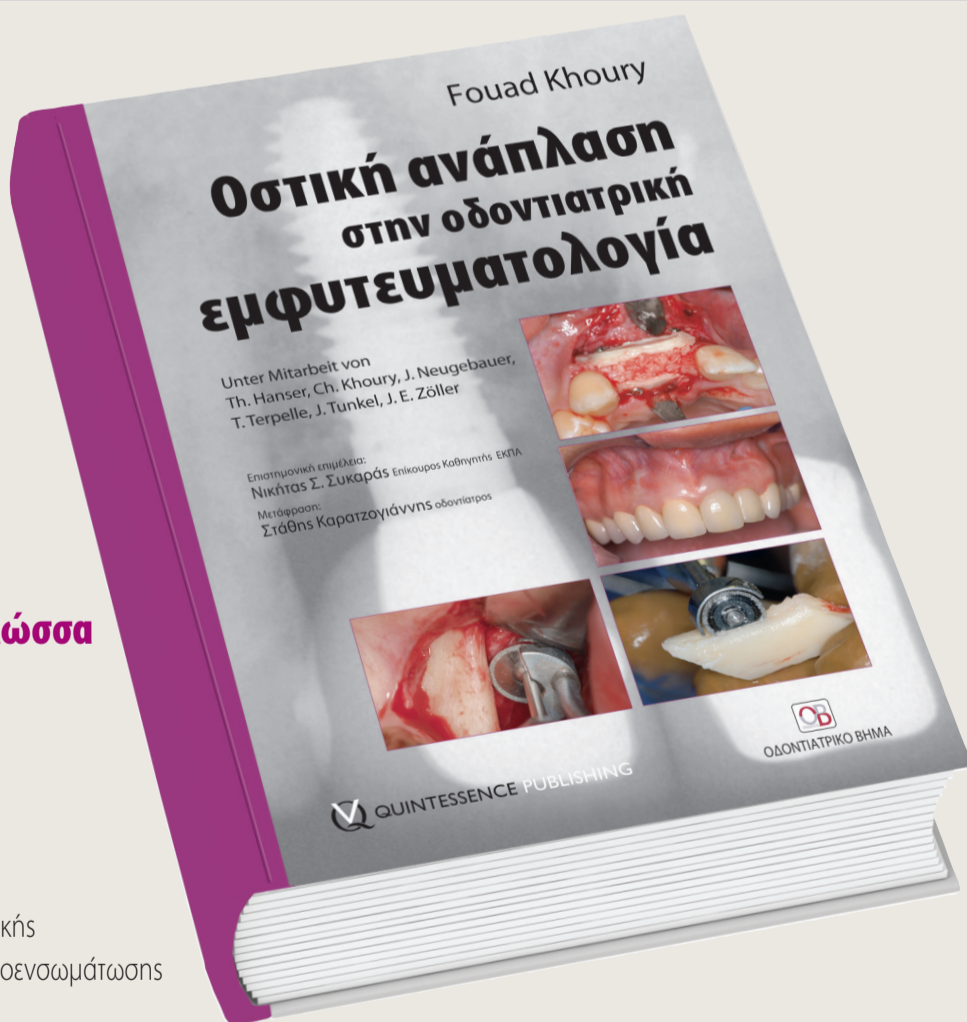Το οστικό μόσχευμα αποτελεί σήμερα ένα από τα πιο βασικά κεφάλαια στην οδοντιατρική εμφυτευματολογία.

Το βιβλίο Οστική ανάπλαση στην οδοντιατρική εμφυτευματολογία των εκδόσεων Quintessence, με 530 σελίδες και 1.800 έγχρωμες φωτογραφίες, περιγράφει και αναλύει τις πιο σύγχρονες τεχνικές μεταμόσχευσης στη χειρουργική των εμφυτευμάτων. Για το λόγο αυτό αποτελεί ένα εγχειρίδιο πραγματικά μοναδικό.

Σύντομα θα κυκλοφορήσει στην ελληνική γλώσσα από τις εκδόσεις «Ο.Β.». Μάλιστα, η ελληνική μετάφραση βασίζεται στην τελευταία γερμανική έκδοση Augmentative Verfahren in der Implantologie του συγγραφέα Fouad Khoury, η οποία κυκλοφόρησε το 2009 και σήμερα έχει γίνει παγκόσμιο best seller.

### Στο βιβλίο αναλύονται:

- οι βιολογικές βάσεις της οστικής μεταμόσχευσης και της οστεοενσωμάτωσης των εμφυτευμάτων
  - η διάγνωση και το σχέδιο θεραπείας των επεμβάσεων
  - η διαχείριση των μαλακών ιστών στη χειρουργική των οστικών μοσχευμάτων και των εμφυτευμάτων
  - η μεταμόσχευση με ενδοστοματικά και εξωστοματικά οστικά μοσχεύματα και η οστεογένεση
  - η ενσωμάτωση μετά από σύνθετες εμφυτευματικές και προσθετικές αποκαταστάσεις
  - οι επιπλοκές και οι κίνδυνοι που ενδέχεται να προκύψουν
- Το βιβλίο Οστική ανάπλαση στην οδοντιατρική εμφυτευματολογία αποτελεί σημείο αναφοράς για κάθε εμφυτευματολόγο, γναθοχειρουργό και, φυσικά, για κάθε οδοντίατρο που ενδιαφέρεται για το συγκεκριμένο επιστημονικό πεδίο.



Η ελληνική έκδοση αναμένεται να κυκλοφορήσει σύντομα. Η τιμή του βιβλίου στη Γερμανία ανέρχεται σε 280 ευρώ. Ωστόσο, το «Ο.Β.», λαμβάνοντας υπόψη τις δύσκολες οικονομικές συγκυρίες, δίνει την ευκαιρία σε όσους το προπαραγγέλουν να προμηθευτούν το επιστημονικό αυτό σύγγραμμα μόνο με 160 ευρώ.

Για περισσότερες πληροφορίες, μπορείτε να επικοινωνείτε με τις εκδόσεις «Ο.Β.» στα τηλέφωνα: 210 3814939, 210 3809495