

ΒΑΣΙΚΕΣ ΧΕΙΡΟΥΡΓΙΚΕΣ ΠΡΑΞΕΙΣ – ΥΠΟΣΤΗΡΙΞΗ ΑΣΘΕΝΟΥΣ

ΛΑΜΠΡΟΣ Π. ΓΚΟΥΤΖΑΝΗΣ
ΕΠΙΚΟΥΡΟΣ ΚΑΘΗΓΗΤΗΣ

ΚΛΙΝΙΚΗ ΣΤΟΜΑΤΙΚΗΣ ΚΑΙ ΓΝΑΘΟΠΡΟΣΩΠΙΚΗΣ ΧΕΙΡΟΥΡΓΙΚΗΣ
ΟΔΟΝΤΙΑΤΡΙΚΗ ΣΧΟΛΗ ΕΚΠΑ

ΕΙΣΑΓΩΓΗ

Η Γενική Χειρουργική
είναι ο Κορμός όλων των Χειρουργικών Ειδικοτήτων
Εκπαίδευση στις βασικές αρχές

- Χειρουργικής τεχνικής
- Περιεγχειρητικής φροντίδας
- Παθοφυσιολογίας τραύματος και επούλωσης
- Αντιμετώπισης πολυτραυματία
- Υποστήριξης βαρέως πασχόντων
- Μετεγχειρητικών επιπλοκών
- Μετεγχειρητικών λοιμώξεων
- Μετάγγισης
- Πρόληψης και αντιμετώπισης θρομβοεμβολικής νόσου

Χειρουργικές Ειδικότητες

Αγγειοχειρουργική

Γενική Χειρουργική

Γυναικολογία

Θωρακοχειρουργική

Καρδιοχειρουργική

Νευροχειρουργική

Ορθοππεδική

Ουρολογία

Παιδοχειρουργική

Πλαστική χειρουργική

Στοματική και Γναθοπροσωπική Χειρουργική

Ωτορινολαρυγγολογία

Κλινική Γενικής Χειρουργικής

Παθήσεις χοληφόρων

Κήλες

Παθήσεις λεπτού και παχέως εντέρου

Επείγοντα χειρουργικά περιστατικά

(οξεία σκωληκοειδίτιδα, διάτρηση
τραύμα)

Θυρεοειδής

Μαστός

Λοιμώξεις δέρματος

Παθήσεις πρωκτού

Αγγειακά συμβάματα

Παθήσεις στομάχου

Παθήσεις παγκρέατος

Παθήσεις ήπατος

ΧΕΙΡΟΥΡΓΙΚΕΣ ΠΡΑΞΕΙΣ - ΕΝΕΡΓΕΙΕΣ

ΑΣΗΨΙΑ

ΑΝΑΙΣΘΗΣΙΑ

ΧΕΙΡΙΣΜΟΣ ΧΕΙΡΟΥΡΓΙΚΩΝ ΕΡΓΑΛΕΙΩΝ

ΣΧΕΔΙΑΣΜΟΣ ΤΟΜΩΝ

ΑΝΑΠΤΥΞΗ ΚΡΗΜΝΩΝ

ΠΑΡΑΣΚΕΥΗ ΙΣΤΩΝ

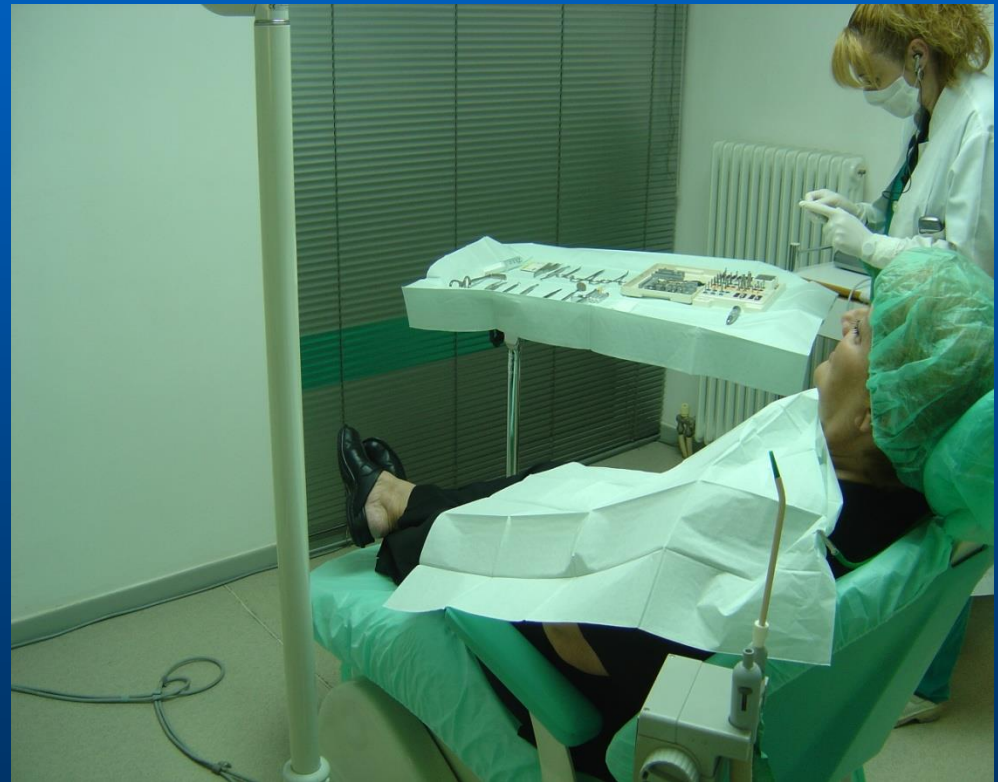ΑΙΜΟΣΤΑΣΗ

ΣΥΡΡΑΦΗ

ΠΕΡΙΠΟΙΗΣΗ ΤΡΑΥΜΑΤΟΣ

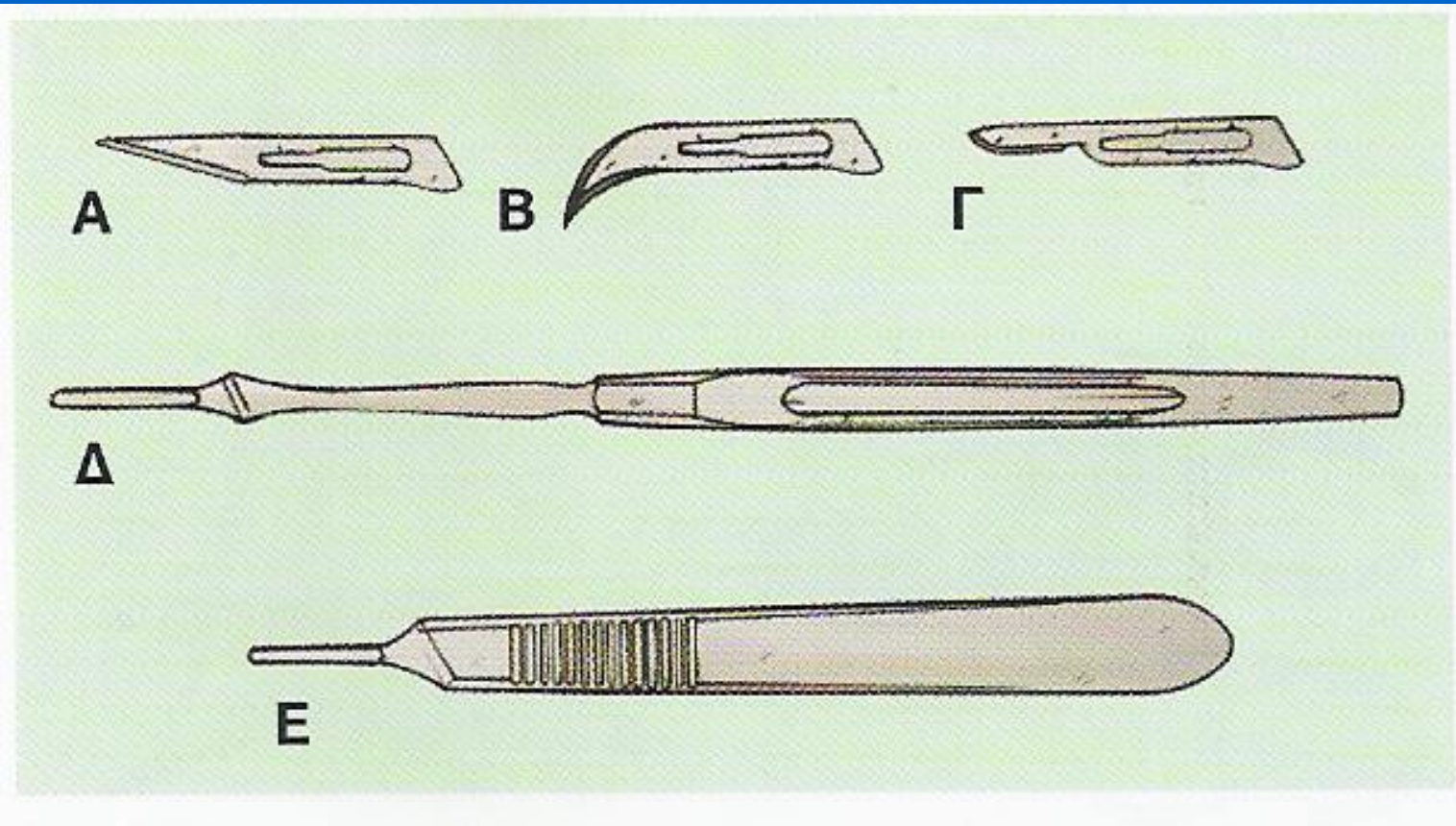
ΑΝΤΙΣΗΨΙΑ ΣΤΗΝ ΟΔΟΝΤΙΑΤΡΙΚΗ

- Αντισηψία του δέρματος γύρω από τη στοματική κοιλότητα με κατάλληλο διάλυμα
- Κάλυψη με αποστειρωμένα οθόνια
- Πλύσεις του στόματος με αντισηπτικό διάλυμα (πχ 0,2% διάλυμα χλωρεξιδίνης για ένα περίπου λεπτό).



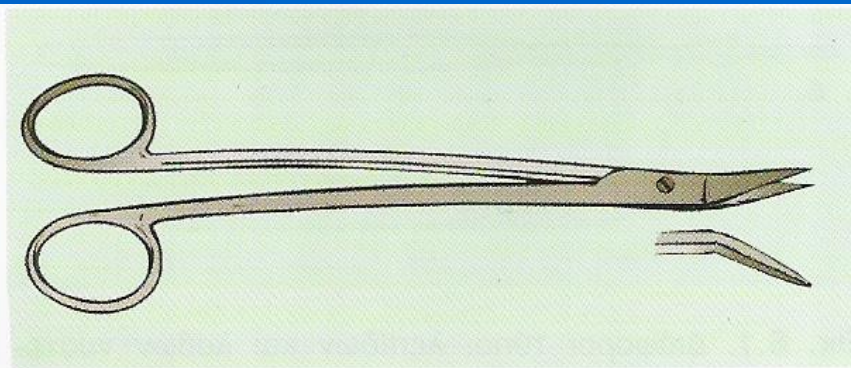
ΕΙΣΑΓΩΓΗ

ΕΡΓΑΛΕΙΑ

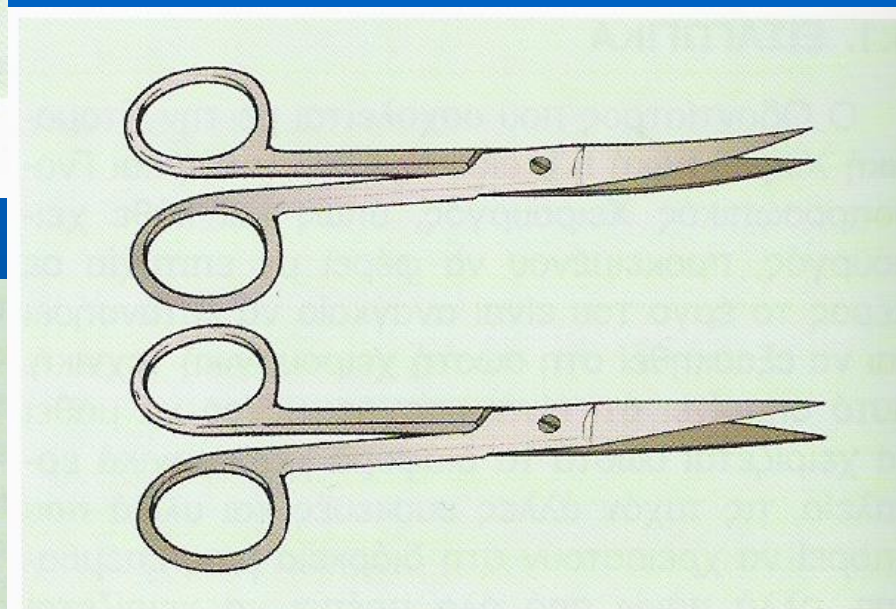


Διάφοροι τύποι λεπίδων και λαβών νυστεριών. Α. Λεπίδα Νο 11. Β. Λεπίδα Νο 12. Γ. Λεπίδα Νο 15. Δ. Λαβή Νο 7. Ε. Λαβή Νο 3.

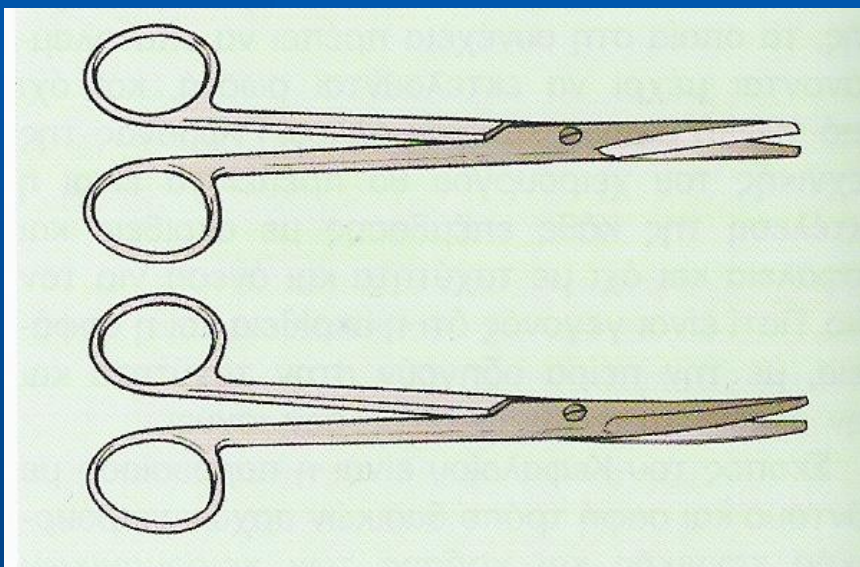
Από: Αγγελόπουλος - Αλεξανδρίδης: Σύγχρονη Στοματική και Γναθοπροσωπική Χειρουργική, Αθήνα 2004



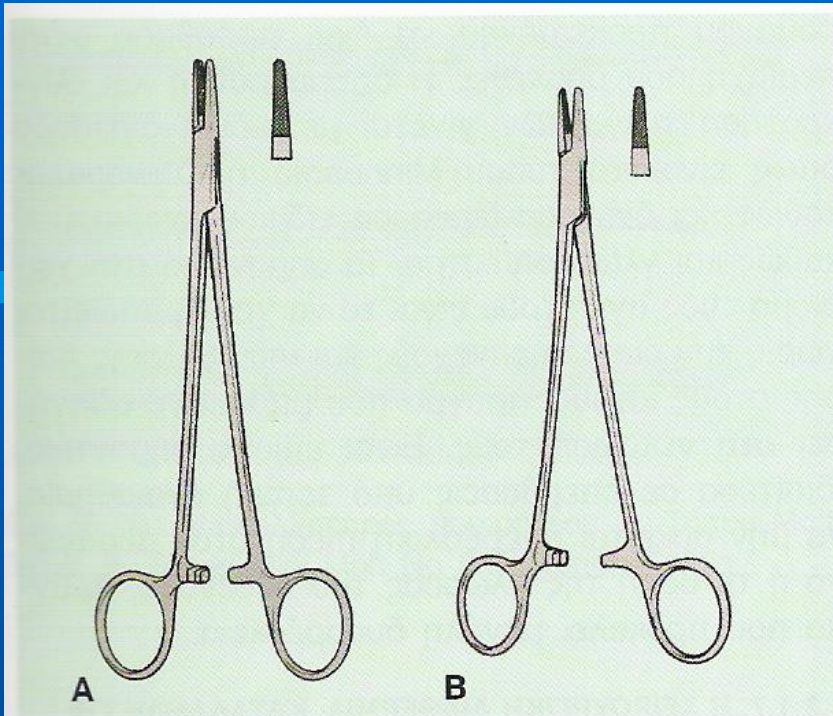
Ψαλίδι παρασκευής ιστών τύπου Dean.



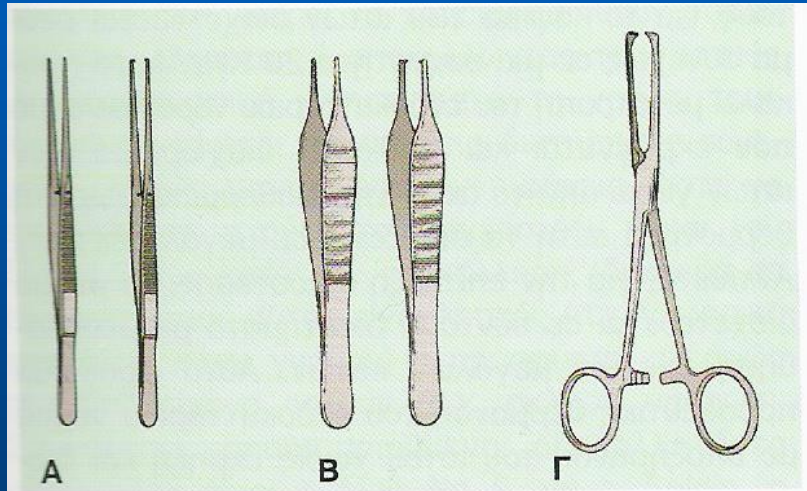
Ψαλίδια τύπου Mayo.



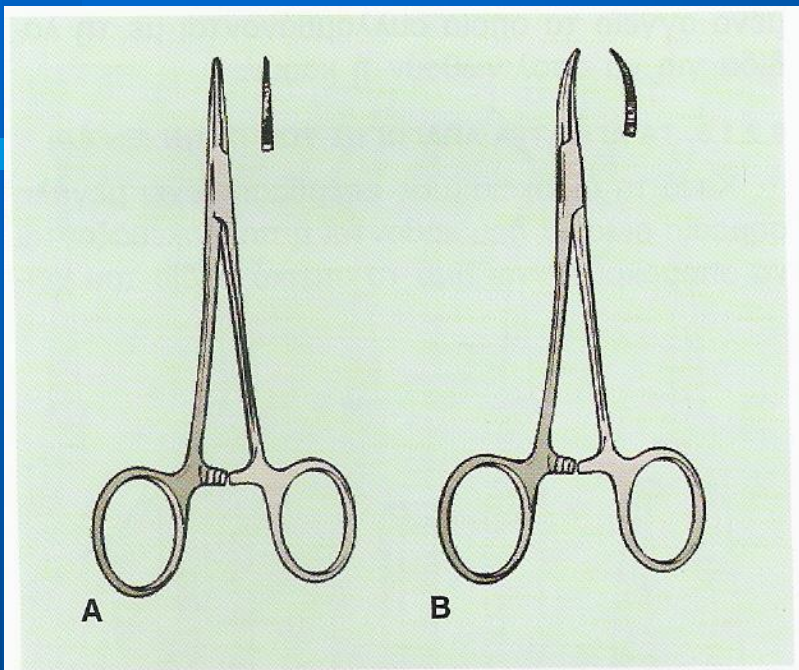
Ευθύ και κυρτό ψαλίδι κοπής ραμμάτων



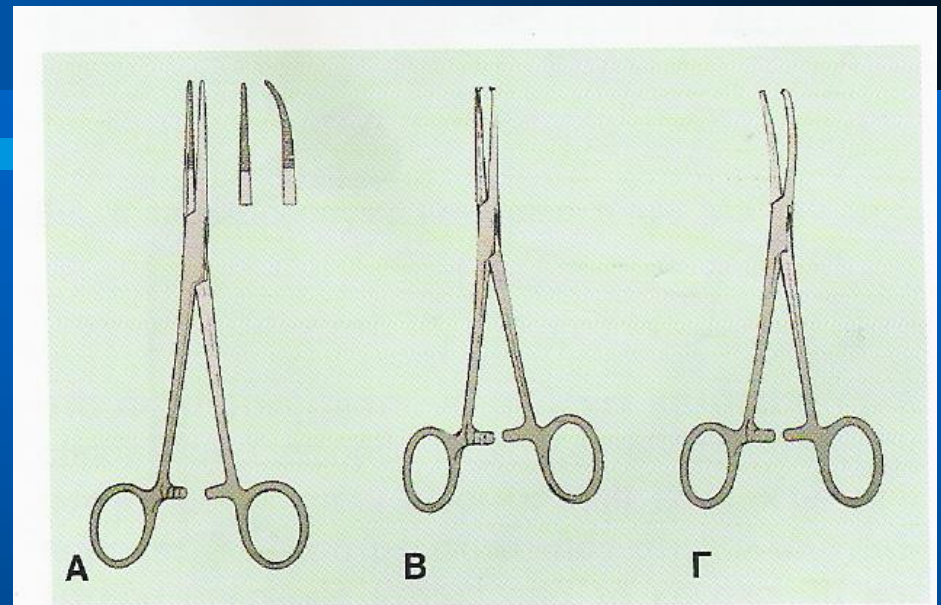
Βελονοκάτοχα τύπου Hegar Mayo.



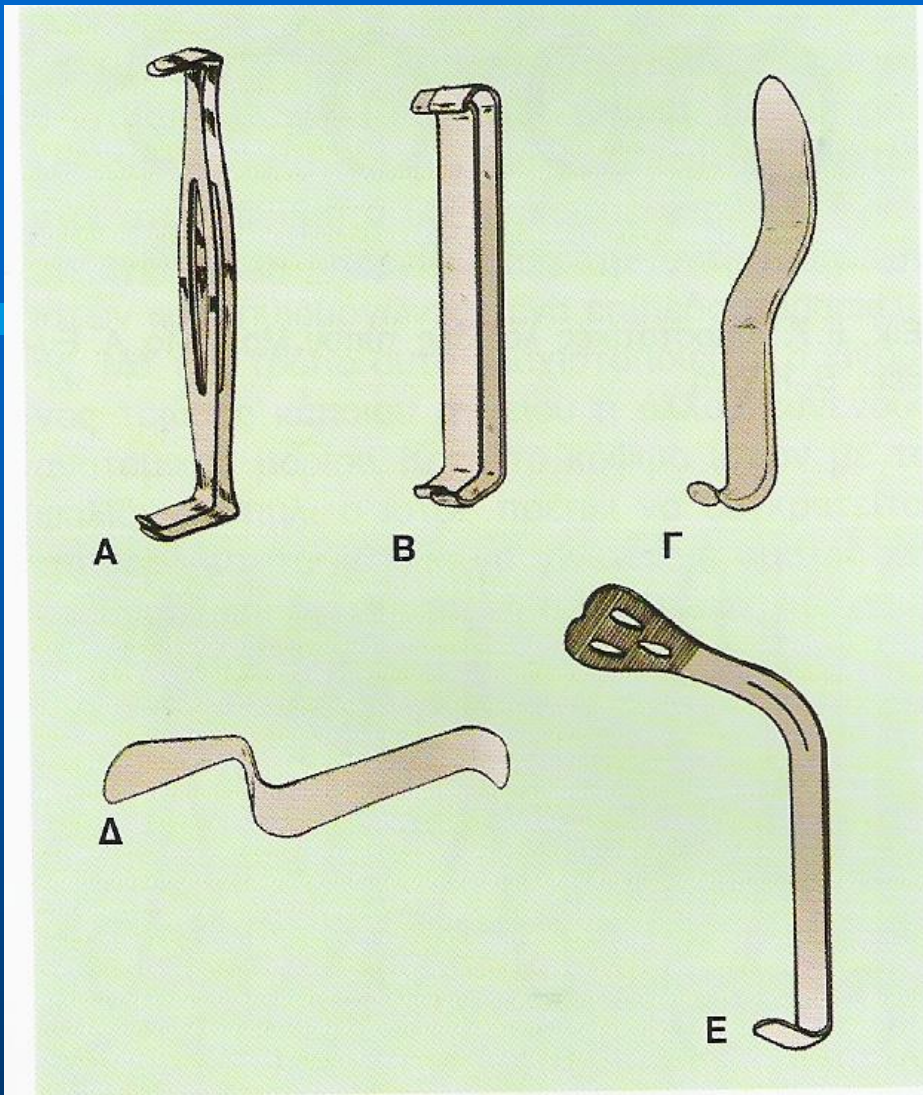
Λαβίδες παρασκευής ιστών. Α. Ανατομικές λαβίδες παρασκευής ιστών. Β. Χειρουργικές λαβίδες παρασκευής ιστών. Γ. Λαβίδα τύπου Allis.



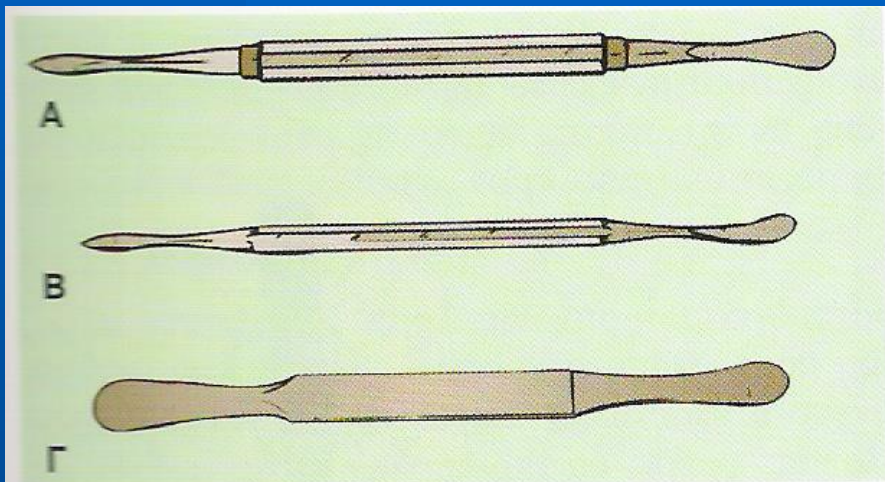
Αιμοστατικές λαβίδες τύπου Mosquito. Α. Ευθεία. Β. Κυρτή



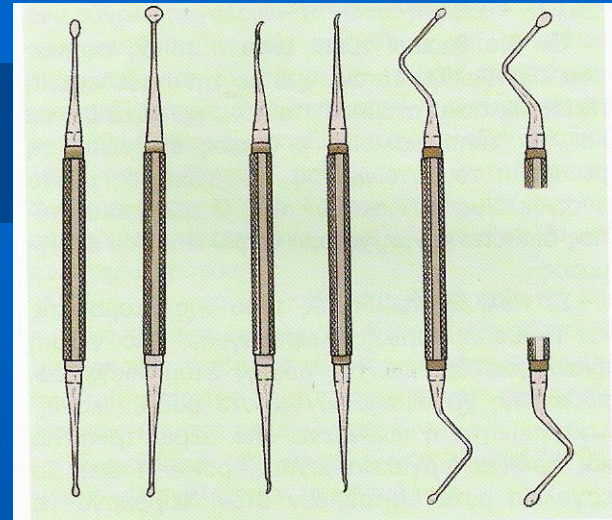
Λαβίδες συγκράτησης ιστών. Α. Λαβίδα τύπου Kelly. Β. Ευθεία λαβίδα τύπου Kocher. Γ. Κυρτή λαβίδα τύπου Kocher.



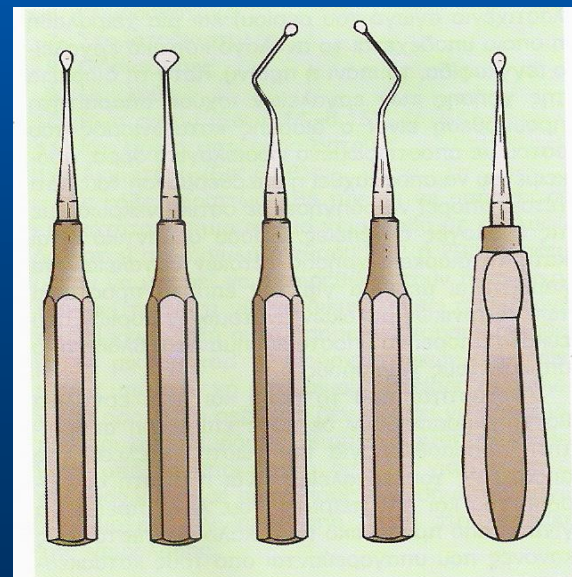
..... Άγκιστρα απαγωγής ιστών. Α. Τύπου Army-Navy. Β. Τύπου Farabeuf. Γ. Τύπου Minnesota. Δ. Τύπου Bishop. Ε. Γλωσσοκάτοχο τύπου Wieder.



Αποκολλητήρες περιostίου. Α. Τύπου Molt No 9. Β. Τύπου Mini Molt No 9. Γ. Τύπου Seldin.



. Ευθεία και κυρτά κοχλιάρια.



Χειρουργικά κοχλιάρια τύπου Molt.

ΒΑΣΙΚΕΣ ΑΡΧΕΣ ΕΓΧΕΙΡΗΤΙΚΗΣ ΤΕΧΝΙΚΗΣ

- Άριστη γνώση χειρουργικής ανατομίας
- Επιλογή τομών που προσφέρουν
 - Δυνατότητα γρηγορότερης επουλώσεως
 - Μικρότερο μετεγχειρητικό πόνο
 - Καλύτερο αισθητικό αποτέλεσμα
 - Άνετη προσπέλαση
- Σεβασμός ιστών και ανατομικών δομών
- Ήπιοι χειρισμοί
- Επιμελής αιμόσταση
- Τοποθέτηση παροχέτευσης εάν ενδείκνυται
- Προσεκτική συρραφή

ΒΑΣΙΚΕΣ ΑΡΧΕΣ ΣΧΕΔΙΑΣΜΟΥ ΤΟΜΩΝ ΚΑΙ ΑΝΑΠΤΥΞΗΣ ΚΡΗΜΝΩΝ

Ως κρημνός ορίζεται τμήμα ιστών το οποίο έχει αποσπαστεί χειρουργικά από τα γύρω ανατομικά μόρια, είτε πλήρως (ελεύθερος κρημνός), είτε μερικώς (μισχωτός κρημνός). Η ονοματολογία των κρημνών βασίζεται στους ιστούς που περιλαμβάνουν.

Ενδοστοματικά ο συχνότερα αναπτυσσόμενος κρημνός είναι ο βλεννογονοπερισστικός.

ΒΑΣΙΚΕΣ ΑΡΧΕΣ ΣΧΕΔΙΑΣΜΟΥ ΤΟΜΩΝ ΚΑΙ ΑΝΑΠΤΥΞΗΣ ΚΡΗΜΝΩΝ

ο κρημνός πρέπει να εξασφαλίζει
ικανοποιητικό χειρουργικό πεδίο



καλή ορατότητα

επαρκή προσπέλαση

ανεμπόδιστη αφαίρεση βλάβης

προστασία παρακειμένων ιστών

ΒΑΣΙΚΕΣ ΑΡΧΕΣ ΣΧΕΔΙΑΣΜΟΥ ΤΟΜΩΝ ΚΑΙ ΑΝΑΠΤΥΞΗΣ ΚΡΗΜΝΩΝ

εξασφάλιση βιωσιμότητας κρημνού



- ευρεία βάση
- συμμετοχή περιουσιού
- επαρκής οστική βάση
- ελάχιστη τάση ιστών

ΒΑΣΙΚΕΣ ΑΡΧΕΣ ΣΧΕΔΙΑΣΜΟΥ ΤΟΜΩΝ ΚΑΙ ΑΝΑΠΤΥΞΗΣ ΚΡΗΜΝΩΝ

προστασία ανατομικών στοιχείων της περιοχής της επέμβασης

- προσωπικό νεύρο και κλάδοι του
- επίσημα αγγεία που δεν προορίζεται να απολινωθούν
- γενειακό νεύρο
- γλωσσικό νεύρο
- υποκόγχιο νεύρο
- υπερώια αγγεία
- σιαλοφόροι πόροι
- σιαλικές θηλές

ΒΑΣΙΚΕΣ ΑΡΧΕΣ ΣΧΕΔΙΑΣΜΟΥ ΤΟΜΩΝ ΚΑΙ ΑΝΑΠΤΥΞΗΣ ΚΡΗΜΝΩΝ

Βασικές τεχνικές διενέργειας τομών και ανάπτυξης κρημνών

- Η τομή περιλαμβάνει σε βάθος τους ιστούς που θα συμμετέχουν στον κρημνό.
- Η παρασκευή των ιστών γίνεται με τη χρήση mosquito ή φαλιδιού ιστών στο επιθυμητό ανατομικό επίπεδο.
- Στην περίπτωση των κρημνών που περιλαμβάνουν το περιόστεο, η υποπερισστική παρασκευή γίνεται με τη χρήση αποκολλητήρα περιοστέου.

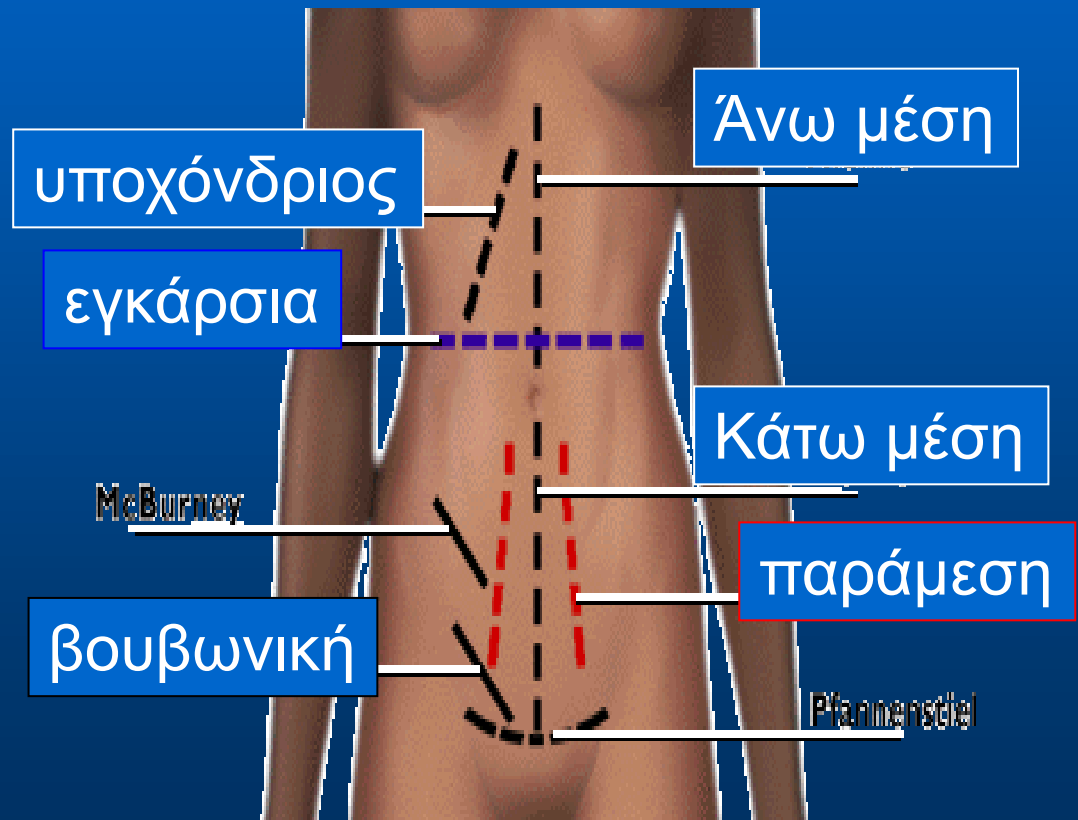
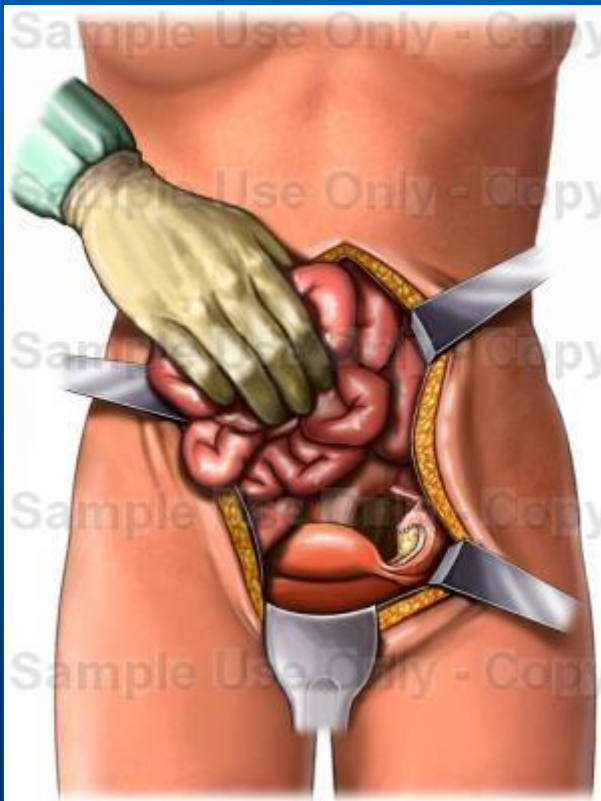ΒΑΣΙΚΕΣ ΑΡΧΕΣ ΣΧΕΔΙΑΣΜΟΥ ΤΟΜΩΝ ΚΑΙ ΑΝΑΠΤΥΞΗΣ ΚΡΗΜΝΩΝ

Βασικές τεχνικές διενέργειας τομών

- για παρασκευή βλεννογονοπεριόστου κρημνού η κίνηση της λεπίδας γίνεται σε συνεχή επαφή με το οστό
- σε περιοχές όπου υπάρχουν μαλακοί ιστοί κάτω από το βλεννογόνο και όχι οστό, διατέμνεται μόνο ο βλεννογόνος
- για παρασκευή τραπεζοειδούς ή τριγωνικού κρημνού, τα κάθετα άκρα του κρημνού πρέπει να αρχίζουν περίπου από την ουλοπαραρειακή αύλακα και να καταλήγουν στις μεσοδόντιες θηλές των ούλων
- Για διενέργεια ευθείας ή τοξοειδούς τομής πρέπει να λαμβάνεται πρόνοια ώστε να απέχει τουλάχιστον 0,5 εκ. από τα ελεύθερα ούλα

Χειρουργικές Τομές

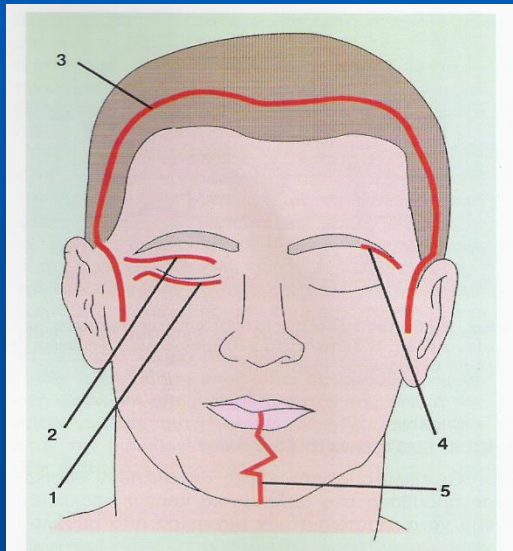
Κοιλιά: μέση τομή



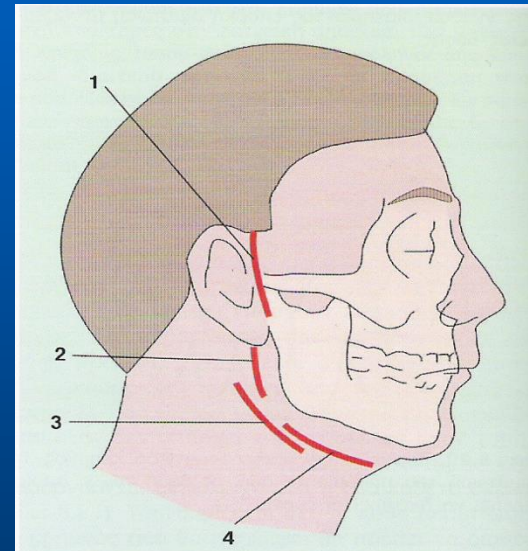
Από: Δ. Πρωταγόρας: Η έννοια της Γενικής Χειρουργικής.
Βασική ορολογία

ΕΙΔΗ ΤΟΜΩΝ

ΕΞΩΣΤΟΜΑΤΙΚΕΣ ΤΟΜΕΣ



Εξωστοματικές τομές για πρόσβαση στο σπλαγχνικό κρανίο. 1. Υποβλεφαριδική τομή. 2. Τομή τύπου θλεφαροπλαστικής. 3. Στεφανιαία τομή. 4. Διαοφρική τομή. 5. Τομή διάσχισης του κάτω χείλους (lip split).



Εξωστοματικές τομές για πρόσβαση στο σπλαγχνικό κρανίο. 1. Προωτιαία τομή. 2. Οπισθογονάθια τομή. 3. Υπογονάθια τομή τύπου Risdon. 4. Υπογονάθια τομή.

Από: Αγγελόπουλος - Αλεξανδρίδης: Σύγχρονη Στοματική και Γναθοπροσωπική Χειρουργική, Αθήνα 2004

ΑΙΜΟΣΤΑΣΗ

ΡΑΜΜΑΤΑ

ΒΕΛΟΝΕΣ

ΣΥΡΡΑΦΗ

ΕΙΔΗ ΡΑΦΩΝ

ΠΕΡΙΠΟΙΗΣΗ ΤΡΑΥΜΑΤΟΣ

ΑΦΑΙΡΕΣΗ ΡΑΜΜΑΤΩΝ

ΑΙΜΟΣΤΑΣΗ

ΑΙΜΟΣΤΑΣΗ ΜΑΛΑΚΩΝ ΜΟΡΙΩΝ

- ΑΠΟΛΙΝΩΣΗ
- ΣΤΑΘΕΡΗ ΚΑΙ ΠΑΡΑΤΕΤΑΜΕΝΗ ΠΙΕΣΗ
- ΕΦΑΡΜΟΓΗ ΔΙΑΘΕΡΜΙΑΣ
- ΤΥΦΛΗ ΑΠΟΛΙΝΩΣΗ
- ΕΦΑΡΜΟΓΗ ΑΙΜΟΣΤΑΤΙΚΟΥ ΥΛΙΚΟΥ

ΑΙΜΟΣΤΑΣΗ ΟΣΤΙΚΩΝ ΜΟΡΙΩΝ

- ΣΥΜΠΙΕΣΗ
- ΕΦΑΡΜΟΓΗ ΔΙΑΘΕΡΜΙΑΣ
- ΑΙΜΟΣΤΑΤΙΚΑ ΥΛΙΚΑ-ΟΣΤΙΚΟΣ ΚΗΡΟΣ

ΤΗΣ ΕΠΕΜΒΑΣΗΣ ΕΧΕΙ ΠΡΟΗΓΗΘΕΙ ΠΡΟΣΕΚΤΙΚΗ ΛΗΨΗ ΙΣΤΟΡΙΚΟΥ
ΓΙΑ ΠΙΘΑΝΗ ΑΙΜΟΡΡΑΓΙΚΗ ΔΙΑΤΑΡΑΧΗ

Χειρουργική τεχνική αιμόσταση

Διάχυτη αιμορραγία:

Πίεση με γάζες (=επιπωματισμός)

Αιμοστατικά υλικά (σπόγγοι, κόλλες, μεμβράνες)

Αφαίρεση οργάνου

Χειρουργική τεχνική αιμόσταση

Αιμορραγία από αγγείο

Απολίνωση* αγγείου με

Ράμμα

Κλιπ

Κάποια Μορφή ενέργειας

(διαθερμία ρεύματος, υπερήχων)

Συρραφή – Σύγκλειση τραύματος

Χειρουργική τεχνική - παρασκευή ιστών

Διεγχειρητικοί χειρισμοί που έχουν ως στόχο την αποκάλυψη και ταυτοποίηση ανατομικών στοιχείων που σχετίζονται με την αφαίρεση ή επιδιόρθωση του οργάνου στόχου

Παράδειγμα:

κατά την χολοκυστεκτομή πρέπει να παρασκευαστούν

(α) η κυστική αρτηρία

(β) ο κυστικό πόρος

Κατά την επέμβαση βουβωνοκήλης

Παρασκευάζεται ο σάκκος και ο σπερματικός τόνος με τα στοιχεία του

ΡΑΜΜΑΤΑ

Απορροφήσιμα Ράμματα Βασικές πρώτες ύλες

Ράμμα	Πρώτη Ύλη
Χειρουργικό "cat gut" Απλό Χρωμιωμένο Ταχείας απορρόφησης	Υποβλεννογόنيος χιτώνας εντέρου προβάτου ή ορογόνοσ χιτώνας εντέρου βοός
Πολυγαλακτίνη 910 Μη επενδεδυμένη (uncoated) [†] Επενδεδυμένη (coated) [‡]	Συμπολυμερές γλυκολίδιου & λακτίδιου με επένδυση (αν υπάρχει) πολυγαλακτίνης 370 και στεαρικού ασβεστίου
Πολυγλυκολικό οξύ	Ομοπολυμερές γλυκολίδιο
Πολυγλυκαπρόνη 25 ^Δ	Συμπολυμερές γλυκολίδιου και Ε-καπρολακτόνης
Πολυγλυκονικό	Συμπολυμερές γλυκολίδιου και ανθρακικό τριμεθυλένιο
Πολυδιοξανόνη [§]	Πολυεστέρας πολυ (π-διοξανόνης)

[†] Ράμμα VICRYL* (πολυγαλακτίνη 910)

[‡] Επενδεδυμένο (coated) VICRYL* (πολυγαλακτίνη 910)

^Δ Ράμμα MONOCRYL* (πολυγλυκαπρόνη 25)

[§] Ράμμα PDS* (πολυδιοξανόνη)

* Σήμα κατατεθέν της ETHICON INC.

Μη απορροφήσιμα ράμματα Πρώτες ύλες

Ράμμα	Πρώτη ύλη
Χειρουργική μέταξα	Ακατέργαστη μέταξα από μεταξοσκώληκα
Σύρμα από ανοξείδωτο χάλυβα	Ειδικά κατασκευασμένο κράμμα από σίδηρο-χρώμιο- νικέλιο-μολυβδένιο
Νάιλον [†]	Πολυμερές πολυαμίδης
Ινα πολυεστέρα μή επενδεδυμένη (non coated) [‡] επενδεδυμένη(coated) ^Δ	Πολυμερές πολυαιθυλενικού τερεφθαλικού οξέος (μπορεί να είναι επενδεδυμένο)
Πολυπροπυλένιο [§]	Πολυμερές προπυλενίου

[†] ETHILON*, νάιλον ράμμα

[†] NUROLON*, νάιλον ράμμα

[‡] MERSILENE*, ράμμα πολυεστερικής ίνας

^Δ ETHIBOND*-EXTRA*, ράμμα πολυεστέρα

[§] PROLENE*, ράμμα πολυπροξυλενίου*

Σήμα κατατεθέν της ETHICON, INC.

ΡΑΜΜΑΤΑ

ΓΕΝΙΚΕΣ ΑΡΧΕΣ ΕΠΙΛΟΓΗΣ ΡΑΜΜΑΤΩΝ

- μικρότερη δυνατή διάμετρος
- εκτατική ισχύς των κόμπων
- αποφυγή πολύκλωνων σε μολυσμένους ιστούς
- επιλογή μονόκλωνων σε δυνητικά ακάθαρτους
- ασφαλές κράτημα κόμπου χωρίς να φθείρεται
- μη πρόκληση αντίδρασης από τους ιστούς
- αντίσταση στην ανάπτυξη μικροβίων πάνω του
- απουσία πρόκλησης αλλεργικών ή άλλων αντιδράσεων, τοπικών ή γενικών

ΤΗΣ ΣΥΡΡΑΦΗΣ ΠΡΟΗΓΕΙΤΑΙ ΕΠΙΜΕΛΗΣ ΕΚΠΛΥΣΗ ΤΟΥ ΤΡΑΥΜΑΤΟΣ
ΚΑΙ ΕΛΕΓΧΟΣ ΓΙΑ ΕΠΑΡΚΗ ΑΙΜΟΣΤΑΣΗ

ΣΥΧΝΟΤΕΡΑ ΧΡΗΣΙΜΟΠΟΙΟΥΜΕΝΑ ΣΤΗ ΓΝΑΘΟΧΕΙΡΟΥΡΓΙΚΗ ΡΑΜΜΑΤΑ

Ράμμα	Τύπος	Πρώτη ύλη	Αντοχή στην τάση Εκτατική ισχύς	Ταχύτητα απορρόφησης	Αντίδραση ιστών
Χειρουργικό μετάξι	Πολύκλωνο	Φιμπροΐνη (Οργανική πρωτεΐνη)	Προοδευτική αποϊ- κοδόμηση ίνας με απώλεια εκτα- τικής ισχύος	Σταδιακός σχηματισμός κάψας συνδε- τικού ιστού	Οξεία φλεγμονώδης αντίδραση
Νάυλον	Μονόκλωνο	Πολυμερές μακράς αλυσίδας νάυλον 6 ή 6,6	Προοδευτική υδρό- λυση με απώλεια ισχύος	Κάψα ινώδους ιστού	Ελάχιστη οξεία φλεγμονώδης αντίδραση
Πολυπροπυλένιο	Μονόκλωνο	Κρυσταλλικό στερεοϊσομερές πολυπροπυλενίου	Μη απορρόφηση ή εξασθένιση	Μη απορρο- φήσιμο	Ελάχιστη οξεία φλεγμονώδης αντίδραση
Χειρουργικό catgut απλό ή χρωμιωμένο	Μονόκλωνο	Κολλαγόνο από πρόβατο ή βόδι	Απώλεια εκτατικής ισχύος εξαρτάται από αντίδραση ασθενούς	Πρωτεολυτική προοδευτική πέψη	Μέτρια
Πολυγλακτίνη 910	Πολύκλωνο	Συμπολυμερές λακτιδίου και γλυκολιδίου	65% παραμένει στις 2 εβδομάδες 40% στις 3 εβδο- μάδες	Βραδεία υδρό- λυση με πλήρη απορ- ρόφηση στις 56-70 ημέρες	Ελάχιστη

Από: Αγγελόπουλος - Αλεξανδρίδης: Σύγχρονη Στοματική και Γναθοπροσωπική Χειρουργική, Αθήνα 2004

ΑΝΤΙΣΤΟΙΧΙΑ ΣΥΣΤΗΜΑΤΟΣ USP ΚΑΙ ΜΕΤΡΙΚΟΥ ΣΥΣΤΗΜΑΤΟΣ ΔΙΑΜΕΤΡΟΥ ΡΑΜΜΑΤΩΝ

Σύστημα USP	Μετρικό σύστημα (mm)
6-0	0,07
5-0	0,1
4-0	0,15
3-0	0,2
2-0	0,3
0	0,35
1	0,4
2	0,5

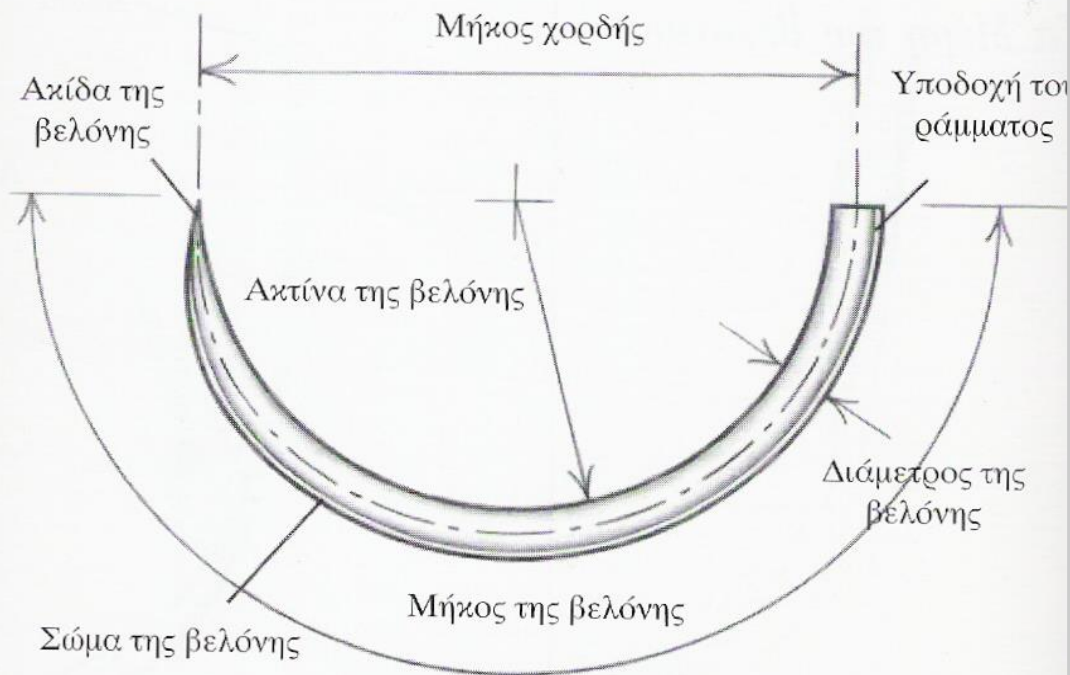
Από: Αγγελόπουλος - Αλεξανδρίδης: Σύγχρονη Στοματική και Γναθοπροσωπική Χειρουργική, Αθήνα 2004

ΒΕΛΟΝΕΣ


ΧΑΡΑΚΤΗΡΙΣΤΙΚΑ ΧΕΙΡΟΥΡΓΙΚΗΣ ΒΕΛΟΝΗΣ

- ΣΧΗΜΑ
- ΜΗΚΟΣ
- ΜΟΡΦΗ ΑΚΙΔΑΣ
- ΤΡΟΠΟΣ ΣΥΝΔΕΣΗΣ ΜΕ ΤΟ ΡΑΜΜΑ


Η ΑΝΑΤΟΜΙΑ ΤΗΣ ΒΕΛΟΝΗΣ



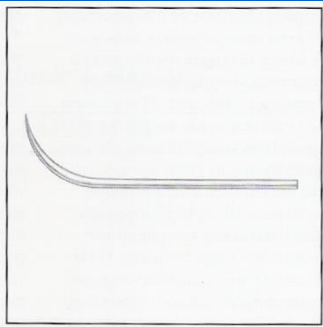
Από: ΕΓΧΕΙΡΙΔΙΟ ΓΙΑ ΤΗ ΣΥΓΚΛΕΙΣΗ ΤΟΥ ΤΡΑΥΜΑΤΟΣ.
ETHICON, INC. 1994




Από: ΕΓΧΕΙΡΙΔΙΟ ΓΙΑ ΤΗ ΣΥΓΚΛΕΙΣΗ ΤΟΥ ΤΡΑΥΜΑΤΟΣ.
ETHICON, INC. 1994



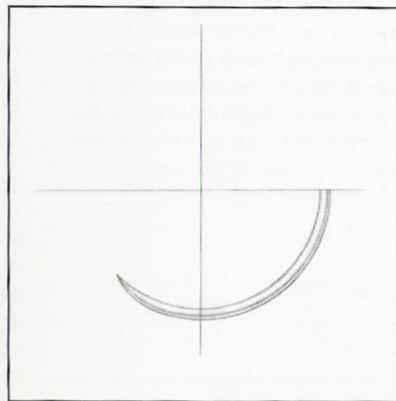
Ευθεία



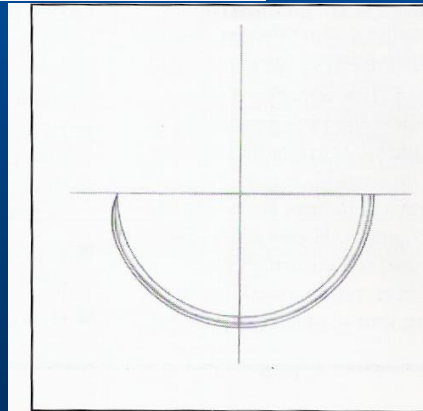
Ημίκυρτη



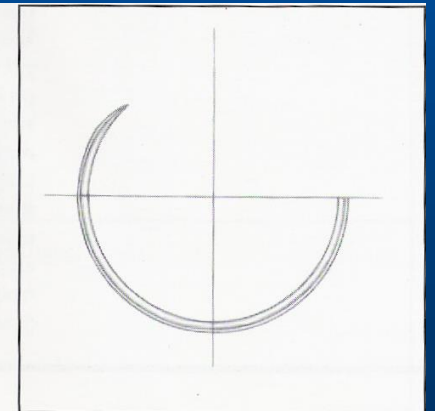
$1/4$ του κύκλου










$3/8$ του κύκλου



$1/2$ του κύκλου



$5/8$ του κύκλου

ΣΧΗΜΑ	ΕΦΑΡΜΟΓΕΣ
<p>Ευθεία</p> 	<p>γαστρεντερικό σύστημα ρινική κοιλότητα νεύρα στοματική κοιλότητα φάρυγγας δέρμα τένοντες αγγεία</p>
<p>Ημίκυρτη</p> 	<p>δέρμα (χρησιμοποιείται σπάνια)</p>
<p>1/4 του κύκλου</p> 	<p>οφθαλμός (κύρια εφαρμογή) μικροχειρουργική</p>
<p>3/8 του κύκλου</p> 	<p>απονέυρωση χοληφόρος οδός οφθαλμός περιτονία γαστρεντερικό σύστημα μύες μυοκάρδιο</p>
<p>1/2 του κύκλου</p> 	<p>ουροφόρος οδός οφθαλμός γαστρεντερικό σύστημα μύες ρινική κοιλότητα στοματική κοιλότητα ελάσσων πύελος περιτόναιο</p>
<p>5/8 του κύκλου</p> 	<p>ορθόν (αιμορροϊδεκτομή) καρδιαγγειακό σύστημα ρινική κοιλότητα στοματική κοιλότητα ελάσσων πύελος συρογεννητικό σύστημα (κύρια εφαρμογή)</p>
<p>Σύνθετη κυρτή</p> 	<p>οφθαλμός (πρόσθιος θάλαμος)</p>

ΕΠΙΛΟΓΗ ΤΥΠΟΥ ΒΕΛΟΝΗΣ ΑΝΑΛΟΓΑ ΜΕ ΤΗΝ ΠΕΡΙΟΧΗ ΣΤΗΝ ΟΠΟΙΑ ΠΡΟΚΕΙΤΑΙ ΝΑ ΧΡΗΣΙΜΟΠΟΙΗΘΕΙ

Περιοχή στόματος	Τύπος βελόνας		
	Κόπτουσα	Κόπτουσα-στρογγυλή	Στρογγυλή
Χείλη	+	+	+
Ούλα	+	+	
Παρεία		+	
Έδαφος στόματος			+
Σκληρή υπερώα	+		
Μαλακή υπερώα			+
Γλώσσα		+	+

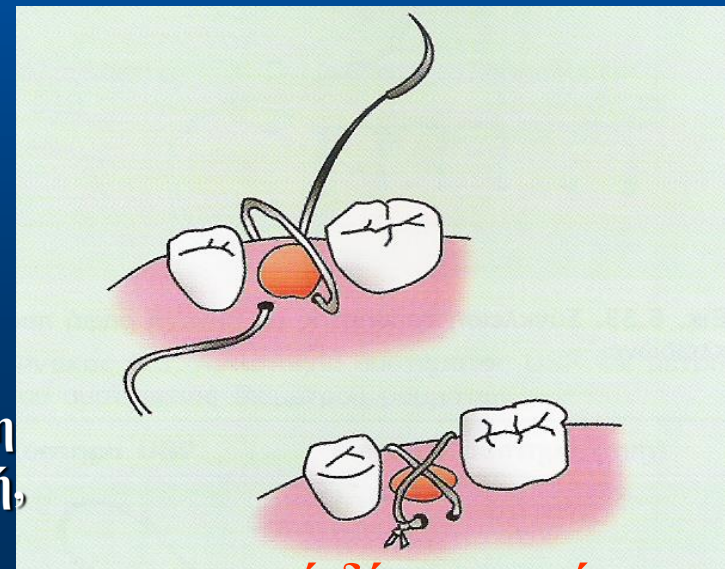
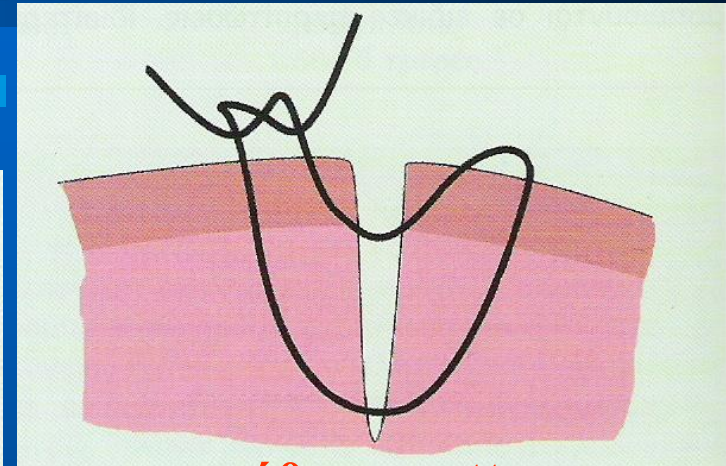
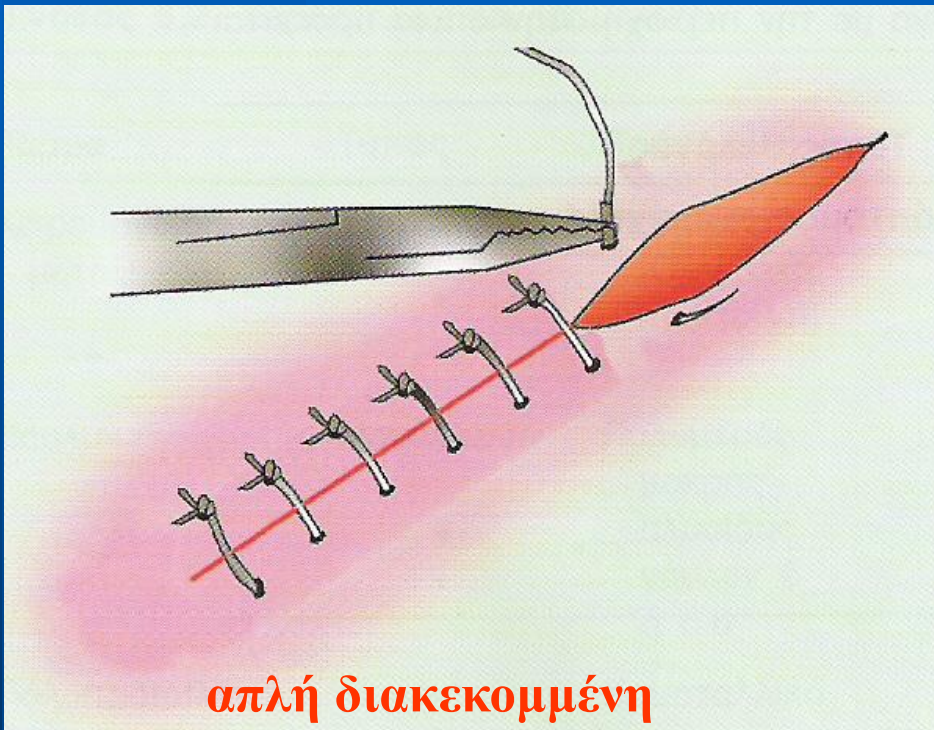Από: Αγγελόπουλος - Αλεξανδρίδης: Σύγχρονη Στοματική και Γναθοπροσωπική Χειρουργική, Αθήνα 2004

ΣΥΡΡΑΦΗ – ΕΙΔΗ ΡΑΦΩΝ

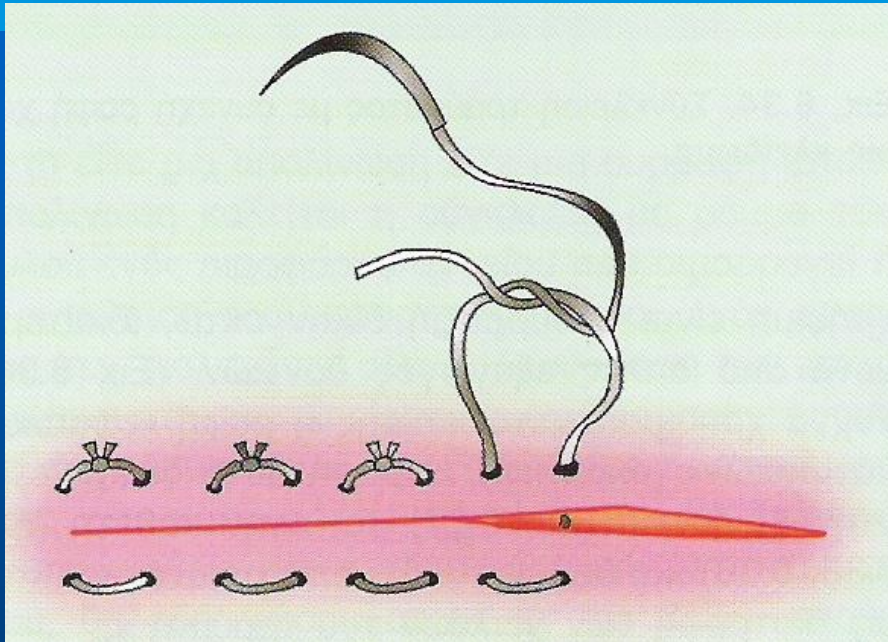
Οι ραφές που συνήθως χρησιμοποιούνται στη χειρουργική του στόματος είναι:

- ❖ Απλή διακεκομμένη ραφή
- ❖ Απλή συνεχής ραφή
- ❖ Κάθετη ραφή εφαπλωματοποιών (κάθετη mattress)
- ❖ Οριζόντια ραφή εφαπλωματοποιών (οριζόντια mattress)
- ❖ Οριζόντια ραφή που κλειδώνει (Ραφή κουβέρτας)
- ❖ Συνεχής ραφή εφαπλωματοποιών.

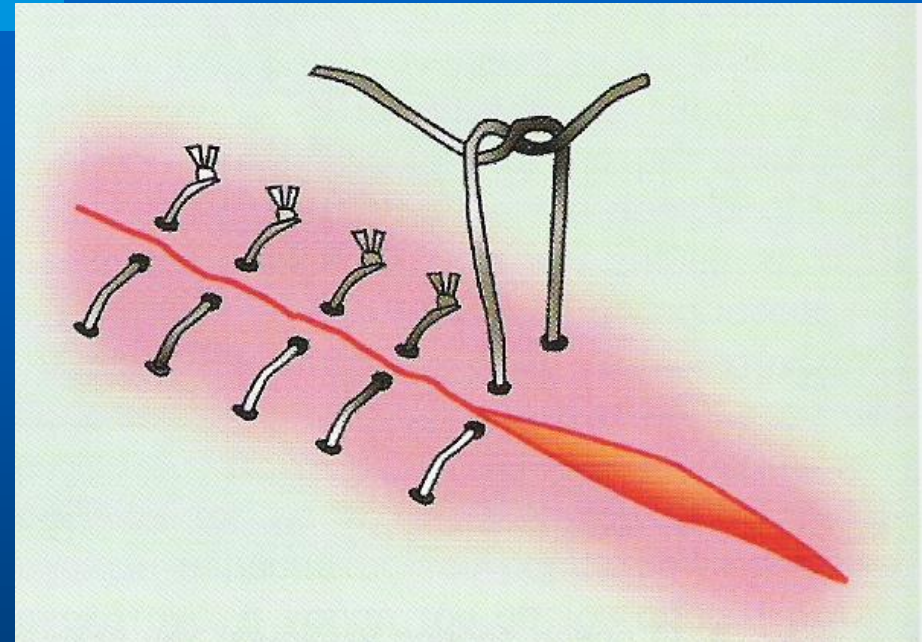
ΣΥΡΡΑΦΗ – ΕΙΔΗ ΡΑΦΩΝ



Από: Αγγελόπουλος - Αλεξανδρίδης: Σύγχρονη
Στοματική και Γναθοπροσωπική Χειρουργική,
Αθήνα 2004

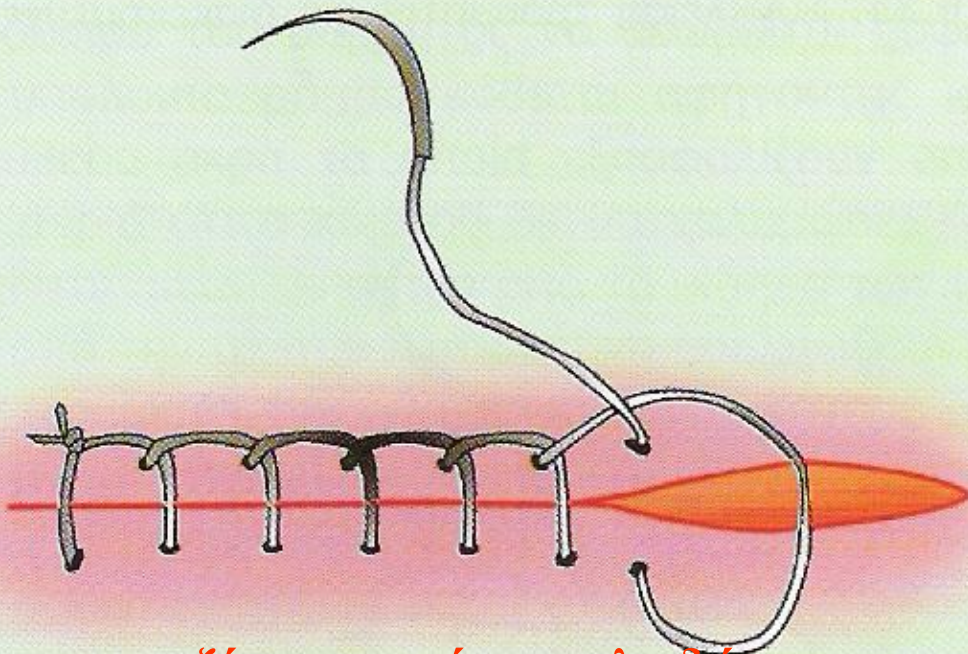


οριζόντια mattress

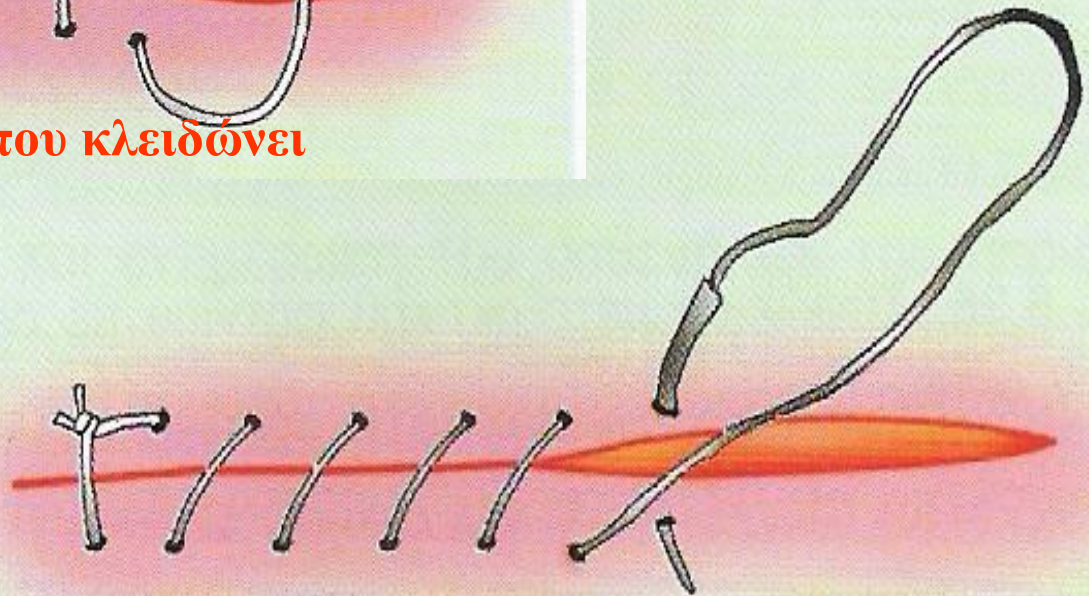


κάθετη mattress

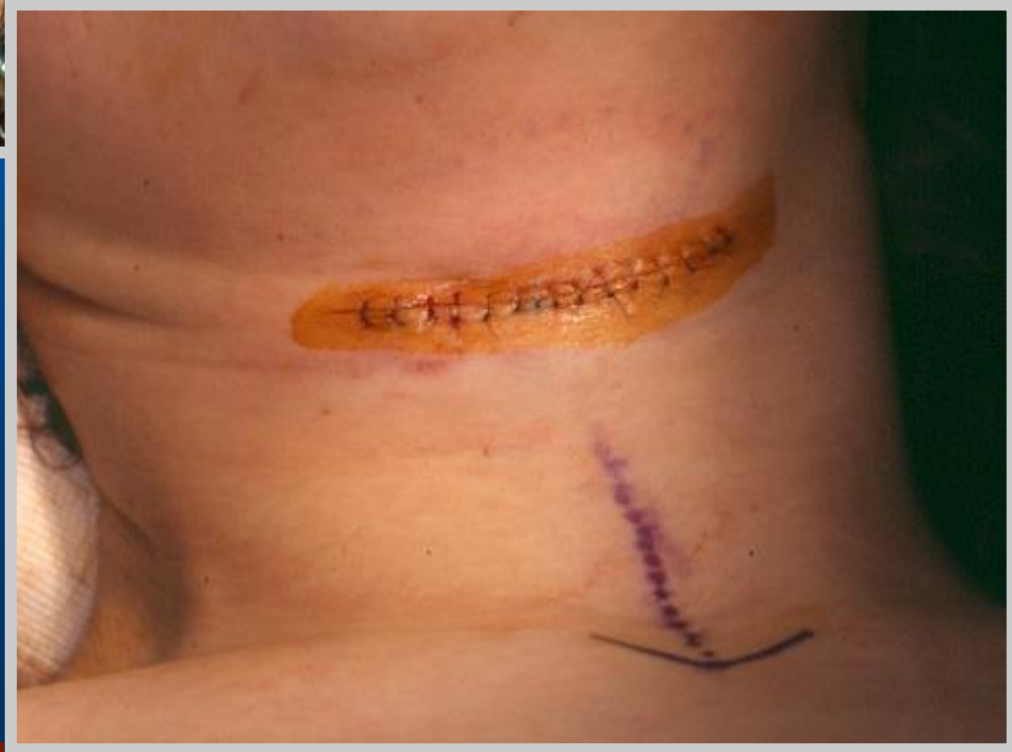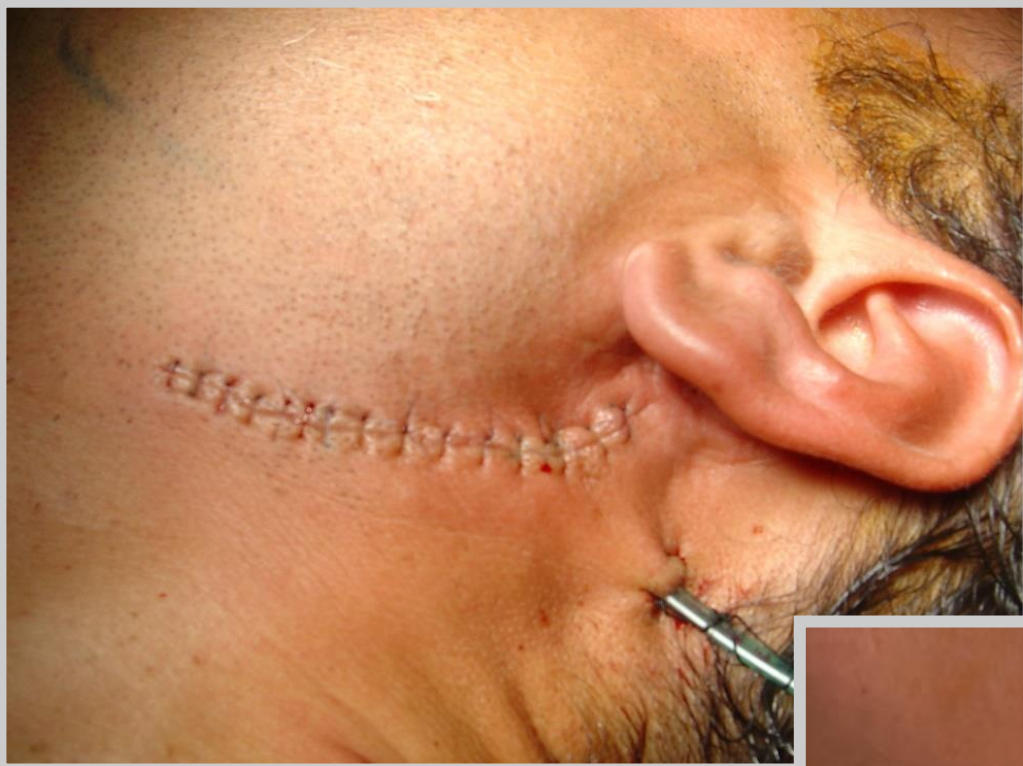Από: Αγγελόπουλος - Αλεξανδρίδης: Σύγχρονη Στοματική και Γναθοπροσωπική Χειρουργική, Αθήνα 2004

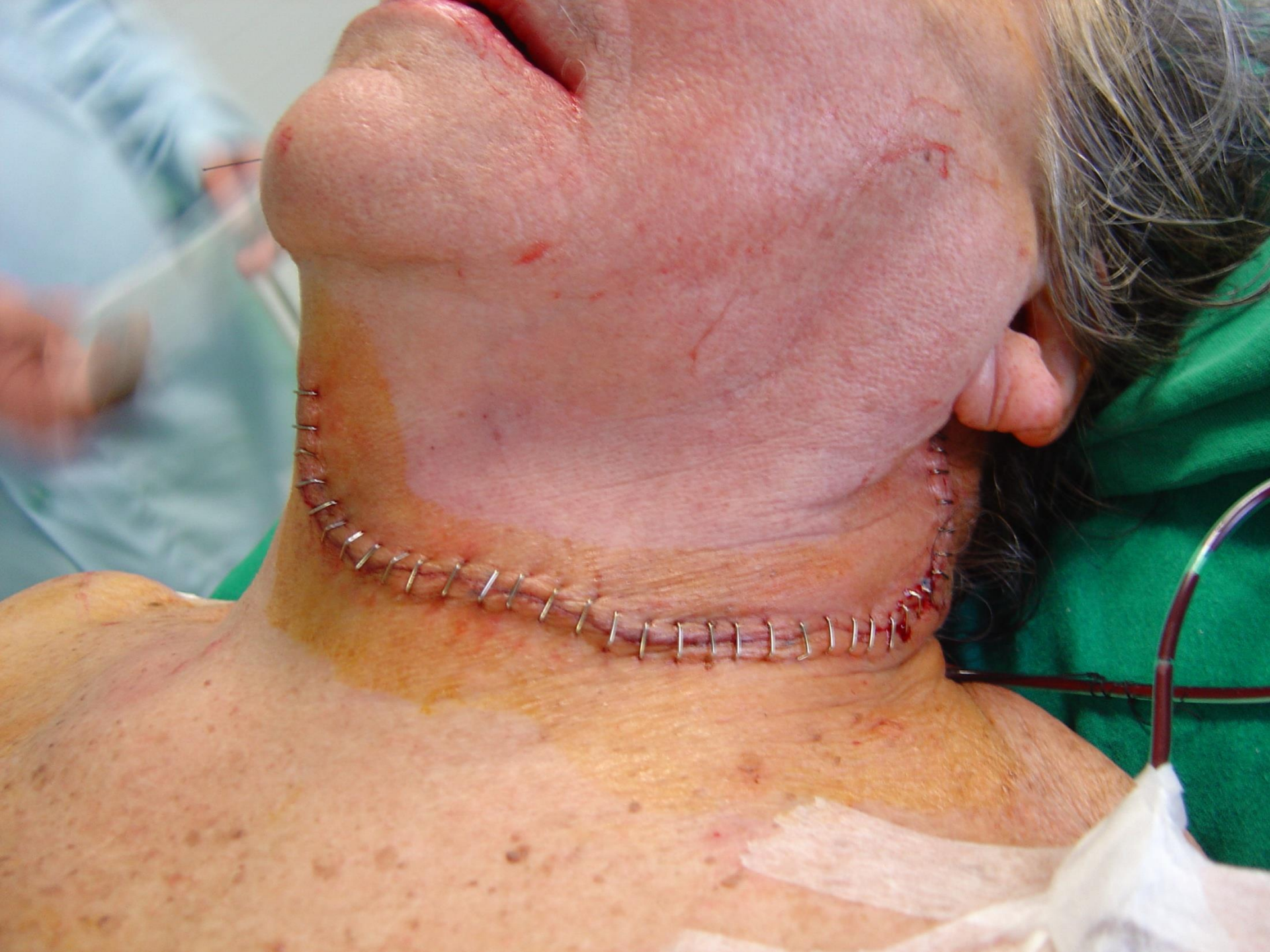

οριζόντια ραφή που κλειδώνει



απλή συνεχής ραφή





ΠΕΡΙΠΟΙΗΣΗ ΤΡΑΥΜΑΤΟΣ

ΑΦΑΙΡΕΣΗ ΡΑΜΜΑΤΩΝ

Χειρουργική κλινική

Εισαγωγή

Προετοιμασία για χειρουργείο (προεγχειρητικός έλεγχος)

Χειρουργική επέμβαση

Μετεγχειρητική παρακολούθηση

Χειρουργική κλινική

Προεγχειρητική φάση

Αυτή παρακάμπτεται σε υπερ-επείγοντα περιστατικά
(ασθενής κατευθείαν στο χειρουργείο)

Η σύγχρονη τάση: βράχυνση / παράκαμψη της φάσης
(έλεγχος προεγχειρητικός σε εξωτερικό επίπεδο)

Εξαίρεση: ασθενείς που δεν είναι σε θέση να εξυπηρετηθούν
ειδικές προετοιμασίες για ιδιαίτερα χειρουργεία
πρωτόκολλα κλινικών

Χειρουργική κλινική

Προεγχειρητική φάση

Προεγχειρητικός εργαστηριακός – απεικονιστικός έλεγχος

Αντιπηκτική αγωγή (;)

Καθαρισμός εντέρου (;)

Χορήγηση αντιβιοτικών στα πλαίσια προφύλαξης από λοίμωξη (;)

Λουτρό σώματος – ξύρισμα

Τελευταία λήψη υγρών και στερεών

Αναισθησιολογική εκτίμηση

Χειρουργική Κλινική

Μετεγχειρητική παρακολούθηση – Υποστήριξη ασθενούς

Αγωγή υγρών

Αναλγησία

Αντιβιοτικά

Αντιπηκτικά

Λήψη υγρών και στερεών από το στόμα

Περιποίηση – χρονοδιάγραμμα παραμονής καθετήρων