

ΕΝΔΟΣΤΟΜΑΤΙΚΕΣ ΑΚΤΙΝΟΓΡΑΦΙΚΕΣ ΤΕΧΝΙΚΕΣ

Αλεξίου Κωνσταντίνα Ελένη

Επίκουρη Καθηγήτρια

Κλινική Διαγνωστικής και Ακτινολογίας Στόματος

Λήψη ενδοστοματικών Ακτινογραφιών


- Συμβατικά φιλμ



- Πλάκες Φωσφόρου

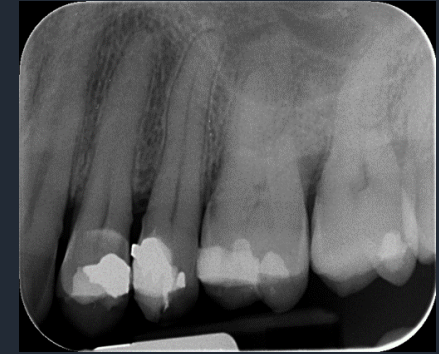

- Ψηφιακός Αισθητήρας

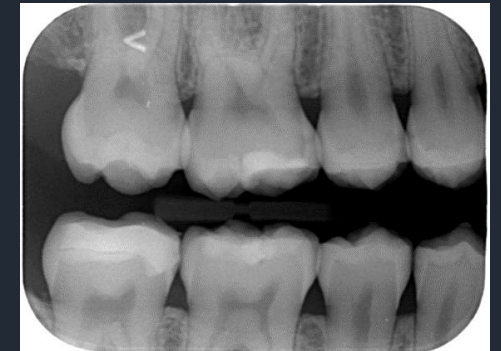

Ενδοστοματικές Ακτινογραφίες

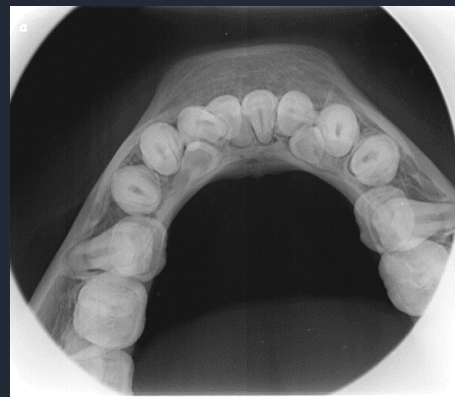1. Οπισθοφατνιακές ακτινογραφίες (περιακρορριζικές)



2. Οπισθομυλικές ακτινογραφίες (μετά πτερυγίου)



3. Ακτινογραφίες Δήξεως



Οπισθοφατνιακές

Size 2
31 x 41 mm

Size 1
24 x 40 mm

Size 0
22 x 35 mm

Μετά πτερυγίου (bitewings)

Size 3
27 x 54 mm

Size 2
31 x 41 mm


Size 1
24 x 40 mm

Size 0
22 x 35 mm

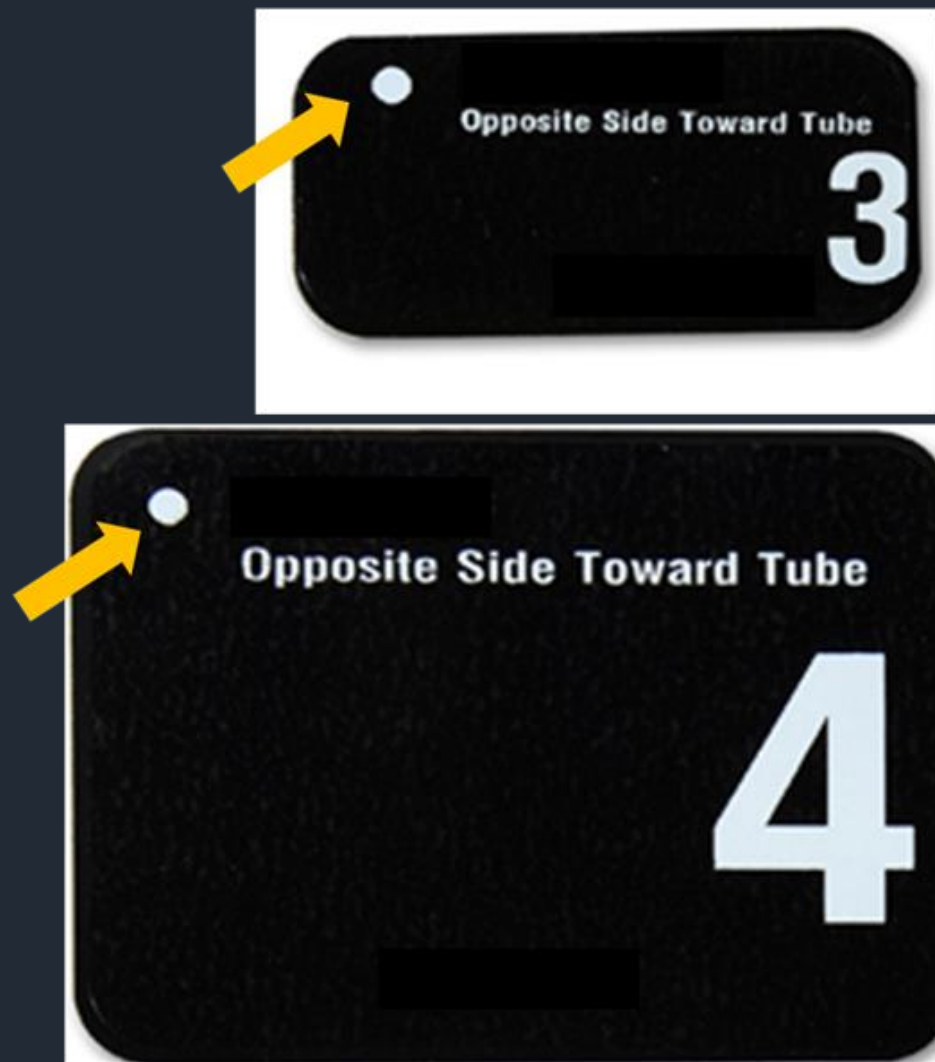
Δήξεως

Size 4
57 x 76 mm

Συμβατικά φιλμ



Πλάκες Φωσφόρου



Ψηφιακοί Αισθητήρες




No 2: 32.2 x 44.1 mm.

No1: 27.5 x 37.7 mm

No 0: 22.2 x 30.8 mm







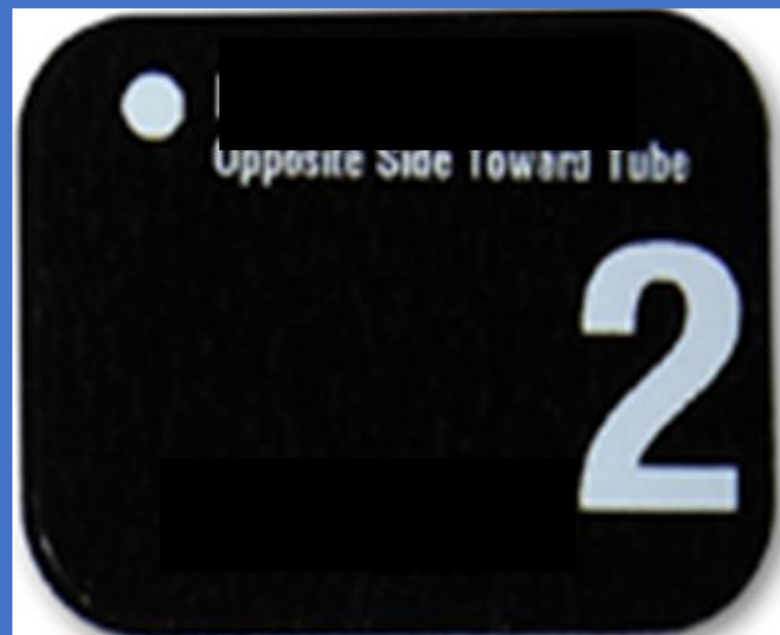Ακτινογραφική Εξέταση

Παράγοντες που επηρεάζουν τη διαγνωστική αξία μίας ακτινογραφίας

- Επιλογή κατάλληλης τεχνικής
- Ορθή τεχνική λήψης
- Ορθή επεξεργασία
- Ορθή ερμηνεία
- Ορθή γνώση της ανατομίας της περιοχής

Οπισθοφατνιακή ή Περιακρορριζική
Ακτινογραφία

Π
ρ
ό
σ
θ
ι
α
Δ
ό
ν
τ
ι
α



Ο
πί
σ
θ
ι
α
Δ
ό
ν
τ
ι
α

Κριτήρια επιλογής οποισθοφατνιακής ακτινογραφίας

Δίνει πληροφορίες για:

- Ύπαρξη τερηδόνας ή απώλεια οδοντικής ουσίας
- Τη μορφολογία ρίζας και πολφικού θαλάμου
- Έλεγχος επεξεργασίας και έμφραξης ριζικών σωλήνων σε ενδοδοντικές θεραπείες
- Ύπαρξη – μορφολογία περιακρορριζικών αλλοιώσεων
- Φατνιακό οστό και τους περιοδοντικούς ιστούς
- Ύπαρξη εξωτερικής ή εσωτερικής απορρόφηση ρίζας
- Κατάγματα μύλης ή ρίζας δοντιού

Οπισθοφατνιακή ή Περιακρορριζική Ακτινογραφία

- Η πιο συχνά χρησιμοποιούμενη ακτινογραφία στην Οδοντιατρική
- Απεικόνιση οδοντικών και περιακρορριζικών ιστών
- **14 οπισθοφατνιακές** ακτινογραφίες για την απεικόνιση ολόκληρου του οδοντικού φραγμού (Πλήρης σειρά οπισθοφατνιακών α/α - **Full Mouth**)
- Συμπληρωματικά για λεπτομερέστερη απεικόνιση των οπισθίων δοντιών μπορούν να χρησιμοποιηθούν και 4 μετά πτερυγίου (συνολικά $14 + 4 = 18$ ακτινογραφίες)

Τεχνική του Παραλληλισμού

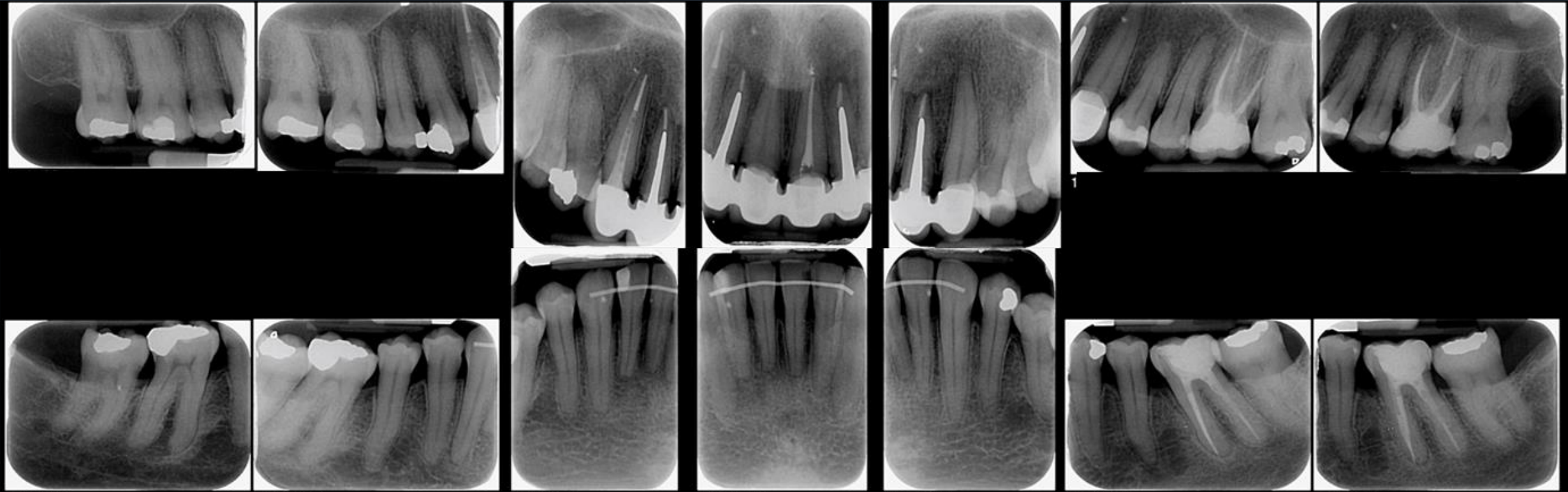Άνω γνάθος (7 οπισθοφατνικές α/ες)

- Κεντικοί τομείς (1)
- Πλάγιοι τομείς & κυνόδοντες δεξιά – αριστερά (2)
- Προγόμφιοι δεξιά – αριστερά (2)
- Γομφίοι δεξιά – αριστερά (2)

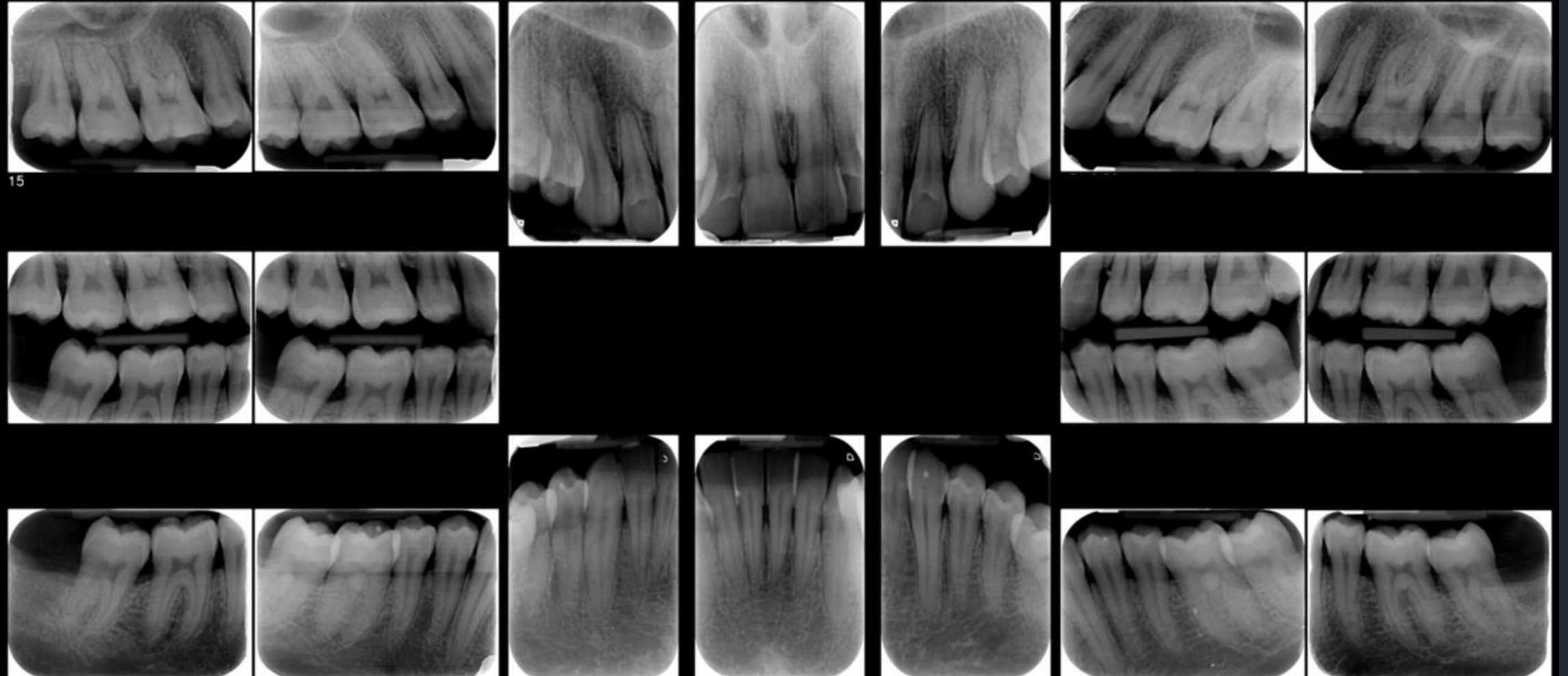
Κάτω γνάθος (7 οπισθοφατνιακές α/ες)

- Κεντρικοί τομείς (1)
- Πλάγιοι τομείς και κυνόδοντες δεξιά – αριστερά (2)
- Προγόμφιοι δεξιά – αριστερά (2)
- Γομφίοι δεξιά – αριστερά (2)

Πλήρης ακτινογραφική απεικόνιση οδοντικού φραγμού (14 οπισθοφατνιακές ακτινογραφίες)



Πλήρης ακτινογραφική απεικόνιση οδοντικού φραγμού (14 οπισθοφατνιακές ακτινογραφίες + 4 μετά πτερυγίου)



Οπισθοφατνιακή ή Περιακρορριζική Ακτινογραφία

Παράγοντες που επηρεάζουν τη διαγνωστική αξία της

1. Ορθή τεχνική λήψης (σχέση προσπίπτουσας ακτίνας – ακτινογραφικού πλακιδίου – αντικειμένου)
2. Ορθή επεξεργασία
3. Ορθή ερμηνεία (γνώσεις του εξεταστή)

Τεχνικές λήψης

Οπισθοφατνιακής Ακτινογραφίας

- Τεχνική του Παραλληλισμού
- Τεχνική της Διχοτόμου

Τεχνική του Παραλληλισμού

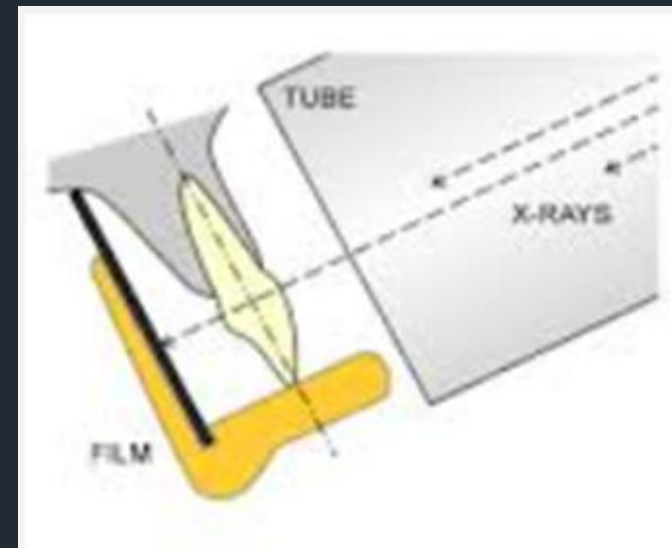
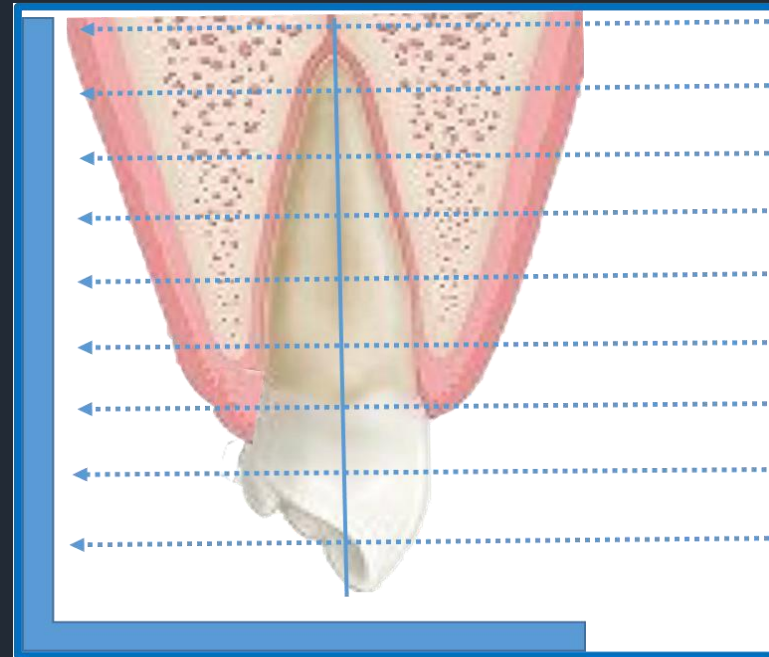
Τεχνική του Παραλληλισμού

Χρησιμοποιούνται Ειδικοί Συγκτατητήρες

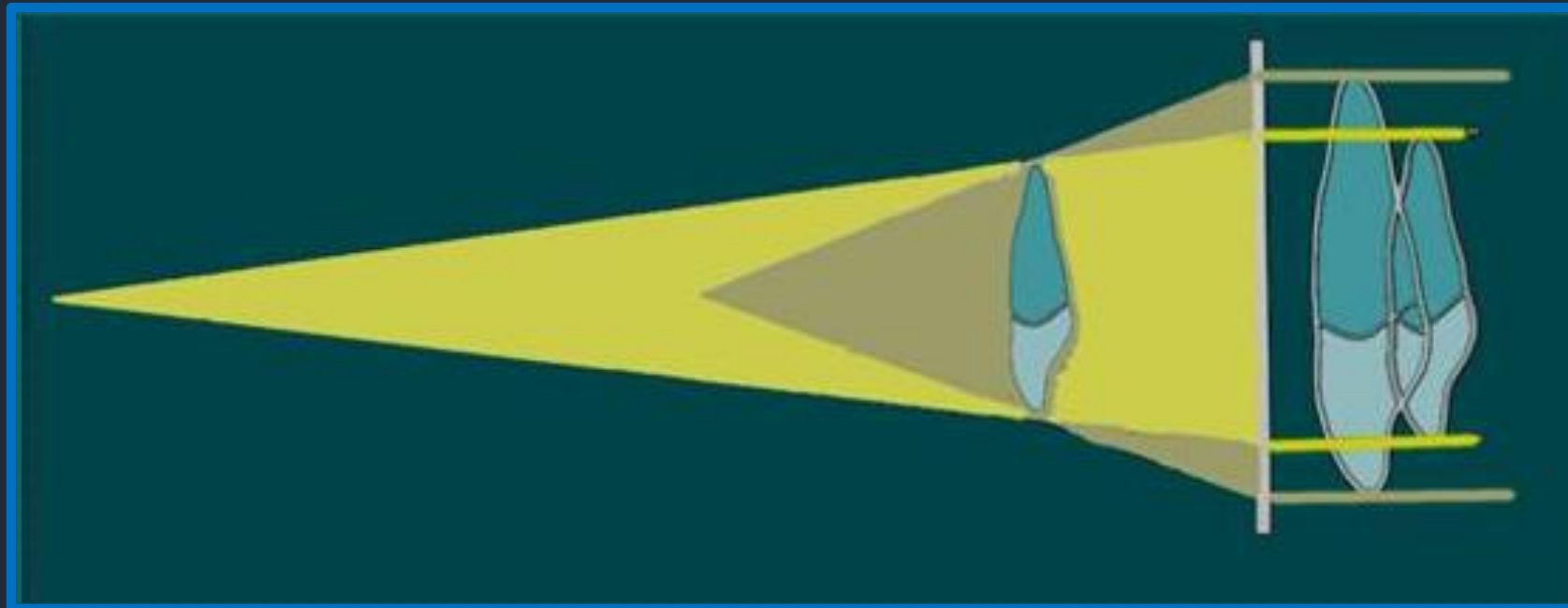
- Το ακτινογραφικό πλακίδιο τοποθετείται παράλληλα προς τους επιμήκεις άξονες των δοντιών (τοποθετείται στο πιο ευρύχωρο σημείο της στοματικής κοιλότητας)
- Η απόσταση εστίας - ακτινογραφικού πλακιδίου αυξάνεται ώστε οι προβαλλόμενοι ιστοί να μην μεγεθύνονται (χρήση μακρού κώνου - περίπου 40 cm)
- Η κεντρική ακτίνα διέρχεται κάθετα από τους επιμήκεις άξονες των δοντιών και το ακτινογραφικό πλακίδιο

Το ακτινογραφικό πλακίδιο τοποθετείται παράλληλα προς τους επιμήκεις άξονες των δοντιών.

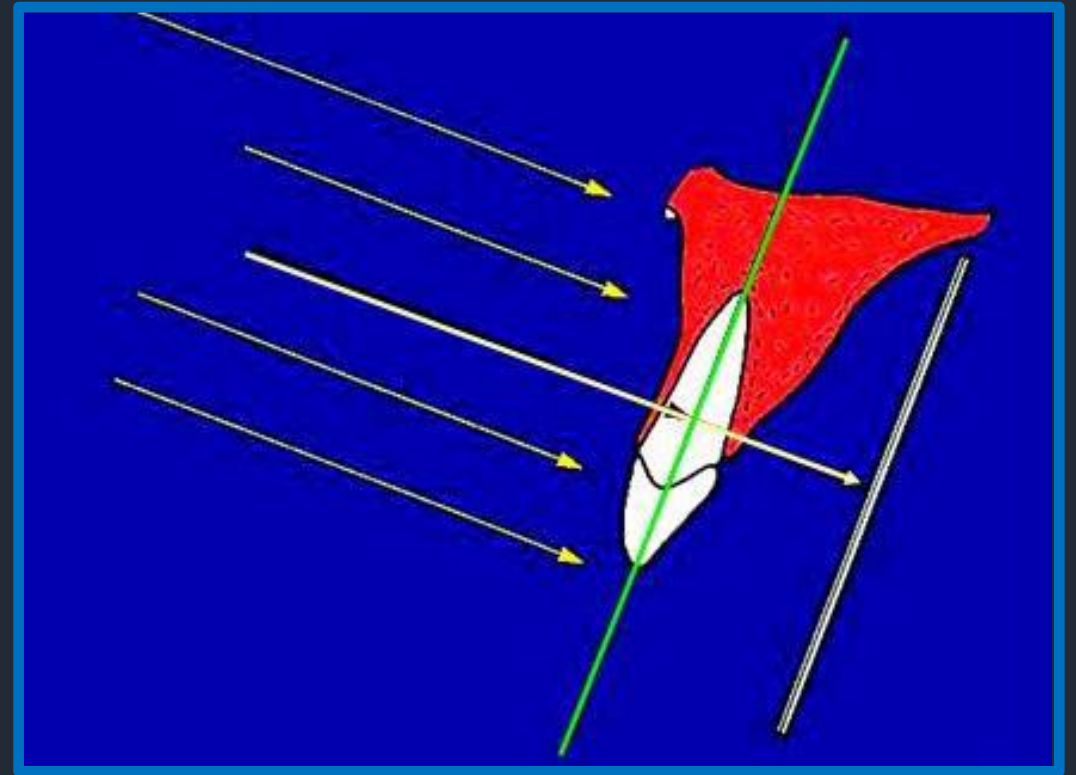
Τοποθετείται στο πιο ευρύχωρο σημείο της στοματικής κοιλότητας.



Η απόσταση εστίας - ακτινογραφικού
πλακιδίου αυξάνεται ώστε οι
προβαλλόμενοι ιστοί να μην
μεγεθύνονται (**χρήση μακρού κώνου -
περίπου 40 cm**)



Η κεντρική ακτίνα διέρχεται κάθετα
από τους επιμήκεις άξονες των
δοντιών και το ακτινογραφικό
πλακίδιο



Τεχνική του Παραλληλισμού

Ειδικοί Συγκτατητήρες

Πλαστικός δακτύλιος


Πλαστικός δακτύλιος

Ειδική εγκοπή για τη συγκράτηση του ακτινογραφικού πλακιδίου

Ειδική εγκοπή για τη συγκράτηση του ακτινογραφικού πλακιδίου

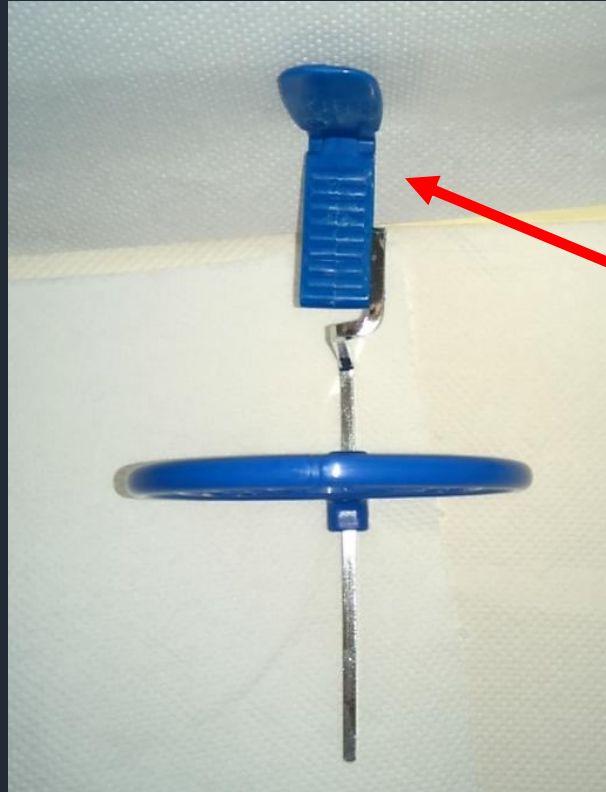
Μεταλλική ράβδος σκόπευσης

Μεταλλική ράβδος σκόπευσης





Τεχνική του Παραλληλισμού

Προσθίων




Οπισθίων



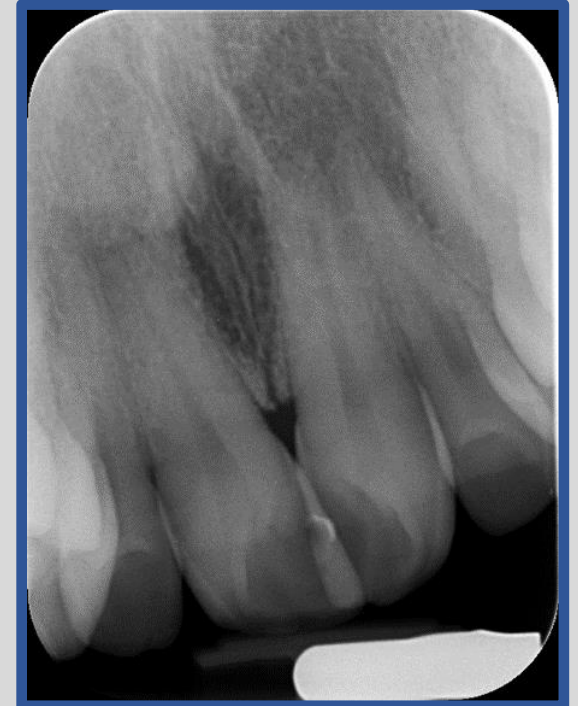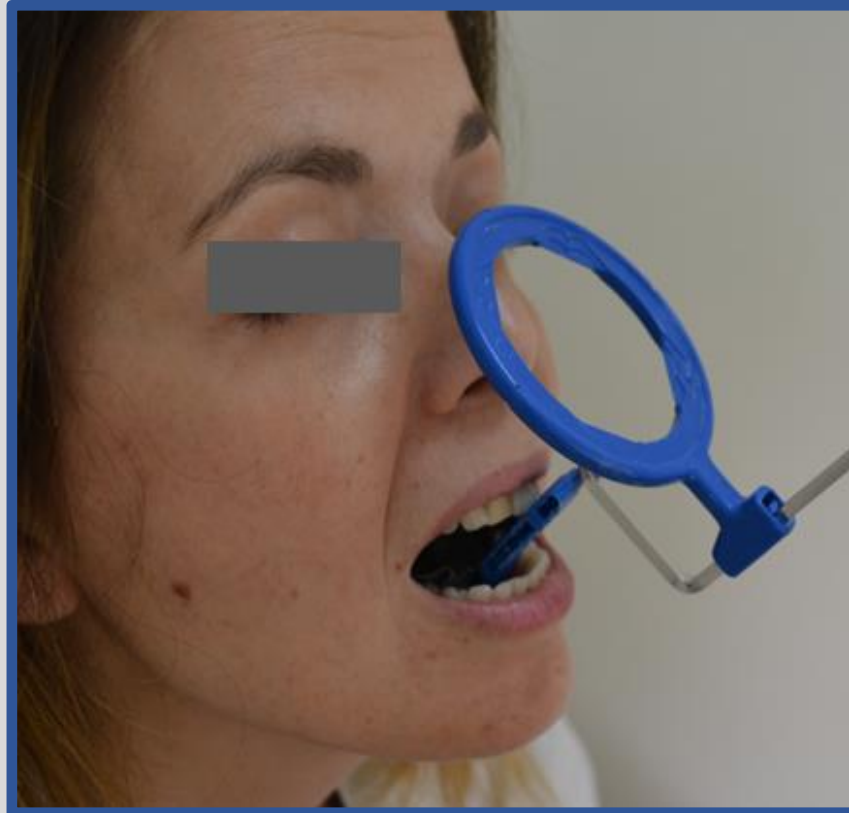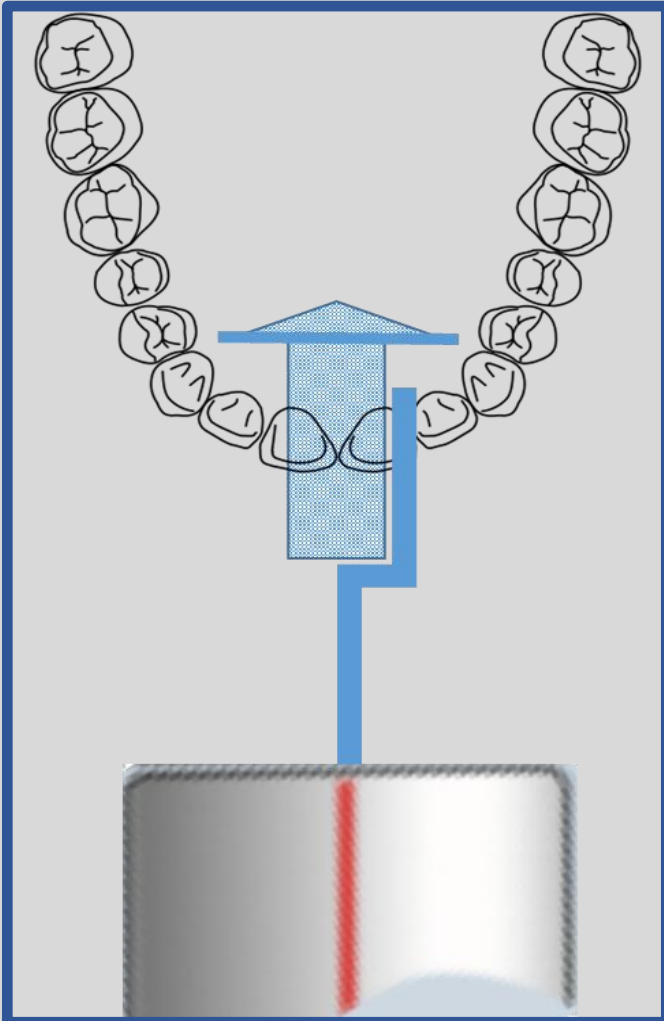
Προσθίων



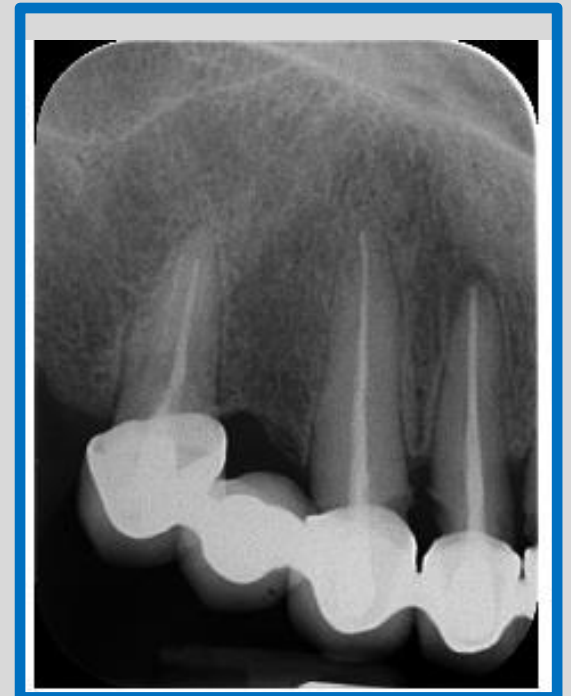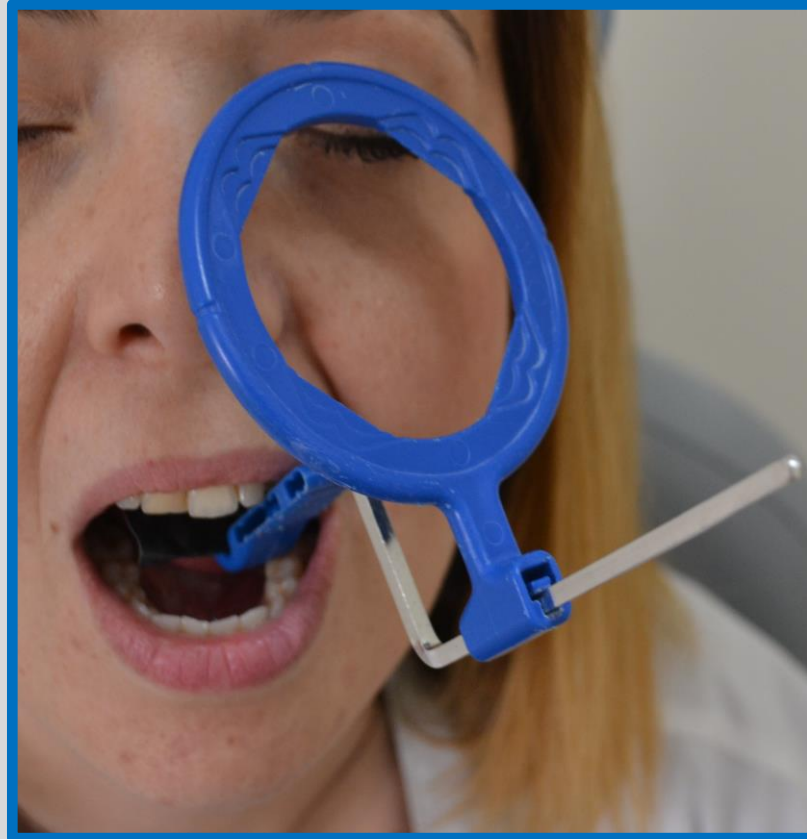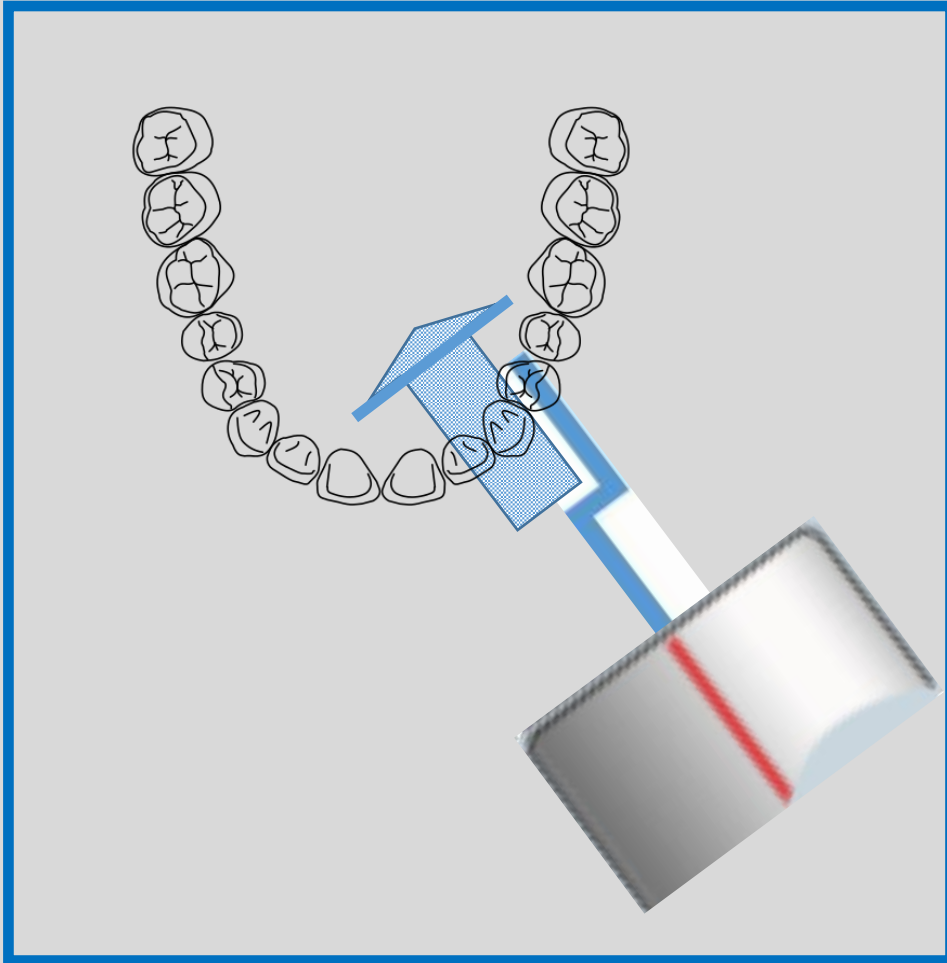
Οπισθίων



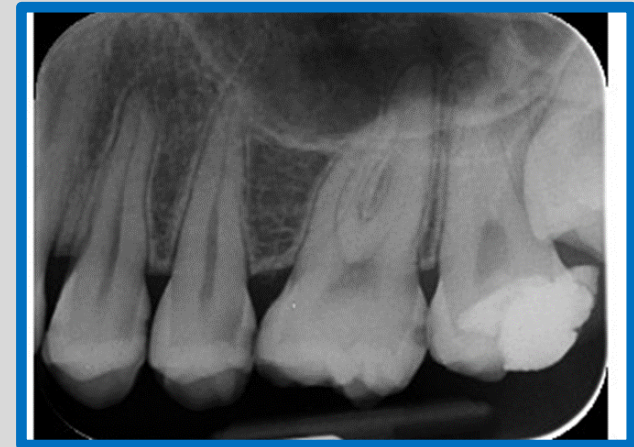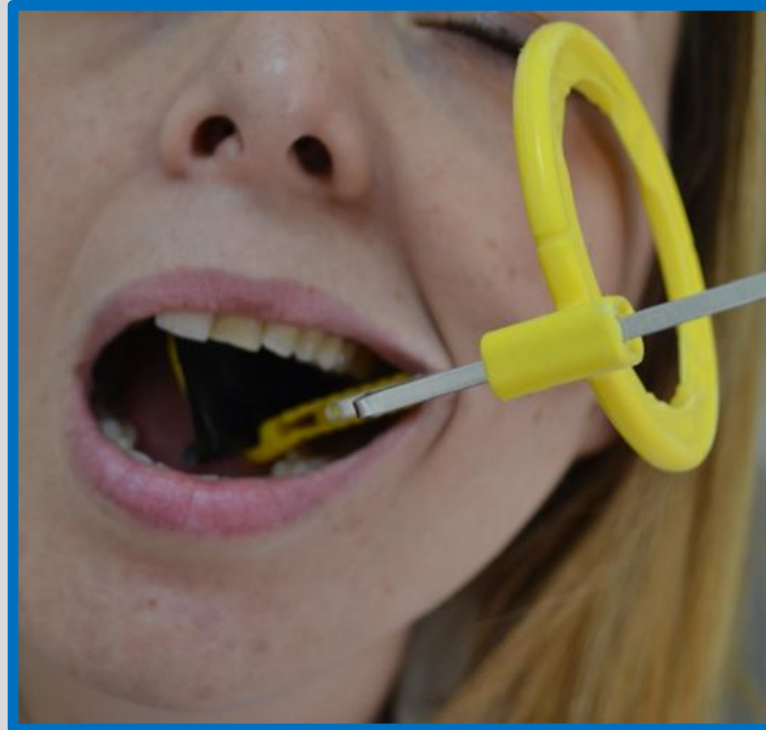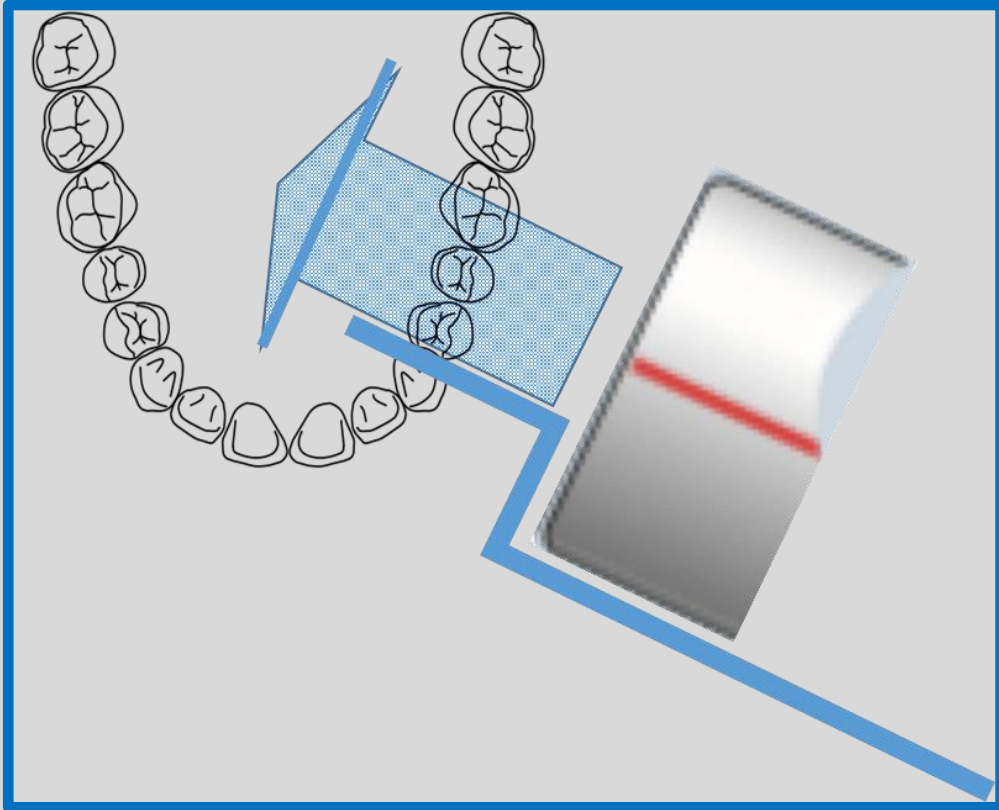
Άνω Γνάθος Κεντρικοί Τομείς



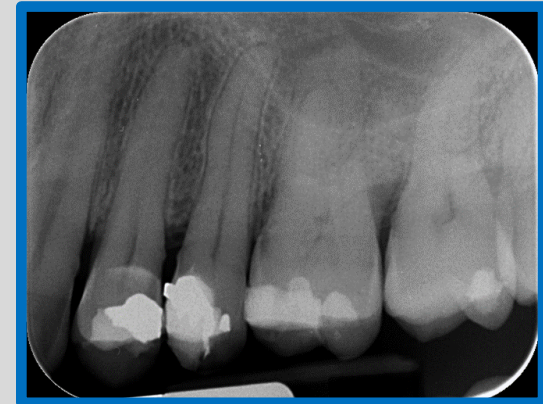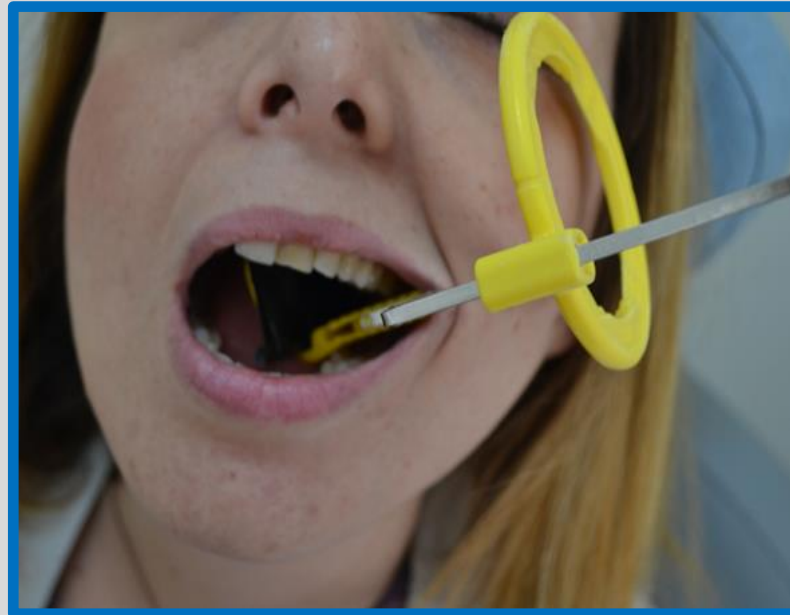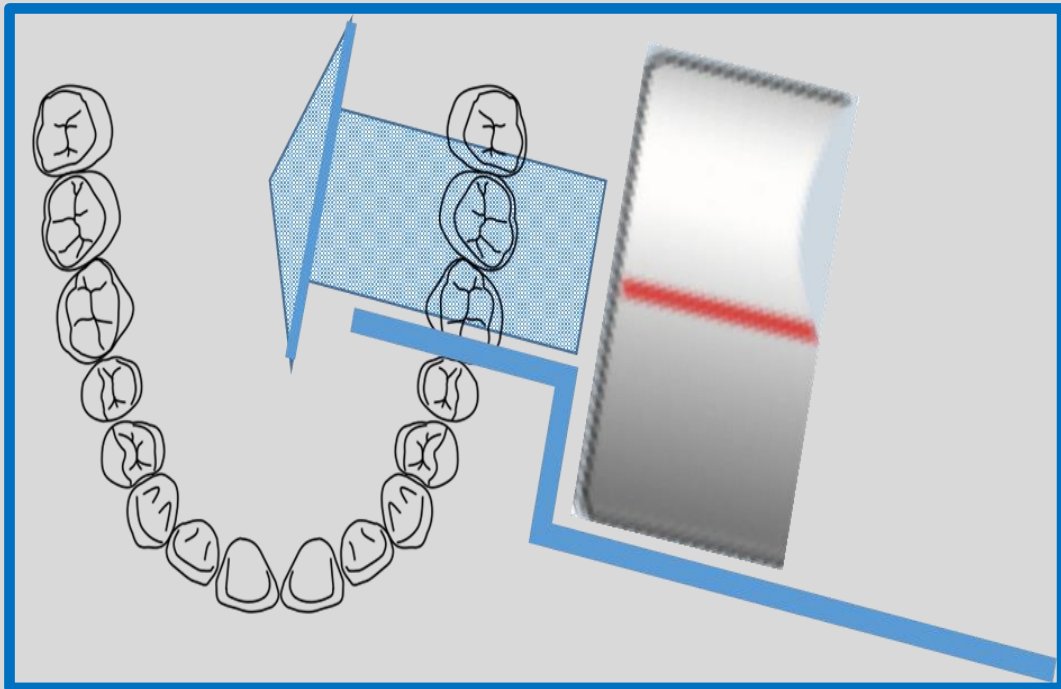
Άνω Γνάθος Πλάγιοι Τομείς & Κυνόδοντες



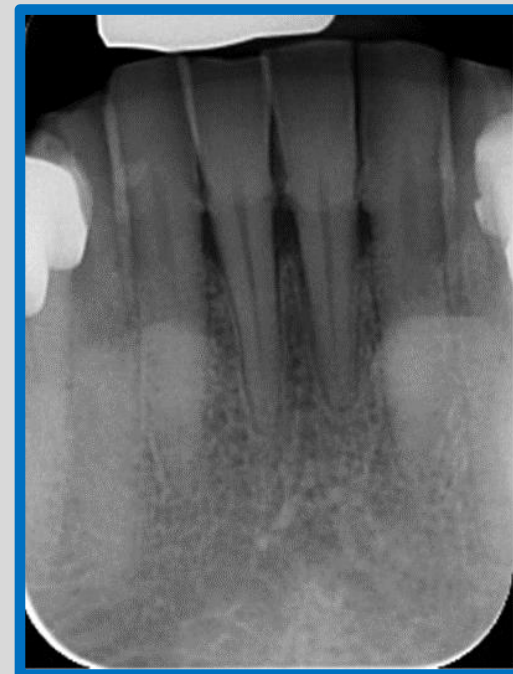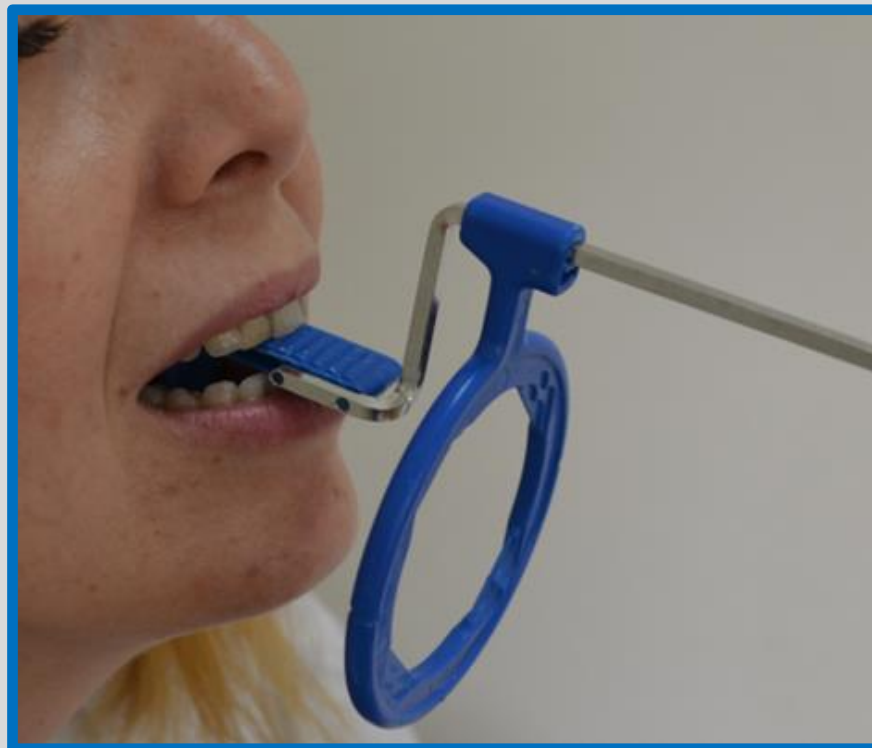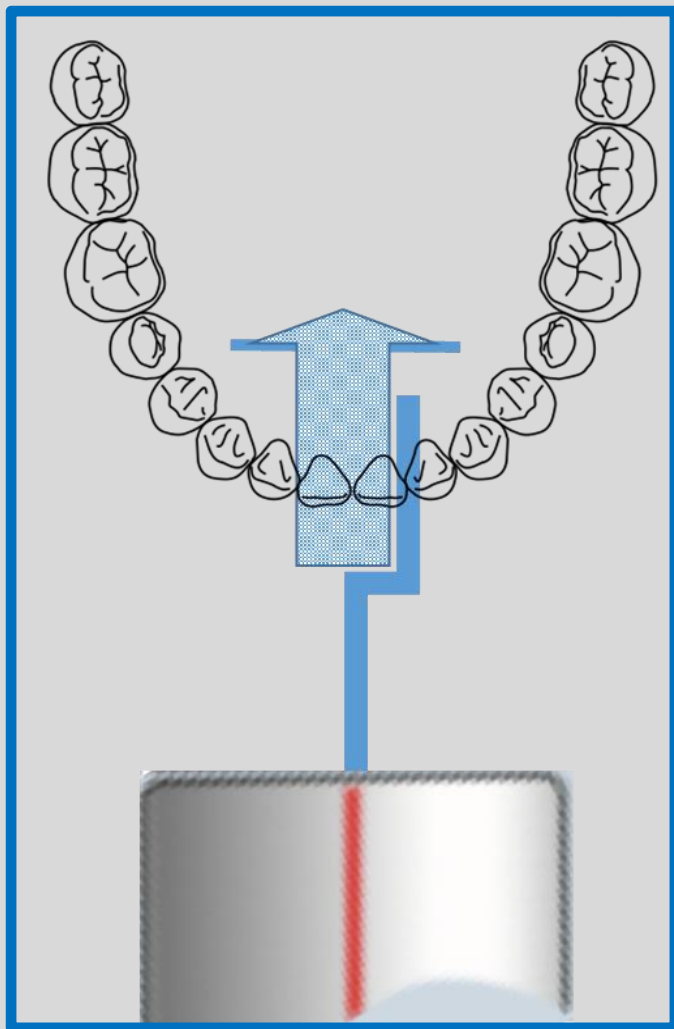
Άνω Γνάθος Προγόμφιοι



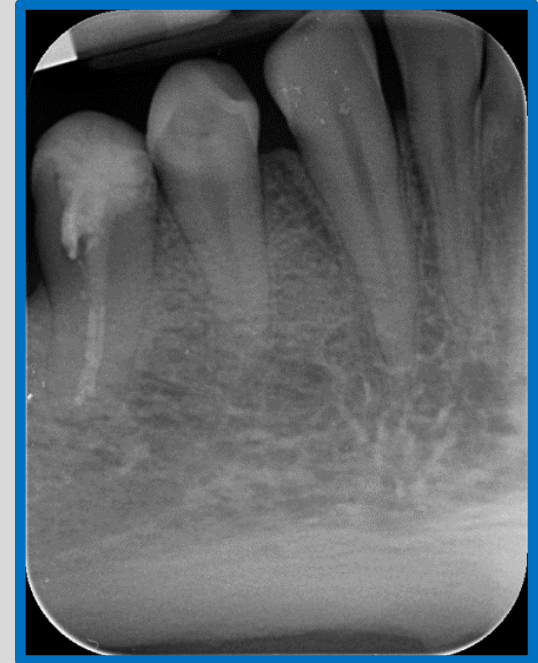
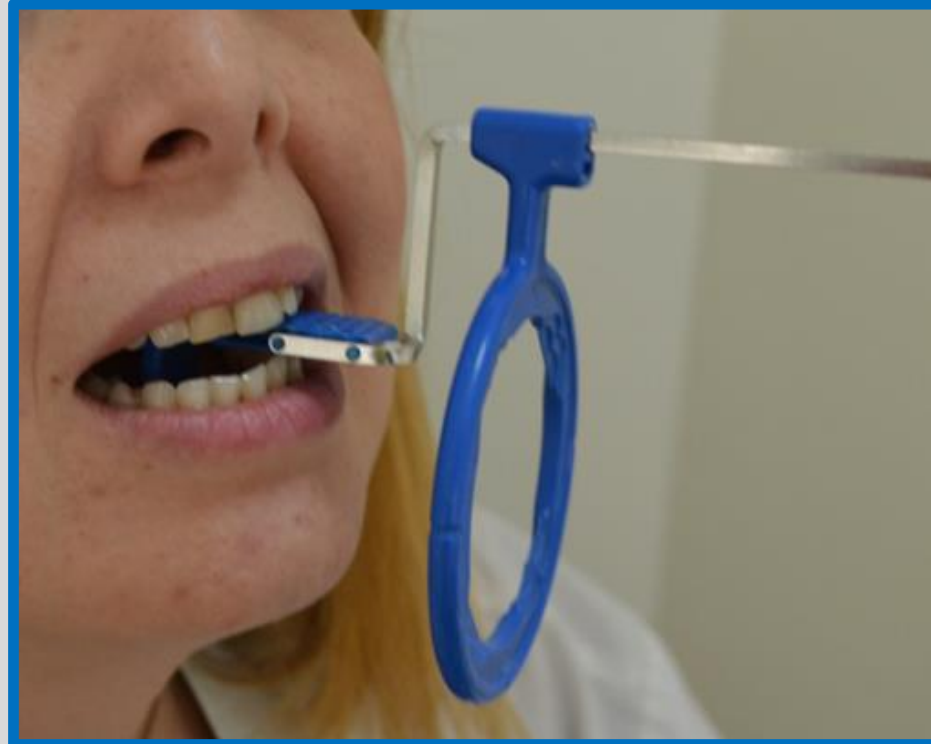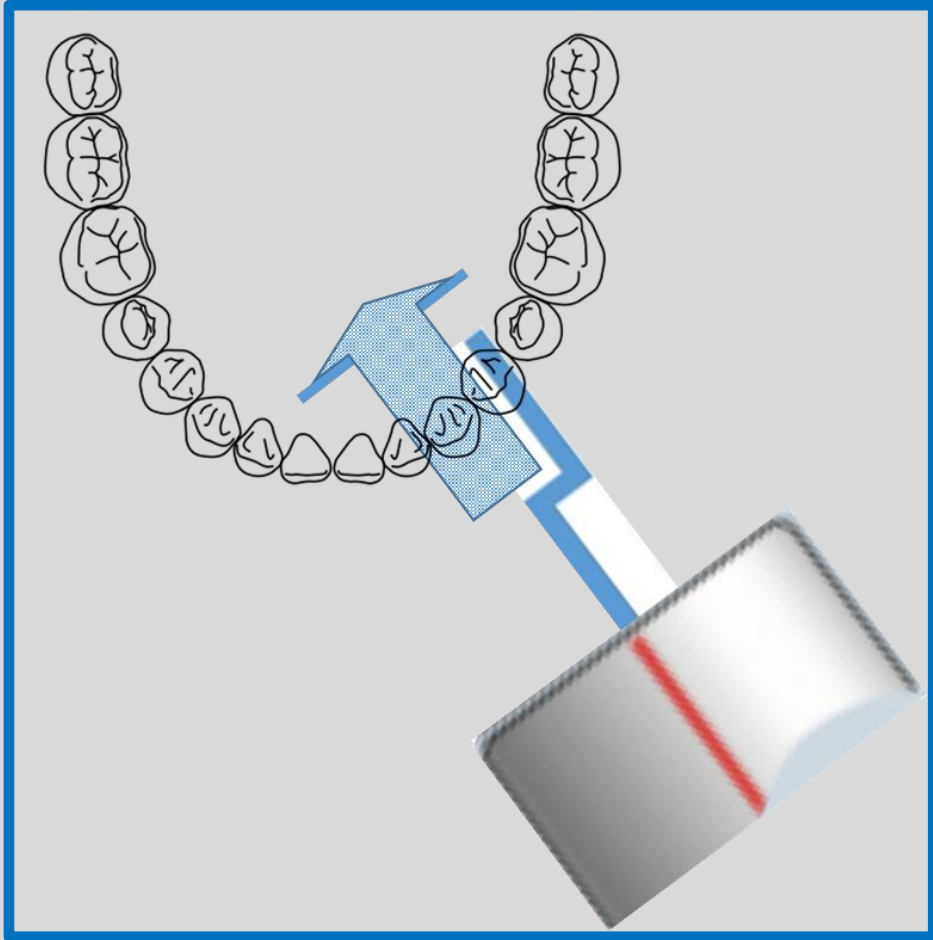
Άνω Γνάθος Γομφίοι



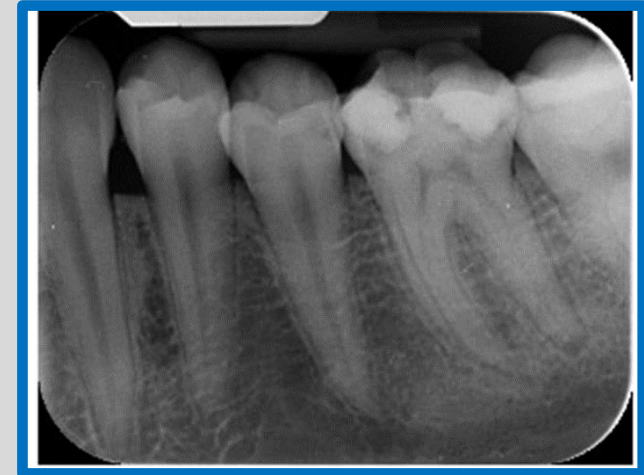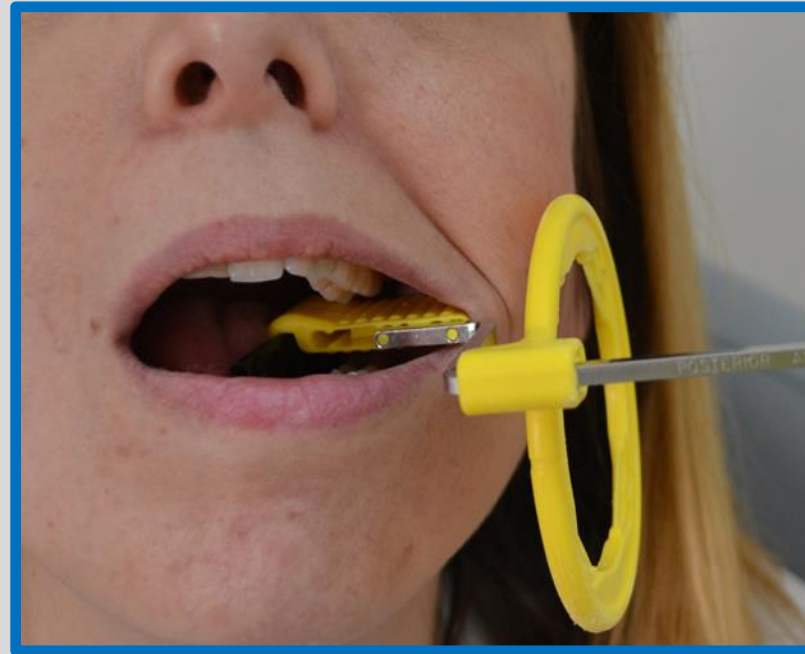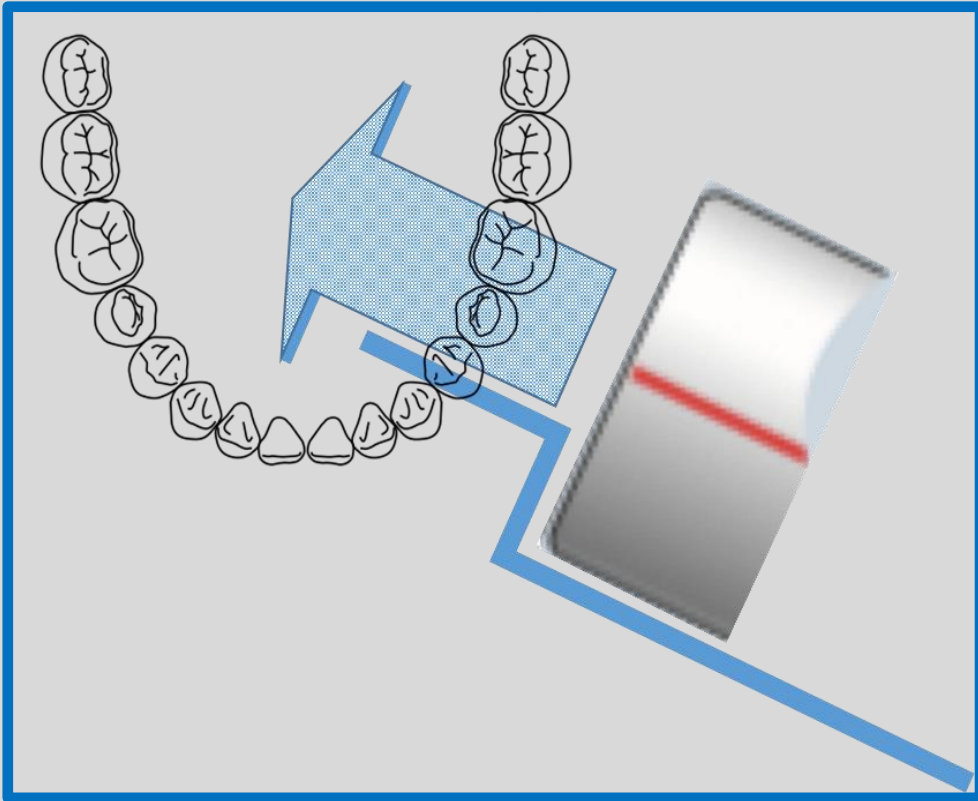
Κάτω Γνάθος Κεντρικοί Τομείς



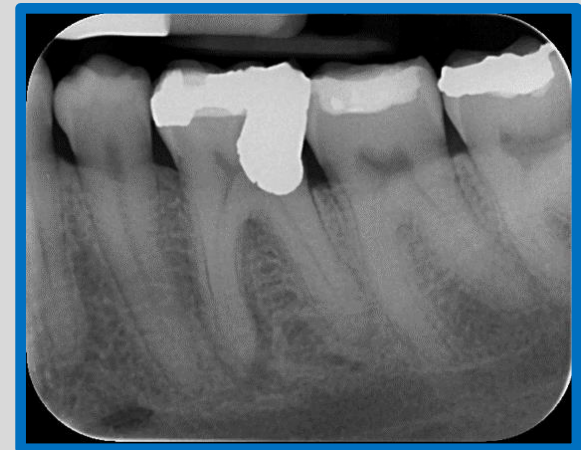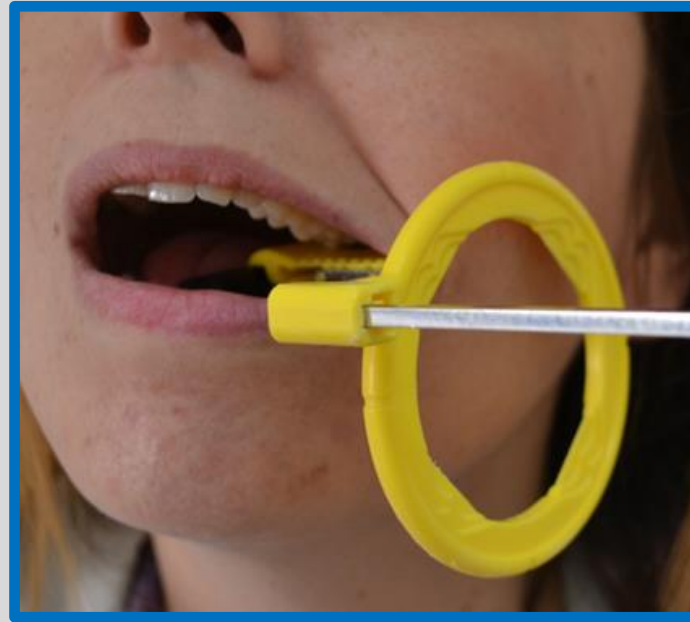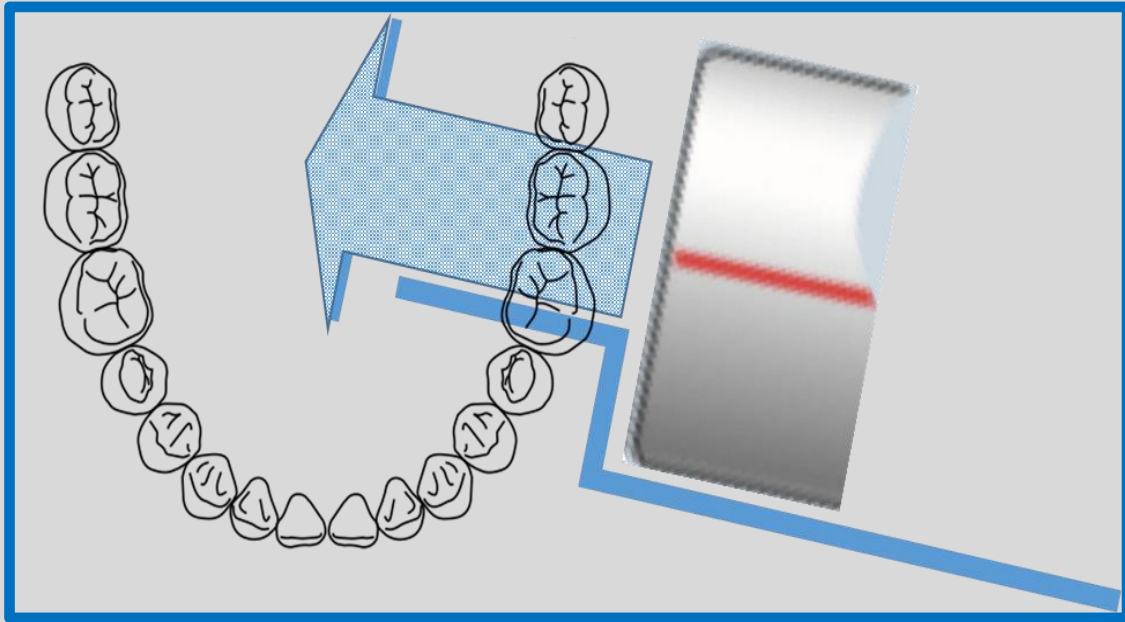
Κάτω Γνάθος Πλάγιοι Τομείς & Κυνόδοντες



Κάτω Γνάθος Προγόμφιοι



Κάτω Γνάθος Γομφίοι



Πλεονεκτήματα Τεχνικής Παραλληλισμού

- Απλή διαδικασία
- Τα ακτινογραφήματα είναι υψηλής διαγνωστικής αξίας (αποφεύγονται σφάλματα λήψης όπως επαλληλίες, παραμόρφωση κ.α.)
- Αποφεύγεται η επιπροβολή ανατομικών δομών όπως η ζυγωματική απόφυση της άνω γνάθου
- Αποφεύγονται σφάλματα συγκράτησης του πλακιδίου
- Σταθερές συνθήκες λήψης (επιτρέπουν επανάληψη λήψης)

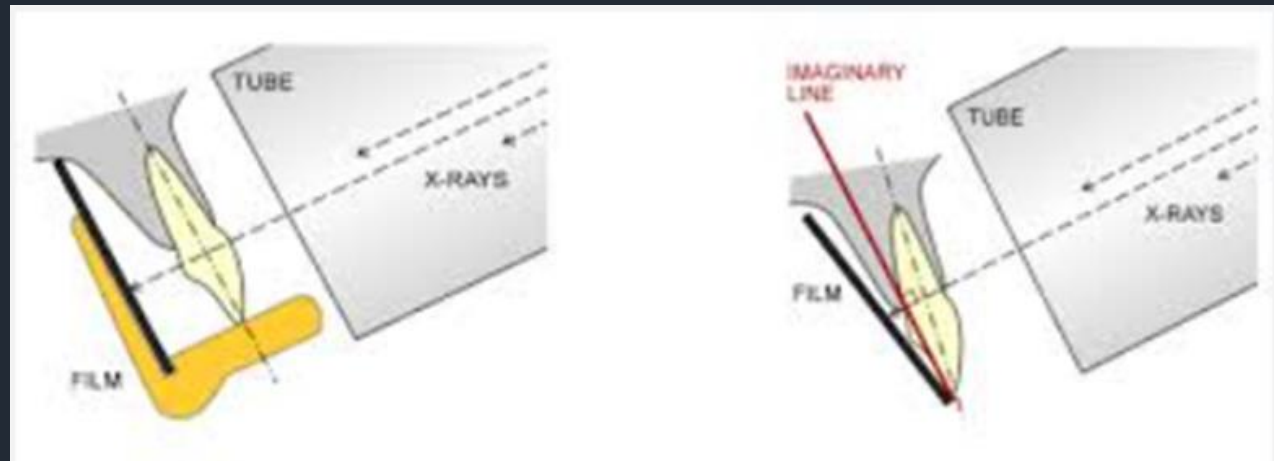
Μειονεκτήματα Τεχνικής Παραλληλισμού

- Απαιτείται ειδικός εξοπλισμός
- Απαιτείται αποστείρωση των συγκρατητήρων
- Δυσφορία του ασθενή με τους συγκρατητήρες (κυρίως στην περιοχή των γομφίων και των προγομφίων της κάτω γνάθου)
- Ανατομικές παραλλαγές δυσκολεύουν την ορθή τοποθέτηση του πλακιδίου
- Χρονοβόρος

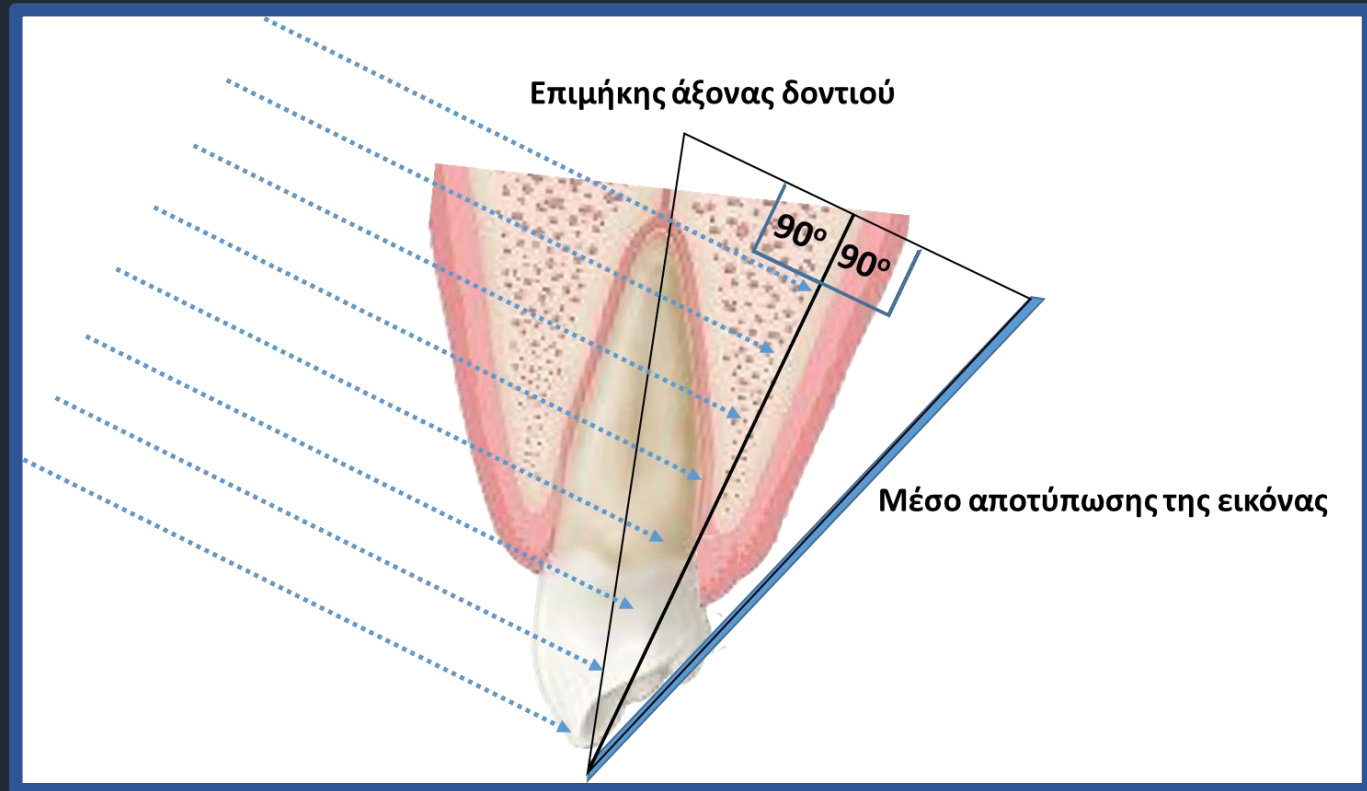
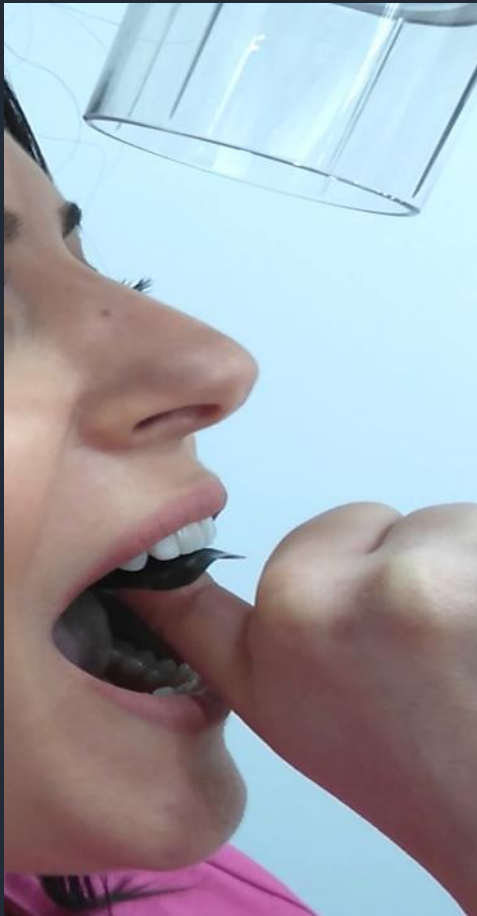Τεχνική της Διχοτόμου

Τεχνική της Διχοτόμου

- Το ακτινογραφικό πλακίδιο τοποθετείται πίσω από τα δόντια και σε επαφή με το βλεννογόνο.
- Η κεντρική ακτίνα διέρχεται κάθετα επί της διχοτόμου της γωνίας που σχηματίζεται από τον επιμήκη άξονα του δοντιού και το ακτινογραφικό πλακίδιο.



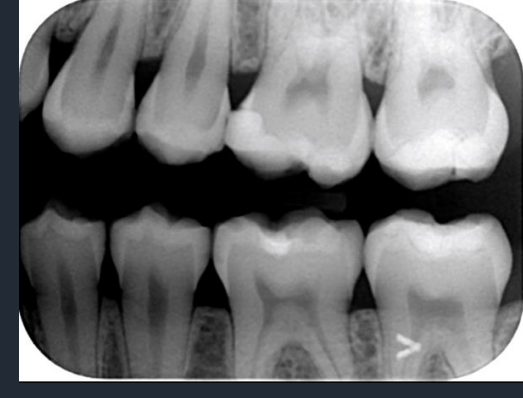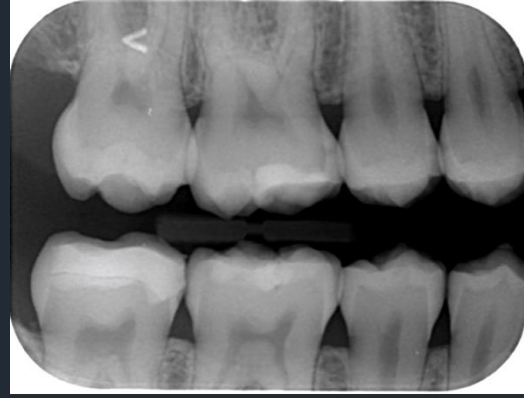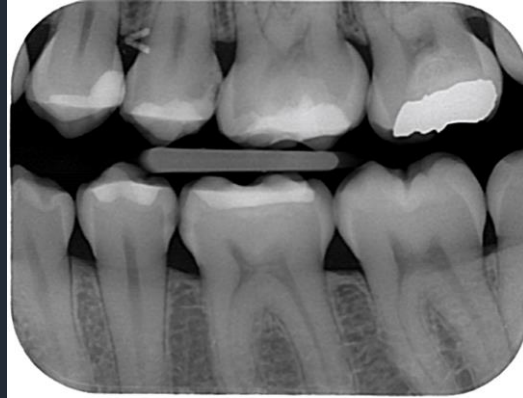
Τεχνική της Διχοτόμου



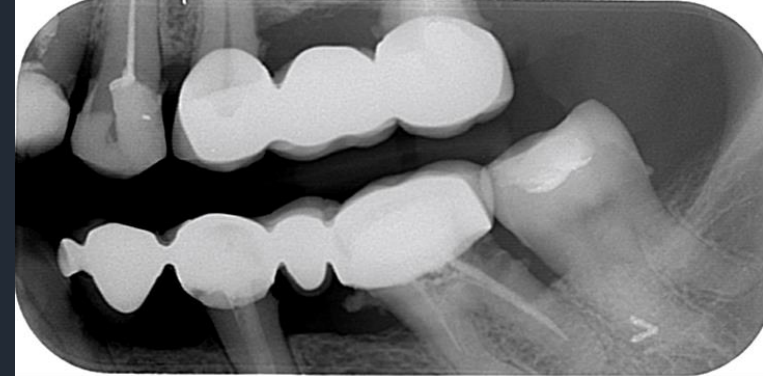
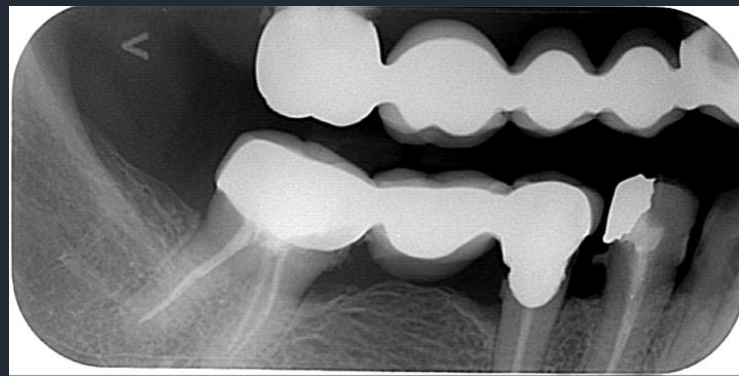Οπισθομυλική (μετά πτερυγίου) Ακτινογραφία

Κριτήρια επιλογής οποισθομυλικής ακτινογραφίας

➤ Απεικόνιση τερηδόνων
όμορων επιφανειών



➤ Έλεγχος ύψους φατνιακής
απόφυσης και ορίου
εμφράξεων και ακίνητων
προσθετικών εργασιών

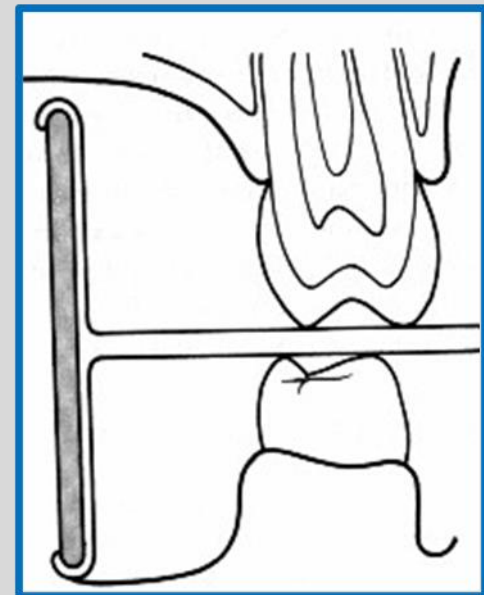



Οπισθομυλική (μετά πτερυγίου) Ακτινογραφία

Χρησιμοποιείται Ειδικός Συγκρατητήρας

ή

Ένα πτερύγιο στη μέση της επιφάνειας έκθεσης

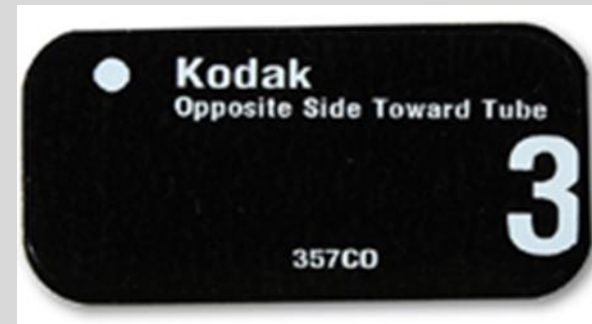

Οπισθομυλική (μετά πτερυγίου) Ακτινογραφία

31 x 41mm



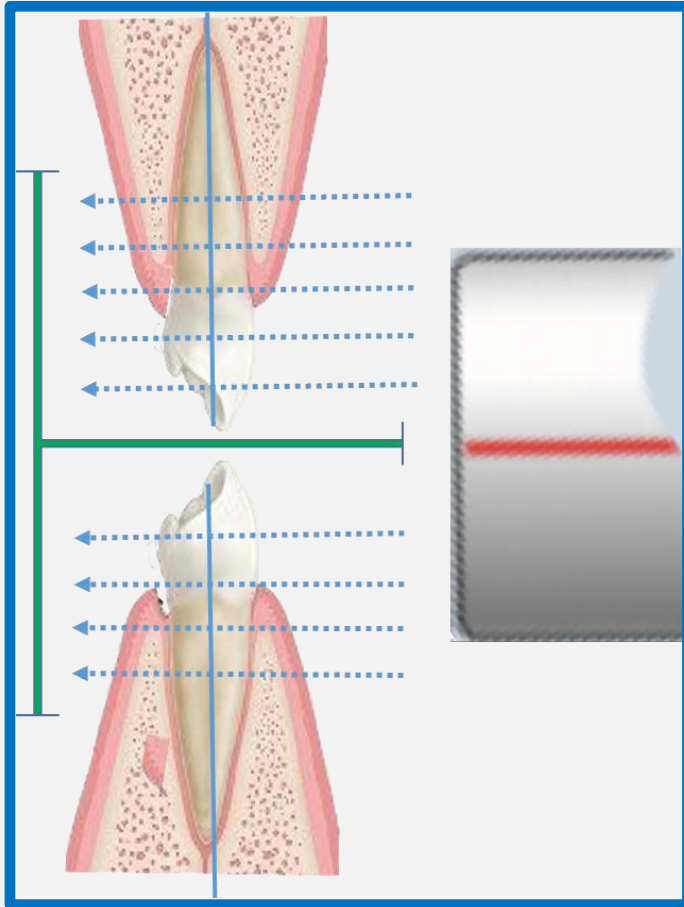
27 x 54mm



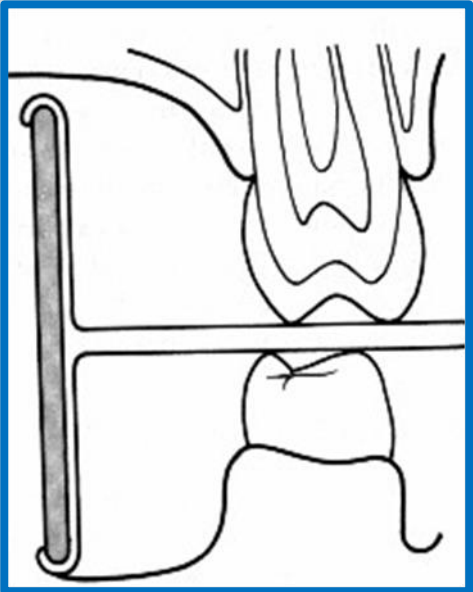
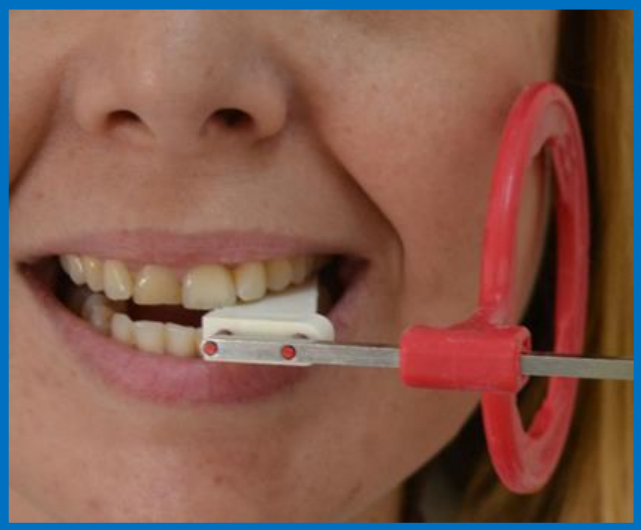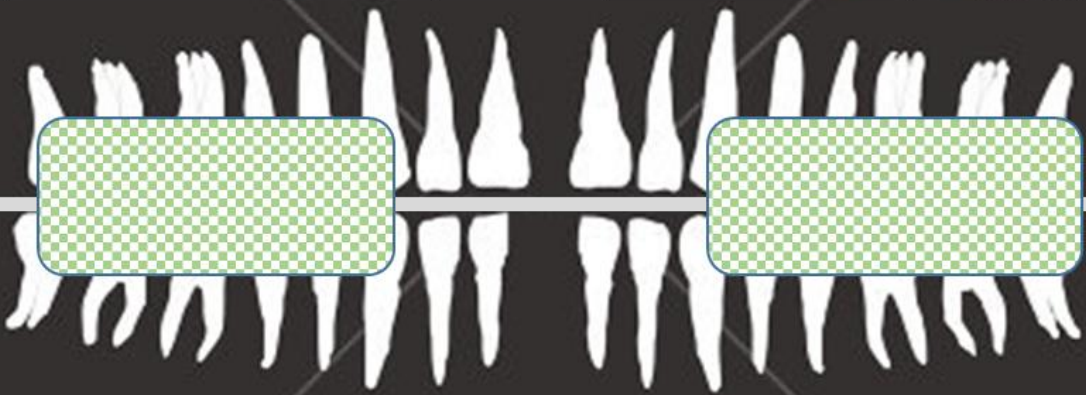

24 x 40mm



Παράλληλη Τεχνική μετά Πτερυγίου



Ο κύλινδρος τοποθετείται παράλληλα με τη μεταλλική ράβδο και εφάπτεται στον πλαστικό δακτύλιο του συστήματος ώστε η ακτινική δέσμη να πέφτει κάθετα πάνω στο πλακίδιο



Τεχνική με συγκόλληση ειδικού πτερυγίου

- Το επίπεδο σύγκλεισης να είναι παράλληλο με το έδαφος
- Το πλακίδιο τοποθετείται μέσα στο στόμα και τα δόντια κλείνουν σε θέση κεντρικής σύγκλεισης
- Η κεντρική ακτίνα κατευθύνεται προς την περιοχή λήψης με κατακόρυφη γωνία 5-10°



Πλεονεκτήματα Οπισθομυλικής Ακτινογραφίας

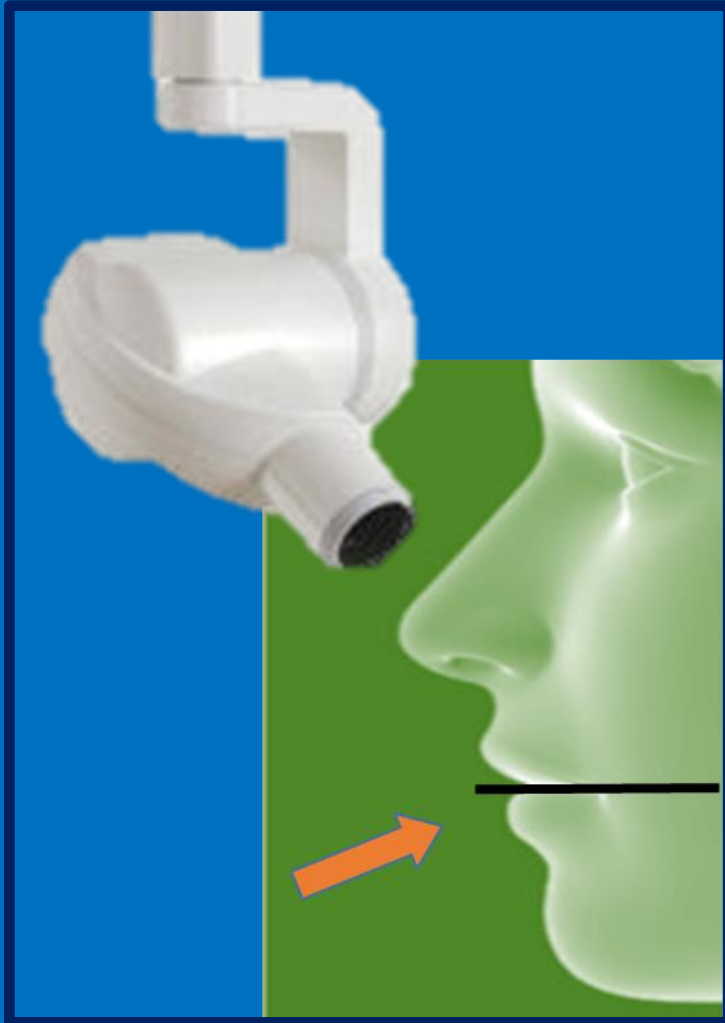
- Απλή μέθοδος
- Υψηλής διαγνωστικής αξίας (αποφεύγονται σφάλματα)
- Σταθερές συνθήκες ακτινογράφησης
- Δεν αλλοιώνεται το σχήμα και το μέγεθος του μυλικού θαλάμου
- Πολλές πληροφορίες για τη μύλη των οπισθίων δοντιών τόσο της άνω όσο και της κάτω γνάθου με μία λήψη

Ακτινογραφία Δήξεως

Ακτινογραφία Δήξεως

- Η γνάθος απεικονίζεται σε **εγκάρσιο** ή περίπου εγκάρσιο επίπεδο
- Το ακτινογραφικό πλακίδιο τοποθετείται στο **μασητικό επίπεδο** και συγκρατείται με ήπιο κλείσιμο του στόματος
- Γίνεται είτε με συμβατικό φιλμ είτε με πλάκα φωσφόρου
- Δεν γίνεται με ψηφιακό αισθητήρα (δεν υπάρχει αντίστοιχο μέγεθος)

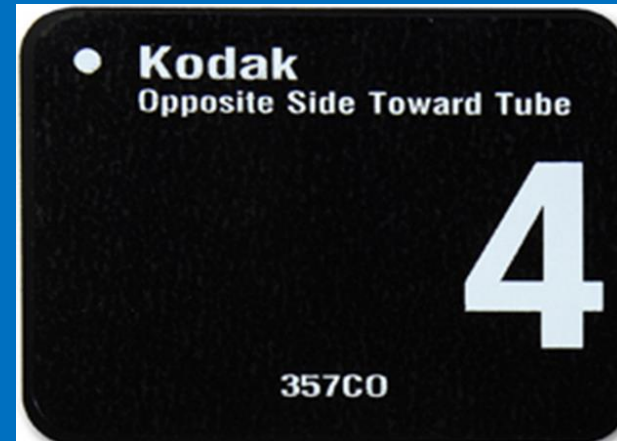
Ακτινογραφία Δήξεως



27 x 54mm



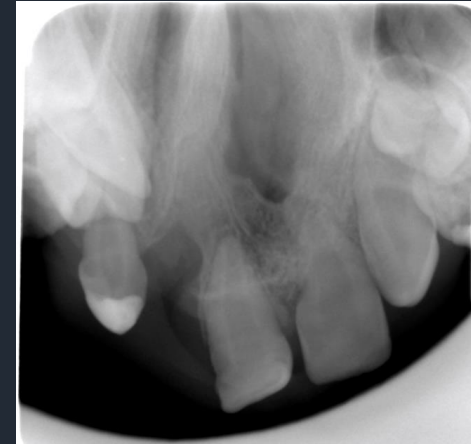58 x 76mm



Ακτινογραφία Δήξεως

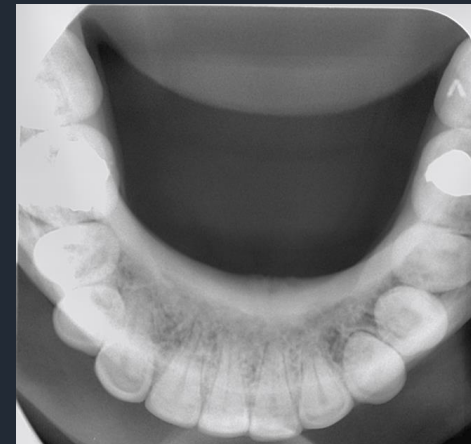Στην άνω γνάθο για έλεγχο

- Τομικής περιοχής
- Ενός ημιμορίου της άνω γνάθου
- Της υπερώας



Στην κάτω γνάθο για έλεγχο

- Γενειακής περιοχής
- Ενός ημιμορίου της κάτω γνάθου
- Του εδάφους του στόματος
- Του σώματος της κάτω γνάθου



Κριτήρια επιλογής ακτινογραφίας Δήξεως

- Εντοπισμός εγκλείστων δοντιών στην άνω γνάθο
- Προσδιορισμός παρειογλωσσικής ή παρειουπερώϊας θέσης εγκλείστων και σχέση τους με παρακείμενα ανατομικά μέρια
- Εντοπισμός υπεράριθμων δοντιών στην πρόσθια περιοχή της άνω γνάθου
- Μελέτη υπερωϊοσχιστιών
- Έλεγχος συνοστέωσης μέσης υπερώϊας ραφής στην άνω γνάθο
- Σε παθολογικές καταστάσεις των οστών των γνάθων (κυρίως όταν αυτές επηρεάζουν τα συμπαγή πέταλα)
- Έλεγχος οστικών προπετειών (torus palatinus, torus mandibularis)
- Εντοπισμός σιαλόλιθων στον πόρο του υπογνάθιου σιαλογόνου αδένου
- Σε ασθενείς που δεν μπορούν να γίνουν οπισθοφατνιακές κυρίως στην περιοχή των προσθίων
- Σε τραύμα δοντιών κυρίως σε παιδιά όπου δεν είναι εύκολη η λήψη οπισθοφατνιακής
- Αναζήτηση ξένων σωμάτων

Τεχνικές Ακτινογραφίας Δήξεως

Τυπικές Ακτινογραφίες Δήξεως

- Η κεντρική ακτίνα είναι κάθετη στο ακτινογραφικό πλακίδιο

Λοξές Ακτινογραφίες Δήξεως

- Η κεντρική ακτίνα έχει γωνία πρόσπτωσης επί του ακτινογραφικού πλακιδίου μικρότερη των 90°

Τεχνικές Ακτινογραφίας Δήξεως

Τυπικές Ακτινογραφίες Δήξεως

1. Μέση τυπική
2. Πλάγια τυπική

Λοξές Ακτινογραφίες Δήξεως

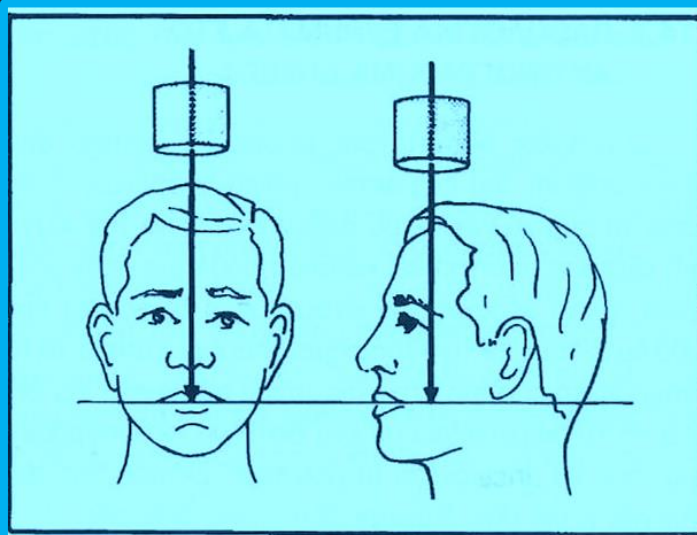
3. Μέση λοξή
4. Πλάγια λοξή

➤ Στη μέση τυπική και στην πλάγια τυπική η ακτινική δέσμη είναι **κάθετη** στο ακτινογραφικό πλακίδιο και την ακτινογραφούμενη περιοχή.

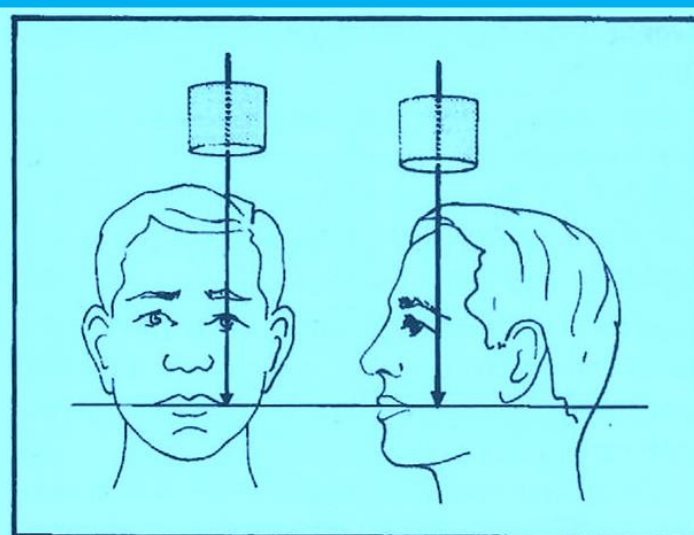
➤ Στη μέση λοξή και την πλάγια λοξή η ακτινική δέσμη είναι **κάθετη στη διχοτόμο** της γωνίας που σχηματίζεται από το πλακίδιο και τους επιμήκεις άξονες των δοντιών.

Τεχνικές Ακτινογραφίας Δήξεως Άνω Γνάθος

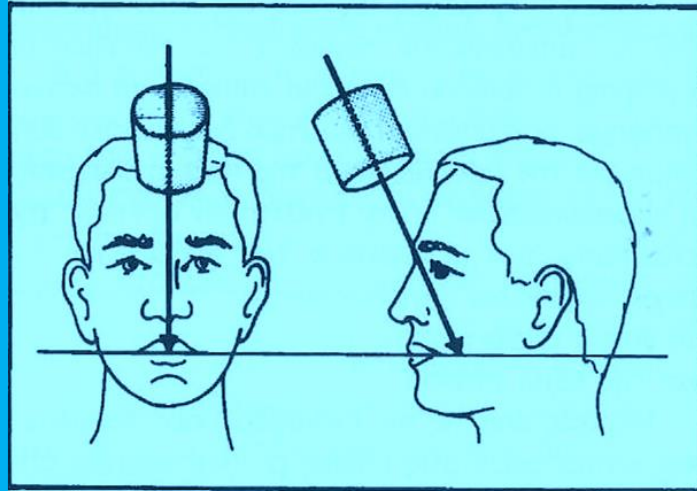
ΜΕΣΗ ΤΥΠΙΚΗ



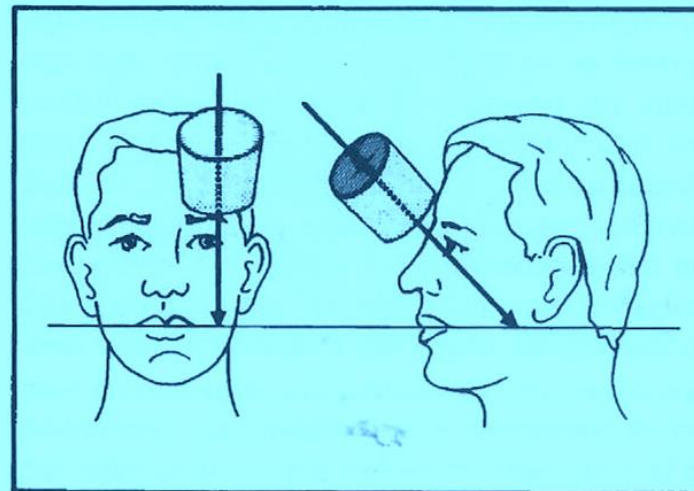
ΠΛΑΓΙΑ ΤΥΠΙΚΗ



ΜΕΣΗ ΛΟΞΗ



ΠΛΑΓΙΑ ΛΟΞΗ



Τεχνικές Ακτινογραφίας Δήξεως Άνω Γνάθος

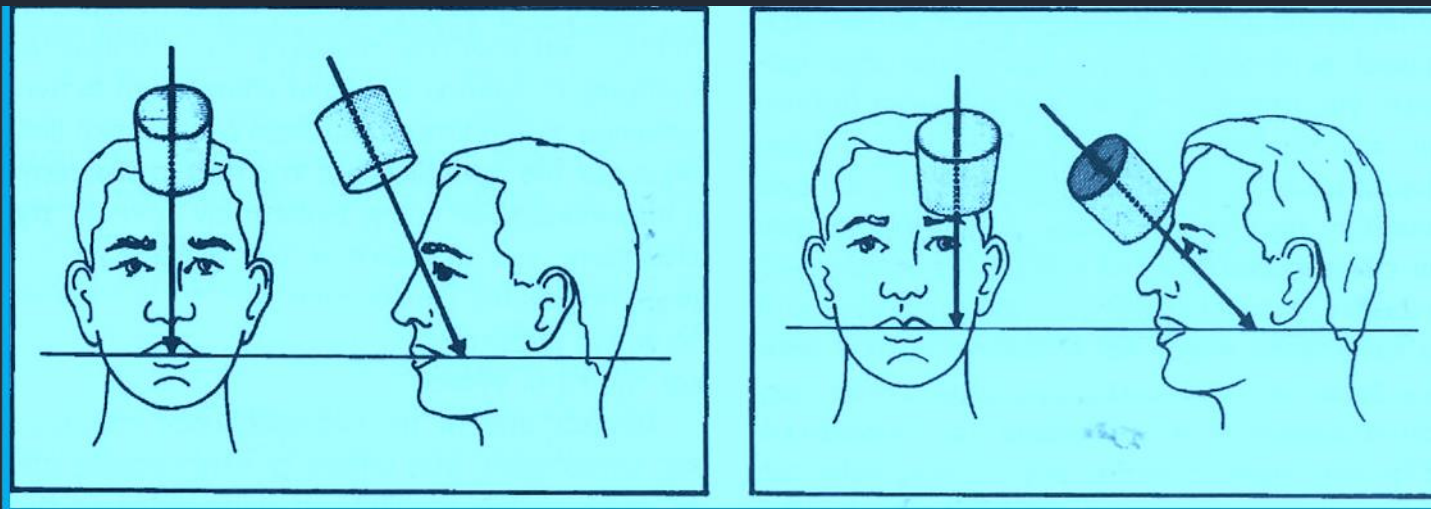
Μέση λοξή
ακτινογραφία
δήξεως

ΚΑΤΑΚΟΡΥΦΗ ΓΩΝΙΑ: 70° ΟΡΙΖΟΝΤΙΑ ΓΩΝΙΑ: 0°
ΣΗΜΕΙΟ ΕΠΙΚΕΝΤΡΩΣΗΣ: Ριζορρίνιο ΜΑΣΗΤΙΚΟ
ΕΠΙΠΕΔΟ: Παράλληλο με το δάπεδο ΜΕΣΟ
ΟΒΕΛΙΑΙΟ ΕΠΙΠΕΔΟ: Κάθετο προς το δάπεδο

Τομείς, κυνόδοντες,
πρόσθιο τμήμα υπερώας

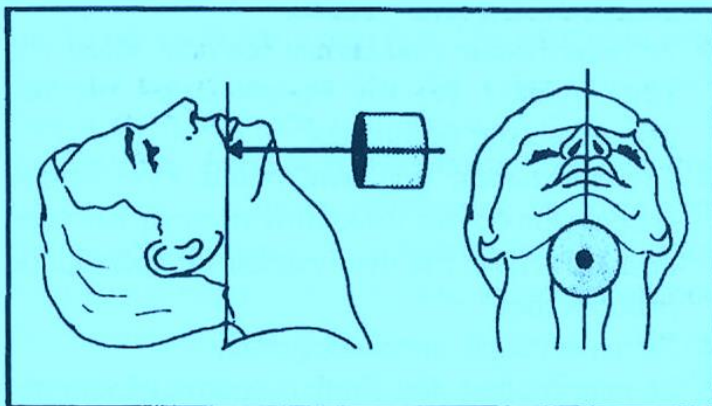
Τομείς, κυνόδοντες,
πρόσθιο τμήμα υπερώας

ΚΑΤΑΚΟΡΥΦΗ ΓΩΝΙΑ 60° ΜΕ ΣΗΜΕΙΟ ΕΠΙΚΕΝΤΡΩΣΗΣ : ΑΚΡΟΡΡΙΝΙΟ (Τομείς, Κυνόδοντες, Πρόσθιο τμήμα Υπερώας)

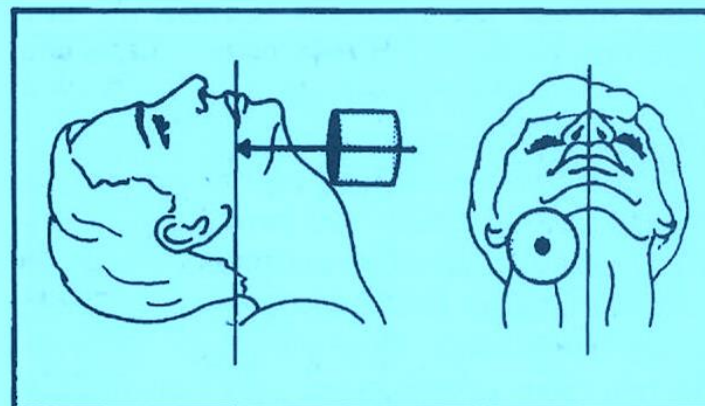


Τεχνικές Ακτινογραφίας Δήξεως Κάτω Γνάθος

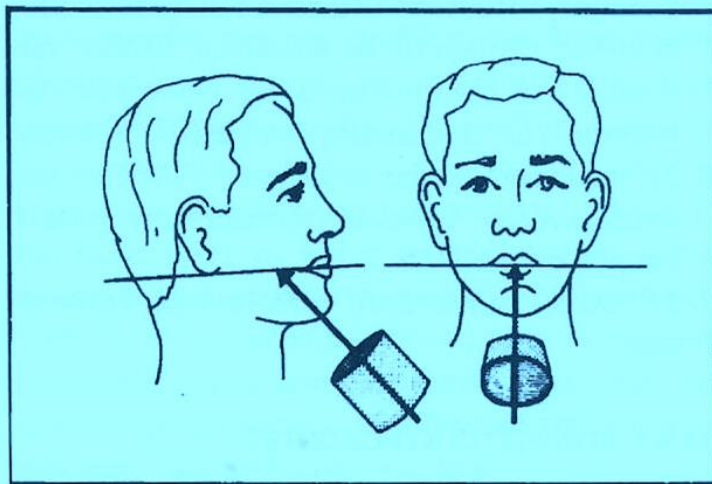
ΜΕΣΗ ΤΥΠΙΚΗ



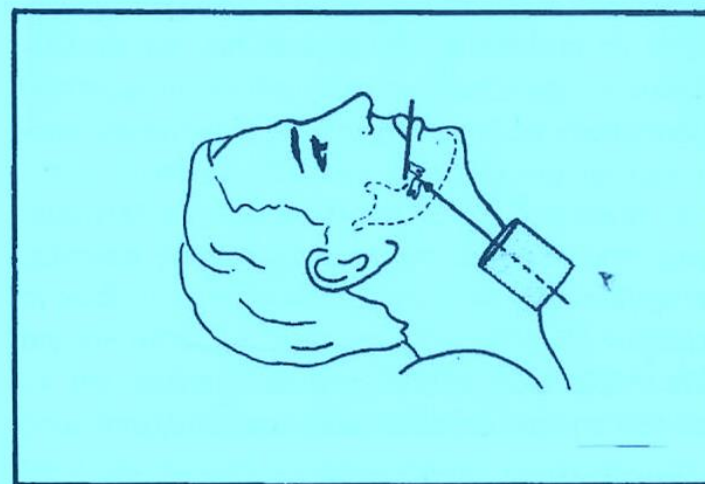
ΠΛΑΓΙΑ ΤΥΠΙΚΗ



ΜΕΣΗ ΛΟΞΗ



ΠΛΑΓΙΑ ΛΟΞΗ



Τεχνικές Ακτινογραφίας Δήξεως Κάτω Γνάθος

Μέση λοξή ακτινογραφία δήξεως

ΓΩΝΙΑ ΠΡΟΣΠΤΩΣΗΣ ΚΕΝΤ. ΑΚΤΙΝΑΣ: 60°- 65° επί του επιπέδου του ακτινογραφικού πλακιδίου ΟΡΙΖΟΝΤΙΑ ΓΩΝΙΑ: 0° ΣΗΜΕΙΟ ΕΠΙΚΕΝΤΡΩΣΗΣ: Γενειακή σύμφυση, προς το χείλος της κάτω γνάθου ΜΑΣΗΤΙΚΟ ΕΠΙΠΕΔΟ: Γωνία 45° με το οριζόντιο ΜΕΣΟ ΟΒΕΛΙΑΙΟ ΕΠΙΠΕΔΟ: Κάθετο προς το οριζόντιο

Περιοχή γενειακής σύμφυσης,

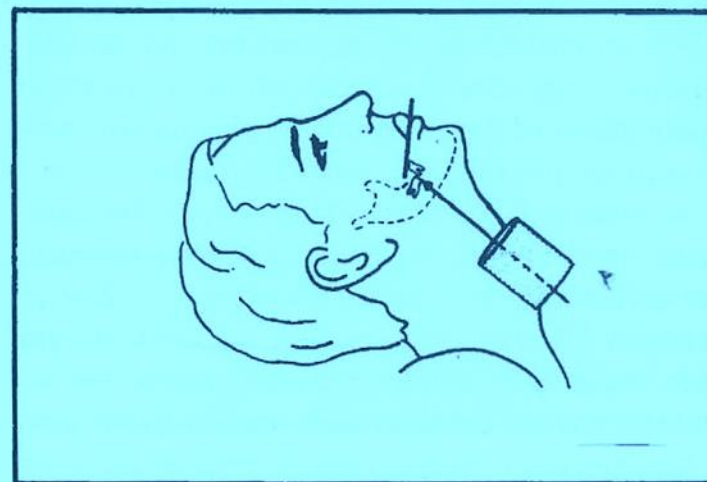
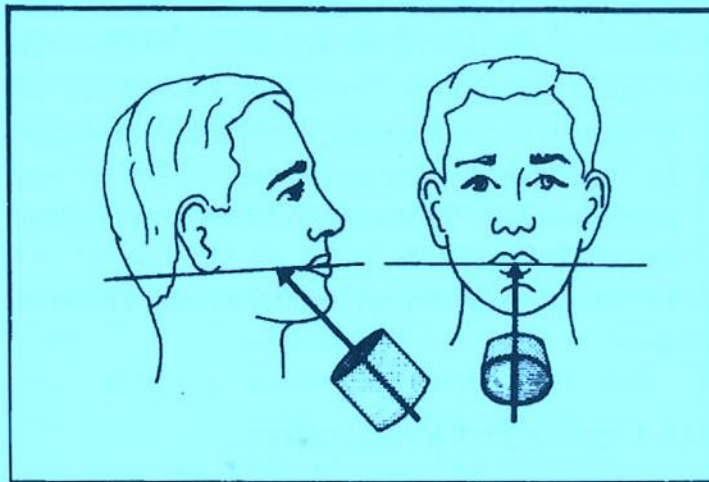
Πρόσθια τμήματα σώματος της κάτω γνάθου

Πλάγια λοξή ακτινογραφία δήξεως

Η λήψη αυτή, διαφέρει από τις προηγούμενες. Ο ασθενής, αφού δαγκώσει το πλακίδιο δήξεως που έχει τοποθετηθεί μεταξύ των δοντιών, περιστρέφει και κάμπτεει το κεφάλι του προς την αντίθετη πλευρά και πίσω. Ο κώνος τοποθετείται έτσι, ώστε η κεντρική ακτίνα να διέρχεται κάτω και πίσω από τη γωνία του εξεταζόμενου ημιμορίου της κάτω γνάθου και μέσα από τον ανιόντα κλάδο, με τρόπο που ο υπογνάθιος σιαλογόνος αδένας περιλαμβάνεται μεταξύ λυχνίας και ακτινογραφικής πλάκας.

Έλεγχος για λιθίαση του υπογνάθιου σιαλογόνου αδένα

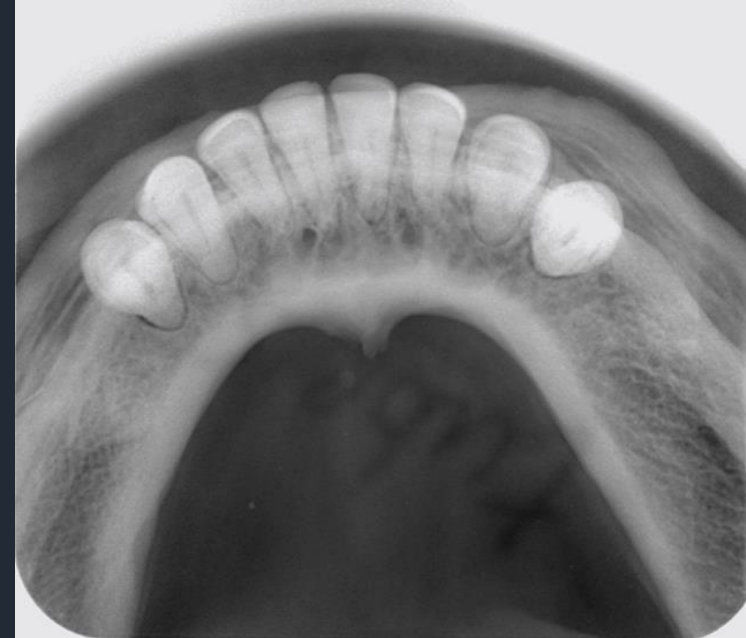
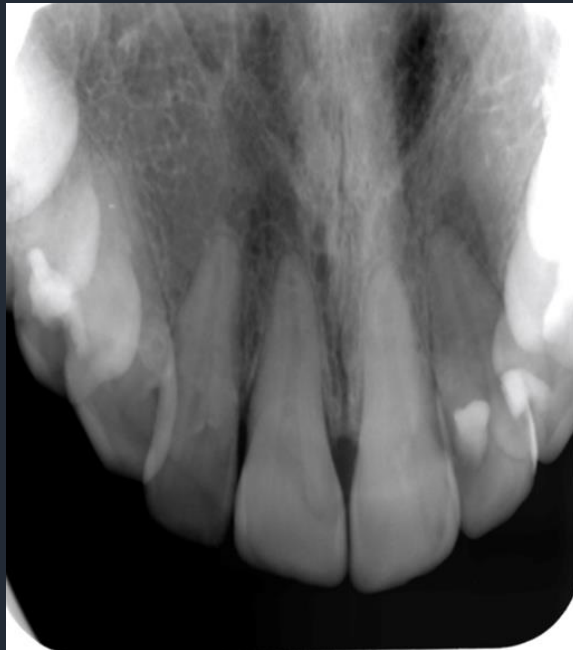Έλεγχος για λιθίαση του οπίσθιου τμήματος του πόρου του Wharton, της πύλης και του ίδιου του υπογνάθιου αδένα



Ακτινογραφία Δήξεως

ΠΛΕΟΝΕΚΤΗΜΑΤΑ

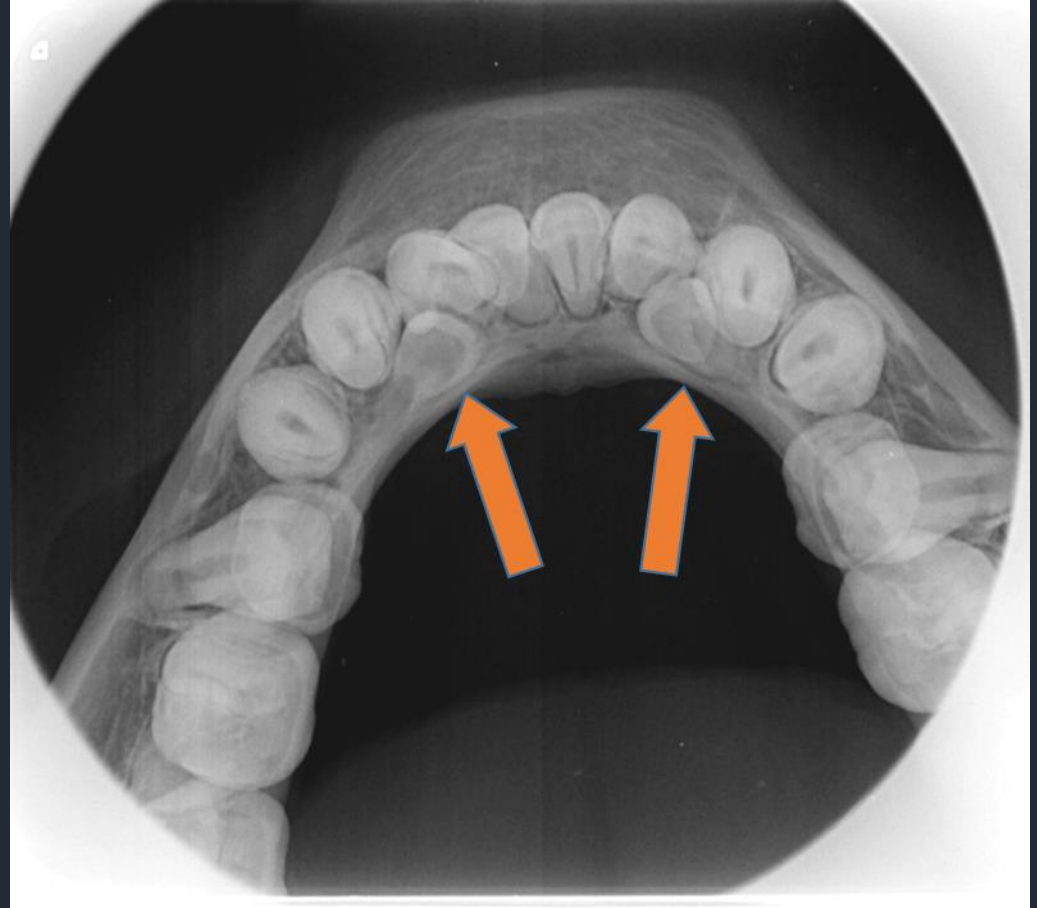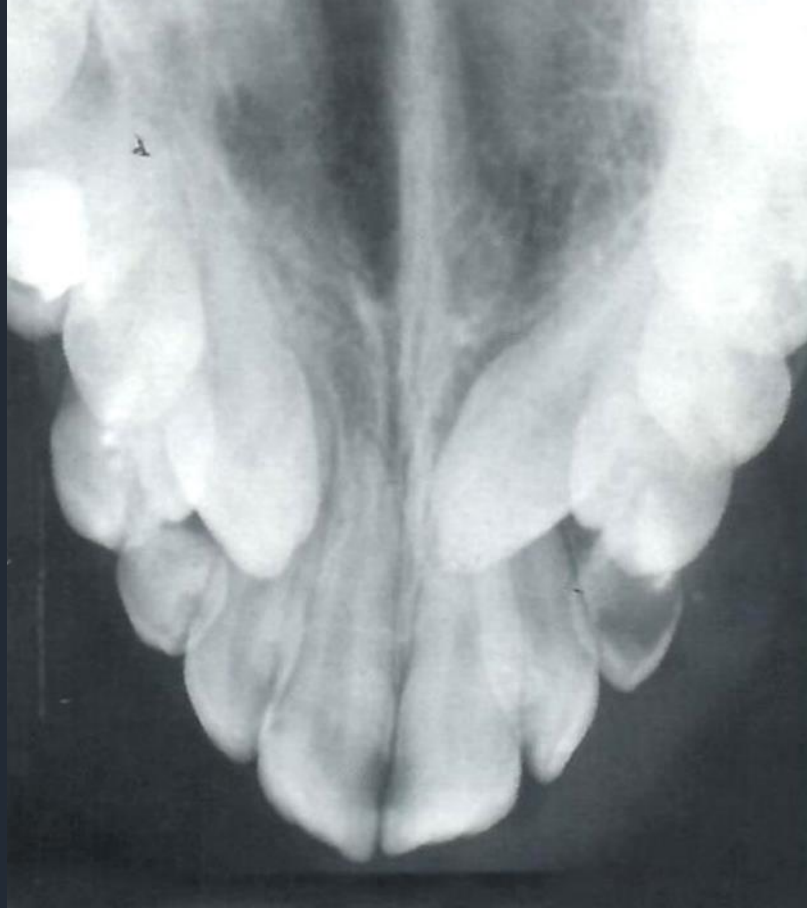
- Απλή διαδικασία
- Απεικονίζεται ευκρινώς η γνάθος σε εγκάρσιο επίπεδο
- Δίνει πληροφορίες για την παρειογλωσσική διάσταση

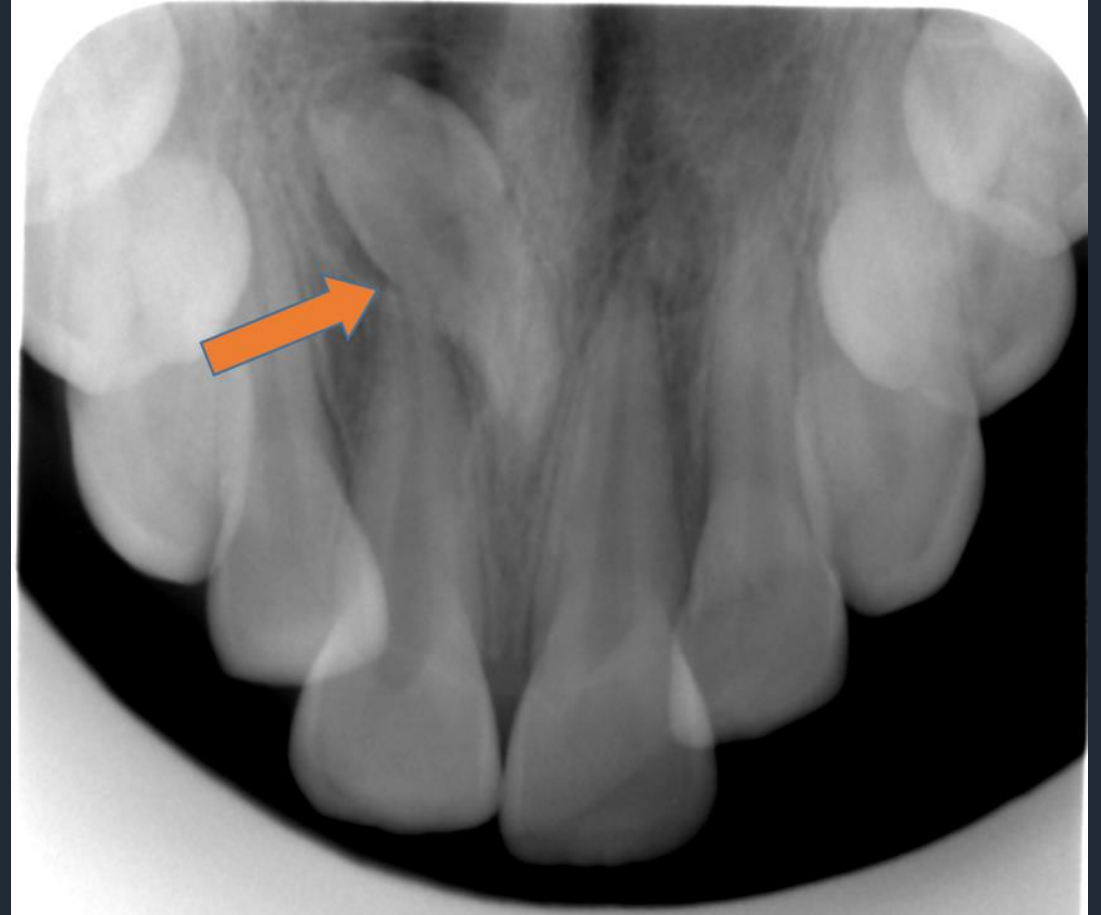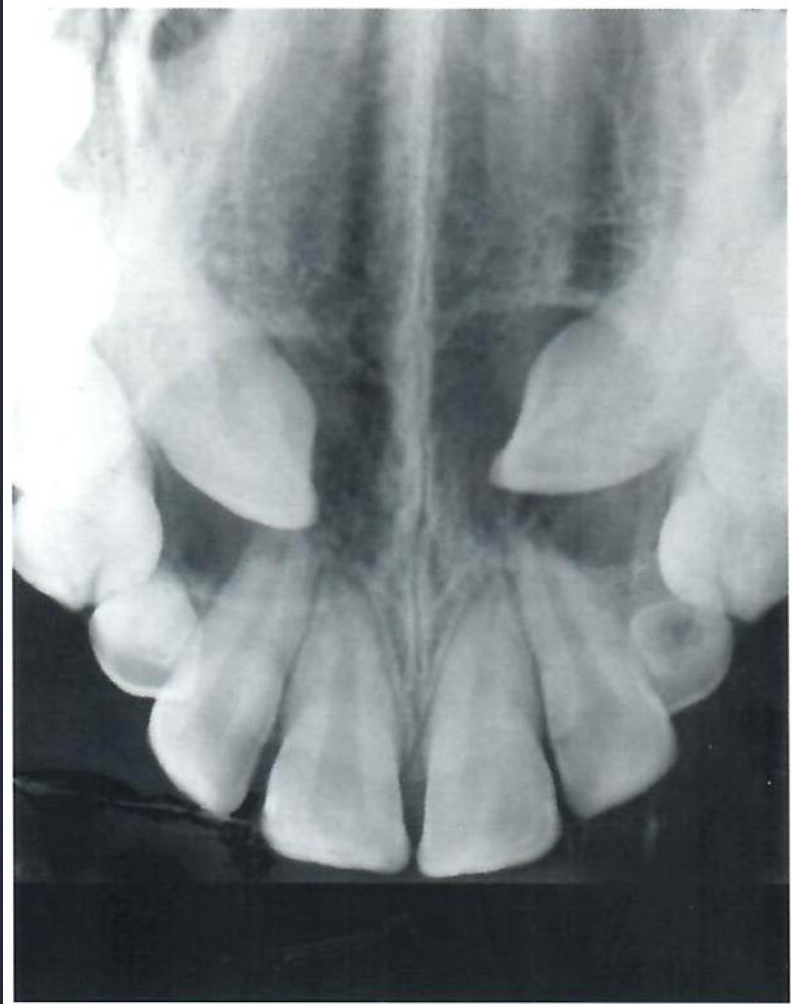


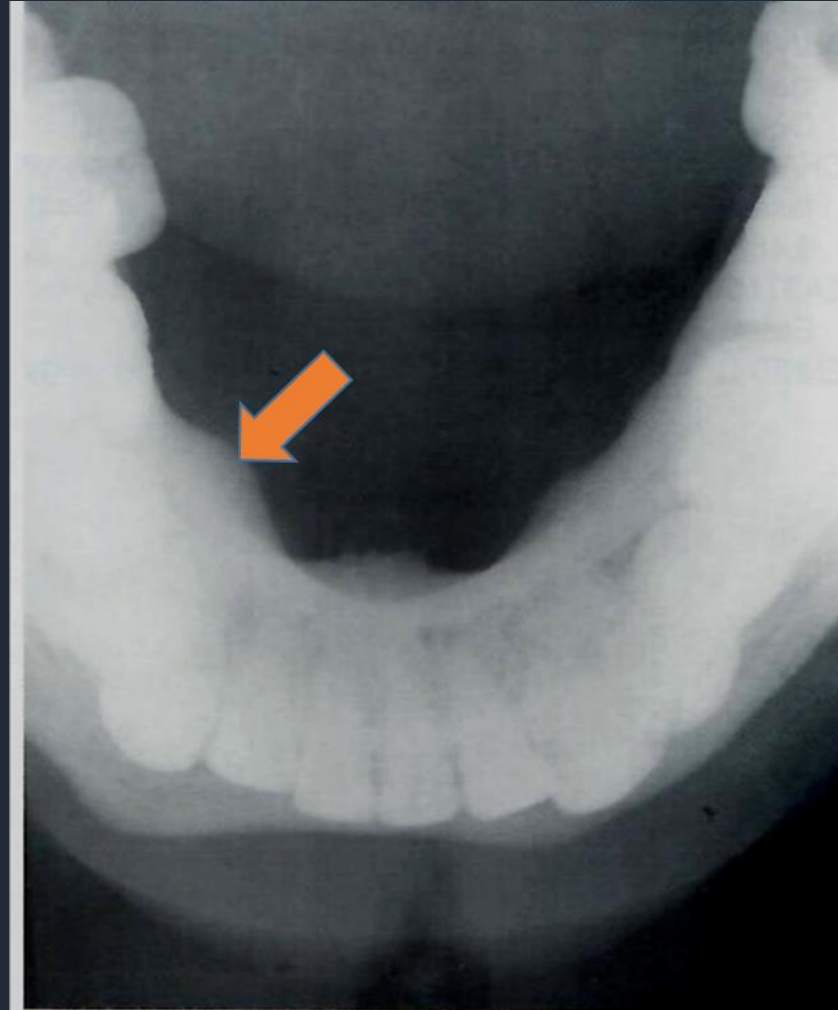
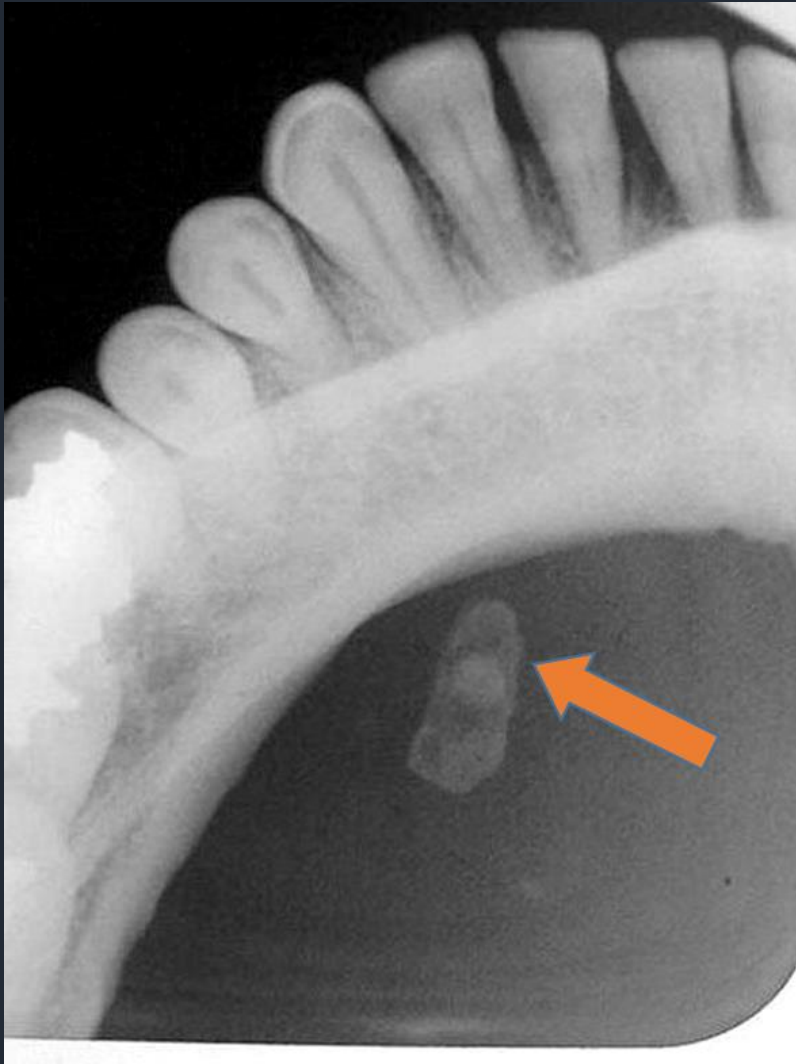
Ακτινογραφία Δήξεως

ΜΕΙΟΝΕΚΤΗΜΑΤΑ

- Χρειάζεται καλή γνώση της γωνίας λήψης ανάλογα με την περιοχή.
- Λάθος γωνία λήψης συνεπάγεται σφάλματα βράχυνσης επιμήκυνσης ή και επαλληλίας.
- Πιθανότητα επανάληψης λήψης.





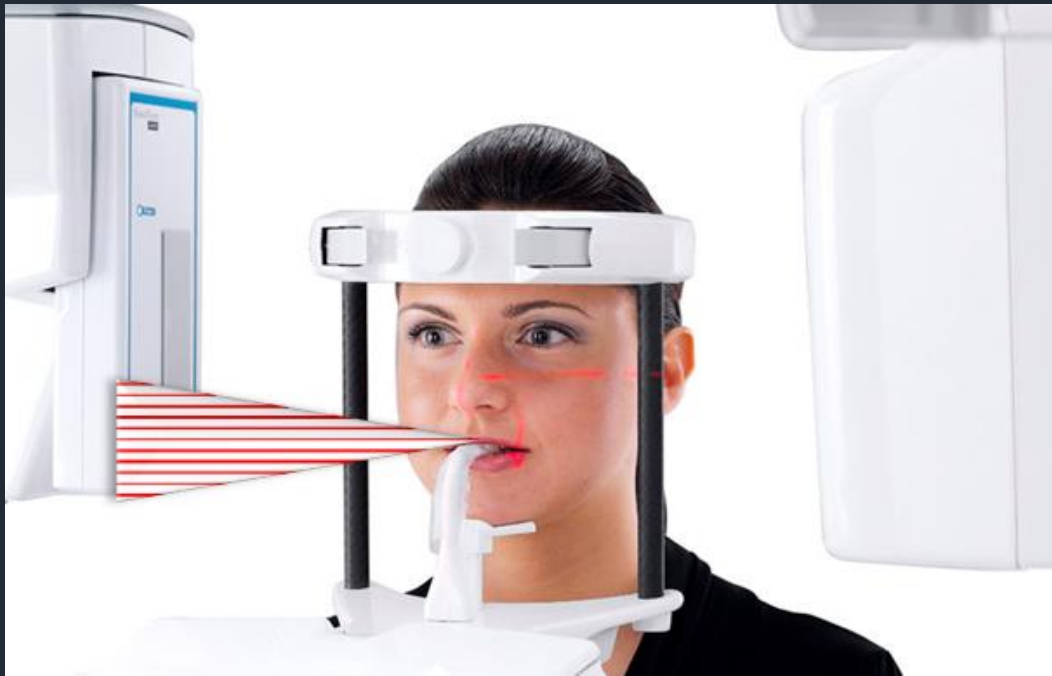

Τεχνική Clark

- Όταν ένα αντικείμενο είναι ορατό από δύο διαφορετικές θέσεις τότε το αντικείμενο φαίνεται να μετακινείται προς διαφορετικές κατευθύνσεις
- Όσο ένα αντικείμενο βρίσκεται μακρύτερα από την πηγή των ακτίνων X τόσο στο ακτινογράφημα απεικονίζεται πλησιέστερα στην πηγή
- Λαμβάνονται δύο ακτινογραφήματα:
 - Ένα ακτινογράφημα με σωστή γωνία λήψης (ακτινογράφημα αναφοράς)
 - Ένα ακτινογράφημα με μεγαλύτερη κάθετη γωνία σε σχέση με το ακτινογράφημα αναφοράς

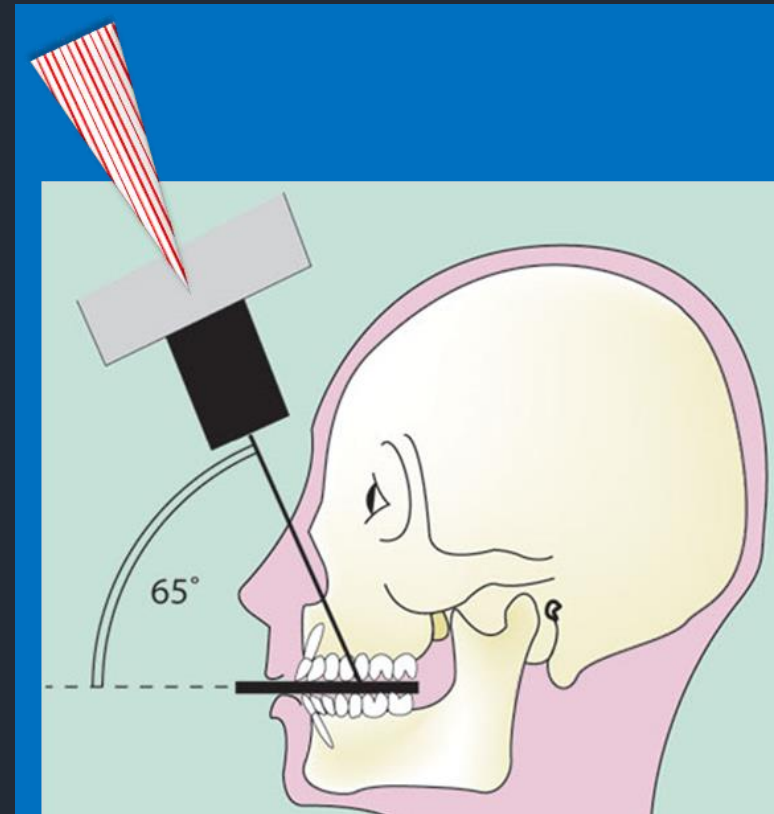
Τεχνική Clark

Πανοραμική



Ακτινογραφία αναφοράς

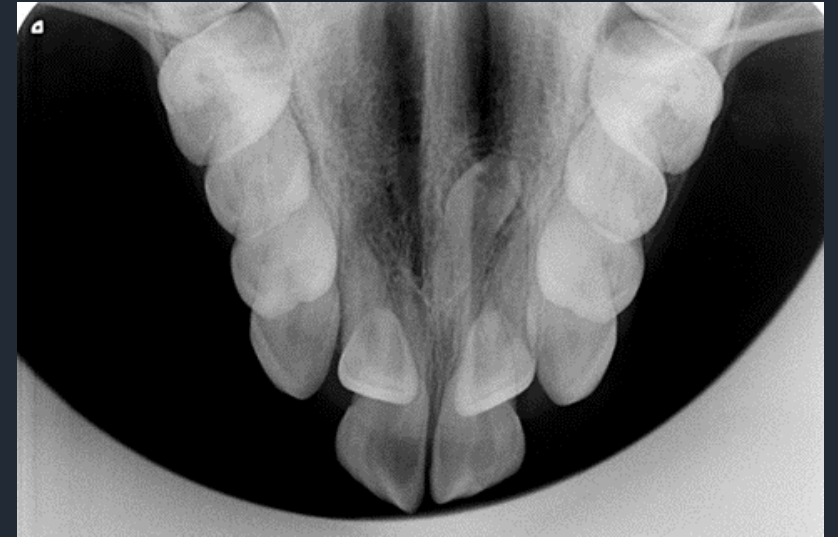
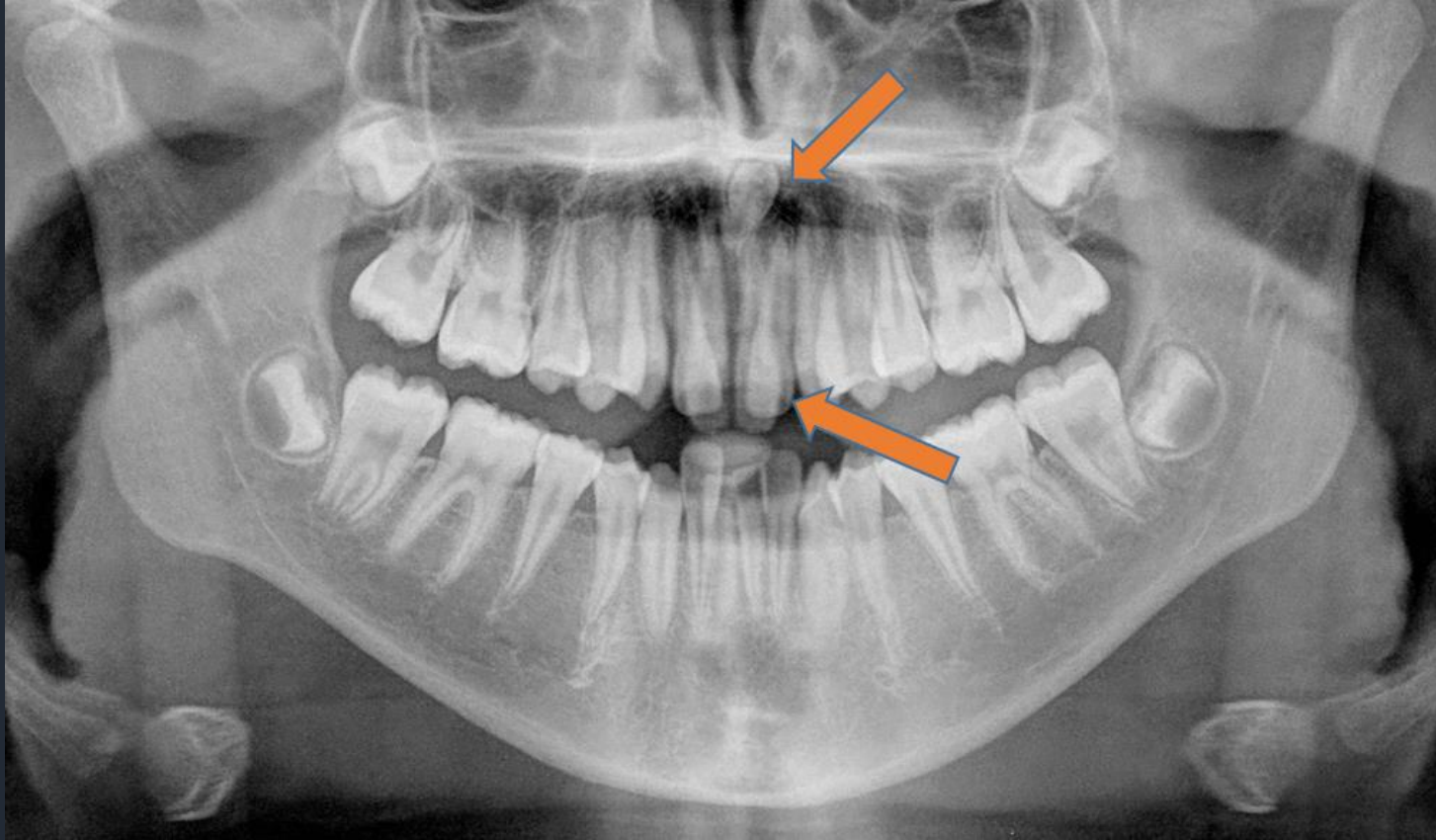
Δήξεως



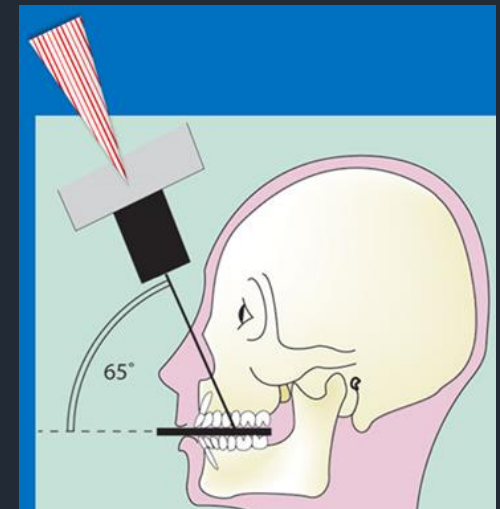
Τεχνική Clark

- Όταν η ακτινική δέσμη αλλάζει γωνία και το έγκλειστο δόντι μετακινείται **ομόλογα** με την ακτινική δέσμη (προς την λύχνια) τότε το δόντι εντοπίζεται υπερώια.
- Όταν η ακτινική δέσμη αλλάζει γωνία και το έγκλειστο δόντι μετακινείται **ετερόλογα** με την ακτινική δέσμη (απομακρύνεται από τη λυχνία) τότε το δόντι εντοπίζεται παρειακά.

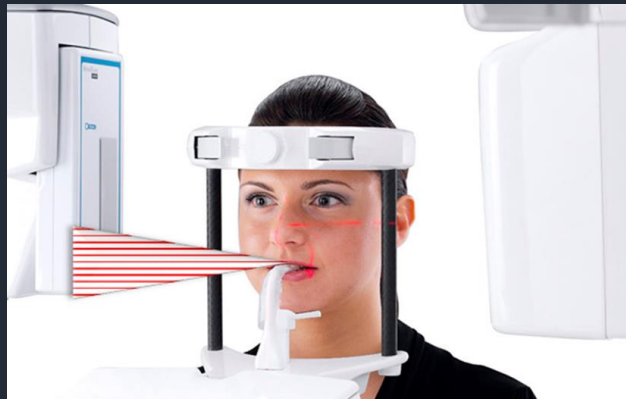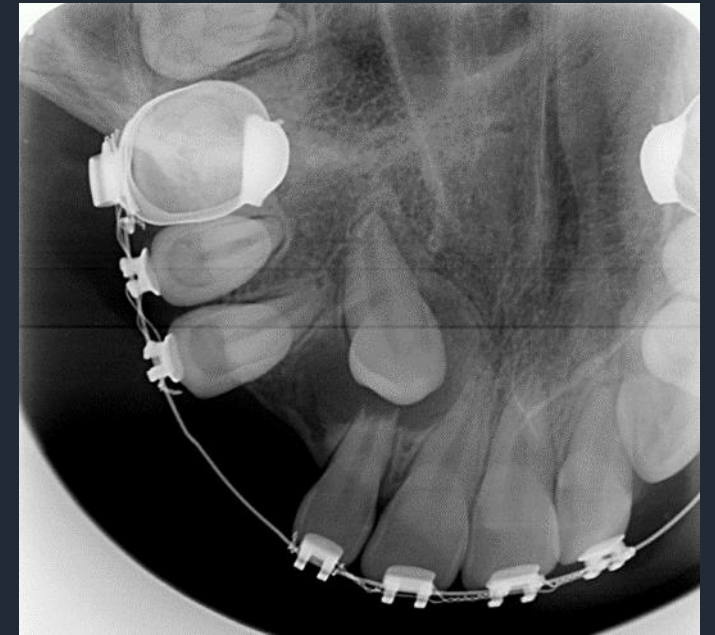
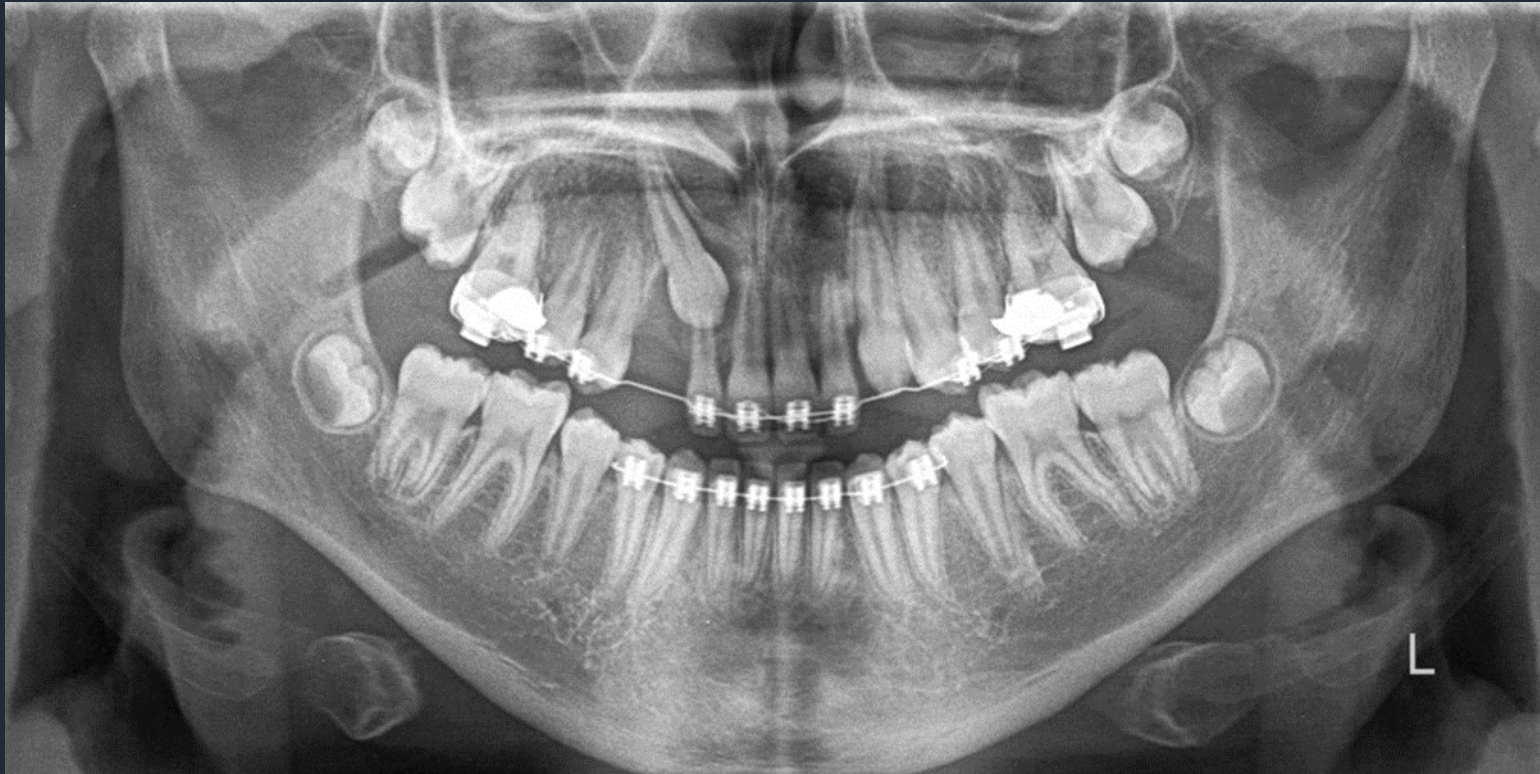Τεχνική Clark



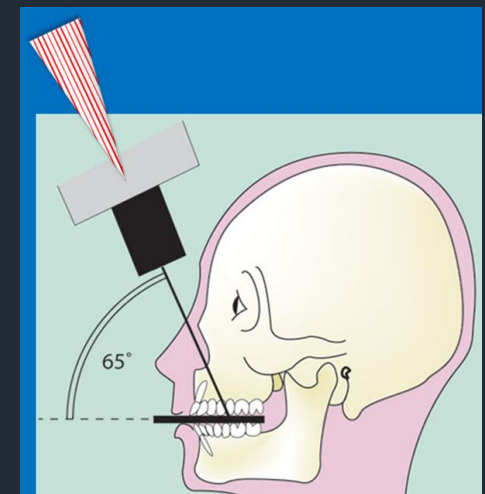
Υπερώια θέση



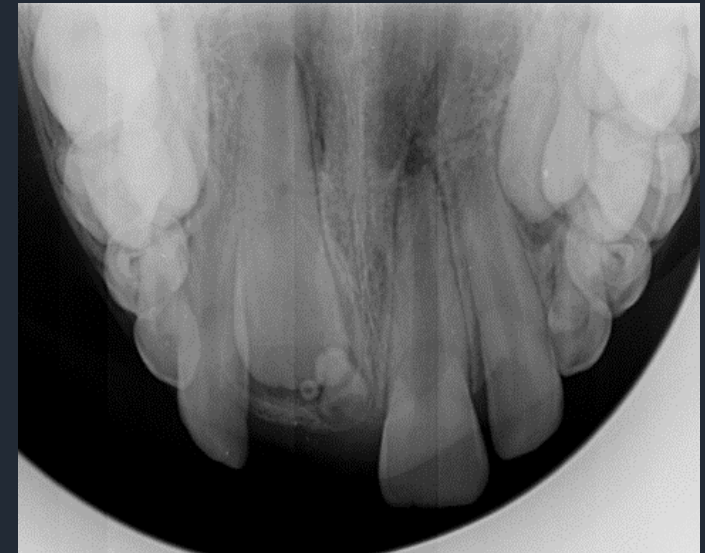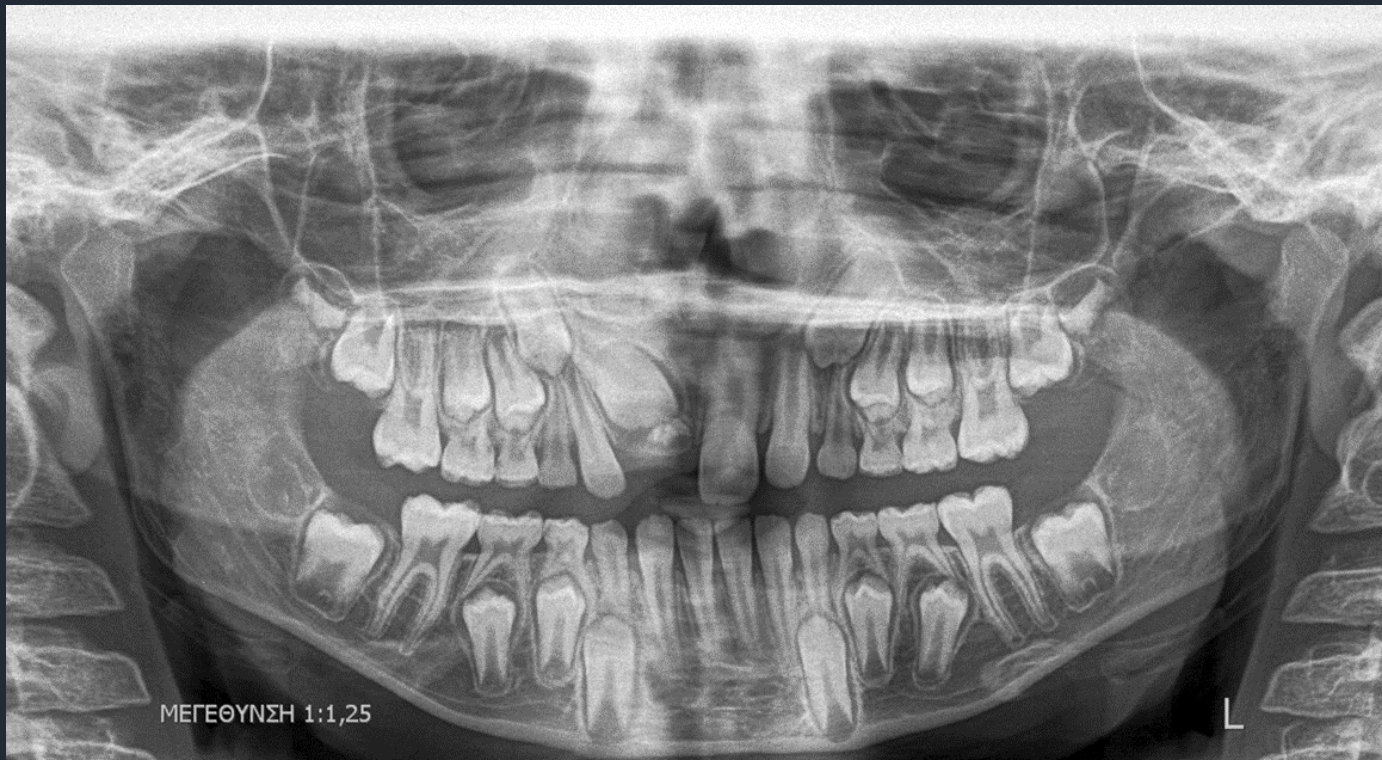Τεχνική Clark



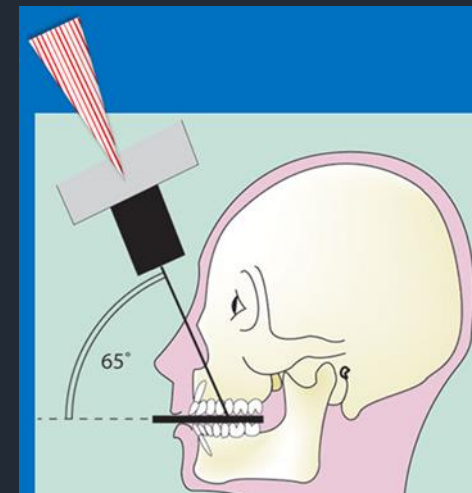
Υπερώια θέση



Τεχνική Clark



Προστωμακή θέση



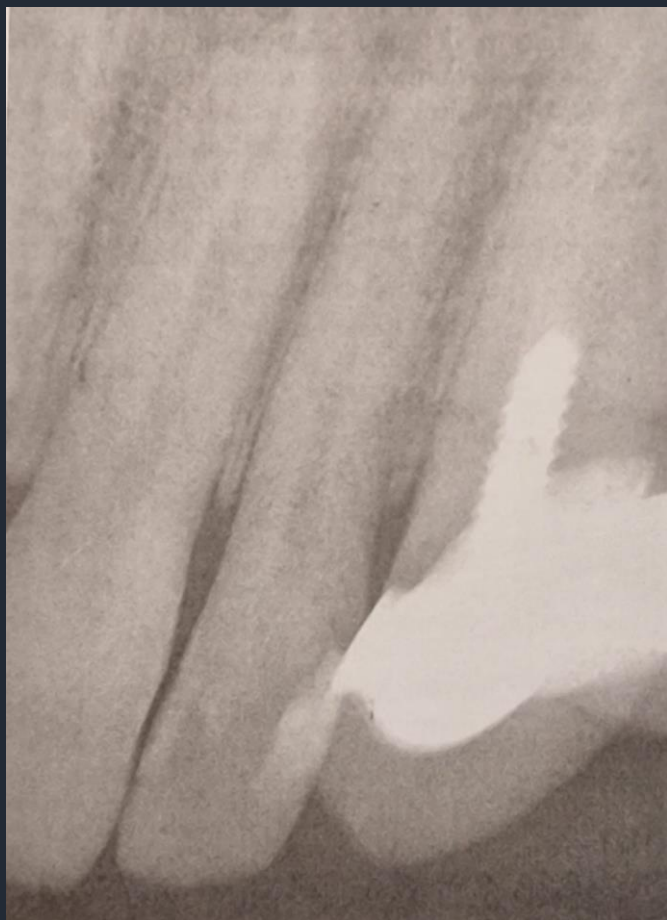**Σφάλματα κατά τη λήψη
ενδοστοματικών ακτινογραφιών**

Σφάλματα κατά τη λήψη ενδοστοματικών ακτινογραφιών

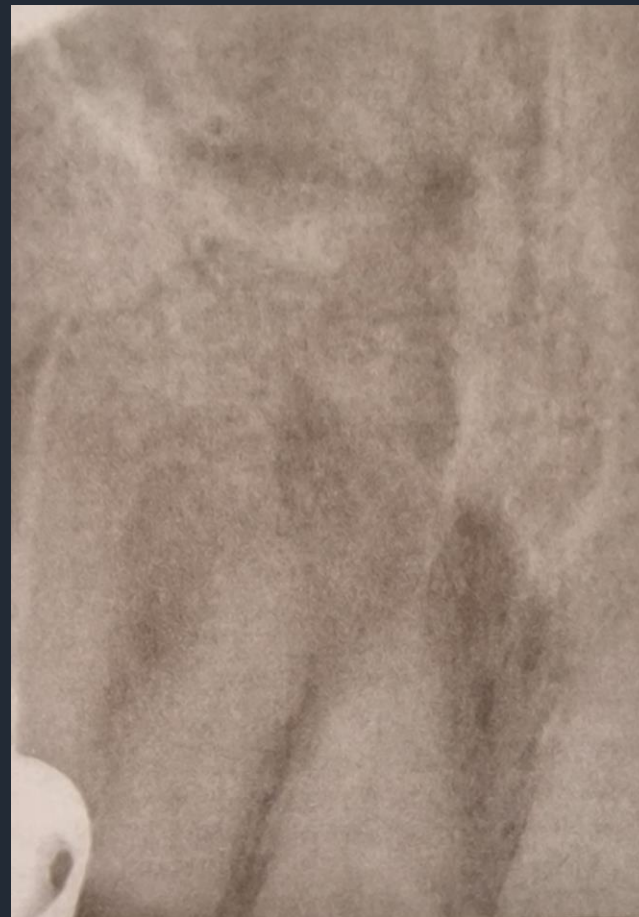- Υποεκτεθειμένο φιλμ (μικρός χρόνος έκθεσης – ακτινογραφία πιο λευκή)
- Υπερεκτεθειμένο φιλμ (μεγάλος χρόνος έκθεσης – ακτινογραφία πιο μαύρη)
- Επιμήκυνση
- Βράχυνση
- Επαλληλία
- Cone cut
- Υπερβολική κάμψη πλακιδίου (κυρίως περιοχή κυνοδόντων άνω γνάθου)
- Μετακίνηση
- Μη απεικόνιση ακρορριζίων
- Τοποθέτηση του πλακιδίου από την αντίθετη πλευρά
- Διπλή έκθεση

Σφάλματα κατά τη λήψη ενδοστοματικών ακτινογραφιών

Επιμήκυνση

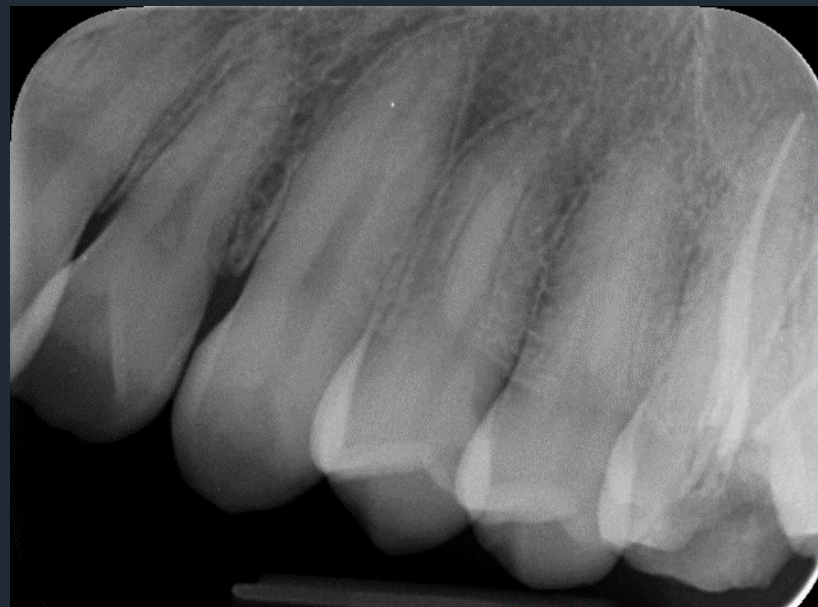
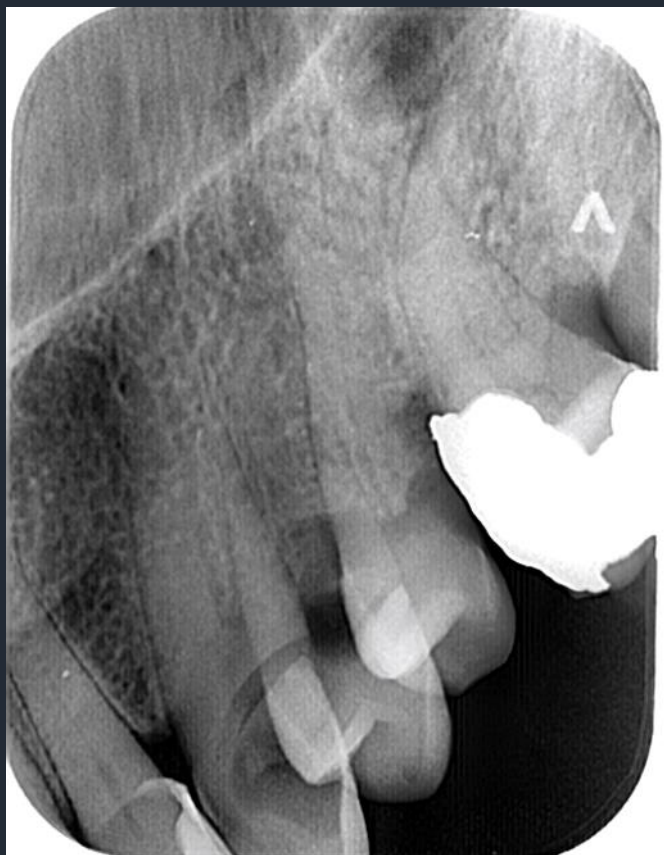


Βράχυνση



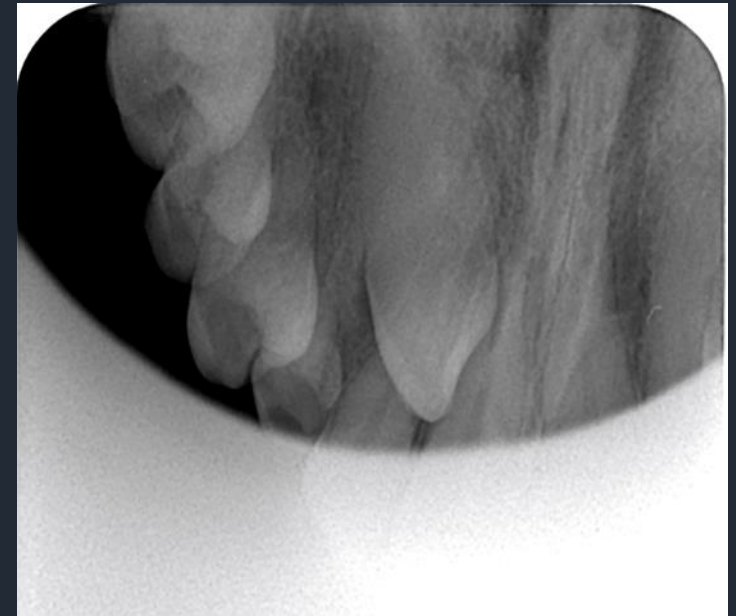
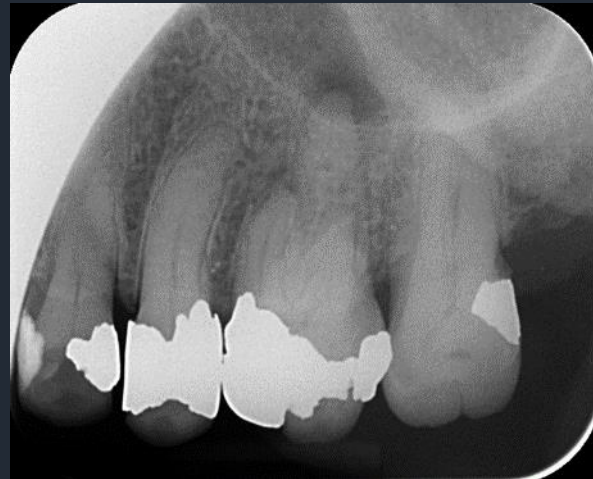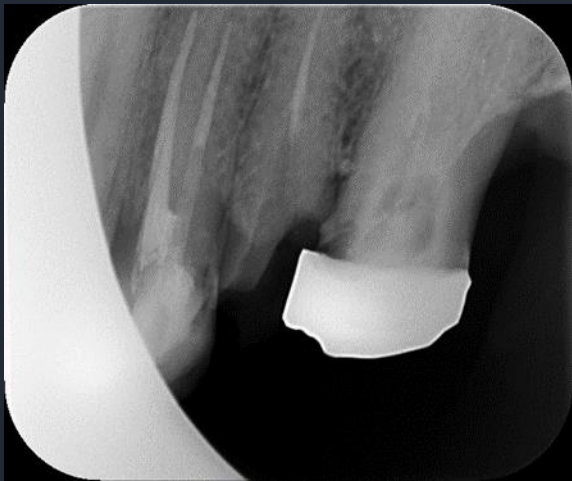Σφάλματα κατά τη λήψη ενδοστοματικών ακτινογραφιών

Επαλληλία



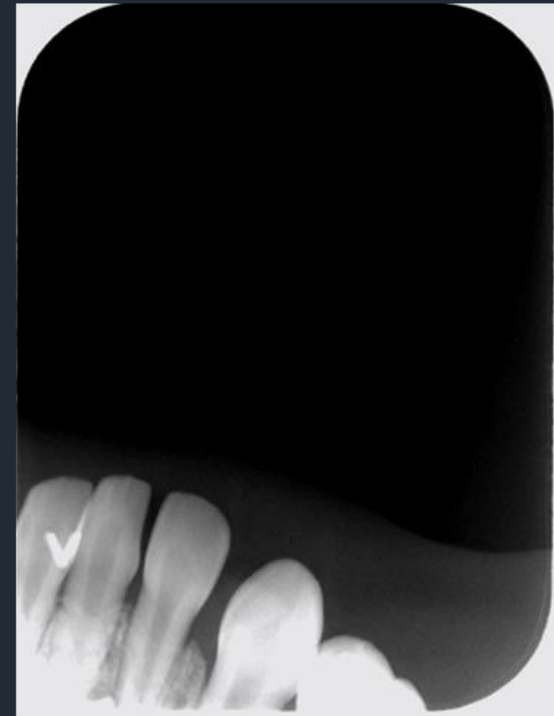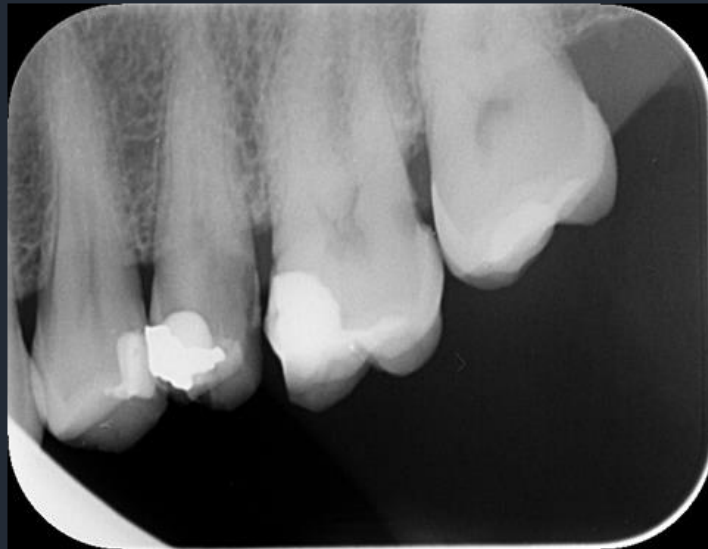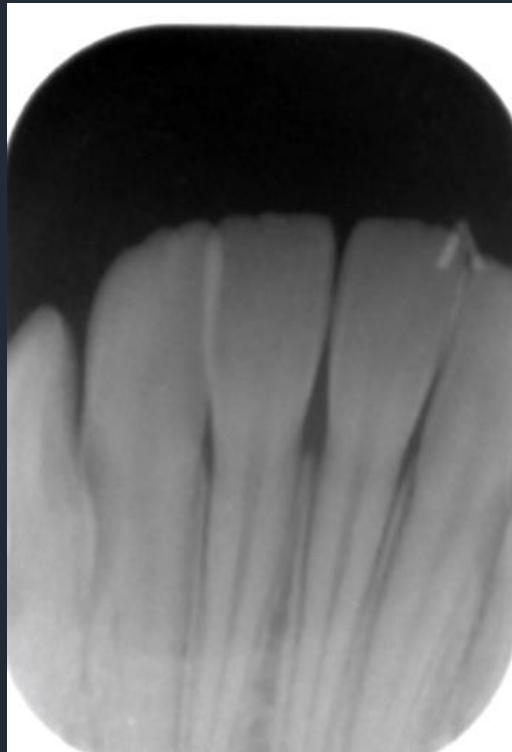Σφάλματα κατά τη λήψη ενδοστοματικών ακτινογραφιών

Cone cut



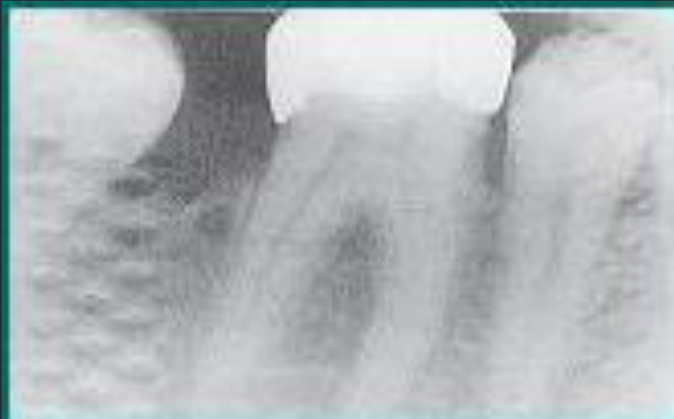Σφάλματα κατά τη λήψη ενδοστοματικών ακτινογραφιών

Κακή τοποθέτηση πλακιδίου στο στόμα του ασθενή



Σφάλματα κατά τη λήψη ενδοστοματικών ακτινογραφιών

Τοποθέτηση πλακιδίου από την αντίθετη πλευρά



Διπλή ακτινοβολία

