


Διερεύνηση Λεμφαδενοπάθειας


Σωτήρης Παπαγεωργίου
Αιματολόγος
ΒΠΠΚ
Π.Γ.Ν «ΑΤΤΙΚΟΝ»



Περιγραφή περίπτωσης




- Άνδρας 41 ετών, δάσκαλος, προσέρχεται αιτιώμενος διόγκωση ΔΕ τραχηλικών λεμφαδένων. Ατομικό αναμνηστικό: ΑΥ και δυσλιπιδαιμία υπό Novarsc και Lipitor. Ο ίδιος διαπίστωσε την διόγκωση προ εβδομάδος. Δεν αναφέρει πυρετό, ίωση ή απώλεια βάρους. Επίσης δεν εμφανίζει φαρυγγαλγία, ωταλγία, ή οδονταλγία. Κατά τη ΑΕ εμφανίζει πρόσθιο τραχηλικό λεμφαδένα 2cm ο οποίος είναι συμπαγούς υφής, σκληρός ανώδυνος και ευκίνητος. Η υπόλοιπη ΑΕ δεν αναδεικνύει παθολογικά ευρήματα.
- Πως θα διερευνήσετε περαιτέρω τον ασθενή;
 - A. Η εντόπιση και η διάρκεια των συμπτωμάτων παραπέμπει σε ιογενή λοίμωξη. Τον καθησυχάζεται και του λέτε να τον ξαναδείτε σε 1 χρόνο.
 - B. Προχωράτε σε FNA από τον λεμφαδένα.
 - C. Ζητάτε Α/α θώρακος και γενική αίματος.
 - D. Ζητάτε από τον ασθενή να τον επανεξετάσετε σε 3-4 εβδομάδες.




Εκπαιδευτικοί στόχοι

- Βασικές αρχές στην προσέγγιση ασθενούς με περιφερική λεμφαδενοπάθεια
- Να είστε σε θέση να ξεχωρίσετε ένα καλοήθη λεμφαδένα από μια σοβαρή πάθηση
- Γνώση του λεμφαδενικού δικτύου και των ανατομικών περιοχών που αποχετεύουν
- Διαφορική διάγνωση
- Ενδείξεις για βιοψία λεμφαδένα



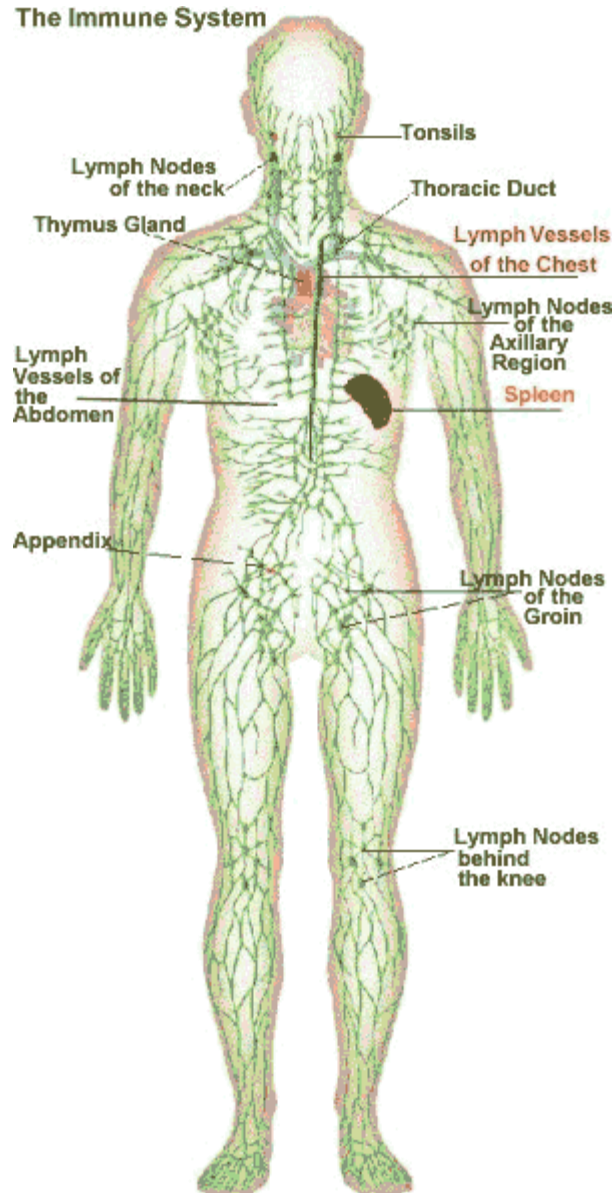

Ορισμός: Λεμφαδενοπάθεια

- Παρουσία λεμφαδένων οι οποίοι είναι ανώμαλοι όσον αφορά το μέγεθος, την υφή ή τον αριθμό
- Γενικευμένη
 - (>2 μη συνεχόμενες λεμφαδενικές ομάδες)
- Τοπική



Λεμφικό σύστημα

- Δίκτυο που διυλίζει αντιγόνα από το διάμεσο υγρό
- Κύρια θέση της ανοσολογικής απάντησης έναντι ιστικών αντιγόνων
- Προσφέρει στον οργανισμό την επίκτητη ανοσία
- Λεμφική αποχέτευση όλων των οργάνων του σώματος εκτός του εγκεφάλου, των οφθαλμών, μυελού και χόνδρων
- 600 λεμφαδένες σε όλο το σώμα
- Αργή ροή, σύστημα χαμηλής πίεσης επιστρέφει το διάμεσο υγρό στο αίμα



Κεντρικά Λεμφικά όργανα:

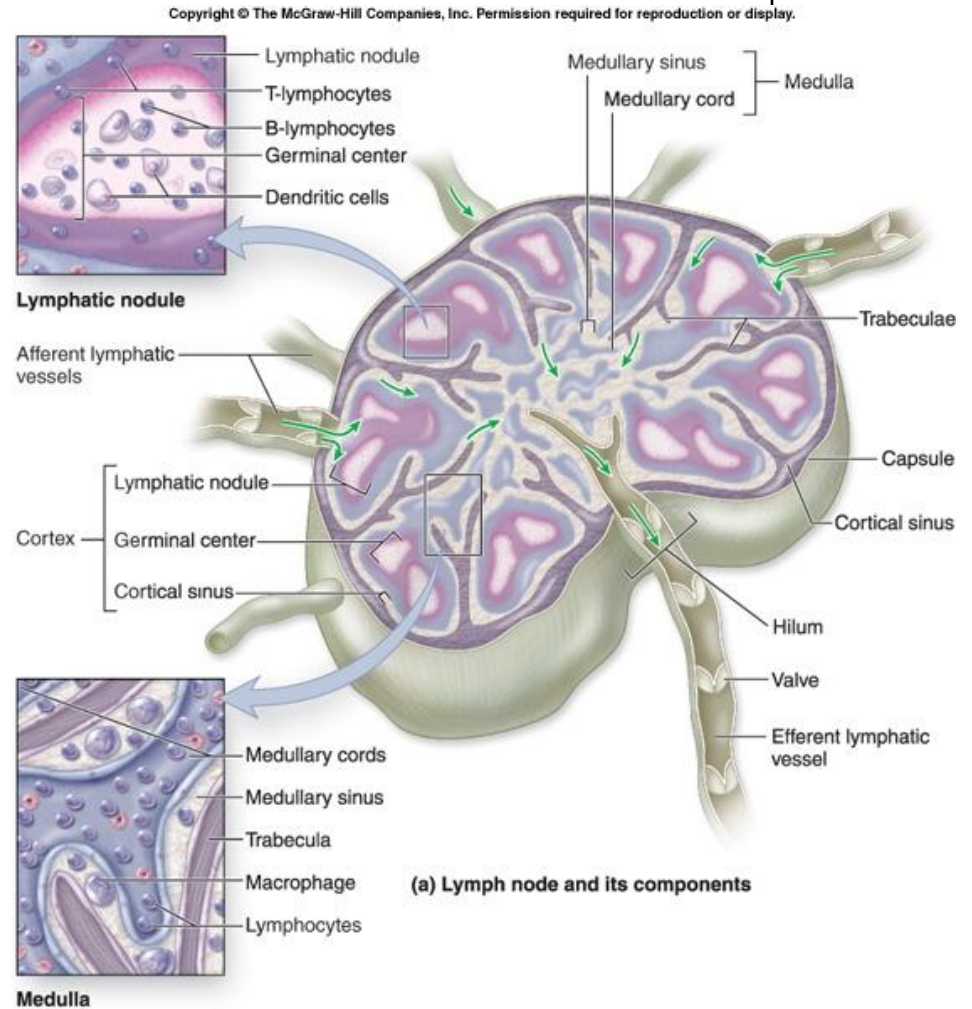
- Θύμος
- Μυελός των οστών

Περιφερικά Λεμφικά όργανα:

- Λεμφαδένες
- Σπλήνας
- Πλάκες Payer
- Διάχυτος λεμφικός ιστός χωρίς περίβλημα στο βλεννογόνο του πεπτικού, αναπνευστικού, ουροποιητικού και αναπαραγωγικού συστήματος

Λεμφαδένες

- Περίβλημα από πυκνό συνδετικό ιστό που στέλνει διαφράγματα στο εσωτερικό
- Δικτυωτός ιστός ενώνεται με τα διαφράγματα παρέχοντας ένα κρηπίδωμα στο οποίο αιωρούνται ελεύθερα τα ανοσοαρμόδια κύτταρα
- Μακροφάγα
- Δενδριτικά κύτταρα
- Τ λεμφοκύτταρα
- Β λεμφοκύτταρα




Περιφερική λεμφαδενοπάθεια



- Στις περισσότερες περιπτώσεις είναι αντιδραστική και εμφανίζεται σε καλοήθη, αυτοπεριοριζόμενα νοσήματα
- Απαντάται ως κύρια ή δευτερεύουσα εκδήλωση σε τουλάχιστον 100 ασθένειες
- Η ΠΡΟΚΛΗΣΗ είναι να διαγνώσεις αν αντιστοιχεί σε σοβαρή πάθηση...


Παράμετροι που βοηθούν να διακρίνουμε την αντιδραστική από σοβαρή νόσο

Ηλικία
Χαρακτηριστικά
Εντόπιση



**«Η κακοήθεια είναι
πιο συχνή σε
ασθενείς > 50 ετών»**

Όχι απαραίτητα




Επιδημιολογία

Lee et al 1980: 925 ασθενείς υποβλήθηκαν σε βιοψία λεμφαδένα

Ηλικία <30: 79% αντιδραστική 15% λεμφώματα
6% συμπαγή νεοπλάσματα


Ηλικία >50: 40% αντιδραστική 16% λεμφώματα
44% συμπαγή νεοπλάσματα

Ηλικία: 30-50: ενδιάμεσα ποσοστά



Ολλανδική μελέτη

Fijten et al 1988




- 0.6% ετήσια επίπτωση γενικευμένης λεμφαδενοπάθειας
- 2,556 ασθενείς εμφανίσθηκαν με ανεξήγητη λεμφαδενοπάθεια
- 10% παραπομπή σε ειδικούς → 3.2% υπεβλήθει σε βιοψία και από αυτούς 1.1% είχε κακοήθεια
- Ασθενείς >40 ετών + 4% κίνδυνο για κακοήθεια vs. 0.4% για ασθενείς < 40 ετών

Χαρακτηριστικά λεμφαδένων



- Μέγεθος
- Θέση
- Υφή
- Άλγος κατά τη ψηλάφηση




Μέγεθος

- $> 1\text{ cm}$ γενικά θεωρείται παθολογικός
- Εξαίρεση αποτελούν οι βουβωνικοί λεμφαδένες που συχνά είναι ψηλαφητοί ($>1.5\text{ cm}$)
- Το μέγεθος δεν υποδεικνύει συγκεκριμένη νόσο
- Παχυσαρκία // Λεπτόσωμα άτομα

Πόνος.....

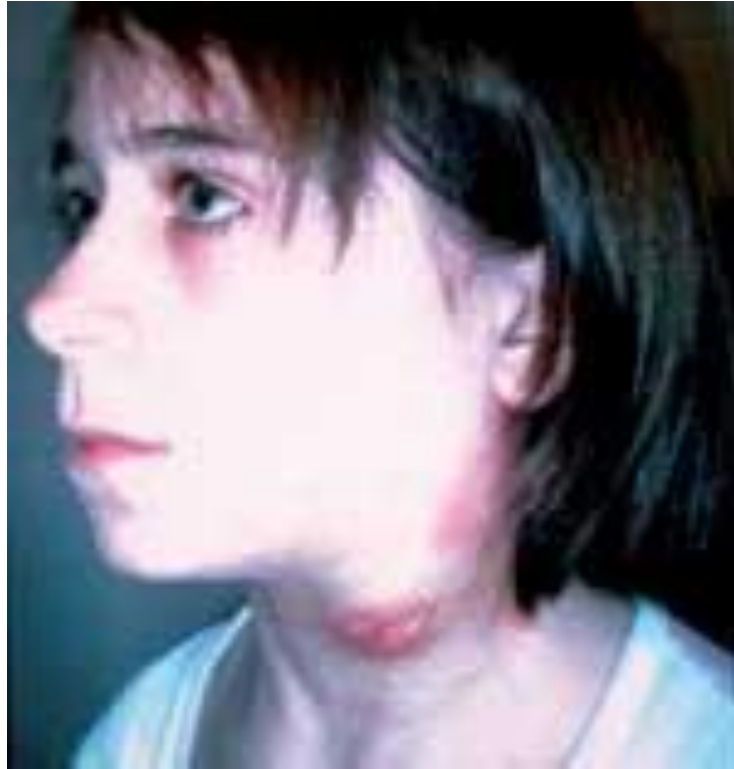

- Ένδειξη ταχείας αύξησης του μεγέθους: διάταση της λεμφαδενικής κάψας
- ΔΕΝ μπορεί να καθορίσει αν πρόκειται για αντιδραστικό ή κακοήθη λεμφαδένα
- Φλεγμονή, διαπύηση, αιμορραγία

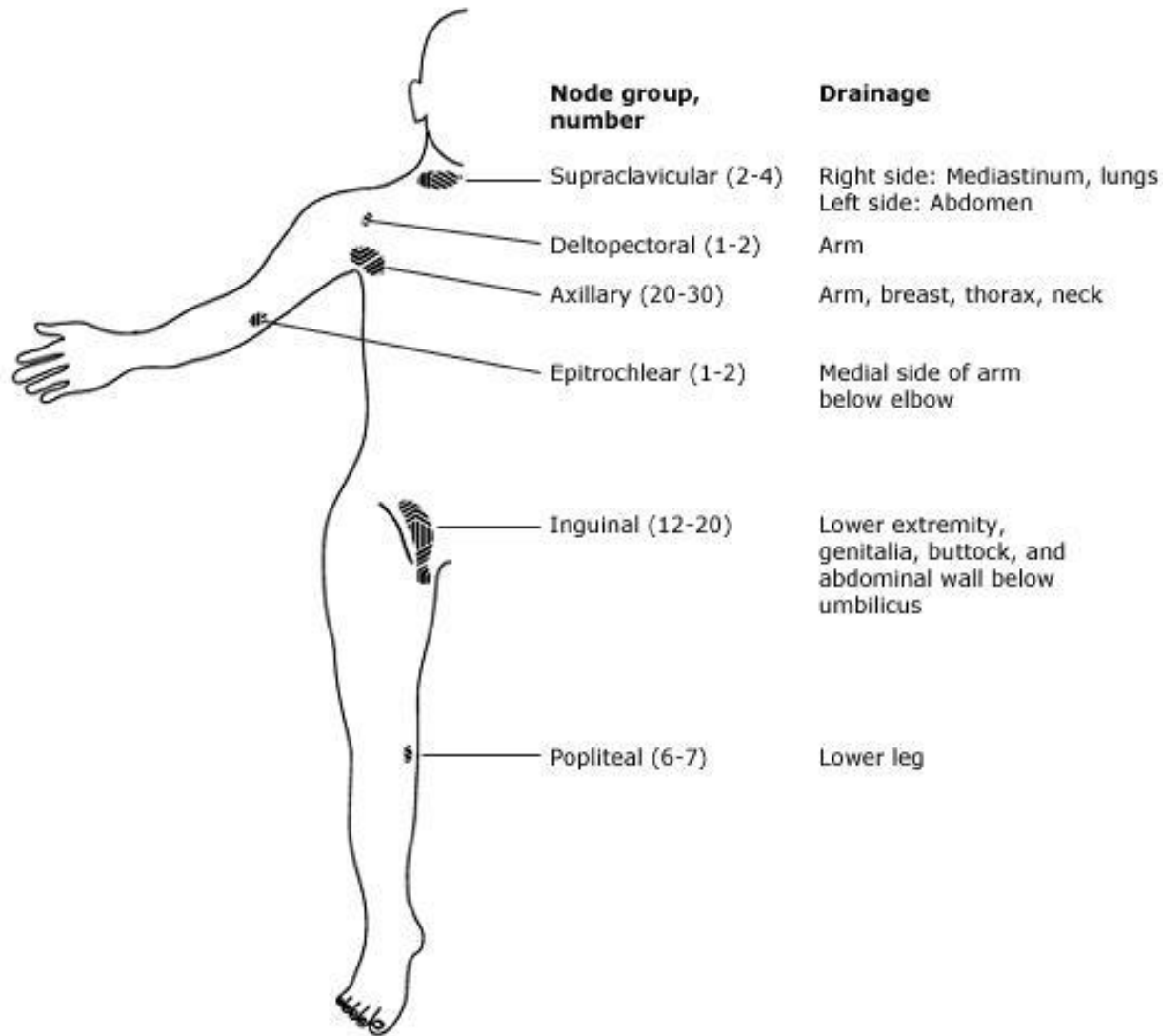



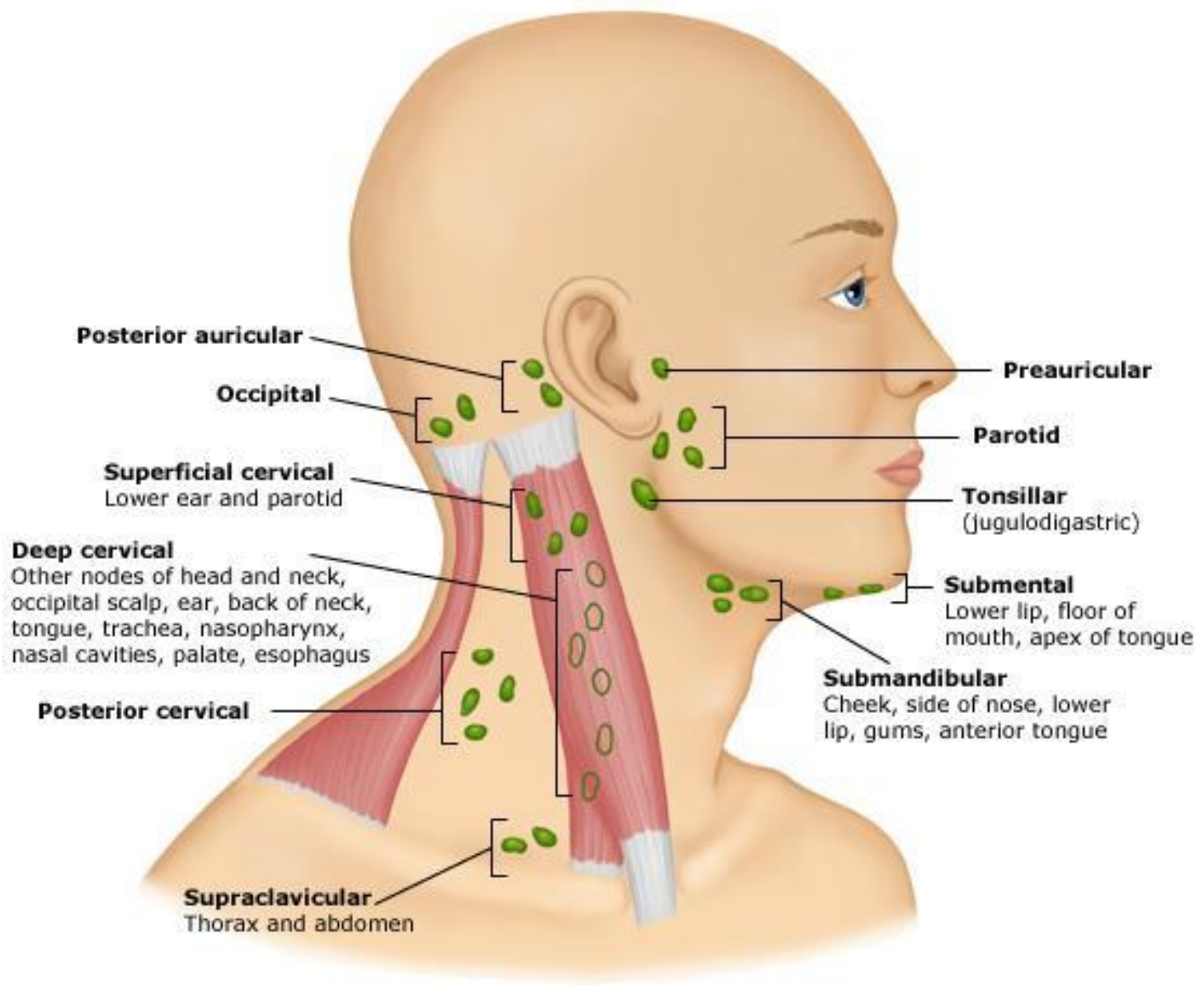

Σύσταση- Υφή

- Σκληροί (stone hard): τυπικοί σε νεοπλάσματα συνήθως μεταστατικά
- Υπόσκληροι, ελαστικοί (Firm rubbery): συνήθως σε λεμφώματα
- Μαλακοί: λοιμώξεις ή φλεγμονώδης παθήσεις
- Ευκίνητοι ή όχι;
- Συμφύονται με τους γύρω ιστούς ή και το δέρμα;
- Εμφανίζουν διαπύηση ή όχι;



Εντόπιση, εντόπιση, εντόπιση





Λεμφαδένες τραχήλου




- Επιφανειακοί (επιπολής)

- Υπινιακοί (δερματική περιοχή του ινίου)
- Πρόσθιοι ωτιαίοι (δέρμα της πλάγιας επιφάνειας του προσώπου)
- Οπίσθιοι ωτιαίοι (πλάγια επιφάνεια του κρανίου και μέρος του ακουστικού πόρου)
- Επιπολής τραχηλικοί (πτερύγιο των ώτων, πρόσωπο, μέρος του εξω ακουστικού πόρου, και δέρμα της γωνίας της γνάθου)
- Υπογνάθιοι (δέρμα του υπογενείου, των παρειών, των χειλέων και τμήμα της στοματικής κοιλότητας)



- Εν τω βάθει τραχηλικοί

- Κατά μήκος του καρωτιδικού ελύτρου
- Ανώτερη μοίρα
- Κατώτερη μοίρα
- Υποδέχονται λέμφο όλων των επιπολής λεμφαδένων
- Καταλήγουν στους υπερκλείδιους και μασχαλιαίους λεμφαδένες



Υπερκλείδιοι λεμφαδένες


- Αποχετεύουν το μεσοθωράκιο και τη κοιλιά
- Νεοπλάσματα Μαστού, ΓΣ, Πνεύμονα
- Hodgkins/NHL
- Χρόνιες μυκητιασικές λοιμώξεις
- Μυκοβακτηρίδια

Μασχαλιαίοι λεμφαδένες

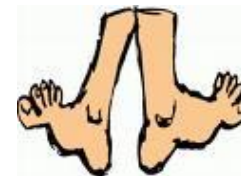

- Αποχετεύουν ωμοπλατιαία χώρα, μαστό, θώρακα και τράχηλο
- Hodgkin, NHL
- Μελάνωμα (ωμοπλατιαίας χώρας)
- Σταφυλοκοκκική/ Στρεπτοκοκκική λοίμωξη
- Νόσος των εκδορών από νύχια γάτας
- Προθέσεις σιλικόνης

Βουβωνικοί λεμφαδένες



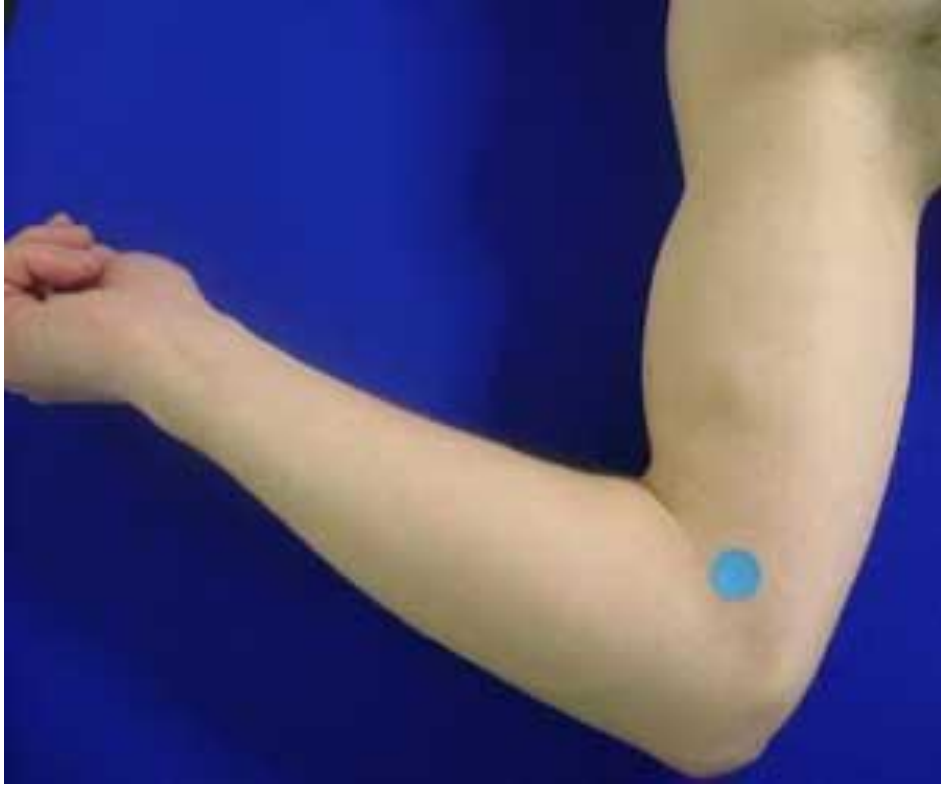
- Αποχετεύουν κάτω άκρα, γεννητικά όργανα, πρωκτό, κοιλιακό τοίχωμα
- Φυσιολογικά
- Άτομα που περπατούν ξυπόλυτοι
- Βασικοκυτταρικό καρκίνωμα πέους ή αιδοίου
- Αφροδίσια νοσήματα




Επιτροχίλιος λεμφαδένας



- Λεμφώματα/ΧΛΛ
- Λοιμώδης μονοπυρήνωση
- Σύφιλη, ερυθρά, λέπρα
- Πρώιμη HIV νόσος




Λεμφαδένες πύλης πνεύμονα, μεσοθωρακικοί & κοιλιακοί



- >1 cm θεωρούνται παθολογικοί
- Πνευμονία/φλεγμονώδεις παθήσεις μπορεί να αποτελούν αιτία ετερόπλευρης πυλαίας λεμφαδενοπάθειας
- Λεμφαδενοπάθεια που περιορίζεται στην κοιλιακή χώρα συνήθως οφείλεται σε κακοήθεια

Υψηλότερη συχνότητα κακοήθειας



- **ΔΕ υπερκλείδιοι**

Μεσοθωράκιο

Πνεύμονες

Ανώτερος οισοφάγος

- **ΑΡ υπερκλείδιοι**

Αδένας Virchow

Όρχεις/ωοθήκες

Νεφροί

Πάγκρεας

Προστάτης

Στομάχος

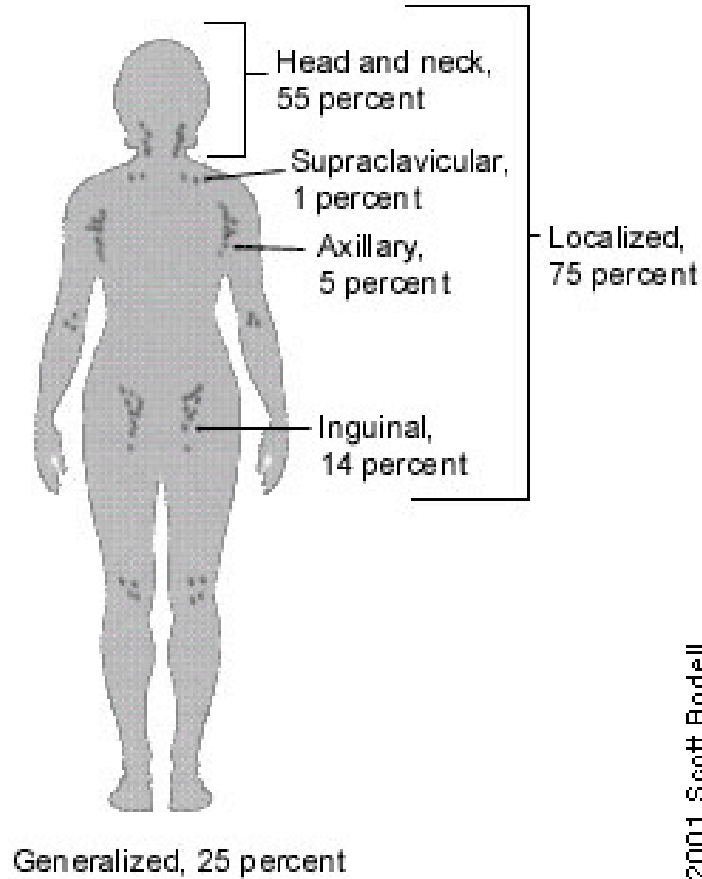

Κατώτερος οισοφάγος

Διάσημοι λεμφαδένες




- **Virchows**
Αριστερός υπερκλείδιος (νεόπλασμα κοιλιάς ή θώρακος)
- **Sister Joseph**
Παρα-ομφαλικός (αδενοκαρκίνωμα ΓΕΣ)
- **Λεμφαδένας Delphian**
Προλαρρυγγικός (νεόπλασμα θυρεοειδούς ή λάρυγγα)
- **Λεμφαδένας Cloquet (Rosenmuller node)**
Εν τω βάθη βουβωνικός λεμφαδένας κοντά στο βουβωνικό πόρο

Εντόπιση



- Ανεξήγητη λεμφαδενοπάθεια
- 75% εντοπισμένη
- 25% γενικευμένη

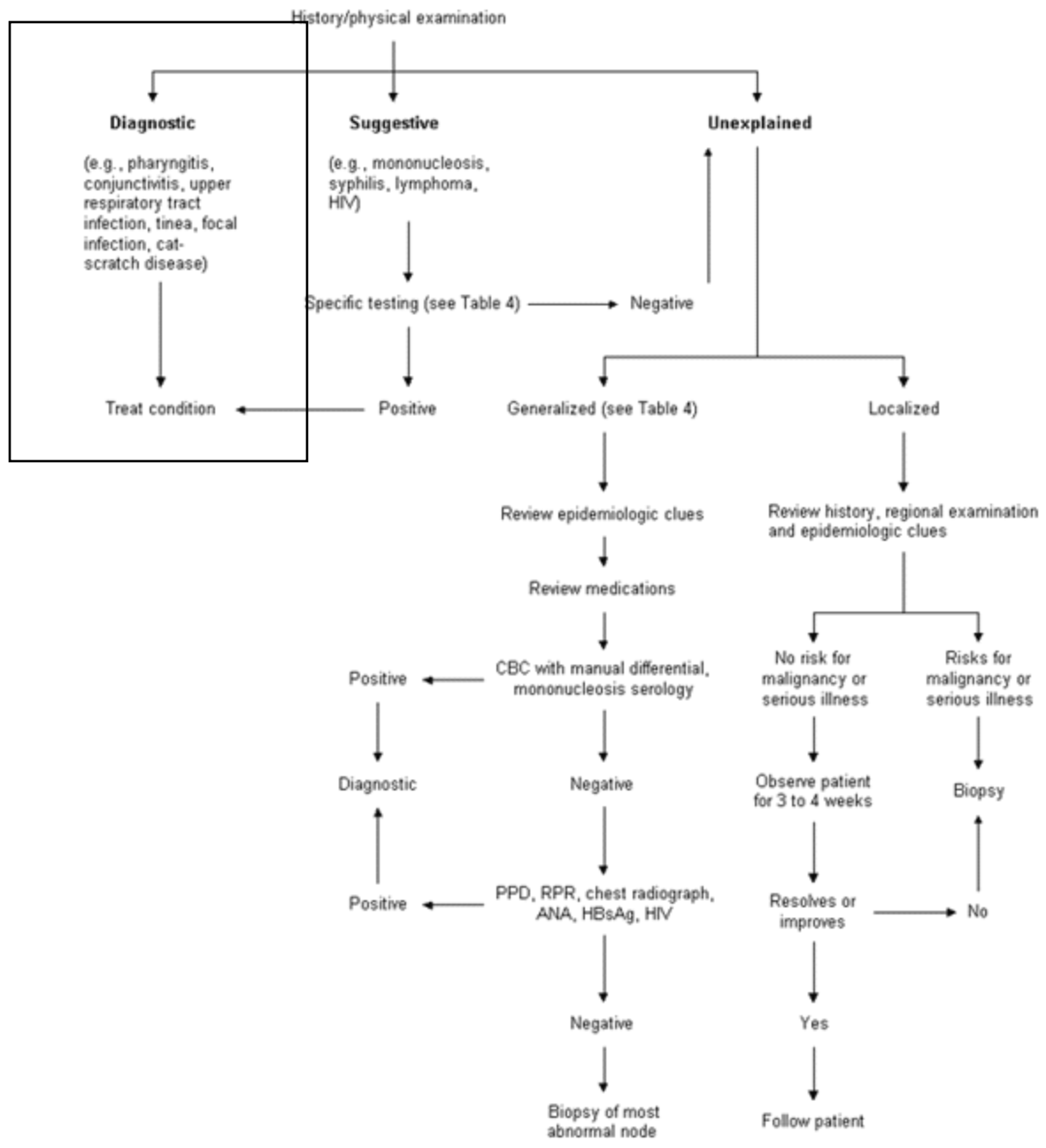
Αλγόριθμος εκτίμησης λεμφαδενοπάθειας



Προσοχή στο ιστορικό
και την αντικειμενική
εξέταση

Επιβεβαιωτικές
εξετάσεις

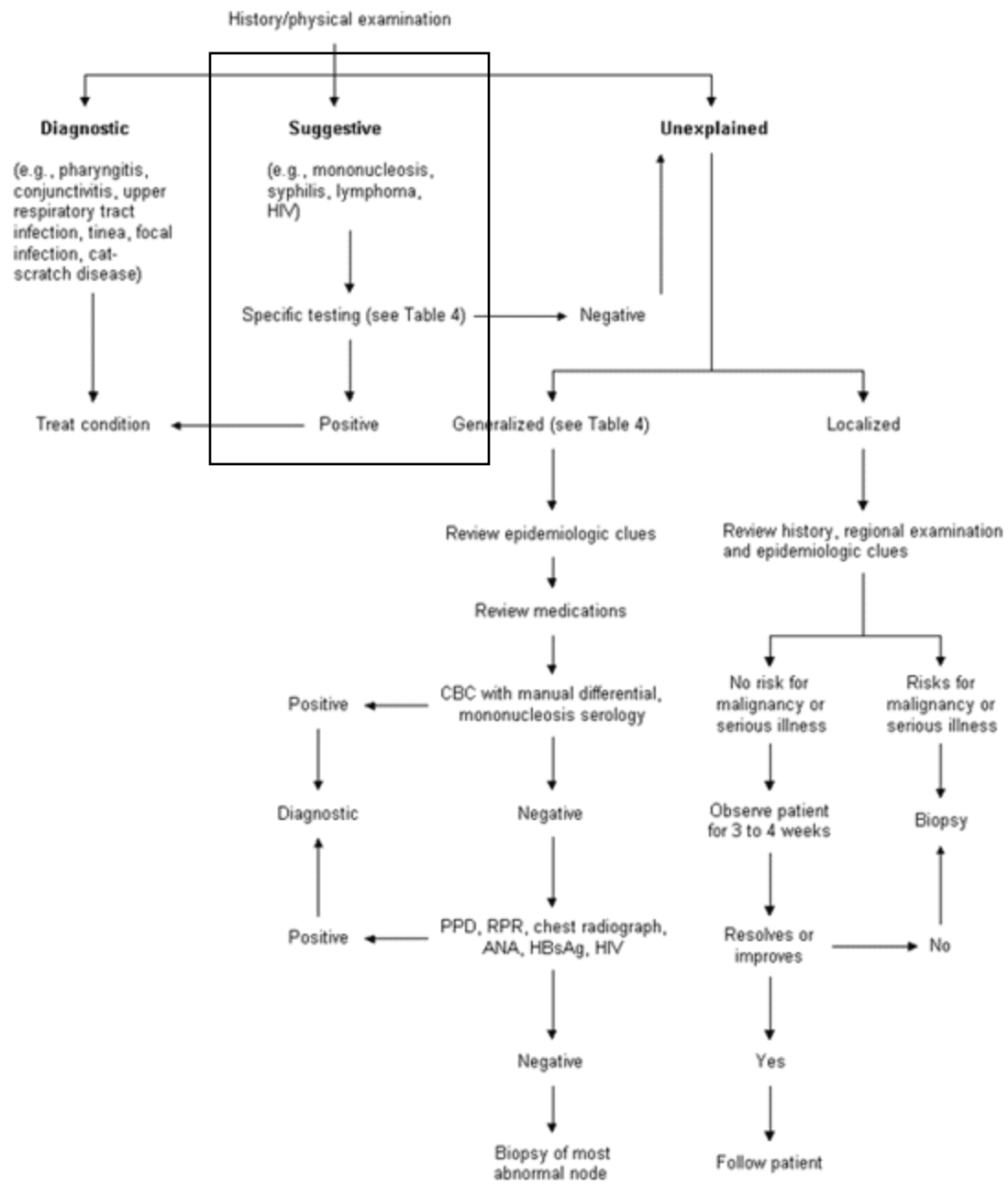
Ένδειξη για βιοψία






Ιστορικό

- Αναζήτηση τοπικών συμπτωμάτων ή σημείων που παραπέμπουν σε συγκεκριμένη νόσο
- Παρουσία Β συμπτωμάτων (πυρετός, νυκτερινές εφιδρώσεις, απώλεια >10% ΣΒ σε < 6 μήνες)
- Επιδημιολογικό ιστορικό: εργασία, ταξίδια, συμπεριφορά υψηλού κινδύνου
- Φάρμακα



Διαφορική Διάγνωση

CHICAGO



C_{hicago} Cancer



- **Αιματολογικές κακοήθειες:** νόσος Hodgkins, NHL, οξείες και χρόνιες λευχαιμίες, μακροσφαιριναιμία Waldenstroms, πολλαπλούν μυέλωμα (πλασματοκύττωμα)
- **Μεταστατικά συμπαγή νεοπλάσματα:** μαστός, πνεύμονας, ΓΕΣ, νεφρός, ωοθήκες, όρχεις



Hypersensitivity syndromes

- Ορονοσία
- Σύνδρομα που μοιάζουν με ορονοσία
- Φάρμακα
- Σιλικόνη
- Εμβόλια
- Νόσος μοσχεύματος έναντι ξενιστή

Φάρμακα




- Κεφαλοσπορίνες
- Ατενολόνη
- Καπτοπρίλη
- Dilantin
- Σουλφοναμίδες
- Καρβαμαζεπίνη
- Primodine
- Άλατα χρυσού
- Αλλοπουρινόλη

Ch*i*cago
Infections




- Ιοί
- Βακτηρίδια
- Πρωτόζωα
- Mycotic
- Ρικέτσιες (τύφος)
- Ελμινθικές (φιλαρίαση)

IOI




- EBV...mono spot test
- CMV....cmv titers, ανοσοκαταστολή, μεταμόσχευση, πρόσφατη μετάγγιση παραγώγων αίματος
- HIV...χρήστες IV ουσιών, υψηλού κινδύνου σεξουαλική συμπεριφορά
- Ηπατίτιδες....χρήστες IV ουσιών
- Herpes Zoster....superficial cutaneous nodules



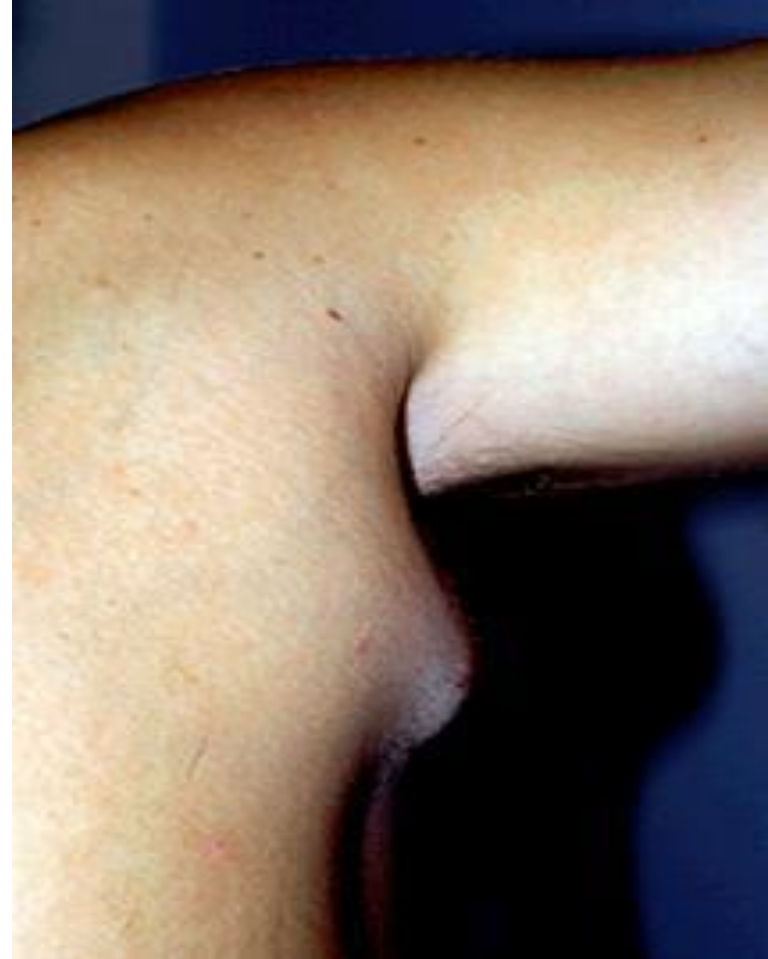Βακτηρίδια

- Staph/strep: δερματική πύλη εισόδου, επιχώρια λεμφαδενίτιδα
- Νόσος των εκδορών από νύχια γάτας: Gram-πλειομορφικοί βάκιλλοι, 2 εβδομάδες μετά την εμφάνιση της δερματικής βλάβης
- Μυκοβακτηρίδια: TB και άτυπα-tb, χαρακτηριστικά του ξενιστή (HIV, μετανάστες, χαμηλό κοινωνικοοικονομικό επίπεδο, άστεγοι)


Νόσος των εκδορών από νύχια γάτας (cat scratch disease)



- Ετερόπλευρη μασχالياία λεμφαδενίτιδα σε σχέση με τη θέση της αμυχής
- Αρχικά στέρεοι και ευαίσθητοι, αργότερα κλυδάζουν, μπορεί να διαπυηθούν και να παροχετεύονται με συρίγγιο
- Πυρετός, κακουχία, κεφαλαλγία, και ανορεξία μπορεί να συνοδεύουν τη λεμφαδενοπάθεια



My cat Pigeon




Σπειροχαίτες




- Σύφιλη: *Treponemia pallidum*
 - Πρωτογενές στάδιο: σκληρό έλκος και επιχώρια βουβωνική λεμφαδενίτιδα
 - Δευτερογενές στάδιο: δερματικά εξανθήματα και γενικευμένη λεμφαδενοπάθεια
- Νόσος Lyme
 - *Borrelia burgdorferi* (δήγμα κρότωνα)
 - Χρόνιο γεωγραφικό ερύθημα (πρώιμη δερματική βλάβη)
 - Πυρετός, κακουχία, ραχιαλγία, ναυτία, έμετος, φαρυγγίτιδα, λεμφαδενοπάθεια και σπληνομεγαλία
 - Νευρολογικές εκδηλώσεις, αρθρίτιδα

Πρωτόζωα




- Τοξοπλάσμωση:
 - *Toxoplasma gondii* (μικρό ενδοκυττάριο πρωτόζωο)
 - Κατανάλωση ωμού ή ανεπαρκώς μαγειρεμένου κρέατος
 - Συνήθως ασυμπτωματική και η διάγνωση τίθεται με ορολογική εξέταση (έμμεσος ανοσοφθορισμός, IgM και IgG αντισώματα)
 - Αμφοτερόπλευρη ανώδυνη τραχηλική λεμφαδενοπάθεια
 - Κακουχία, μυαλγίες, δεκατική πυρετική κίνηση, αναιμία, λευκοπενία και λεμφοκυττάρωση
 - Αναζωπύρωση λανθάνουσας λοίμωξης σε ανοσοκατασταλαμένους ασθενείς (οξεία κεραυνοβόλο διάσπαρτη λοίμωξη, εγκεφαλίτιδα, ηπατίτιδα, πνευμονίτιδα, μυοκαρδίτιδα)

Connective Tissue Disease



- Ρευματοειδής αρθρίτιδα
- ΣΕΛ
- Δερματομυοσίτιδα
- Μικτή νόσος συνδετικού ιστού
- Σύνδρομο Sjogren



Atypical lymphoproliferative disorders

- Νόσος Castleman
- Wegeners
- Αγγειοανοσοβλαστική λεμφαδενοπάθεια

chica **G**o

Granulomatous


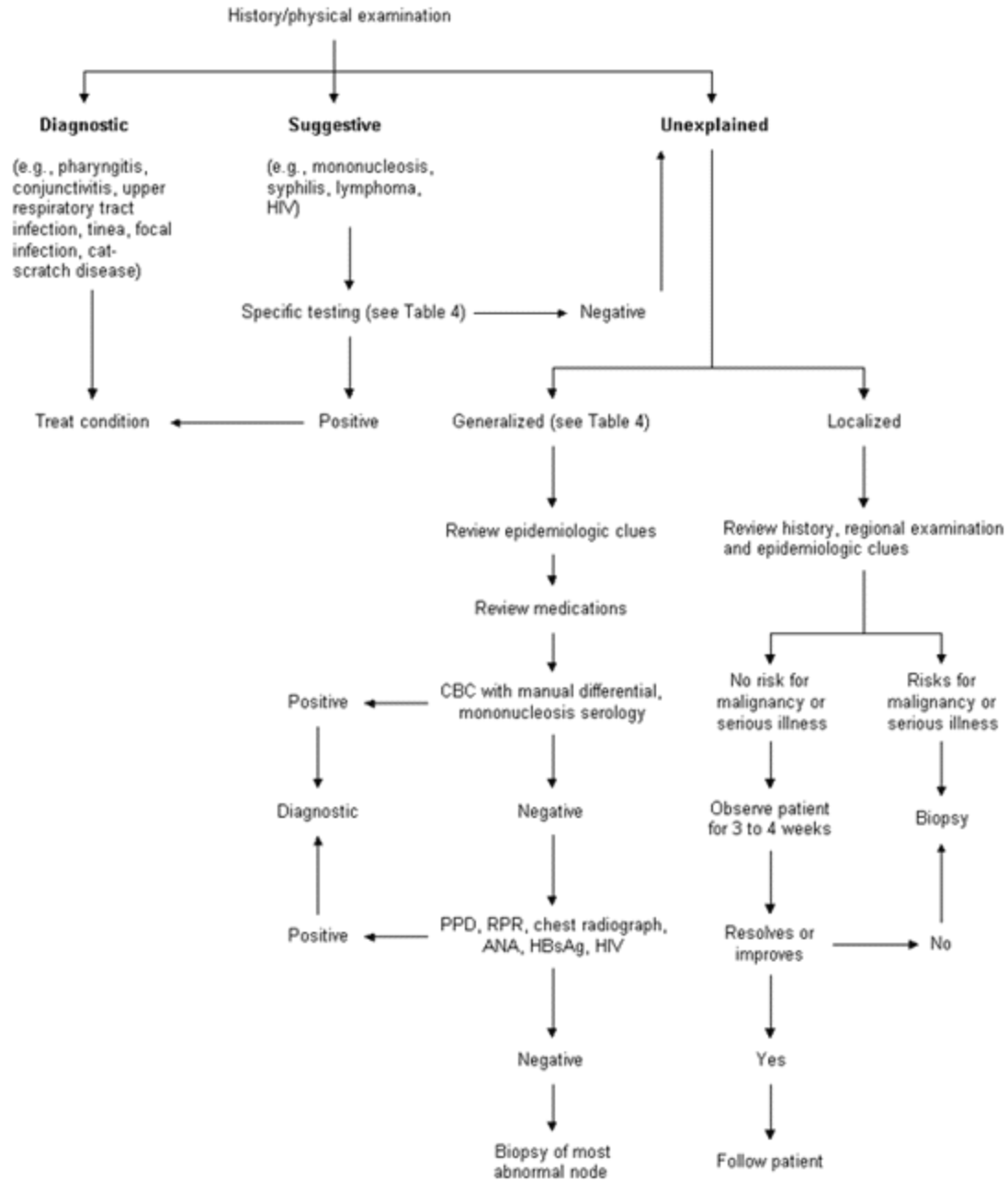



- Ιστοπλάσμωση
- Λοιμώξεις από μυκοβακτηρίδια
- Κρυπτόκοκκος
- Σαρκοείδωση:
 - αμφοτερόπλευρη πυλαία και δεξιά παρατραχειακή λεμφαδενοπάθεια

OTHER.....chicago



- RARE
- Kikuchi
- Rosia Dorfman
- Kawasaki
- Transformation of germinal centers





Τοπική ανεξήγητη λεμφαδενοπάθεια

Ηλικία

Θέση

Ιστορικό

- Παρακολούθηση για 3-4 εβδομάδες και επανεξέταση
- Αποφυγή χορήγησης αντιβιοτικών ή κορτικοστεροειδών
- Τα κορτικοειδή μπορεί να καλύψουν την κλινική εικόνα και να καθυστερήσουν τη διάγνωση, ενώ σε αρκετές περιπτώσεις μπορεί η διάγνωση να χαθεί λόγω της λεμφοτοξικής τους δράσης

Γενικευμένη λεμφαδενοπάθεια



- Πάντα απαιτείται άμεση διερεύνηση
- Ξεκινήστε με A/α θώρακος και γενική αίματος
- Ανασκοπήστε τα φάρμακα που λαμβάνει ο ασθενής
- Στείλτε πλήρη ιολογικό, ορολογικό και κολλαγονικό έλεγχο
- Μην περιμένετε τα αποτελέσματα των παραπάνω εξετάσεων, προχωρήστε άμεσα σε βιοψία του πιο παθολογικού λεμφαδένα

ΒΙΟΨΙΑ ΛΕΜΦΑΔΕΝΑ




- Μπορεί να γίνει με τοπική αναισθησία, ανοικτή χειρουργική εξαίρεση, μεσοθωρακοσκόπηση ή με λεπτή βελόνα*
- Η FNA θα πρέπει να αποφεύγεται γιατί το υλικό δεν είναι αρκετό για την διαφορική διάγνωση των λεμφωμάτων
- Μπορεί να χρησιμοποιηθεί σε περιπτώσεις που έχει τεθεί η διάγνωση και διερευνάται το ενδεχόμενο επανεμφάνισης της νόσου

Διαγνωστική προσπέλαση



- Ιδανικά η βιοψία μασχαλιαίων και βουβωνικών λεμφαδένων θα πρέπει να αποφεύγεται λόγω συχνής αντιδραστικής υπερπλασίας
- Σειρά προτίμησης: υπερκλείδιοι > τραχηλικοί > μασχαλιαίοι > επιτροχίλιοι > βουβωνικοί
- Οι επιπλοκές περιλαμβάνουν τραυματισμό αγγείων και νεύρων

Περιγραφή περίπτωσης



- Άνδρας 41 ετών, δάσκαλος, προσέρχεται αιτιώμενος διόγκωση ΔΕ τραχηλικών λεμφαδένων. Ατομικό αναμνηστικό: ΑΥ και δυσλιπιδαιμία υπό Novarsc και Lipitor. Ο ίδιος διαπίστωσε την διόγκωση προ εβδομάδος. Δεν αναφέρει πυρετό, ίωση ή απώλεια βάρους. Επίσης δεν εμφανίζει φαρυγγαλγία, ωταλγία, ή οδονταλγία. Κατά τη ΑΕ εμφανίζει πρόσθιο τραχηλικό λεμφαδένα 2cm ο οποίος είναι συμπαγούς υφής, σκληρός ανώδυνος και ευκίνητος. Η υπόλοιπη ΑΕ δεν αναδεικνύει παθολογικά ευρήματα.
- Πως θα διερευνήσετε περαιτέρω τον ασθενή;
 - A. Η εντόπιση και η διάρκεια των συμπτωμάτων παραπέμπει σε ιογενή λοίμωξη. Τον καθησυχάζεται και του λέτε να τον ξαναδείτε σε 1 χρόνο.
 - B. Προχωράτε σε FNA από τον λεμφαδένα.
 - C. Ζητάτε Α/α θώρακος και γενική αίματος.
 - D. Ζητάτε από τον ασθενή να τον επανεξετάσετε σε 3-4 εβδομάδες.

References



- Uptodate Fletcher 2008 Evaluation of Peripheral Lymphadenopathy
Aster 2008 Castleman's Disease
- Glazer. G. Normal Mediastinal Nodes AJR 144:261-265 Feb 1985
- Ghirardelli, M. Diagnostc approach to lymph node enlargement. Haematologica 1999 84:242-247
- Ferrer, R. Lymphadenopathy: Differential Diagnosis and Evaluation 1998
- Haberman, T Lymphadenopathy Mayo Clinic Proc. 2000 75:723-732
- Lee,Y. Lymph Node Biopsy for Diagnosis: A statistical study. Journal of Surgical Oncology 14:53-60 1980
- Skolnik, P Case 5-1999 37 yo male with fever and lymphadenopathy Volume 340: 545-554
- Lichtman et al. (2006) Williams Hematology New York. McGraw-Hill
- Parslow et al. (2001) Medical Immunology new York. McGraw-Hill
- Malin, Ternouth (1994) Epitrochlear lymph nodes as a marker of HIV disease in Subsaharan Africa BMJ 1994; 309 1550-1551
- Bazemore and Smucker Lymphadenopathy and Malignancy AAFP 2002

Questions?

