

Σπειραματικές Παθήσεις

Σοφία Λιονάκη

Επίκουρη Καθηγήτρια Νεφρολογίας

Π.Γ.Ν ΑΤΤΙΚΟΝ, ΕΚΠΑ

Σπειραματικές παθήσεις

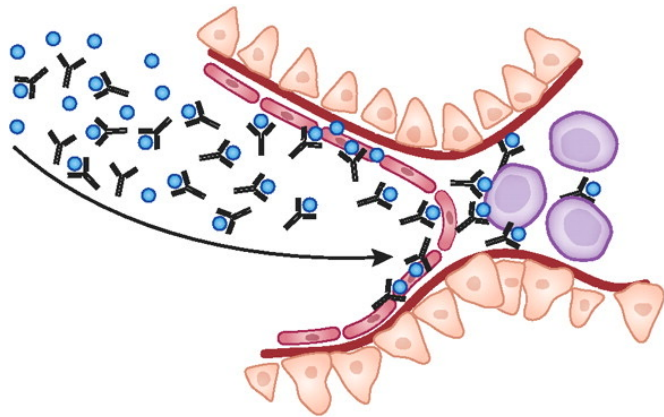
- Σπειραματοπάθειες

Διαταραχή του
σπειραματικού
φραγμού

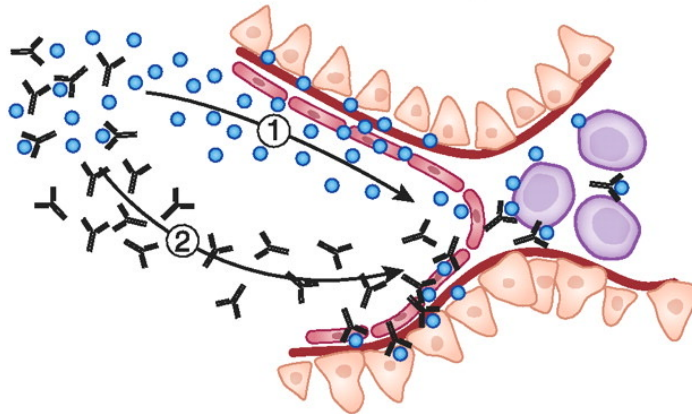
- Σπειραματονεφρίτιδες

Φλεγμονή

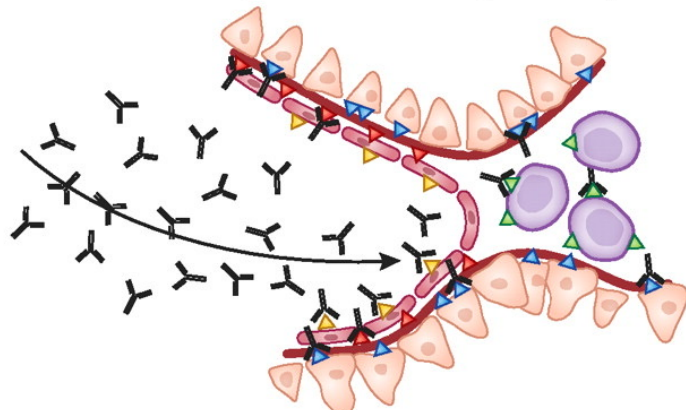
A Circulating immune complex trapping



B In situ immune deposit formation Exogenous antigens



C In situ immune deposit formation Endogenous antigens



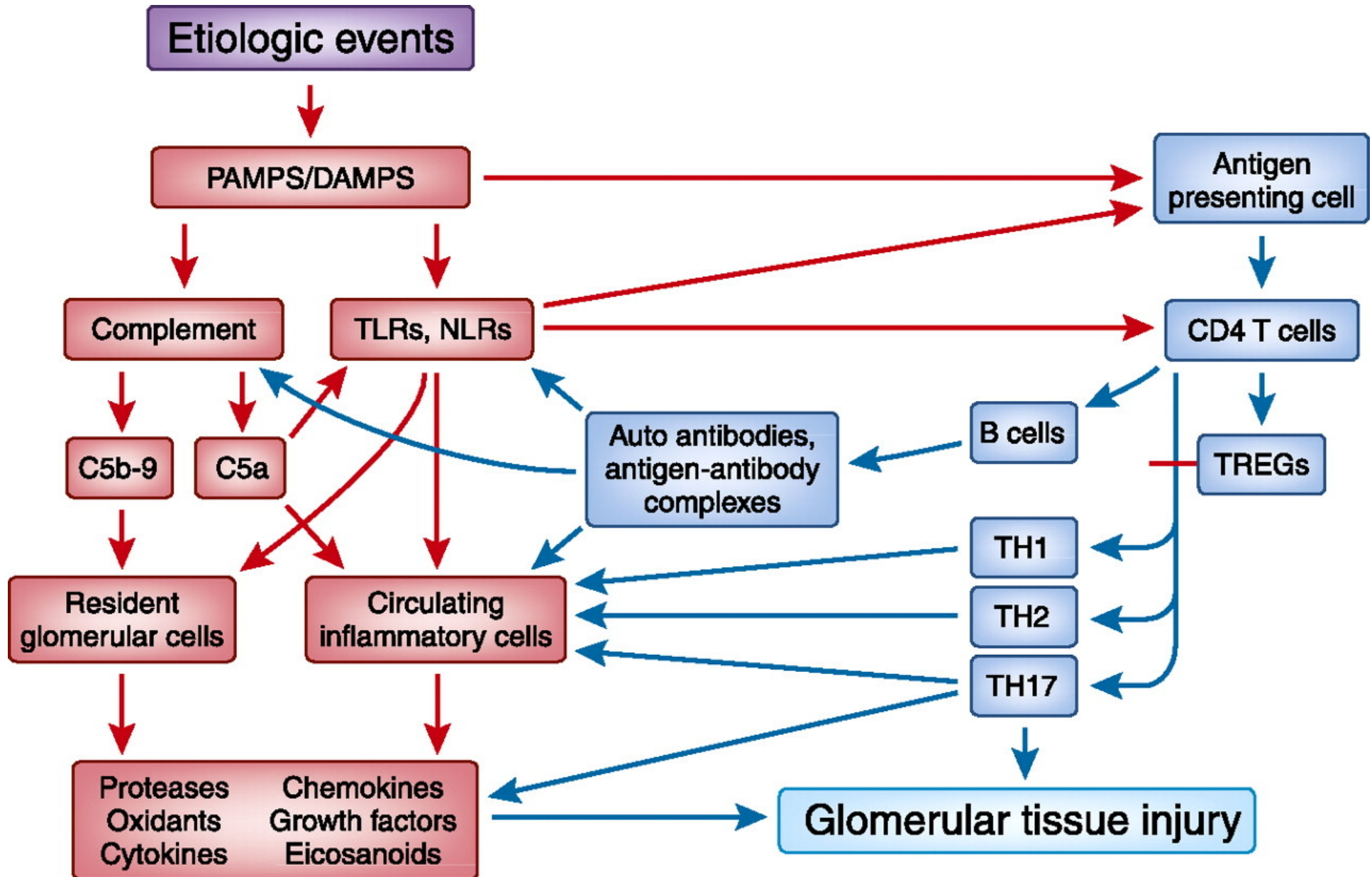
Μηχανισμοί σχηματισμού ανοσοεναποθέσεων στα σπειράματα:

1. Παγίδευση κυκλοφορούντων ανοσοσυμπλεγμάτων.

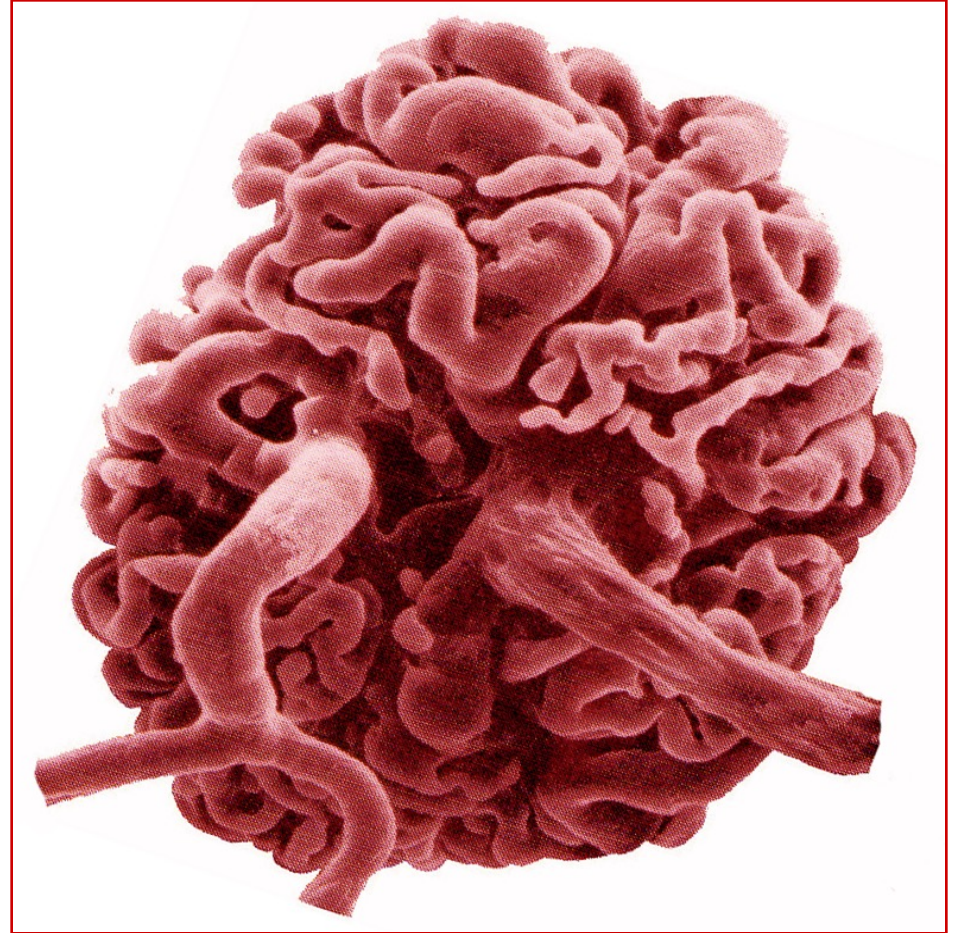
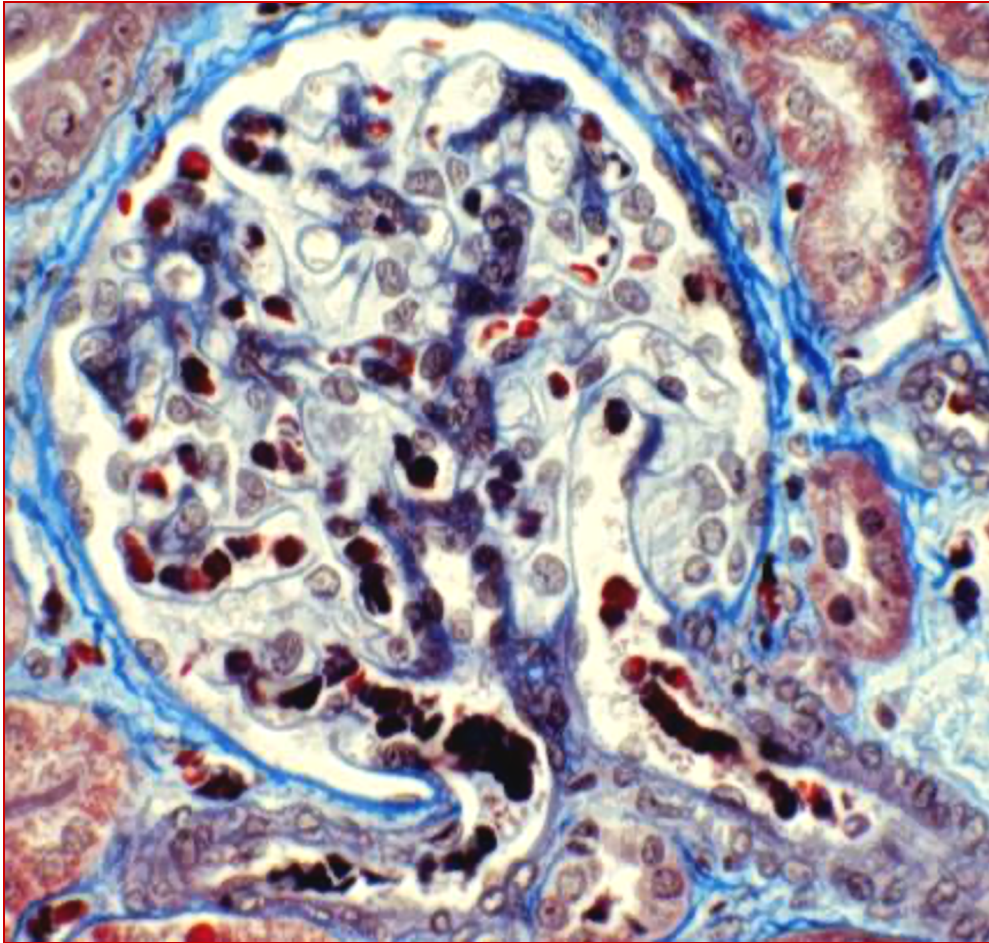
1. In situ σχηματισμός ανοσοσυμπλεγμάτων.

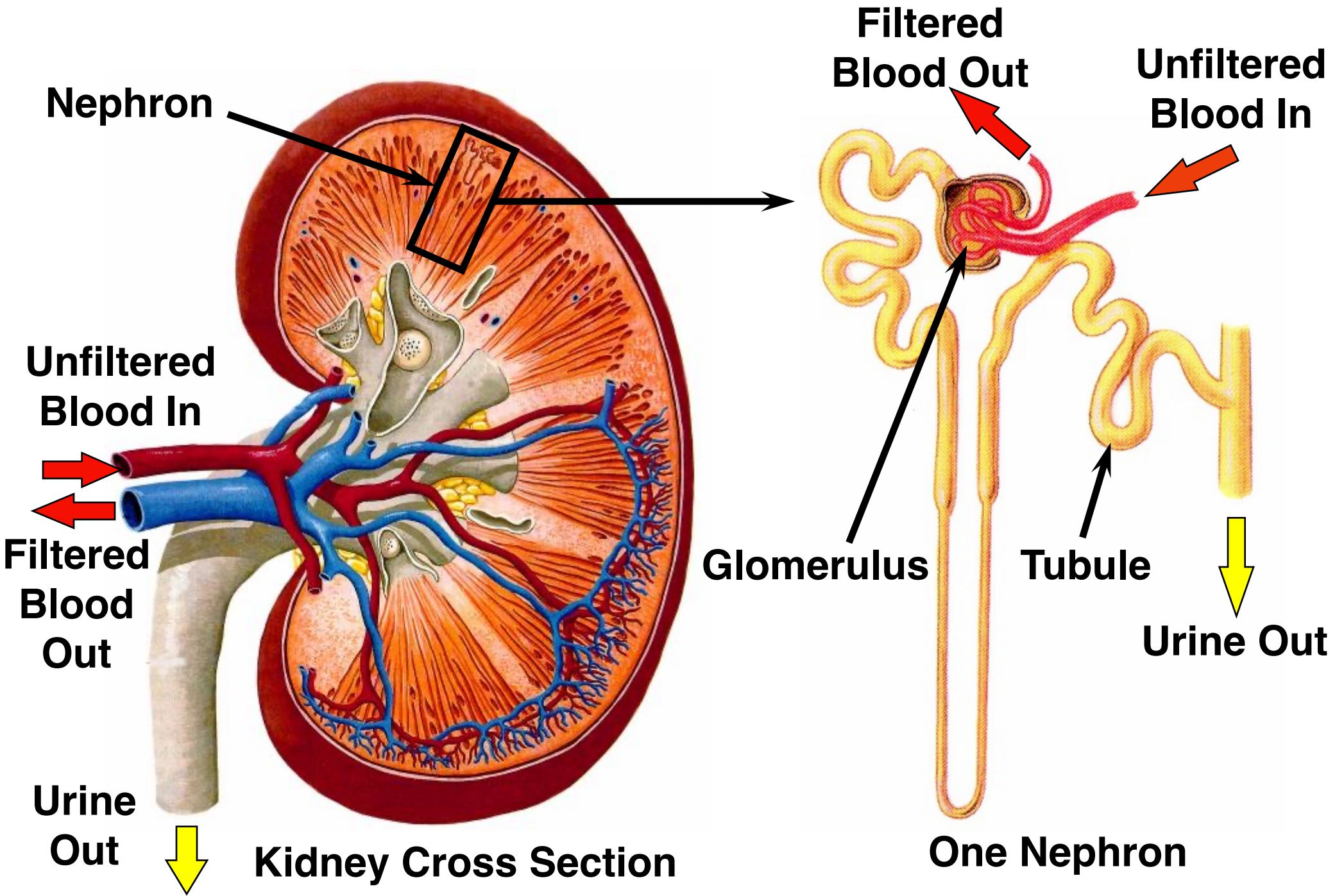
1. In situ σχηματισμός ανοσοσυμπλεγμάτων με σύνδεση αυτοαντισωμάτων σε φυσικά στοιχεία του σπειράματος

Ανοσιακοί μηχανισμοί στις σπειραματικές παθήσεις



Φυσιολογικό σπείραμα





Nephron

Filtered Blood Out

Unfiltered Blood In

Unfiltered Blood In



Filtered Blood Out

Urine Out



Kidney Cross Section

Glomerulus

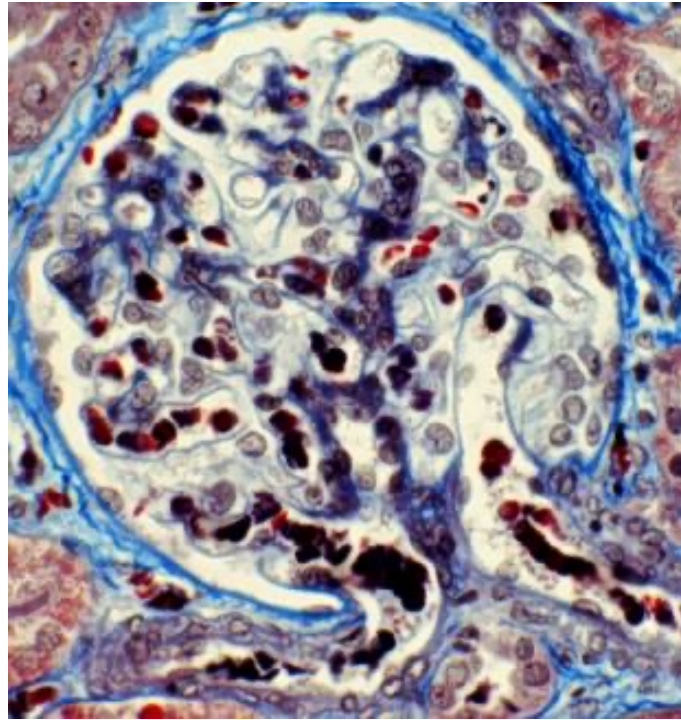
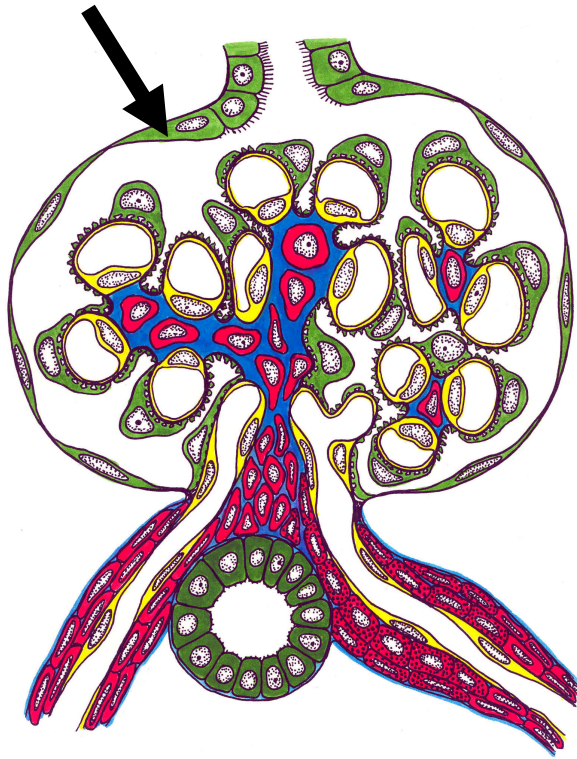
Tubule

Urine Out

One Nephron

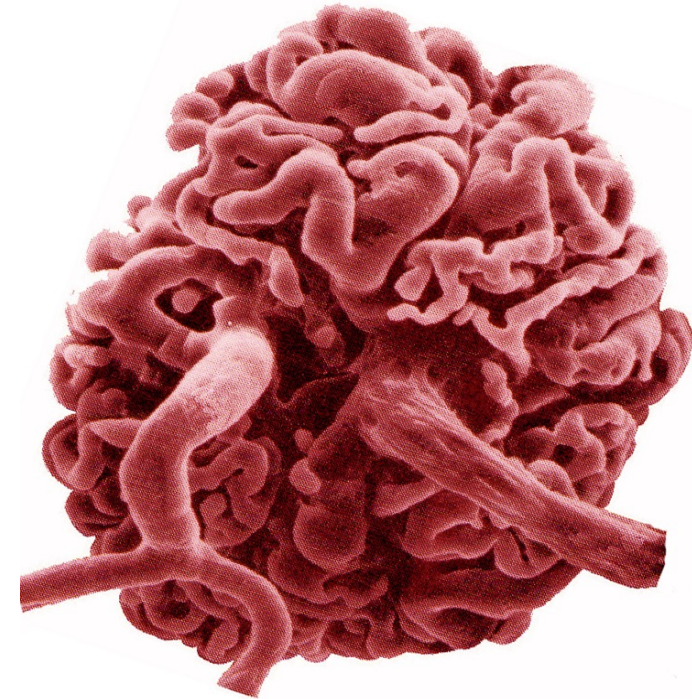The Glomerulus

Bowman's capsule



Efferent arteriole

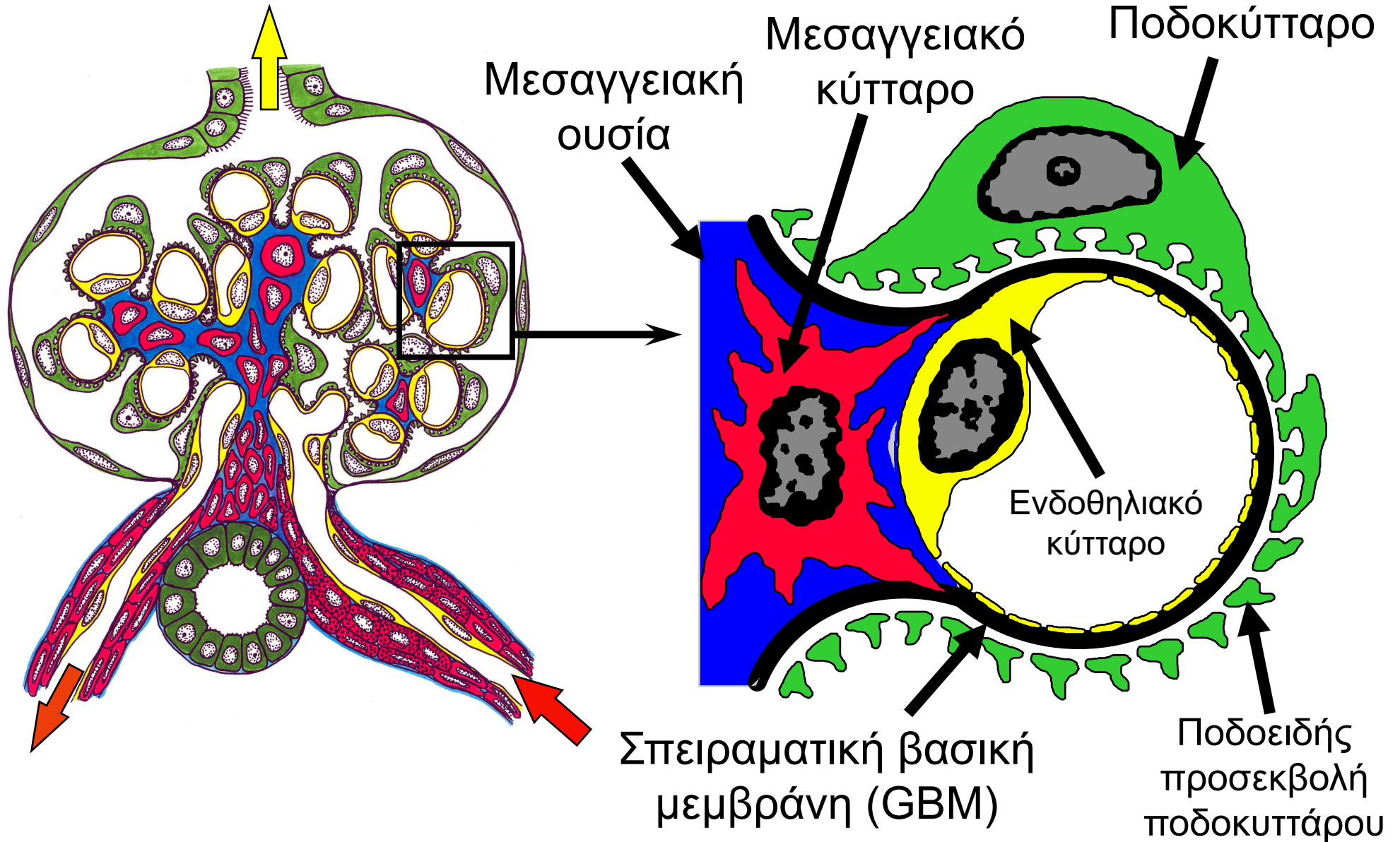
Afferent arteriole



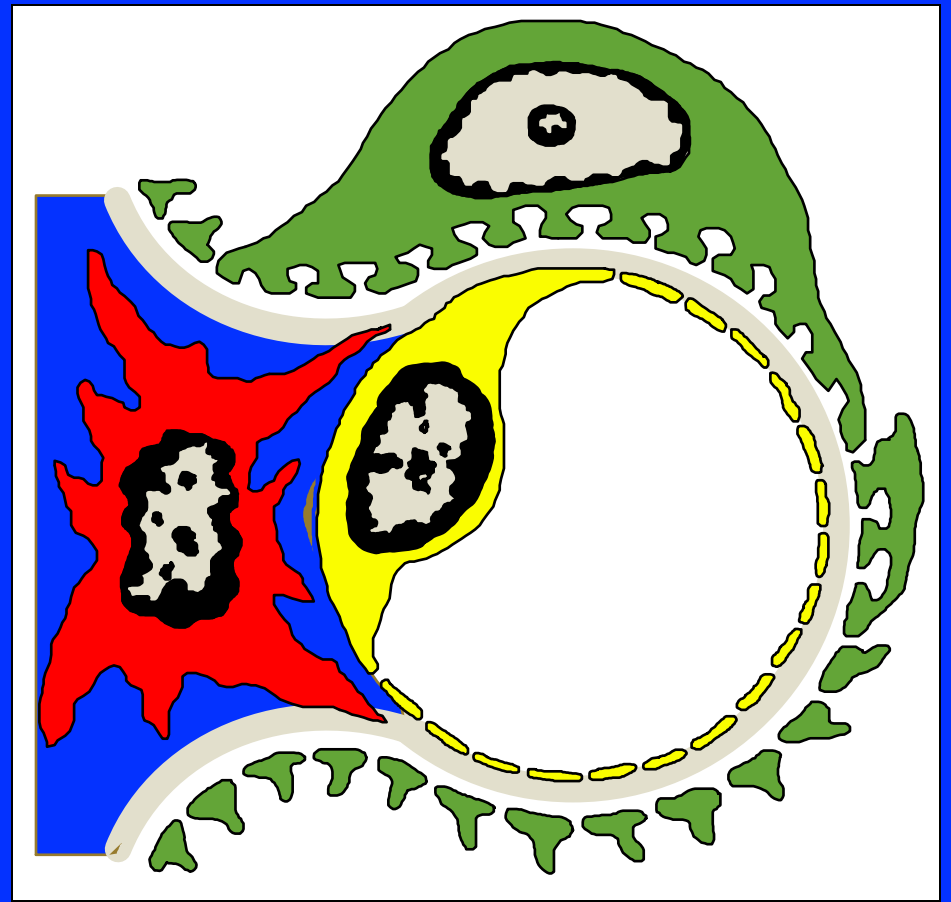
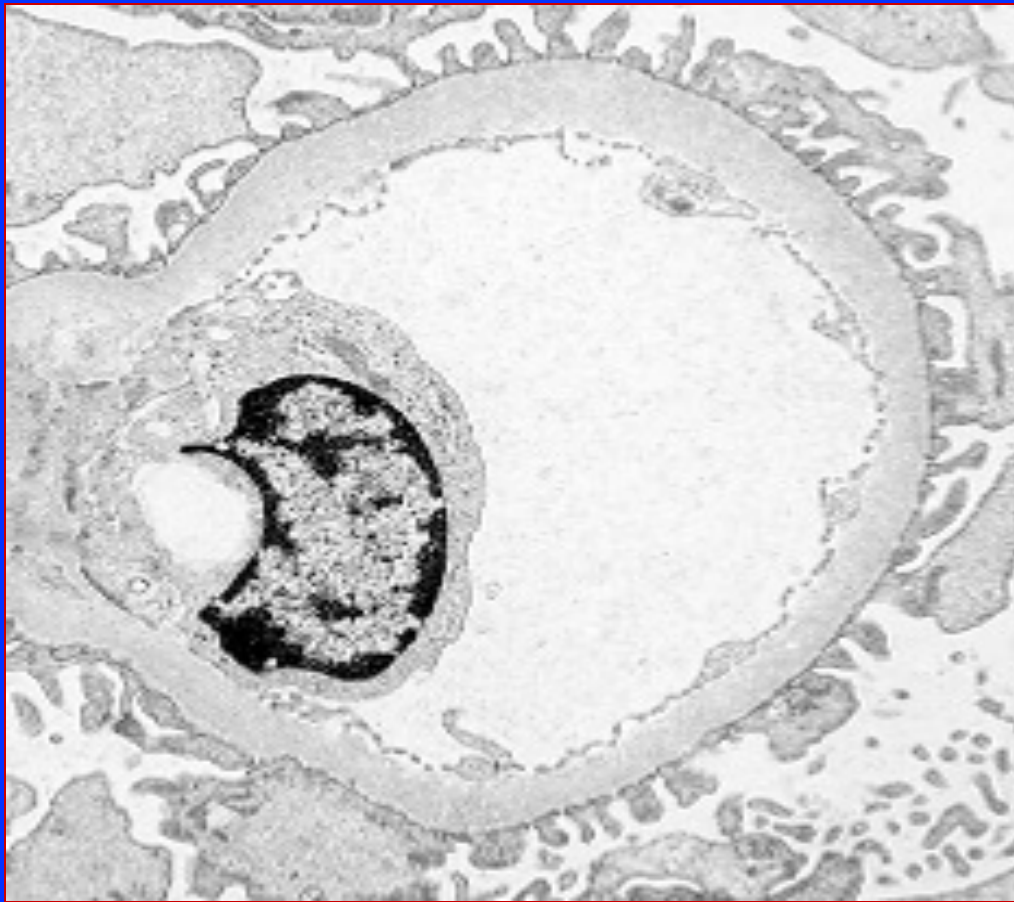Efferent arteriole

Afferent arteriole

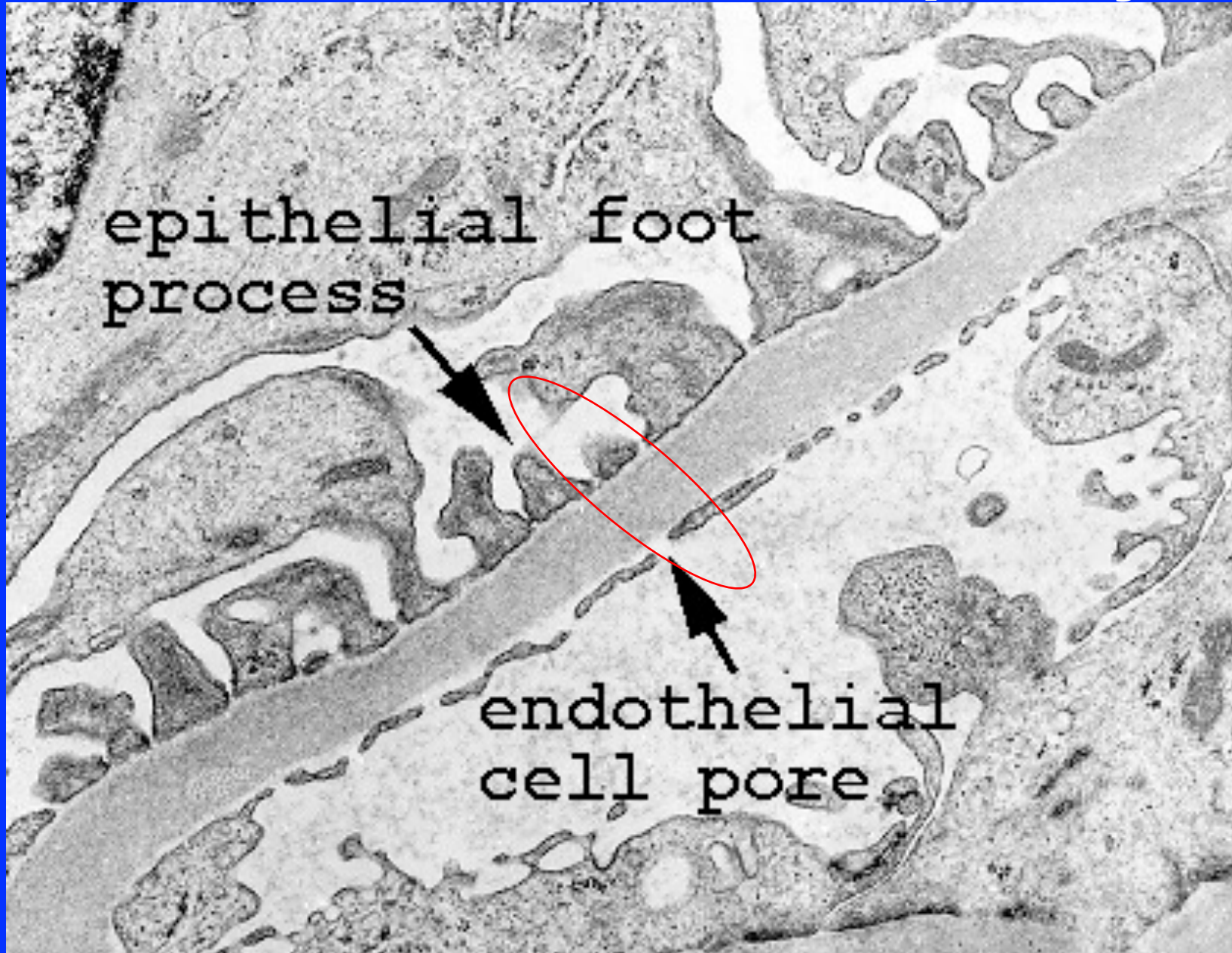
Glomerular Capillary



Φυσιολογικό σπειραματικό τριχοειδές



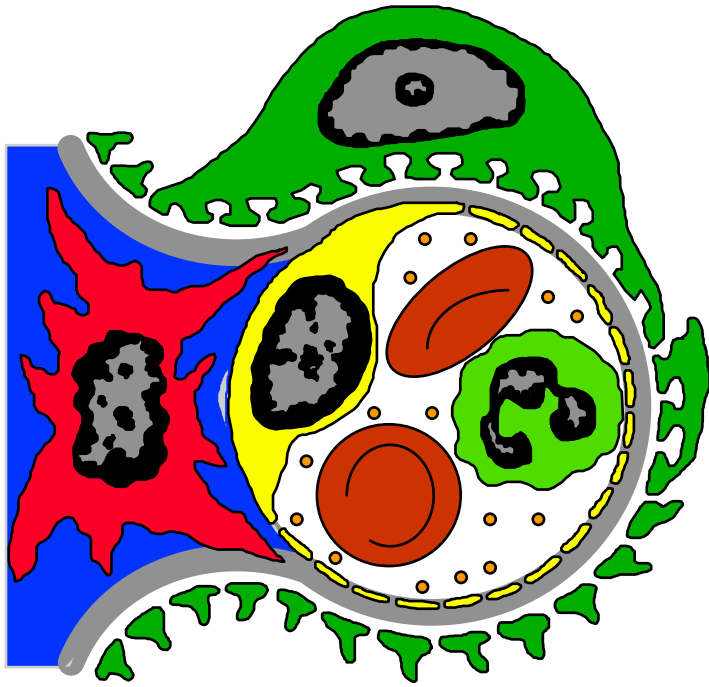
Normal Glomerular Capillary



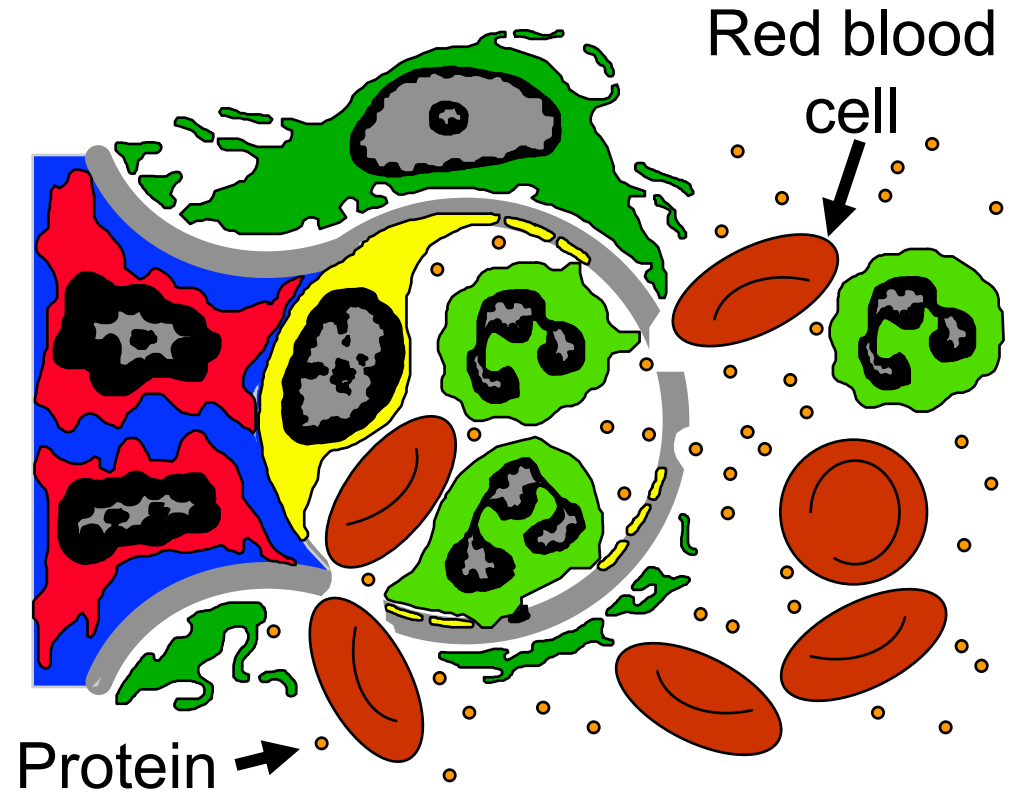
Κλινική εικόνα Σπειραματικών Παθήσεων

- Ασυμπτωματική αιματουρία/ή/και πρωτεϊνουρία
- Νεφρωσικό σύνδρομο
- Οξύ (σπειραματο) νεφριτιδικό σύνδρομο
- Ταχέως εξελισσόμενη σπειραματονεφρίτιδα
- Χρόνια σπειραματονεφρίτιδα

Πρωτεϊνουρία και αιματουρία



Το φυσιολογικό σπειραματικό τριχοειδές συγκρατεί τα ερυθρά αιμοσφαίρια, τα λευκά αιμοσφαίρια και τις πρωτεΐνες και αφήνει μόνο υδαρή στοιχεία να περάσουν στο ούρο.



Το σπειραματικό τριχοειδές που έχει βλάβη αφήνει να διαφύγουν πρωτεΐνες (πρωτεϊνουρία) και ερυθρά αιμοσφαίρια στοιχεία (αιματουρία) να περάσουν στα ούρα.

Νεφρωσικό versus Νεφριτιδικό Σύνδρομο

	Νεφρωσικό	Νεφριτιδικό
Πρωτεϊνουρία	++ έως +++	+ έως ++
Οίδημα	+ έως +++	0 έως ++
Υπαλβουμιναιμία	+ έως +++	0 έως +
Αιματουρία	0 έως ++	++ έως +++
Αζωθαιμία	0 έως ++	0 έως +++
Υπέρταση	0 έως +	0 έως +++

Συσχέτιση ιστολογική εικόνας και κλινικού συνδρόμου

Νόσος ελαχίστων αλλοιώσεων


Μεμβρανώδης σπειραματοπάθεια

Εστιακή τμηματική σπειραματοσκλήρυνση

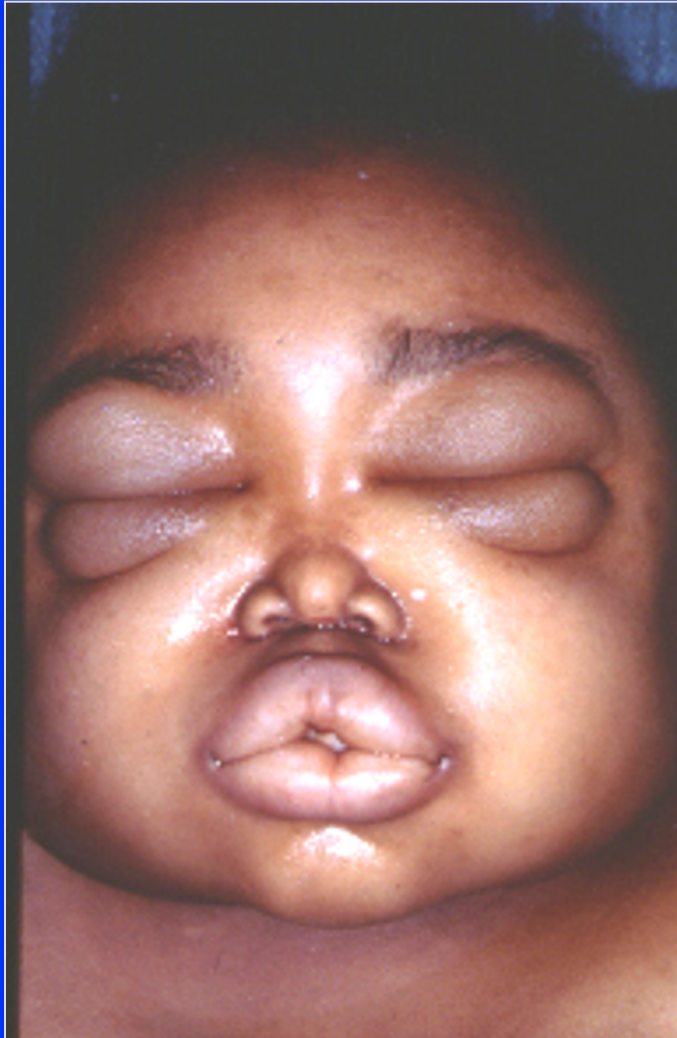Μεμβρανουπερπλαστική σπειραματονεφρίτιδα

Υπερπλαστική σπειραματονεφρίτιδα

Μηνοειδική σπειραματονεφρίτιδα



Νεφρωσικό σύνδρομο



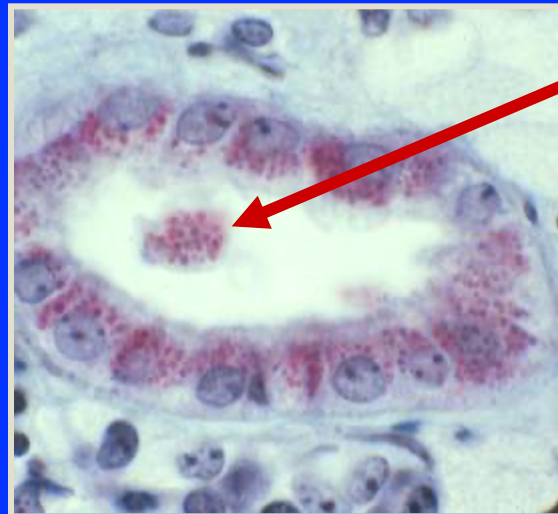Οίδημα

Πρωτεϊνουρία (>3g/24hrs)

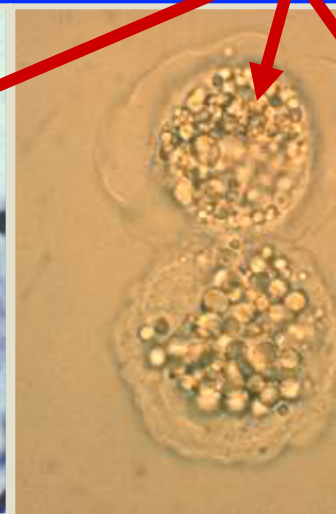Υπαλβουμιναιμία

Υπερλιπιδαιμία

Λιπιδουρία (συχνά με λιπώδη ωσειδή σωμάτια)



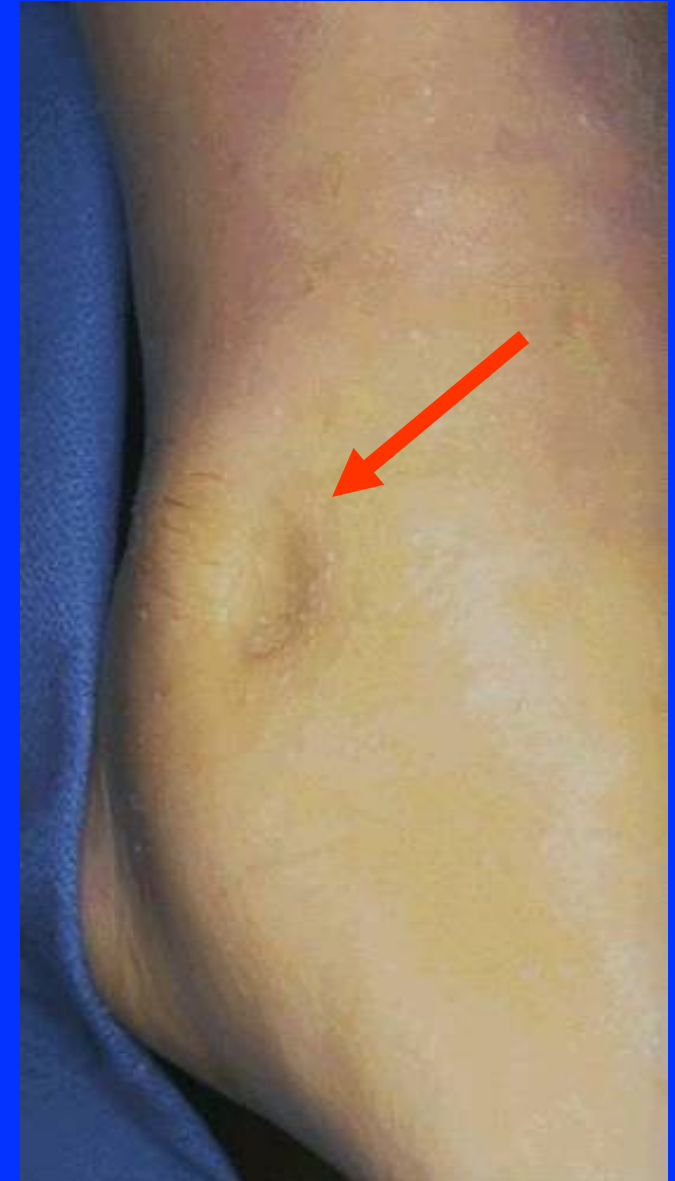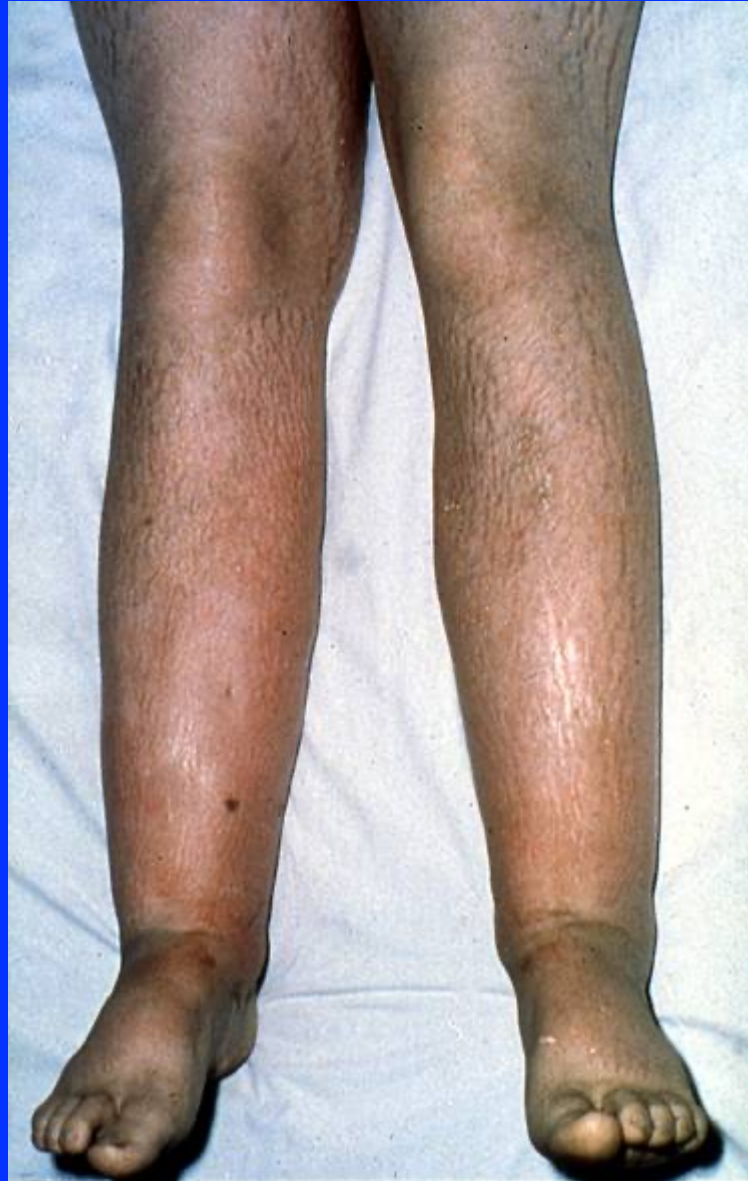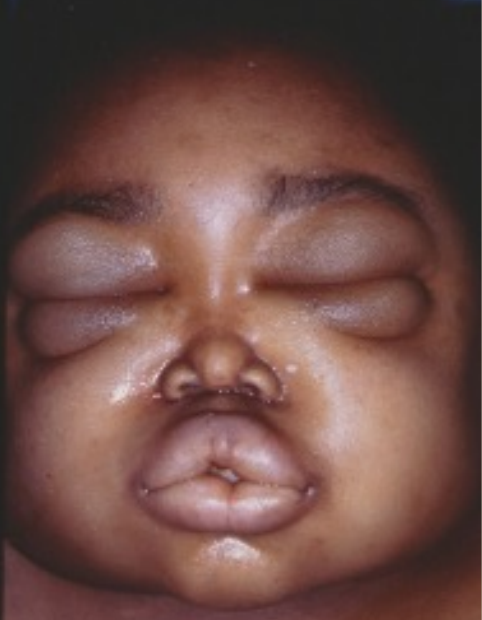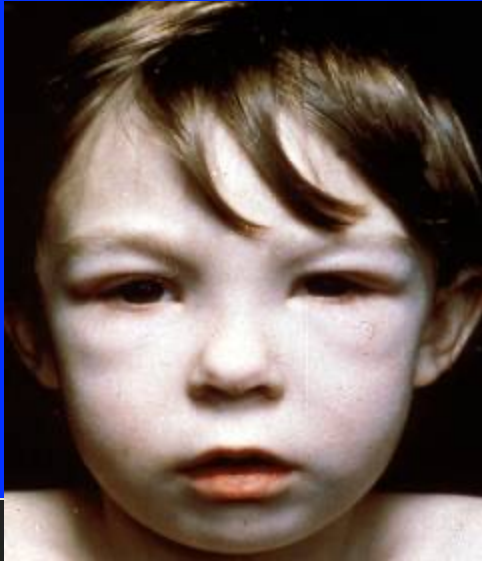Biopsy



Polarized
Microscopy

Urine

Νεφρωσικό σύνδρομο



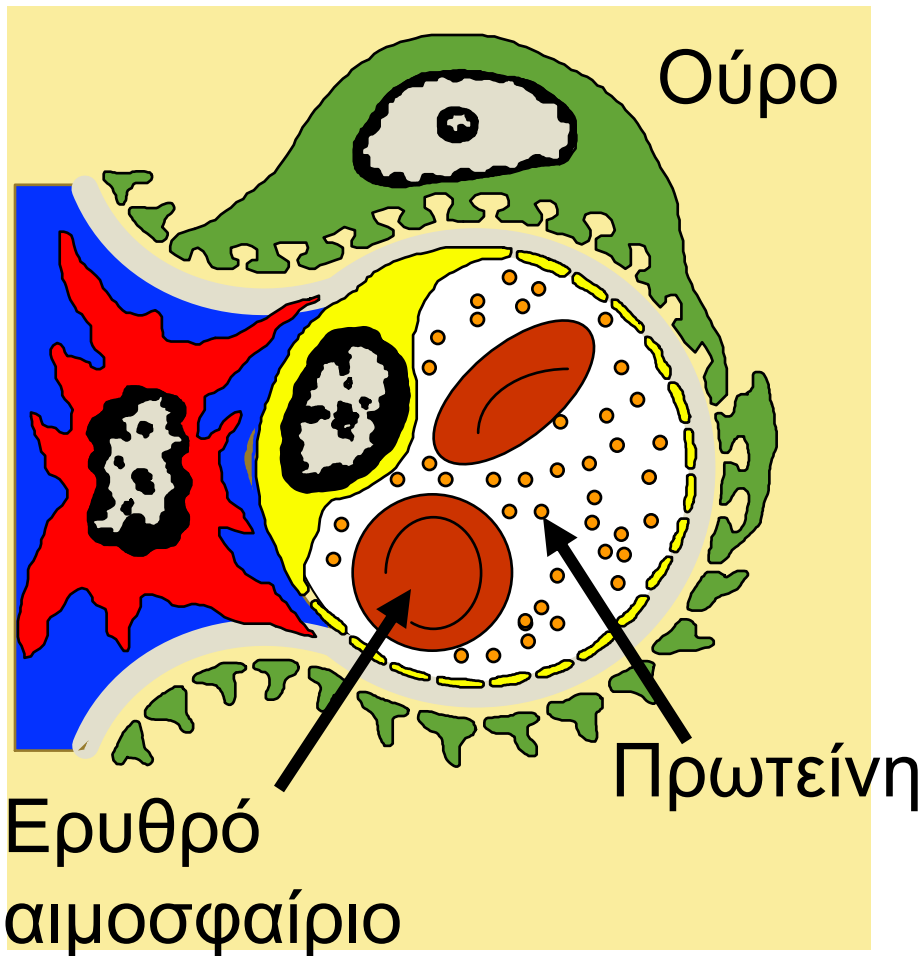
Περιοφθαλμικό οίδημα

Οίδημα κάτω άκρων

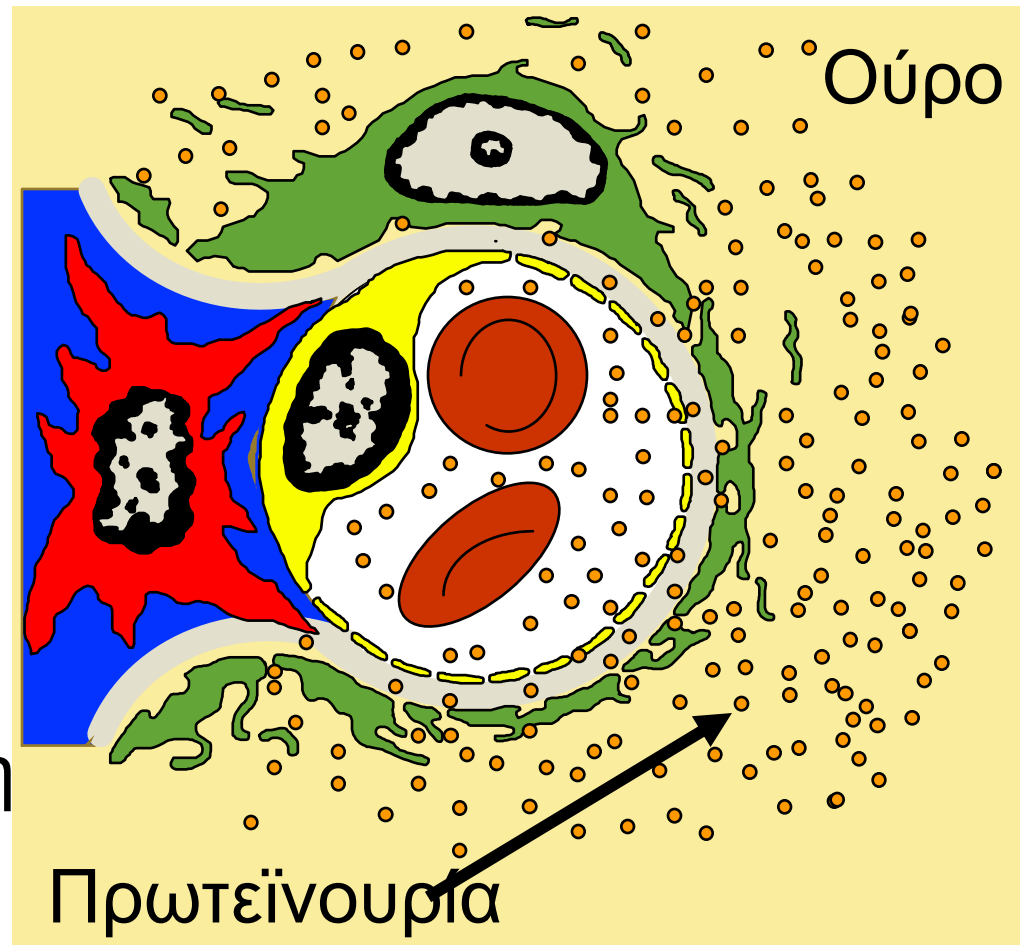
Οίδημα με εντύπωμα

Η πρωτεϊνουρία προκύπτει όταν υπάρχουν χάσματα στο σπειραματικό φραγμό που επιτρέπουν τη διαφυγή μορίων πρωτεΐνης στα ούρα.

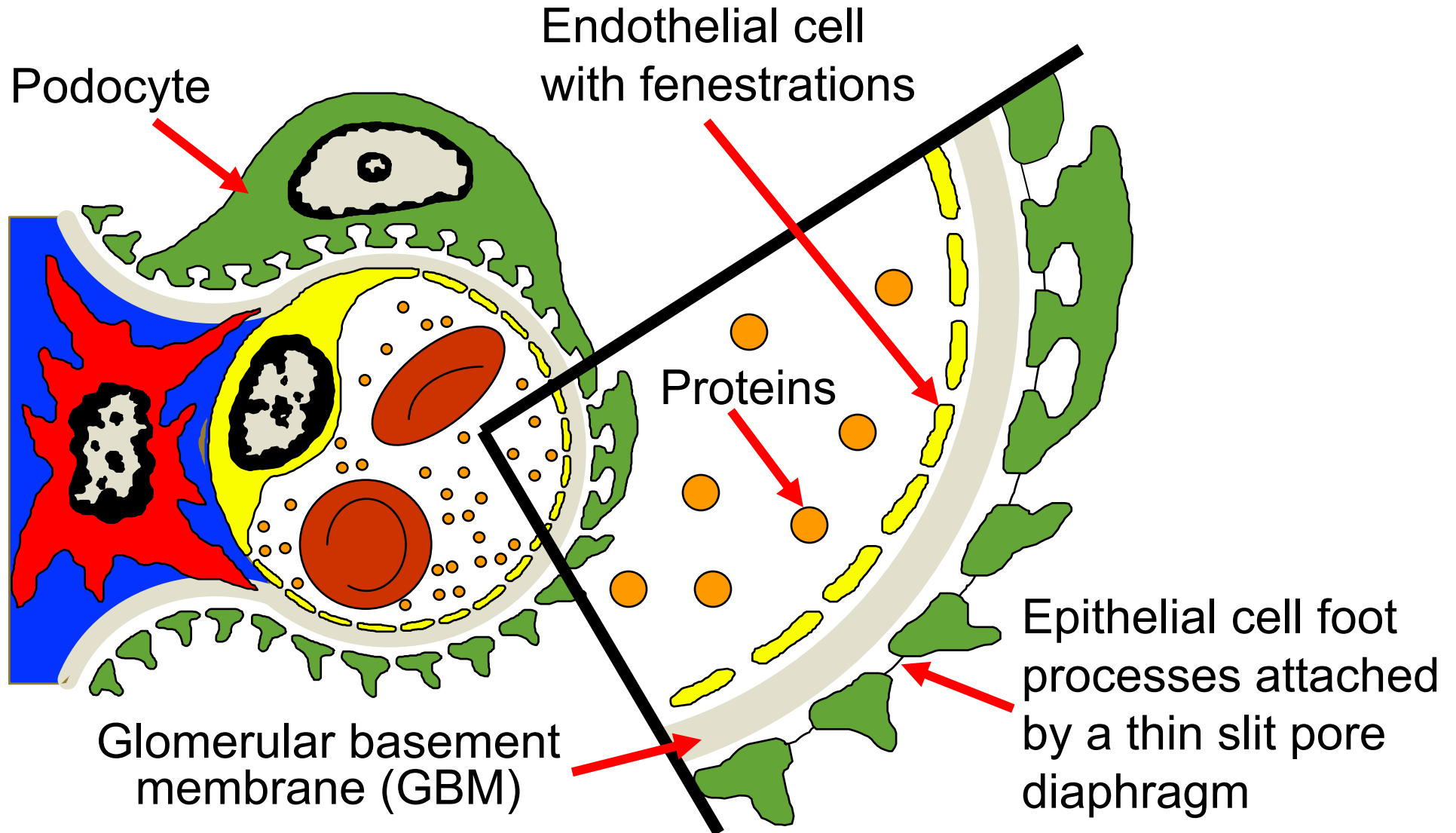
Normal glomerular capillary

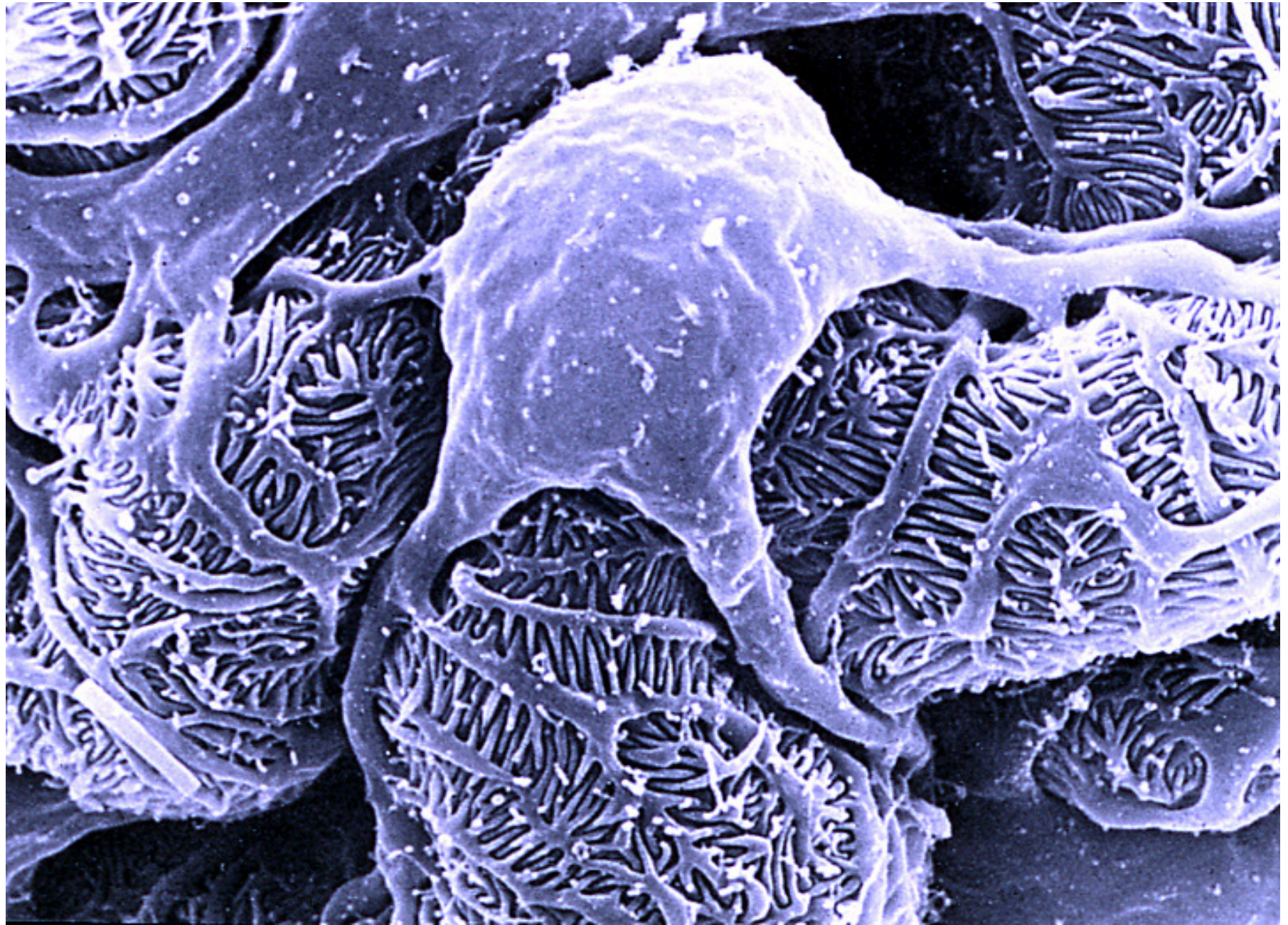


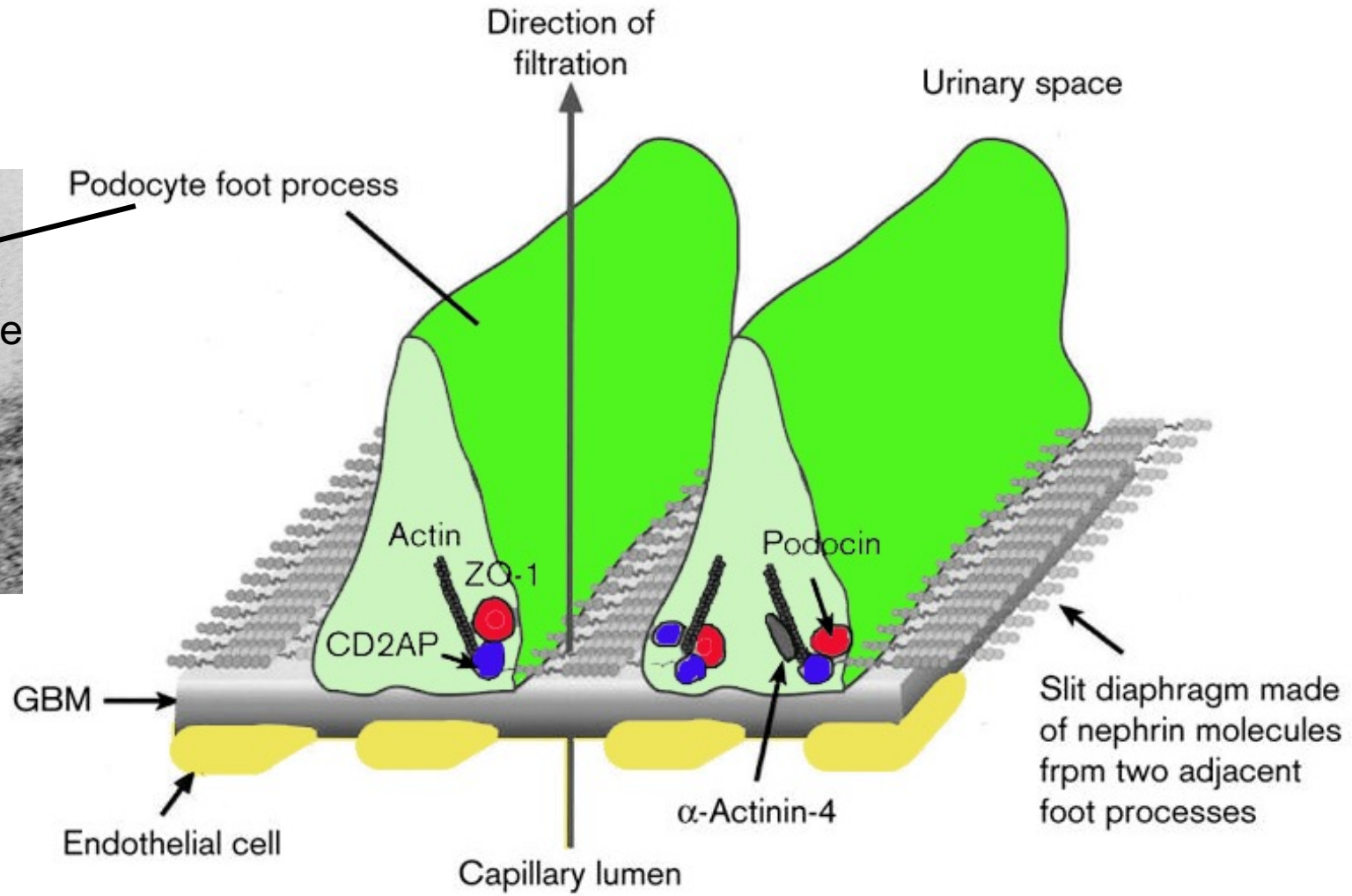
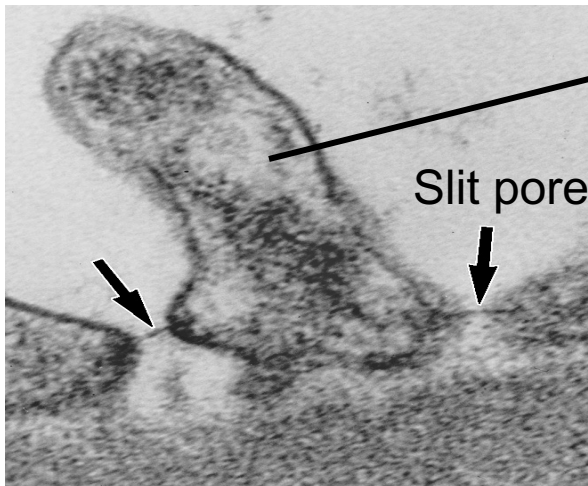
Capillary with proteinuria



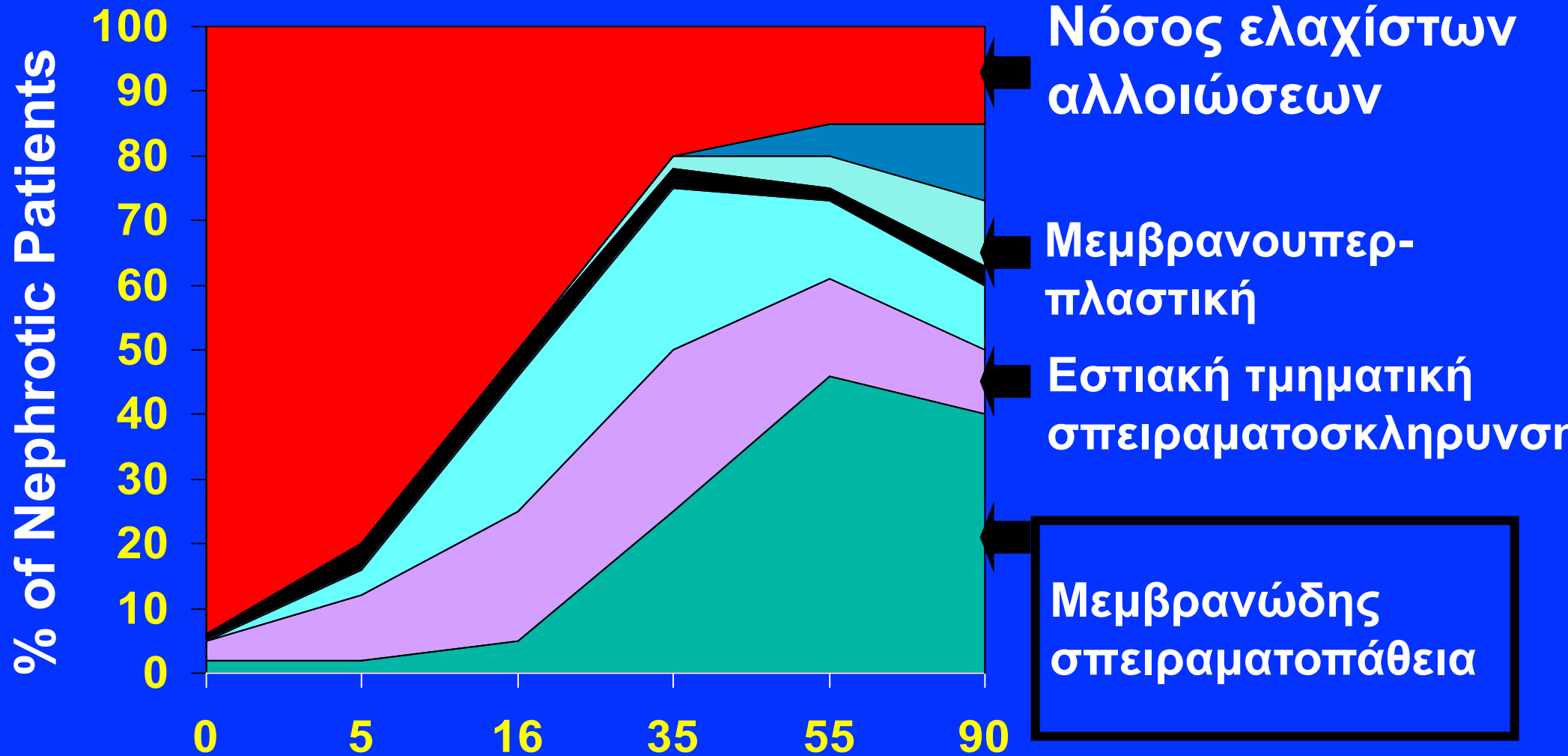
Ο σπειραματικός φραγμός είναι αυτός που συγκρατεί την πρωτεΐνη και τα κύτταρα του αίματος στο τριχοειδές και δε διαφεύγουν στα ούρα. Ο φραγμός αυτός περιλαμβάνει το ενδοθηλιακό κύτταρο, τη βασική μεμβράνη και το επιθηλιακό κύτταρο (ποδοκύτταρο). Το ποδοκύτταρο είναι πιθανότατα το πιο σημαντικό.





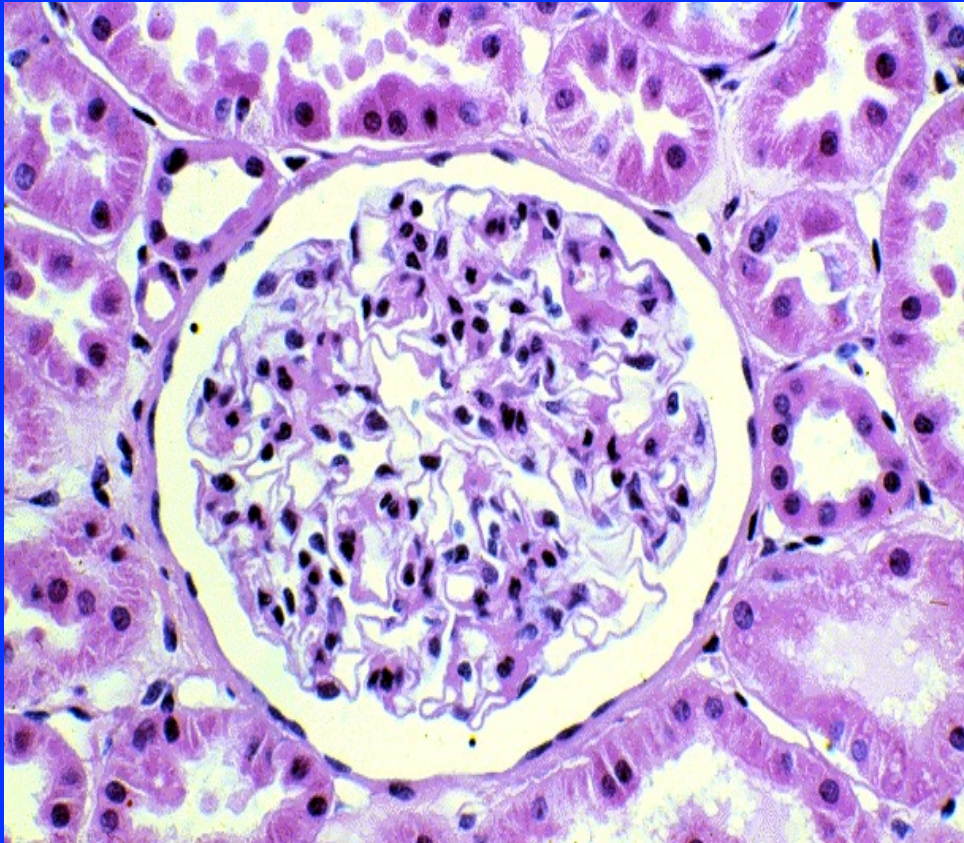


Συχνότητα αιτίων νεφρωσικού συνδρόμου κατά ηλικία (κατά προσέγγιση)

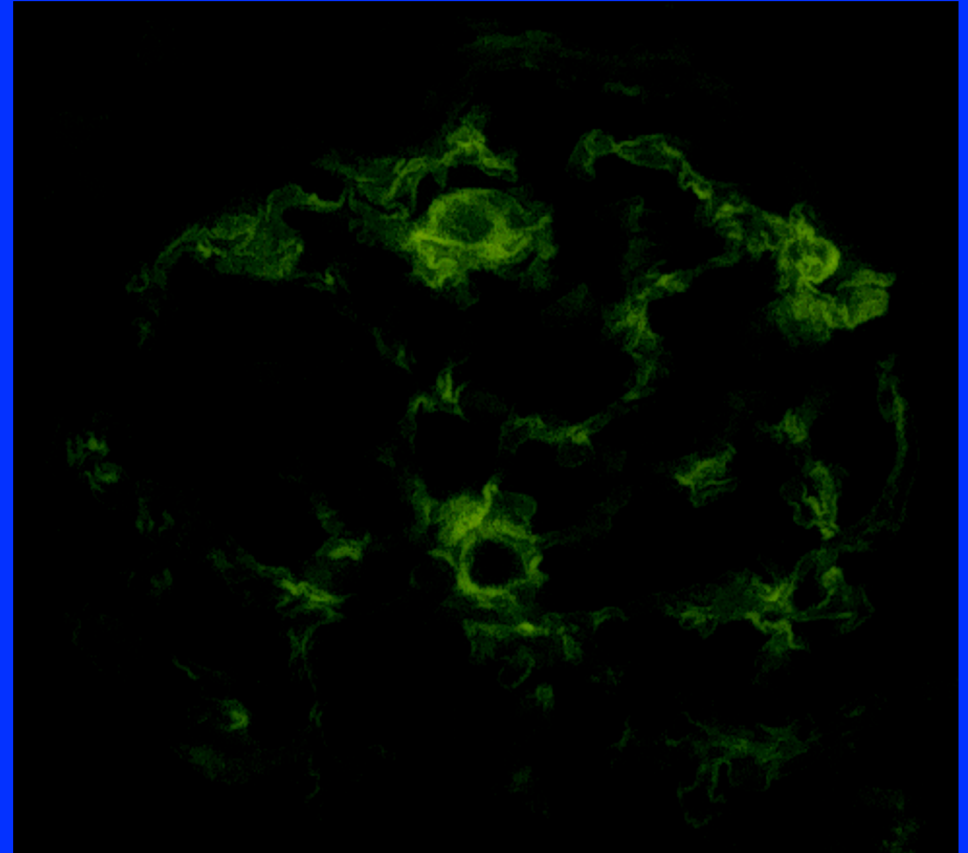


Νόσος ελαχίστων αλλοιώσεων

Φωτονικό μικροσκόπιο



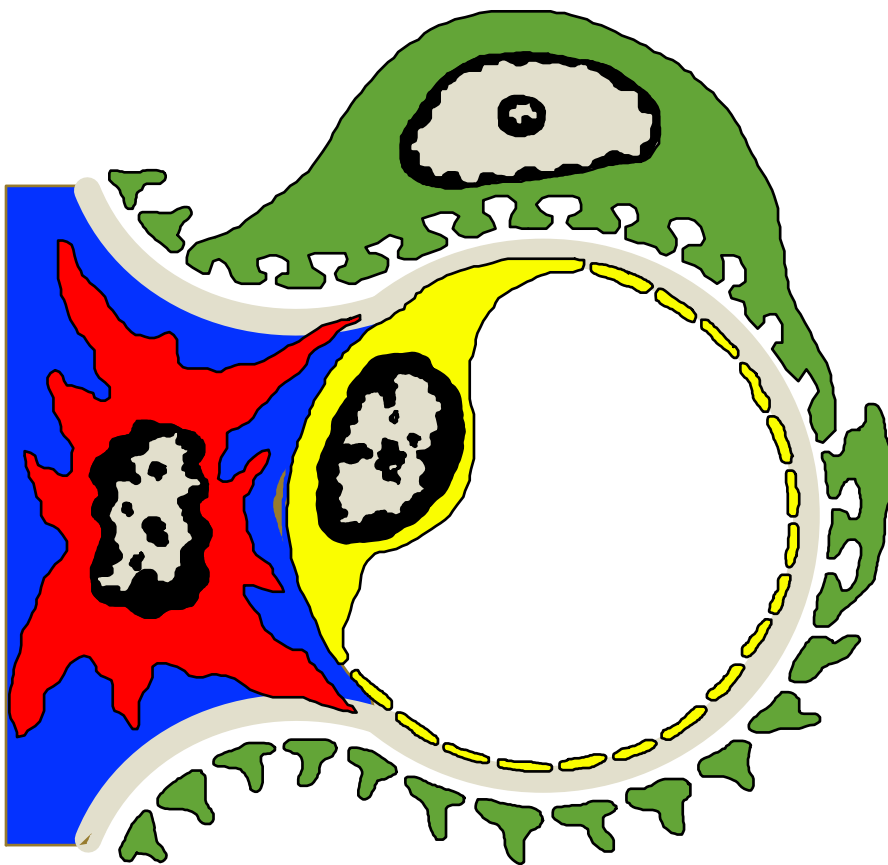
Ανοσοφθορισμός



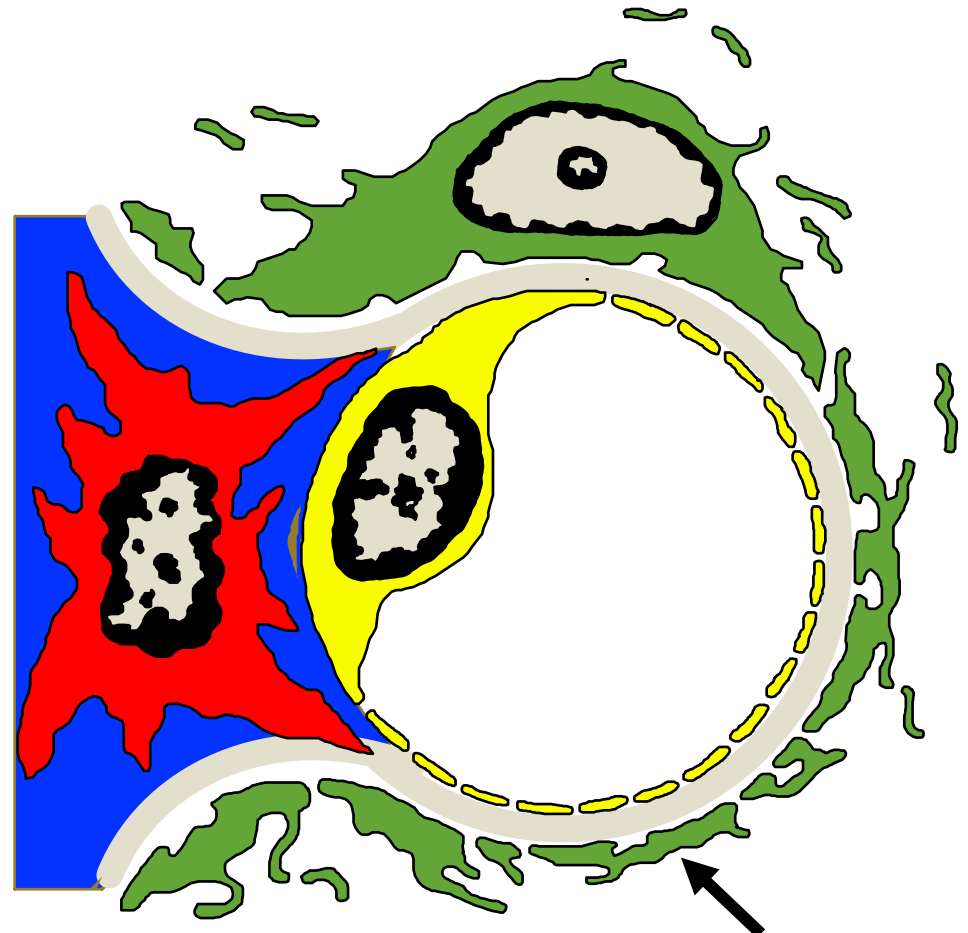
Ελάχιστες ή καθόλου βλάβες στο φωτονικό μικροσκόπιο και τον ανοσοφθορισμό.

Ιστοπαθολογία: Διάχυτη σύντηξη των ποδοειδών προσεκβολών των ποδοκυττάρων

Φυσιολογικό τριχοειδές



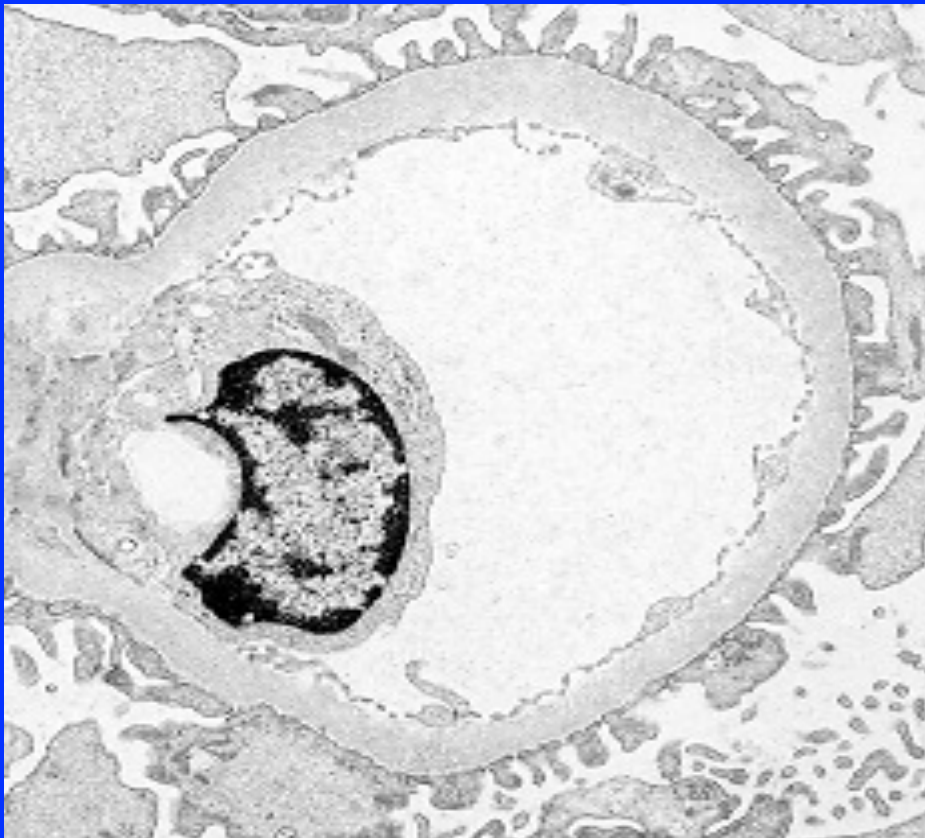Νόσος ελαχίστων αλλοιώσεων



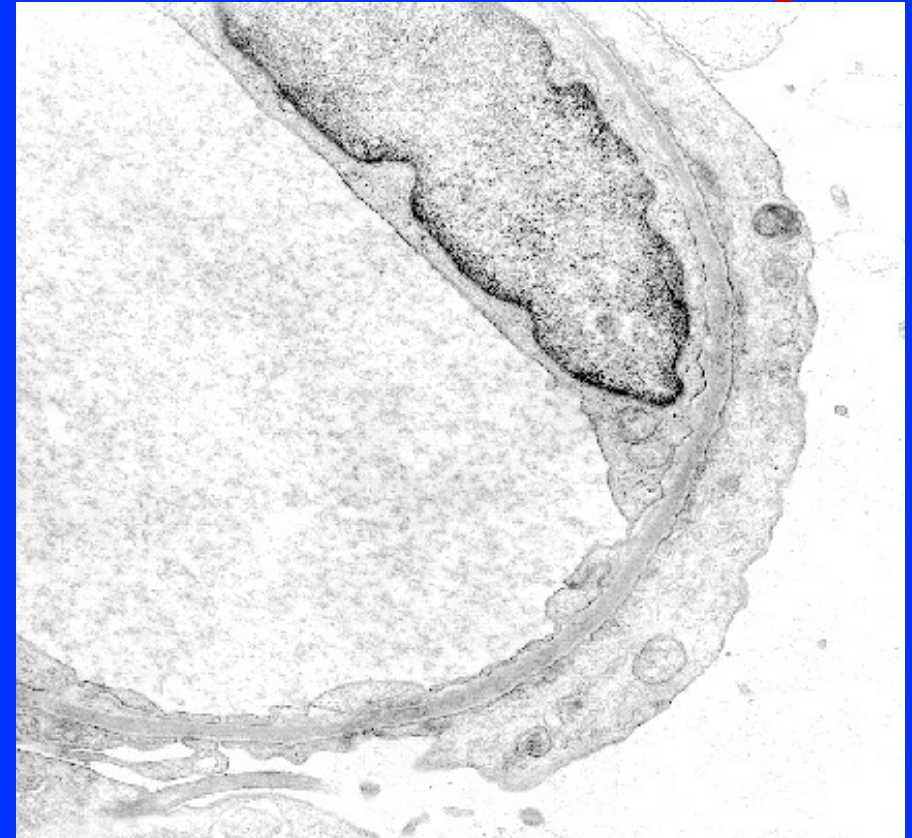
Σύντηξη των ποδοειδών προσεκβολών

Νόσος ελαχίστων αλλοιώσεων Ηλεκτρονικό μικροσκόπιο

Φυσιολογικό



Σύντηξη προδοειδών
προσεκβολών



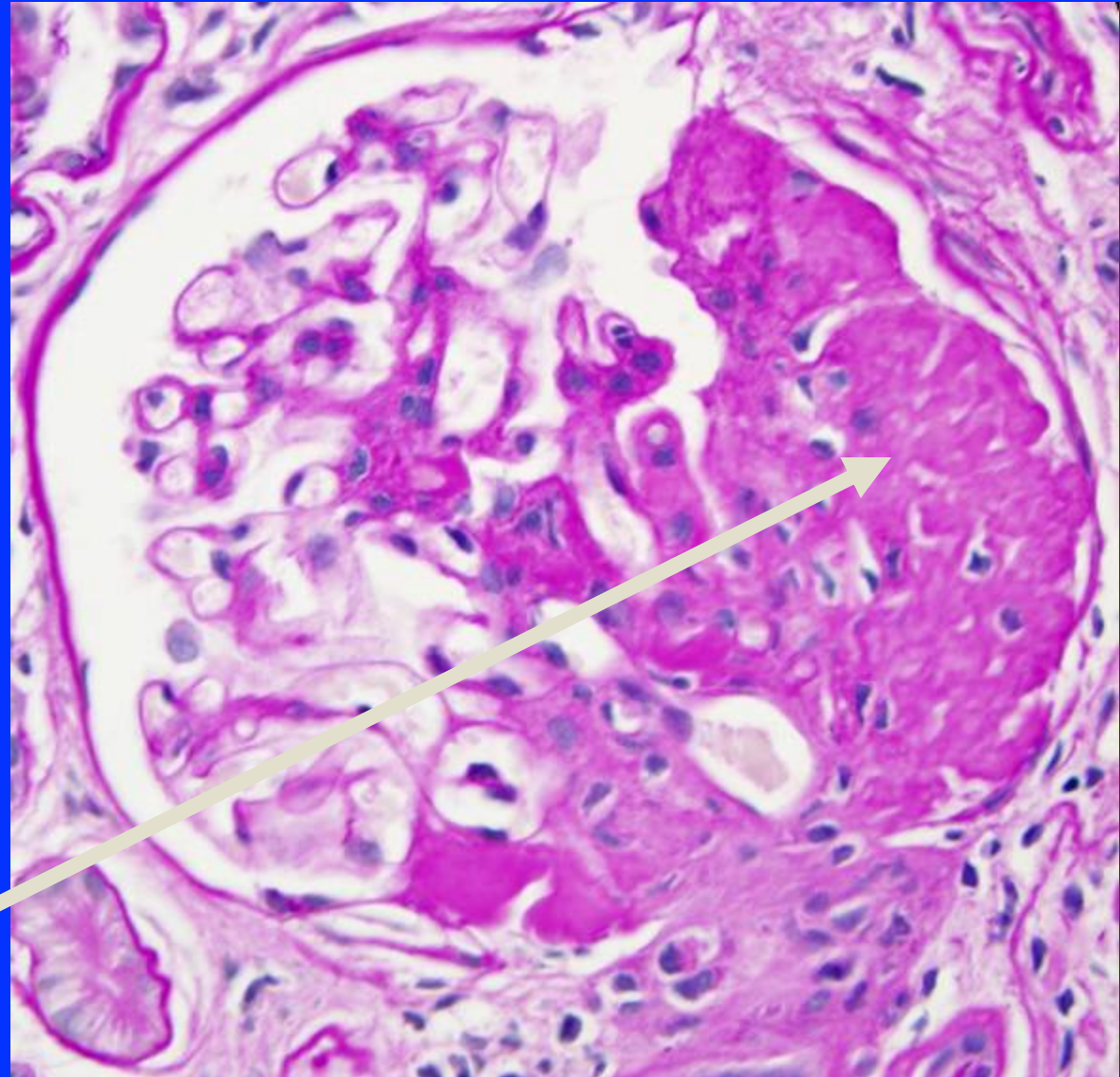
Εστιακή Τμηματική Σπειραματοσκλήρυνση

- Η πιο συχνή αιτία νεφρωσικού συνδρόμου σε African-Americans
- Πρωτοπαθής (ιδιοπαθής) σπειραματική πάθηση ή
- Δευτεροπαθής (π.χ παχυσαρκία, HIV λοίμωξη, και κληρονομικές γενετικές διαταραχές).
- Ιστοπαθολογικά και κλινικά χαρακτηρίζεται από ετερογένεια

Εστιακή Τμηματική Σπειραματοσκλήρυνση

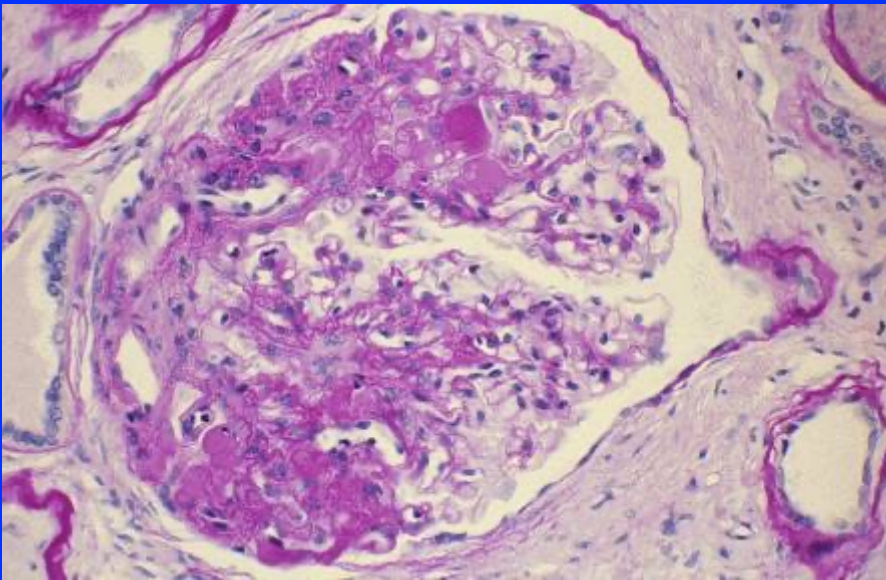
Early phase histology:

- Lesion in some but not all glomeruli (**focal**) and
- In some but not all portions of the glomerular tuft (**segmental**) .
- The lesions often included deposition of increased extracellular matrix material (**sclerosis**).



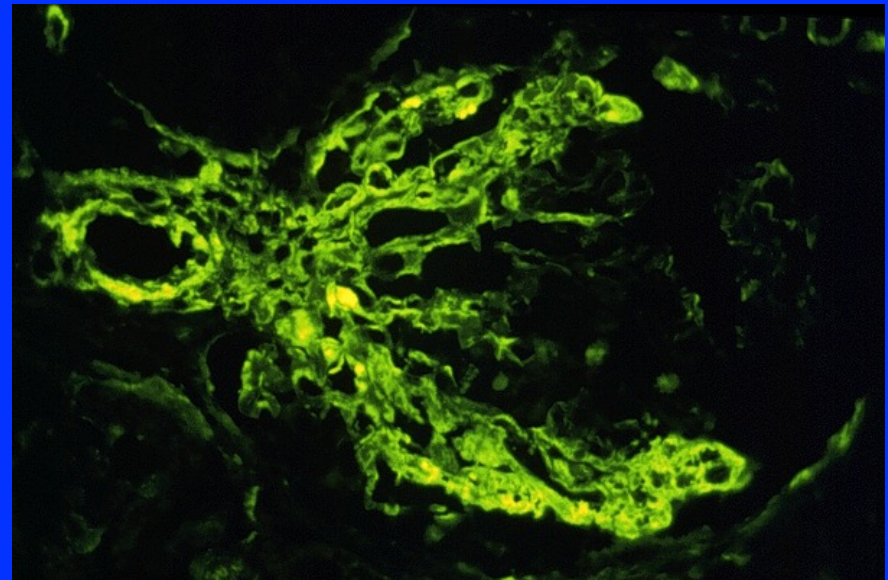
Εστιακή Τμηματική Σπειραματοσκλήρυνση (ΕΤΣΚ)

Φωτονικό μικροσκόπιο (PAS)



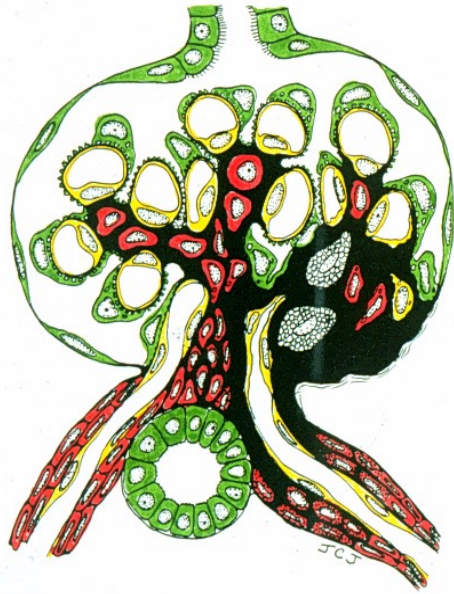
Τμηματική σκλήρυνση

Ανοσοφθορισμός (C3)

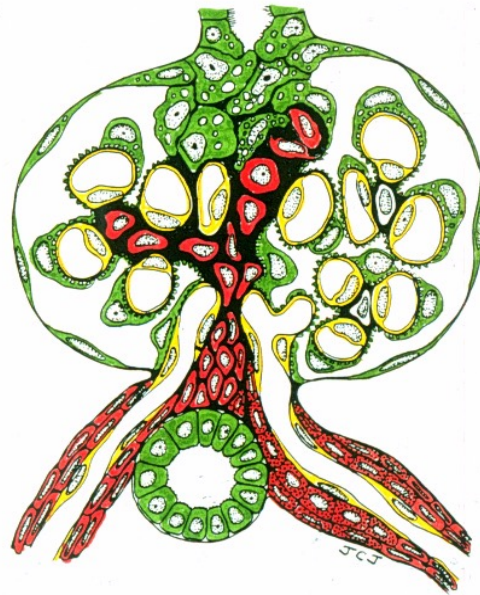


Παγίδευση IgM and C3 στις περιοχές της σκλήρυνσης

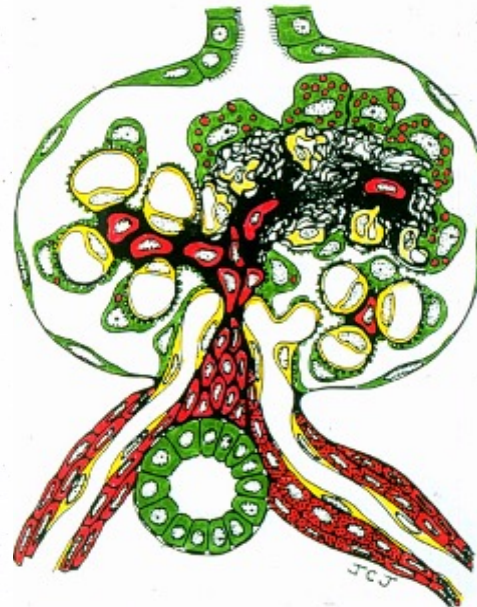
Ιστολογικοί Υπότυποι ΕΤΣΚ



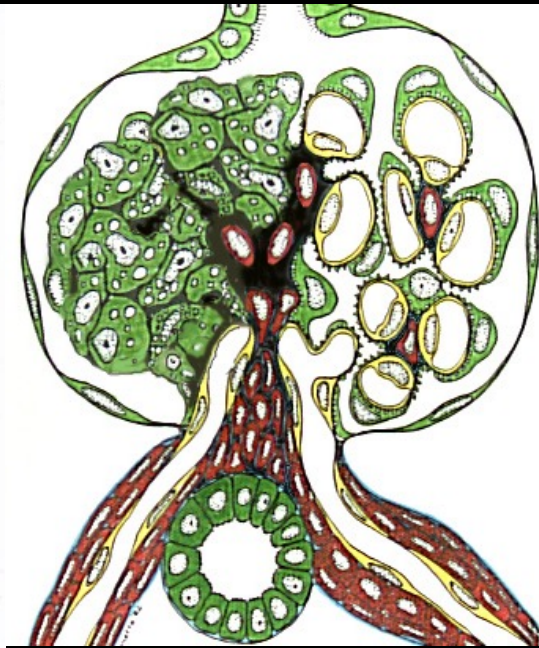
Perihilar



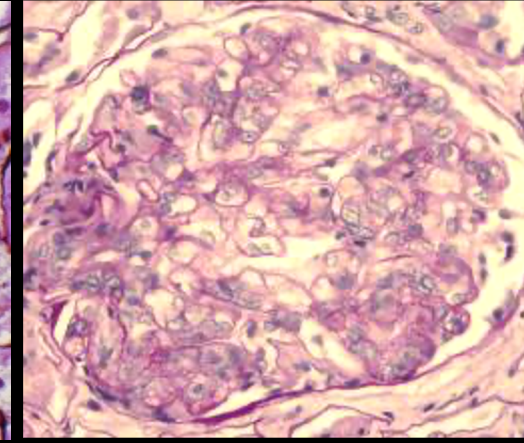
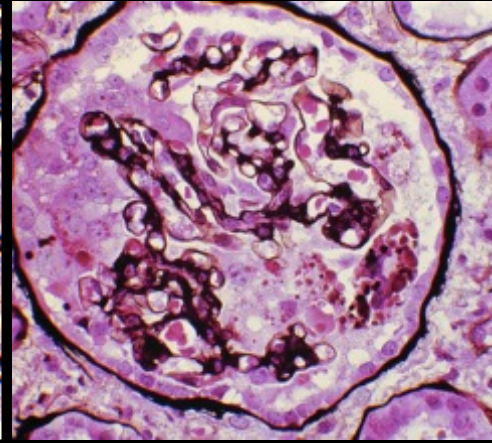
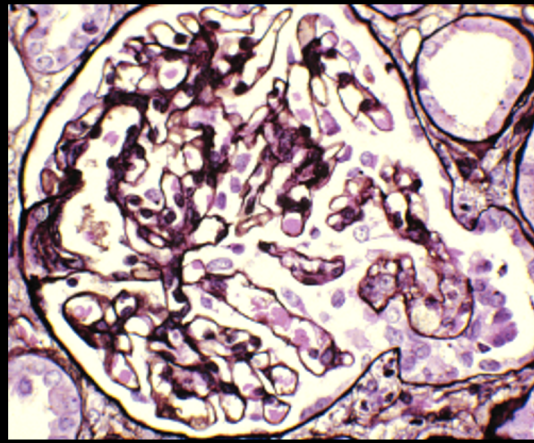
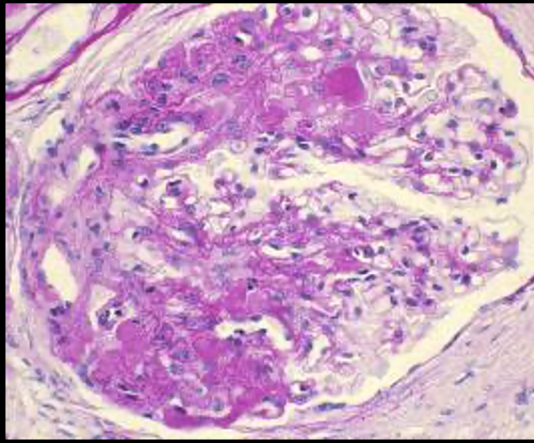
Tip Lesion



Collapsing



Cellular



- **PRIMARY (IDIOPATHIC) FSGS**

- **SECONDARY FSGS**

 - VIRUS-ASSOCIATED**

 - HIV-1 (“HIV-associated nephropathy”)

 - Parvovirus B-19

 - FAMILIAL FSGS**

 - Mutations in α -actinin 4 gene

 - Mutations in NPHS2 gene for podocin

 - Mutations in TRPC6 gene for a cation channel

 - DRUG TOXICITY**

 - Heroin (“Heroin nephropathy”)

 - Pamidronate

 - Interferon- α

 - MEDIATED BY ADAPTIVE STRUCTURAL RESPONSES**

 - Reduced renal mass

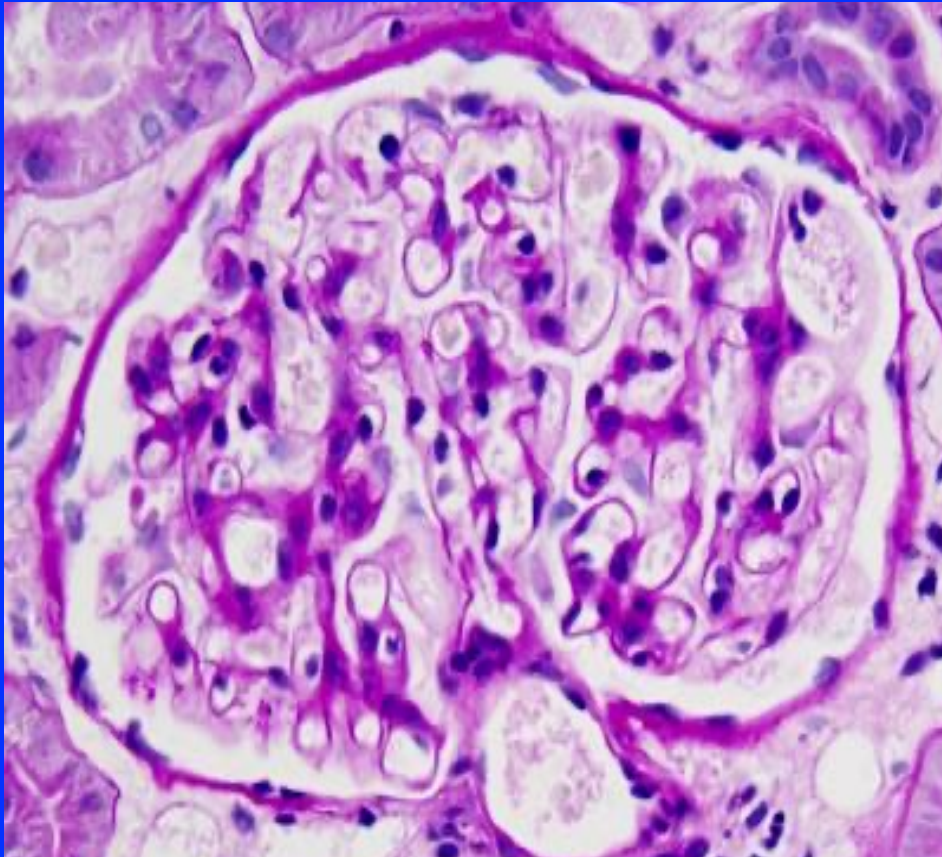
 - Obesity

 - Cyanotic congenital heart disease

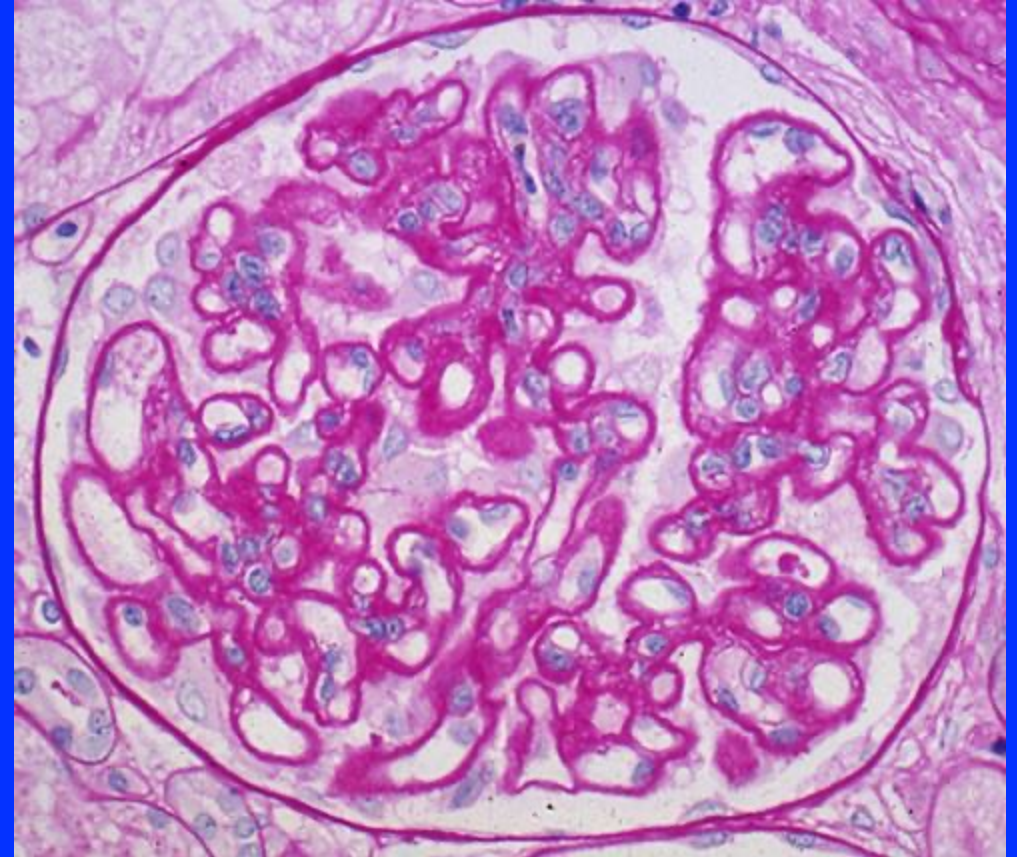
 - Sickle cell anemia

Μεμβρανώδης σπειραματοπάθεια

Πάχυνση του τοιχώματος των σπειραματικών τριχοειδών στο φωτονικό
μικροσκόπιο χωρίς υπερκυτταρικότητα

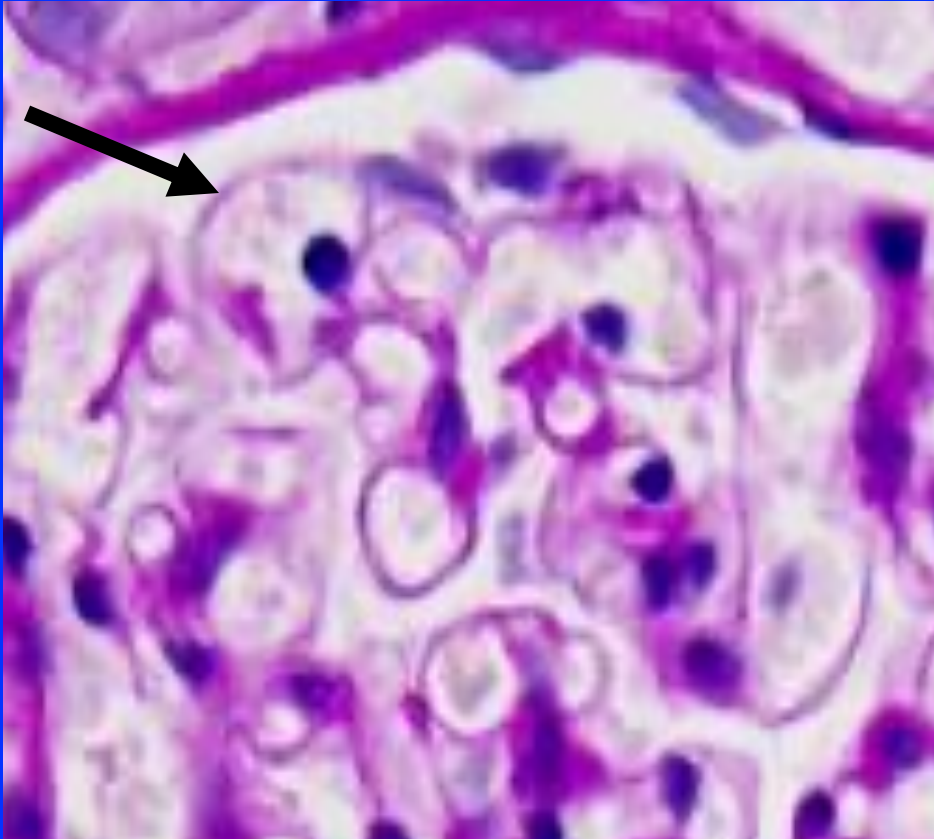


Φυσιολογικό

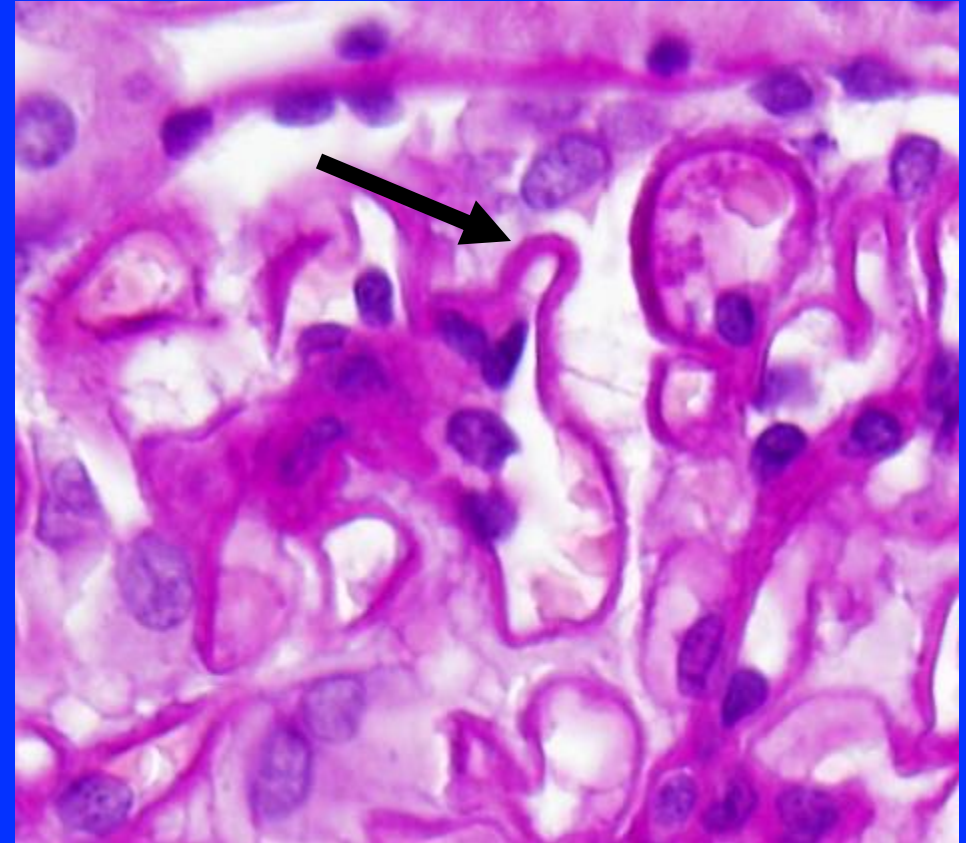


**Μεμβρανώδης
σπειραματοπάθεια**

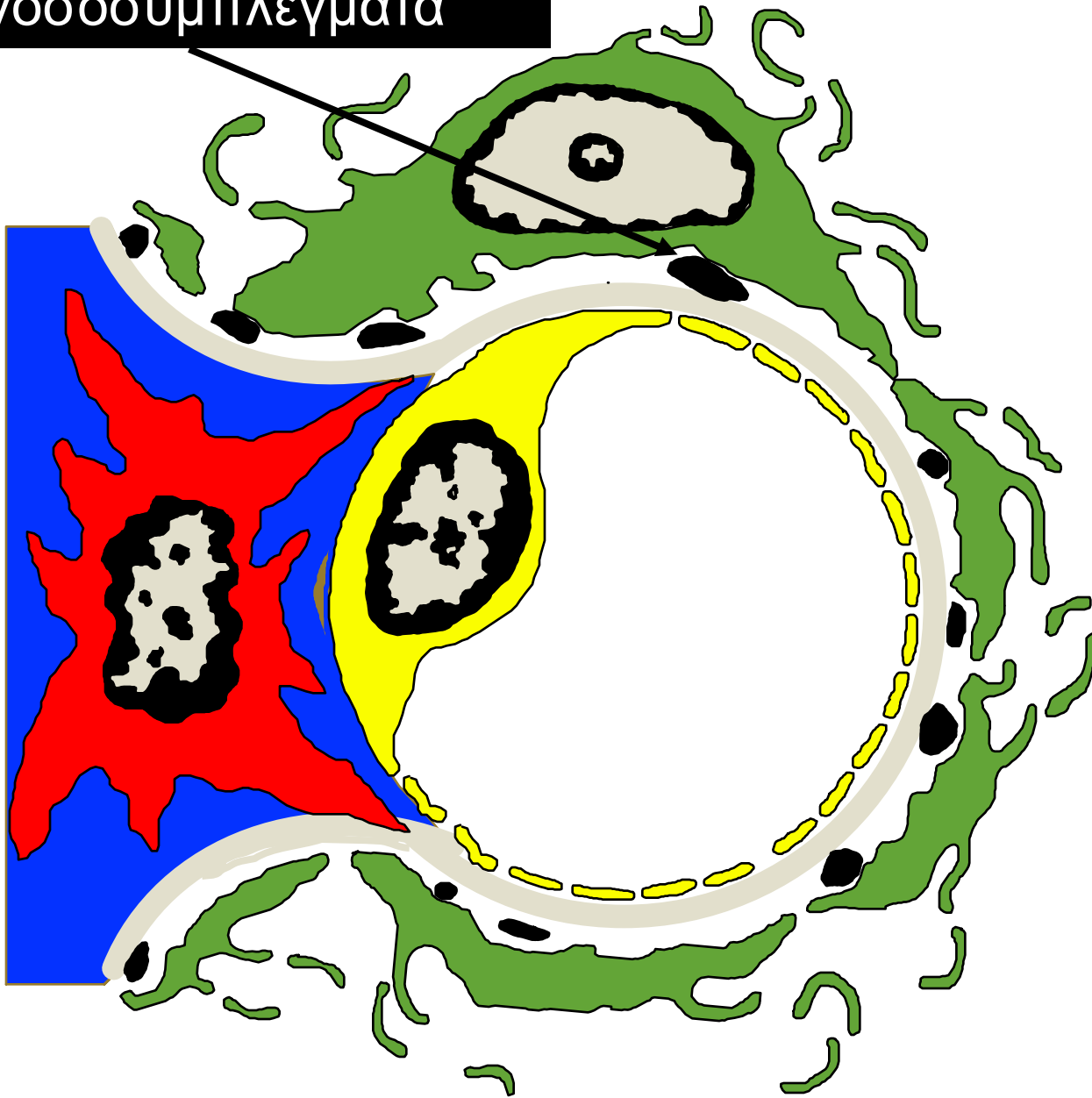
Φυσιολογικό πάχος
τοιχώματος τριχοειδών



Μεμβρανώδης
νεφροπάθεια με
παχυσμένο τοίχωμα
τριχοειδούς

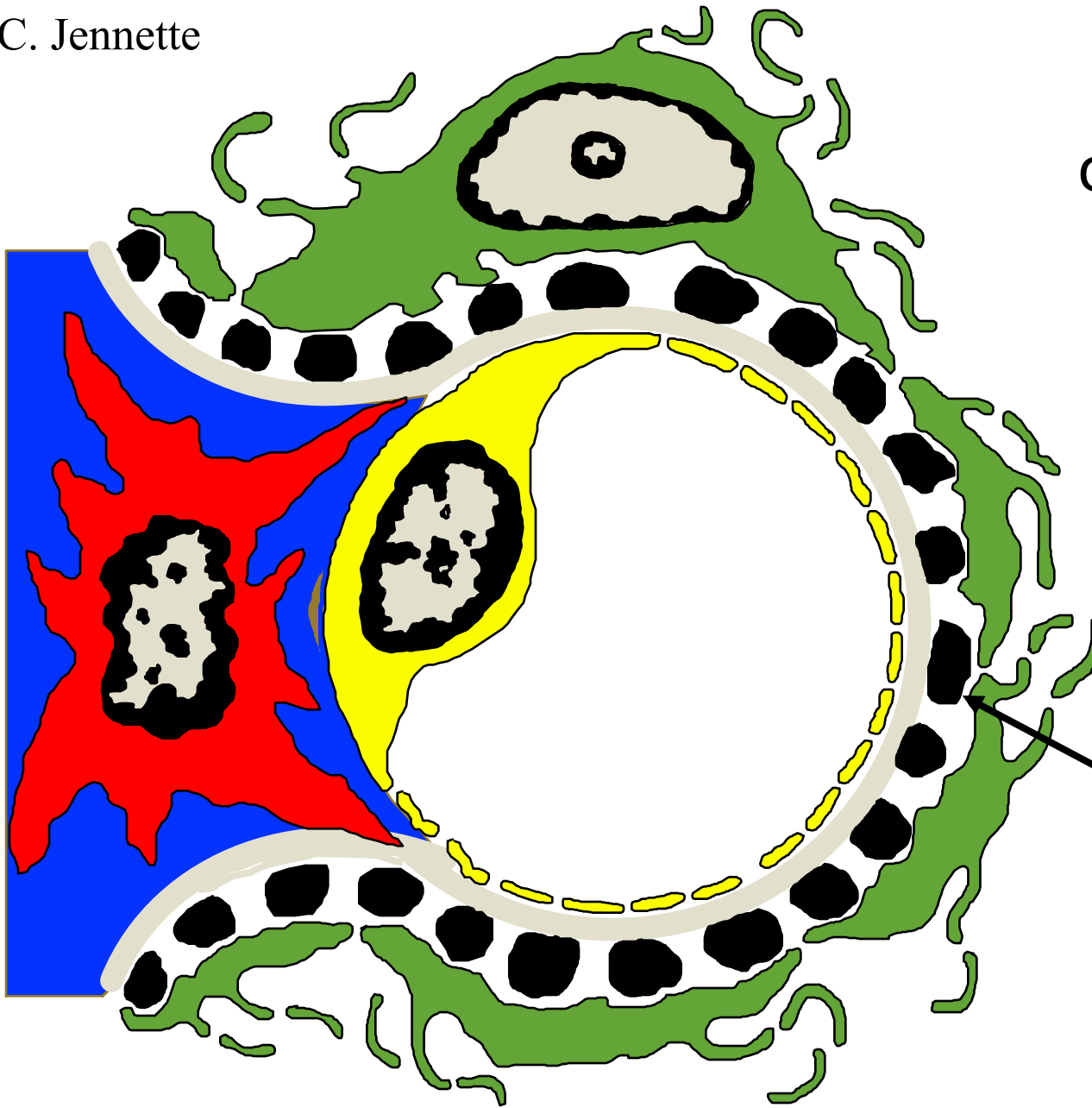


Ανοσοσυμπλέγματα




Η μεμβρανώδης
νεφροπάθεια
προκαλείται από την
άθροιση
ανοσοσυμπλεγμάτων
στον υποεπιθηλιακό
χώρο (=χώρος μεταξύ
των ποδοκυττάρων και
της σπειραματικής
βασικής μεμβράνης)

Μεμβρανώδης σπειραματοπάθεια

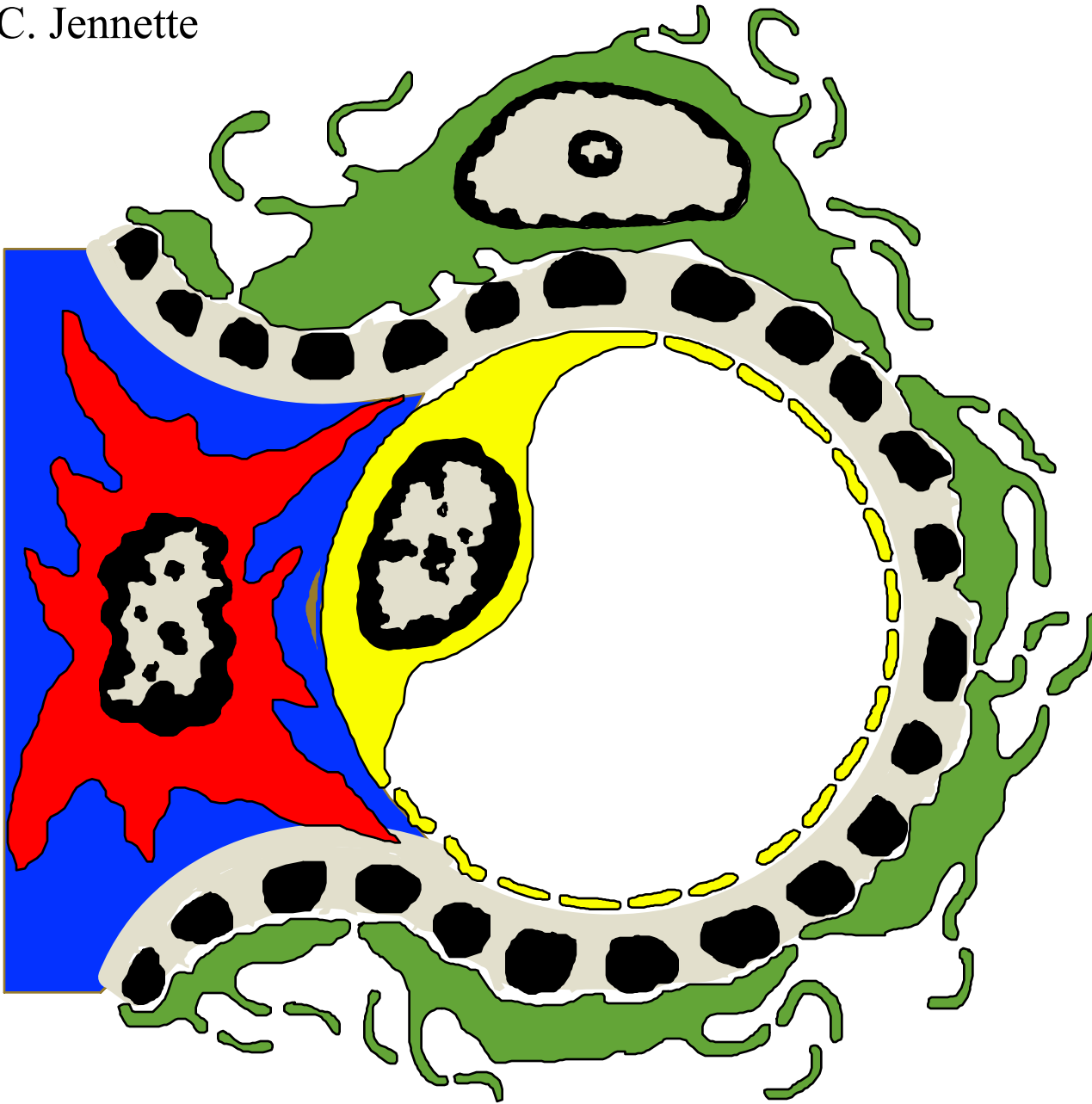


Ανοσοσυμπλέγματα

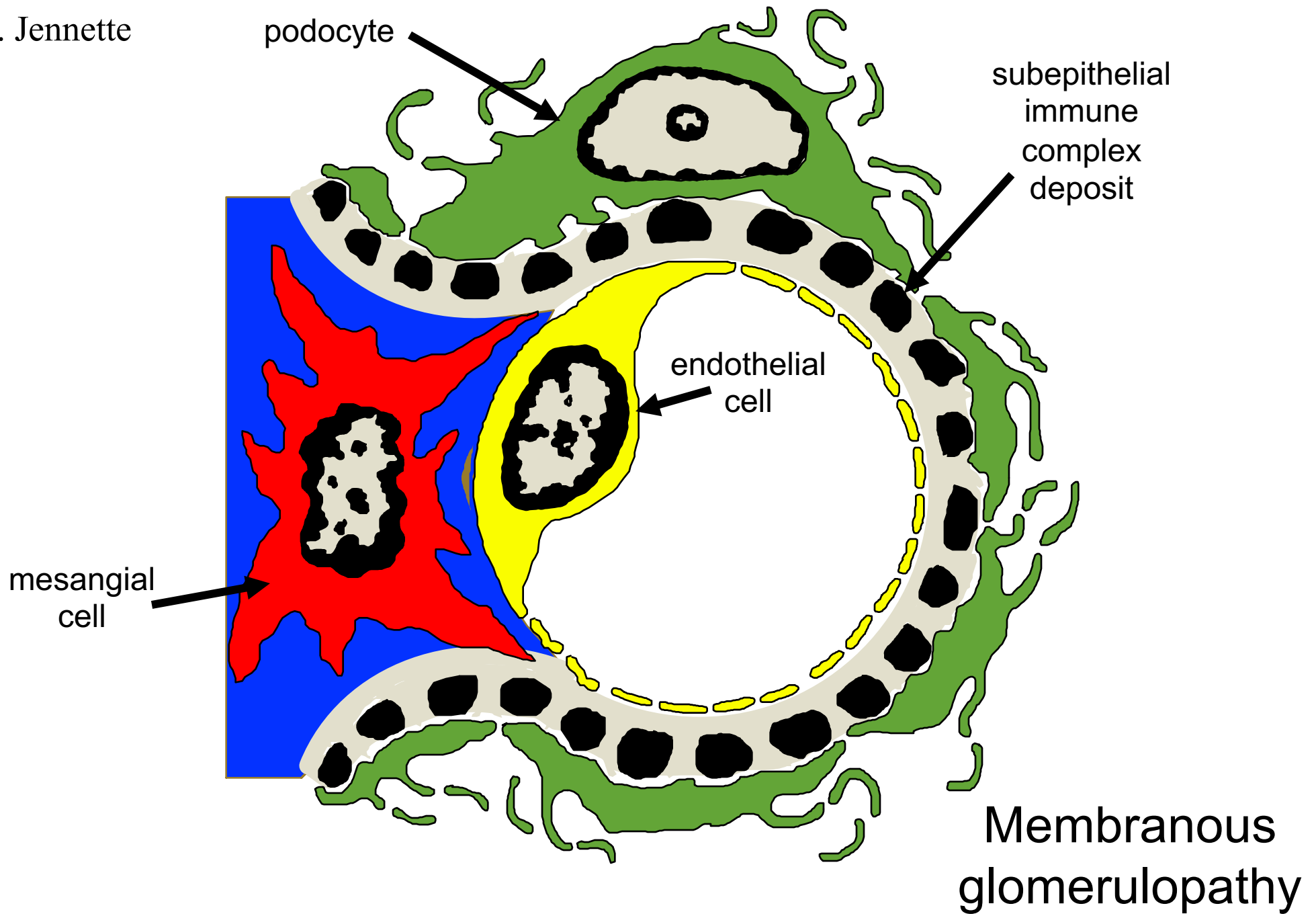
Membranous glomerulopathy



Membranous glomerulopathy

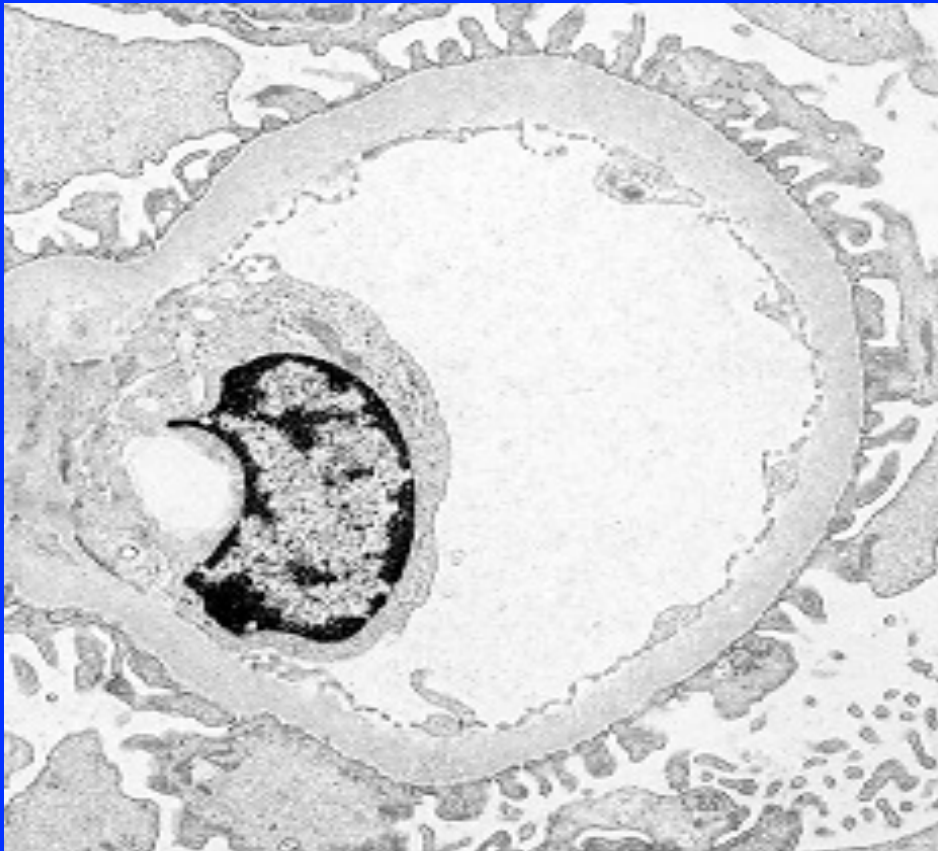

J.C. Jennette

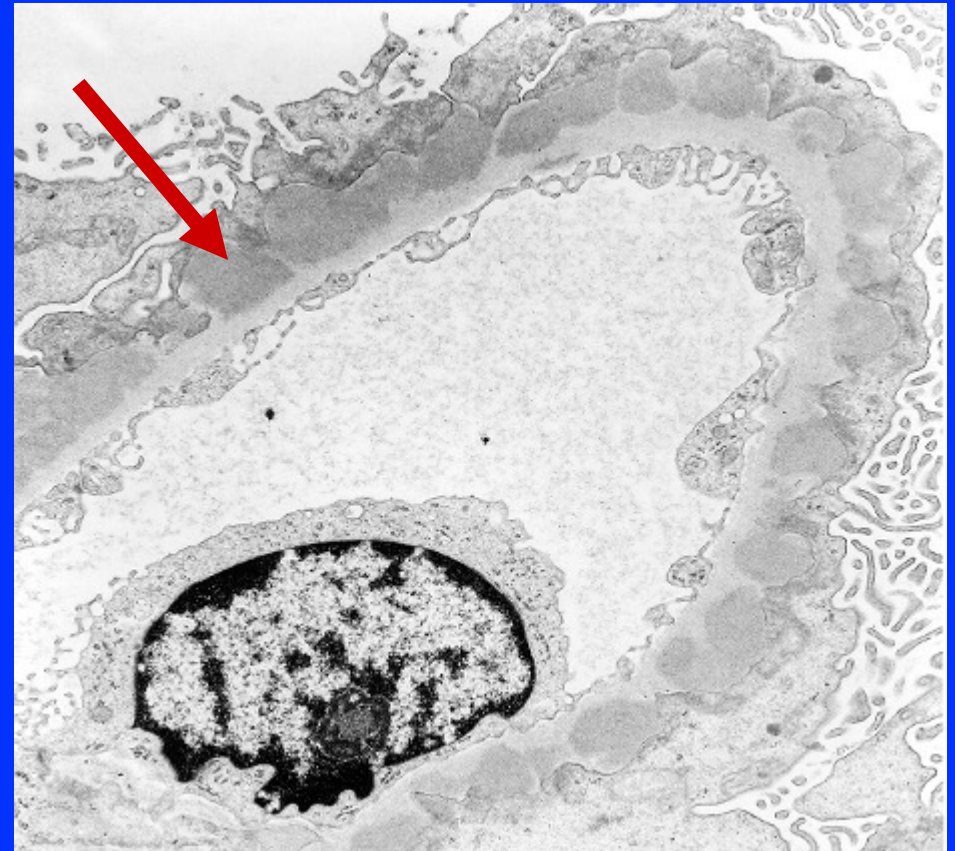


Μεμβρανώδης σπειραματοπάθεια-ΗΜ

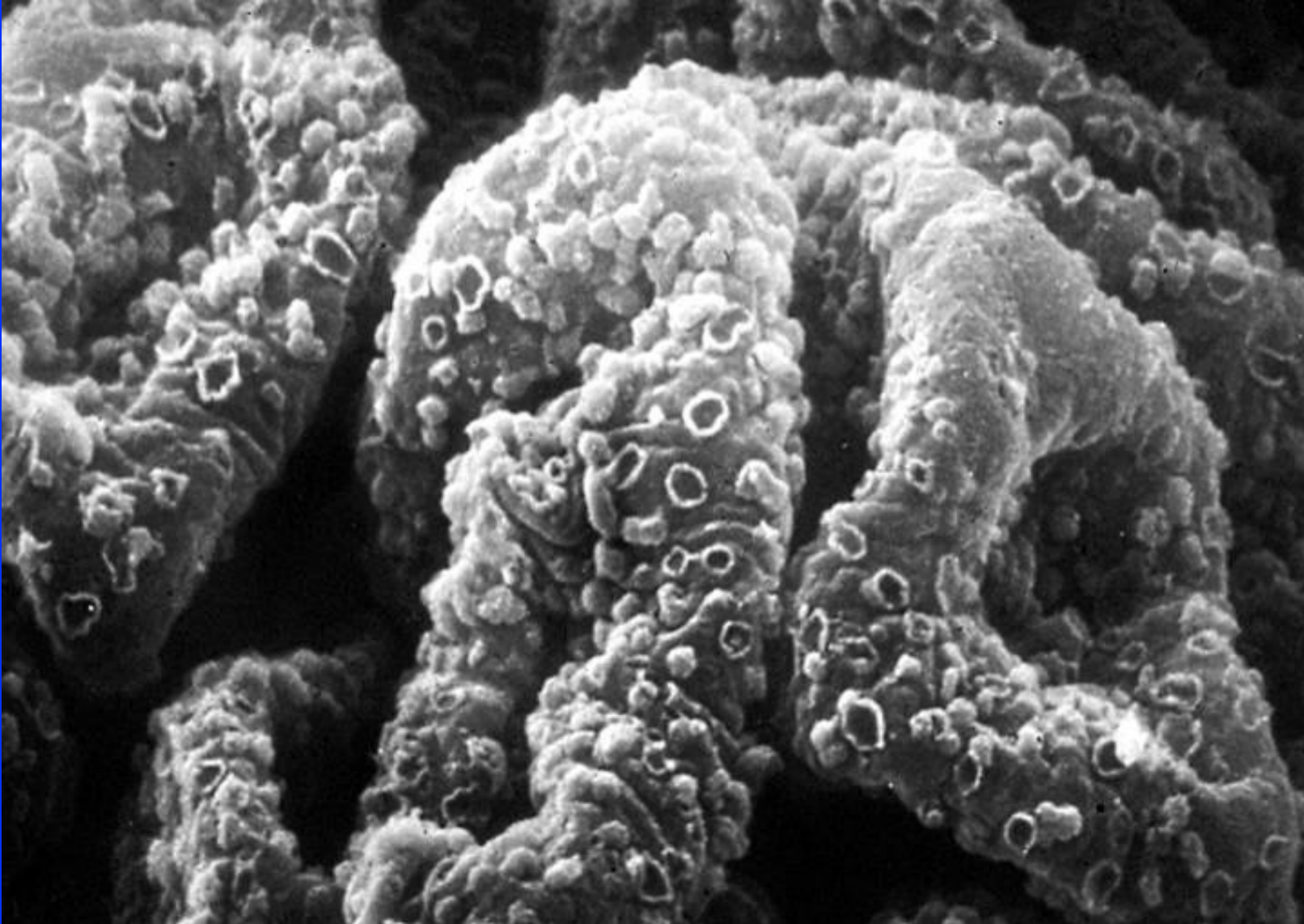
Φυσιολογικό



Μεμβρανώδης ΣΠ

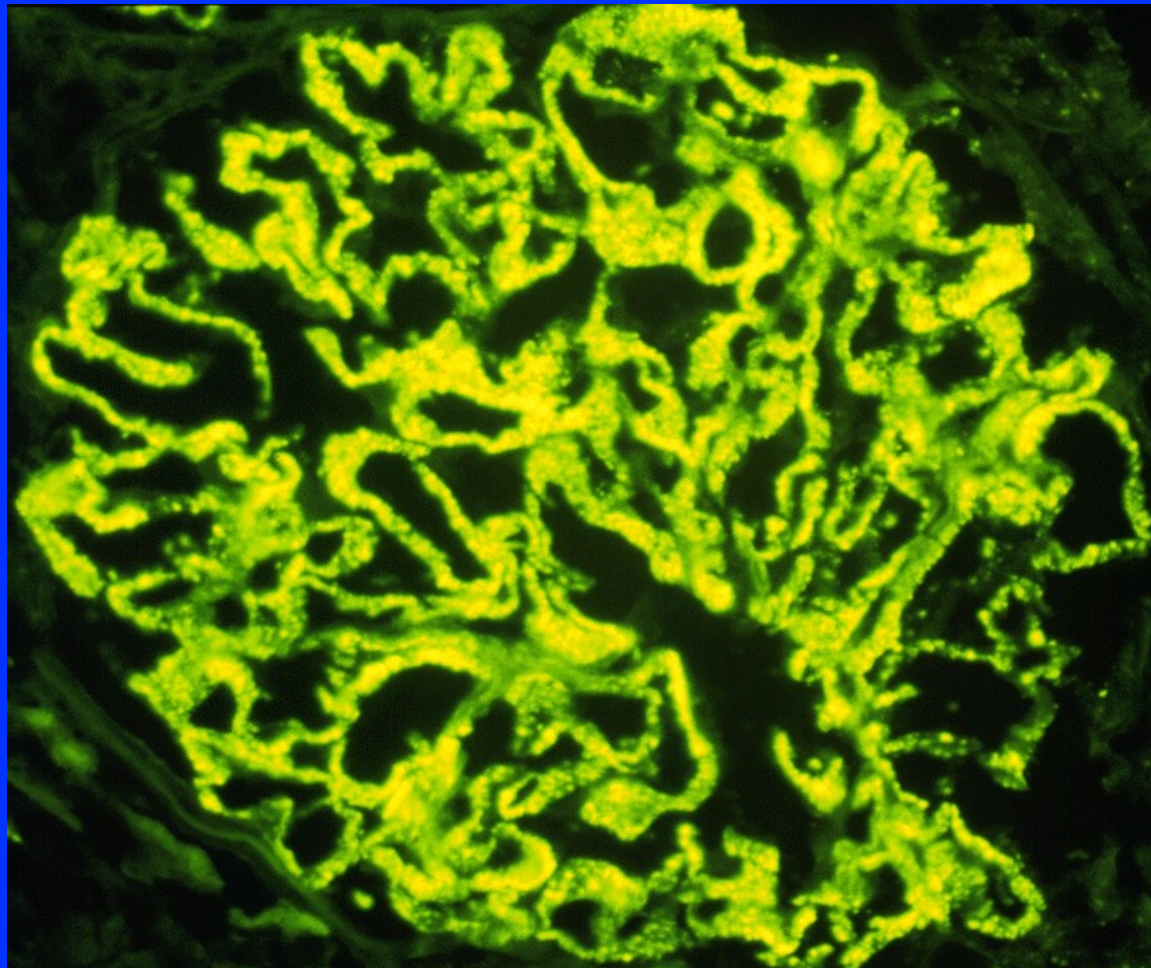


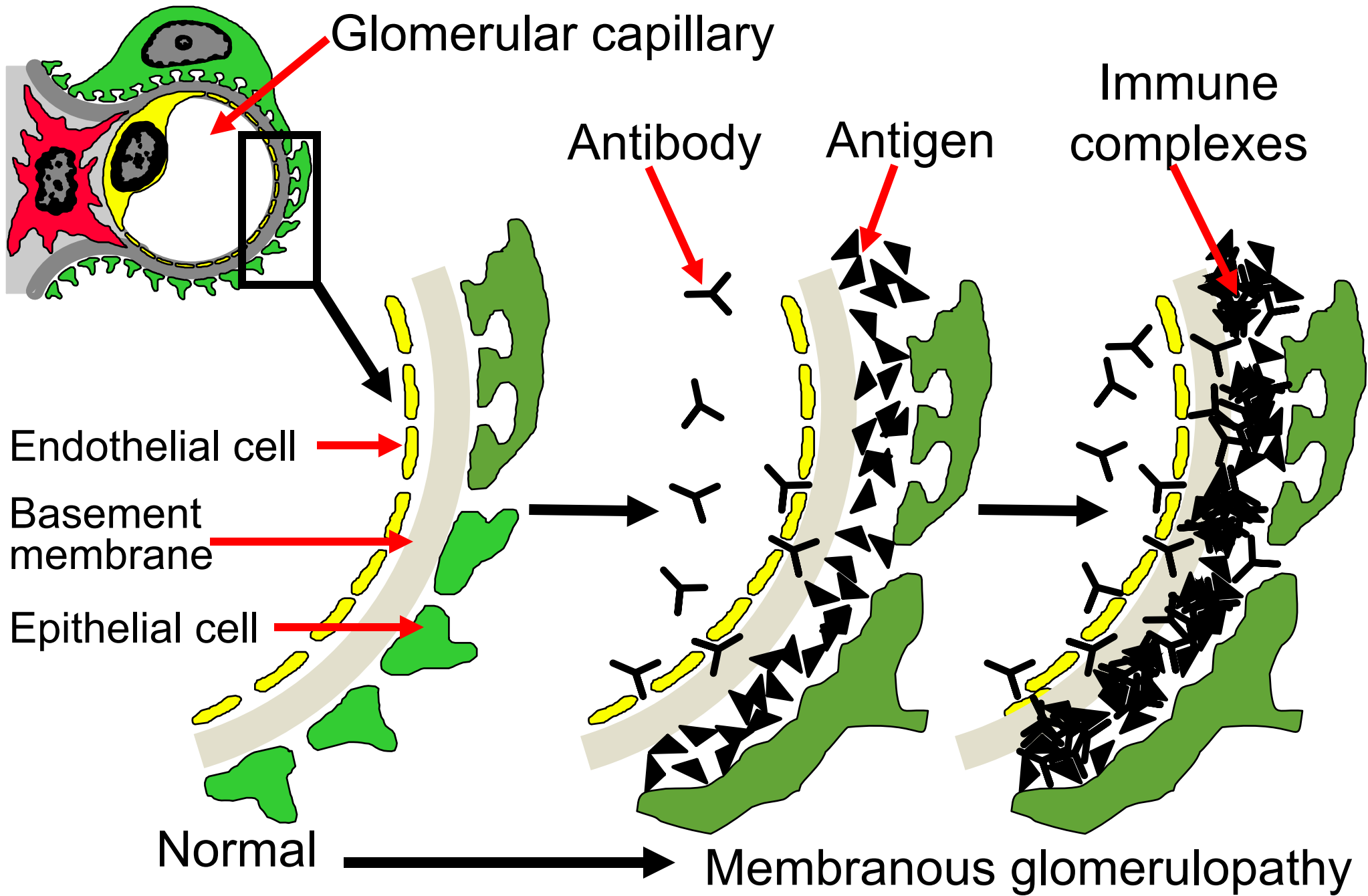
Ηλεκτρονικό Μικροσκόπιο: Ανοσοσυμπλέγματα στα τοιχώματα των σπειραματικών τριχοειδών



Μεμβρανώδης Σπειραματοπάθεια

Ανοσοφθορισμός- IgG ανοσοσφαιρίνη στα σπειραματικά τοιχώματα (κοκκιώδης)

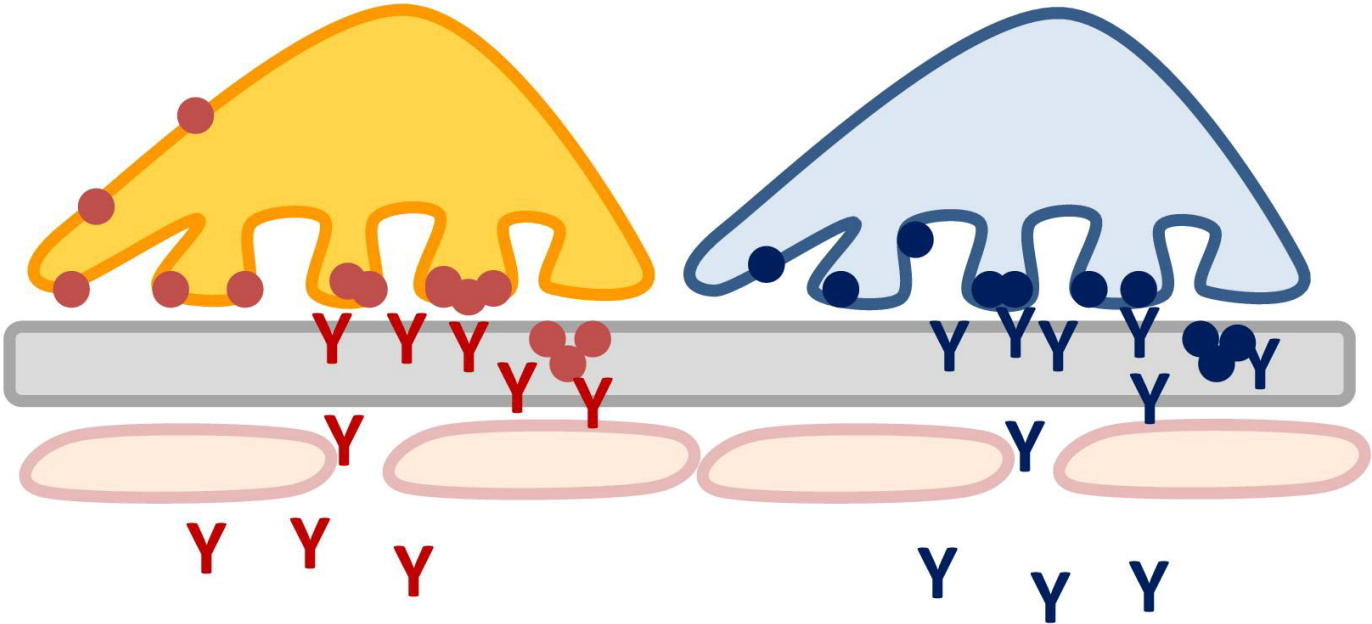




Anti-PLA₂R αντισώματα στην Ιδιοπαθή Μεμβρανώδη Νεφροπάθεια

● Neutral endopeptidase

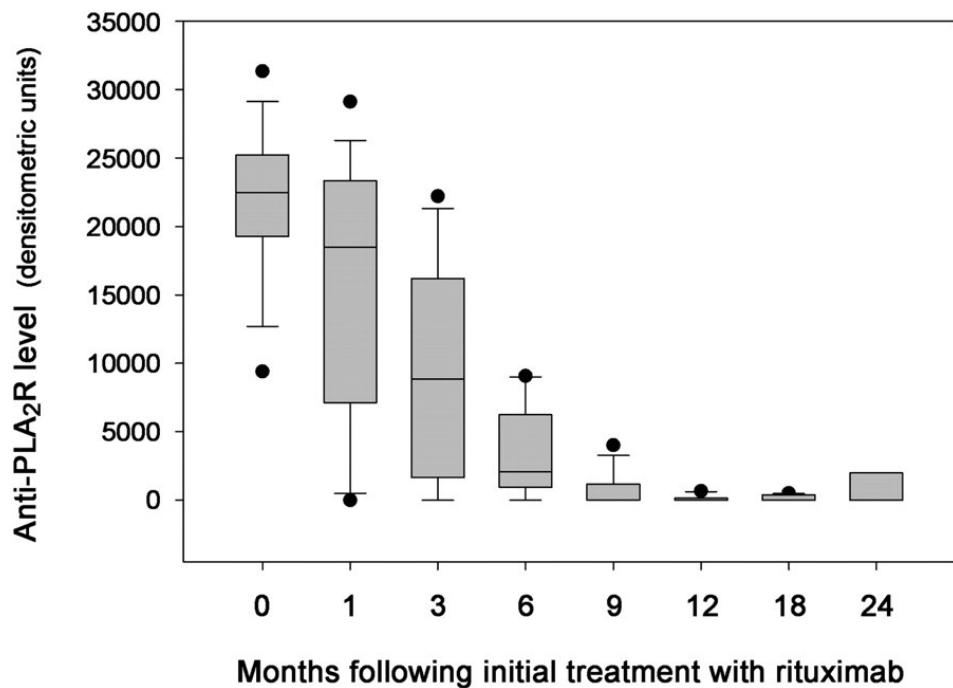
● Phospholipase A₂ receptor



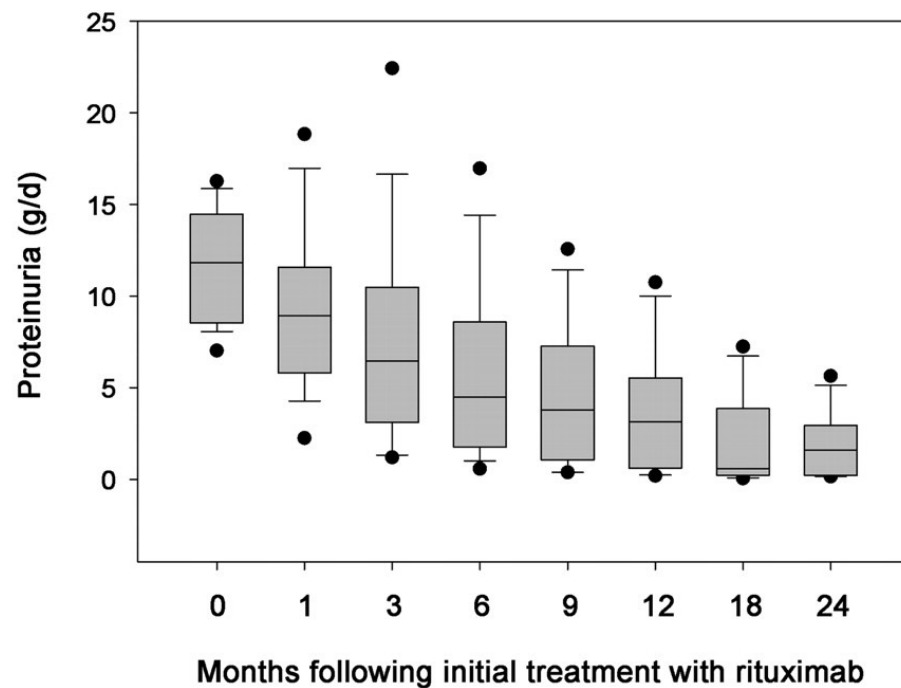
Proteinuria
↑
Podocyte injury
↑
Activation of complement

Η μείωση των Anti-PLA₂R αντισωμάτων είναι ταχύτερη από την μείωση της πρωτεϊνουρίας

Anti-PLA₂R




Proteinuria




Membranous Glomerulopathy

- **Ιδιοπαθής** (η πιο συχνή)
- **Δευτεροπαθής** :
 - Συστηματικός ερυθηματώδης λύκος
 - Ηπατίτιδα Β
 - Σύφιλη
 - Έκθεση σε φάρμακα/ μέταλλα
 - PENICILLAMIN, GOLD, MERCURIC CHLORIDE
 - Κακοήθειες

Idiopathic Membranous Glomerulopathy



Secondary Membranous Glomerulopathy



mesangial immune complex deposits

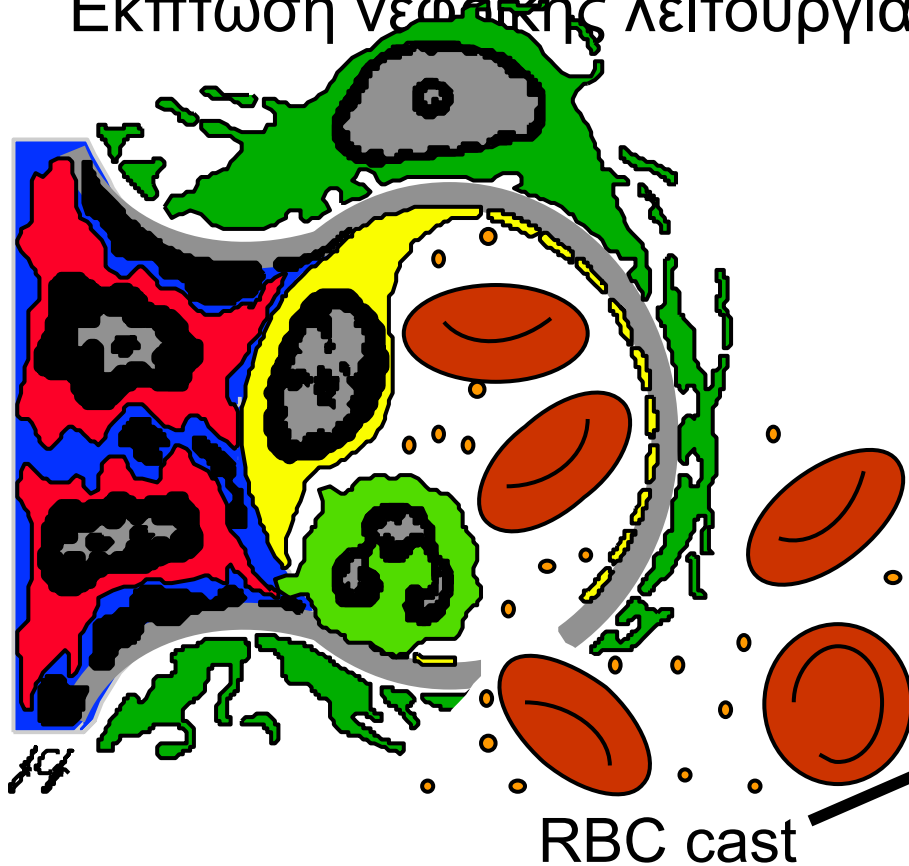
Σπειραματονεφρίτιδα (Νεφριτιδικό σύνδρομο)

Αιματουρία

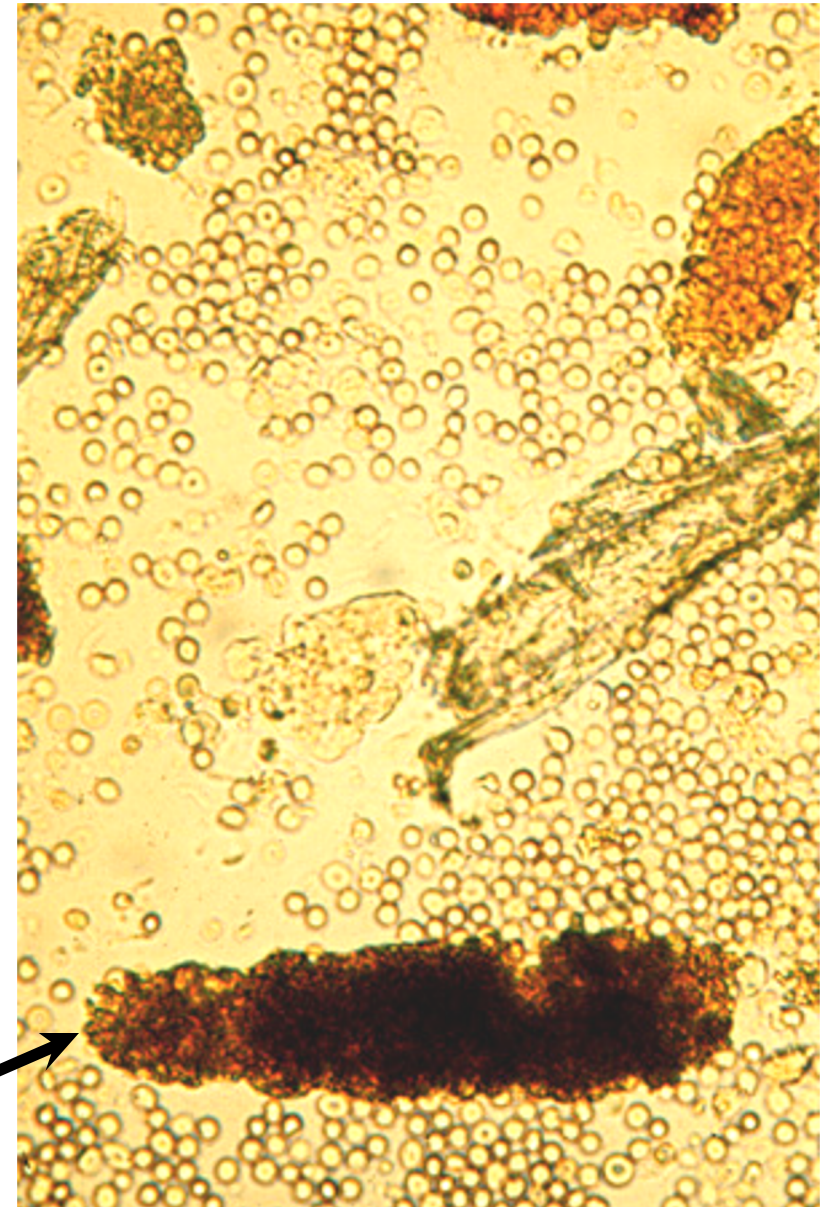
Πρωτεϊνουρία

Υπέρταση

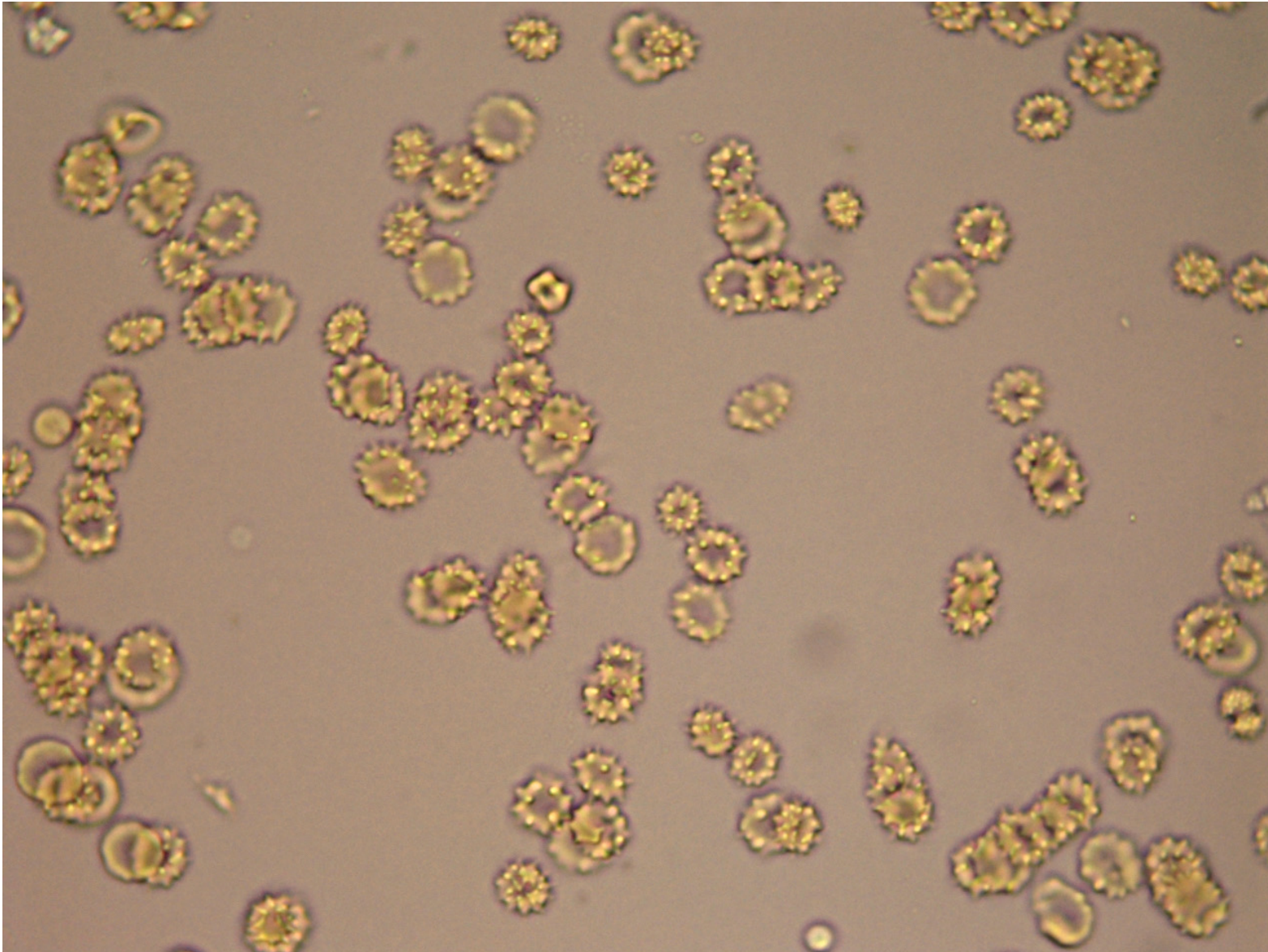
Έκπτωση νεφρικής λειτουργίας



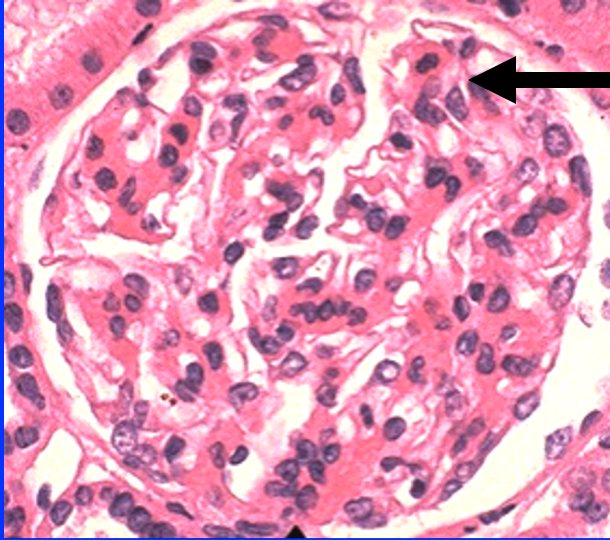
Σπειραματική αιματουρία



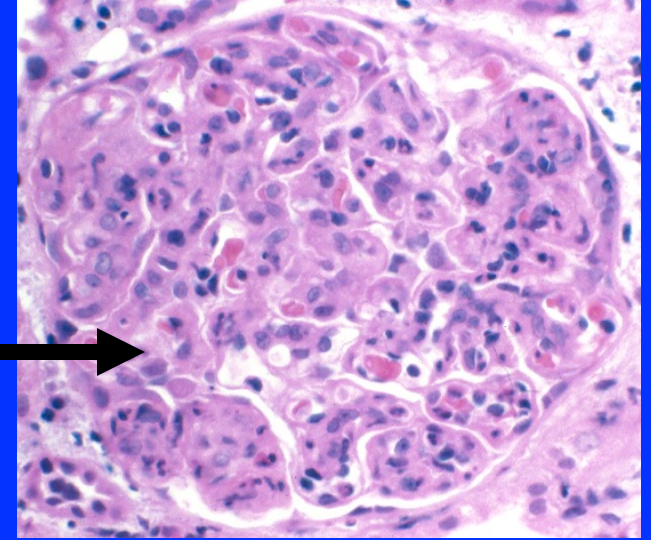
Δύσμορφα RBCs-Ακανθοκύτταρα



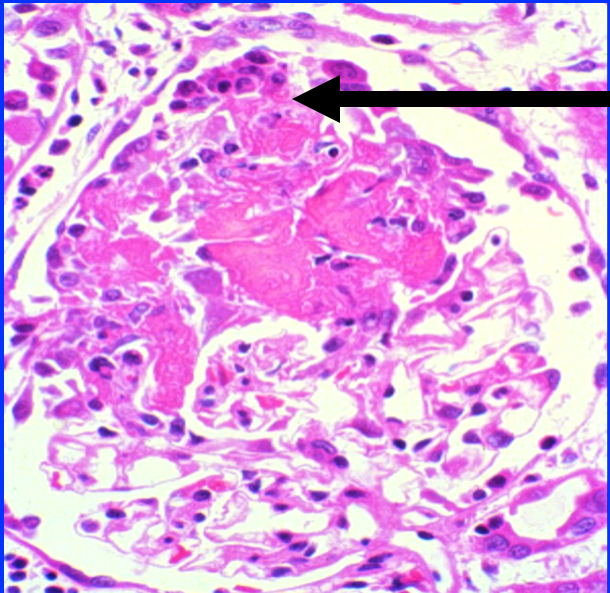
Glomerulonephritis



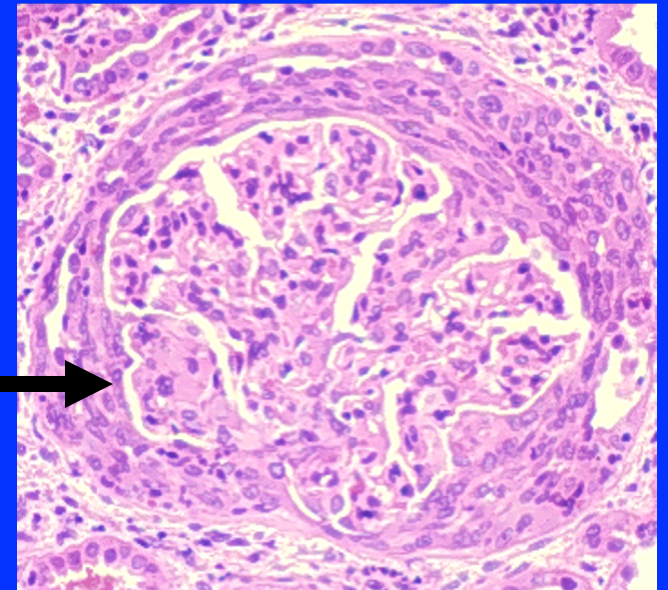
Mesangioproliferative GN
(mesangial hypercellularity)



Proliferative GN
(endocapillary hypercellularity)



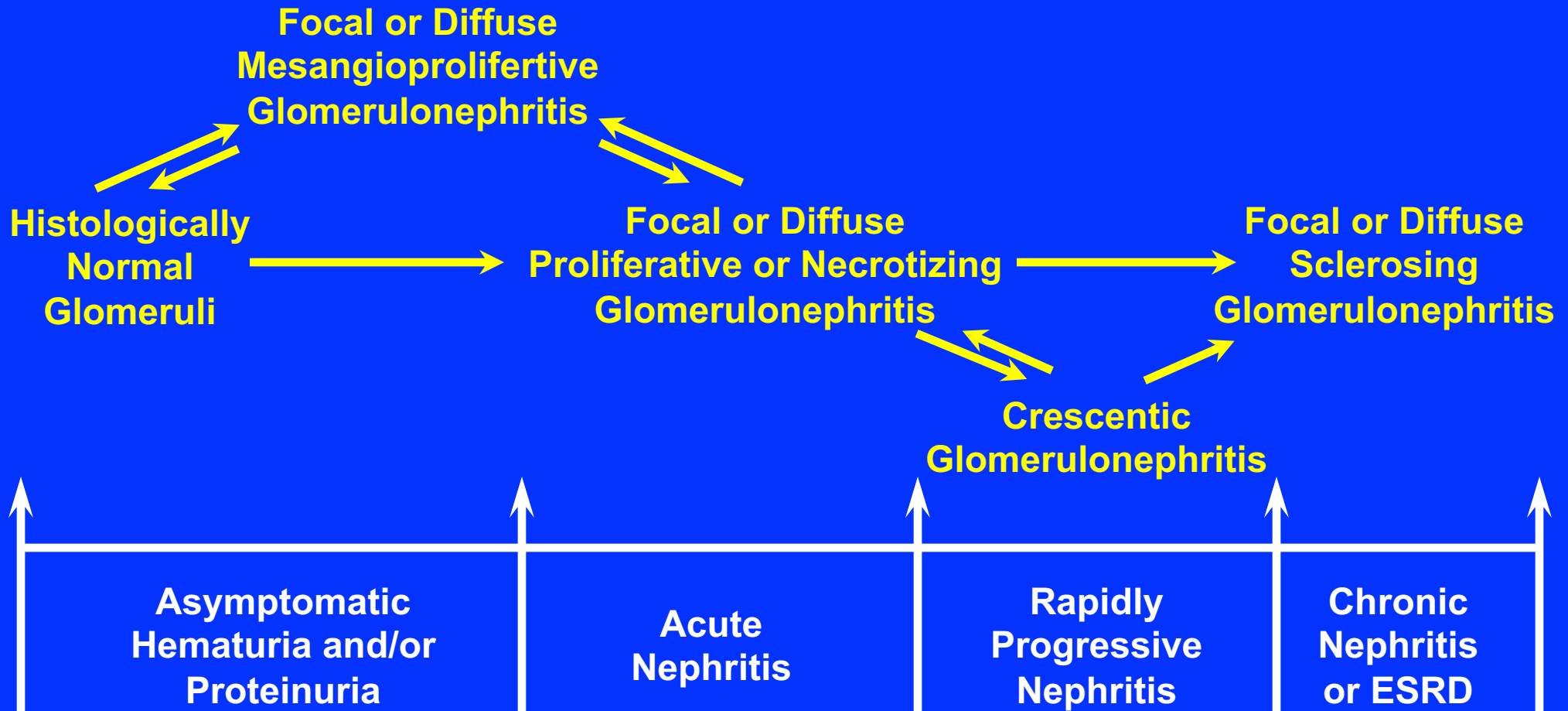
Necrotizing GN
(slight hypercellularity)



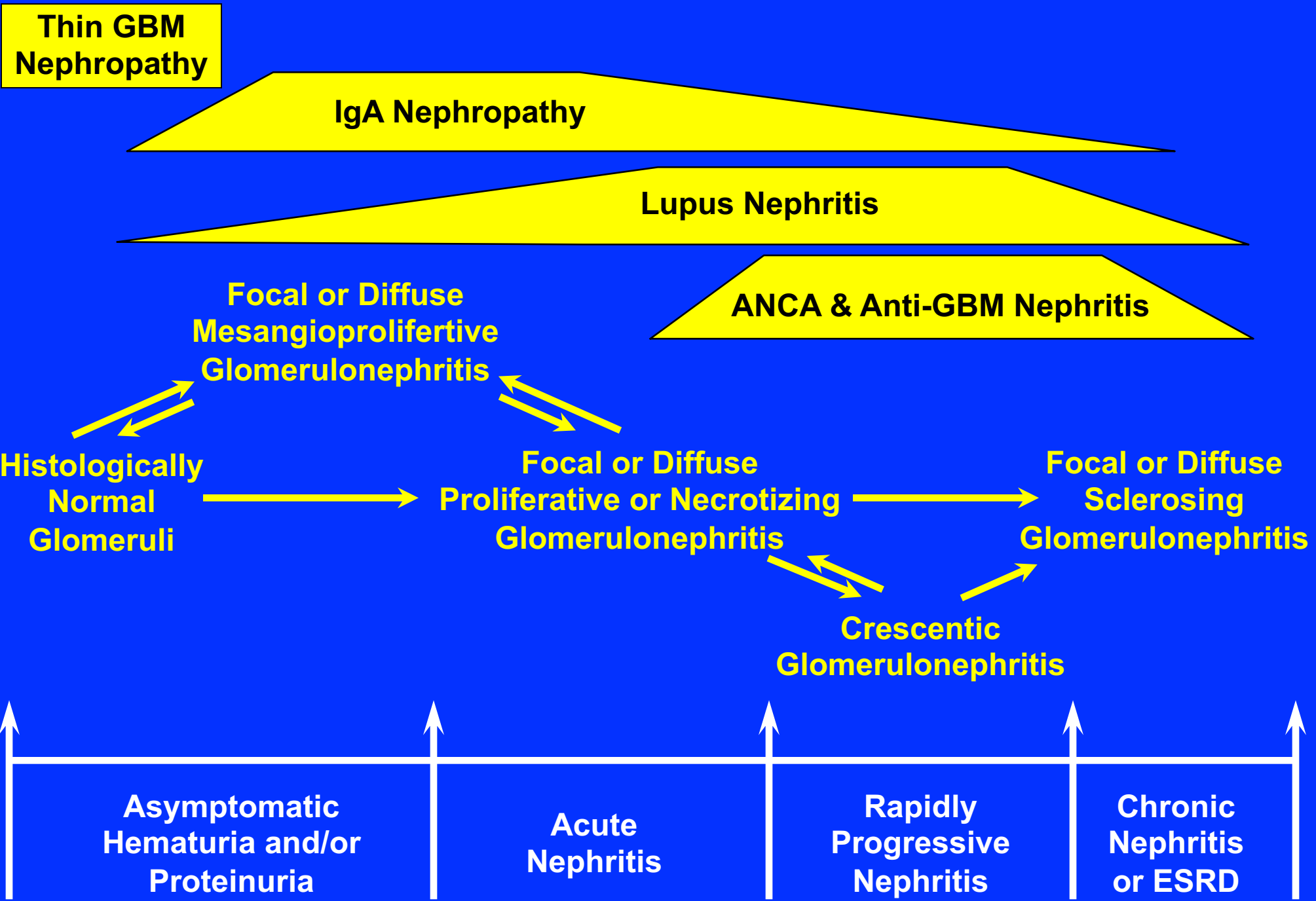
Crescentic GN
(extracapillary hypercellularity)

Συσχέτιση ευρημάτων από τη βιοψία νεφρού με τις κλινικές εκδηλώσεις της νόσου

LIGHT MICROSCOPIC MORPHOLOGY

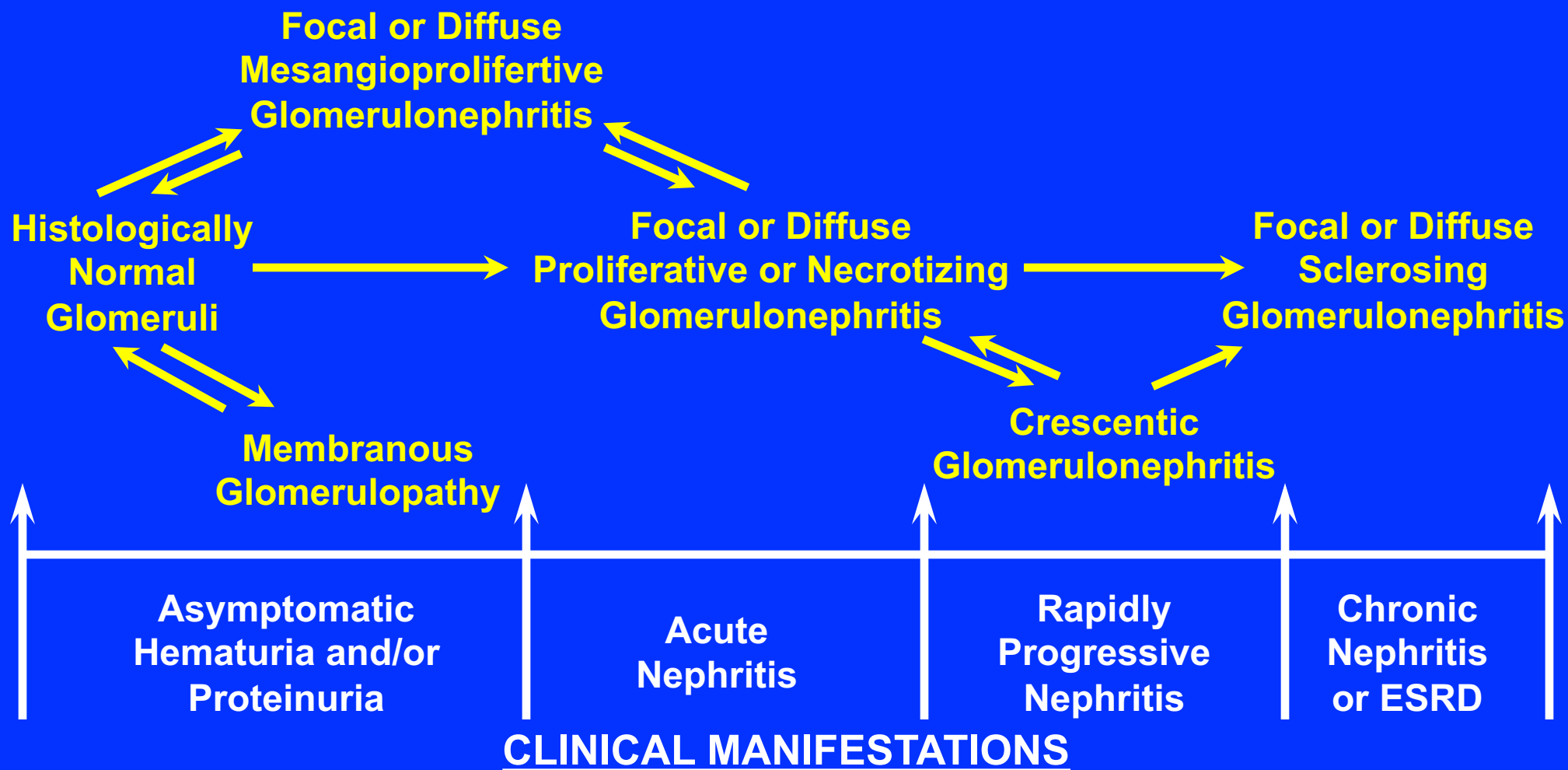


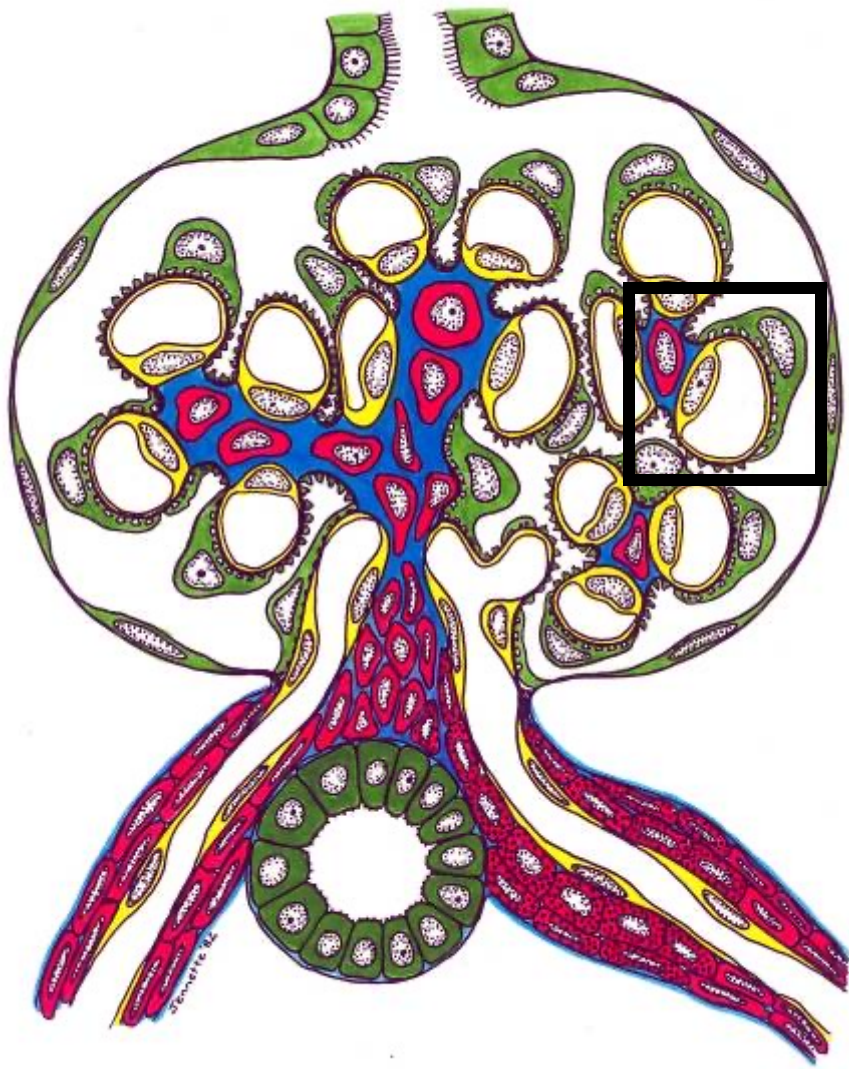
CLINICAL MANIFESTATIONS



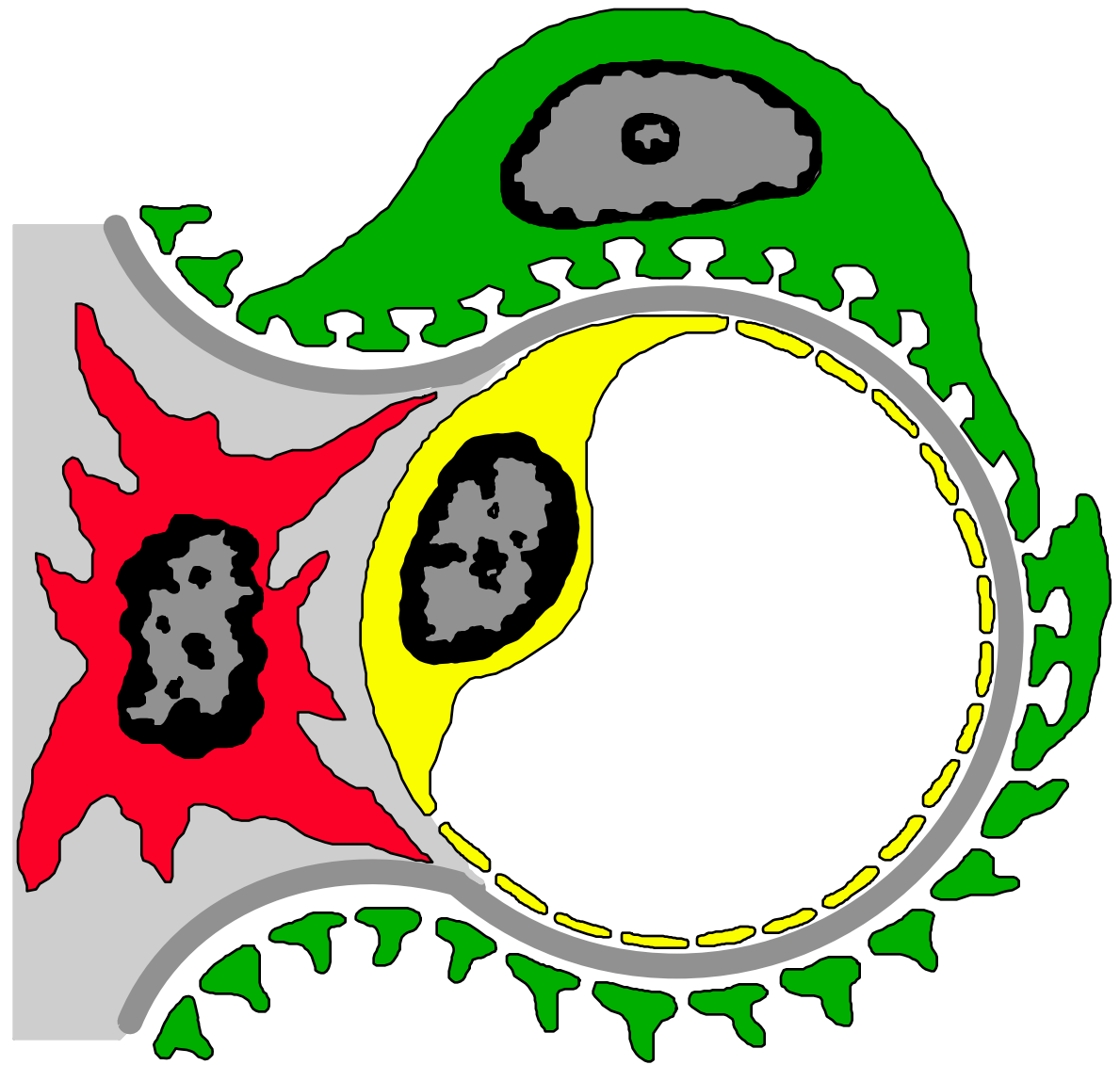
Νεφρίτιδα του ΣΕΛ- ευρύ φάσμα ιστοπαθολογικών ευρημάτων που μπορούν να βρεθούν και σε άλλες Σπειραματικές Παθήσεις.

LIGHT MICROSCOPIC MORPHOLOGY

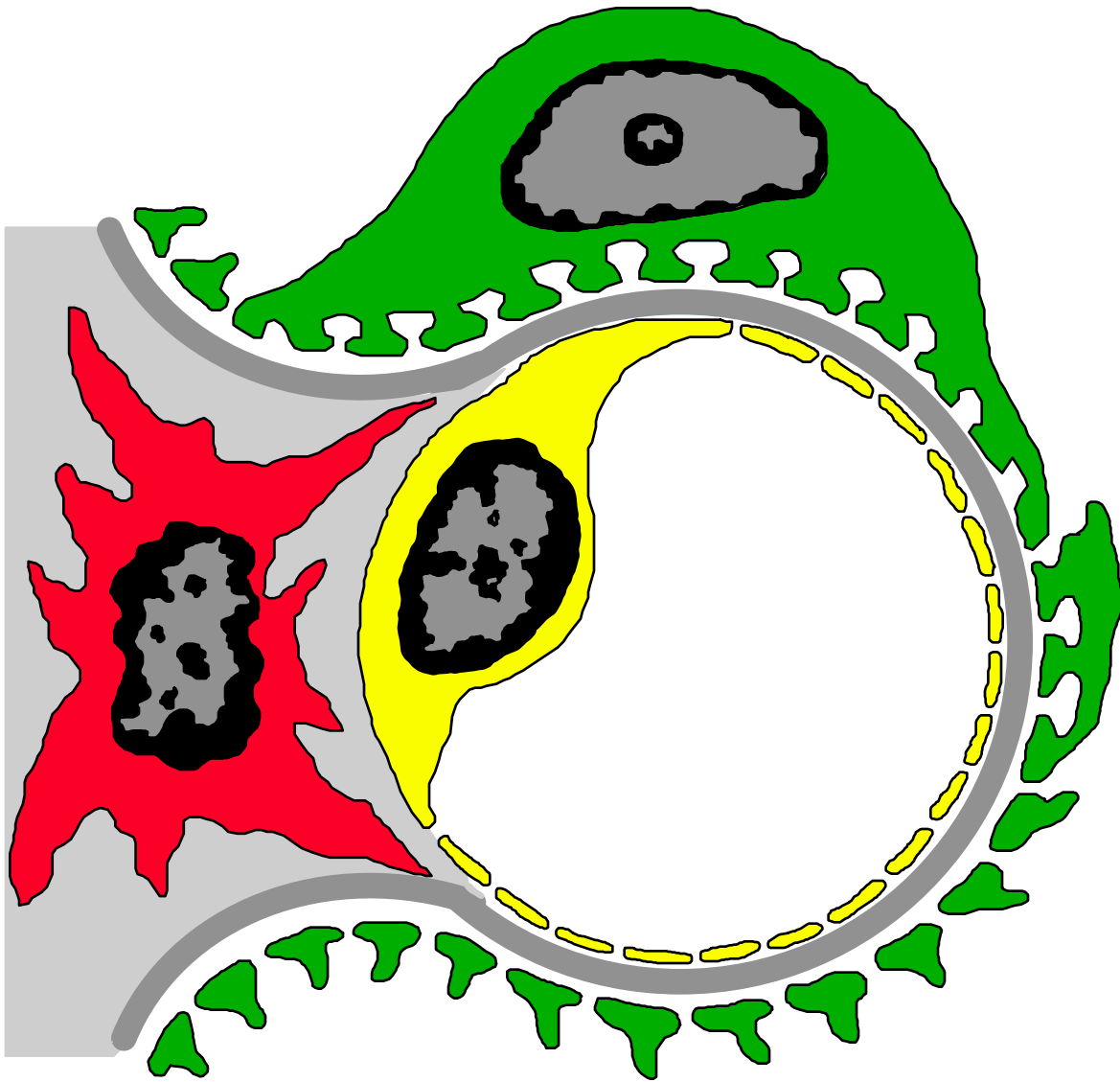




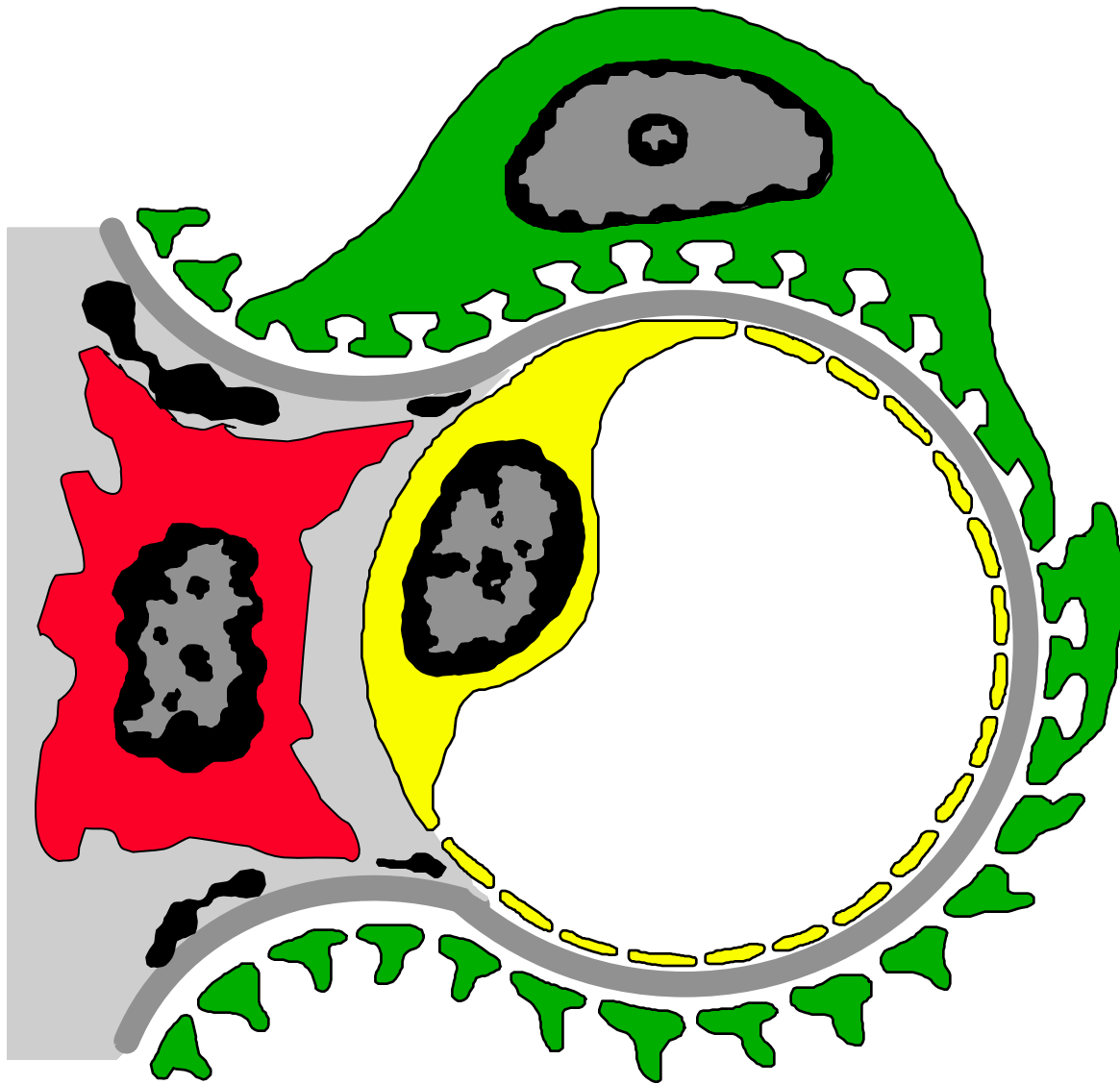
ΦΥΣΙΟΛΟΓΙΚΟ ΣΠΕΙΡΑΜΑ



ΦΥΣΙΟΛΟΓΙΚΟ ΣΠΕΙΡΑΜΑΤΙΚΟ ΤΡΙΧΟΕΙΔΕΣ

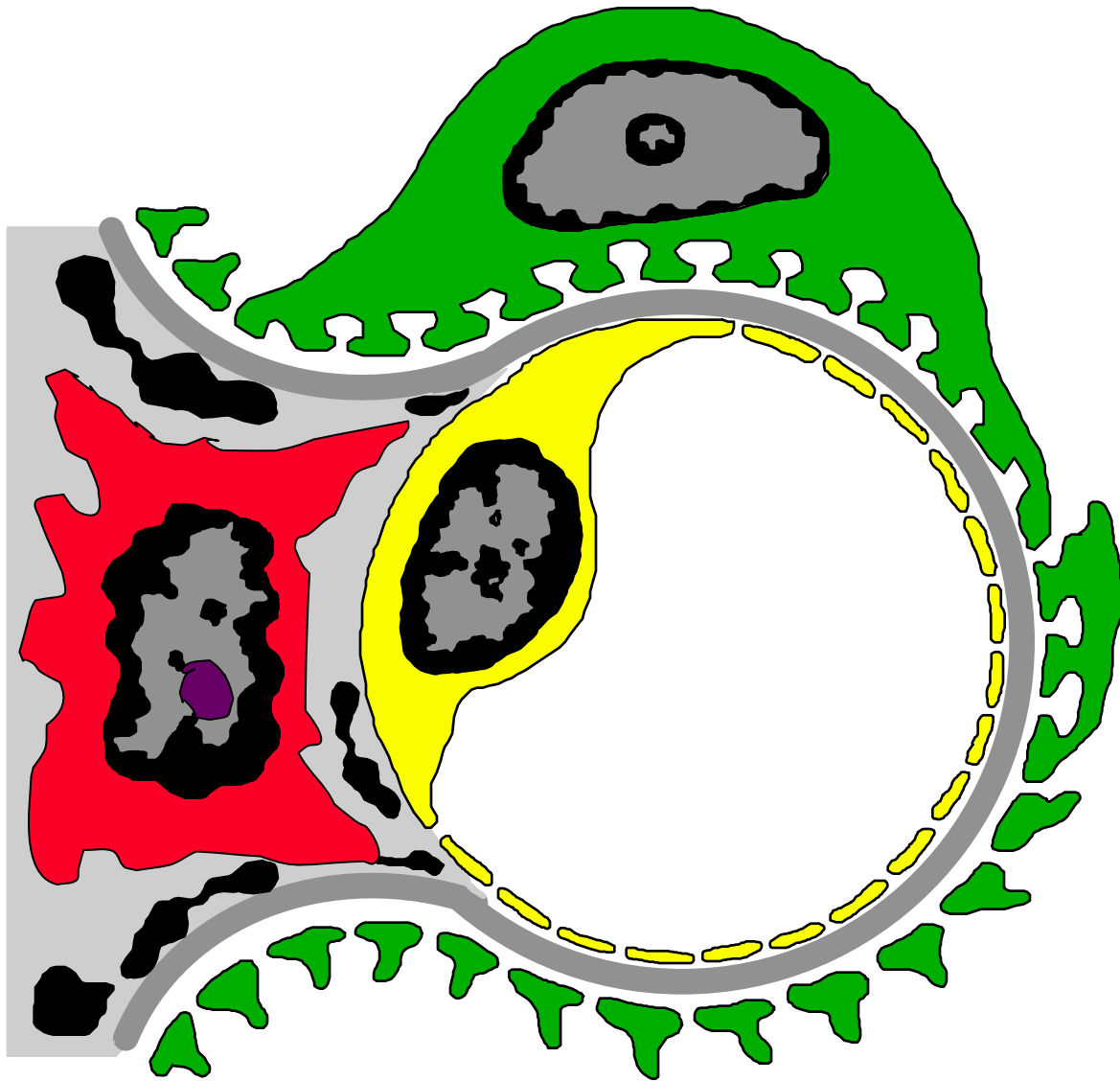


Normal glomerular capillary



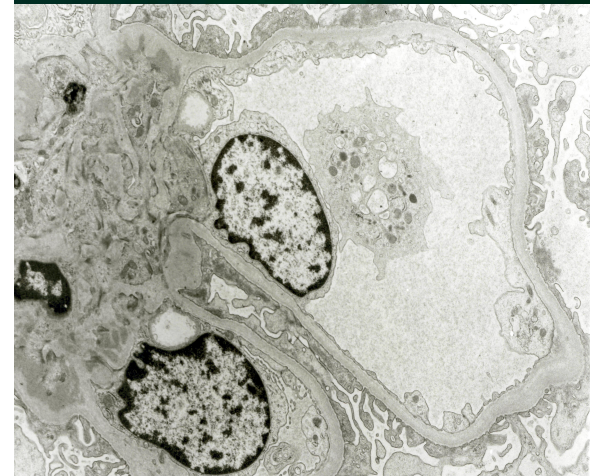
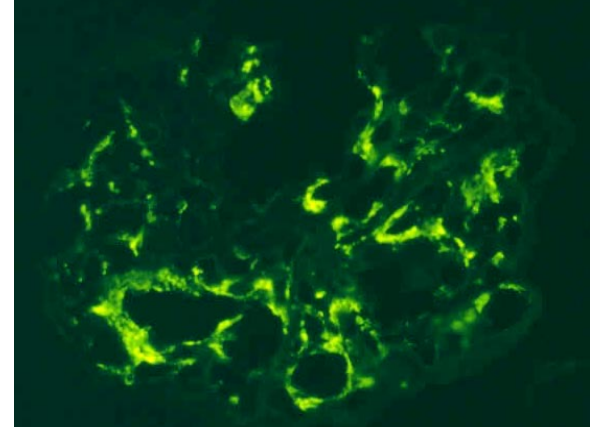
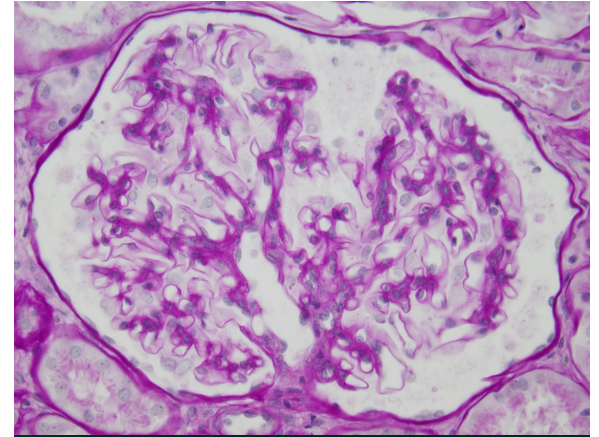
Class I lupus nephritis

(minimal mesangial lupus glomerulonephritis)

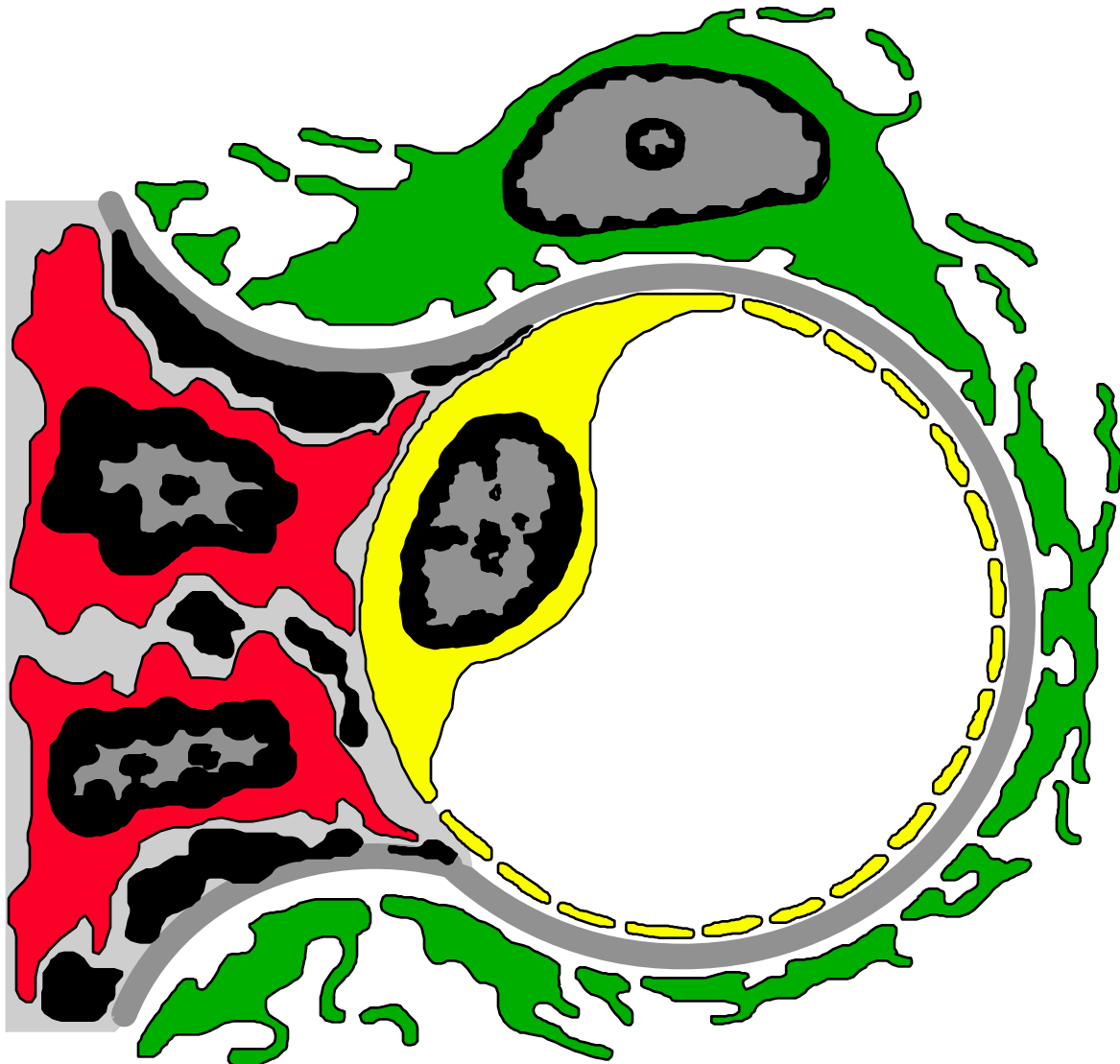


Class I lupus nephritis

(minimal mesangial lupus glomerulonephritis)



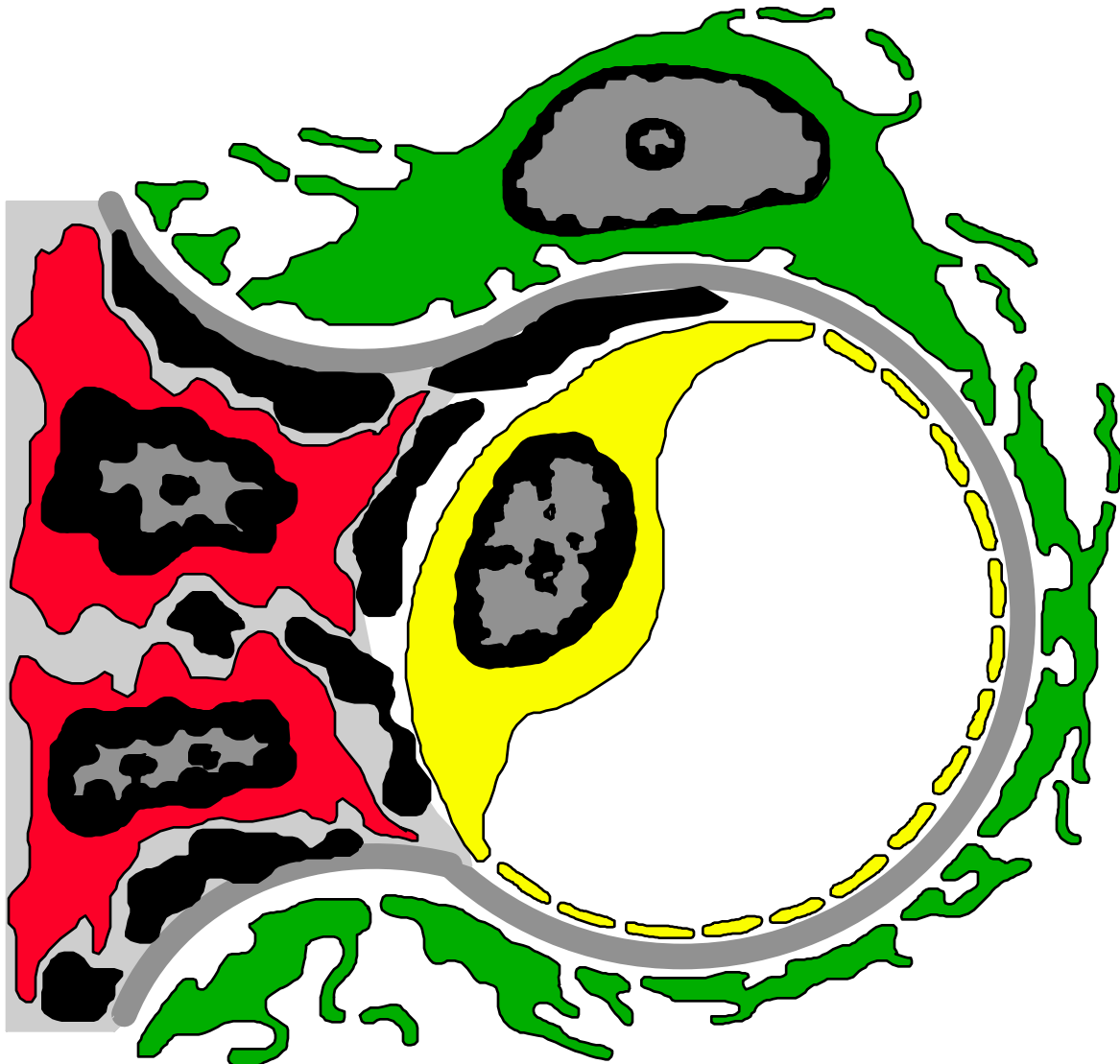
Νεφρίτιδα ΣΕΛ



Class II lupus nephritis

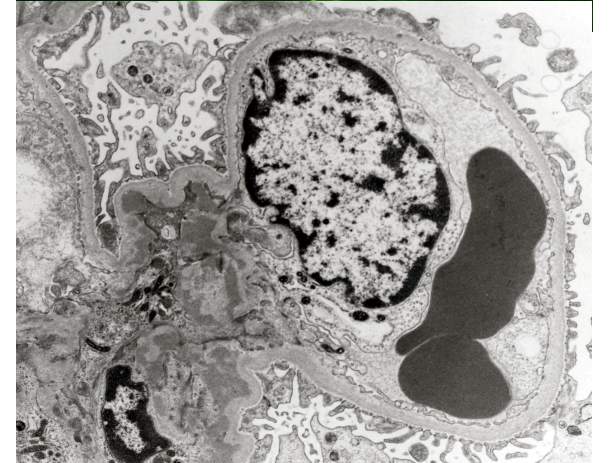
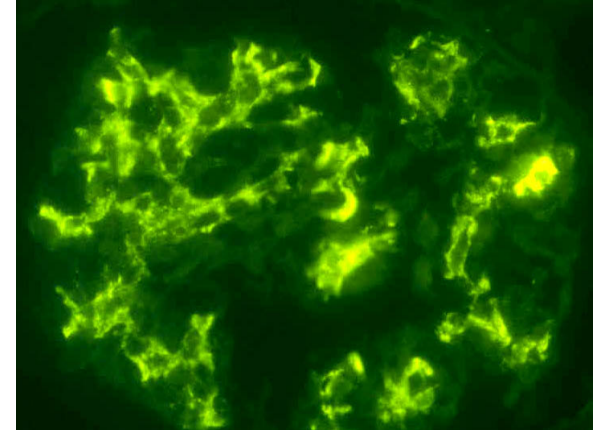
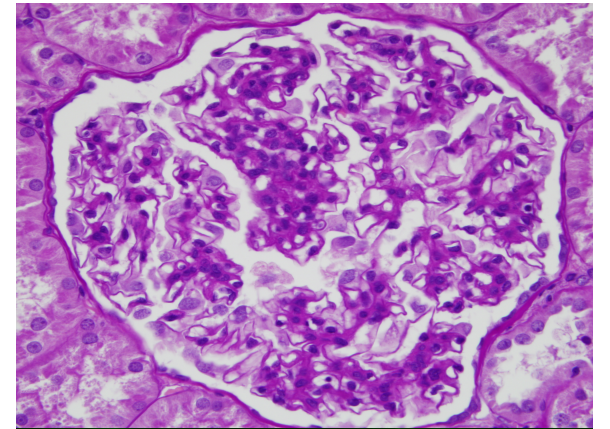
(mesangial proliferative lupus glomerulonephritis)

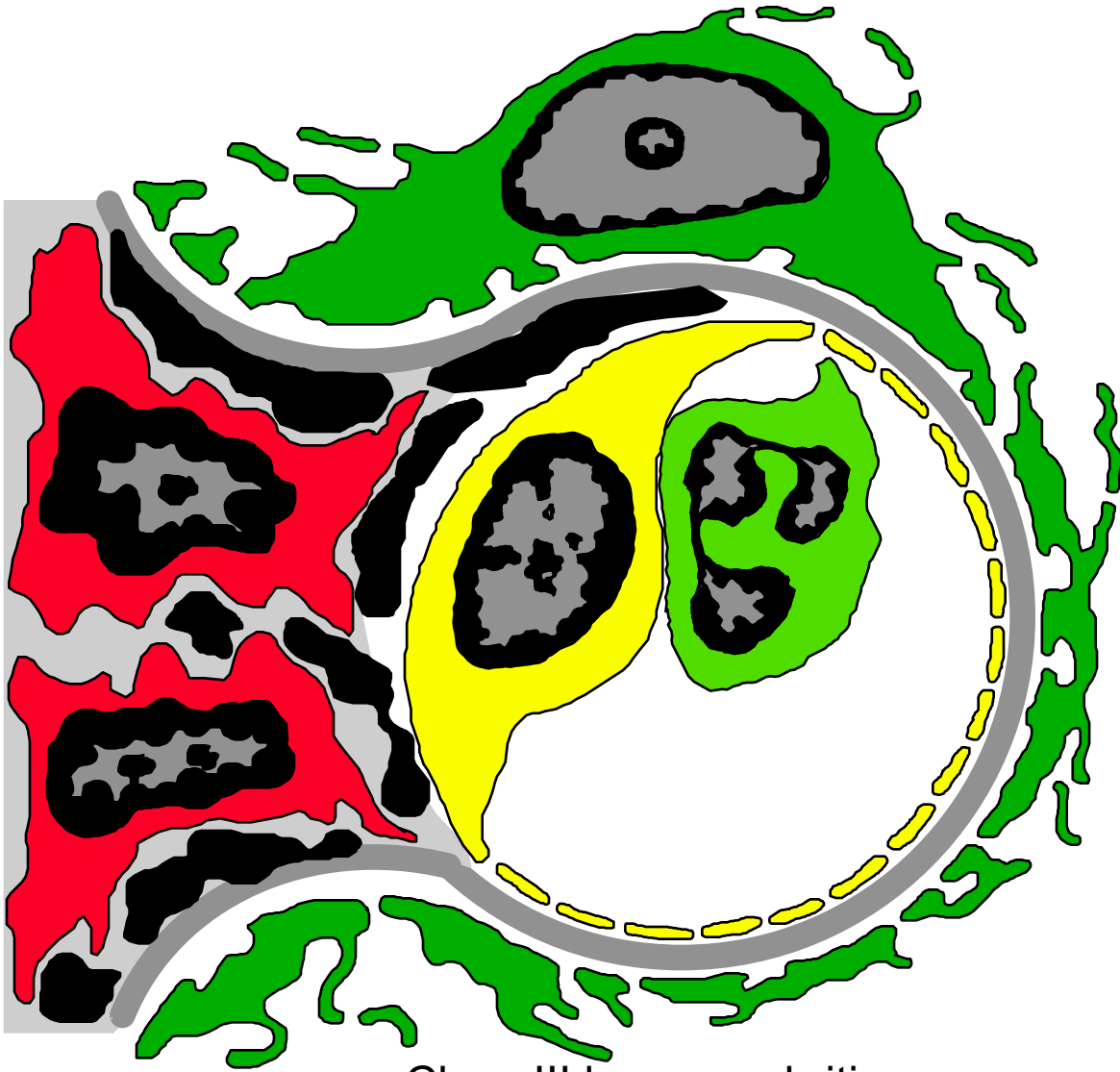
J.C. Jennette



Class II lupus nephritis

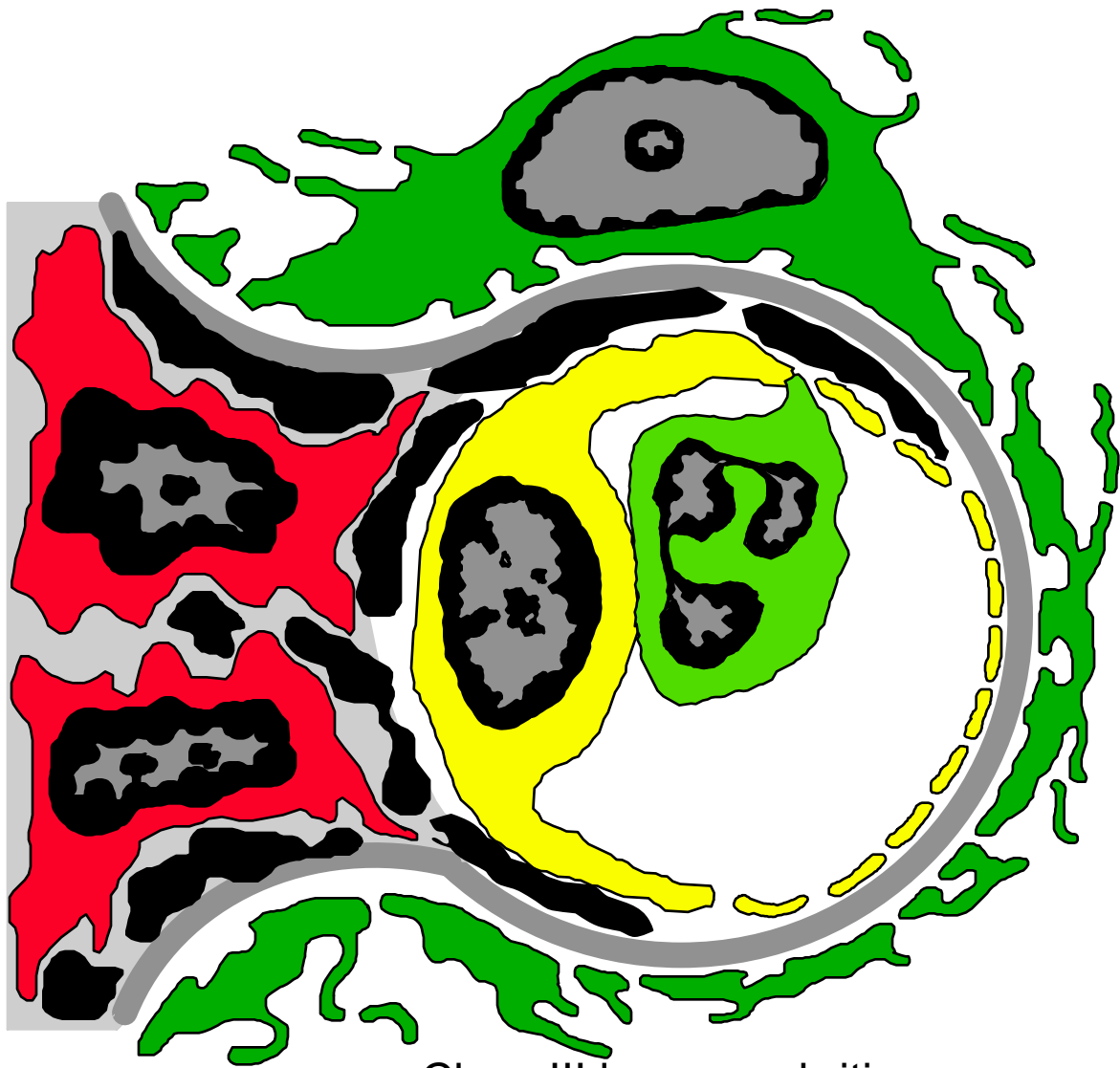(mesangial proliferative lupus glomerulonephritis)





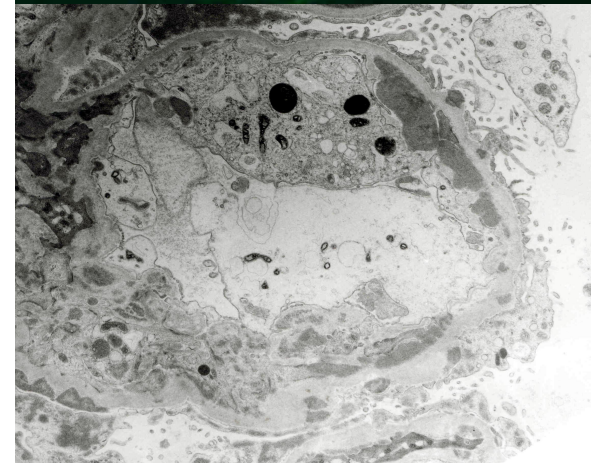
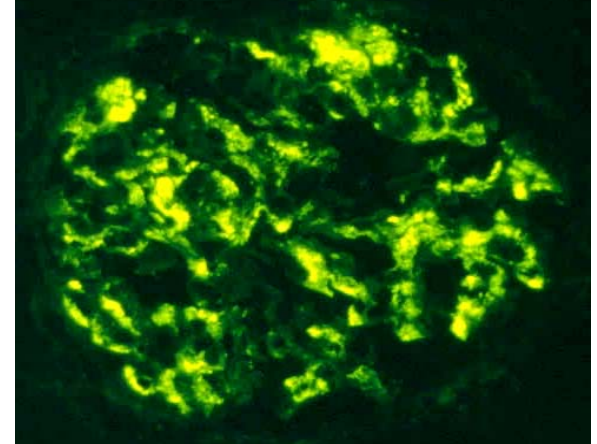
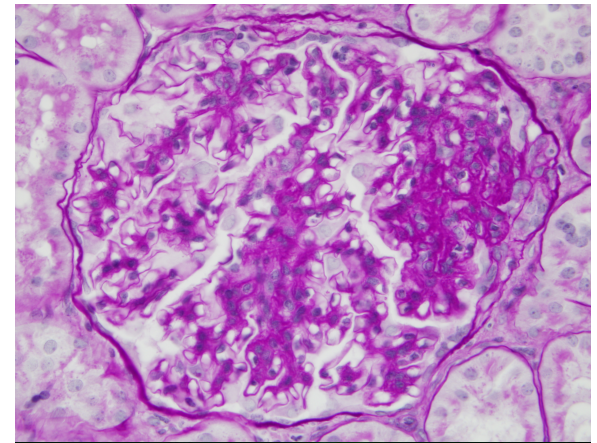
Class III lupus nephritis

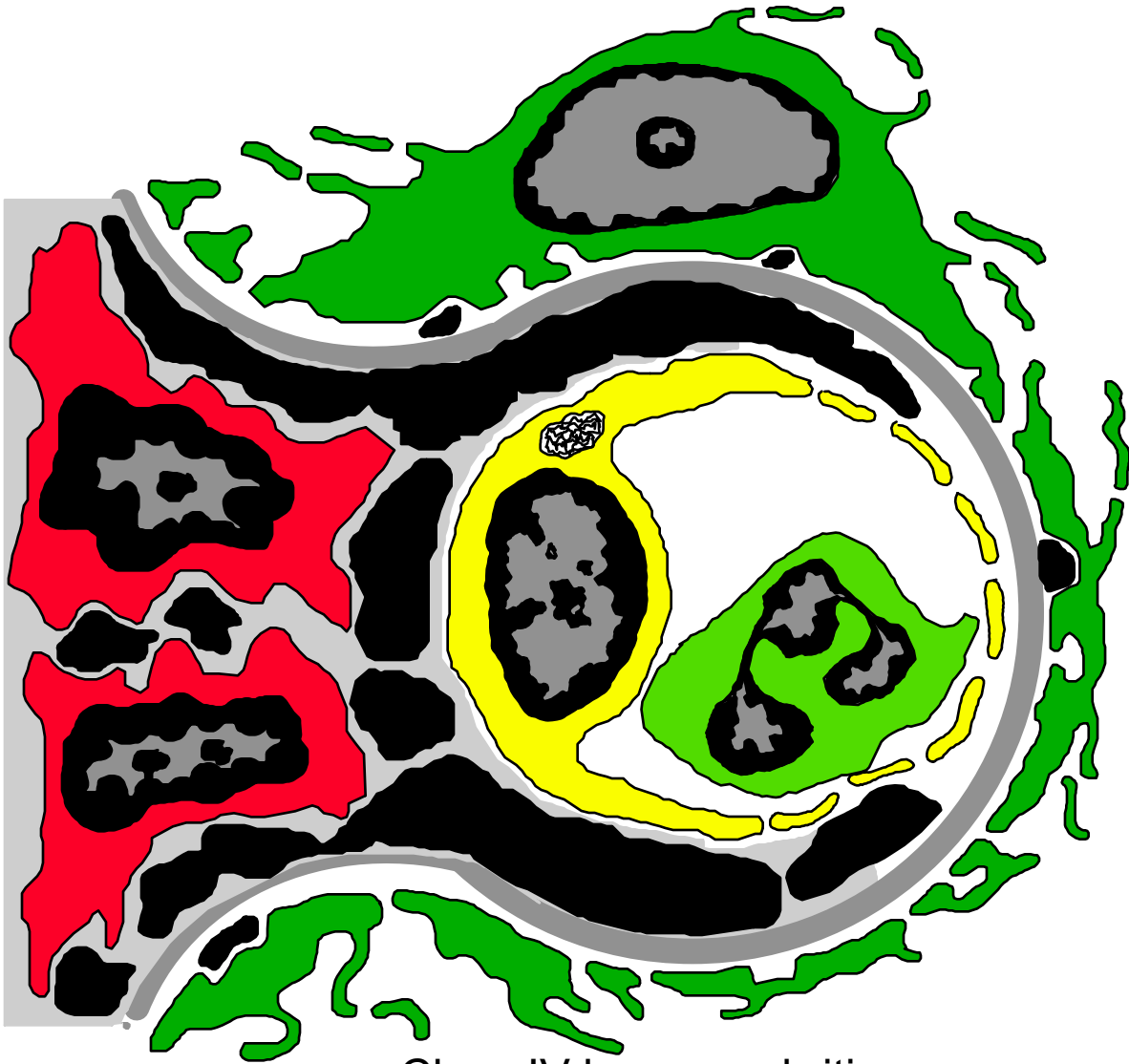
(focal proliferative lupus glomerulonephritis)



Class III lupus nephritis

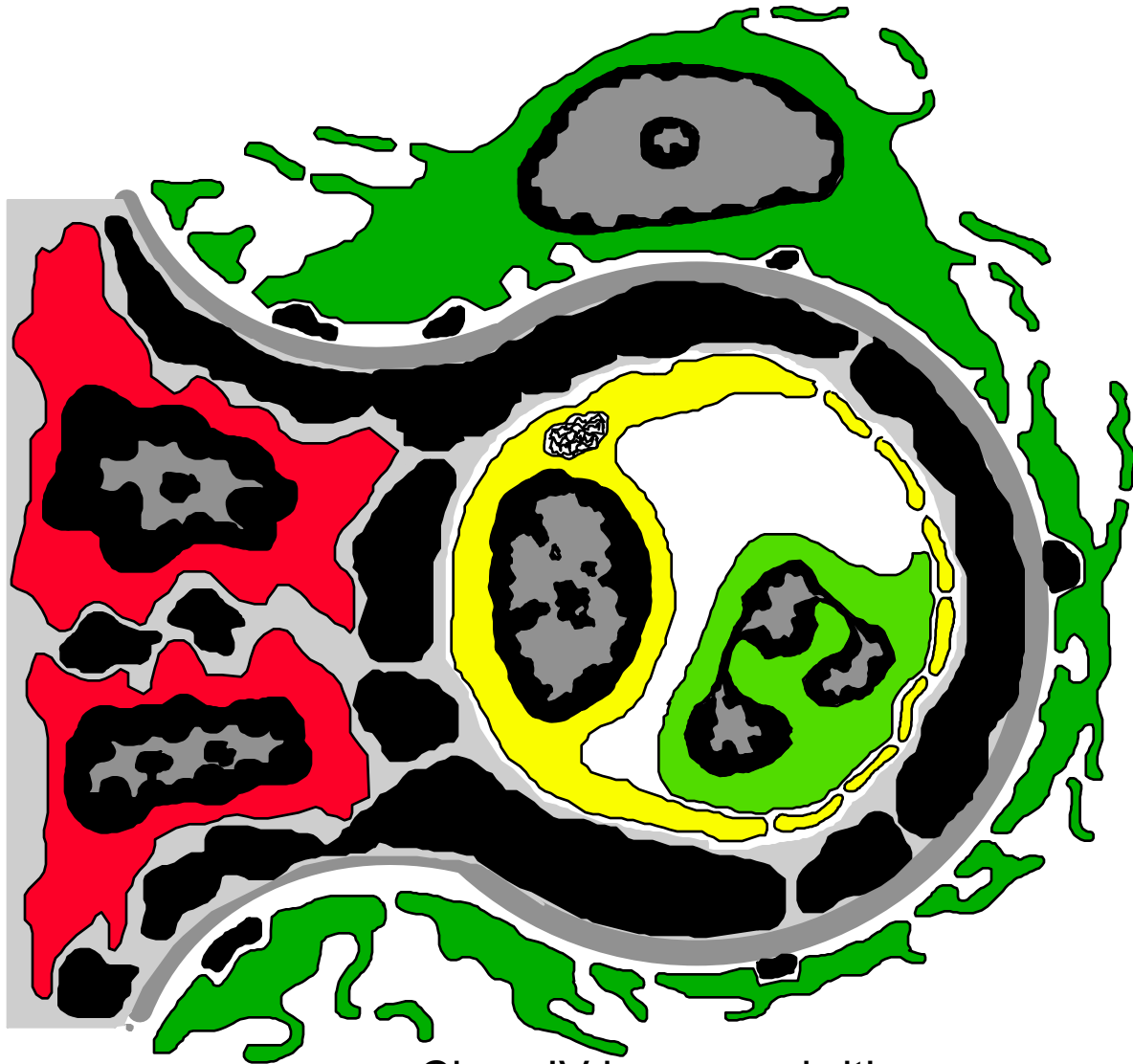
(focal proliferative lupus glomerulonephritis)





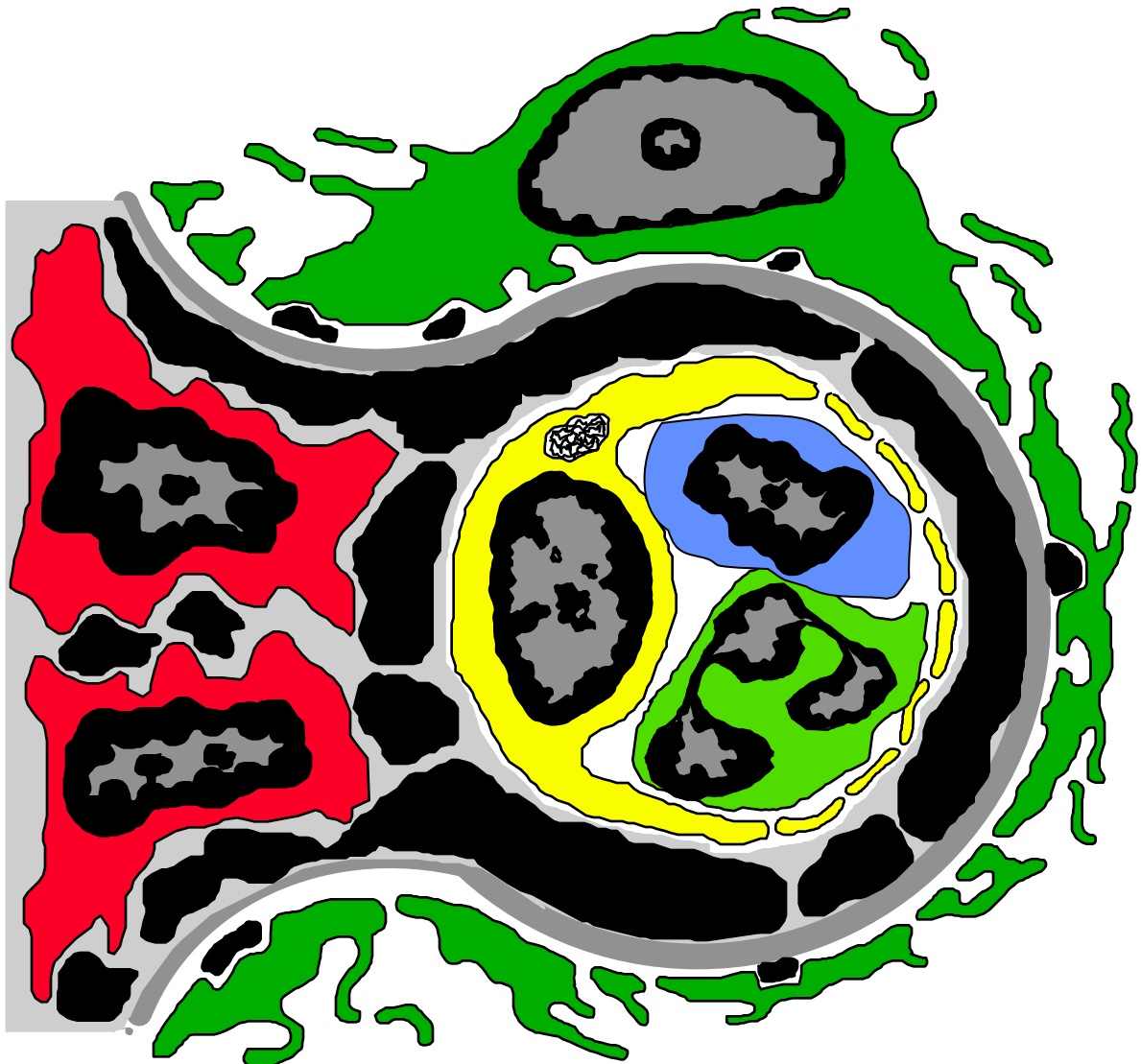
Class IV lupus nephritis

(diffuse proliferative lupus glomerulonephritis)



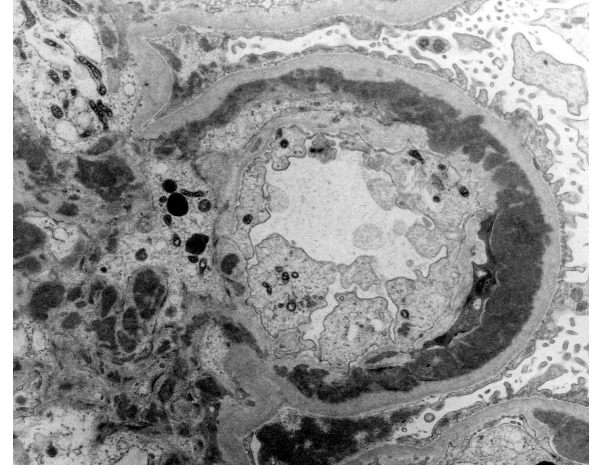
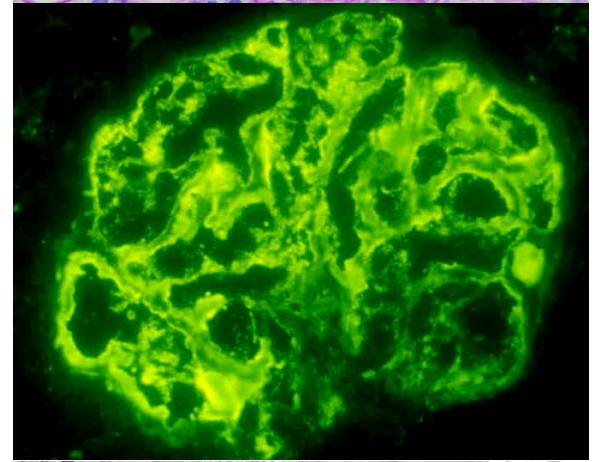
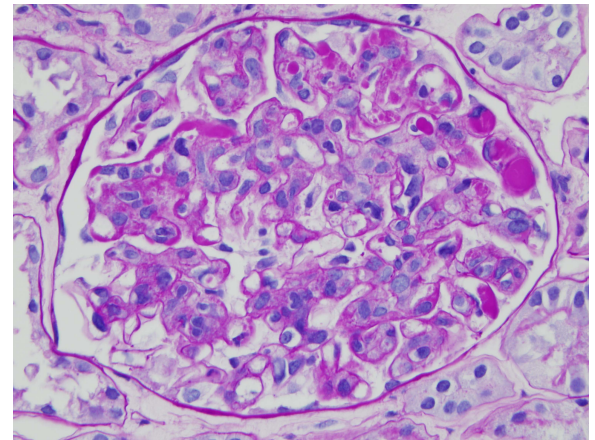
Class IV lupus nephritis

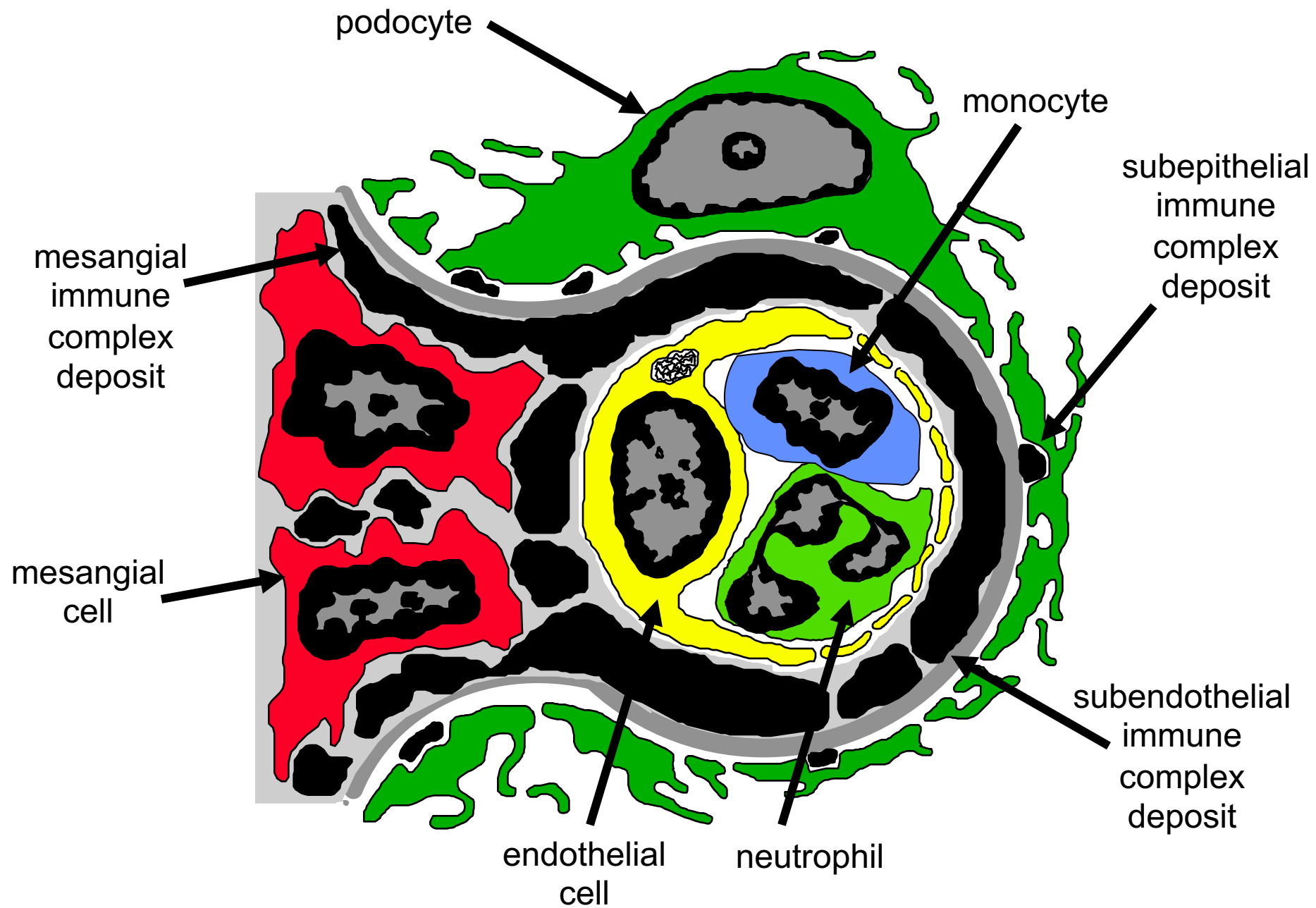
(diffuse proliferative lupus glomerulonephritis)

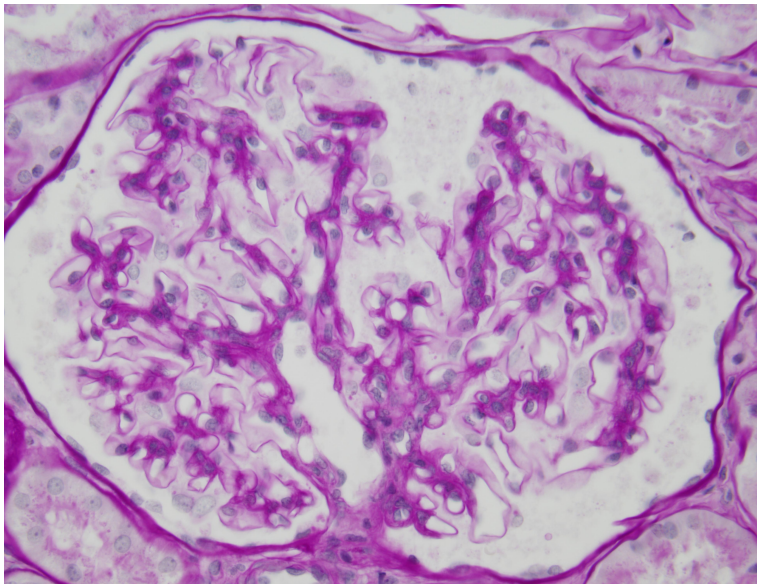


Class IV lupus nephritis

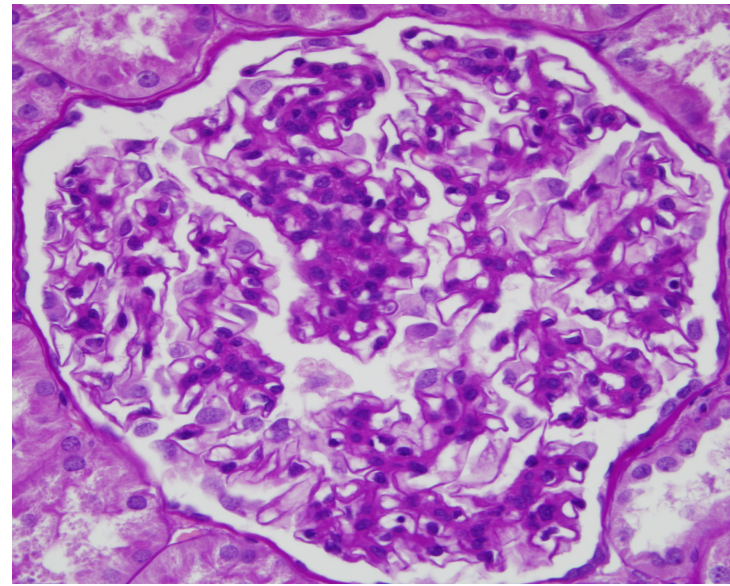
(diffuse proliferative lupus glomerulonephritis)



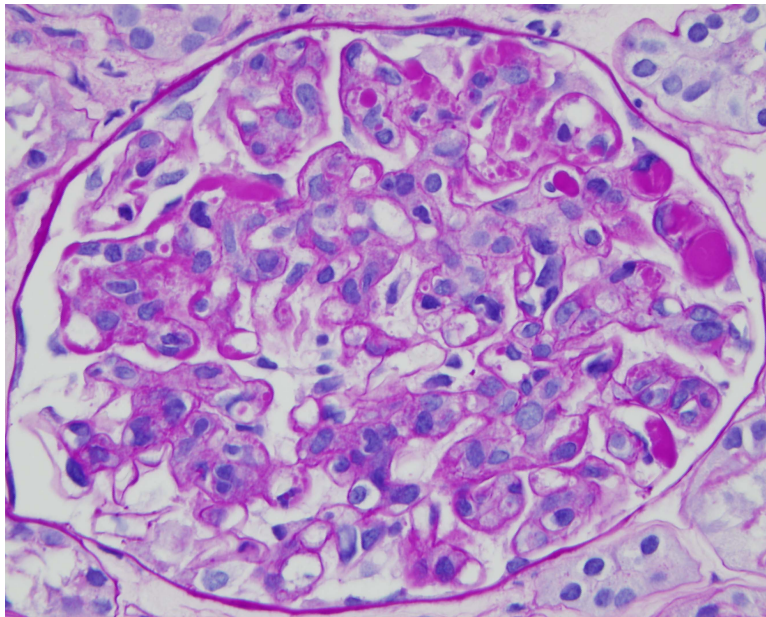




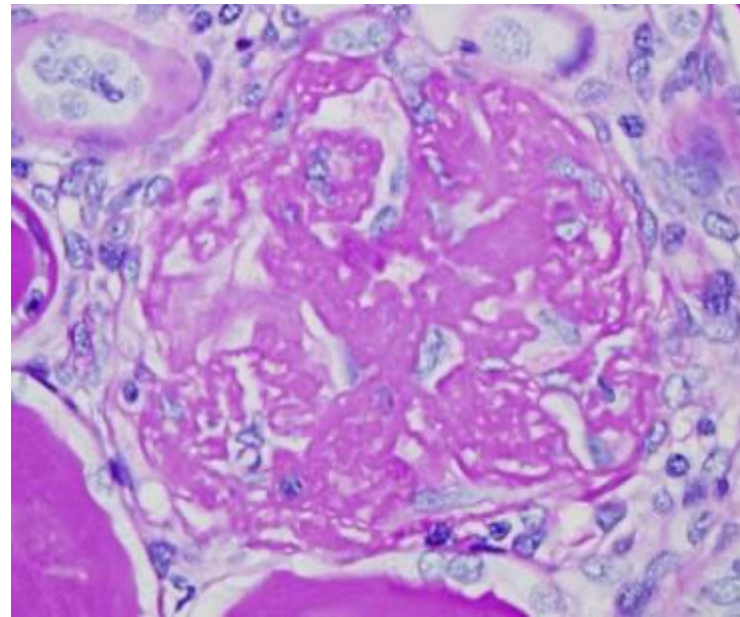
No histologic lesion (class I)



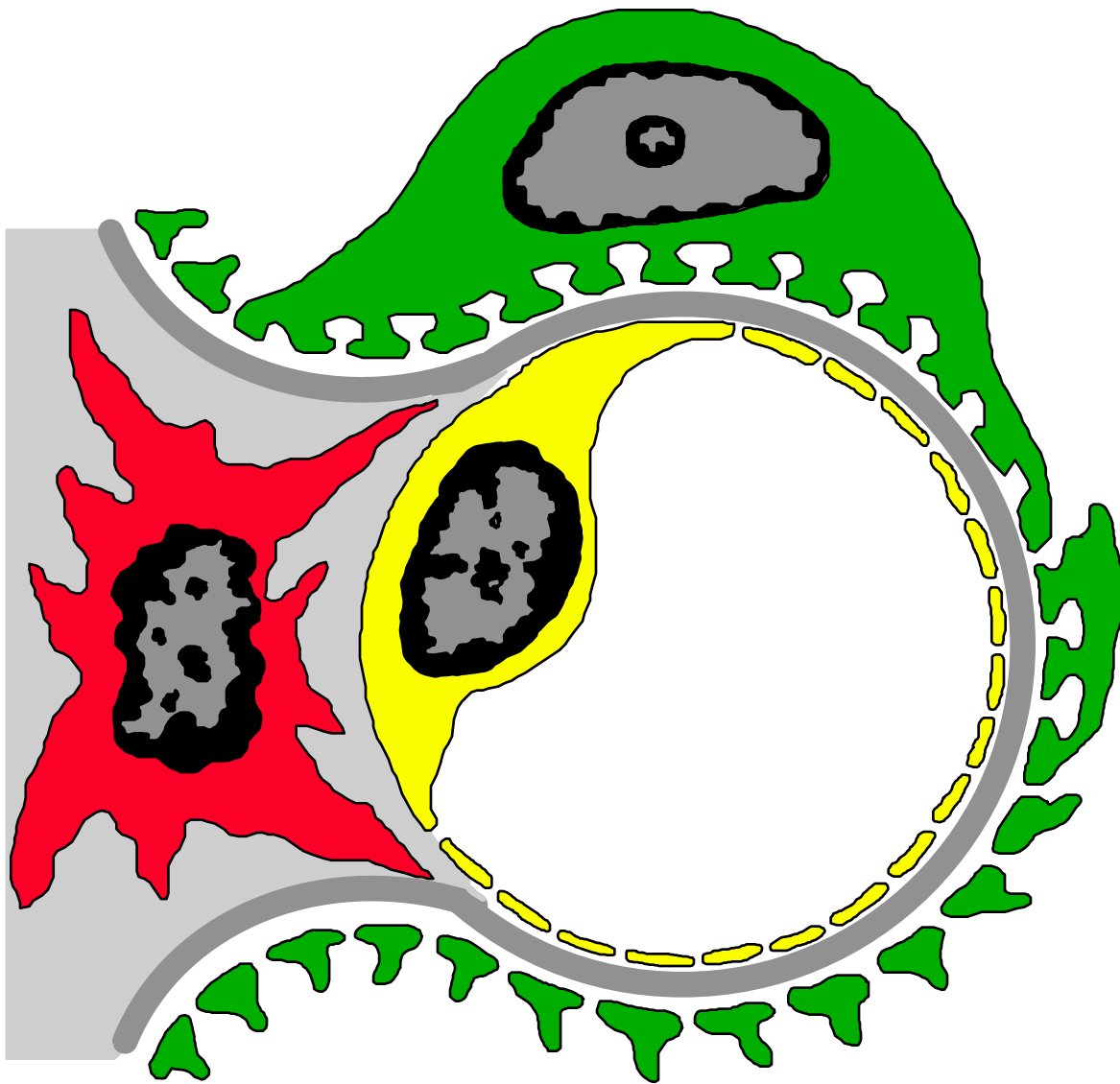
Mesangial proliferative GN (class II)



Proliferative GN (class III or IV)

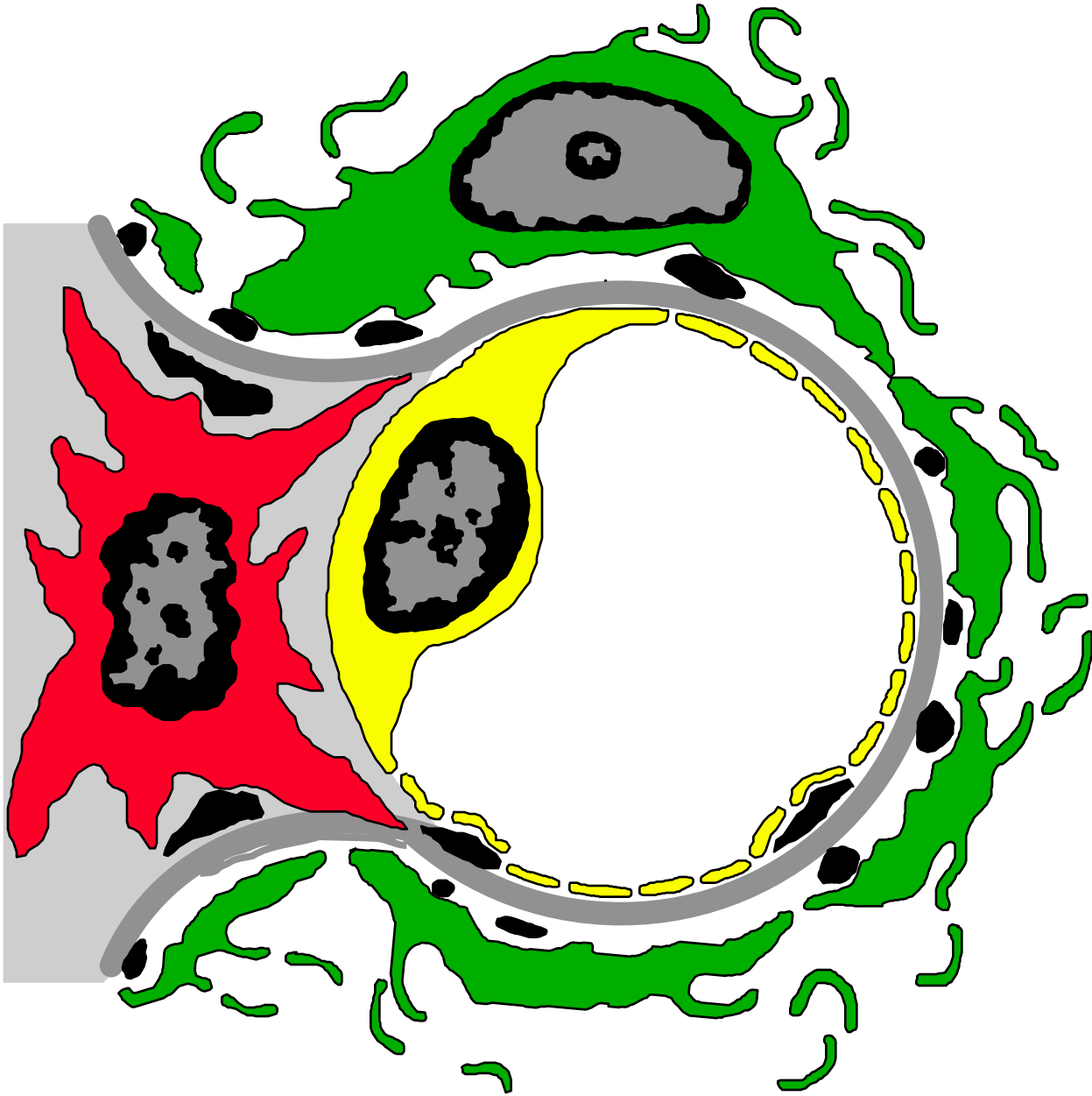


Chronic sclerotic GN (class VI)

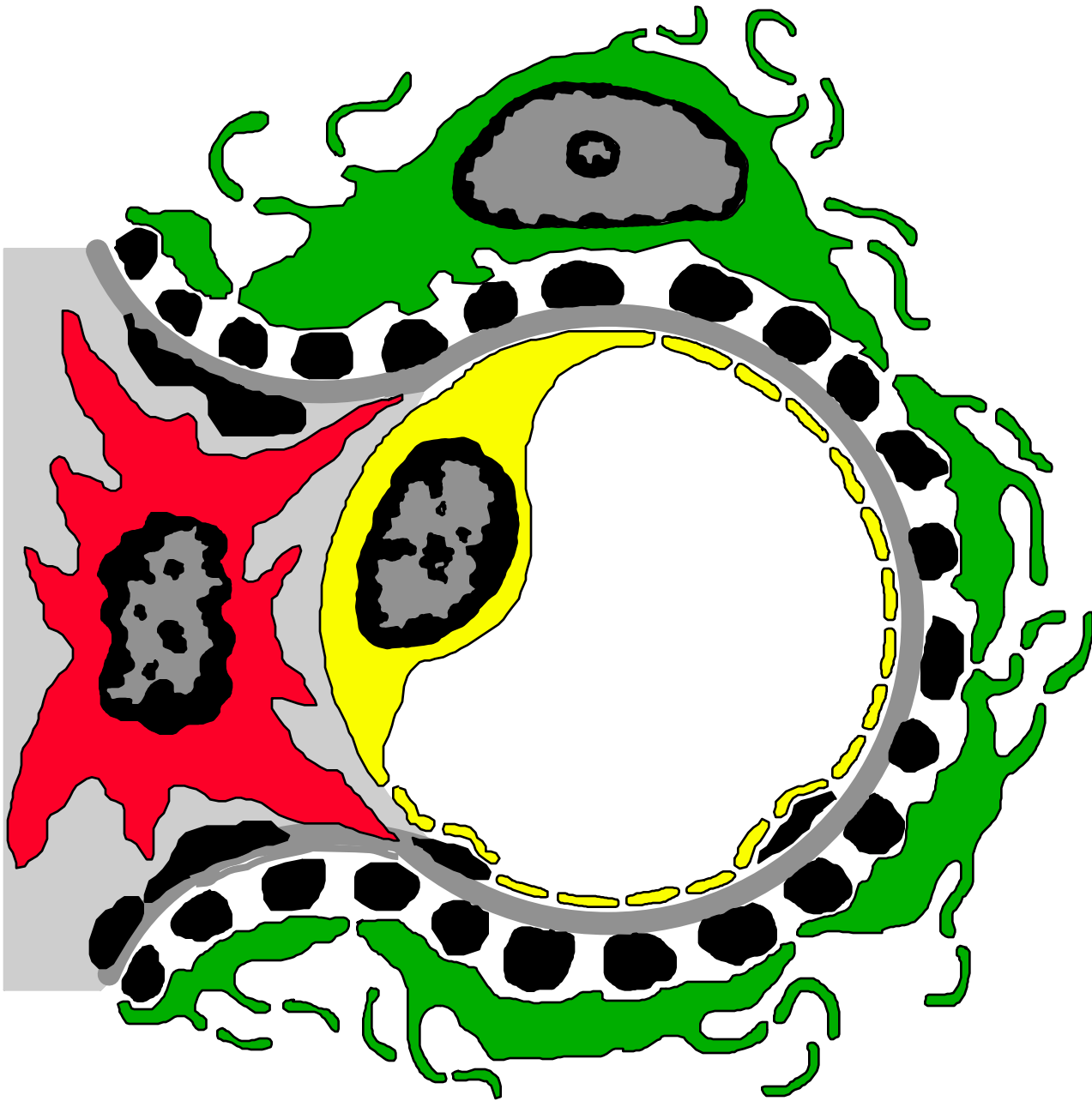


Development of
lupus membranous
glomerulopathy*
(membranous
glomerulonephritis)

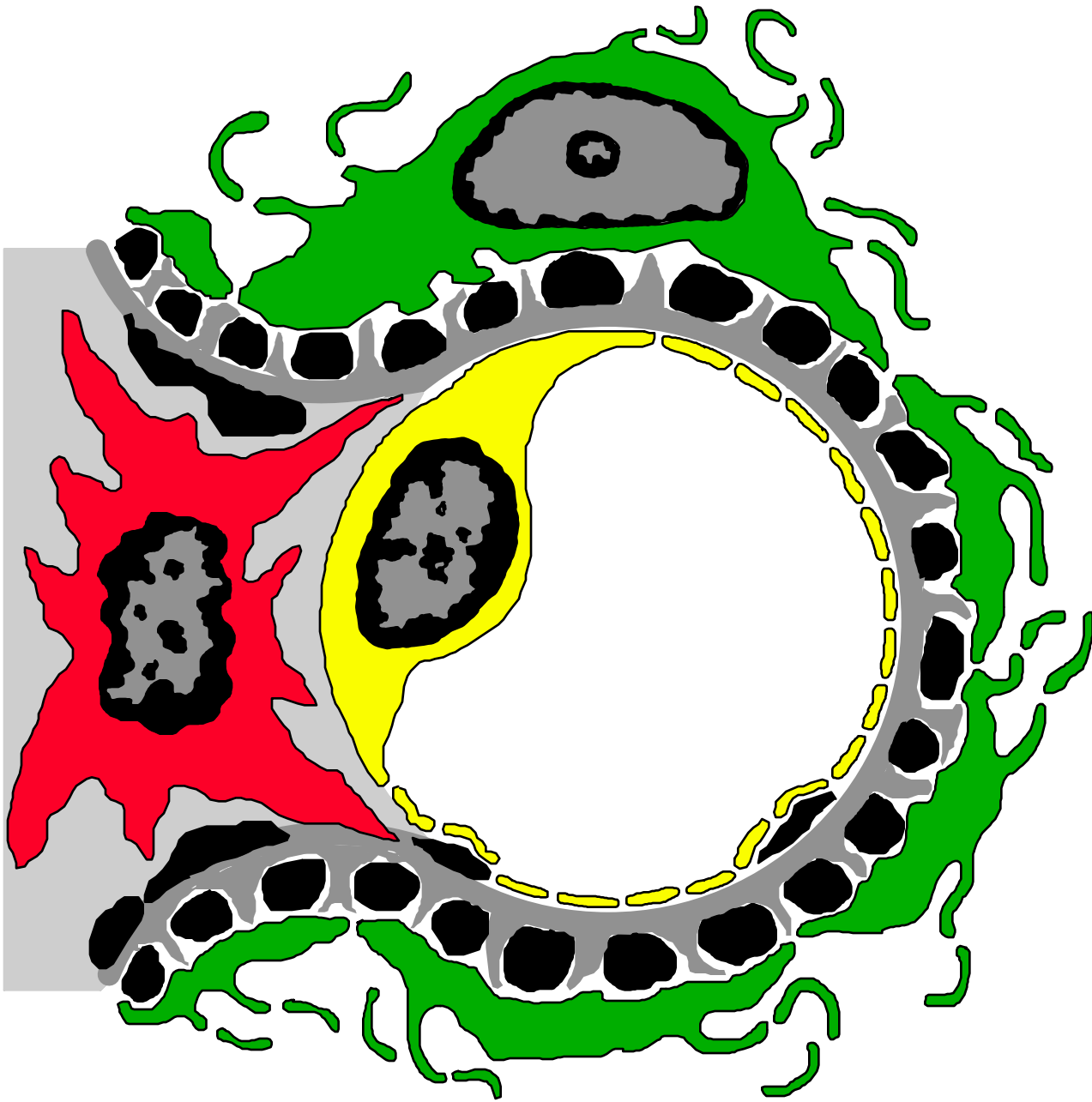
*Usually causes nephrotic
syndrome rather than
nephritic syndrome)



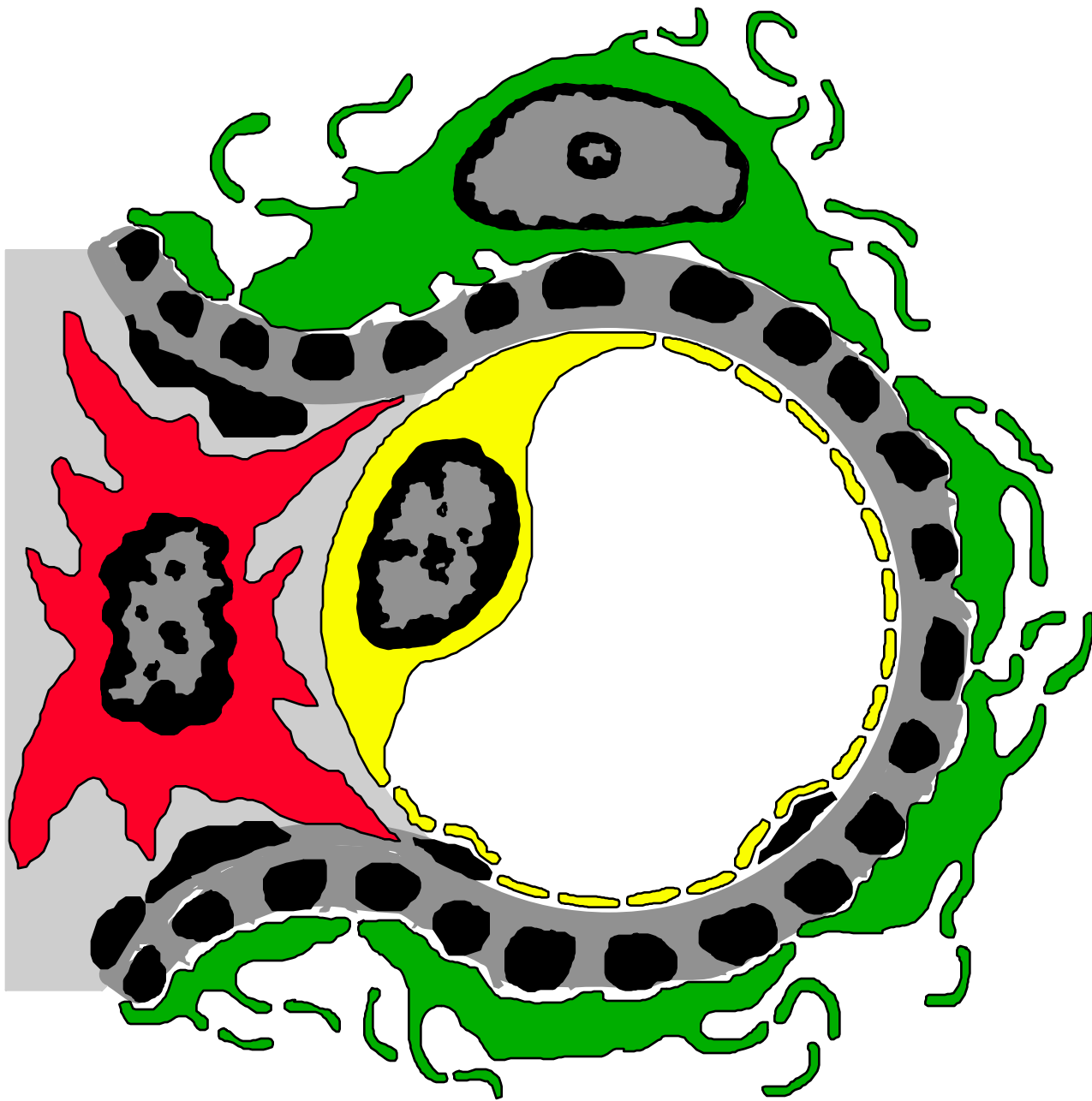
Class V lupus nephritis (membranous lupus glomerulonephritis)



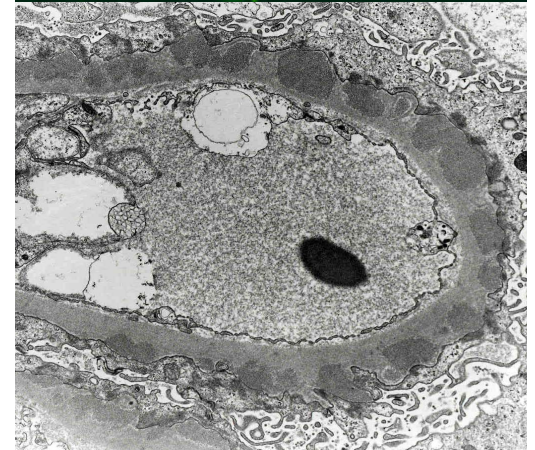
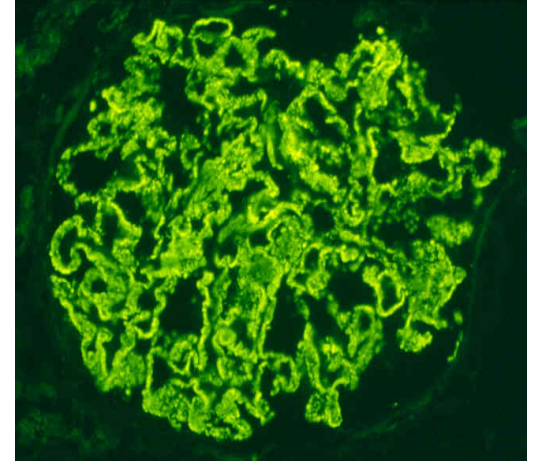
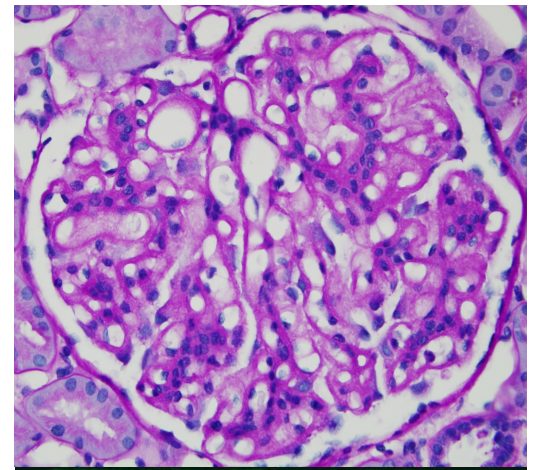
Class V lupus nephritis (stage I)

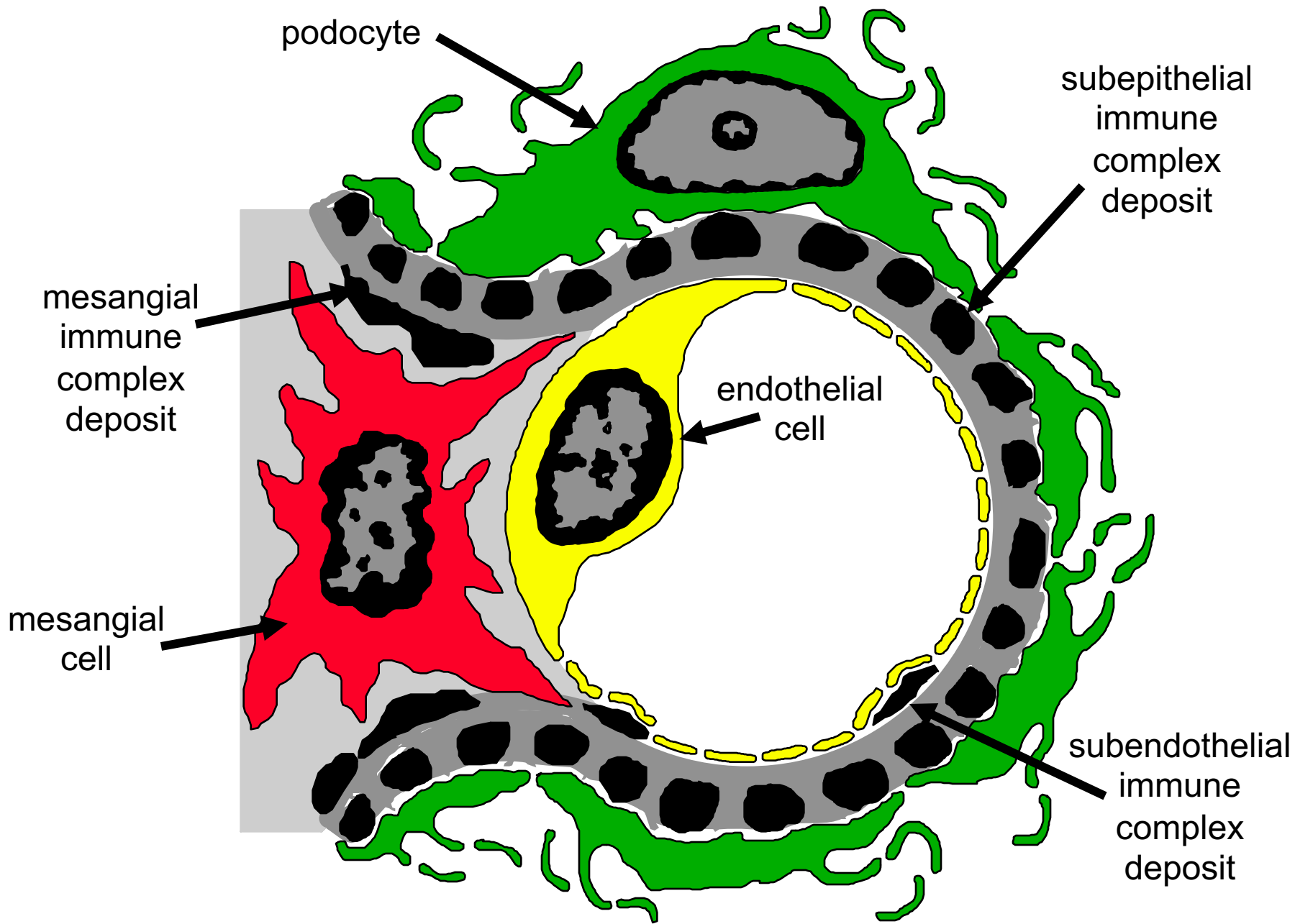


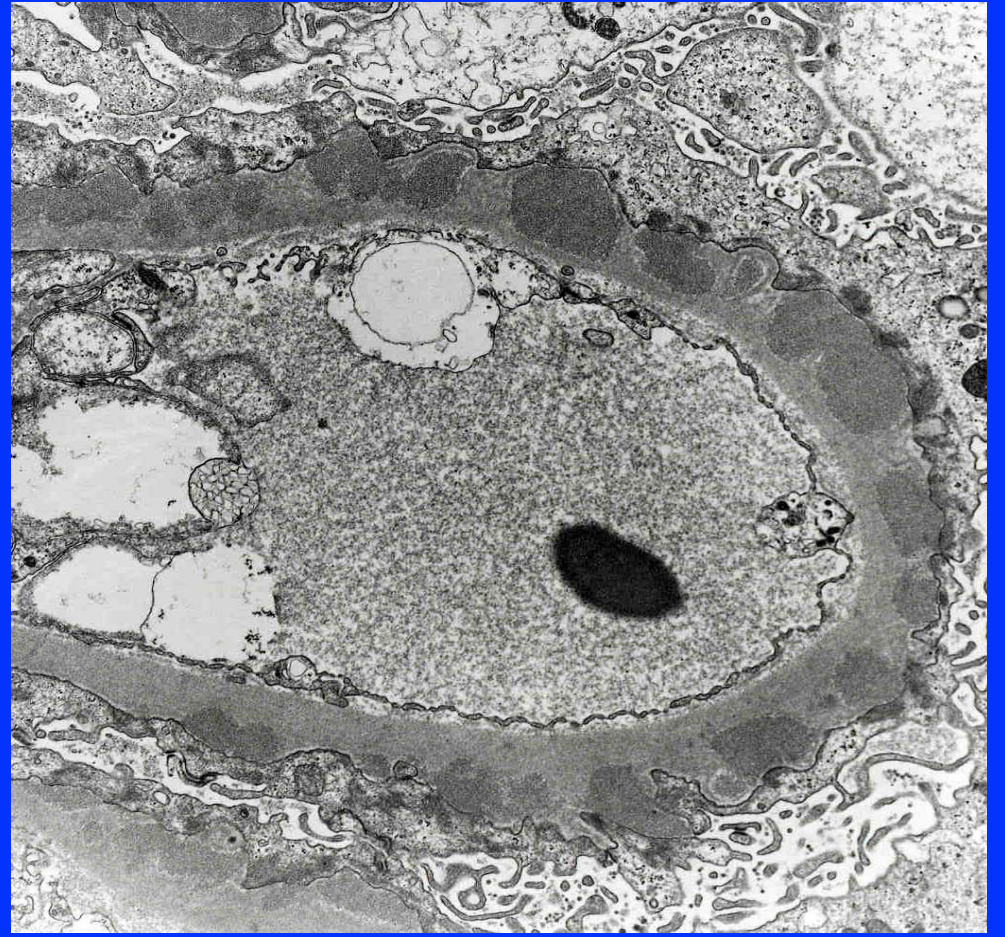
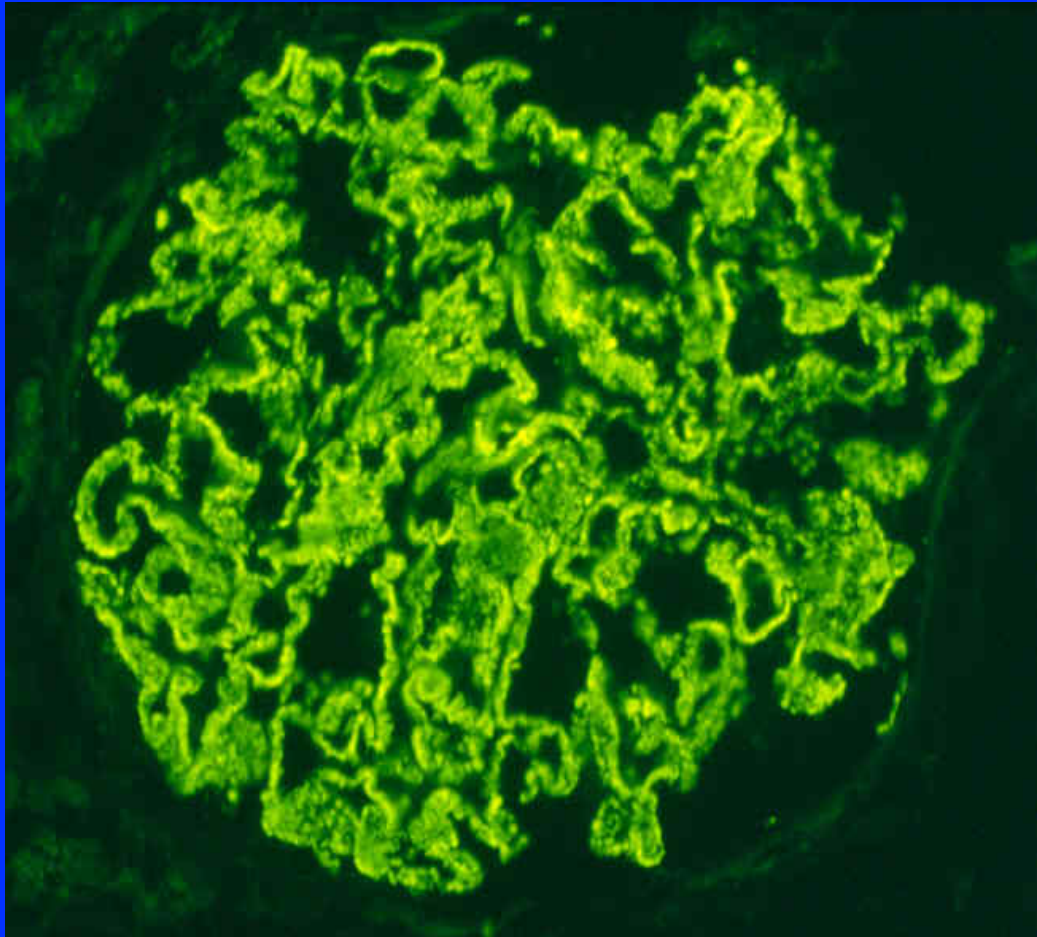
Class V lupus nephritis (stage II)



Class V lupus nephritis (stage III)





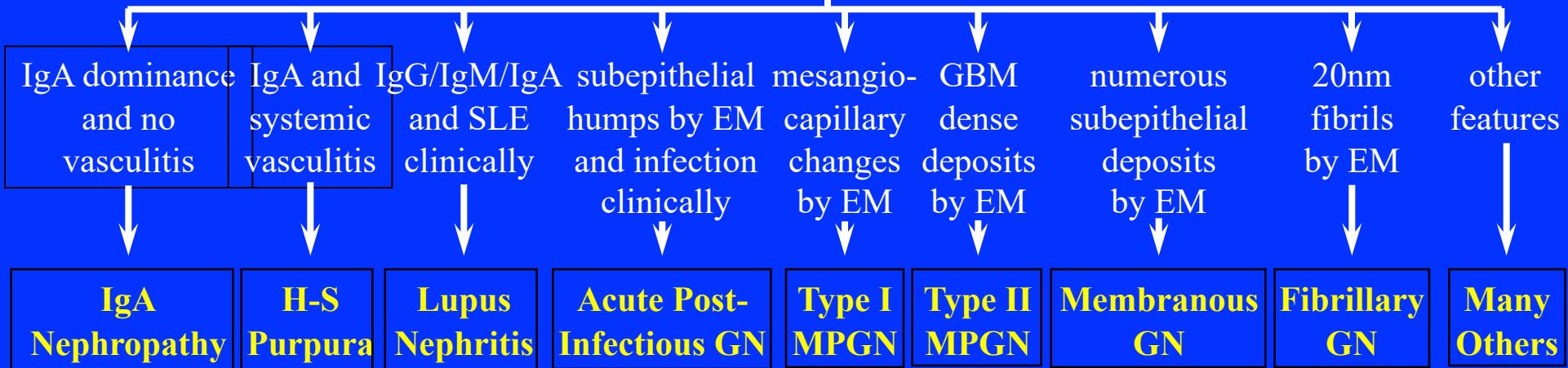
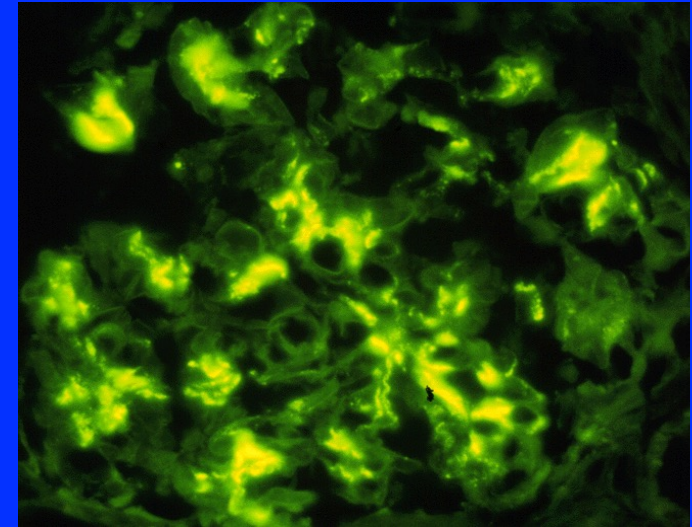
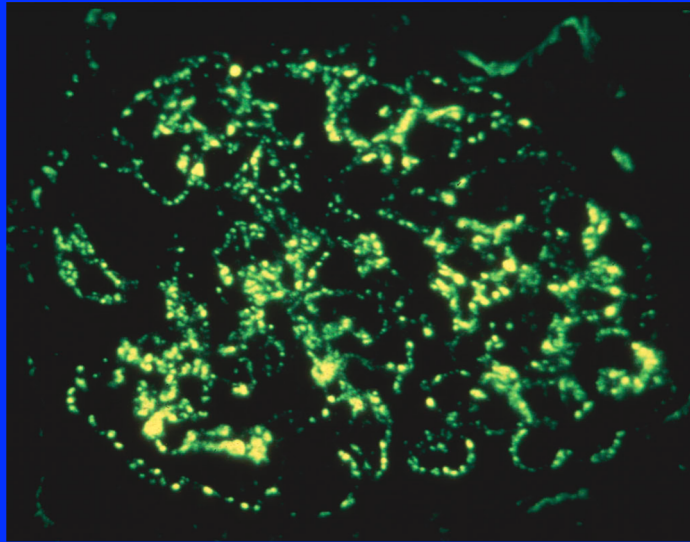


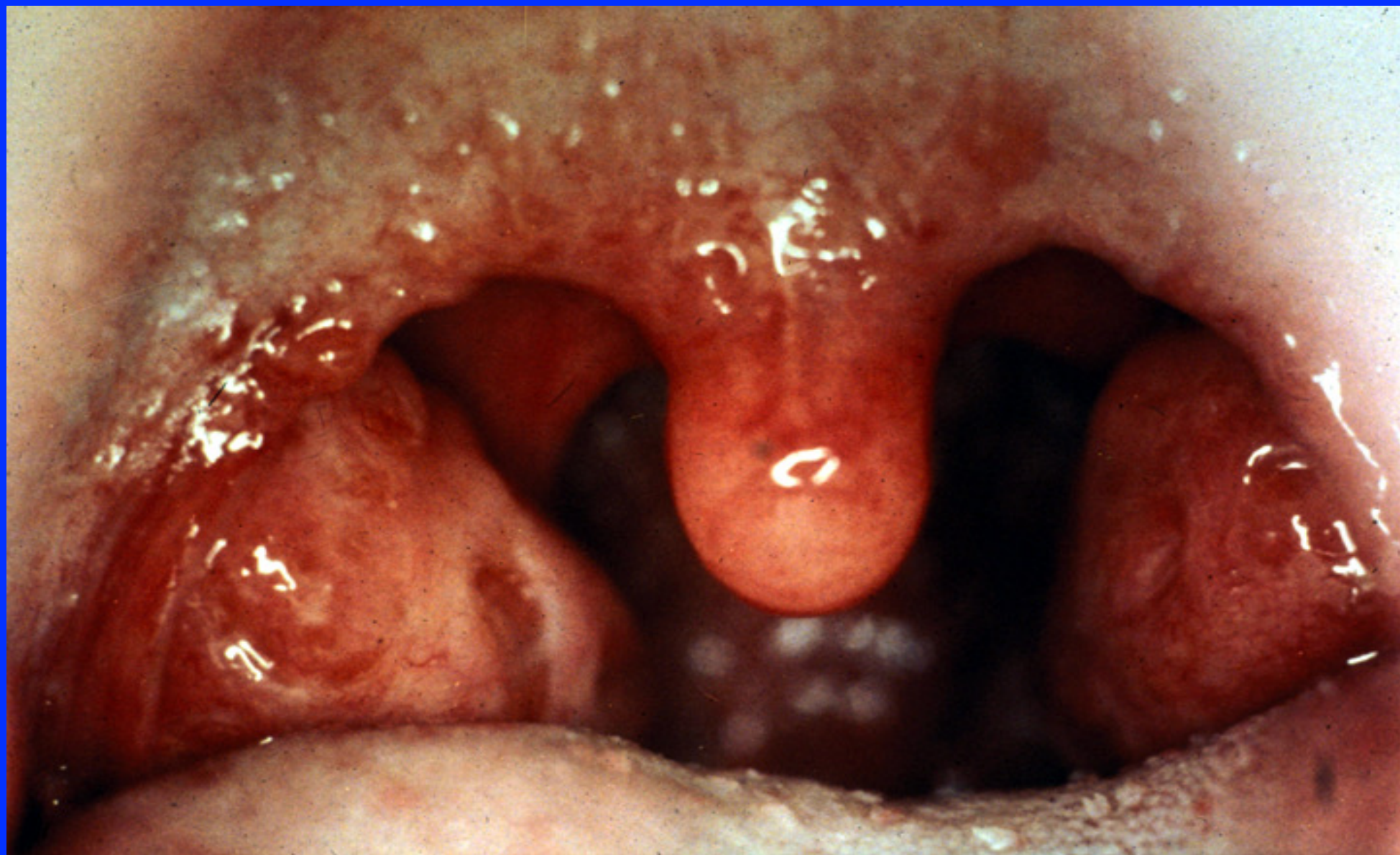Class V lupus nephritis (stage III)

Υπάρχουν διαφορετικοί τύποι σπειραματικών παθήσεων από ανοσοσυμπλέγματα

GLOMERULONEPHRITIS

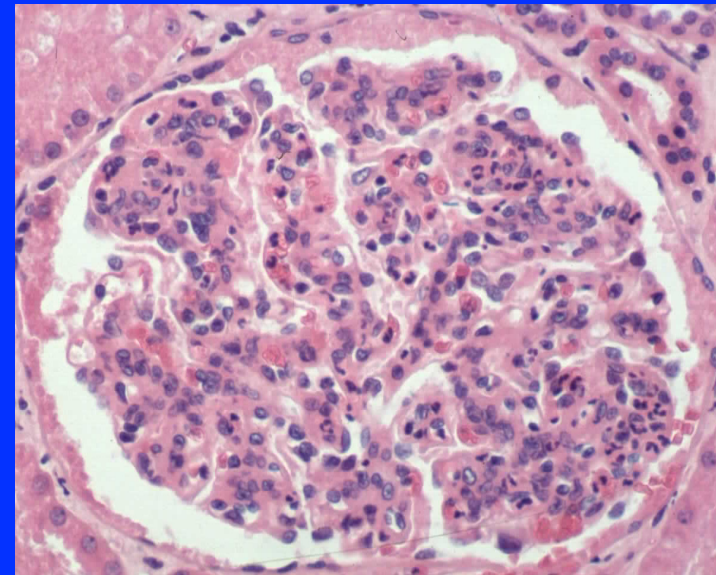
Granular glomerular IF staining due to immune complex localization



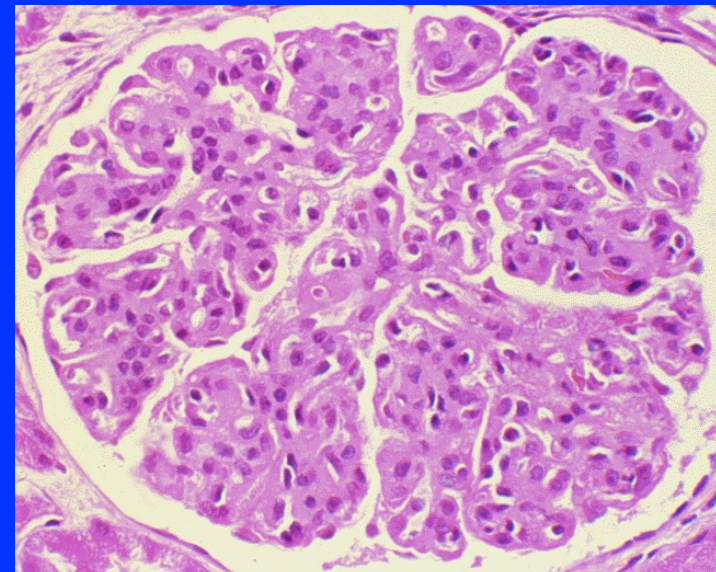


Μεταλοιμώδης Σπειραματονεφρίτιδα

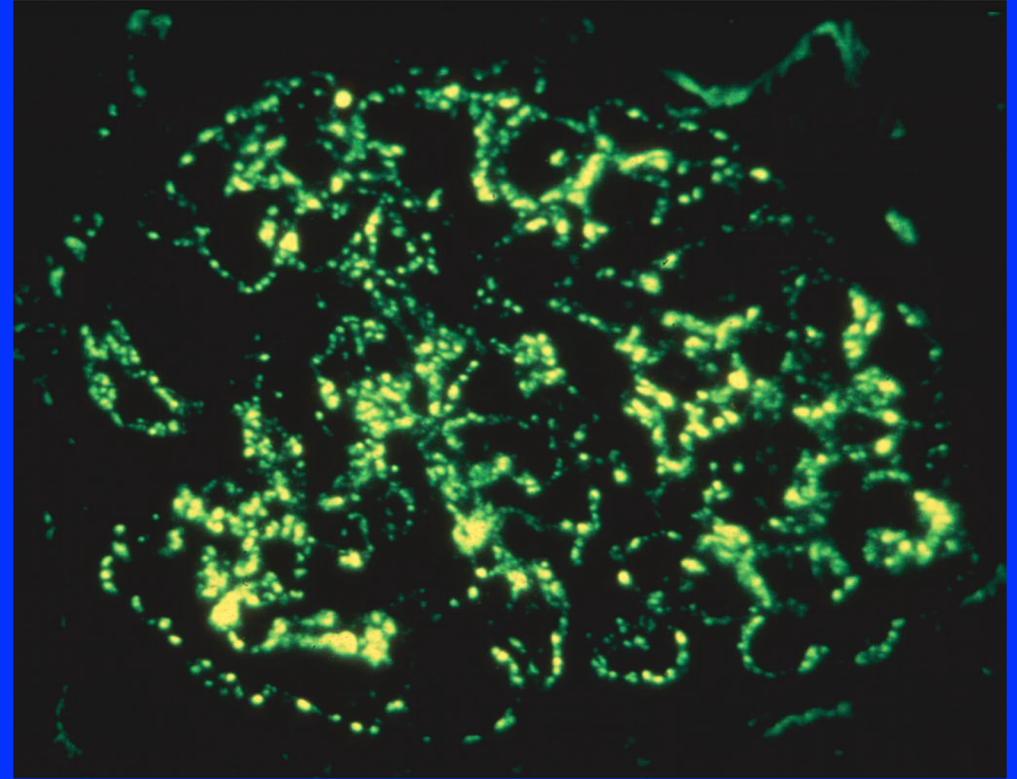
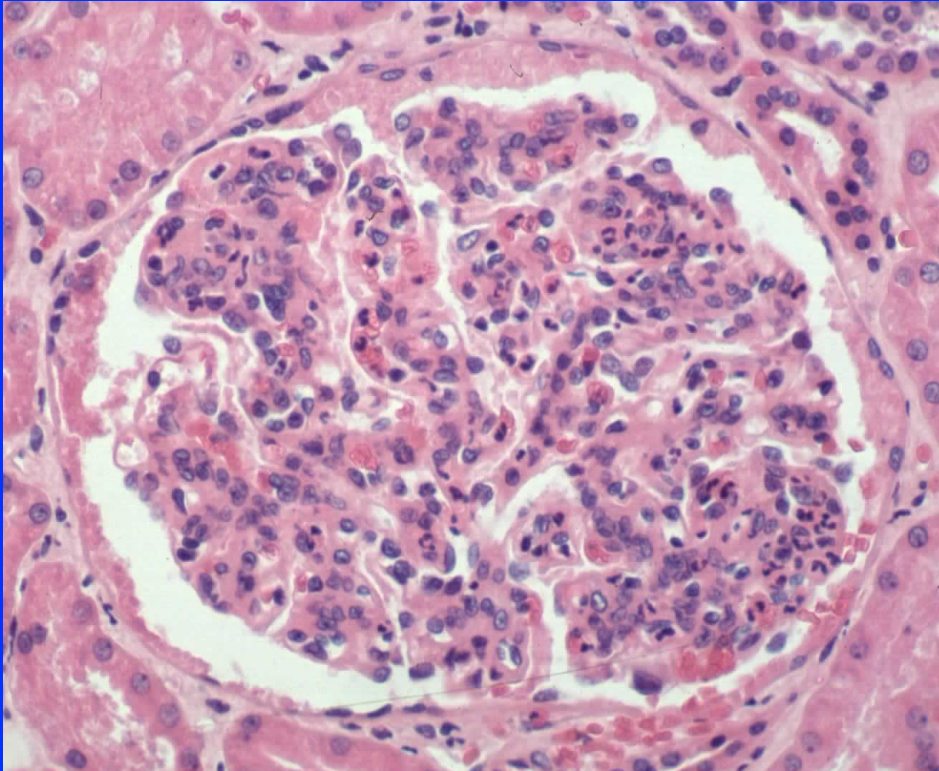
Acute (especially self-limited) infections (e.g. streptococcal pharyngitis and pyoderma) may cause an immune complex mediated **acute postinfectious glomerulonephritis**



Chronic (persistent) infections (e.g. hepatitis C, SBE) may cause an immune complex mediated **chronic membranoproliferative glomerulonephritis**

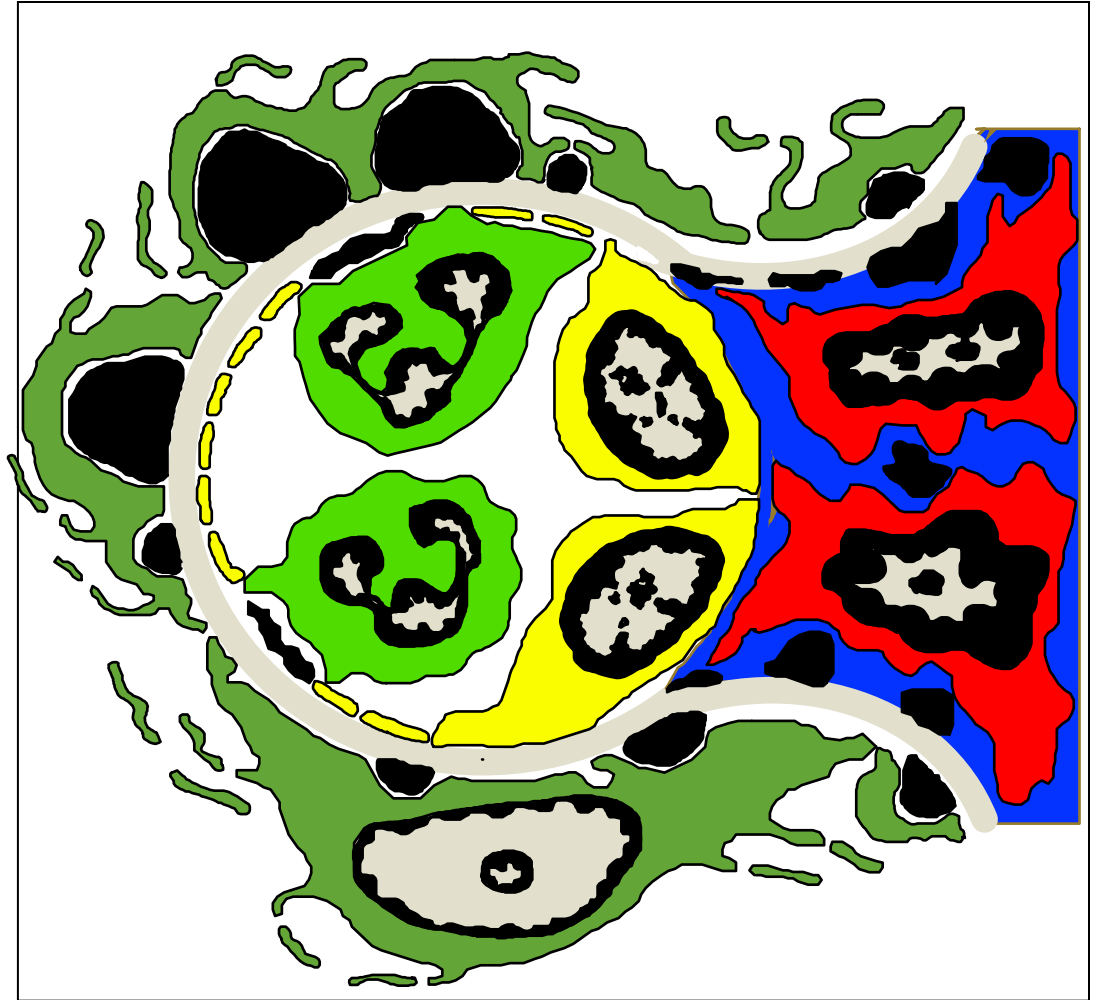
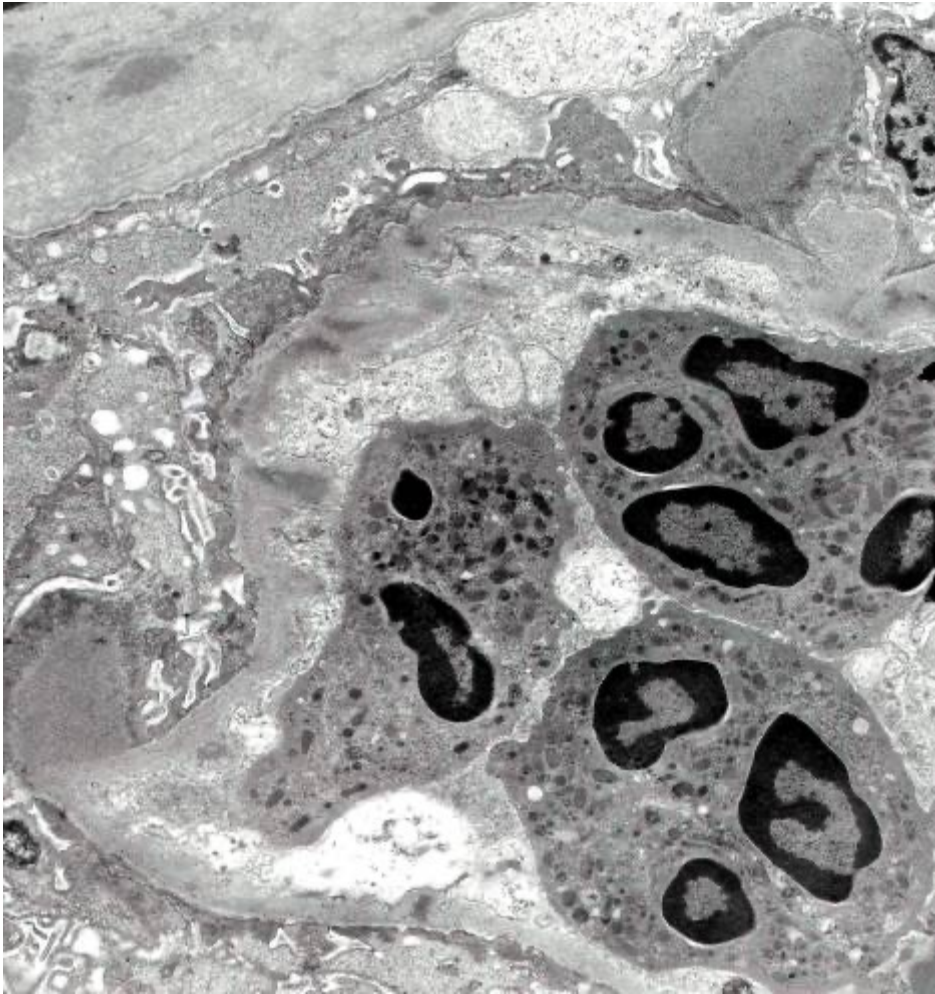


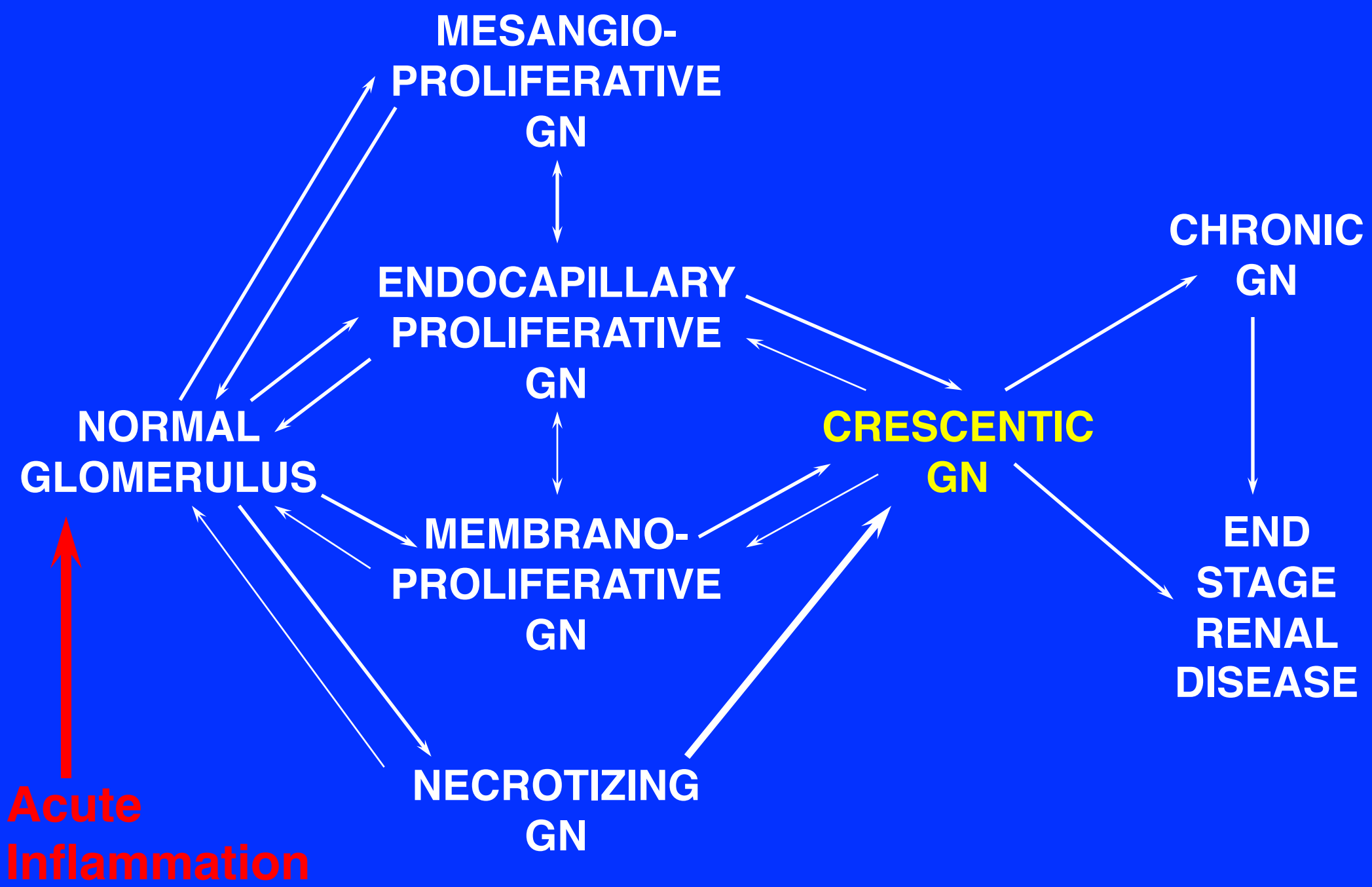
ΟΞΕΙΑ ΜΕΤΑΛΟΙΜΩΔΗΣ ΣΠΕΙΡΑΜΑΤΟΝΕΦΡΙΤΙΔΑ



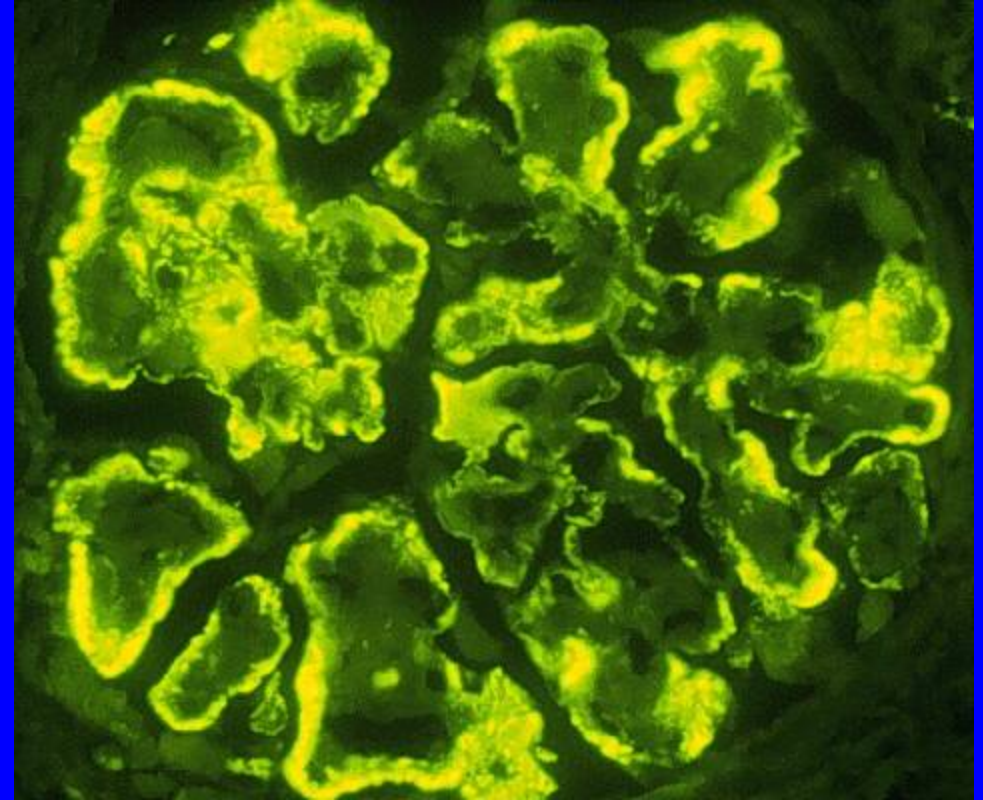
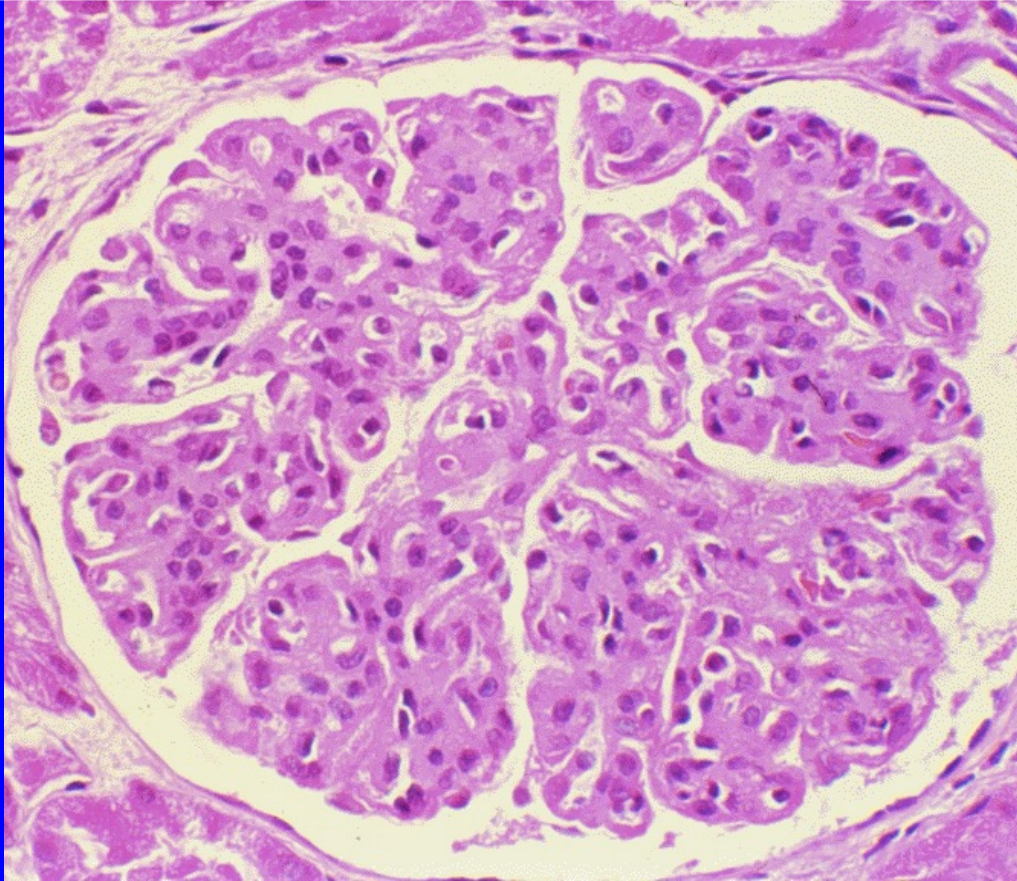
Nephritis usually begins 1 or 2 weeks following the onset of pharyngitis or pyoderma, usually is accompanied by hypocomplementemia, and typically resolves within weeks to months.

ΟΞΕΙΑ ΜΕΤΑΛΟΙΜΩΔΗΣ ΣΠΕΙΡΑΜΑΤΟΝΕΦΡΙΤΙΔΑ



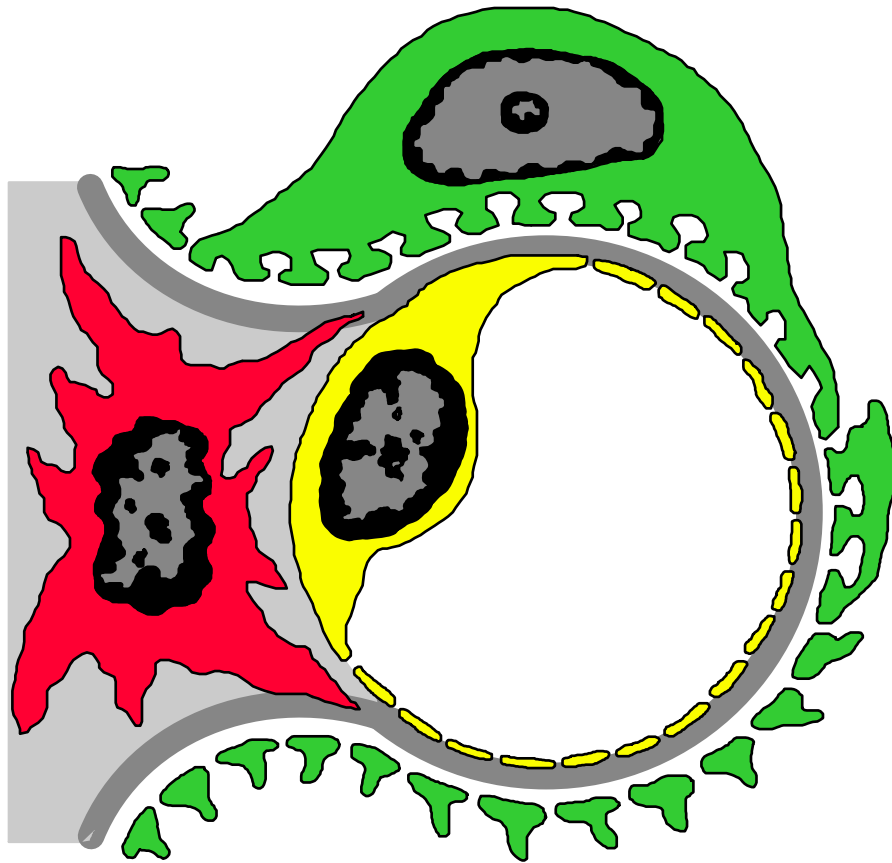


Membranoproliferative Glomerulonephritis

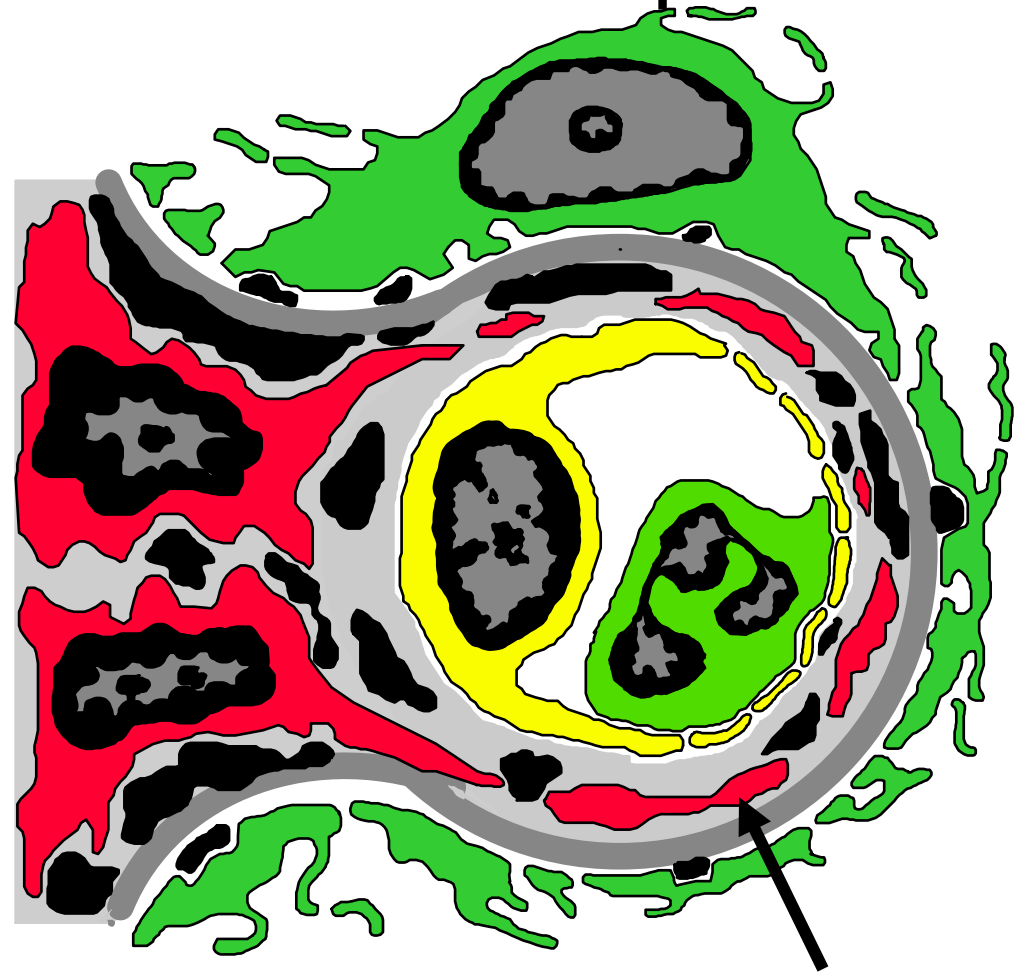


Mixed nephritis/nephrosis often but not always accompanied by hypocomplementemia. May be caused by persistent infections (e.g. hepatitis C, SBE) or neoplasms but often is idiopathic.

Normal Capillary



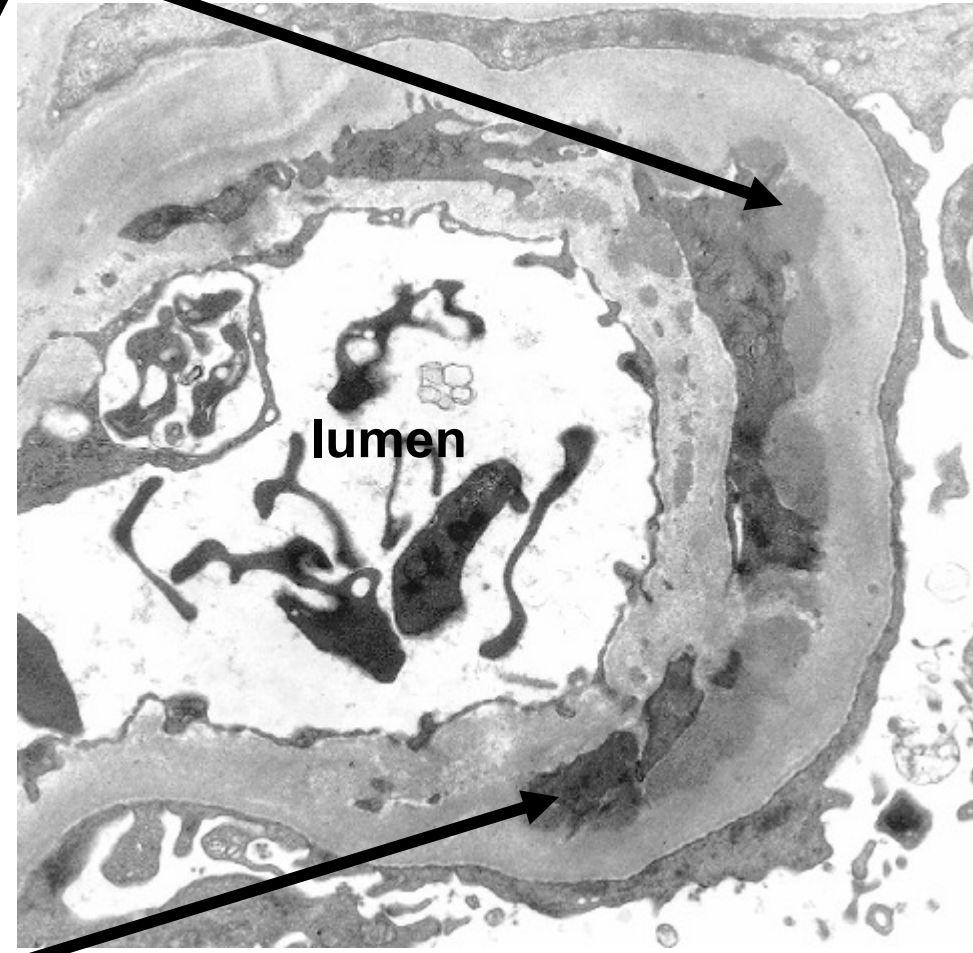
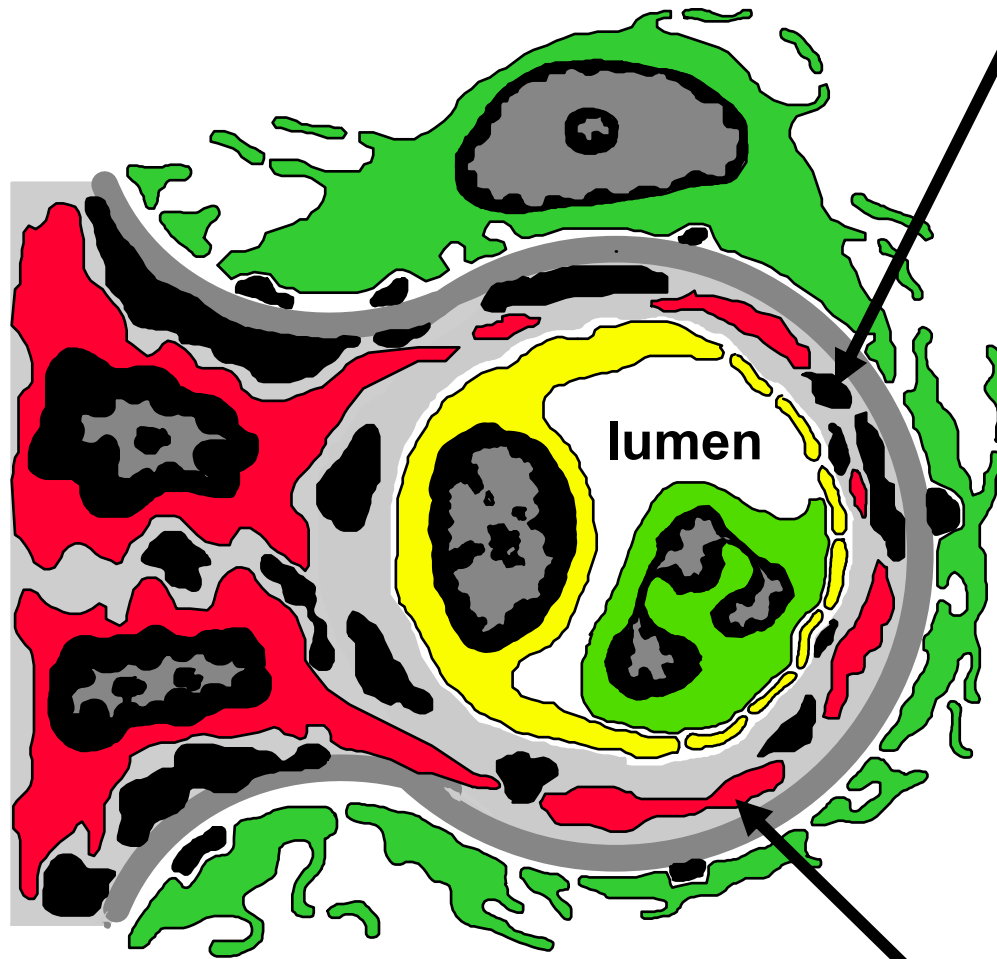
Membranoproliferative
Glomerulonephritis



subendothelial mesangial interposition

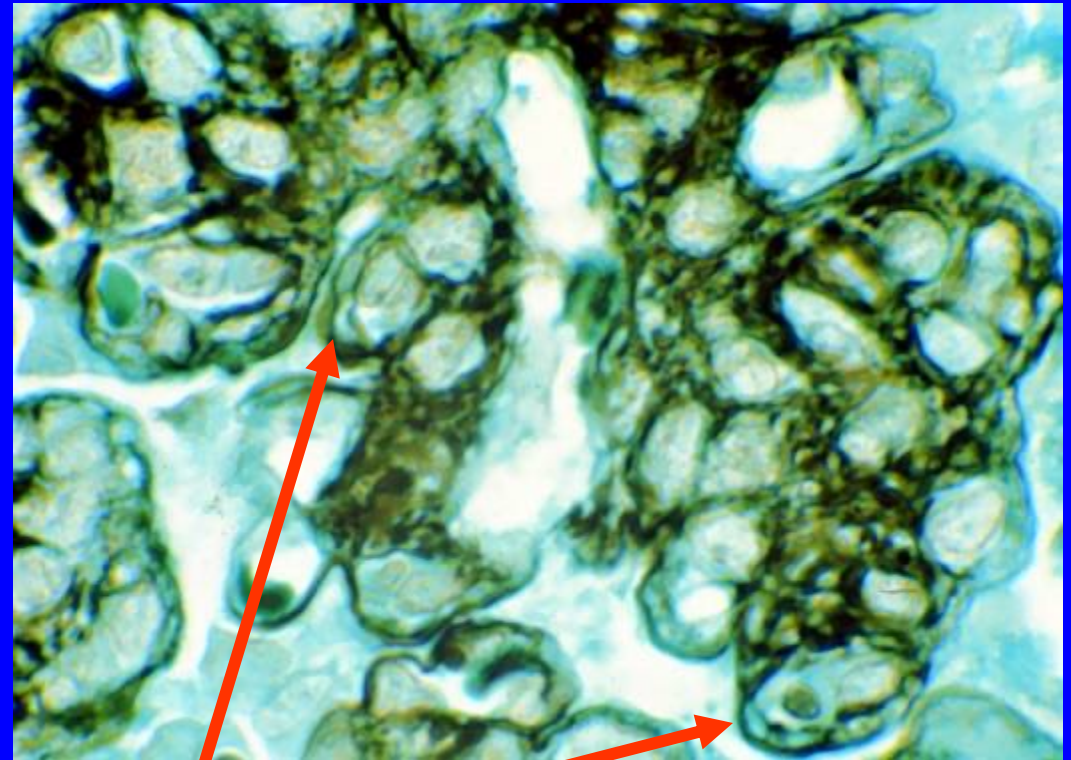
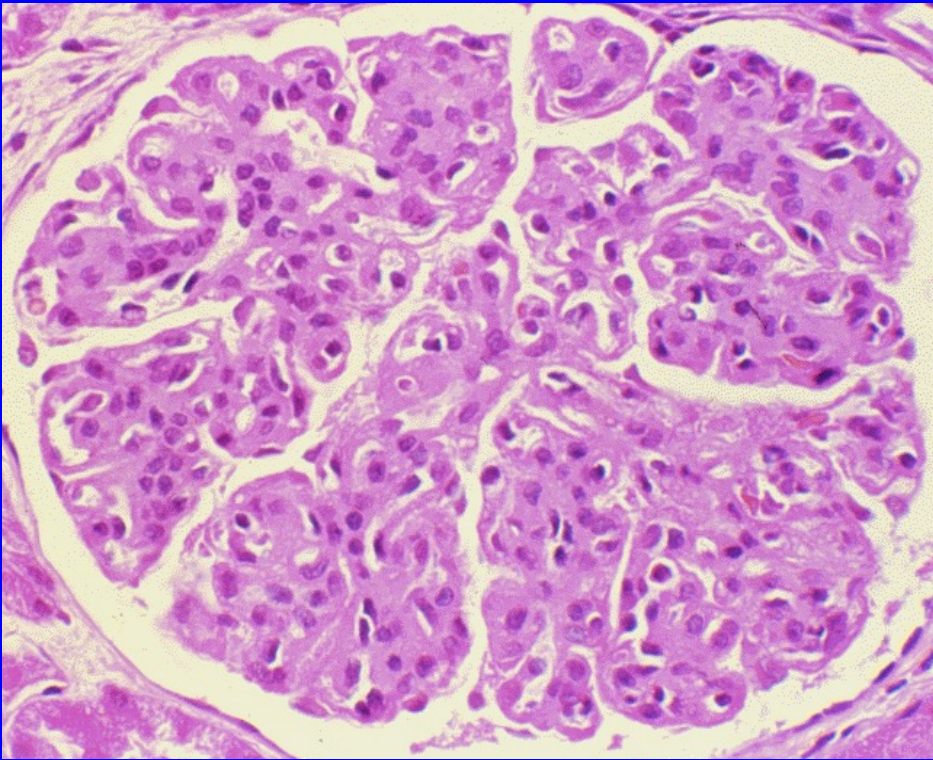
Membranoproliferative Glomerulonephritis

subendothelial immune complex dense deposits



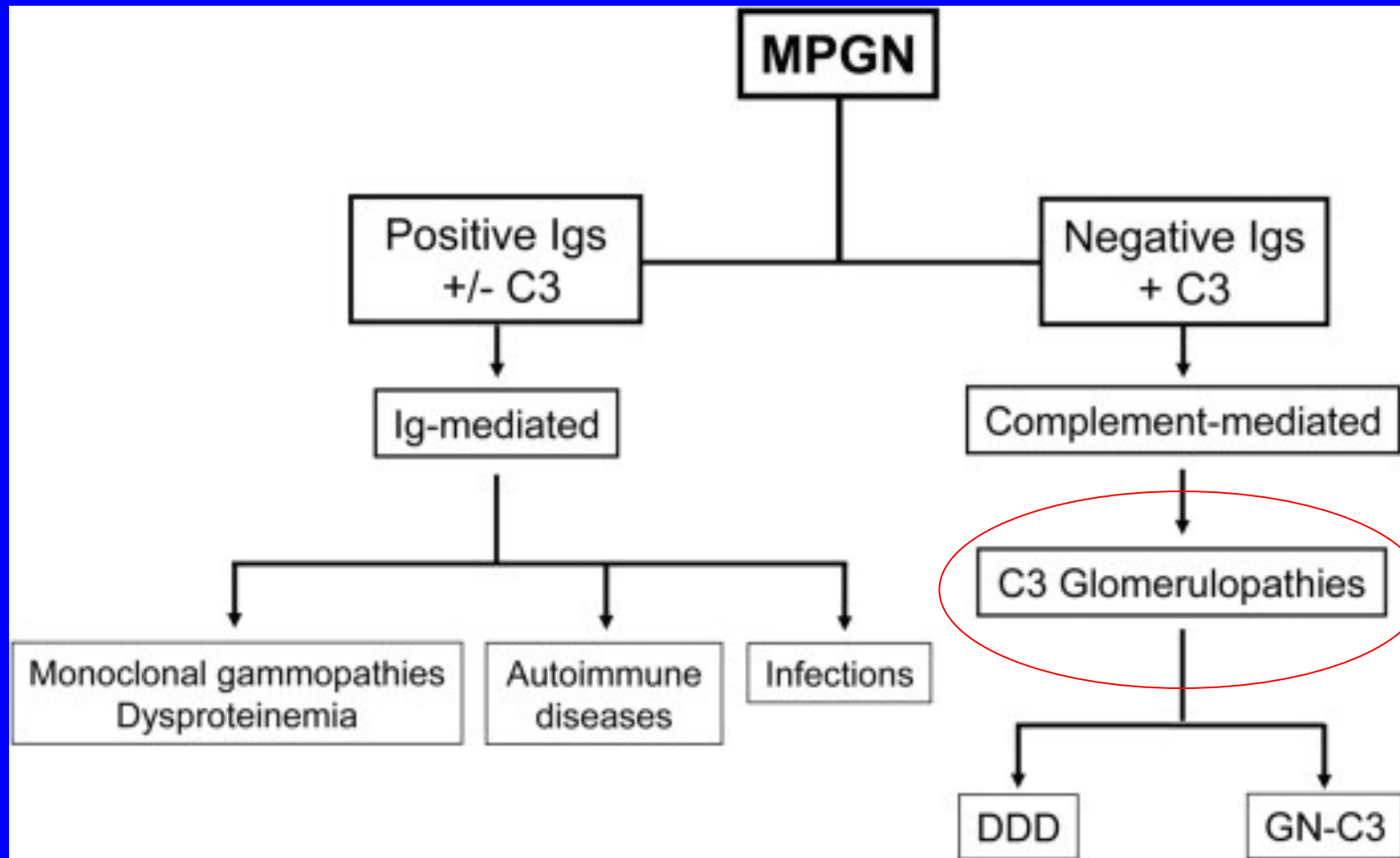
subendothelial mesangial interposition

Membranoproliferative Glomerulonephritis



GBM replication

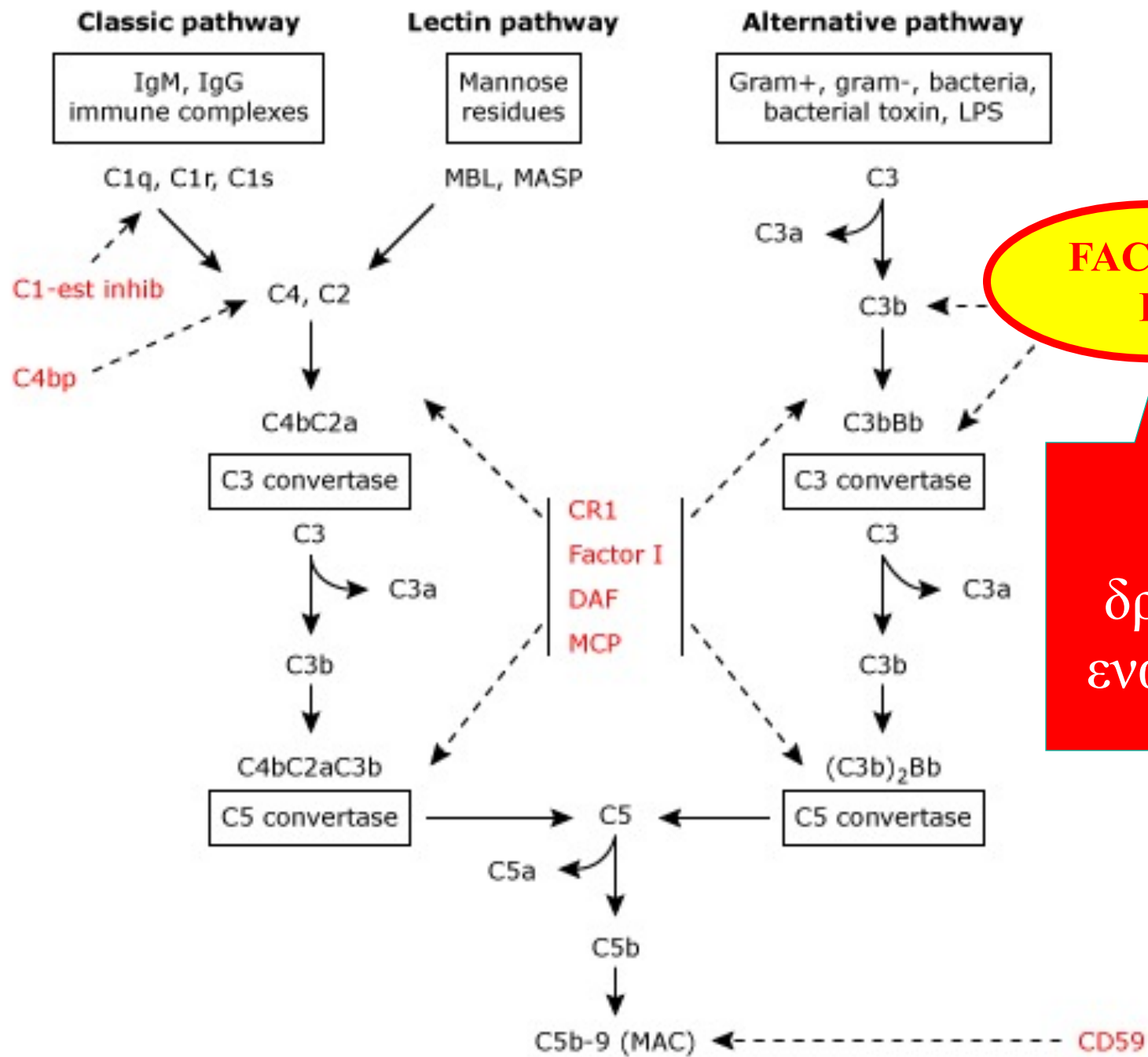
Μεμβρανουπερπλαστική ΣΝ-Ταξινόμηση



Παθογένεια C3 σπειραματοπαθειών

- ↑ Δραστηριότητα της εναλλακτικής οδού του συμπληρώματος.
- Εναπόθεση στοιχείων του συμπληρώματος στο σπείραμα.

- Ανεπάρκεια του παράγοντα H
 - Κληρονομική
 - Επίκτητη (αυτοαντίσωμα)
- ↑ Δραστηριότητα C3 κονβερτάσης



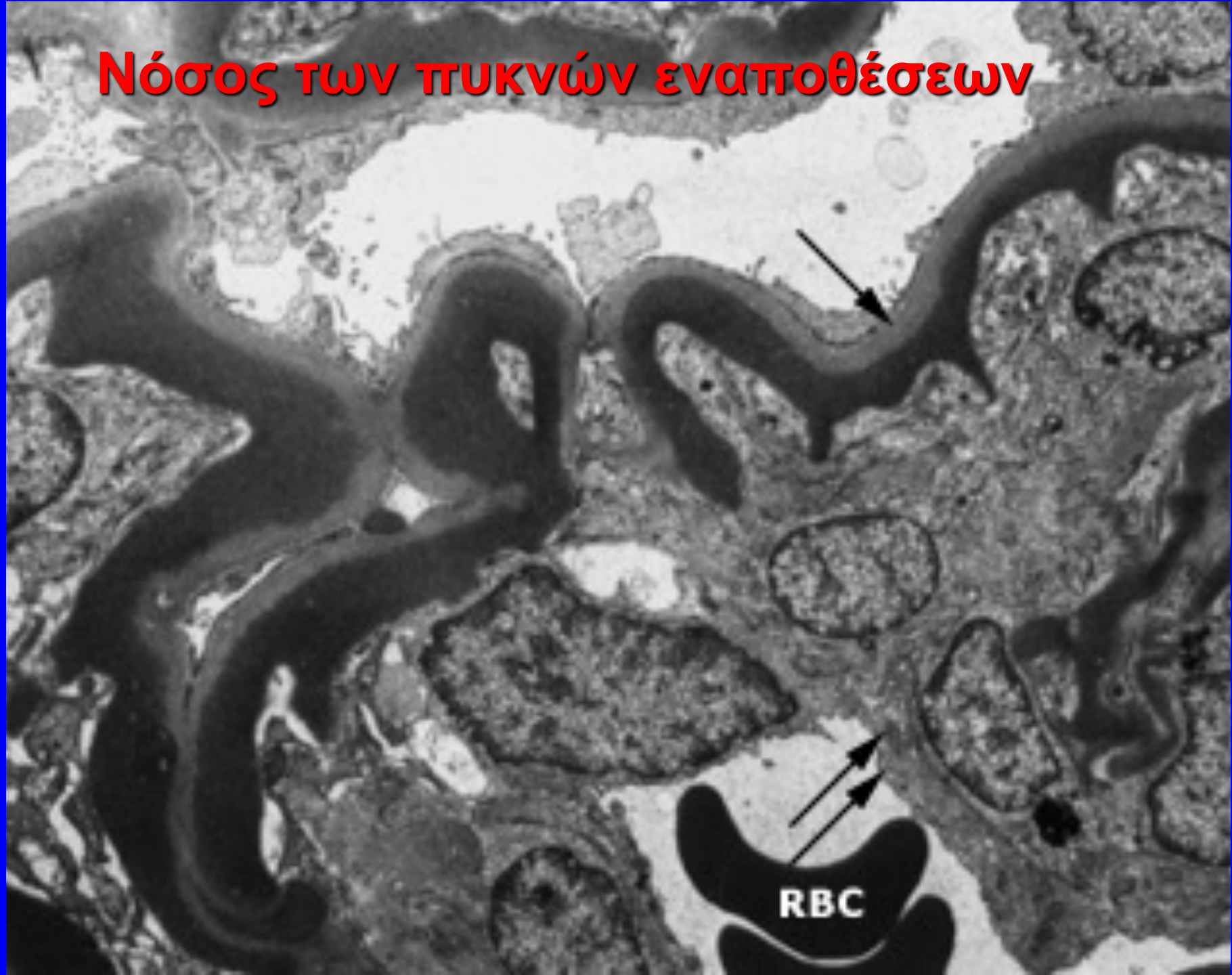FACTOR H

Ρυθμίζει την δραστικότητα εναλλακτικής ο

↑ Δραστικότητα της C3 κονβερτάσης

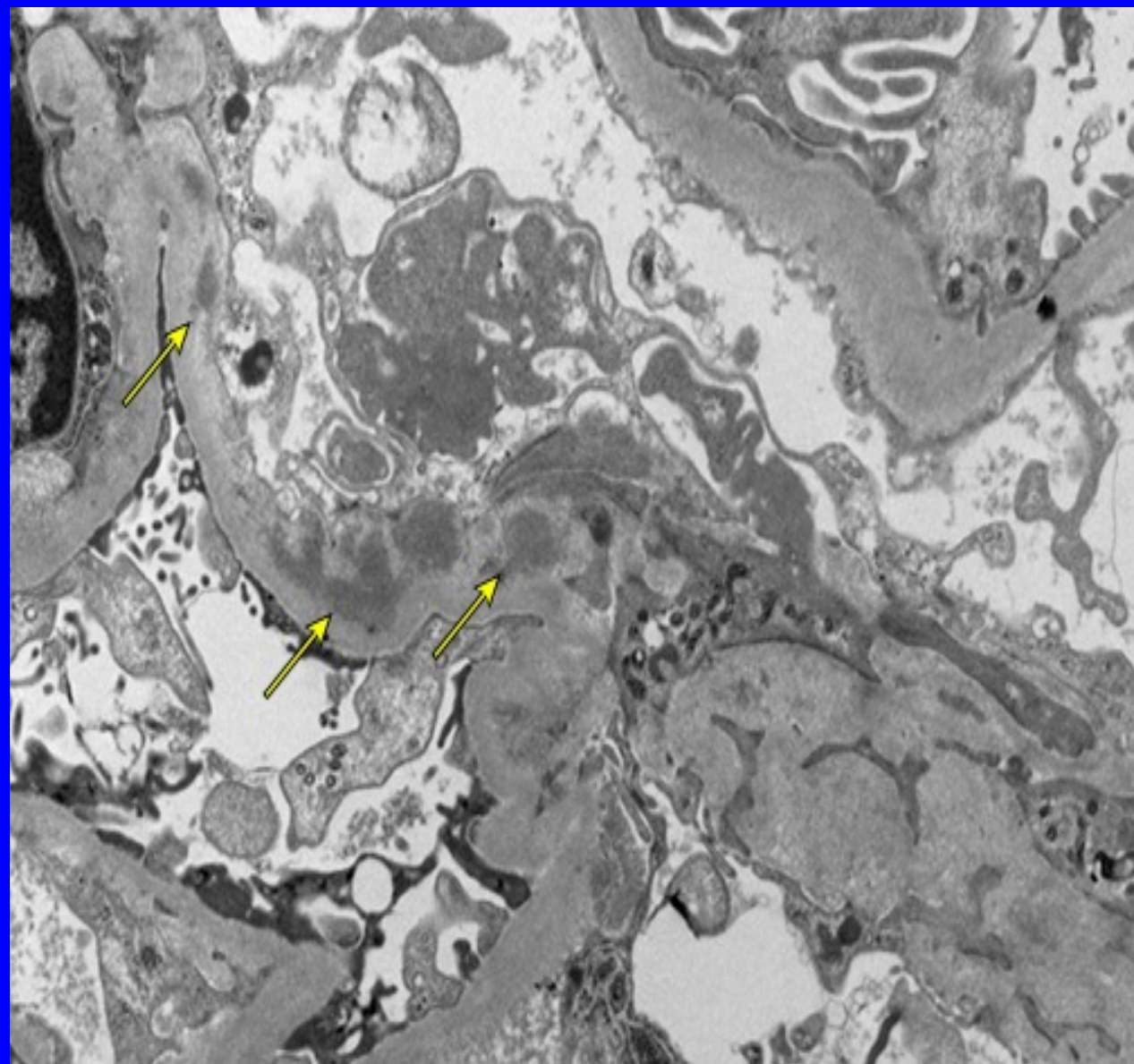
- Αυτοαντίσωμα έναντι της C3 κονβερτάσης, συνήθως IgG (C3NeF).
- (+) 80% των ασθενών με Νόσο πικνών εναποθέσεων.
- (+) 40% των ασθενών με C3 σπειραματονεφρίτιδα.
- Ανευρίσκεται και σε φυσιολογικά άτομα ή ασθενείς με μηνιγγιτιδικοκκική λοίμωξη.

Νόσος των πυκνών εναποθέσεων



C3

Σπειραματονεφρίτιδα



IgA Νεφροπάθεια

- Ίσως η συχνότερη ΣΝ παγκοσμίως (ειδικά στον αναπτυσσόμενο κόσμο)
- Συνήθως αφορά άτομα 15-30 ετών

Asian>Caucasian>African

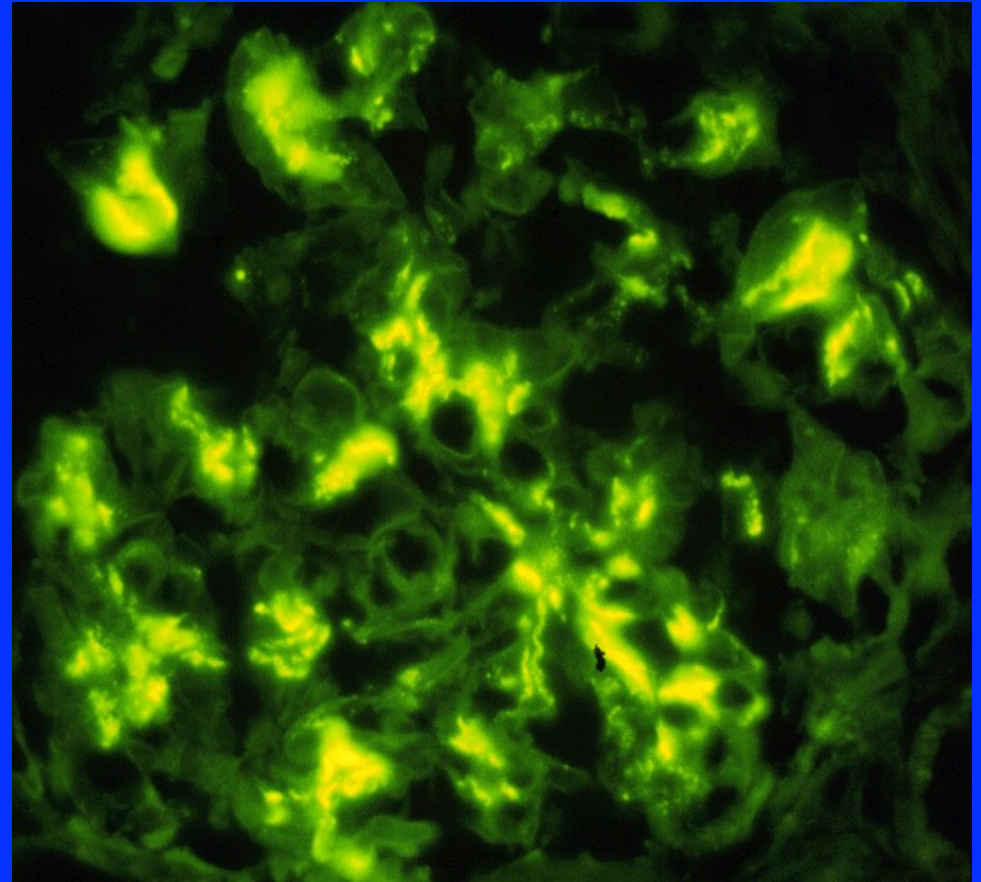
Males>Females

- Η κλινική εικόνα έχει μεγάλη ετερογένεια:
- 40% ασυμπτωματική αιματουρία
- 40% επεισόδια μακροσκοπικής αιματουρίας
- 10% νεφρωσικό σύνδρομο
- 10% νεφρική ανεπάρκεια (ενίοτε ΤΕΣΝ)

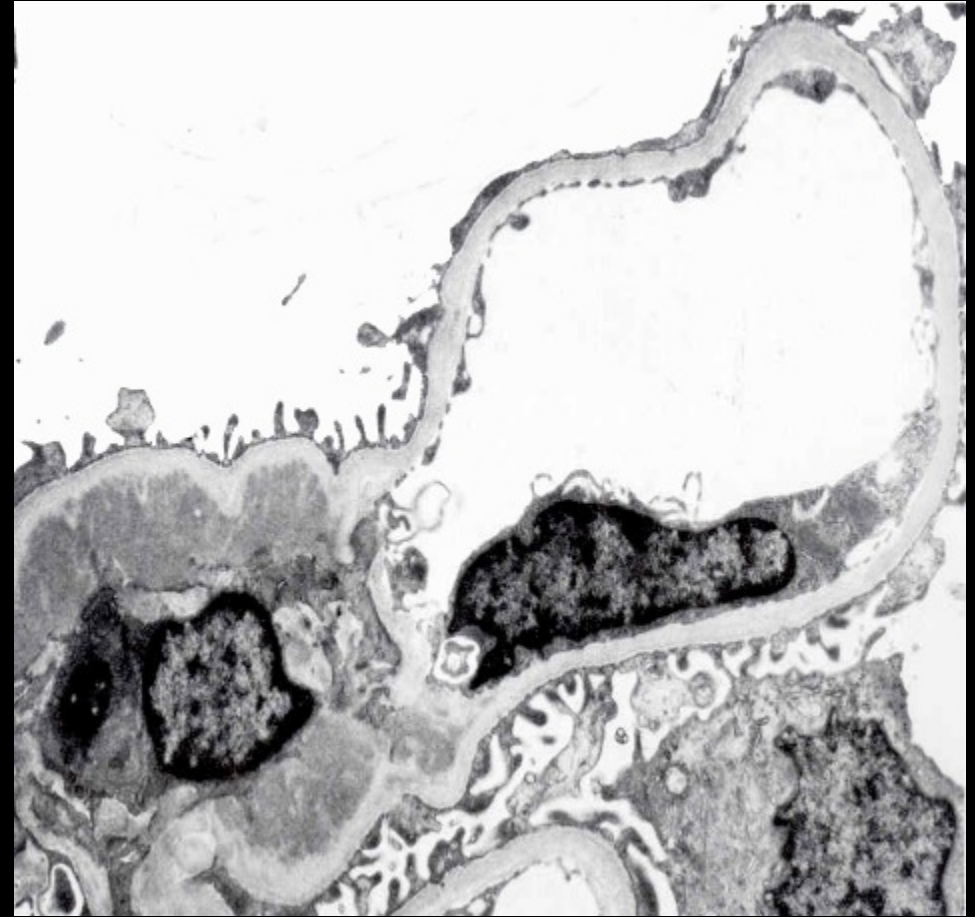
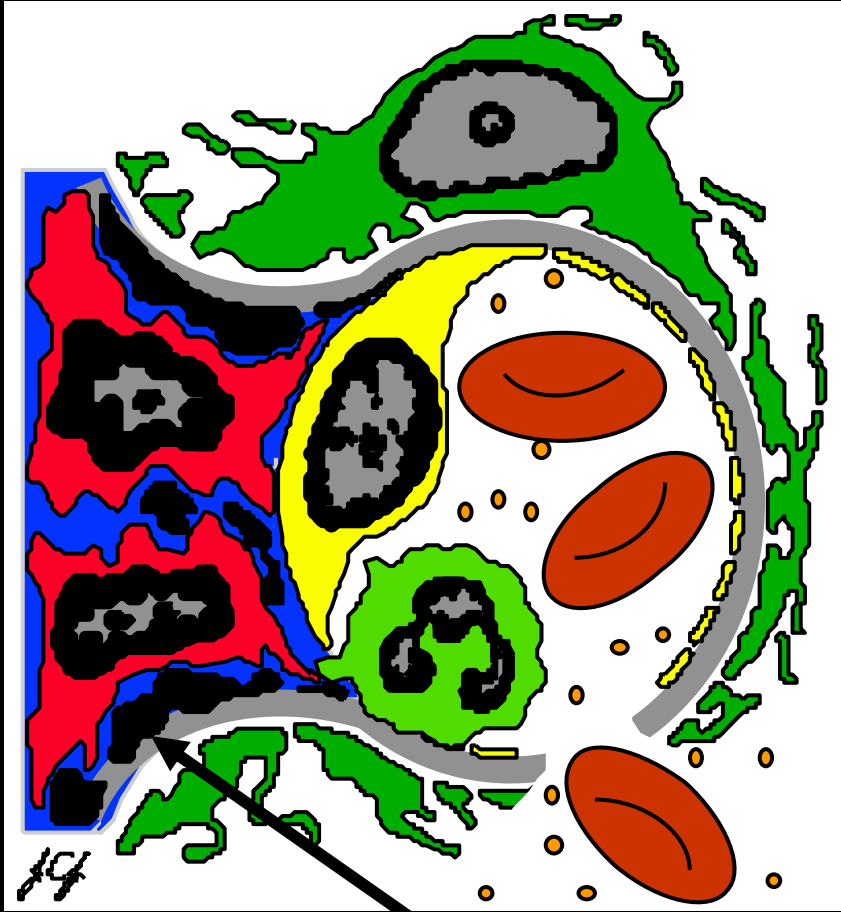
IgA Νεφροπάθεια-Ορισμός

Χαρακτηρίζεται από επικράτηση ή συνεπικράτηση των IgA εναποθέσεων στο μεσάγγειο

Μπορεί να είναι πρωτοπαθής (ιδιοπαθής) ή να εμφανιστεί στα πλαίσια άλλων νοσημάτων (ηπατοπάθειες, αγκυλοποιητική σπονδυλίτιδα, ψωρίαση, HIV λοίμωξη κλπ)

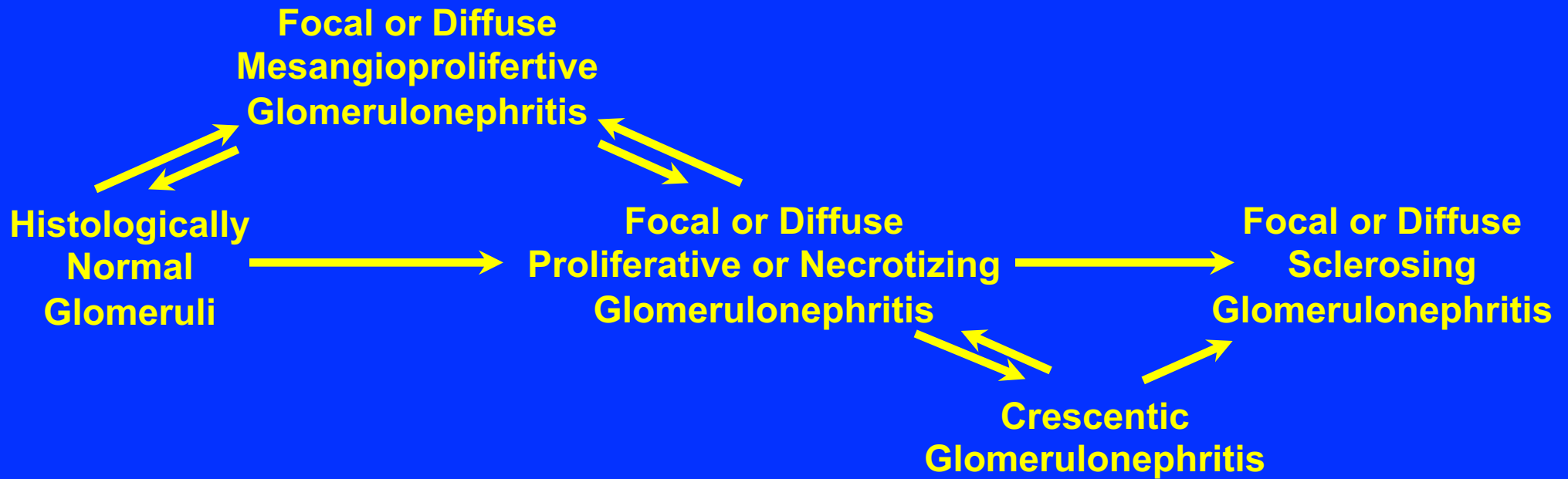


IgA Nephropathy



Mesangial immune complex deposits

LIGHT MICROSCOPIC MORPHOLOGY



IgA Nephropathy

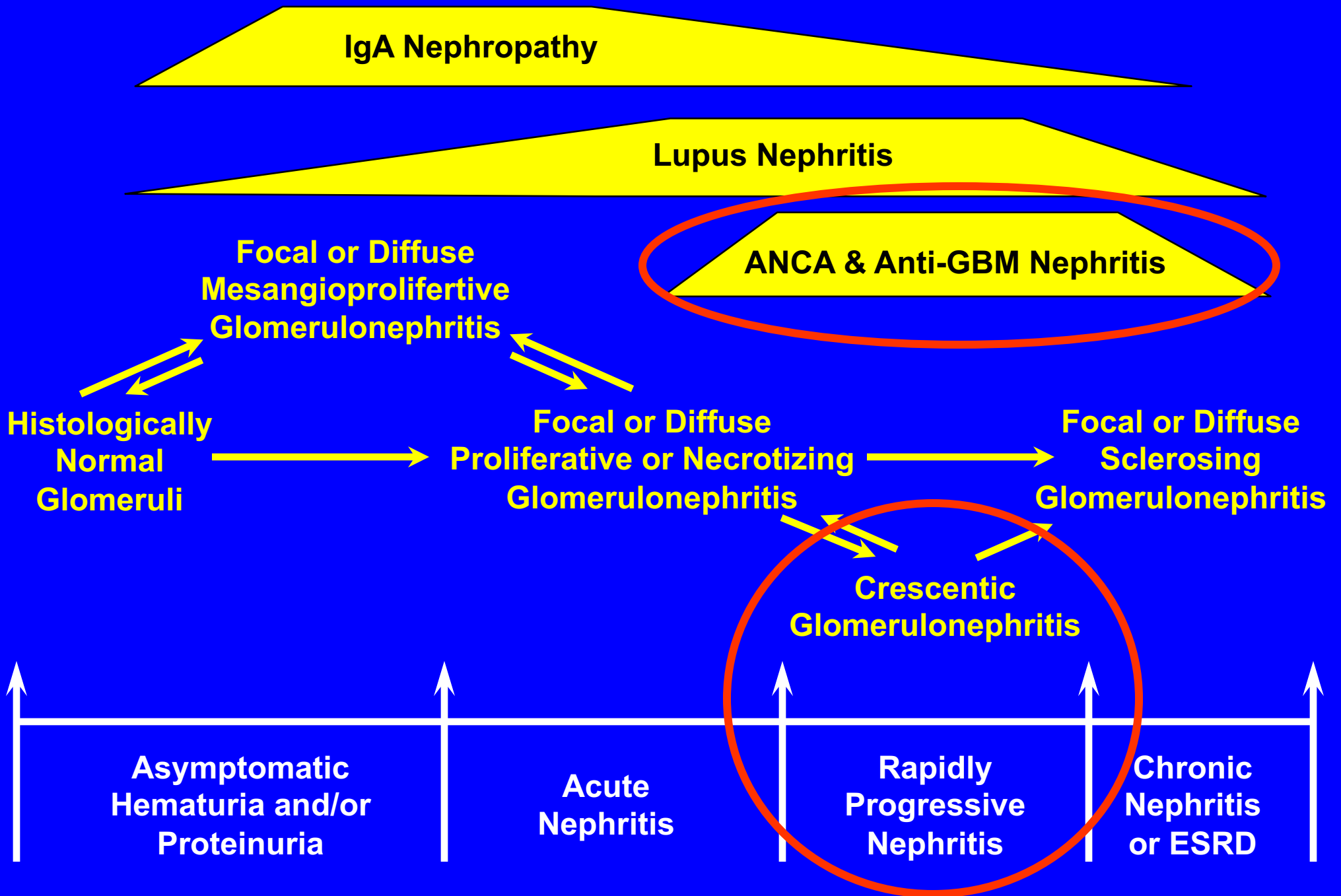
Asymptomatic
Hematuria and/or
Proteinuria

Acute
Nephritis

Rapidly
Progressive
Nephritis

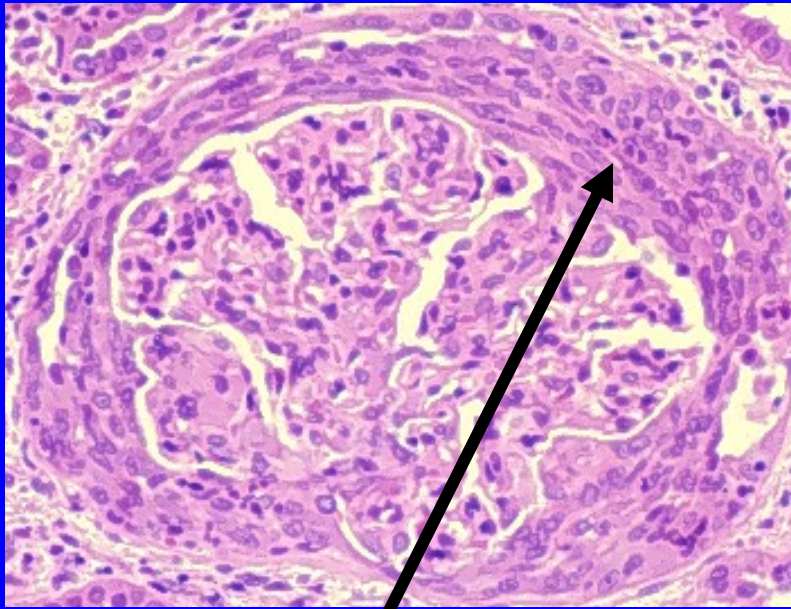
Chronic
Nephritis
or ESRD

CLINICAL MANIFESTATIONS

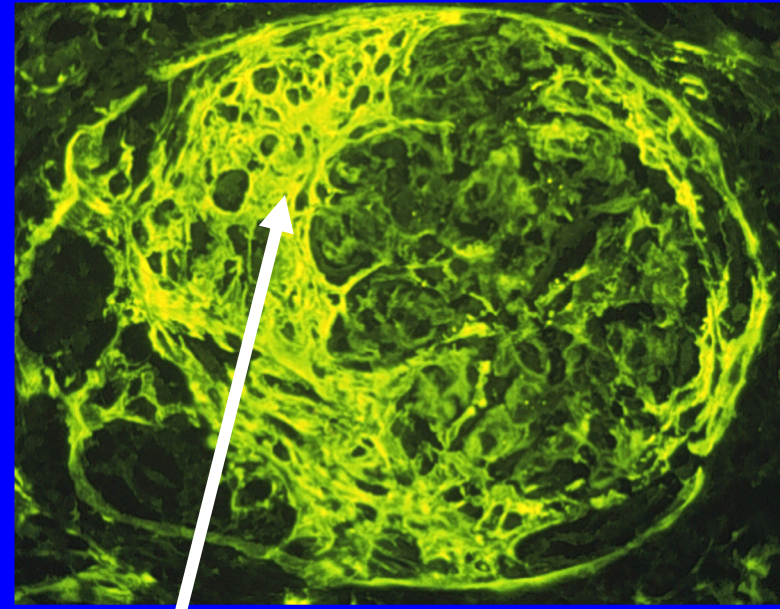


Μηνοειδική Σπειραματονεφρίτιδα

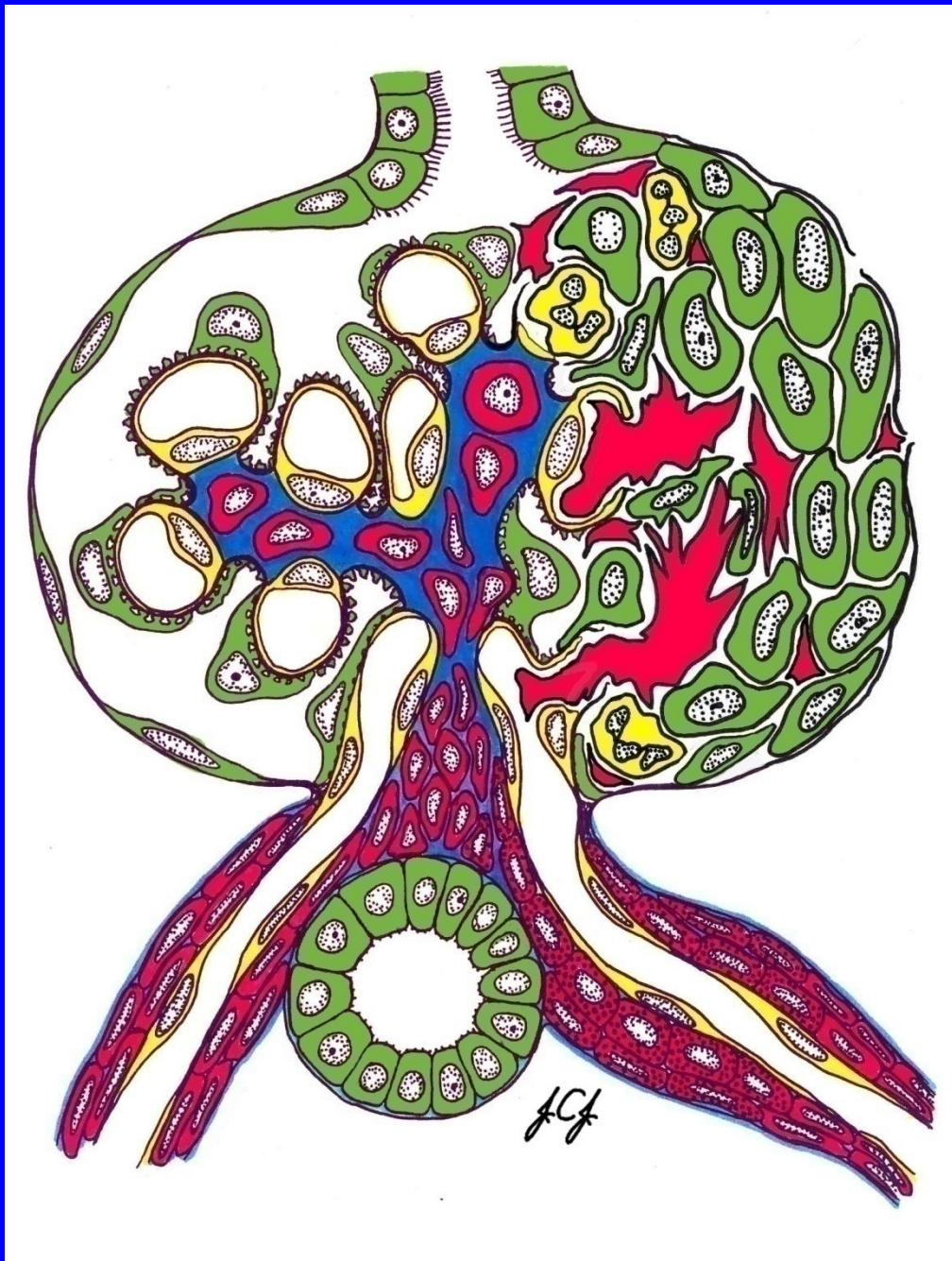
Glomerular crescent formation is an etiologically nonspecific response to glomerular capillary rupture, and is usually caused by severe acute inflammatory injury.



crescent



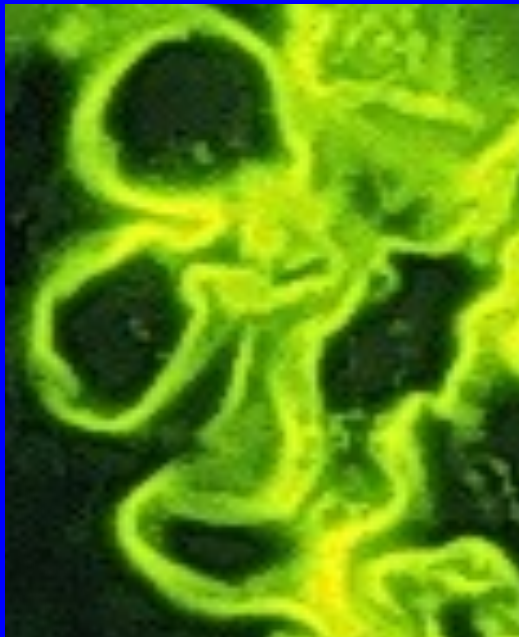
fibrin in crescent



Μηνοειδής Σχηματισμός

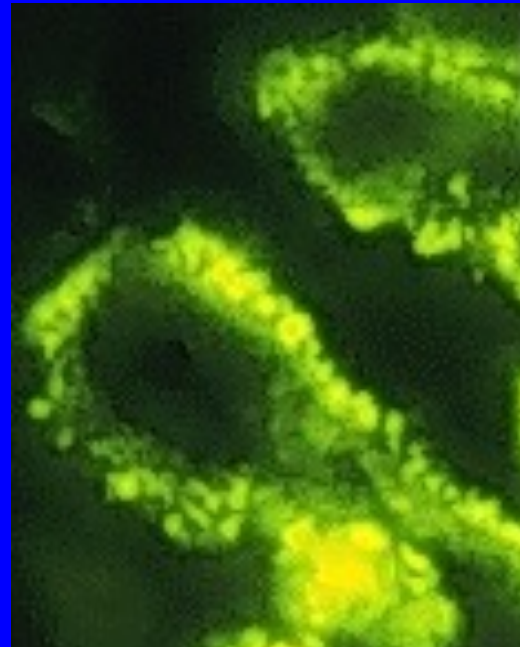
ANTIBODY MEDIATED GLOMERULONEPHRITIS

Circulating **anti-GBM** antibodies with **linear** glomerular IF staining



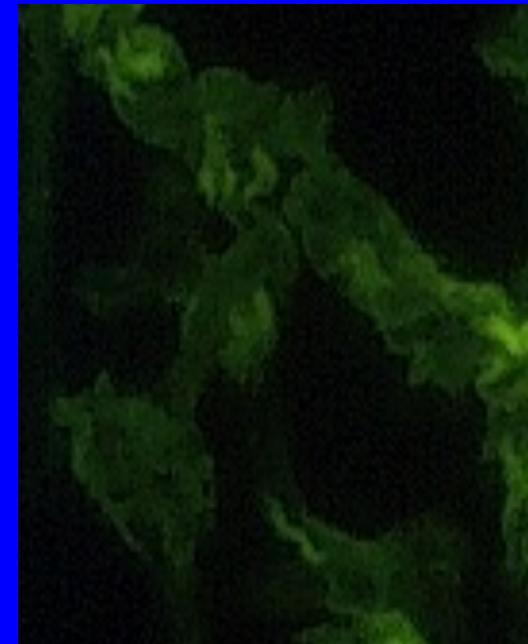
Anti-GBM glomerulonephritis

Glomerular **immune complex** localization with **granular** IF staining



Immune complex glomerulonephritis

Little or no glomerular IF immunoglobulin staining



Idiopathic (pauci-immune) glomerulonephritis

Συχνότητα μηνοειδών σχηματισμών ανά ιστοπαθολογική κατηγορία

	Patients with any crescents	Patients with >50% crescents	Average % of crescents
Anti-GBM Glomerulonephritis	97.1 %	84.8%	77%
Pauci-immune Glomerulonephritis	89.5%	50.3%	49%
Immune-complex Glomerulonephritis (SLE)	56.5%	12.9%	31%

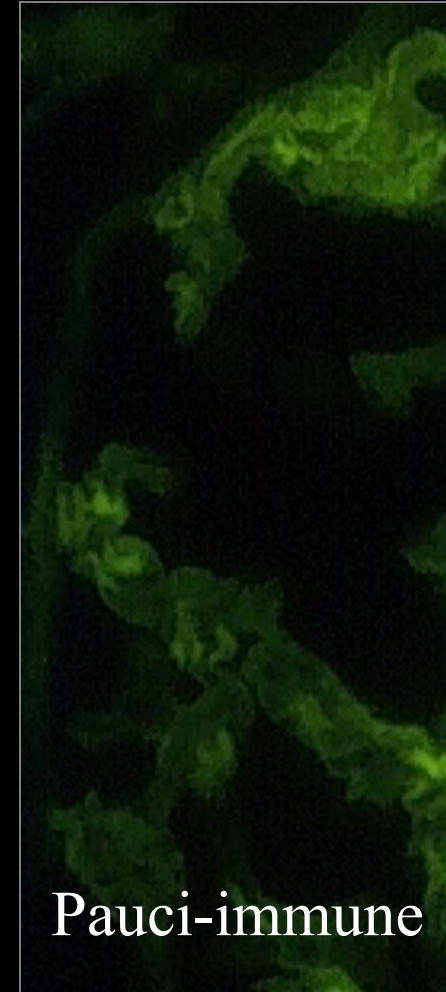
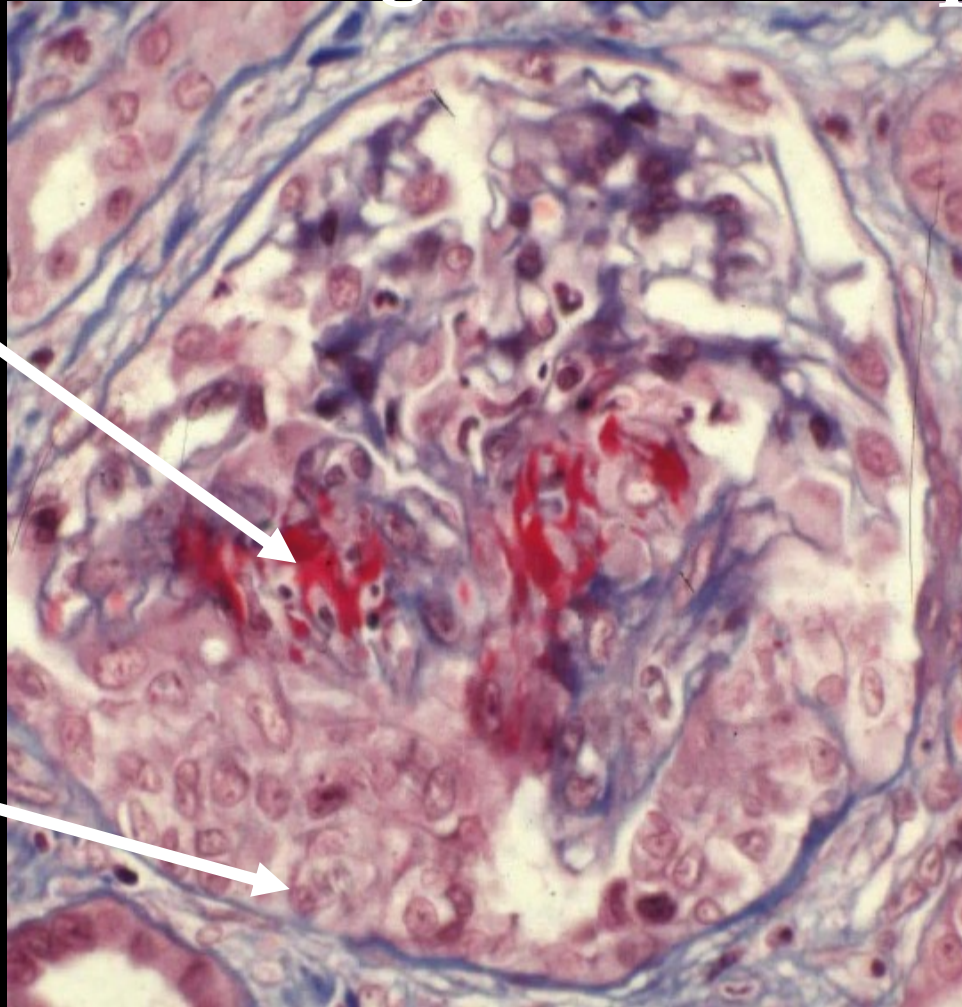
Κλινικά χαρακτηριστικά της μηνοειδικής ΣΝ

	Age (years)	Serum creatinine mg/dl	24hour proteinuria g/24h
Anti-GBM Glomerulonephritis N=92	52±21 (14-84) N=92	9.7±7.2 (0.8-50) N=86	1.67±3.35 N=68
Pauci-immune Glomerulonephritis N= 377	56±20 (2-92) N= 377	6.55±4 (0.8-22.1) N=338	1.94±2.95 N=331
Immune-complex Glomerulonephritis N=154	33±17 (4-77) N=154	4.9±3.8 (0.8-21.2) N=145	4.39±4.77 (0.3-22.1) N=136

ANCA glomerulonephritis

Necrosis

Crescent



>85% of the patients are (+) ANCA

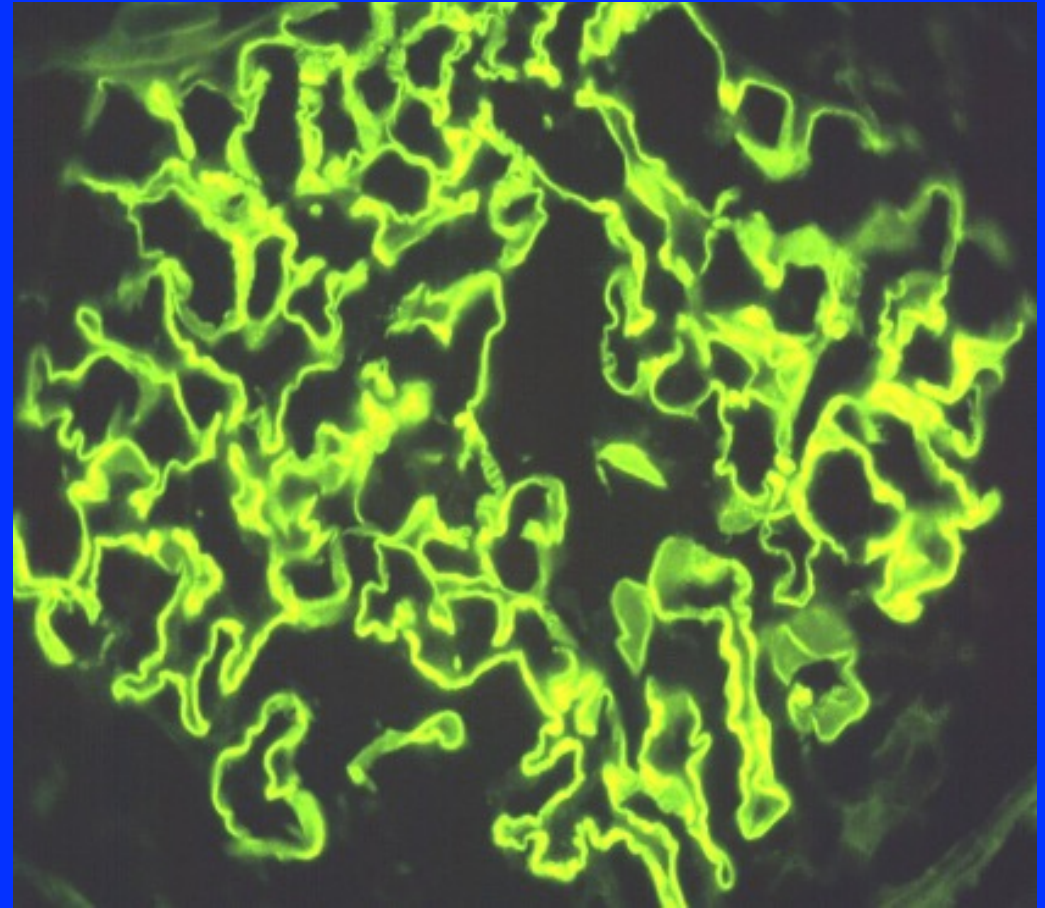
~75% of the patients have systemic vasculitis

GLOMERULONEPHRITIS

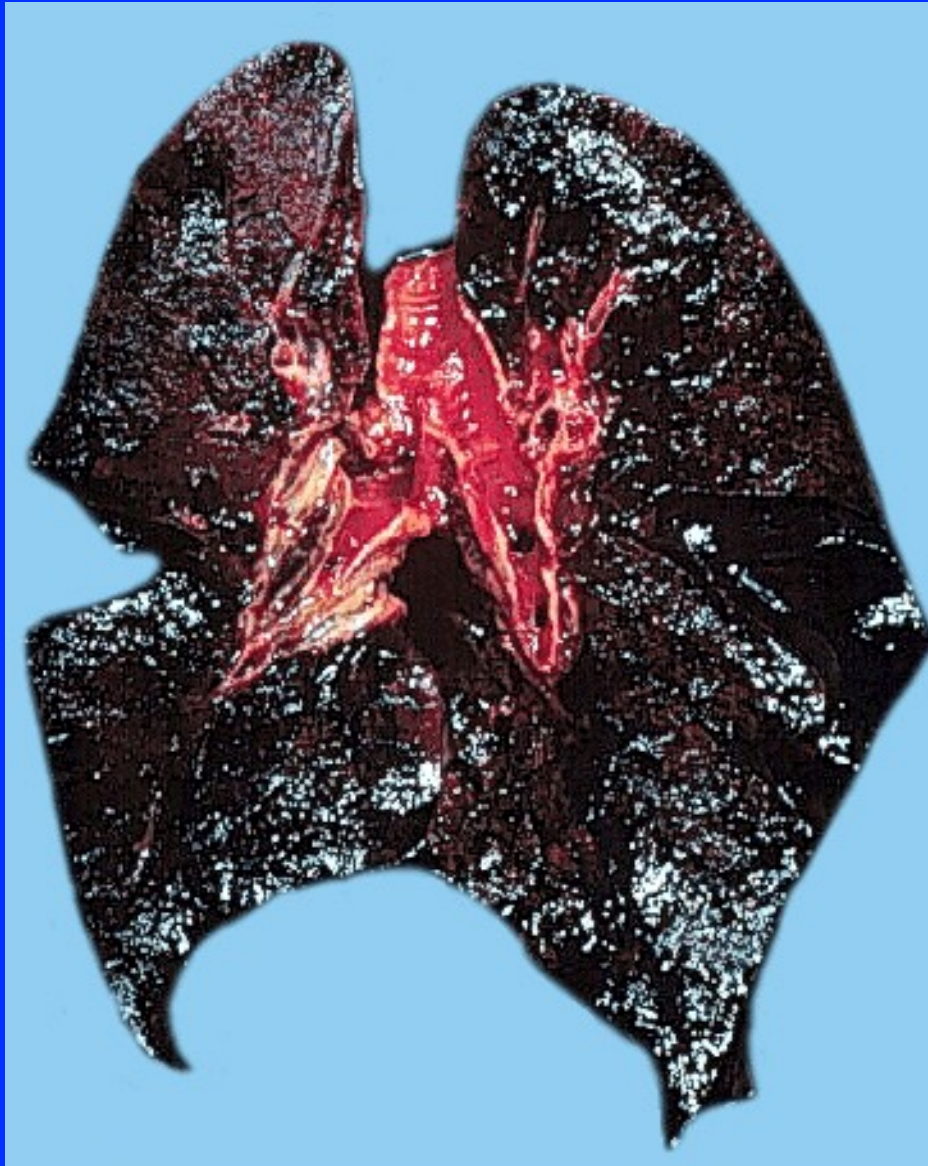Linear GBM IF
staining
usually with
circulating
anti-GBM antibodies

with lung hemorrhage without lung hemorrhage

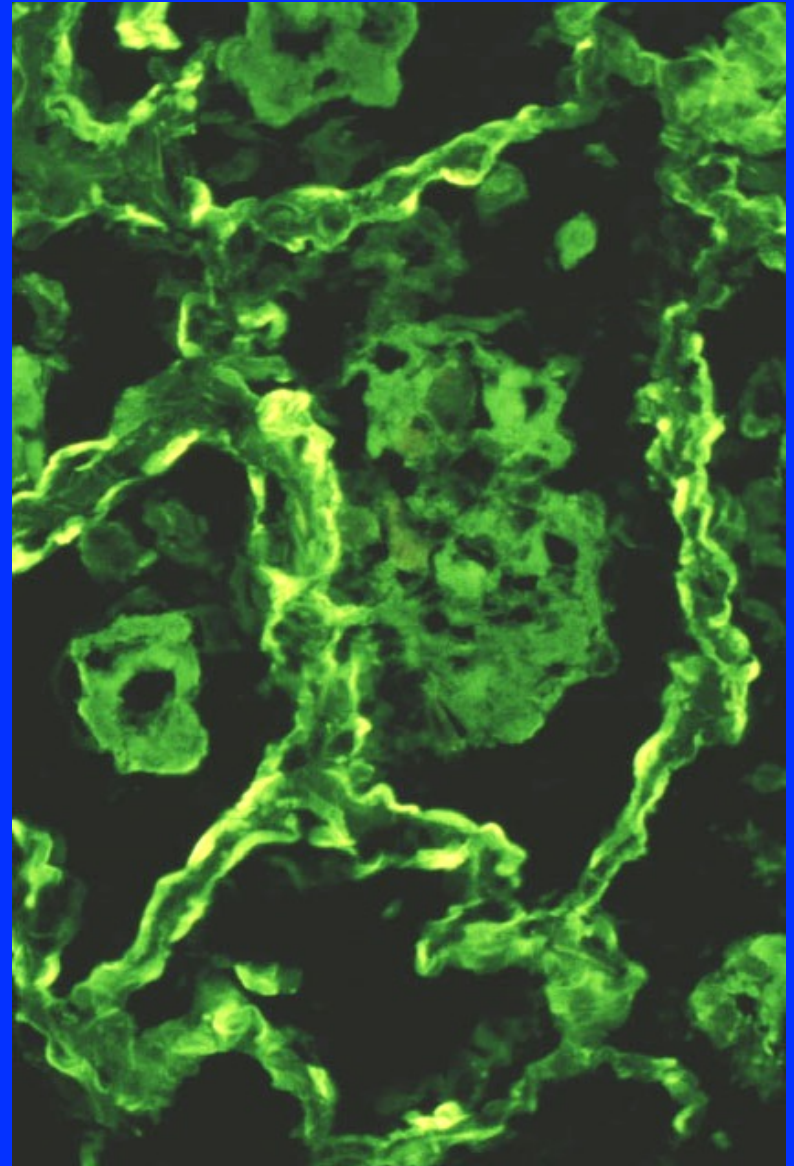
Goodpasture's Syndrome **Anti-GBM GN**



Anti-GBM lung disease



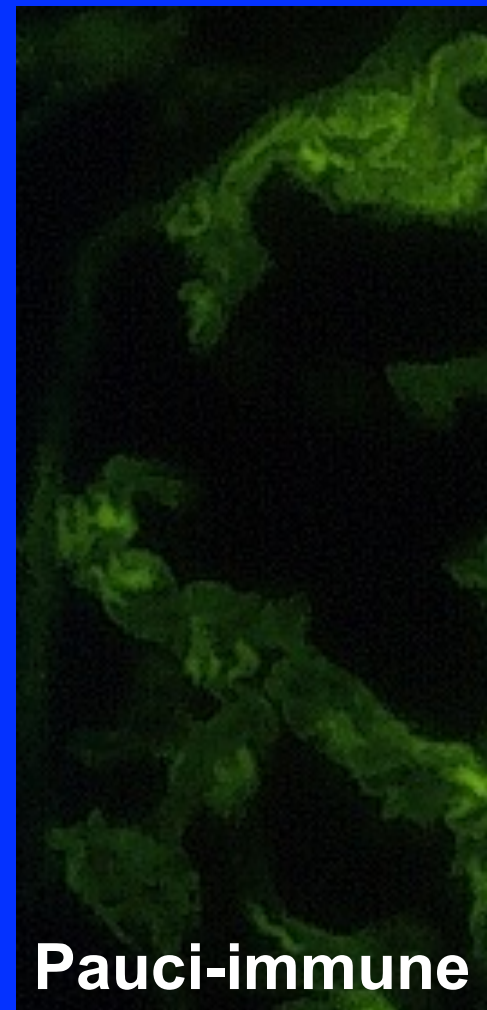
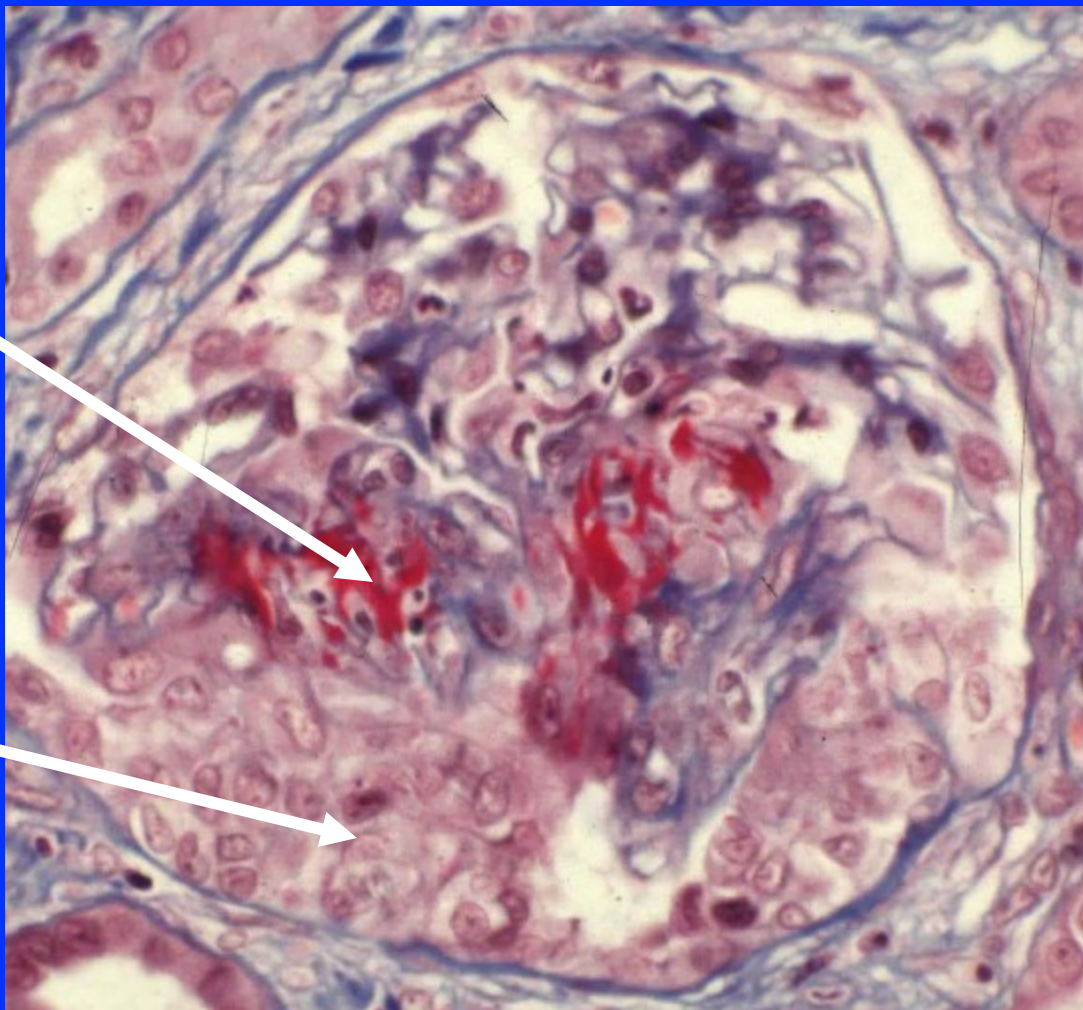
Staining with Anti-IgG



Pauci-immune/ANCA Glomerulonephritis

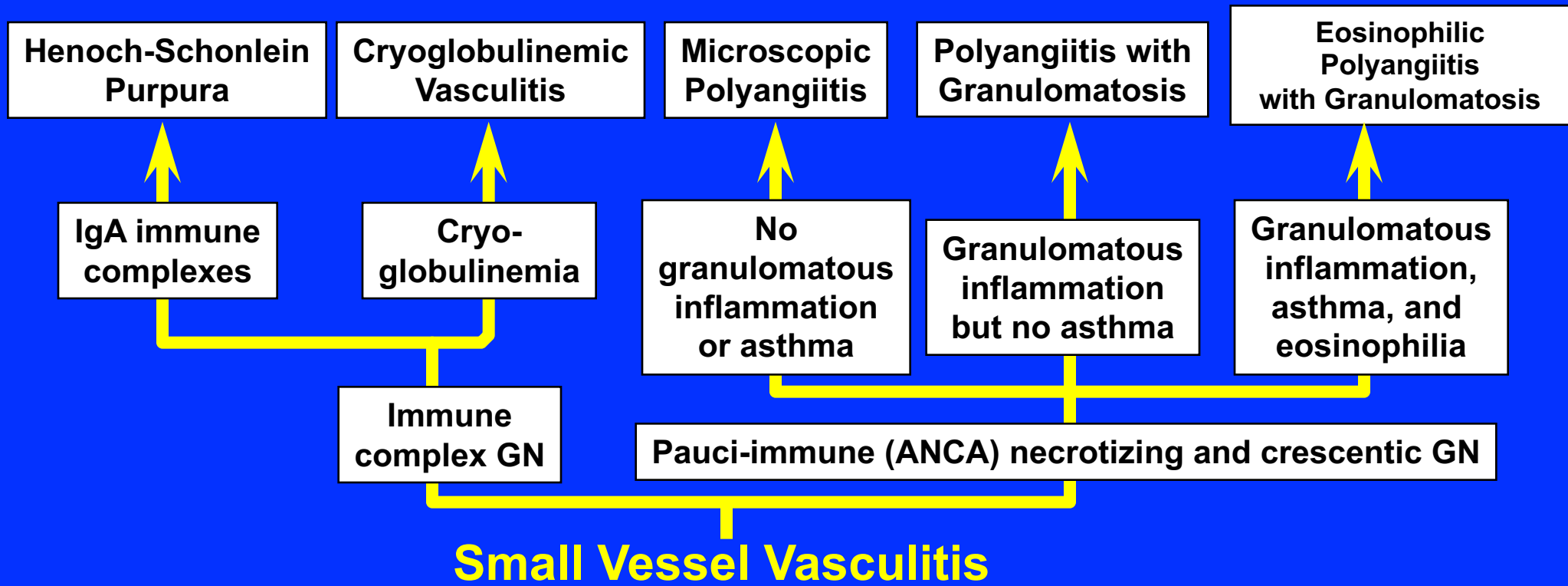
Necrosis

Crescent

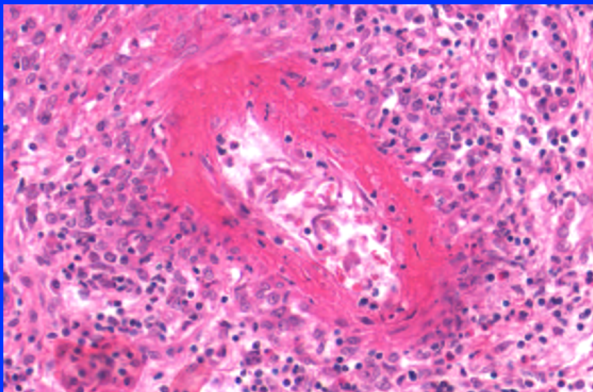


Pauci-immune

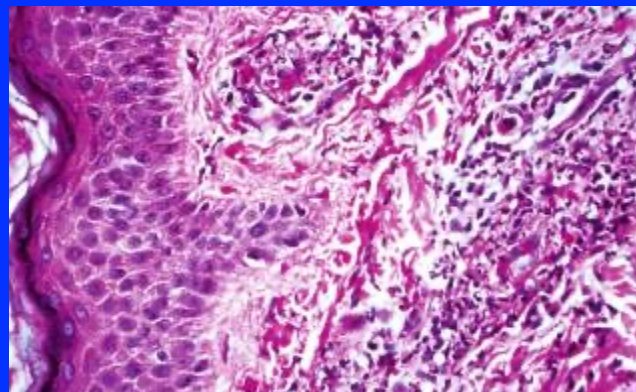
* Of patients with pauci-immune crescentic glomerulonephritis, ~80% have circulating antineutrophil cytoplasmic autoantibodies (ANCA) and ~75% have systemic small vessel vasculitis



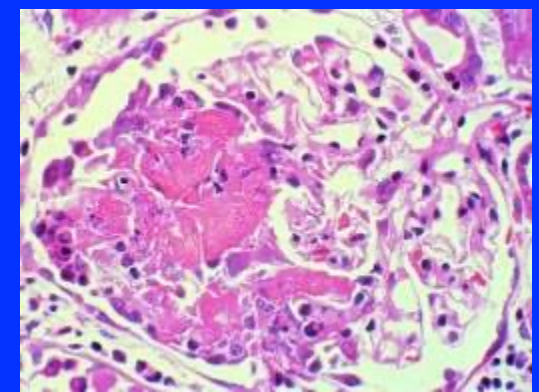
arteritis



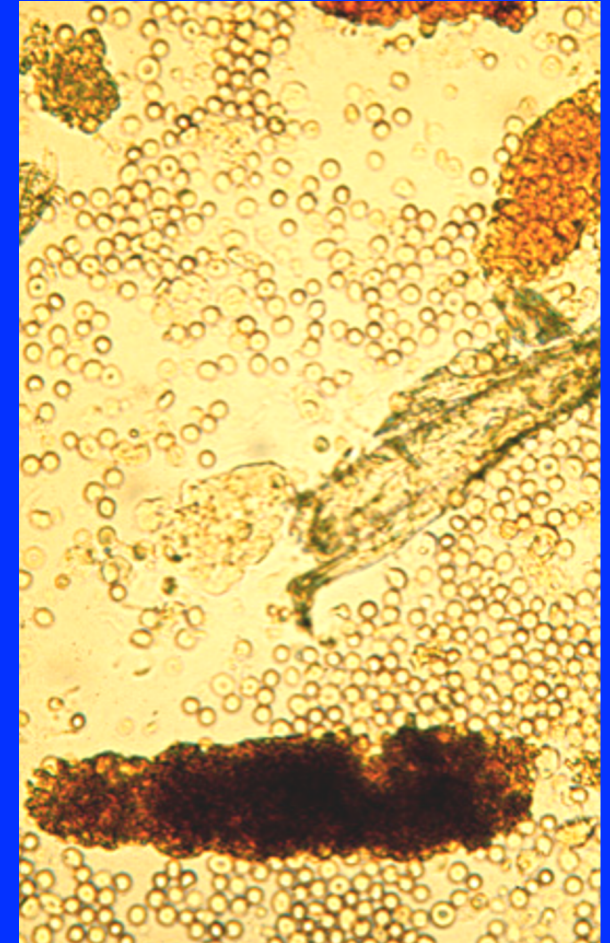
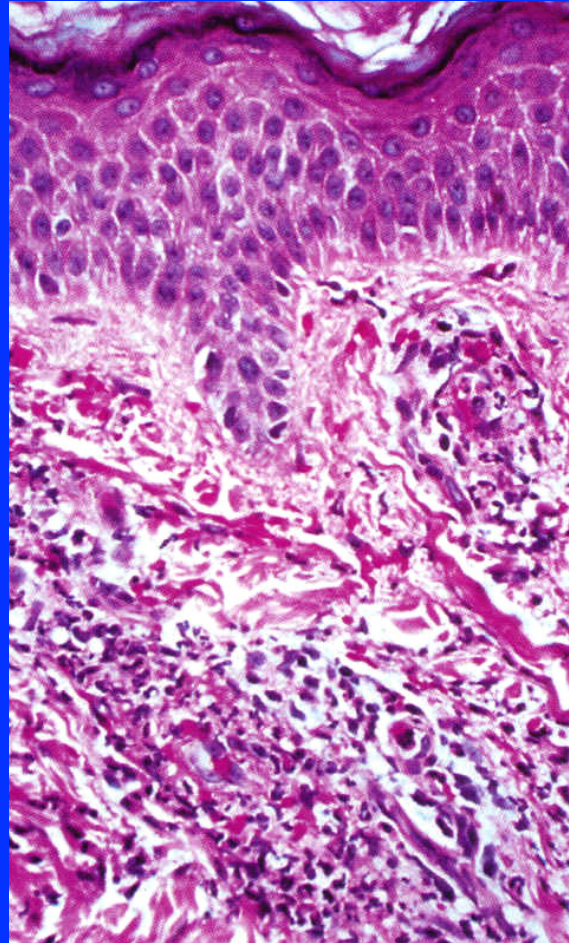
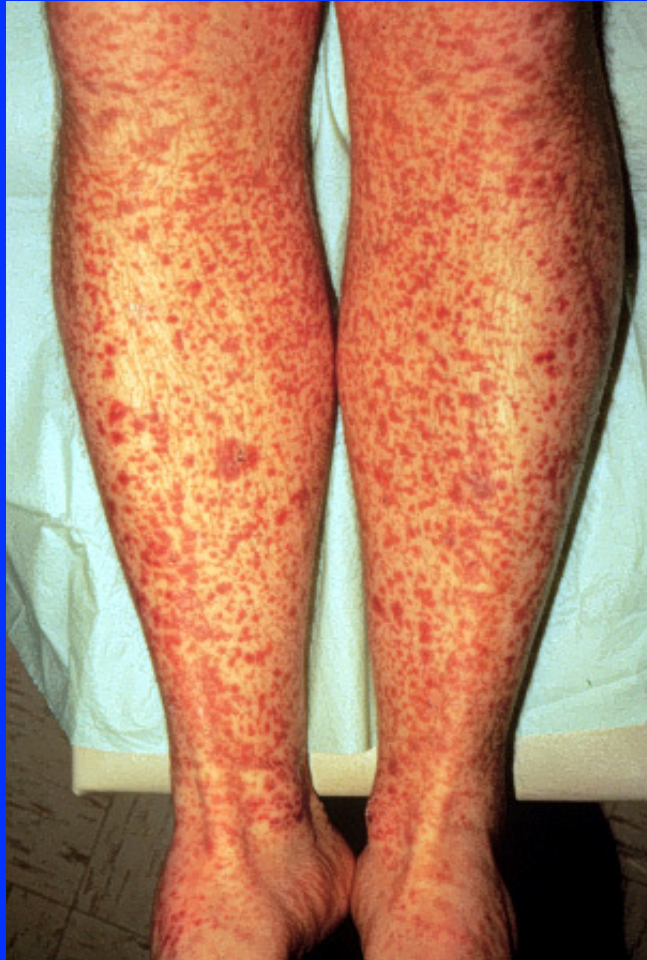dermal venulitis



glomerulonephritis



Purpura and nephritis can be the presenting manifestations of a small vessel vasculitis



E.g., ANCA Vasculitis, HS Purpura, Cryoglobulinemia

GLOMERULONEPHRITIS
(usually with necrosis and crescents)

Paucity of glomerular IF staining
for immunoglobulin
(usually with circulating **ANCA**)

no
systemic
vasculitis

Pauci-immune
GN

GLOMERULONEPHRITIS (usually with necrosis and crescents)

Paucity of glomerular IF staining
for immunoglobulin
(usually with circulating **ANCA**)

no
systemic
vasculitis

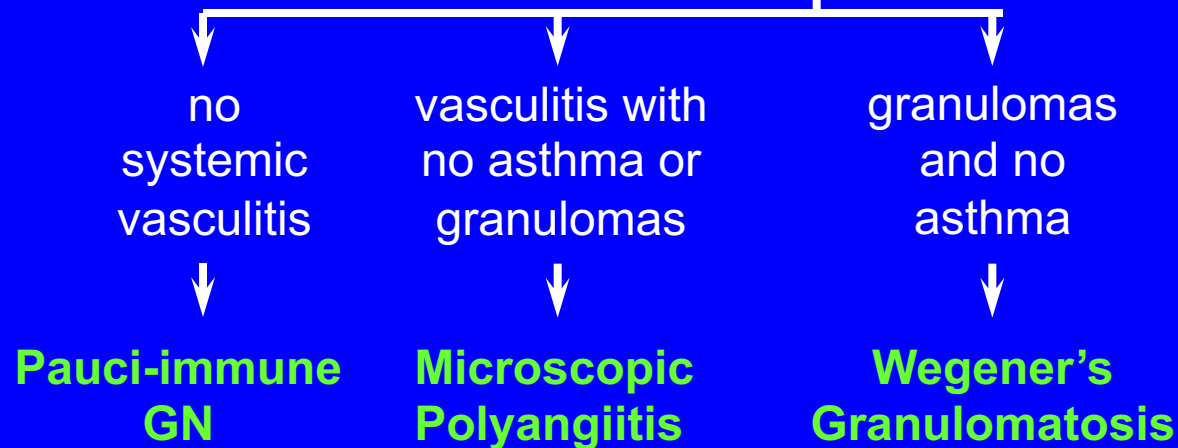
**Pauci-immune
GN**

vasculitis with
no asthma or
granulomas

**Microscopic
Polyangiitis**

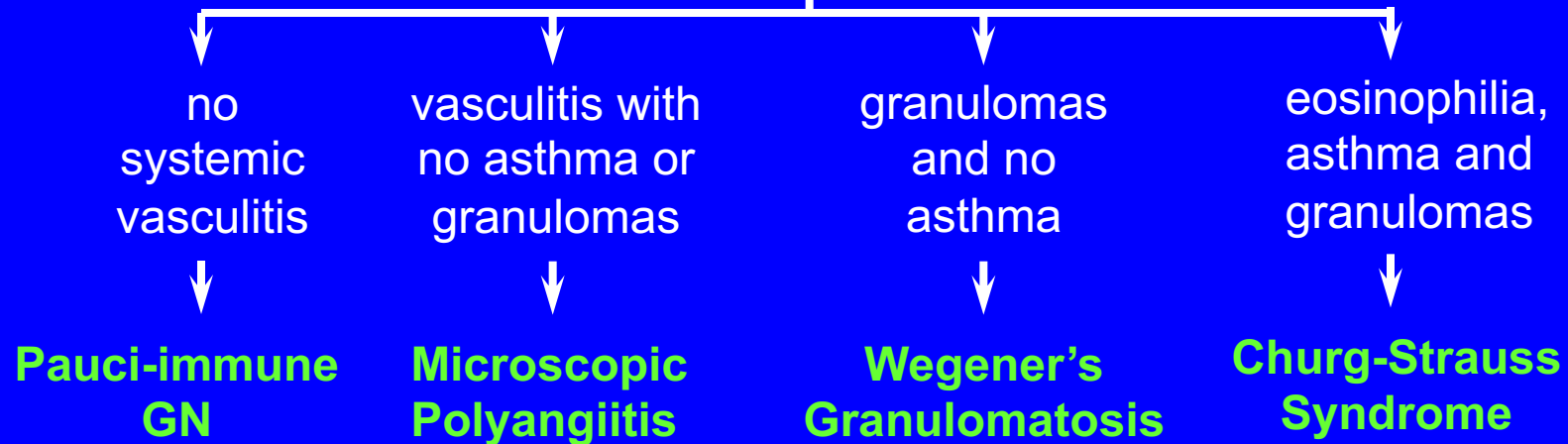
GLOMERULONEPHRITIS (usually with necrosis and crescents)

Paucity of glomerular IF staining
for immunoglobulin
(usually with circulating **ANCA**)

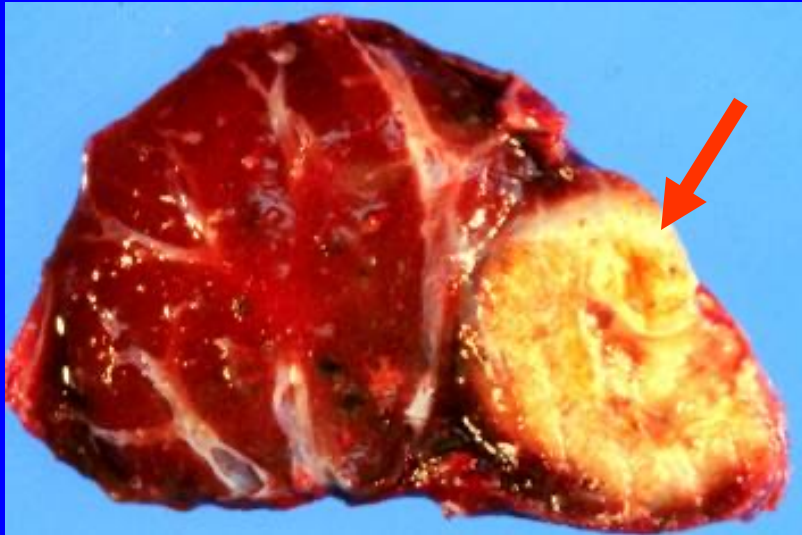


GLOMERULONEPHRITIS (usually with necrosis and crescents)

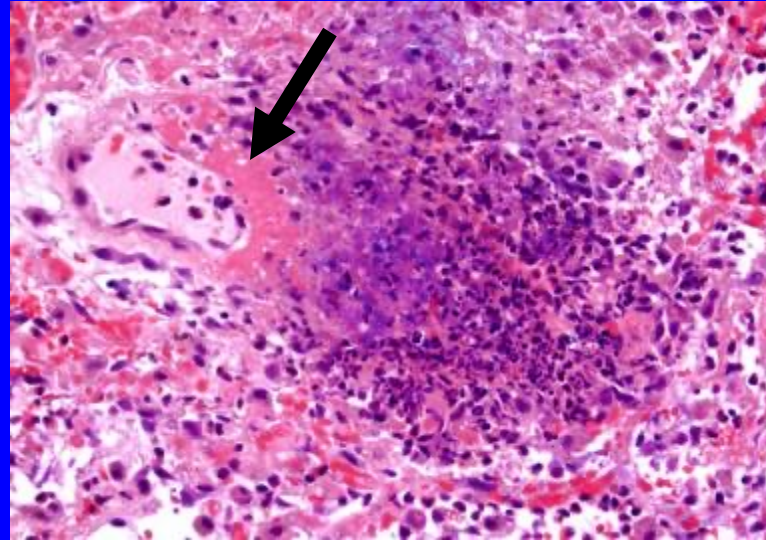
Paucity of glomerular IF staining
for immunoglobulin
(usually with circulating **ANCA**)



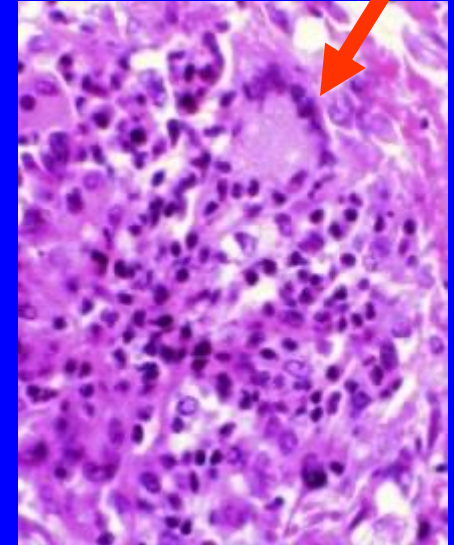
Granulomatosis with polyangiitis



Granulomatous inflammation in a wedge resection of lung tissue

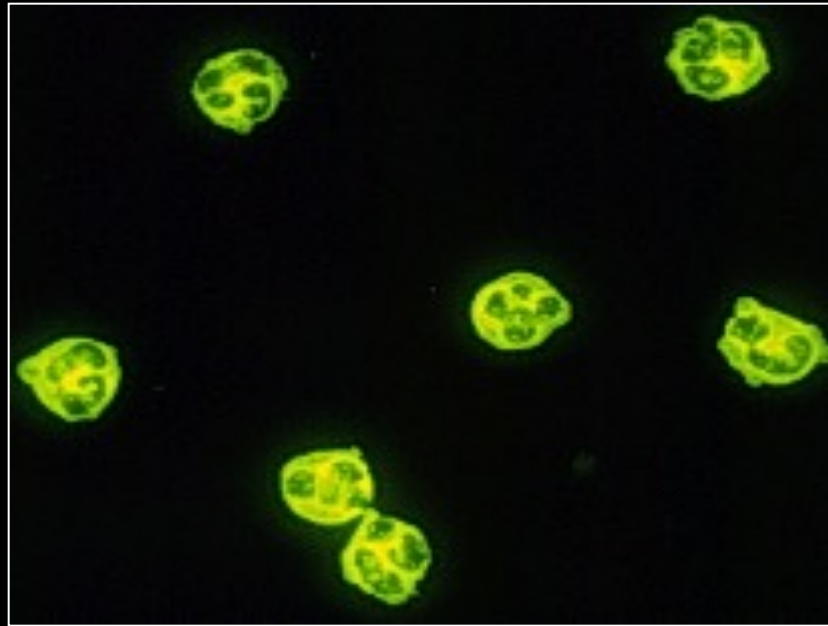


Granulomatous inflammation with necrotizing vasculitis in lung tissue



Granulomatous inflammation with multinucleated giant cell and neutrophils

Antineutrophil cytoplasmic autoantibodies-ANCA

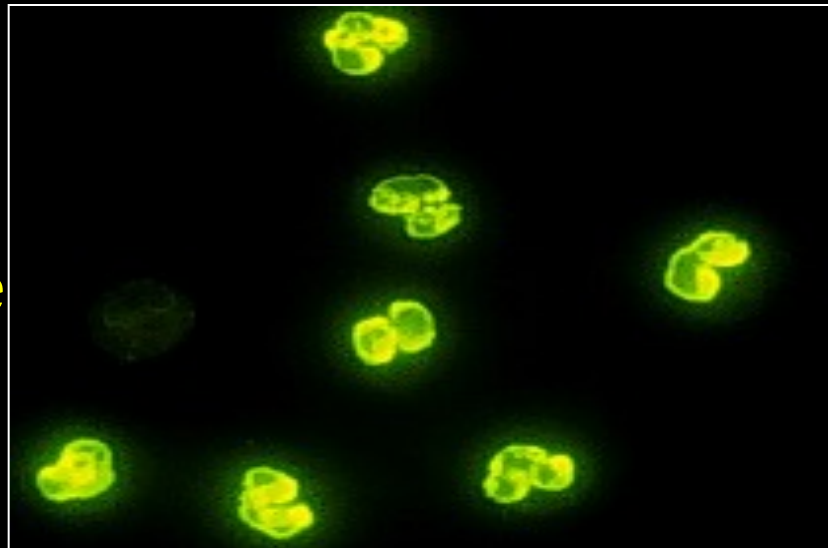


Cytoplasmic
C-ANCA

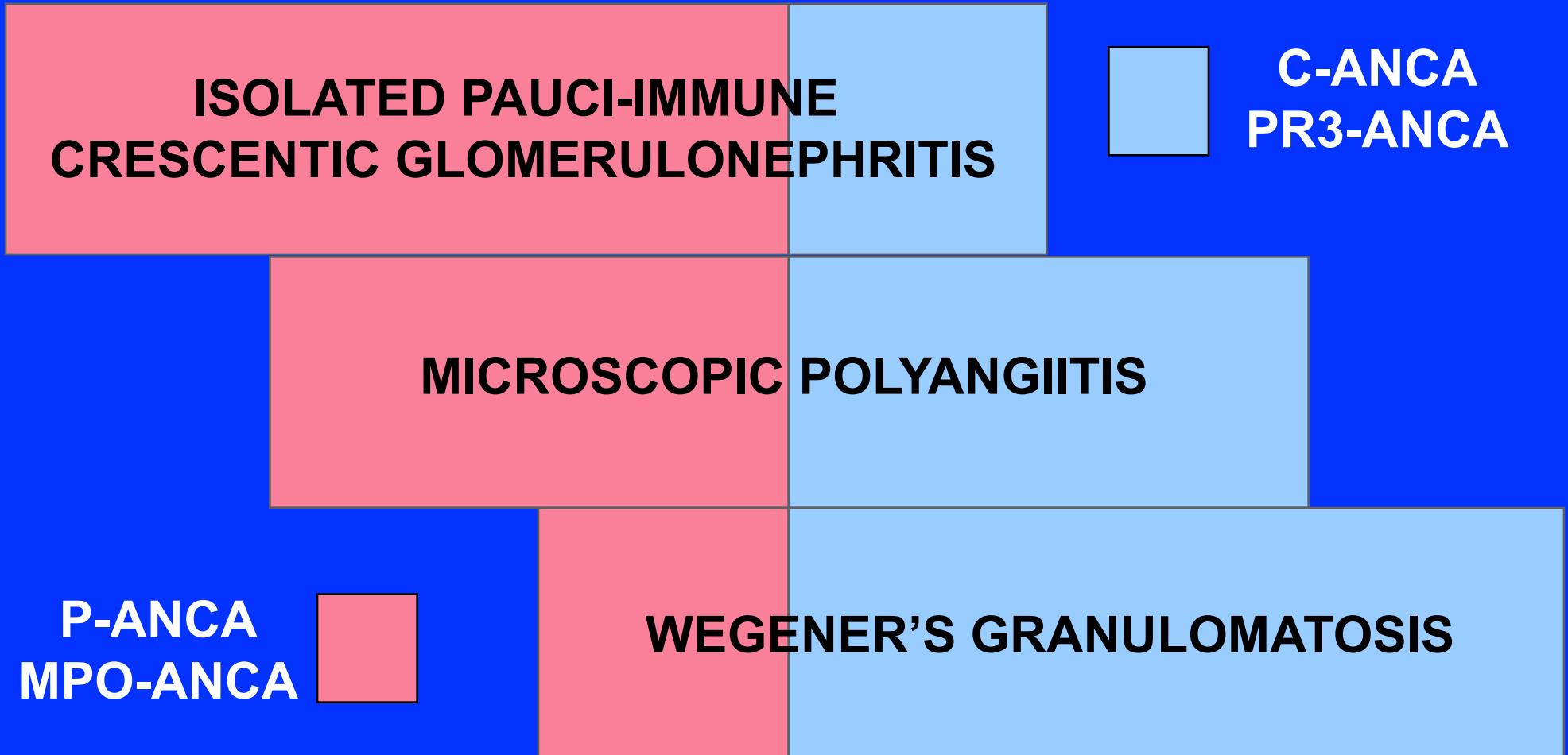
**Proteinase 3
(PR3-ANCA)**

Perinuclear
P-ANCA

**Myeloperoxidase
(MPO-ANCA)**



Relative Frequency of P-ANCA/MPO-ANCA versus C-ANCA/PR3-ANCA in Isolated Pauci-immune Crescentic Glomerulonephritis, Microscopic Polyangiitis, and Wegener's Granulomatosis



Ευχαριστώ!