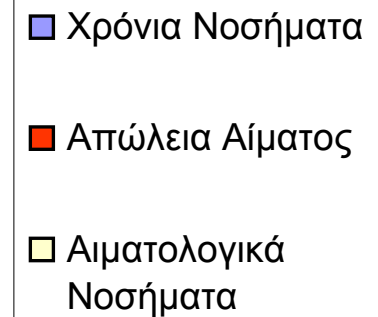
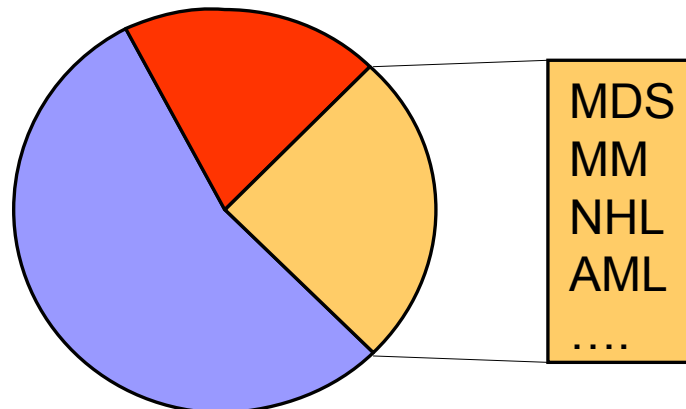
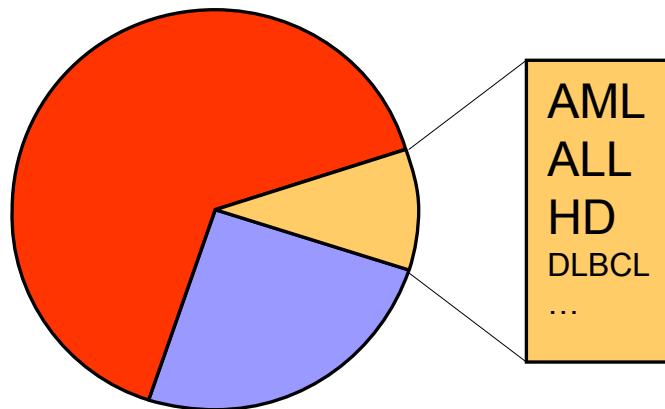


ΔΙΕΡΕΥΝΗΣΗ ΑΝΑΙΜΙΑΣ

ΔΙΕΡΕΥΝΗΣΗ ΑΝΑΙΜΙΑΣ

- Αναιμία=Κατάσταση με $Hb < \Phi T$
- Σχεδόν όλα τα νοσήματα, αν χρονίζουν, προκαλούν αναιμία
- Σχεδόν όλα τα αιματολογικά νοσήματα συνοδεύονται με αναιμία



ΔΙΕΡΕΥΝΗΣΗ ΑΝΑΙΜΙΑΣ

Αίτια

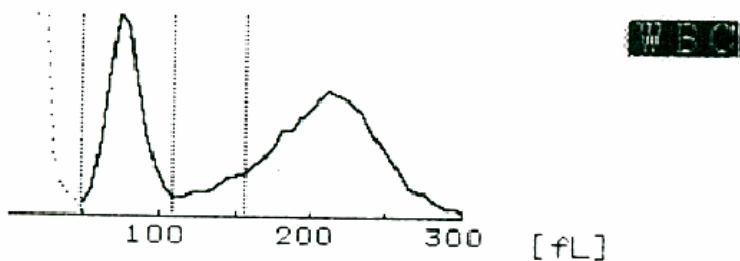
- Απώλειες ή αυξημένη καταστροφή
 - ✓ Αιμορραγία
 - ✓ Αιμόλυση
- Διαταραχές παραγωγής
 - ✓ Προσβολή πολυδύναμου αιμοποιητικού κυττάρου
 - ✓ Συσχετιζόμενες με την ερυθροποιητίνη
 - ✓ Συσχετιζόμενες με ανωμαλίες ωρίμανσης

ΔΙΕΡΕΥΝΗΣΗ ΑΝΑΙΜΙΑΣ

ΑΙΟΛΟΓΗΣΗ ΓΕΝΙΚΗΣ ΑΙΜΑΤΟΣ

No. 2041
Date 18/ 2/02 13:06
Mode Whole Blood

WBC	6.5	$\times 10^3 / \mu\text{L}$
RBC	5.01	$\times 10^6 / \mu\text{L}$
HGB	15.4	g/dL
HCT	47.1	%
MCV	94.0	fL
MCH	30.7	Pg
MCHC	32.7	g/dL
PLT	275	$\times 10^3 / \mu\text{L}$



ΔΙΕΡΕΥΝΗΣΗ ΑΝΑΙΜΙΑΣ

Συμπτωματολογία

- Ωχρότητα, κόπωση, δύσπνοια
- Ταχυκαρδία
- Κεφαλαλγία

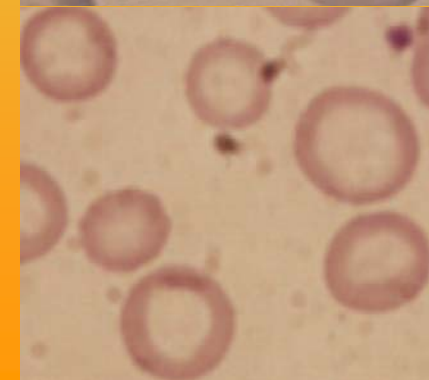
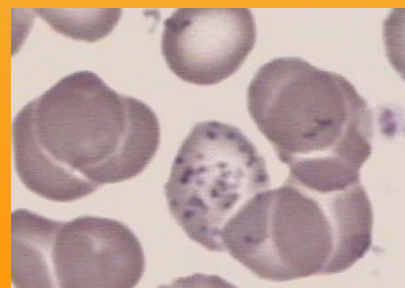
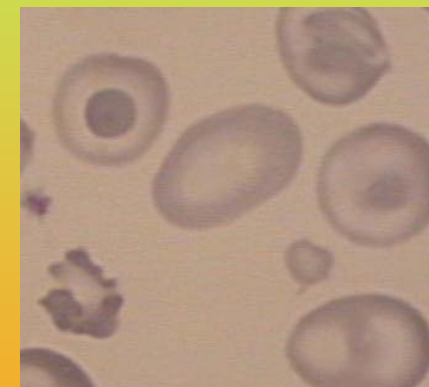
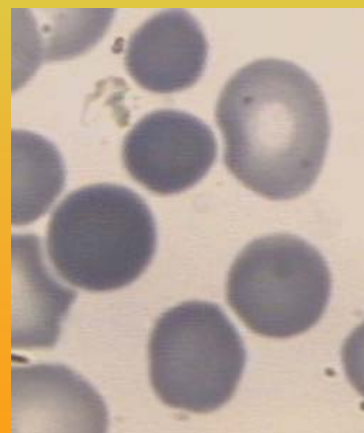
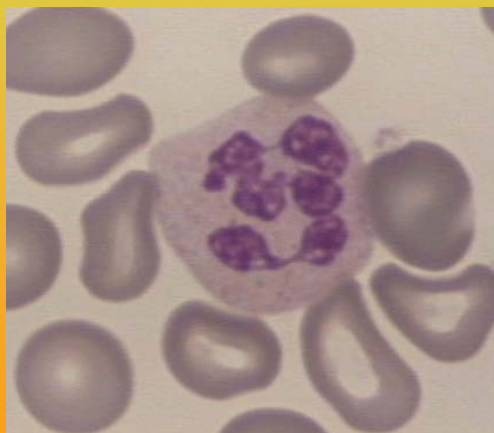
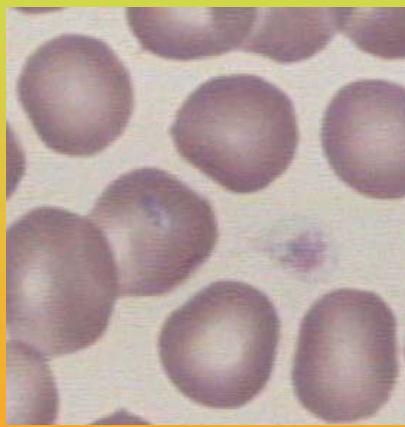
Εξαρτάται από

- ✓ Τη σοβαρότητα της αναιμίας
- ✓ Τον χρόνο εγκατάστασης της
- ✓ Την ηλικία και την καρδιοαγγειακή κατάσταση του ασθενούς

ΔΙΕΡΕΥΝΗΣΗ ΑΝΑΙΜΙΑΣ

Διαφορική Διάγνωση

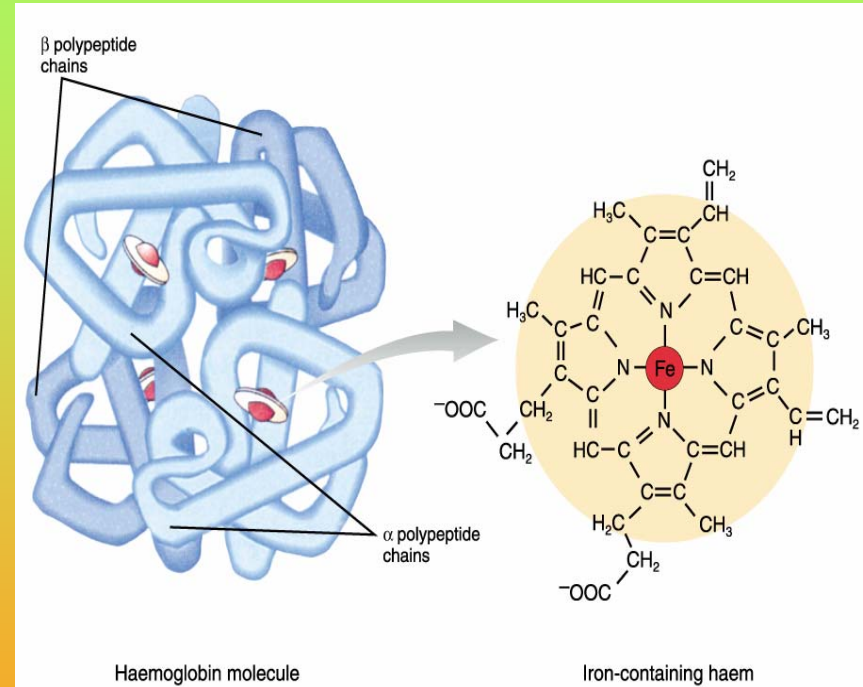
- Βασίζεται στο ιστορικό-συμπτωματολογία-κλινικά ευρήματα, στη μορφολογία των ερυθρών, στο μέγεθος τους, στους ερυθροκυτταρικούς δείκτες, ΔΕΚ...κ'άλλα εργαστηριακά ευρήματα



ΔΙΕΡΕΥΝΗΣΗ ΑΝΑΙΜΙΑΣ

Αιμοσφαιρίνη (Hb)

- ✓ Χρωμοπρωτεΐνη
- ✓ Αποτελείται από αίμη + σφαιρίνη
- ✓ Κυριότερη ιδιότητα:
σύνδεσή με O_2 + μεταφορά O_2
- ✓ Μετράται σε g/dl



Φυσιολογικές Τιμές

Άνδρες: 15.5 ± 2 g/dl Γυναίκες: $13,5 \pm 2$ g/dl

Φυσιολογικές Αιμοσφαιρίνες

Hb εμβρύου

Gower-1 $\zeta_2\varepsilon_2$

Gower-2 $\alpha_2\varepsilon_2$

Portland-1 $\zeta_2\gamma_2$

Εμβρυϊκή Hb (HbF) $\alpha_2\gamma_2$

Hb ενηλίκου

HbA $\alpha_2\beta_2$

HbA2 $\alpha_2\delta_2$

HbF $\alpha_2\gamma_2$

ΔΙΕΡΕΥΝΗΣΗ ΑΝΑΙΜΙΑΣ

Αιματοκρίτης (Hct)

- Εκφράζει την εκατοστιαία αναλογία του μέσου όγκου των ερυθροκυττάρων ενός δείγματος αίματος επί του αριθμού ερυθρών του δείγματος
- Εκφράζεται ως %

$$\text{Hct}\% = \text{MCV} \times \text{RBC}$$

Φυσιολογικές Τιμές

Άνδρες: $46 \pm 6\%$

Γυναίκες: $42 \pm 6\%$

ΔΙΕΡΕΥΝΗΣΗ ΑΝΑΙΜΙΑΣ

Φυσιολογικές Τιμές Ερυθροκυτταρικών αδεικτών

Ερυθρά Αιμοσφαίρια :

Άνδρες: $4.8-5.8 \times 10^{12}/l$

Γυναίκες: $3.8-5.2 \times 10^{12}/l$

MCV,

Μέσος Όγκος Ερυθροκυττάρων =
 $Hct / \text{Αριθμός Ερυθροκυττάρων}$
85-88fl

MCH,

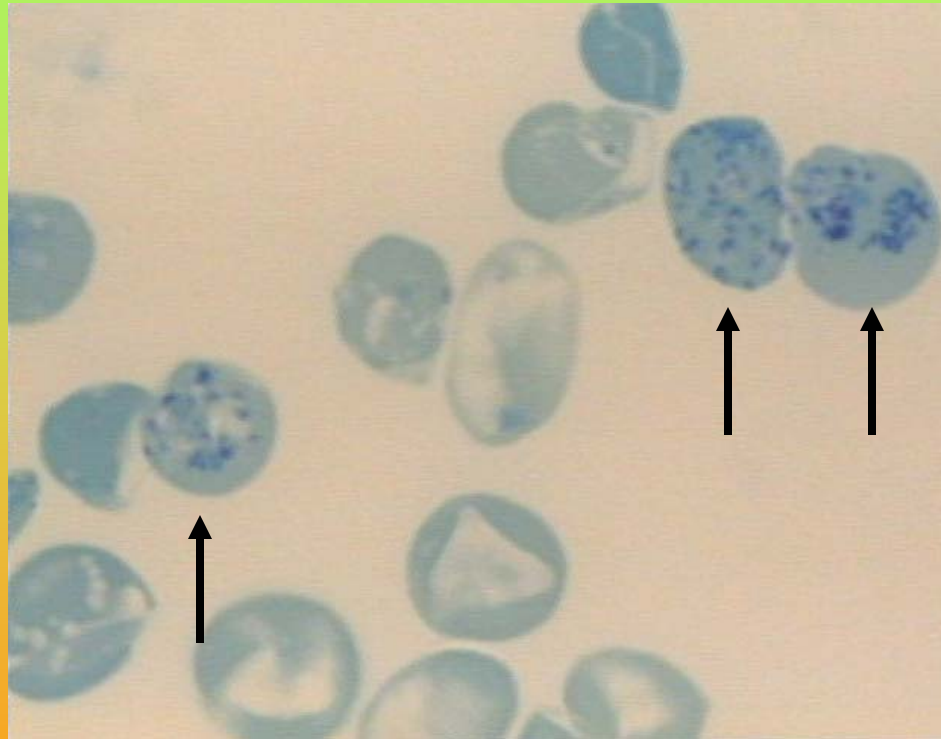
Μέση Περιεκτικότητα Αιμοσφαιρίνης Ανά Ερυθροκύτταρο =
 Hb/RBC
28-32pg

MCHC,

Μέση Συγκέντρωση της Αιμοσφαιρίνης των Ερυθροκυττάρων =
 $Hb/MCV \times RBC$
32-36 g/dl

ΔΙΕΡΕΥΝΗΣΗ ΑΝΑΙΜΙΑΣ

Δικτυοερυθροκύτταρα, ΔΕΚ

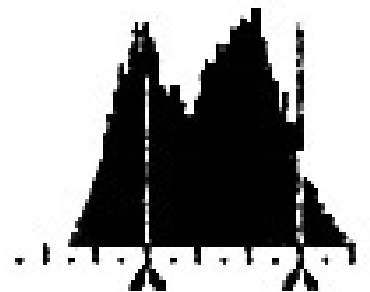
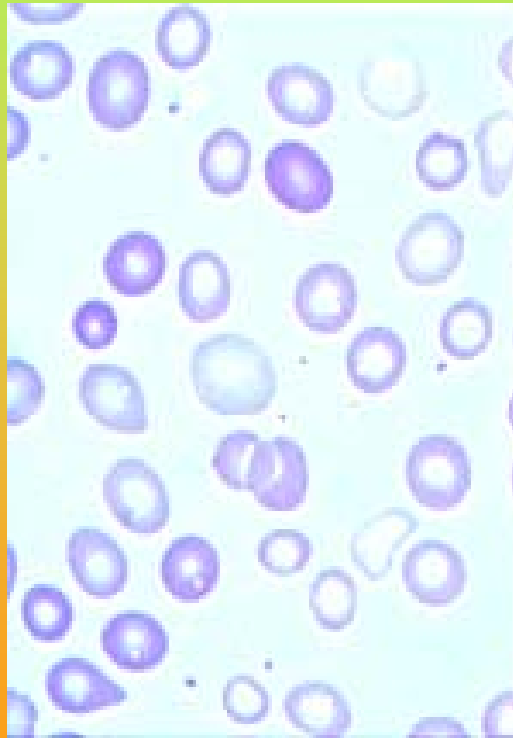


Φυσιολογικές Τιμές

20-80 x 10⁹/l

ΔΙΕΡΕΥΝΗΣΗ ΑΝΑΙΜΙΑΣ

Εύρος κατανομής των ερυθρών: RDW



Όγκος ερυθρών

0 - 200 fl

ΔΙΕΡΕΥΝΗΣΗ ΑΝΑΙΜΙΑΣ

- $\Delta\text{EK}\uparrow + \text{Hb}\downarrow =$ υπάχει αυξημένη παραγωγή + αυξημένη καταστροφή ή απώλεια
- $\Delta\text{EK}\downarrow + \text{Hb}\downarrow =$ Μειωμένη παραγωγή
- $\text{MCV}\downarrow =$ μικροκυττάρωση
- $\text{MCV}\uparrow =$ μακροκυττάρωση
- $\text{MCH}\downarrow =$ χαμηλή συγκέντρωση Hb \Rightarrow Φεπενία, αιμοσφαιρινοπάθειες

ΔΙΕΡΕΥΝΗΣΗ ΑΝΑΙΜΙΑΣ

MCV & RDW

	RDW 11.5-14.5	RDW > 14.5, > 16.5
MCV 80-95 fl	Αναιμία χρόνιας νόσου Σφαιροκυττάρωση Οξεία αιμορραγία Κίρρωση Ουραιμία	Δρεπανοκυτταρική αναιμία Μυελοϊνωση Σιδηροβλαστική αναιμία
MCV < 80 fl	Ετερόζυγη β-μεσογειακή Αναιμία χρόνιας νόσου	Σιδηροπενική αναιμία Μικροδρεπανοκυτταρική Αιμοσφαιρινοπάθειες, H Μικροαγγειοπαθητική αιμολυτική αναιμία
MCV > 100fl	Απλαστική αναιμία MDS Αλκοολισμός MW (?MM)	Μεγαλοβλαστική αναιμία Αυτοάνοση αιμολυτική αναιμία Ψυχροσυγκολιτίνες

ΕΡΥΘΡΟΠΟΙΗΣΗ

Ρύθμιση της Ερυθροποίησης

Η ερυθροποίηση επηρεάζεται από την επάρκεια σε

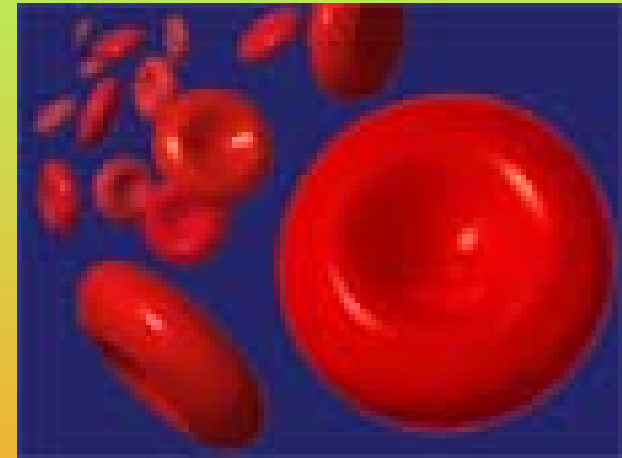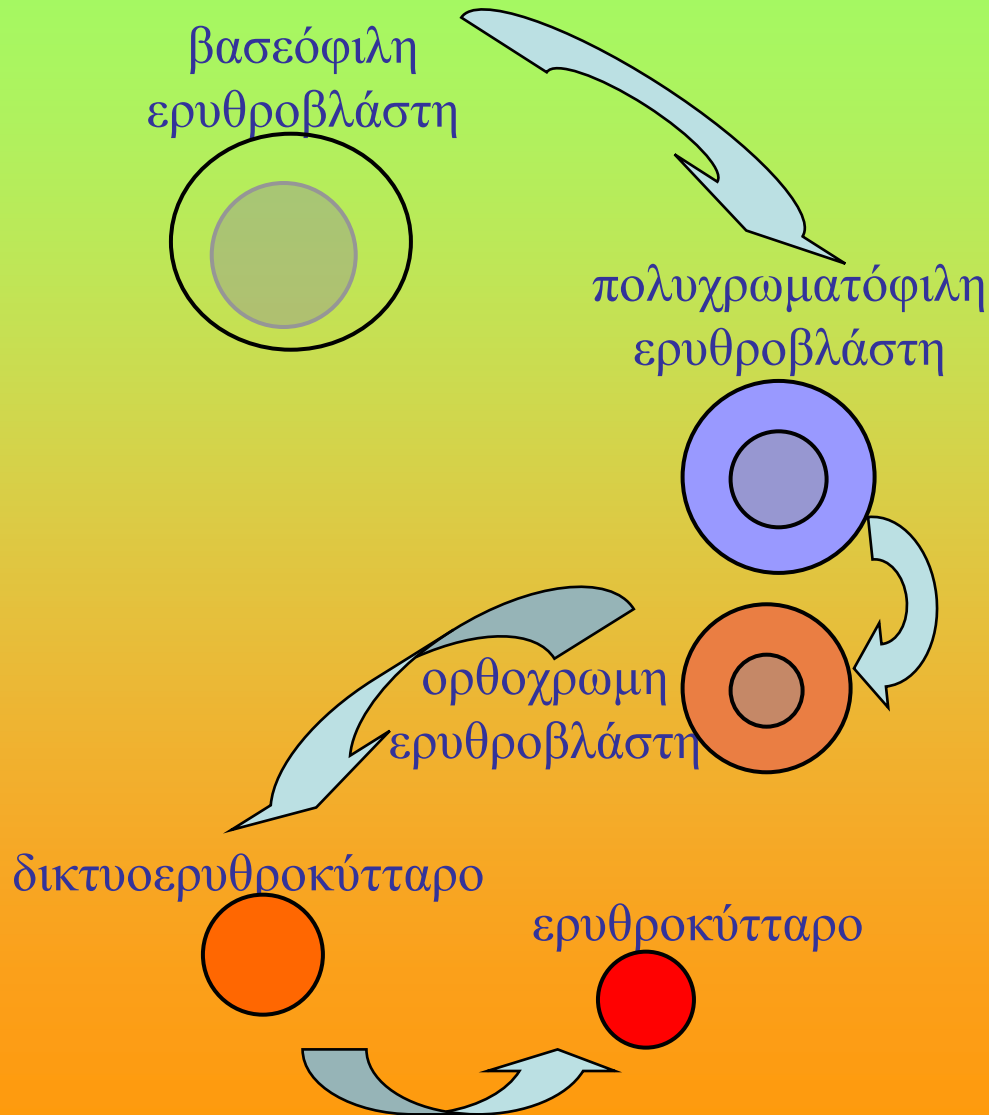
1. μέταλλα (σίδηρος -συστατικό της Hb)
2. βιταμίνες (B₁₂, φυλλικά -σύνθεση DNA)
3. αμινοξέα (σύνθεση σφαιρίνης)
4. ορμόνες (ανδρογόνα, θυροξίνη)

Η ερυθροποίηση ρυθμίζεται από

1. κυτοκίνες-αυξητικοί παράγοντες
2. μεταγραφικοί παράγοντες

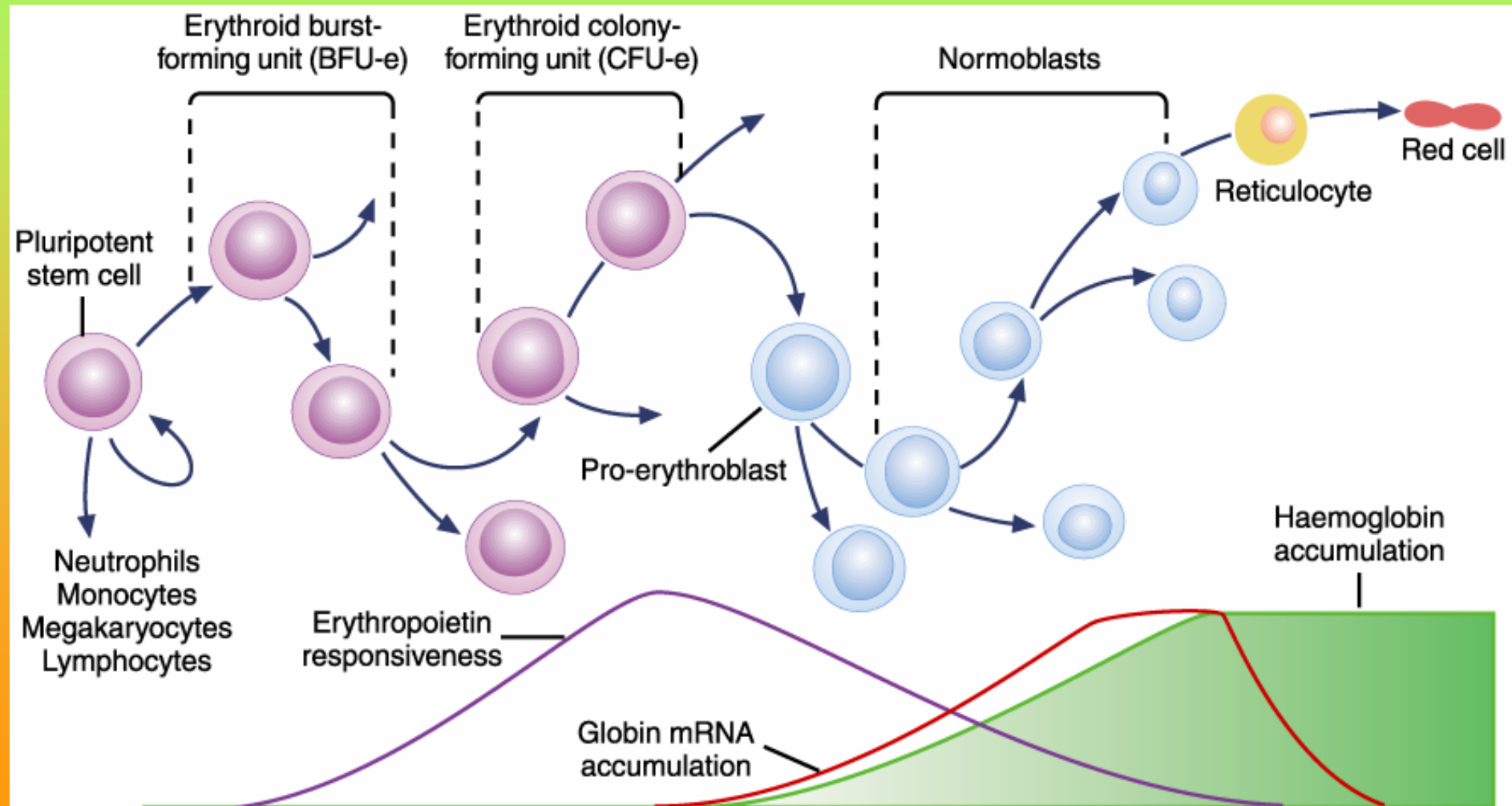
ΔΙΕΡΕΥΝΗΣΗ ΥΠΟΧΡΩΜΗΣ ΑΝΑΙΜΙΑΣ

Ερυθροποίηση



ΔΙΕΡΕΥΝΗΣΗ ΥΠΟΧΡΩΜΗΣ ΑΝΑΙΜΙΑΣ

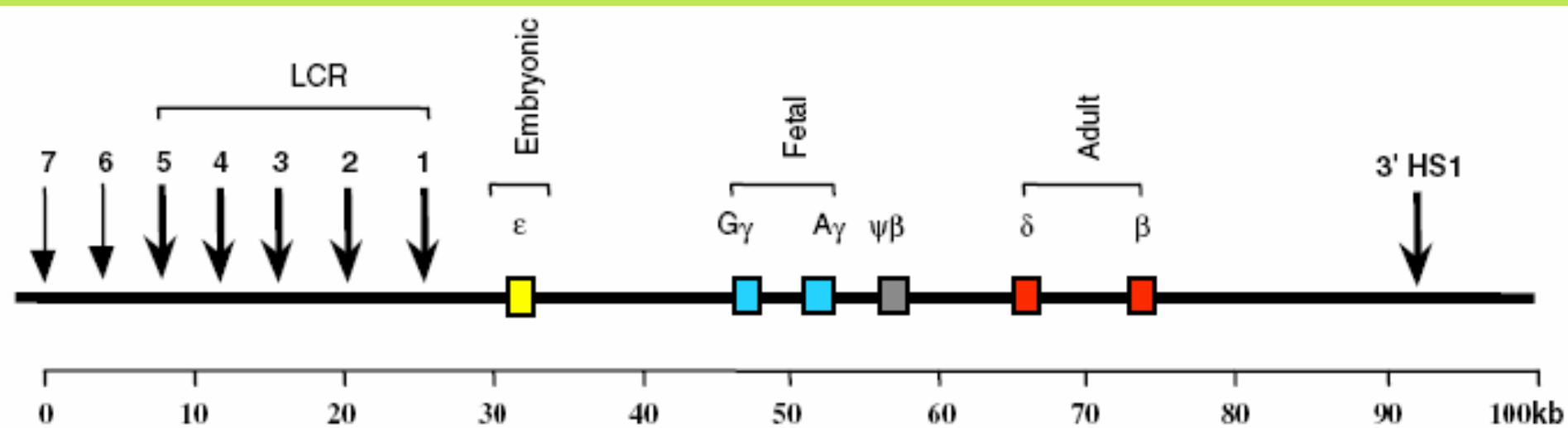
Διαφοροποίηση και Ωρίμανση Ερυθράς Σειράς Σύνθεση Αιμοσφαιρίνης



Έλεγχος Εκφρασης Σφαιρινικών Γονιδίων

- Η έκφραση των σφαιρινικών γονιδίων βρίσκεται υπό τον έλεγχο της περιοχής ελέγχου των σφαιρινικών γονιδίων (LCR)
- Η διαδοχική ενεργοποίηση των σφαιρινικών γονιδίων ϵ , γ , δ , και β αντικατοπτρίζεται από τη σειρά διάταξης τους στο χρωμόσωμα 11

Έλεγχος Εκφρασης Σφαιρινικών Γονιδίων



Φαίνεται ότι το γονίδιο που είναι κοντά στη LCR ενεργοποιείται και πιθανολογείται ότι μια εξελικτική στερεοτακτική διαφοροποίηση φέρνει διαδοχικά κοντά στη LCR τα γονίδια κατά σειρά

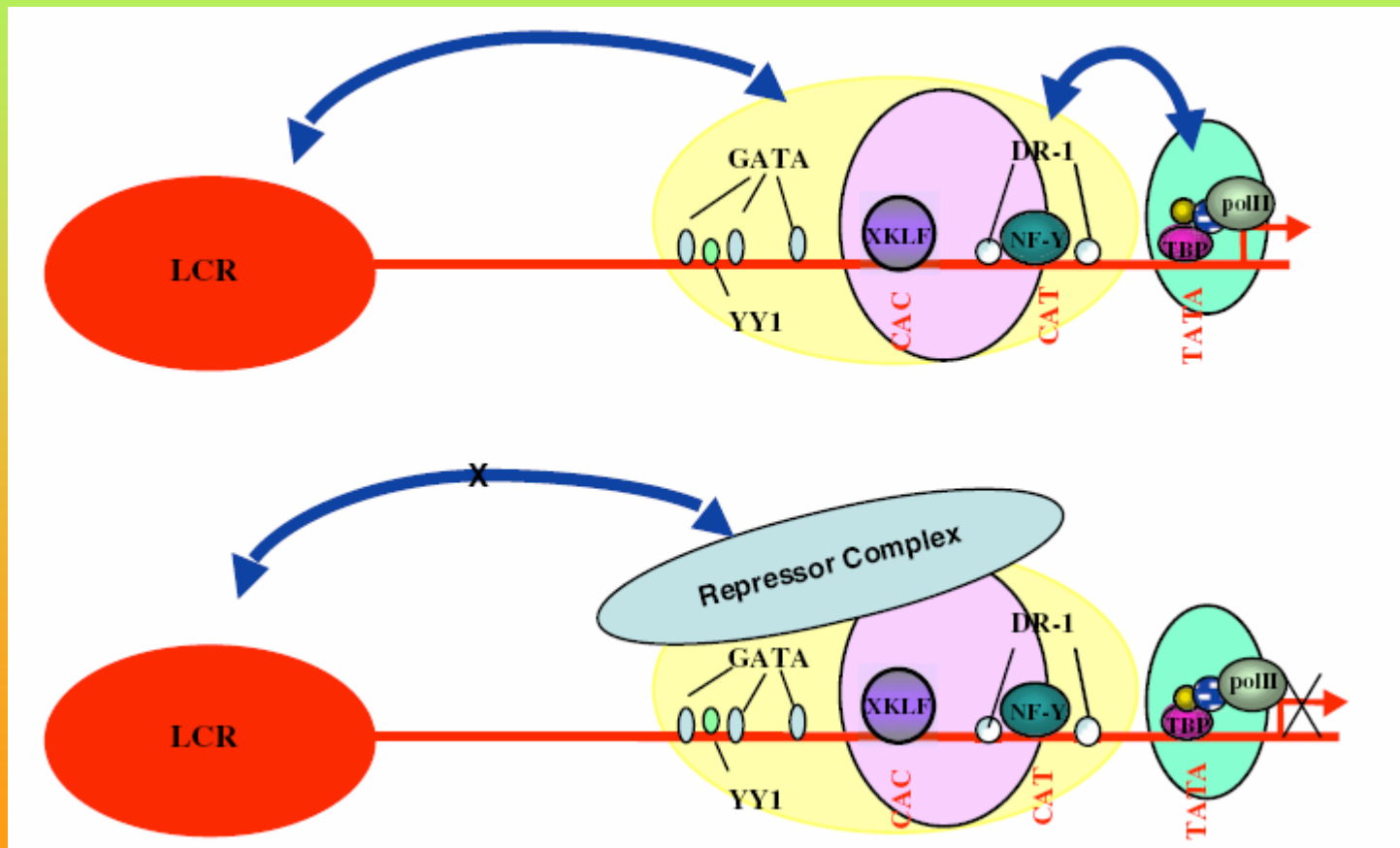
Έλεγχος Εκφρασης Σφαιρινικών Γονιδίων

Ειδικοί Μηχανισμοί

- Γονιδιακός Ανταγωνισμός (gene competition)
 - ✓ η LCR αλληλεπιδρά κατά προτίμηση με έναν τύπο σφαιρινικού γονιδίου και όχι με πολλά παράλληλα
- Αυτόνομη Αποσιωποποίηση (autonomous silencing)
 - ✓ υπάρχει σε περιοχή του προαγωγέα (promoter) των γ-γονιδίων έναν αποσιωποποιητικό παράγοντα
 - ✓ Όταν λείπει, εμφανίζεται ΗΡFH

Έλεγχος Εκφρασης Σφαιρινικών Γονιδίων

Αυτόνομη Αποσιωποποίηση

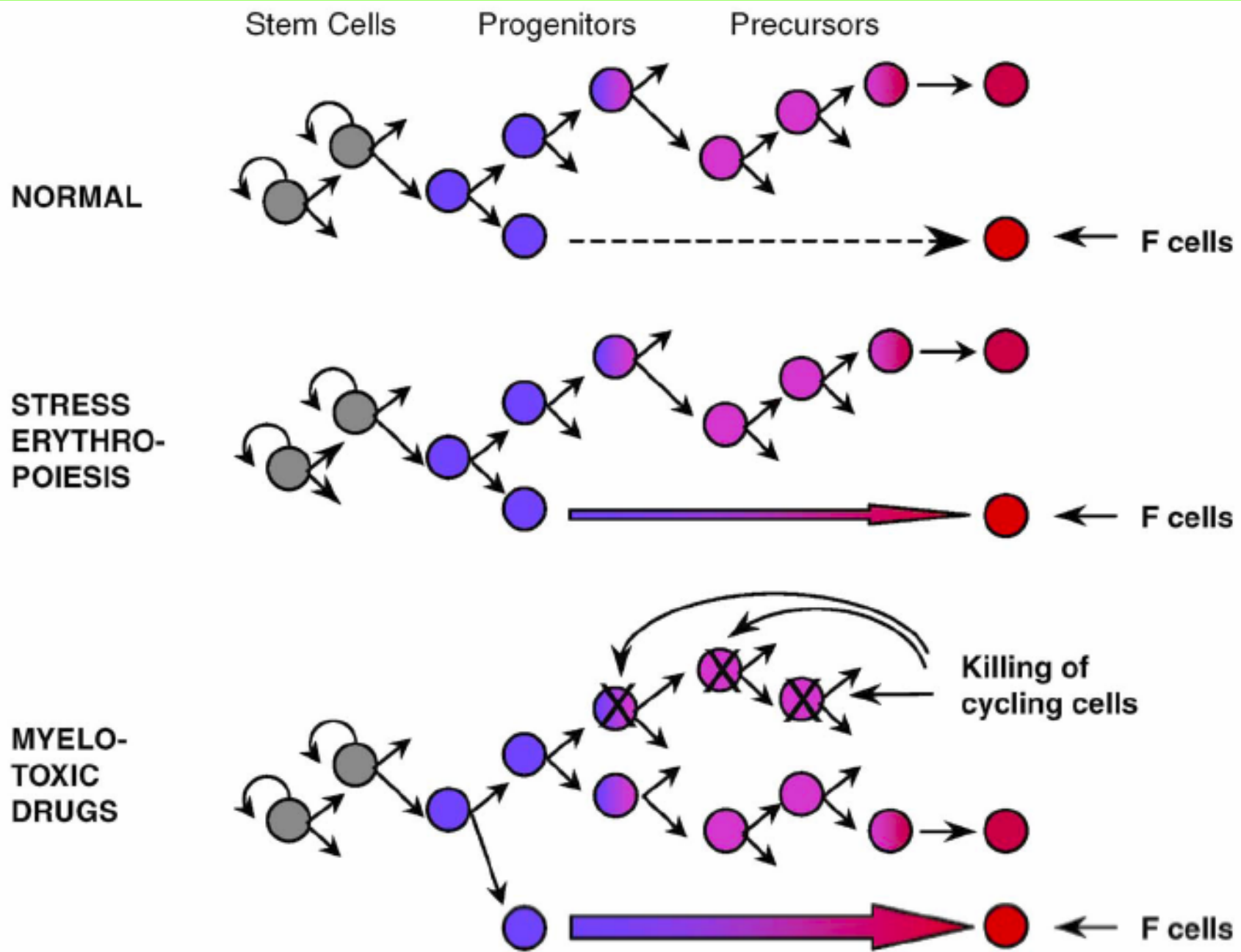


Έλεγχος Εκφρασης Σφαιρινικών Γονιδίων

Πως εξηγείται η ύπαρξη F κυττάρων?

Θεωρία

Λίγα μητρικά κύτταρα των ερυθροβλαστών ωριμάζουν πρόωρα και η μετάπτωση προγράμματος δεν πρόλαβε να γίνει



ΔΙΕΡΕΥΝΗΣΗ ΥΠΟΧΡΩΜΗΣ ΑΝΑΙΜΙΑΣ

Εισαγωγή (2)

Οι μηχανισμοί που οδηγούν στην εμφάνιση υπόχρωμης αναιμίας είναι:

- ✓ έλλειψη ή αδυναμία χρησιμοποίησης σιδήρου (Fe)
- ✓ αδυναμία σύνθεσης σφαιρίνης

Οι αιτίες υπόχρωμης αναιμίας είναι:

- ✓ Σιδηροπενική αναιμία
- ✓ Αιμοσφαιρινοπάθειες
- ✓ Αναιμία χρόνιας νόσου (σπάνιο να είναι υπόχρωμη)
- ✓ Σιδηροβλαστικές/«αχρηστικές» αναιμίες (σπάνιες)

ΔΙΕΡΕΥΝΗΣΗ ΥΠΟΧΡΩΜΗΣ ΑΝΑΙΜΙΑΣ

ΣΙΔΗΡΟΠΕΝΙΚΗ ΑΝΑΙΜΙΑ

➤ Συχνότερη μορφή αναιμίας

➤ Οφείλεται σε

❖ Απώλεια αίματος

❖ Αυξημένες ανάγκες Fe

❖ Ανεπαρκή διαιτητική πρόσληψη

❖ Δυσασπορρόφηση Fe

✓ Εμμηнос ρύση

✓ Εγκυμοσύνη

✓ Χρόνια απώλεια αίματος

✓ Παιδιά και έφηβοι (ανάπτυξη)

ΔΙΕΡΕΥΝΗΣΗ ΥΠΟΧΡΩΜΗΣ ΑΝΑΙΜΙΑΣ

ΣΙΔΗΡΟΠΕΝΙΚΗ ΑΝΑΙΜΙΑ

Ισοζύγιο Fe

ΠΡΟΣΛΗΨΗ
~15 mg



ΑΠΟΡΡΟΦΗΣΗ
~1 mg



ΤΡΑΝΣΦΕΡΡΙΝΗ



ΟΛΙΚΟΣ Fe

(άρρηνες 50 mg/kg, θήλειες 40 mg/kg)

ΛΕΙΤΟΥΡΓΙΚΟΣ

Αιμοσφαιρίνη ~2500 mg
Μυοσφαιρίνη ~300 mg
Ενζυμα ~150 mg

ΑΠΟΘΗΚΕΣ

Μυελός ~150 mg
Ηπατοκύτταρα ~250 mg
Μακροφάγα ~500 mg

Ημερήσιες Ανάγκες

Άρρηνες 0.5-1 mg

Θήλειες 1-2 mg

ΑΠΩΛΕΙΕΣ ~1mg

Κόπρανα (απόπτωση εντ. βλεν/νου / μακροφάγα)
Ούρα RBC, σωληναριακά κύτταρα
Νύχια, τρίχες επιδερμίδα
Εμμηнос ρύση (30-80 ml/μήνα)

↑ ΑΝΑΓΚΕΣ

Κύηση (έως και 500mg)
Ανάπτυξη

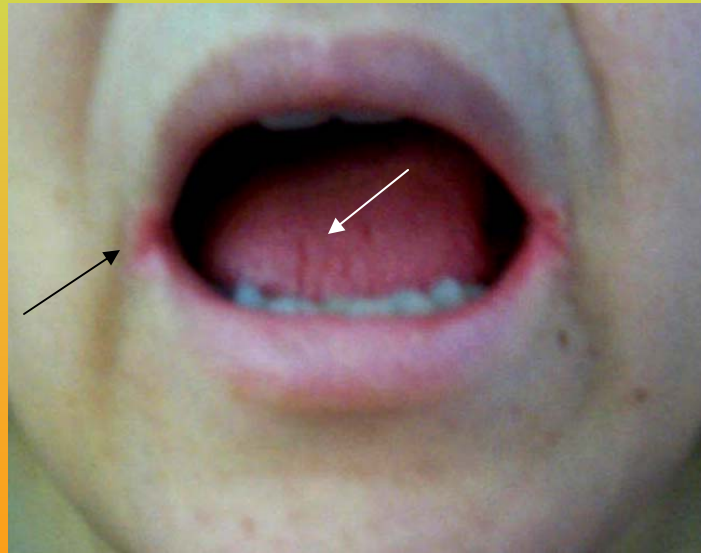
ΔΙΕΡΕΥΝΗΣΗ ΥΠΟΧΡΩΜΗΣ ΑΝΑΙΜΙΑΣ

ΣΙΔΗΡΟΠΕΝΙΚΗ ΑΝΑΙΜΙΑ

Κλινική Εικόνα

- ❖ Κλινική εικόνα αναιμίας
- ❖ Εικόνα και συνέπειες ιστικής σιδηροπενίας
 - κοιλωνυχία – ευθραυστότης ονύχων
 - γλωσσίτις, γωνιακή χειλίτις
 - ↓ απόδοση στην εργασία/ ↓ ανοχή στην άσκηση/χρόνια κόπωση
- ❖ Σύνδρομο Pica (ειδικό – παρόν και προ αναιμίας)
- ❖ Παιδιά: πυρέτιο, ευπάθεια στις λοιμώξεις, ήπια σπληνομεγαλία (10%)

ΣΙΔΗΡΟΠΕΝΙΚΗ ΑΝΑΙΜΙΑ



ΔΙΕΡΕΥΝΗΣΗ ΥΠΟΧΡΩΜΗΣ ΑΝΑΙΜΙΑΣ

ΣΙΔΗΡΟΠΕΝΙΚΗ ΑΝΑΙΜΙΑ

Πρωτεΐνες Μεταφοράς Fe

Τρανσφερρίνη (Tf)	Υποδοχέας Τρανσφερρίνης (TfR)
Γλυκοπρωτεΐνη	Διαμεμβρανική πρωτεΐνη με 2 αλύσους
MB 79500	MB 185000
Συντίθεται στο ήπαρ* κυκλοφορεί στον ορό (180-260 mg/dl)	Ερυθροβλάστες, ενεργοποιημένα λεμφο-, νεοπλασματικά κύτταρα, ηπατοκύτταρα, μακροφάγα κλπ**
Μεταφέρει 2 άτομα Fe	Δεσμεύει 1 μόριο Tf ανά άλυσο

* Ρυθμός σύνθεσης αναστρέφως αναλόγος προς τις σιδηραποθήκες

** Δεν εκφράζεται στα ώριμα, διαφοροποιημένα κύτταρα

ΔΙΕΡΕΥΝΗΣΗ ΥΠΟΧΡΩΜΗΣ ΑΝΑΙΜΙΑΣ

ΣΙΔΗΡΟΠΕΝΙΚΗ ΑΝΑΙΜΙΑ

Πρωτεΐνες Αποθήκευσης Fe

- **ΦΕΡΡΙΤΙΝΗ**

- Αποπρωτεΐνη MB 480.000: 24 υπομονάδες
- Πυρήνας 4000 ατόμων Fe

H (MB 21.000)

L (MB 19.000)

- **ΑΙΜΟΣΙΔΗΡΙΝΗ**

- Πιθανώς προέρχεται από τη μερική αποδόμηση της φερριτίνης στα λυσοσώματα
- Απαντά κυρίως στα μακροφάγα

Κατανομή του συνολικού Fe στα διάφορα διαμερίσματα

Απορρόφηση
1-2 mg

Μύες
300mg

Άλλοι ιστοί

ανακυκλώνεται
~10x/ημ

Πλάσμα Tf-Fe 3mg

(30 mg)

Μυελός των οστών 300mg

ΑΝΑΚΥΚΛΩΣΗ

Κυκλοφορούντα ερυθρά αιμοσφαίρια 1800mg

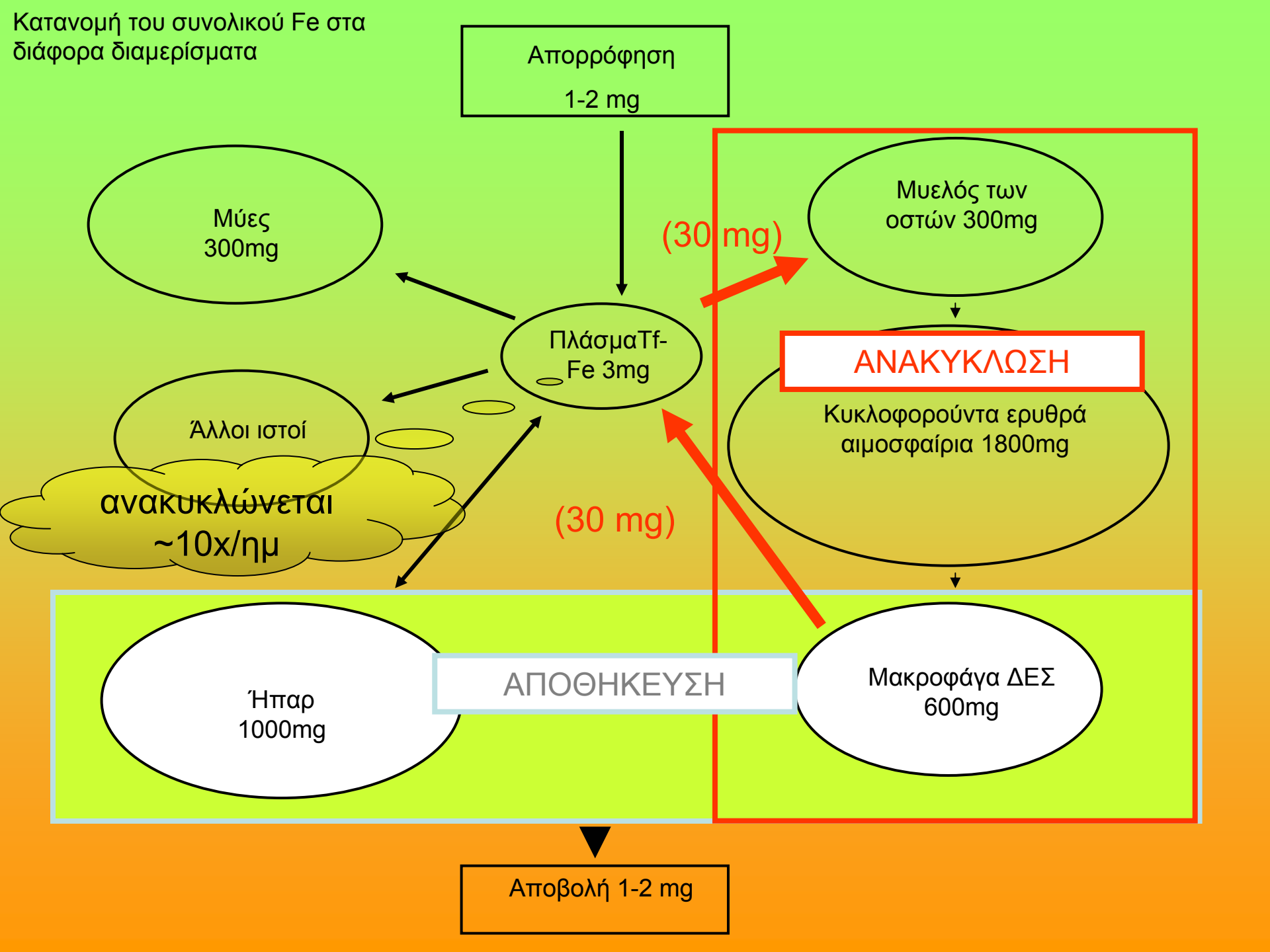
(30 mg)

Ήπαρ
1000mg

ΑΠΟΘΗΚΕΥΣΗ

Μακροφάγα ΔΕΣ
600mg

Αποβολή 1-2 mg



Ανακύκλωση του σιδήρου των γερασμένων ερυθρών

Ερυθρά αιμοσφαίρια

Ωρίμανση

Ερυθροβλάστης



30 mg Fe
ημερησίως

Μακροφάγο

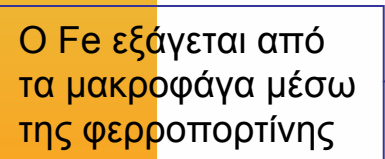
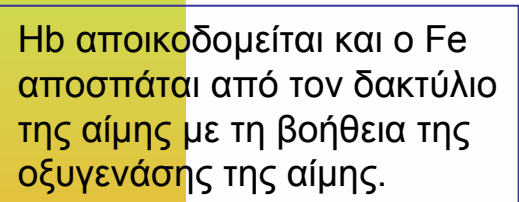
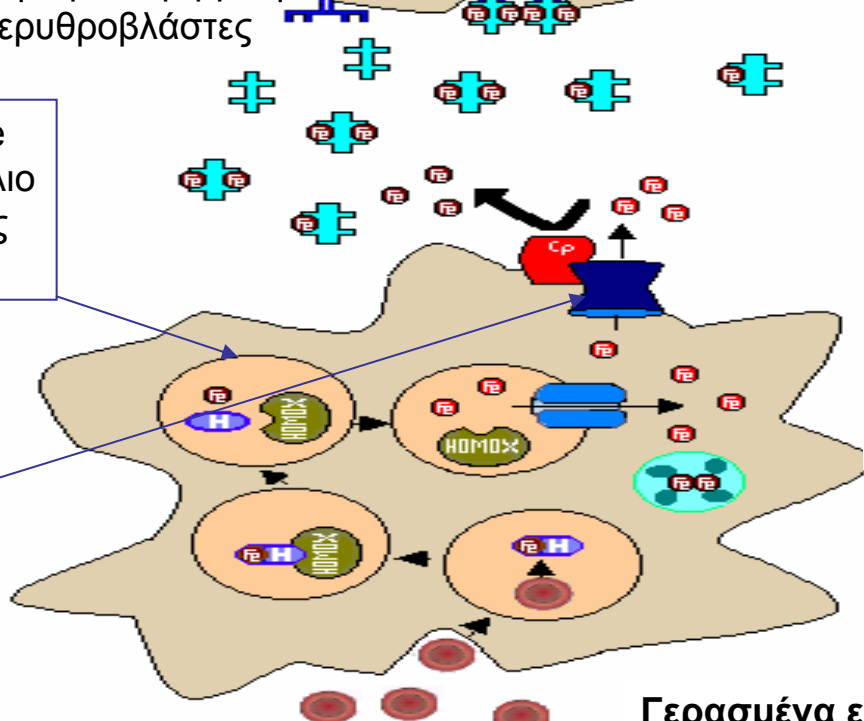
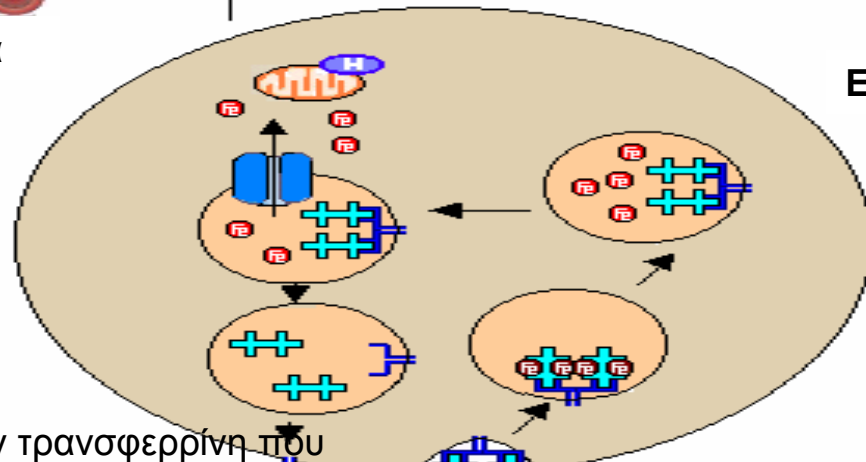
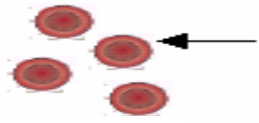
Γερασμένα ερυθρά
αιμοσφαίρια



Ο Fe αποδίδεται στην τρανσφερίνη που τον διανέμει στους ερυθροβλάστες

Hb αποικοδομείται και ο Fe αποσπάται από τον δακτύλιο της αίμης με τη βοήθεια της οξυγενάσης της αίμης.

Ο Fe εξάγεται από τα μακροφάγα μέσω της φερροπορτίνης



ΔΙΕΡΕΥΝΗΣΗ ΥΠΟΧΡΩΜΗΣ ΑΝΑΙΜΙΑΣ

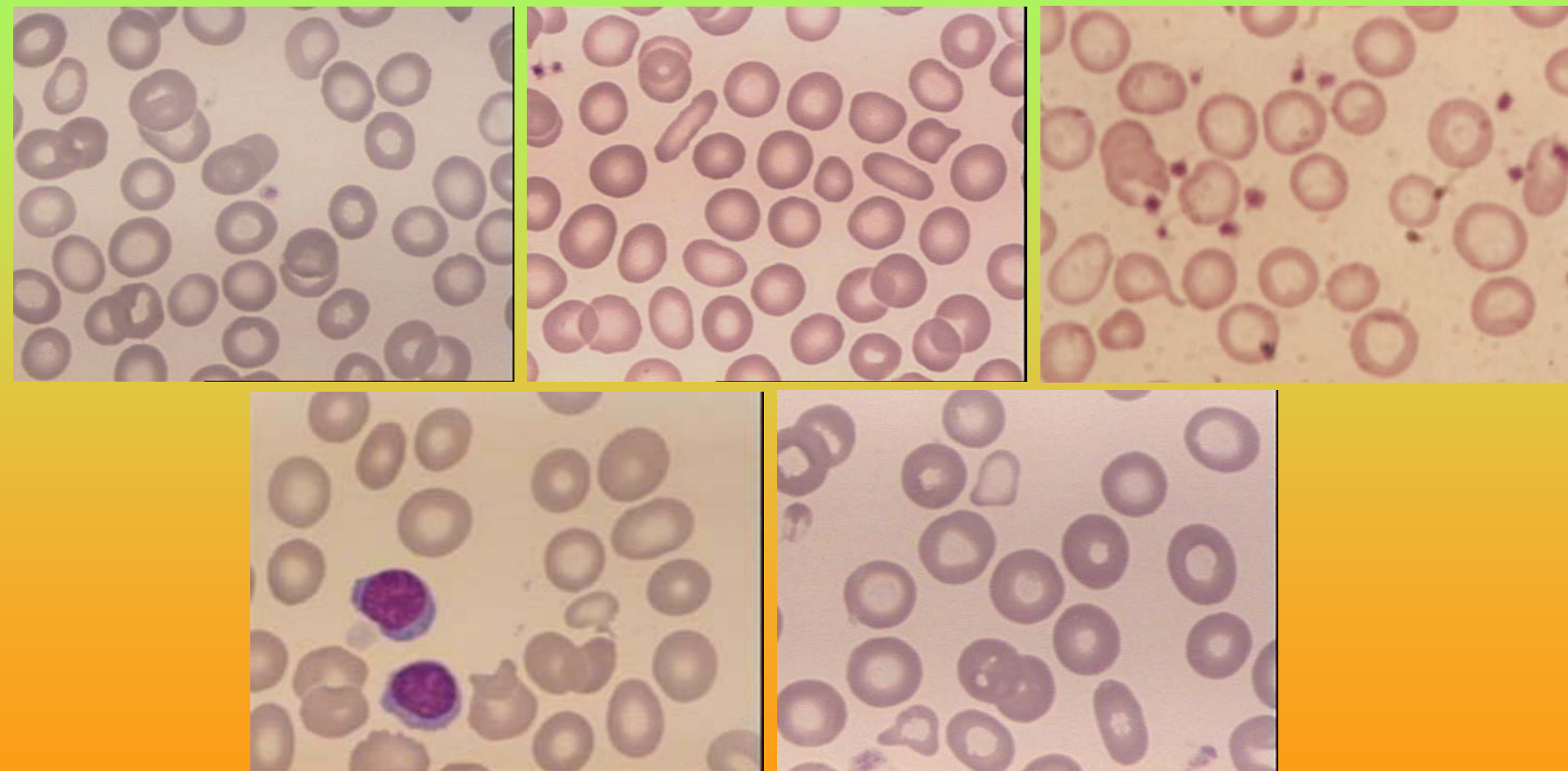
ΣΙΔΗΡΟΠΕΝΙΚΗ ΑΝΑΙΜΙΑ

Κύρια Εργαστηριακά Ευρήματα

- αναιμία: υπο/μικρο/ανισο/ποικιλο/ελειπτο
- ↓ MCV, MCH
- ↓ MCHC (ελάττωση σε προχωρημένα στάδια)
- ↑ RDW
- ↓ ΔΕΚ
- πιθανή θρομβοκυττάρωση
- ήπια λευκοπενία (10%)
- ↓ Fe, ↓ SaTf (TIBC), ↓ φερριτίνη, ↑ sTfR

ΔΙΕΡΕΥΝΗΣΗ ΥΠΟΧΡΩΜΗΣ ΑΝΑΙΜΙΑΣ

ΣΙΔΗΡΟΠΕΝΙΚΗ ΑΝΑΙΜΙΑ



ΔΙΕΡΕΥΝΗΣΗ ΥΠΟΧΡΩΜΗΣ ΑΝΑΙΜΙΑΣ

ΑΙΜΟΣΦΑΙΡΙΝΟΠΑΘΕΙΕΣ

- Ετερογενής ομάδα κληρονομικών νοσημάτων (στην ομόζυγη μορφή τους ή σε συνδυασμό μεταξύ τους)
- Κλινική εικόνα:
 - ✓ Ασυμπτωματική
 - ✓ Ηπια
 - ✓ Βαρειά ή/και ασύμβατη με τη ζωή

ΘΑΛΑΣΣΑΙΜΙΕΣ

1. β-Μεσογειακή αναιμία
2. α-Μεσογειακή αναιμία
3. δβ-Μεσογειακή αναιμία
4. κ.α


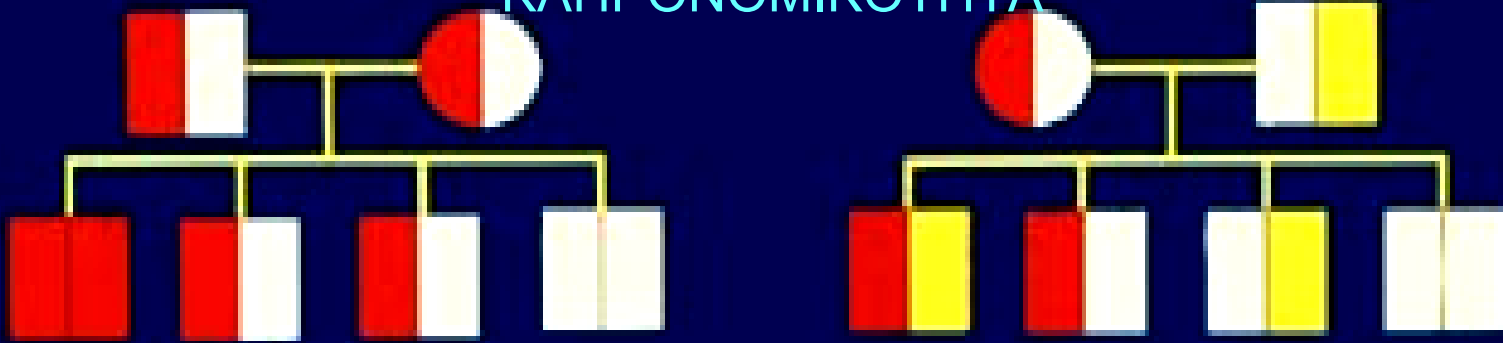
ΔΡΕΠΑΝΟΚΥΤΤΑΡΙΚΑ ΣΥΝΔΡΟΜΑ

1. Μικροδρεπανοκυτταρική αναιμία
2. Δρεπανοκυτταρική αναιμία
3. κ.α


ΔΙΕΡΕΥΝΗΣΗ ΥΠΟΧΡΩΜΗΣ ΑΝΑΙΜΙΑΣ

ΑΙΜΟΣΦΑΙΡΙΝΟΠΑΘΕΙΕΣ


ΚΛΗΡΟΝΟΜΙΚΟΤΗΤΑ




Ετερόζυγος β-μεσογειακής αναιμίας



β-μεσογειακή αναιμία



Κ.φ



Ετερόζυγος Δρεττανοκυτταρική αναιμία







Μικροδρεττανοκυτταρική αναιμία

ΔΙΕΡΕΥΝΗΣΗ ΥΠΟΧΡΩΜΗΣ ΑΝΑΙΜΙΑΣ

ΑΙΜΟΣΦΑΙΡΙΝΟΠΑΘΕΙΕΣ

Hb A	$\alpha_2\beta_2$	96%
Hb A ₂	$\alpha_2\delta_2$	3%
Hb F	$\alpha_2\gamma_2$	1%

β-μεσογεακή αναιμία **δβ-μεσογεακή αναιμία** **α-μεσογεακή αναιμία**



ΔΙΕΡΕΥΝΗΣΗ ΥΠΟΧΡΩΜΗΣ ΑΝΑΙΜΙΑΣ

ΑΙΜΟΣΦΑΙΡΙΝΟΠΑΘΕΙΕΣ

Εργαστηριακά Χαρακτηριστικά Ετεροζυγωτών

	MCH/MCV	A2	F	Αλλα
β-MA	↓	↑	±↑	
δβ-MA	↓	Φ	5-15%	
Hb Lepore/Πύλος	↓	Φ*	±↑	
HbS	Φ	Φ	Φ	HbS≈40%+ Δοκ.δρεππ+
α-MA	↓	Φ	Φ	Εγκλειστα (+) → βιοσύνθεση

ΔΙΕΡΕΥΝΗΣΗ ΥΠΟΧΡΩΜΗΣ ΑΝΑΙΜΙΑΣ

ΑΙΜΟΣΦΑΙΡΙΝΟΠΑΘΕΙΕΣ

β-Μεσογειακή αναιμία Κλινικές Μορφές

Ετερόζυγος

➤ Υγιείς

Σιωπηλή

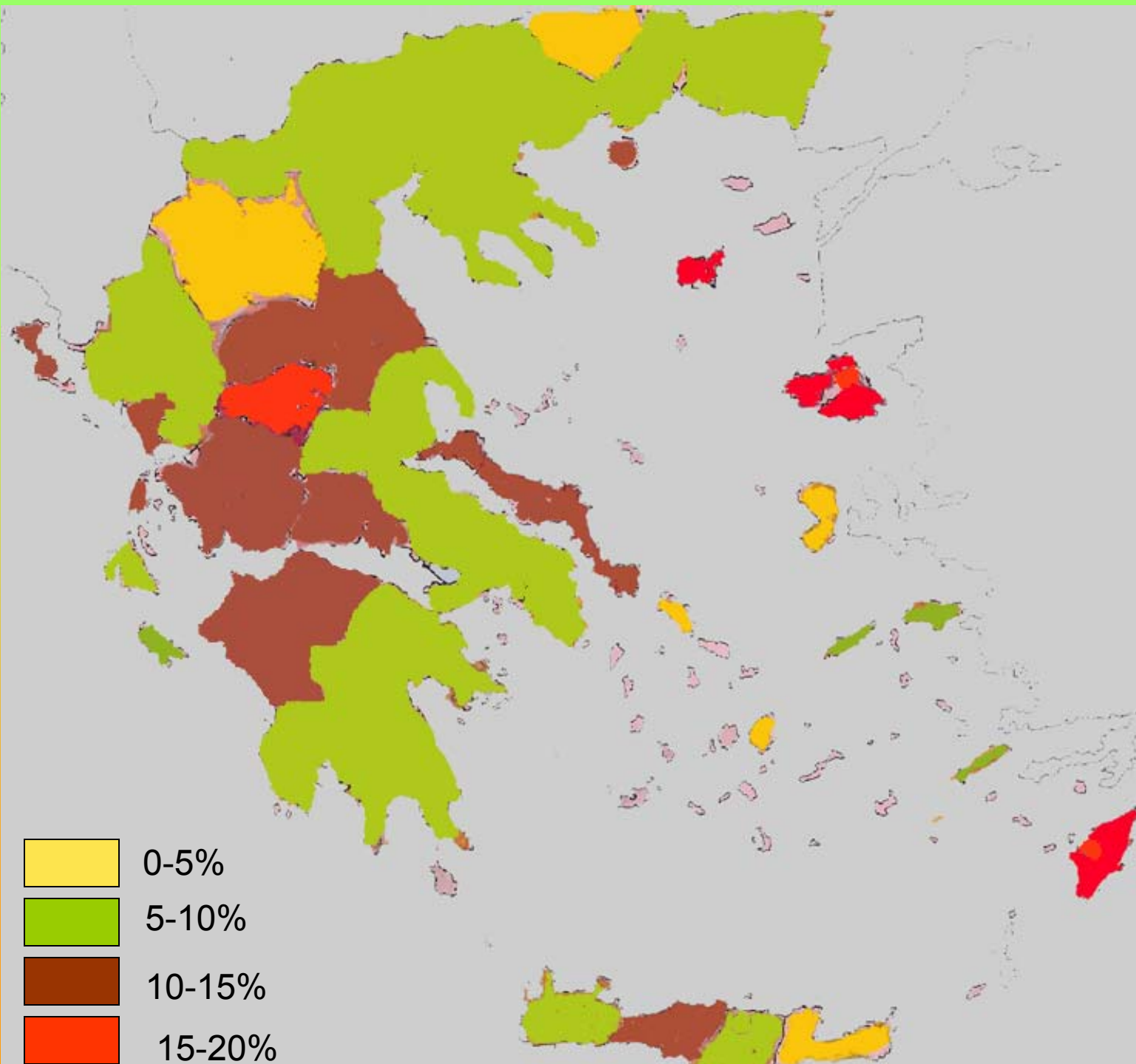
➤ Υγιείς

Ενδιάμεση

➤ Χαμηλά επίπεδα Hb,
➤ Σποραδικές μεταγγίσεις

Βαρεία

➤ Τακτικές μεταγγίσεις

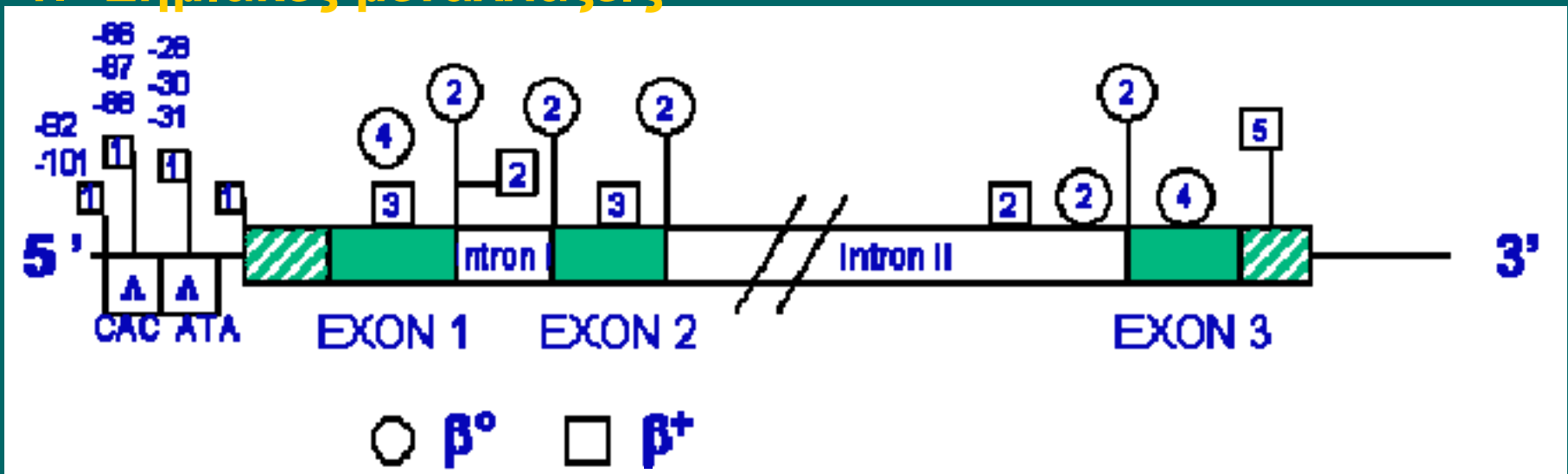


ΘΑΛΑΣΣΑΙΜΙΕΣ ΓΕΝΕΤΙΚΗ

1. β -Μεσογειακή αναιμία

Το γονίδιο της β -σφαιρίνης βρίσκεται στο χρωμόσωμα 11 και οι γενετικές βλάβες που ευθύνονται για τη β -ΜΑ είναι δυο ειδών

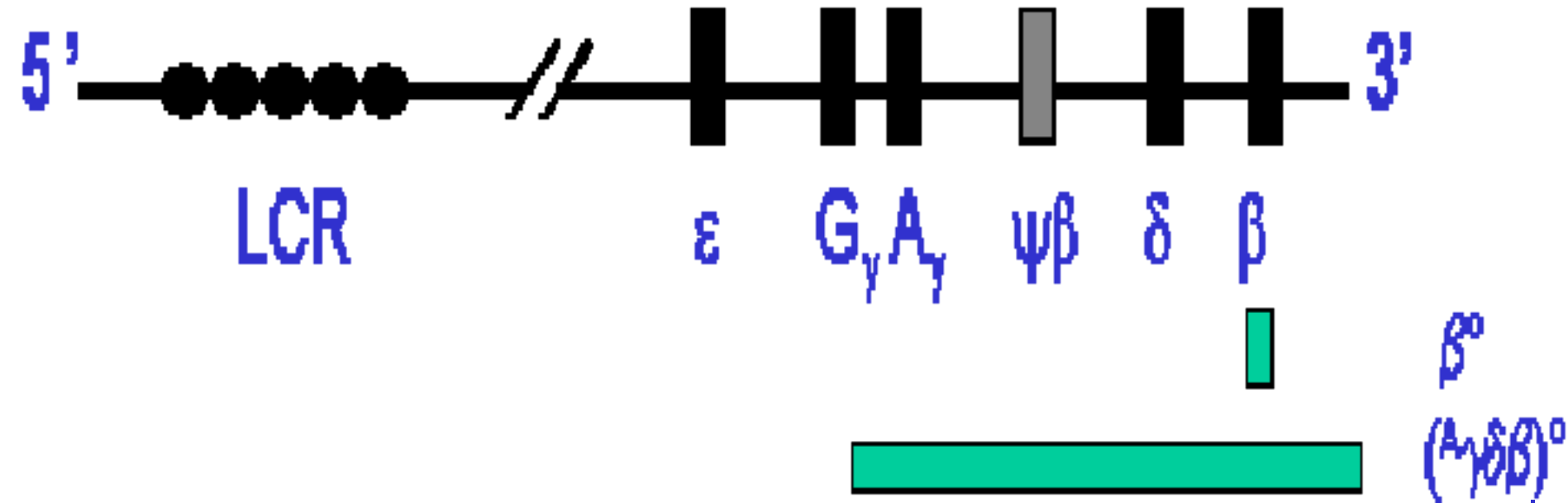
1. Σημιακές μεταλλάξεις



Κάθε μοριακή βλάβη προκαλεί μερική (β^+) ή ολική (β^0) κατάργηση της παραγωγής της β -σφαιρίνης

ΘΑΛΑΣΣΑΙΜΙΕΣ ΓΕΝΕΤΙΚΗ

2. Απώλεια βάσεων

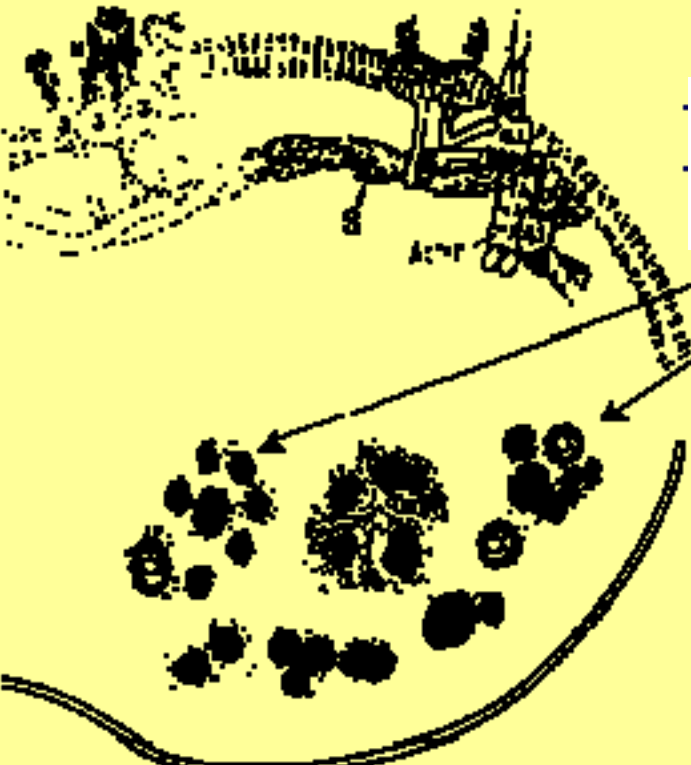

Πολύ σπάνιο

ΔΙΕΡΕΥΝΗΣΗ ΥΠΟΧΡΩΜΗΣ ΑΝΑΙΜΙΑΣ

ΑΙΜΟΣΦΑΙΡΙΝΟΠΑΘΕΙΕΣ

ΠΑΘΟΦΥΣΙΟΛΟΓΙΑ



Αλυσίδα που ανεπαρκεί: β
Σχηματίζονται τετραμερή α

Ασταθές μόριο

Καθίζηση

Αιμόλυση

ΜΗ
ΑΠΟΤΕΛΕΣΜΑΤΙΚΗ
ΕΡΥΘΡΟΠΟΙΗΣΗ

ερυθροκύτταρο

ΔΙΕΡΕΥΝΗΣΗ ΥΠΟΧΡΩΜΗΣ ΑΝΑΙΜΙΑΣ

ΑΙΜΟΣΦΑΙΡΙΝΟΠΑΘΕΙΕΣ

Προσδιορισμός Αιμοσφαιρινικών Κλασμάτων

➤ A, A₂, F → Ηλεκτροφόρηση

→ Χρωματογραφία

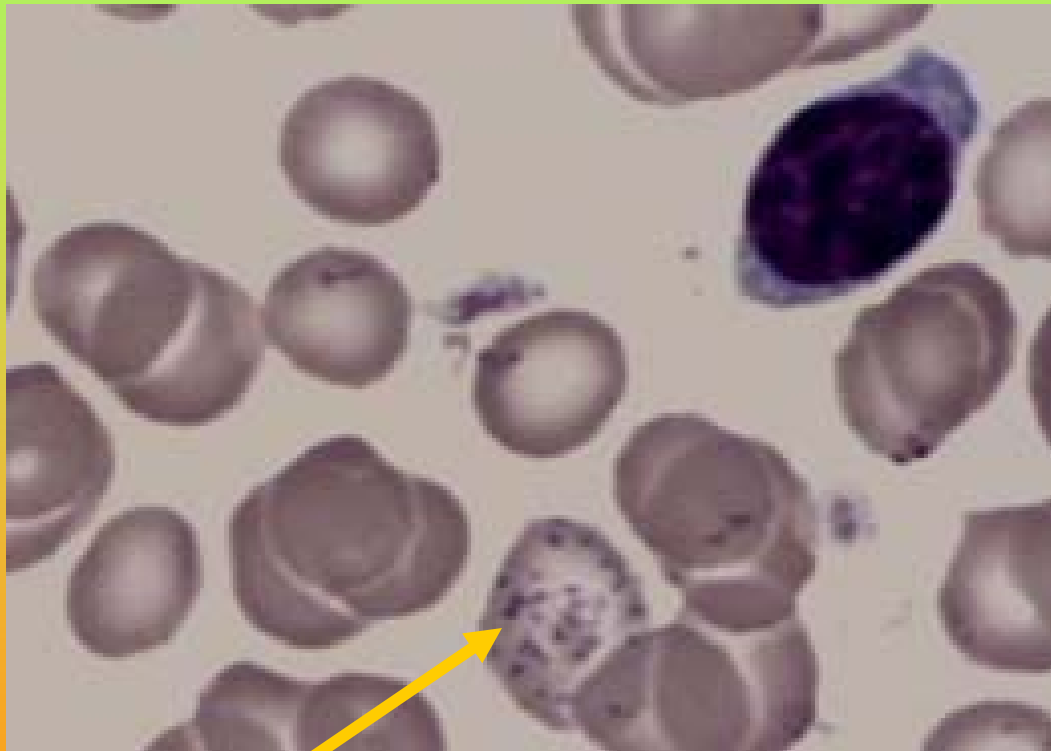
•

→ **HPLC**

ΔΙΕΡΕΥΝΗΣΗ ΥΠΟΧΡΩΜΗΣ ΑΝΑΙΜΙΑΣ

ΑΙΜΟΣΦΑΙΡΙΝΟΠΑΘΕΙΕΣ

Μορφολογία Ερυθρών



ΔΙΕΡΕΥΝΗΣΗ ΥΠΟΧΡΩΜΗΣ ΑΝΑΙΜΙΑΣ

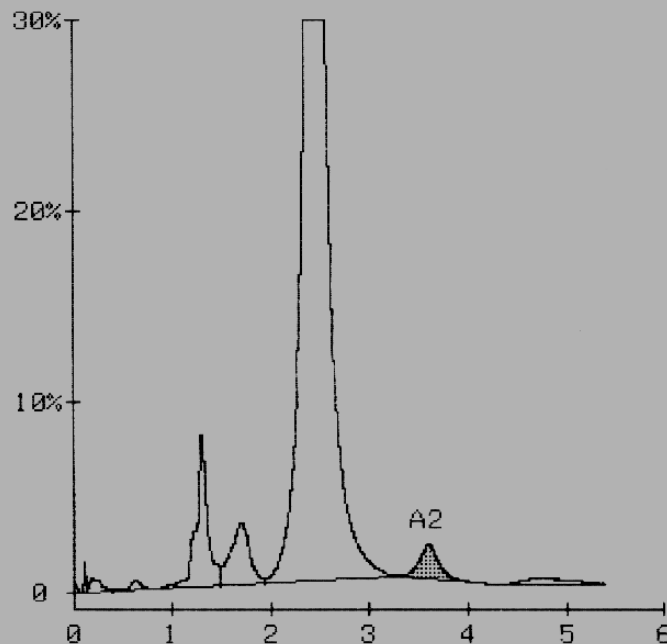
ΑΙΜΟΣΦΑΙΡΙΝΟΠΑΘΕΙΕΣ

Προσδιορισμός Αιμοσφαιρινικών Κλασμάτων

ANALYTE ID	%	TIME	AREA
Unknown 1	0.7	0.12	12598
Unknown 2	0.3	0.62	5664
P2	6.2	1.30	105556
P3	4.2	1.70	71478
A0	84.7	2.42	1447896
A2	2.6	3.60	40612
Unknown 3	1.1	4.77	18215

TOTAL AREA 1702019

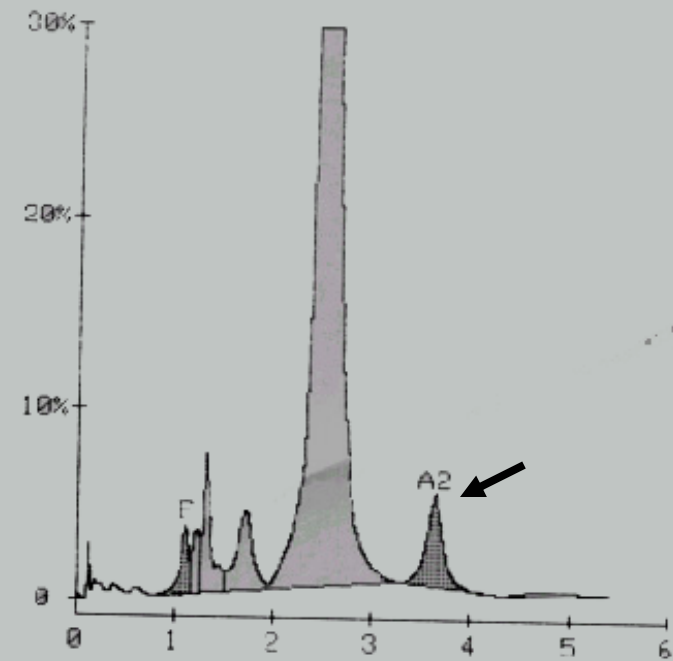
F 0.0% A2 2.6%



ANALYTE ID	%	TIME	AREA
F	1.6	1.10	25595
Unknown 1	1.2	1.21	18422
P2	4.1	1.30	61494
P3	4.1	1.71	61377
A0	82.9	2.48	1250424
A2	5.7	3.65	75750

TOTAL AREA 1493062

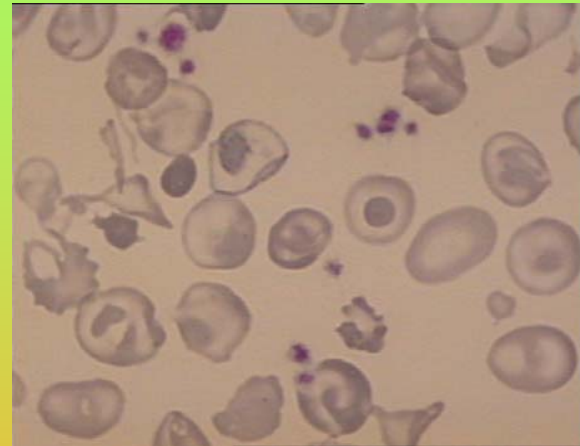
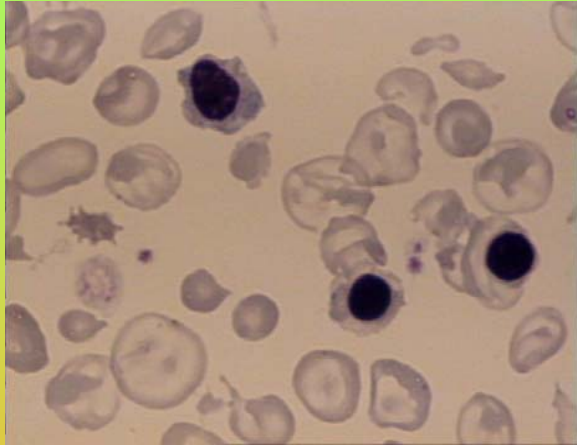
F 1.6% A2 5.7%



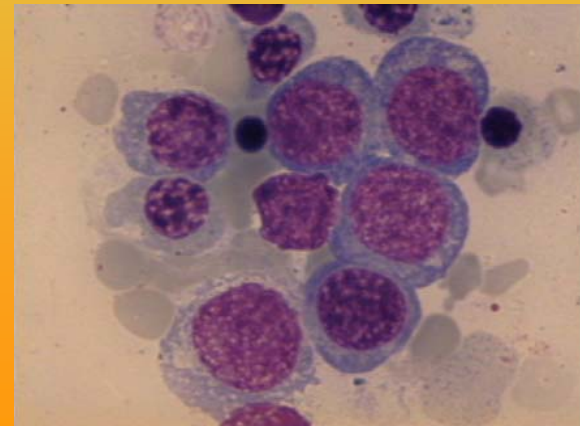
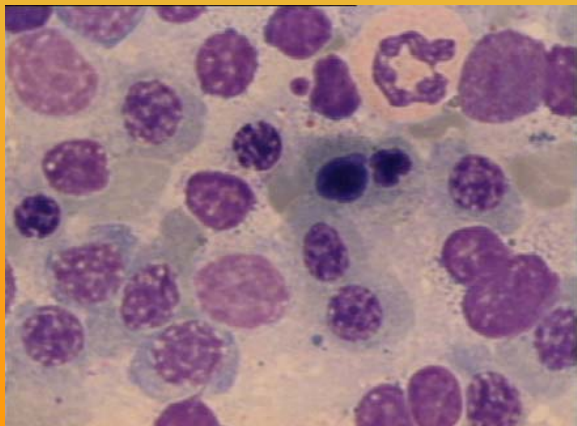
ΔΙΕΡΕΥΝΗΣΗ ΥΠΟΧΡΩΜΗΣ ΑΝΑΙΜΙΑΣ

ΑΙΜΟΣΦΑΙΡΙΝΟΠΑΘΕΙΕΣ

Επίχρισμα αίματος σε ομόζυγη β-MA



Μυελός των οστών σε ομόζυγη β-MA

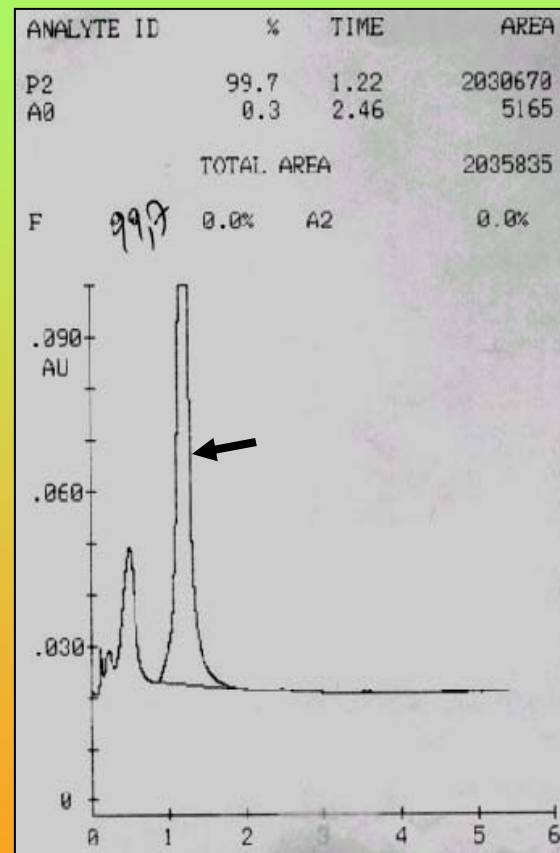
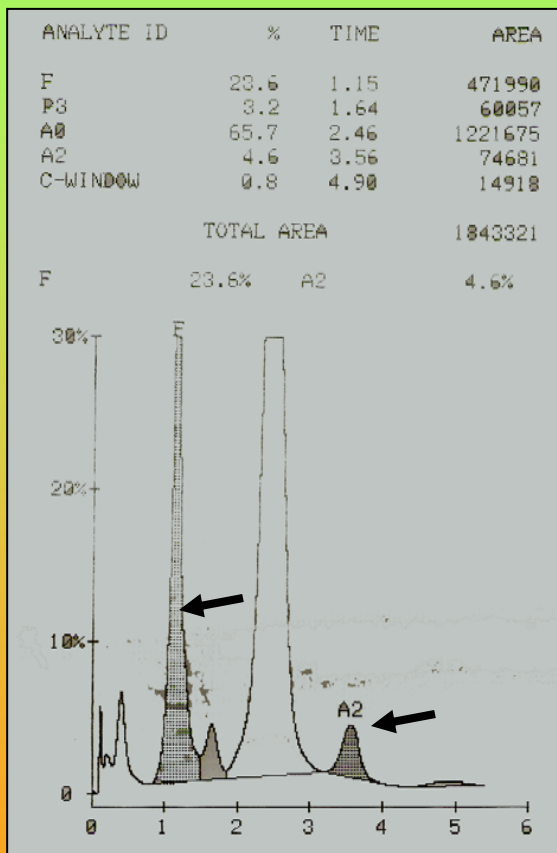


ΔΙΕΡΕΥΝΗΣΗ ΥΠΟΧΡΩΜΗΣ ΑΝΑΙΜΙΑΣ

ΑΙΜΟΣΦΑΙΡΙΝΟΠΑΘΕΙΕΣ

Κλάσματα αιμοσφαιρίνης
ομόζυγη β-MA

ομόζυγη δβ-MA

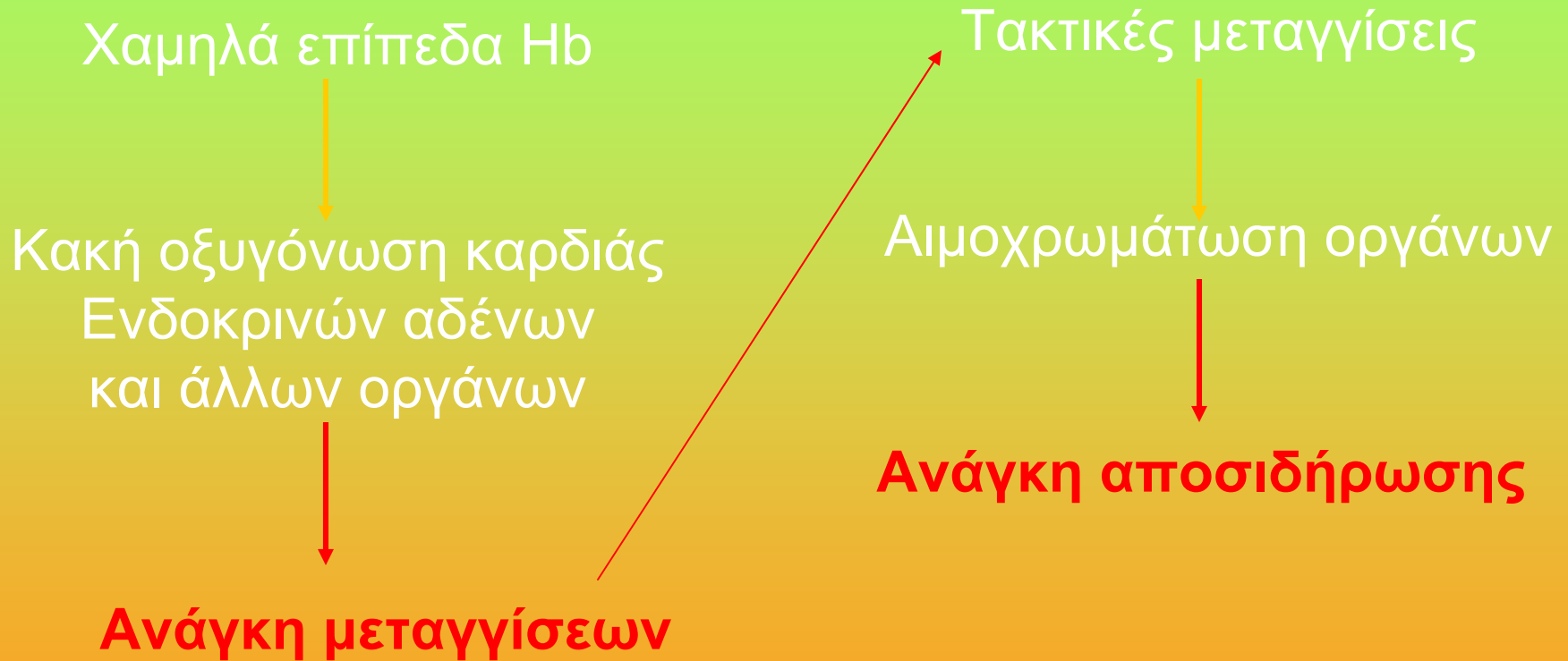

HPLC

ΔΙΕΡΕΥΝΗΣΗ ΥΠΟΧΡΩΜΗΣ ΑΝΑΙΜΙΑΣ

ΑΙΜΟΣΦΑΙΡΙΝΟΠΑΘΕΙΕΣ

β-Μεσογειακή αναιμία



β-Μεσογειακή αναιμία

Θεραπευτική αγωγή

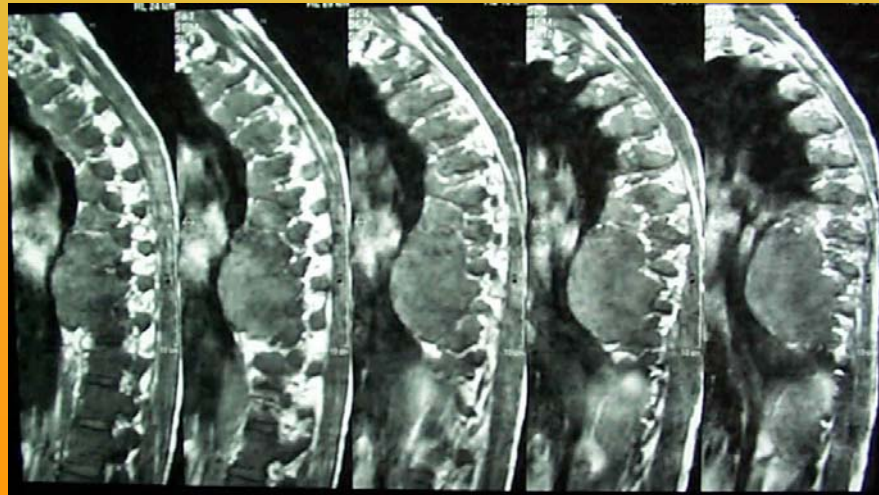
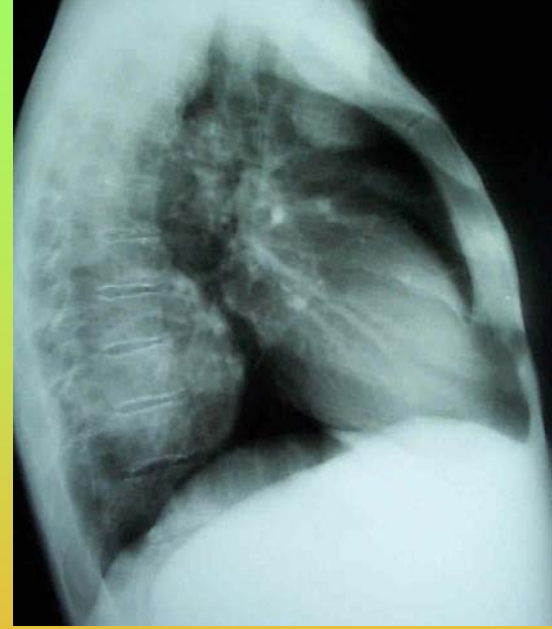
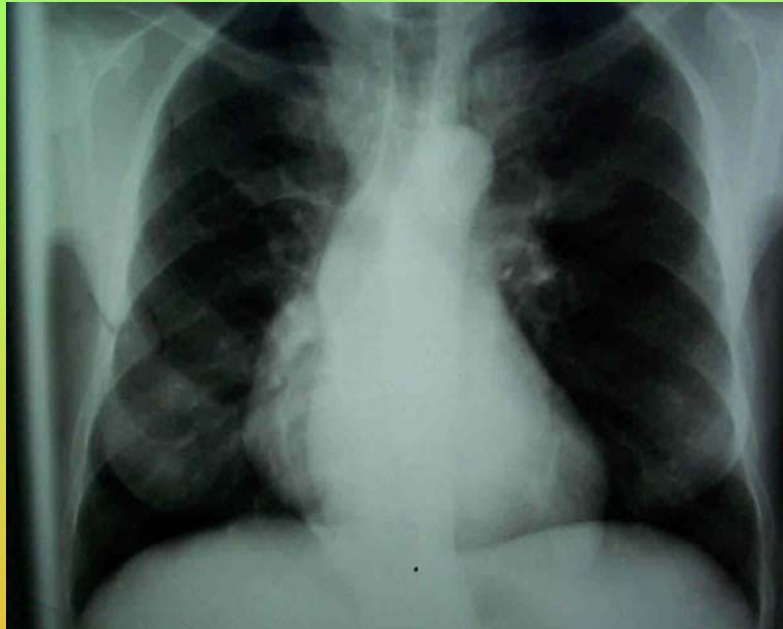
1. μεταγγίσεις
2. αποσιδήρωση
3. σπληνεκτομή
4. Υποστηρικτική αγωγή (λοιμώξεις, ενδοκρινολογική ανεπάρκεια, οστεοπόρωση...)

Με τη σωστή αγωγή η επιβίωση είναι 55-60 έτη

ΔΙΕΡΕΥΝΗΣΗ ΥΠΟΧΡΩΜΗΣ ΑΝΑΙΜΙΑΣ

ΑΙΜΟΣΦΑΙΡΙΝΟΠΑΘΕΙΕΣ

β-Μεσογειακή αναιμία



ΔΙΕΡΕΥΝΗΣΗ ΥΠΟΧΡΩΜΗΣ ΑΝΑΙΜΙΑΣ

ΑΙΜΟΣΦΑΙΡΙΝΟΠΑΘΕΙΕΣ

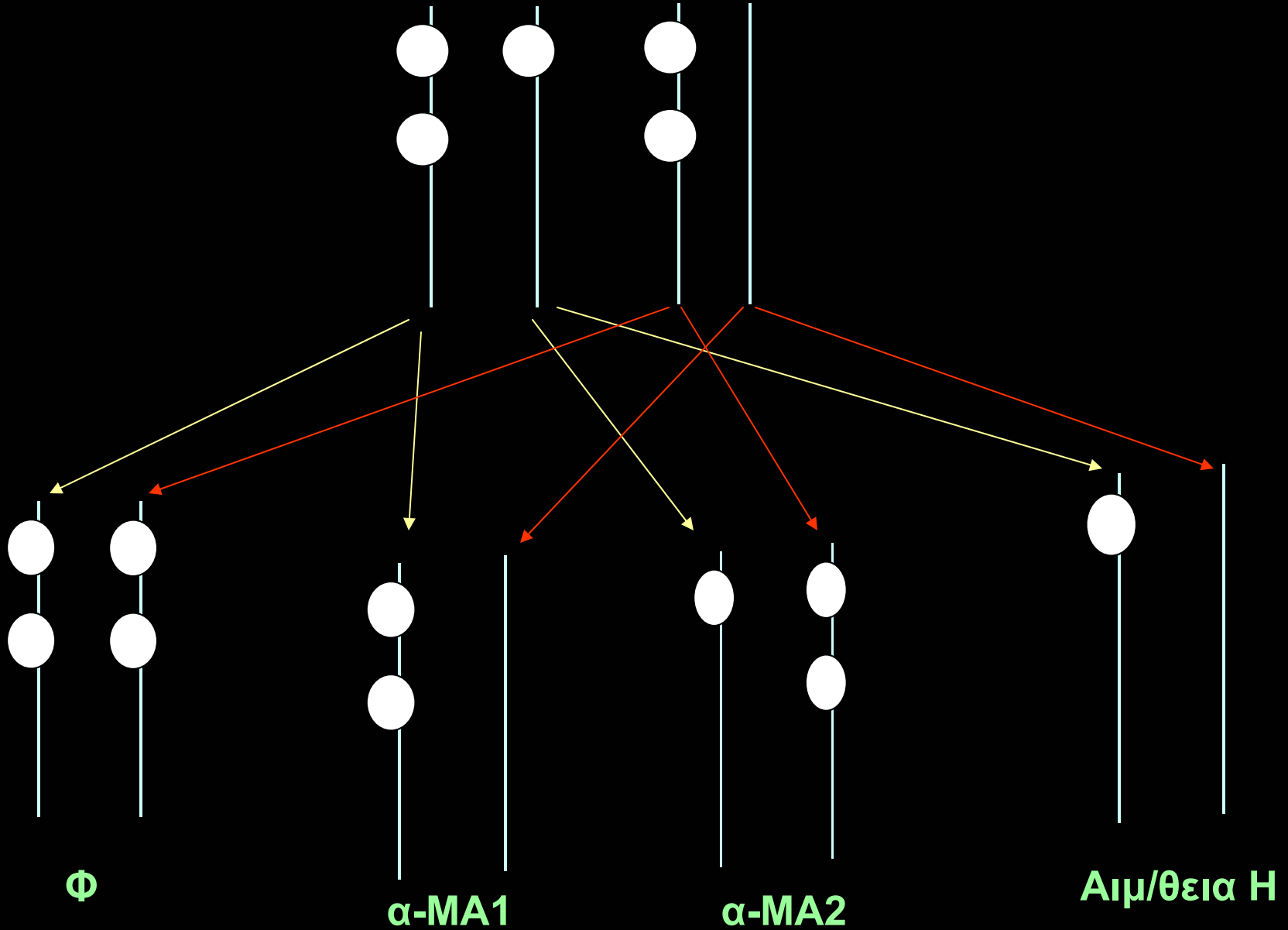
α-Μεσογεακή αναιμία

Έλλειψη α-γονιδίων Κλινική εκδήλωση Hb νεογνού Hb ενήλικου

-α/αα	} Ουδεμία	<u>Hb Barts</u>	<u>Hb H</u>
-α/α- ή --/αα		1-3%	0%
--/α-	Αιμοσφαιρινοπίαθεια H	4-10%	0%
--/--	†	15-25%	10-25%
		100%	=

α-Μεσογεακή αναιμία

Κληρονομικότητα

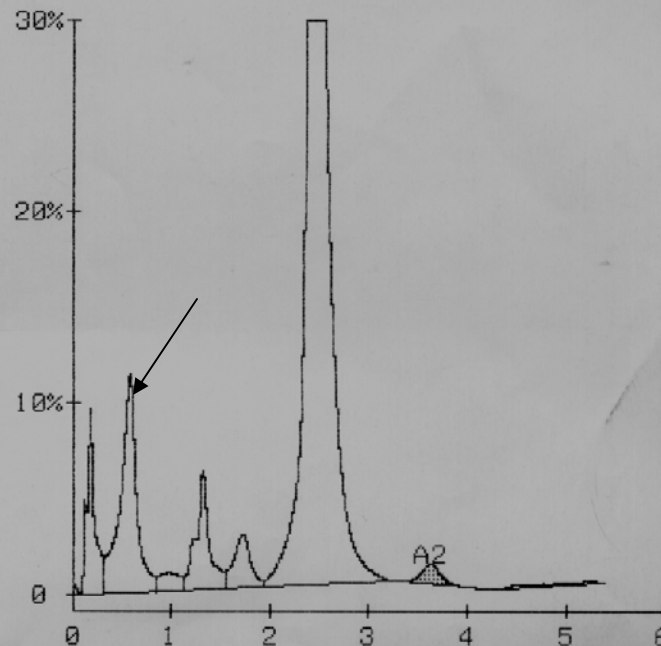


ΔΙΕΡΕΥΝΗΣΗ ΥΠΟΧΡΩΜΗΣ ΑΝΑΙΜΙΑΣ

ΑΙΜΟΣΦΑΙΡΙΝΟΠΑΘΕΙΕΣ

α-Μεσογεακή αναιμία

ANALYTE	ID	%	TIME	AREA
Unknown	1	5.0	0.18	99592
Unknown	2	12.3	0.58	243360
Unknown	3	1.3	0.97	26329
P2		5.5	1.31	108661
P3		3.2	1.72	63291
A0		70.9	2.44	1402113
A2		1.7	3.63	27729
TOTAL AREA				1971075
F	0.0%	A2	1.7%	



ΔΡΕΠΑΝΟΚΥΤΤΑΡΙΚΑ

ΣΥΝΔΡΟΜΑ

ΔΡΕΠΑΝΟΚΥΤΤΑΡΙΚΑ ΣΥΝΔΡΟΜΑ

1. Δρεπανοκυτταρική αναιμία
2. Μικροδρεπανοκυτταρική αναιμία
3. Αιμοσφαιρινοπάθεια SC
4. κ.ά

ΔΡΕΠΑΝΟΚΥΤΤΑΡΙΚΑ ΣΥΝΔΡΟΜΑ

Κληρονομικότητα

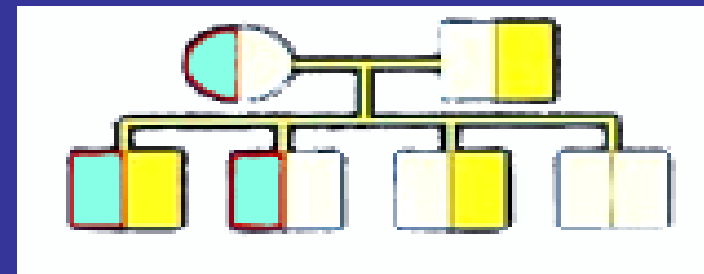
Η νόσος μεταβιβάζεται με αυτοσωματικό υπολειπόμενο χαρακτήρα



Ετεροζυγότης β-ΜΑ



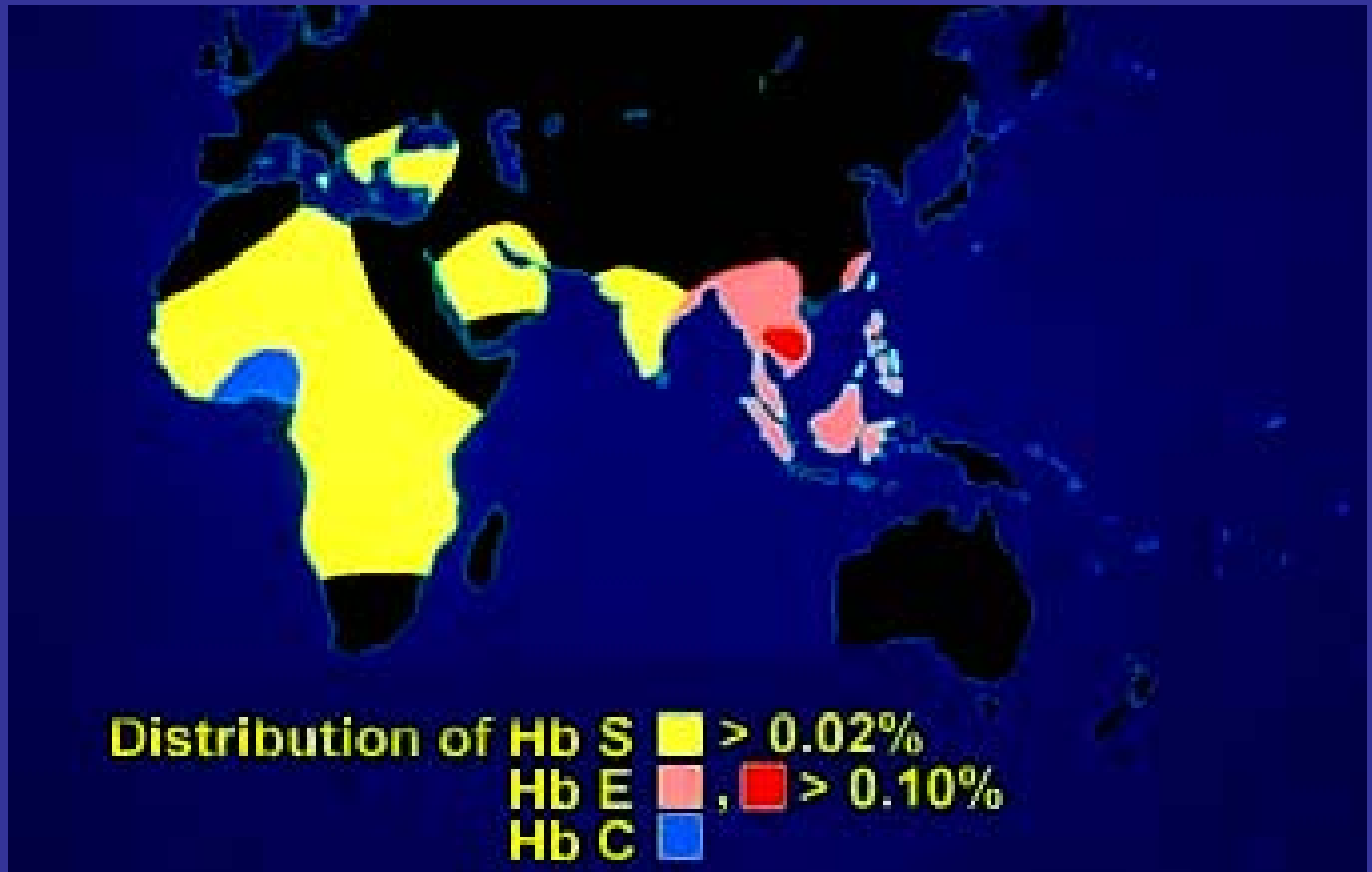
Ετεροζυγότης δρεπανοκυτταρικής αναιμίας



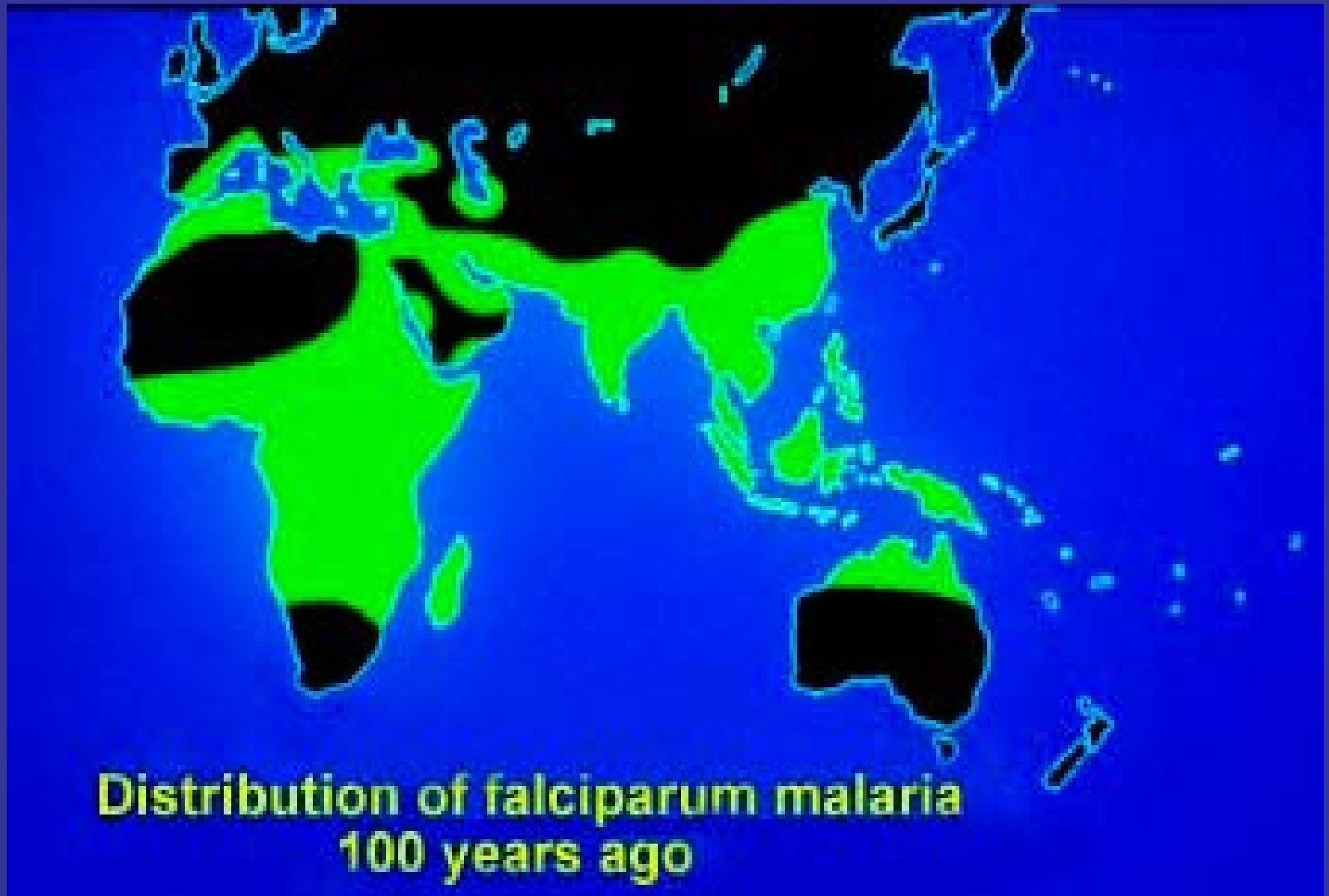
25%

Πιθανότητα έχουν τα παιδιά μικροδρεπανοκυτταρική αναιμία

ΔΡΕΠΑΝΟΚΥΤΤΑΡΙΚΑ ΣΥΝΔΡΟΜΑ



ΔΡΕΠΑΝΟΚΥΤΤΑΡΙΚΑ ΣΥΝΔΡΟΜΑ



ΔΡΕΠΑΝΟΚΥΤΤΑΡΙΚΑ ΣΥΝΔΡΟΜΑ

Παθογένεια (1)

1. Μετάλλαξη στη θέση 6 της β-αλυσίδας της αιμοσφαιρίνης με αντικατάσταση του γλουταμινικού οξέος από βαλίνη ($\beta^6\text{Glu} \rightarrow \text{Val}$, β^S) \rightarrow HbS
2. Η αποξυγόνωση της HbS \rightarrow σχηματισμός πολυμερών που συσσωρεύονται ενδοκυττάρια και καθιζάνουν \rightarrow παραμόρφωση του ερυθροκυττάρου σε δρεπανοκύτταρο
3. Η δρεπάνωση είναι αρχικά αναστρέψιμη αλλά αργότερα γίνεται μόνιμη

ΔΡΕΠΑΝΟΚΥΤΤΑΡΙΚΑ ΣΥΝΔΡΟΜΑ

Παθογένεια (2)

- Τα δρεπανοκύτταρα δεν είναι εύκαμπτα → δημιουργία μικροεμφράκτων όταν διέρχονται από τριχοειδικά αγγεία → αυξάνεται η γλοιότητα του αίματος
- Στα μετατριχοειδικά φλεβίδια → αποξυγόνωση της HbS → πολυμερισμός → παραμόρφωση του ερυθρού = δρεπάνωση → προσκόλληση στο ενδοθήλιο των μικρών αγγείων → ενεργοποίηση παραγόντων φλεγμονής και πήξεως
- Το φαινόμενο της αγγειακής απόφραξης επιτείνεται από την συσσώρευση άλλων δρεπανοκυττάρων
- Η συγκόλληση προάγεται από τη λευκοκυττάρωση, την ενεργοποίηση των αιμοπεταλίων και τις κυττοκίνες που εκκρίνονται λόγω της φλεγμονής

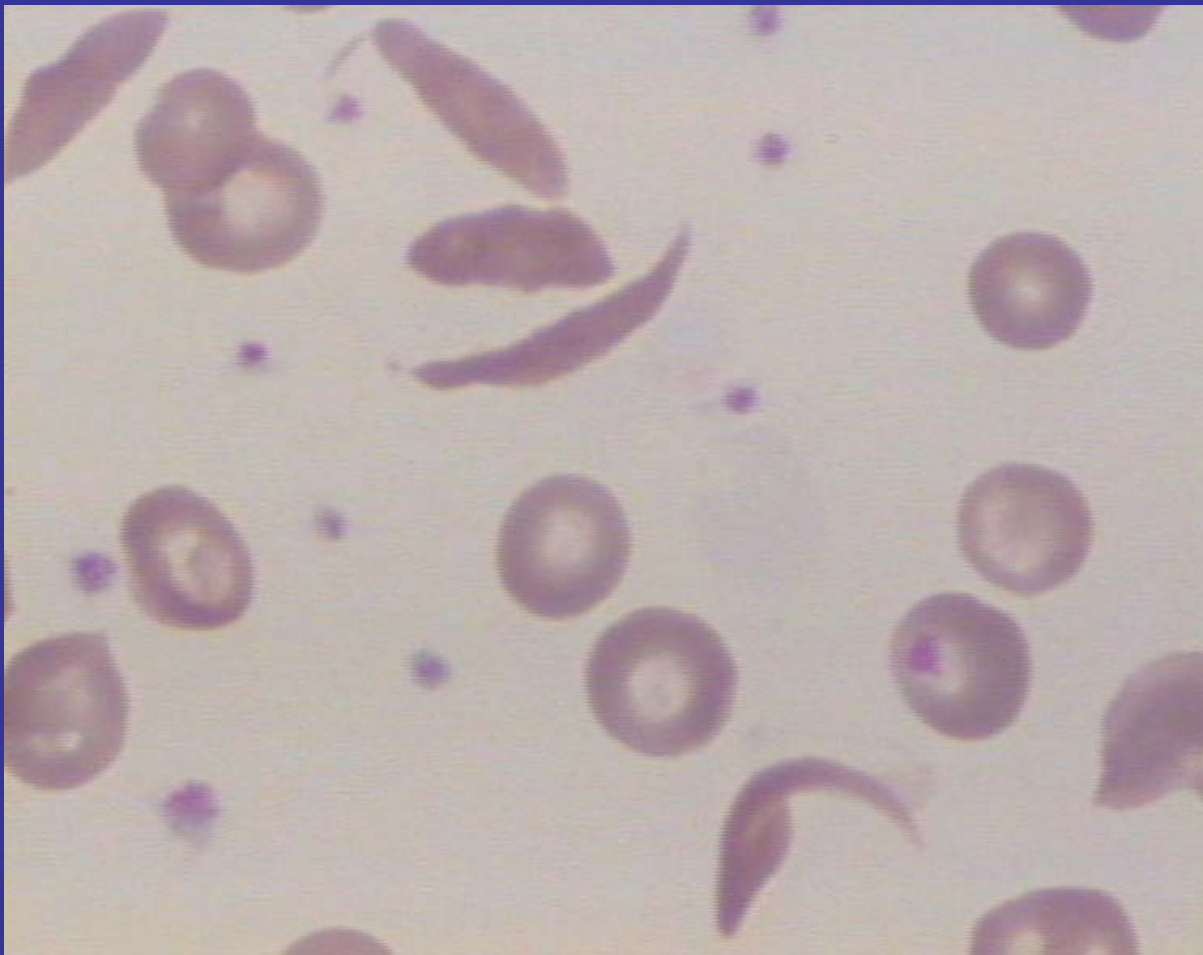
ΔΡΕΠΑΝΟΚΥΤΤΑΡΙΚΑ ΣΥΝΔΡΟΜΑ

Δρεπανοκυτταρικά Συνδρομα = Αιμολυτική Αναιμία

- Η αιμόλυση οφείλεται σε ενδαγγειακά και εξωαγγειακά αίτια
 - ✓ Τα δρεπανοκύτταρα υπόκεινται σε καταστροφή των μεμβρανών τους και λύση επαγόμενη από το συμπλήρωμα στα σημεία των μικροεμφράκτων
 - ✓ Τα δύσμορφα δρεπανοκύτταρα παγιδεύονται στους ιστούς και καταστρέφονται από τα μακροφάγα
- Ο οργανισμός προσπαθεί να αντιρροπήσει την περιφερική καταστροφή ερυθρών με υπερπλασία στο μυελό των οστών

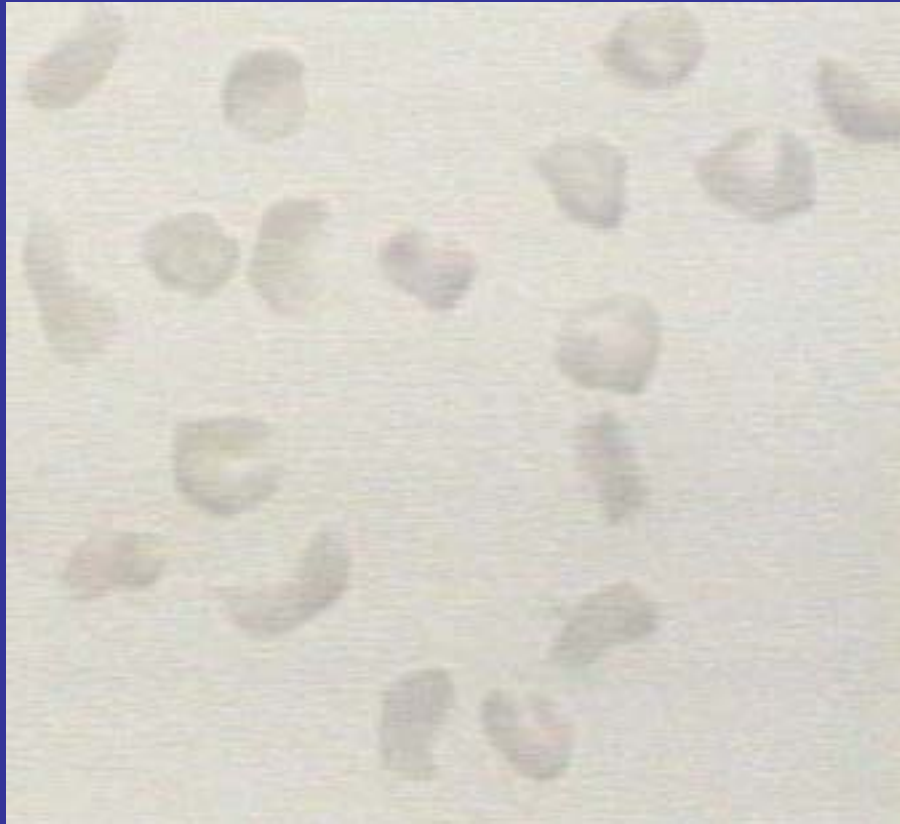ΔΡΕΠΑΝΟΚΥΤΤΑΡΙΚΑ ΣΥΝΔΡΟΜΑ

Μικροδρεπανοκυτταρική αναιμία



ΔΡΕΠΑΝΟΚΥΤΤΑΡΙΚΑ ΣΥΝΔΡΟΜΑ

Τεστ Δρεπάνωσης

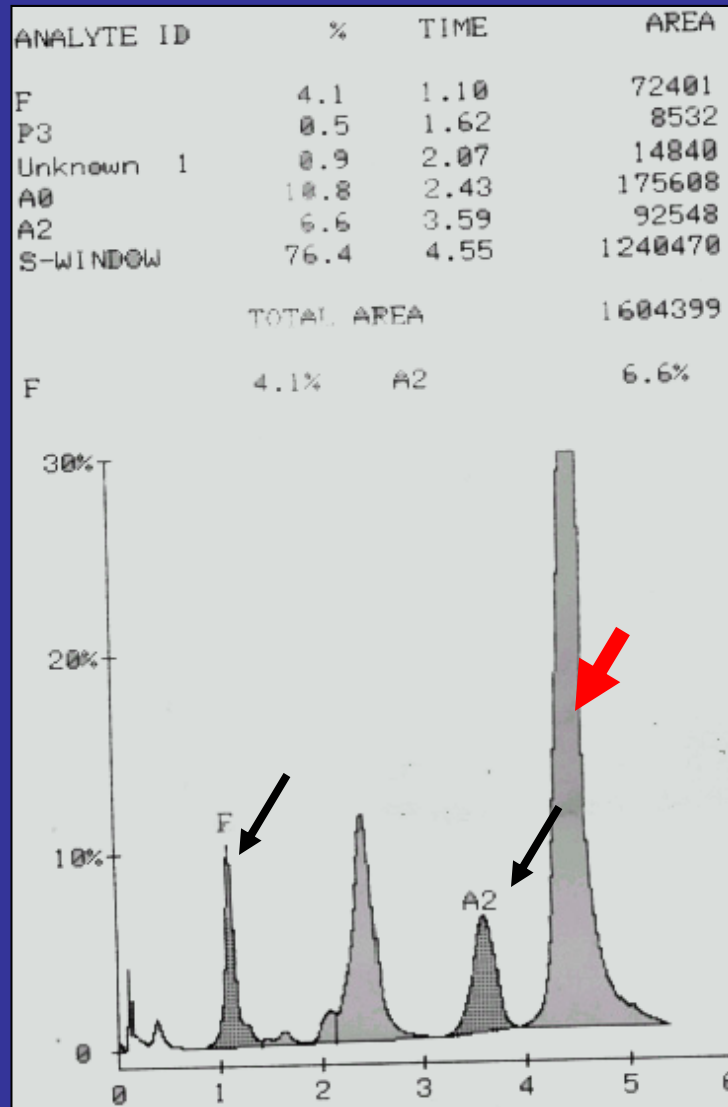


ΔΡΕΠΑΝΟΚΥΤΤΑΡΙΚΑ ΣΥΝΔΡΟΜΑ

Η αιμοσφαιρίνη S έχει διαφορετικό ηλεκτρικό φορτίο από την A και εμφανίζεται σε διαφορετική θέση στην ηλεκτροφόρηση ή στην HPLC

ΔΡΕΠΑΝΟΚΥΤΤΑΡΙΚΑ ΣΥΝΔΡΟΜΑ

Μικροδρεπανοκυτταρική αναιμία



ΔΡΕΠΑΝΟΚΥΤΤΑΡΙΚΑ ΣΥΝΔΡΟΜΑ

Κλινική εικόνα

1. Αγγειοαποφρακτικές επώδυνες κρίσεις
2. Απλαστικές κρίσεις
3. Κρίσεις εγκλωβισμού στα σπλάχνα (σπλήνα)
4. Χολολιθίαση
5. **Λοιμώξεις**
6. Οστά. Νέκρωση κεφαλής μηριαίου
7. Δρεπανοκυτταρικό πνεύμονα
8. Ατονα έλκη κνημών
9. Αδυναμία συμπύκνωσης ούρων
10. Καρδιακή ανεπάρκεια
11. κ.ά

ΔΡΕΠΑΝΟΚΥΤΤΑΡΙΚΑ ΣΥΝΔΡΟΜΑ

Κρίσεις Δρεπενοκυτταρικής Νόσου

- Η βαρύτητα των κρίσεων δρεπενοκυτταρικής νόσου διαφέρει σε μεγάλο βαθμό από άτομο σε άτομο
- Οι διαφορές αυτές μπορούν να αποδοθούν στη συνύπαρξη άλλων παθολογικών αιμοσφαιρινών
- Hb που αυξάνουν την τάση για δρεπάνωση
 - ✓ HbC, HbD, HbO Arab
- Hb που μειώνουν την τάση για δρεπάνωση
 - ✓ HbF και Hb Memphis

Κρίσεις Δρεπενοκυτταρικής Νόσου

Η βαρύτητα των κρίσεων αυξάνεται σε

- ↓ μερικής πίεσης του O_2 (υψόμετρο, καρδιακή ή αναπνευστική ανεπάρκεια)
- στάση του αίματος στην περιφέρεια
 - ✓ στα κοιλιοειδή του σπλήνα
 - ✓ στο μυελό
 - ✓ στο γαστρικό βλεννογόνο
 - ✓ στο πέος
 - ✓ στο δέρμα των σφυρών
 - ✓ στις νεφρικές θηλές
 - ✓ στον αμφιβληστροειδή
 - ✓ χαμηλή θερμοκρασία
 - ✓ Οξέωση
 - ✓ αφυδάτωση
 - ✓ Λοιμώξεις
- καταστάσεις που δυσχεραίνουν την αιματική ροή
 - ✓ ↑ Ht
 - ✓ αγγειοσύσπαση

ΔΡΕΠΑΝΟΚΥΤΤΑΡΙΚΑ ΣΥΝΔΡΟΜΑ

Αιμολυτικές Κρίσεις

- Η αναιμία ποικίλλει σε βαρύτητα από ασθενή σε ασθενή
- Στα μεσοδιαστήματα των κρίσεων η αναιμία είναι καλά ανεκτή και οι ασθενείς δεν χρειάζονται μεταγγίσεις
- Τα επίπεδα της Hb σχετίζονται με τη συχνότητα των επώδυνων επεισοδίων
 - ✓ \uparrow Hb \rightarrow \uparrow συχνότητα επώδυνων κρίσεων και οξέως θωρακικού συνδρόμου

\uparrow ΔΕΚ

ΔΡΕΠΑΝΟΚΥΤΤΑΡΙΚΑ ΣΥΝΔΡΟΜΑ

Επωδυνες Αγγειοαποφρακτικές Κρίσεις

- Εμφρακτα με αγγειοαποφρακτικές κρίσεις μπορεί να εμφανιστούν σε οποιοδήποτε σημείο του σώματος
 - ✓ οξύς πόνος
- Χαρακτηριστικές Εντοπίσεις
 - ✓ Δακτυλίτιδα
 - ✓ έμφρακτα του σπληνός
 - ✓ έμφρακτα στον πνεύμονα
 - ❖ ανεξήγητη δύσπνοια και θωρακικό άλγος
 - ❖ πνευμονικά έμφρακτα + λιπώδεις εμβολές + λοιμώξεις = αιτίες του "οξέος θωρακικού συνδρόμου" → παρουσία θωρακικού πόνου, πυρετού, λευκοκυττάρωσης και πνευμονικών διηθήσεων

ΔΡΕΠΑΝΟΚΥΤΤΑΡΙΚΑ ΣΥΝΔΡΟΜΑ

Επωδυνες Αγγειοαποφρακτικές Κρίσεις

➤ Χαρακτηριστικές Εντοπίσεις

- ✓ πριαπισμός
- ✓ μικροέμφρακτα στον αμφιβληστροειδή
- ✓ ΑΕΕ (4%) (παροδικά, ισχαιμικά ή αιμορραγικά, επιληπτικές κρίσεις, κωματώδης κατάσταση, βλάβες ακουστικής συσκευής, γνωσιακές λειτουργίες)
 - ❖ οι νευρολογικές εκδηλώσεις → τάση να υποτροπιάζουν
 - ❖ Θνησιμότητα, 25% τις 2 πρώτες εβδομάδες

ΔΡΕΠΑΝΟΚΥΤΤΑΡΙΚΑ ΣΥΝΔΡΟΜΑ

Απλαστικές κρίσεις

- ξαφνική ↓ του Hb και των ΔΕΚ καθώς
- ↓ των προδρόμων της ερυθράς σειράς στο μυελό
- Εκλυτικό αίτιο μπορεί να είναι μια λοίμωξη από παρβοϊό B19, αλλά και μικροβιακά αίτια (στρεπτόκοκκος, σαλμονέλλα)

ΔΡΕΠΑΝΟΚΥΤΤΑΡΙΚΑ ΣΥΝΔΡΟΜΑ

Παγίδευση Ερυθρών στα Σπλάγχνα

- Τα επεισόδια οξέως εγκλωβισμού των ερυθρών στο σπλήνα, εμφανίζονται με
 - ✓ οξεία επιδείνωση της αναιμίας
 - ✓ δικτυοερυθροκυττάρωση
 - ✓ επώδυνη σπληνομεγαλία
 - ✓ σημεία υπογκαιμίας
- Λιγότερο συχνά τα επεισόδια του οξέως εγκλωβισμού ερυθρών μπορεί να αφορούν το ήπαρ ή τους πνεύμονες

ΔΡΕΠΑΝΟΚΥΤΤΑΡΙΚΑ ΣΥΝΔΡΟΜΑ

Κλινική εικόνα

1. Αγγειοαποφρακτικές επώδυνες κρίσεις
2. Απλαστικές κρίσεις
3. Κρίσεις εγκλωβισμού στα σπλάχνα (σπλήνα)
4. Χολολιθίαση
5. **Λοιμώξεις**
6. Οστά. Νέκρωση κεφαλής μηριαίου
7. Δρεπανοκυτταρικό πνεύμονα
8. Ατονα έλκη κνημών
9. Αδυναμία συμπίκνωσης ούρων
10. Καρδιακή ανεπάρκεια
11. κ.ά

ΔΡΕΠΑΝΟΚΥΤΤΑΡΙΚΑ ΣΥΝΔΡΟΜΑ

Επιπλοκές σε κύηση

Η δρεπανοκυτταρική αναιμία σχετίζεται με αυξημένη εμβρυϊκή και μητρική θνησιμότητα καθώς και με επιπλοκές, όπως πρόωρος τοκετός, μειωμένο βάρος νεογνού, αιμορραγία μετά τον τοκετό

Οι επιπλοκές αυτές οφείλονται στη δημιουργία εμφράκτων στον πλακούντα

- Οι εγκυμονούσες πρέπει να παρακολουθούνται τακτικά. Αν τα επίπεδα HbS είναι υψηλά (>60%), πρέπει να υποβληθούν σε τακτικές αφαιμαξομεταγγίσεις, κυρίως αν υπάρχει προηγούμενο ιστορικό αποβολής

ΔΡΕΠΑΝΟΚΥΤΤΑΡΙΚΑ ΣΥΝΔΡΟΜΑ

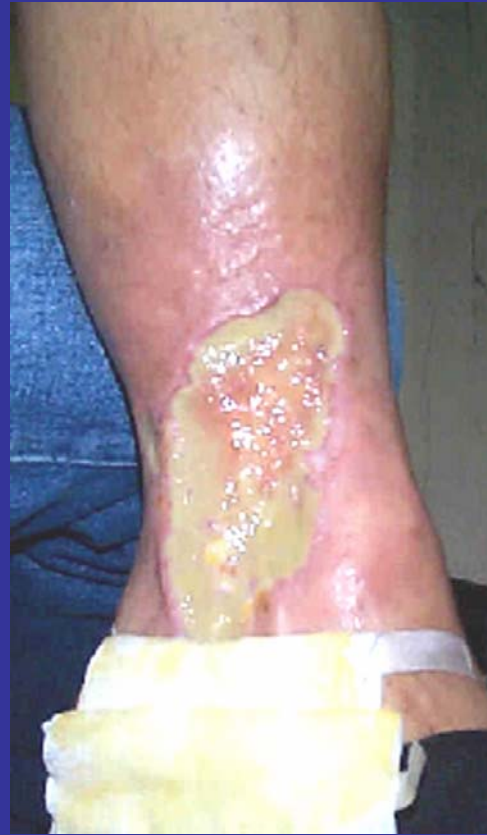Θεραπευτική αντιμετώπιση

1. Ενυδάτωση
2. Υδροξουρία
3. Σπληνεκτομή
4. Μετάγγιση / Αφαιμαξομεταγγίσεις
5. Υποστηρικτική αγωγή

Μικροδρεπανοκυτταρική αναιμία

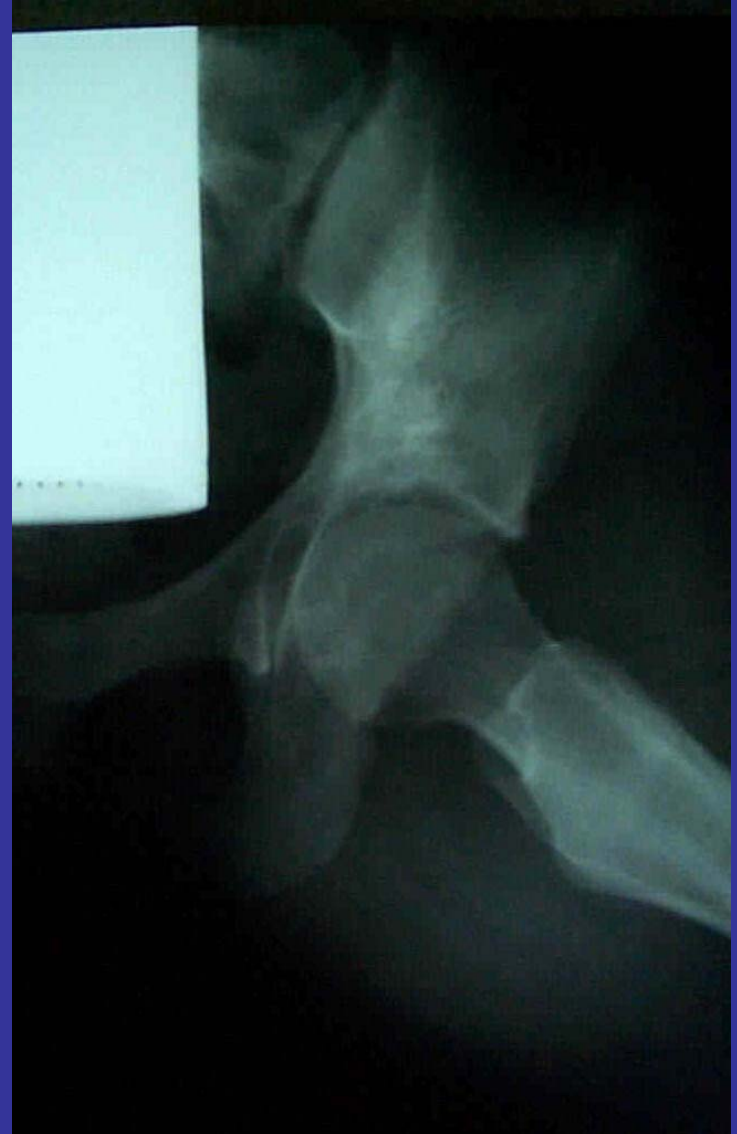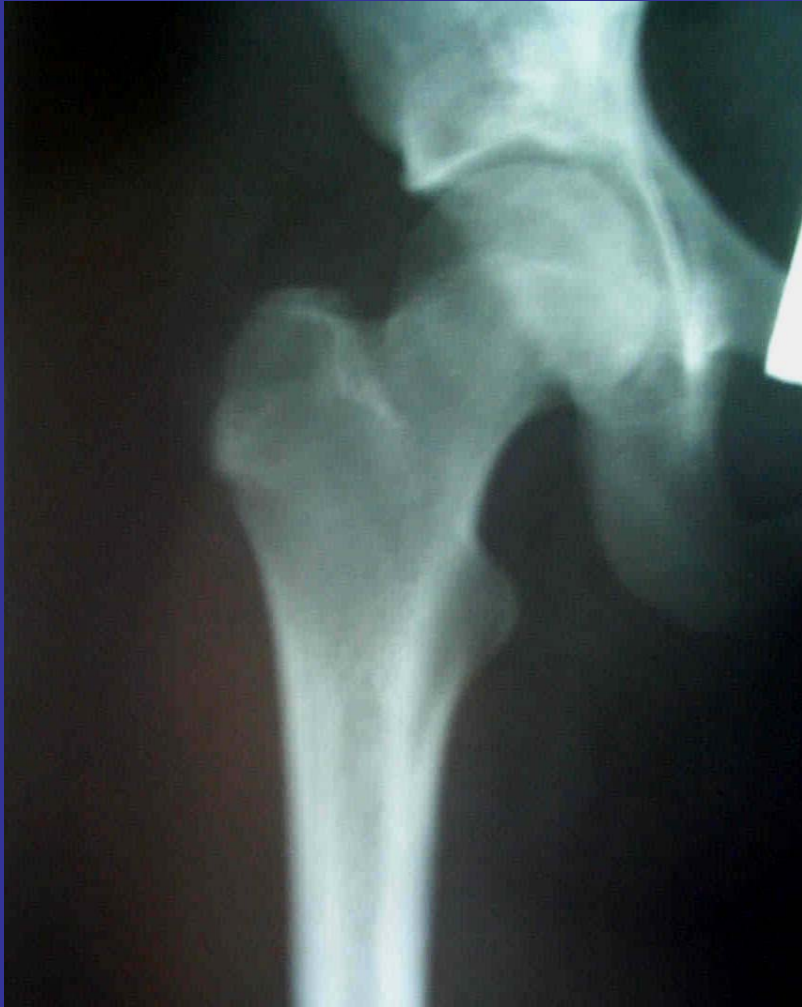- Η κλινική της εικόνας είναι παρόμοια με εκείνη της ομόζυγης ΔΑ
- Επιπλέον υπάρχει σπληνομεγαλία
- Η βαρύτητα των εκδηλώσεων εξαρτάται σε μεγάλο βαθμό από το ποσό της HbA που μπορεί να παραχθεί
 - ✓ αν παράγεται μειωμένη ποσότητα όπως στη β^+ θαλασσαιμία, η κλινική εικόνα είναι ηπιώτερη
 - ✓ αν απουσιάζει η HbA (συνδυασμός με β^0 θαλασσαιμία), ο ασθενής θα παρουσιάσει βαρεία αναιμία και μπορεί να χρειαστούν τακτικές μεταγγίσεις
 - ✓ αν η β -γονιδιακή βλάβη προάγει τη παραγωγή HbF, τα επώδυνα επεισόδια θα είναι ηπιότερα και σπανιότερα

ΔΡΕΠΑΝΟΚΥΤΤΑΡΙΚΑ ΣΥΝΔΡΟΜΑ



ΔΡΕΠΑΝΟΚΥΤΤΑΡΙΚΑ ΣΥΝΔΡΟΜΑ

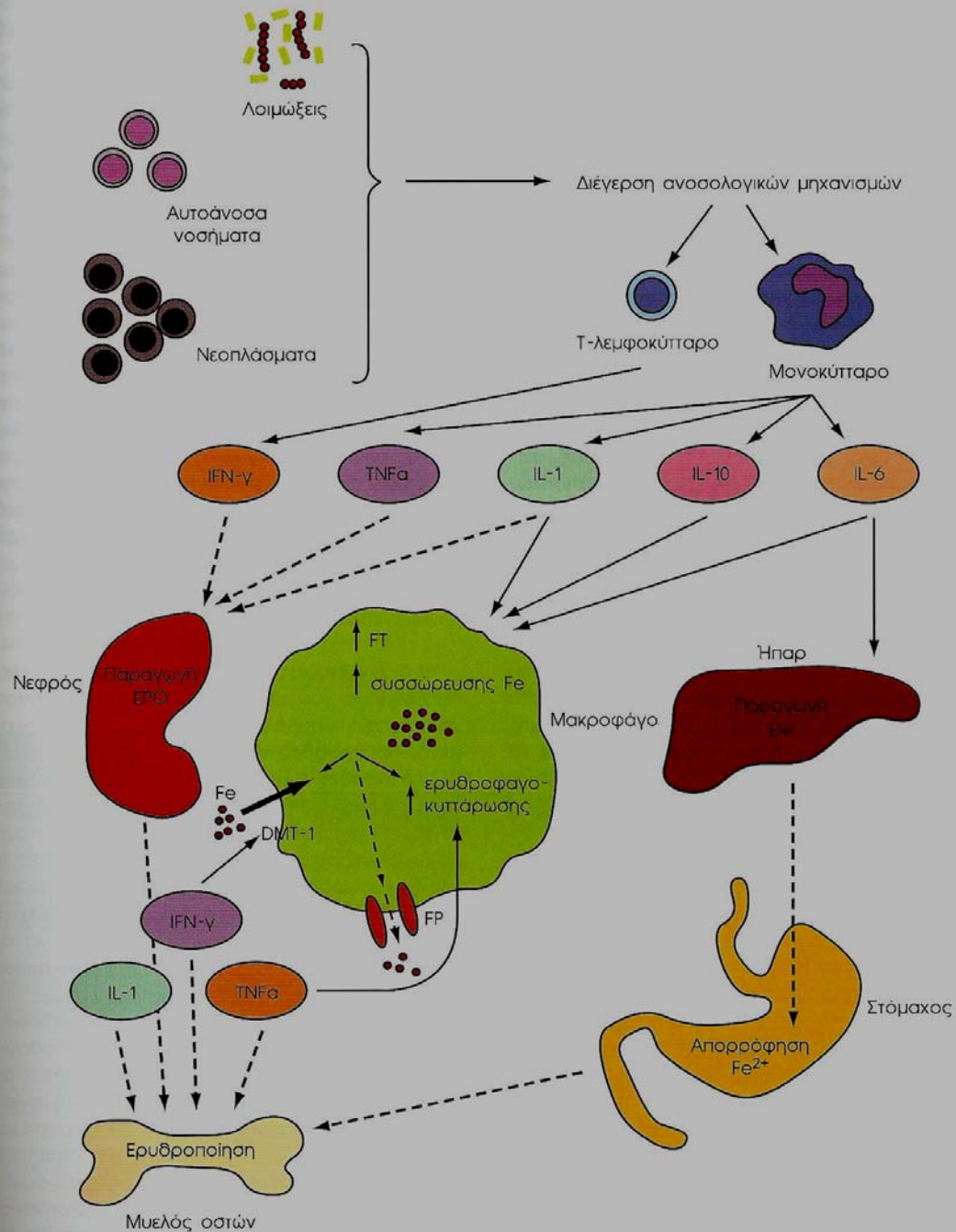
Μικροδρεπανοκυτταρική αναιμία



	Fe-πενική Αναιμία	Αιμοσφαιρινοπάθειες
Αιτιολογία	Επίκτητη Ελλειψη Fe λόγω 1.Απώλειας 2.↑ανάγκες 3.δυσασπορρόφηση 4.ελλειπής προσλήψη	Κληρονομική-Αυτοσωματικός χαρακτήρας Γονιδιακή βλάβη στο γονίδιο των 1.β-σφαιρινικών αλύσεων → β-Μεσογειακή αναιμία, δρεπανοκυτταρική αναιμία 2.α-σφαιρινικών αλύσεων → α-Μεσογειακή αναιμία 3.συνδυασμοί
Παθογένεια	Ελλειπή παραγωγή αίμης Απώλεια	Απουσία ή μειωμένη παραγωγή σφαιρινικών αλύσεων Hb. Ωστόσο η Hb παράγεται με τεραμερή της μη προσβεβλημένης σφαιρινικής αλύσου. Τα παθολογικά ερυθρά που προκύπτουν αιμολύονται εξωαγγειακά.
Συνότητα	Η πιο συχνή αναιμία	8-12% του πληθυσμού σε λεκάνη της μεσογείου και Ελλάδα
Κλινική Εικόνα	Ωχρότητα, κόπωση και ιστικές εκδηλώσεις σε βαρειές μορφές	Η συμπτωματολογία εξαρτάται από τον τύπο της αιμοσφαιρινοπάθειας Μείζον MA: ωχρότητα, σπληνομεγαλία, παραμόρφωση σκελετού, ταχυκαρδία κ.ά Δρεπανοκυτταρική αναιμία: επώδυνες κρίσεις...
Εργαστηριακά Ευρήματα	Υποχρωμία, μικροκυττάρωση, ↓Hb, ↓Ht, ↓MCV, ↓MCH, ↓MCHC, ↑RDW, ↓ΔΕΚ, ↓Fe, ↓φερριτίνη, ↓SaTf, ↑sTfR.	Υπόχρωμη μικροκυτταρική αναιμία με ανισοποικιλοκυττάρωση, ↑ΔΕΚ, ↑έμμεση χολερυθρίνη, ↑LDH, ↓HbA, ↑HbA ₂ , ↑HbF.

ΑΝΑΙΜΙΑ ΧΡΟΝΙΑΣ ΝΟΣΟΥ

ΔΙΕΡΕΥΝΗΣΗ ΥΠΟΧΡΩΜΗΣ ΑΝΑΙΜΙΑΣ



ΔΙΕΡΕΥΝΗΣΗ ΥΠΟΧΡΩΜΗΣ ΑΝΑΙΜΙΑΣ

ΑΝΑΙΜΙΑ ΧΡΟΝΙΑΣ ΝΟΣΟΥ

- Συμπτωματολογία
 - ✓ ωχρότητα, εύκολη κόπωση, ταχυκαρδία
 - ✓ + συμπτώματα υποκείμενης νόσου
- Εργαστηριακά ευρήματα
 - ✓ αναιμία
 - νορμόχρωμη-νορμοκυτταρική (συνήθως)
 - υπόχρωμος και μικροκυτταρική (μερικές φορές)
 - ✓ ↓ΔΕΚ, ↓Fe, ↑φερριτίνη, ↓ ή Φ TIBC, Φ sTfR
- Αγωγή
 - ✓ θεραπεία υποκείμενης νόσου
 - ✓ ανασυνδυασμένη ερυθροποιητίνη

Ενδο-Εξω Αγγειακή

ΑΙΜΟΛΥΤΙΚΗ ΑΝΑΙΜΙΑ

ΑΙΜΟΛΥΤΙΚΕΣ ΑΝΑΙΜΙΕΣ

Ορισμός

↑ ρυθμός καταστροφής των ερυθρών

+

↑ αντιρροπτική ερυθροποίηση στο μυελό των οστών

ΑΙΜΟΛΥΤΙΚΕΣ ΑΝΑΙΜΙΕΣ

Ταξινόμηση

Εντόπιση

{ Εξωαγγειακή
Ενδοαγγειακή

Διάρκεια

{ Οξεία
Χρόνια

Κληρονομικότητα

{ Συγγενής
Επίκτητη

Αίτιο

{ Ενδοερυθροκυτταρικό
Εξωερυθροκυτταρικό

Συμμετοχή του
ανοσοποιητικού συστήματος

{ Ανοσολογικής αρχής
Μη ανοσολογικής αρχής

ΑΙΜΟΛΥΤΙΚΕΣ ΑΝΑΙΜΙΕΣ

Αιτίες Ενδοαγγειακής Αιμόλυσης

- **Κατακερματισμός των ερυθρών από μηχανική βλάβη**
 - ✓ Μικροαγγειοπάθεια, ουραιμικό αιμολυτικό σύνδρομο, DIC
 - ✓ Αιμοσφαιρινουρία από βάδιση
 - ✓ Προσθετικές βαλβίδες
- **Καθήλωση του συμπληρώματος στα ερυθρά**
 - ✓ Ασύμβατη μετάγγιση αίματος (συνήθως στο σύστημα ABO)
 - ✓ Μερικές ιδιοπαθείς αυτοάνοσες αιμολυτικές αναιμίες
 - ✓ **Νυχτερινή παροξυσμική αιμοσφαιρινουρία**
- **Προσβολή ερυθρών από εξωγενείς παράγοντες**
 - ✓ Λοίμωξεις (ελονοσία, σηψαιμία Clostridium)
 - ✓ Δηλητήρια
 - ✓ **Ελλειψη G6PD**

Παθοφυσιολογία της έλλειψης G6PD

↓O Λοιμώξεις Φάρμακα

Παραγωγή οξειδωτικών παραγόντων, όπως H₂O₂

ΦΥΣΙΟΛΟΓΙΚΑ

ΣΕ ΕΛΛΕΙΨΗ G6PD

Συσσώρευση οξειδωτικών παραγόντων

Αναγωγή οξειδωτικών παραγόντων μέσω της οξείδωσης της αναχθείσας γλουταθειόνης (GSH)

Οξείδωση σουλφυδρικών ομάδων:

της Hb

πρωτεϊνών Rbc μεμβράνης

Μεμβρανικές πολυπεπτιδικές συσσωρεύσεις

Παραγωγή σουλφο-Hb

Μετουσιωμένη αιμοσφαιρίνη

Σωματία Heinz

Άκαμπτα ερυθρά αιμοσφαίρια

Αιμόλυση στο σπλήνα

ΒΙΟΧΗΜΕΙΑ

Οξειδωτικοί παράγοντες

Αναχθέντες οξειδωτικοί παράγοντες

GSH → GSSG (via GSHPx)

NADP → NADPH (via G Reduc)

6P-Γλυκόζη → 6P-γλυκονικό (via G6PD)

Φάρμακα-ουσίες που προκαλούν αιμόλυση σε ελλειψη G6PD

Ακετανιλίδη
Ναφθαλίνη
Κυανούν του μεθυλίου
Νιτροφουραντοΐνη
Πριμακίνη
Φαιναζοπυριδίνες
Σουλφομεθοξαζόλη
Σουλφαπυριδίνες
Σουλφακεταμίδα
Σουλφανιλαμίδα

....

ΑΙΜΟΛΥΤΙΚΕΣ ΑΝΑΙΜΙΕΣ

I. ΣΥΓΓΕΝΕΙΣ

Από ενδο-ερυθροκυτταρικά αίτια

A) ΔΙΑΤΑΡΑΧΗ ΤΗΣ ΜΕΜΒΡΑΝΗΣ ΤΟΥ ΕΡΥΘΡΟΥ

1. Κληρονομική σφαιροκυττάρωση
2. Κληρονομική ελλειπτοκυττάρωση
3. Κληρονομική σπαινοκυττάρωση (α βητα λιποπρωτεϊναιμία)
4. Αντιγόνο Rhesus Null
5. Άλλες σπάνιες διαταραχές

B) ΕΛΛΕΙΨΗ ΤΩΝ ΕΝΖΥΜΩΝ ΤΟΥ ΕΡΥΘΡΟΥ

1. Του κύκλου πεντοζών ή γλουταθειού
 - G6PD
 - Συνθέσεως της γλουταθειώνης
 - Αναγωγάσης της γλουταθειώνης
2. Της γλυκολυτικής οδού (οδού Embden- Meyerhof)
 - Πυρουβικής κινάσης
 - Ισομεράσης της φωσφορικής φρουκτόζης
3. Του μεταβολισμού των νουκλεοτιδίων
 - Έλλειψη 5 νουκλεοτιδάσης των πυριμιδινών

Γ) ΔΙΑΤΑΡΑΧΗ ΤΗΣ ΑΙΜΟΣΦΑΙΡΙΝΗΣ

1. Μεσογειακές αναιμίες (μείζων β μεσογειακή αναιμία, αιμοσφαιρινοπάθεια H)
2. Δρεπανοκυτταρική αναιμία και δρεπανοκυτταρικά σύνδρομα
3. Άλλες σπάνιες αιμοσφαιρινοπάθειες (CC, DD, EE)
4. Ασταθείς αιμοσφαιρίνες
5. Αιμοσφαιρινοπάθειες M

ΑΙΜΟΛΥΤΙΚΕΣ ΑΝΑΙΜΙΕΣ

Κλινική Εικόνα (1)

Ποικίλλει ανάλογα με

- χρόνια ή οξεία αιμολυτική νόσος
- βαρύτητα και ταχύτητα εγκατάστασης της αιμόλυσης και της αναιμίας
- υποκείμενα νοσήματα

- Στην χρόνια αιμολυτική νόσο, συγγενούς ή επίκτητης
 - ✓ Αναιμία συνήθως ήπια και ανεκτή, ίκτερο, σπληνομεγαλία, χολολιθίαση

- Στην οξεία αιμολυτική νόσο
 - ✓ ίκτερος, ρίγος, κακουχία, κεφαλαλγία, κοιλιακό άλγος, άλγη ράχης, κάτω άκρων

ΑΙΜΟΛΥΤΙΚΕΣ ΑΝΑΙΜΙΕΣ

Κλινική Εικόνα (2)

- **Ικτερος** → ↑ έμμεση χολερυθρίνη, όχι κνησμός
- **Σπληνομεγαλία** → συγγενείς αιμολυτικές αναιμίες πλην της δρεπανοκυτταρικής νόσου
- **Χολολιθίαση** από χολερυθρίνη ↔ χρόνια αιμολυτική νόσος
- **Ελλειψη B12 ± φυλλικού οξέος** λόγω των μεγάλων αναγκών αιμοποίησης
- **Ελκη στα σφυρά** (κληρονομική σφαιροκυττάρωση, ΔΑ, ΜΑ)

ΑΙΜΟΛΥΤΙΚΕΣ ΑΝΑΙΜΙΕΣ

Εργαστηριακά Ευρήματα (1)

➤ Δείκτες ↑ ρυθμού καταστροφής ερυθρών

✓ *LDH*

↑ απελευθέρωση της από τα κατεστραμμένα ερυθρά

✓ *Μέτρηση χρόνου ζωής των ερυθρών με ^{51}Cr*

= δυνατός ο υπολογισμός του χρόνου ημίσειας ζωής των ραδιοσημασμένων ερυθρών + η εκτίμηση του τόπου καταστροφής τους

Η μέθοδος δεν είναι πρακτική

ΑΙΜΟΛΥΤΙΚΕΣ ΑΝΑΙΜΙΕΣ

Εργαστηριακά Ευρήματα (2)

➤ Δείκτες Αυξημένης Ερυθροποίησης

➤ ΔΕΚ

- ✓ φυσιολογικές συνθήκες → 5-15/1000 ερυθρά
- ✓ ↑ στις αιμόλυτικές αναιμίες
(Εξαίρεση οι απλαστικές κρίσεις)

➤ Άλλοι δείκτες

- ✓ επίχρισμα αίματος → πολυχρωματοφιλία, βασεόφιλη στίξη, σφαιροκύτταρα, στοχοκύτταρα...
- ✓ επίχρισμα του μυελού → υπερπλασία της ερυθράς σειράς

ΑΙΜΟΛΥΤΙΚΕΣ ΑΝΑΙΜΙΕΣ

Εργαστηριακά Ευρήματα (3)

Δείκτες ↑ απελευθέρωση Hb και προϊόντων του μεταβολισμού της

➤ Έμμεση **χολερυθρίνη** ↑

χολερυθρίνη = κύριο προϊόν του μεταβολισμού της αίμης

➤ **Απτοσφαιρίνη** ↓

η ελεύθερη Hb συνδέεται ταχέως με μια α₂ σφαιρίνη, την απτοσφαιρίνη → αδιάλυτο σύμπλεγμα που καθαίρεται από την κυκλοφορία μέσω του ΔΕΣ.

Είναι πρωτεΐνη οξείας φάσης και αυξάνεται σε φλεγμονή, λοίμωξη ή κακοήθεια

➤ Αιμοσφαιρίνη-Αιμοσιδηρίνη ούρων

Σε φυσιολογικές συνθήκες το αίμα δεν περιέχει ελεύθερη Hb

Σε περιπτώσεις ενδοαγγειακής αιμόλυσης → ελεύθερη Hb

ΑΙΜΟΛΥΤΙΚΕΣ ΑΝΑΙΜΙΕΣ

Αλλα

- Προσδιορισμός G6PD
- άμεση δοκιμασία Coombs → AAA
- Ham test +, test σουκρόζης +, A/Φ → PNH
- Ωσμωτική αντίσταση ερυθρών → κληρονομική σφαιροκυττάρωση
-

Χαρακτηριστικά κληρονομικών αιμολυτικών αναιμιών

Σφαιροκυττάρωση

- Μεμονωμένη έλλειψη σπεκτρίνης (μερική)
- Συνδυασμένη μερική έλλειψη σπεκτρίνης και αγκυρίνης
- Μερική έλλειψη ζώνης 3
- Έλλειψη πρωτεΐνης 4.2
- Άλλα σπάνια

Ελλειπτοκυττάρωση

Κοινή κληρονομική ελλειπτοκυττάρωση

- Ελαττωματική σπεκτρίνη (60%)
- Μεταλλάξεις πρωτεΐνης 4.1
- Έλλειψη γλυκοφορίνης C

Σφαιροκυτταρική ελλειπτοκυττάρωση

Οβαλοκυττάρωση νοτιοανατολικής Ασίας

ΑΙΜΟΛΥΤΙΚΕΣ ΑΝΑΙΜΙΕΣ

Μεμβρανοπάθειες

Κληρονομική Σφαιροκυττάρωση

➤ Έλλειψη/Βλάβη σπекτρίνης λόγω

✓ μειωμένης σύνθεσης

✓ σύνθεσης ασταθούς σπекτρίνης

Επικρατούν χαρακτήρας κληρονομικότητας

➤ Παραγωγή παθολογικής σπекτρίνης που συνδέεται με την
αγκυρίνη

σπάνια-υπολειπόμενος χαρακτήρας

ΑΙΜΟΛΥΤΙΚΕΣ ΑΝΑΙΜΙΕΣ

Κληρονομική Σφαιροκυττάρωση

- Οικογενειακό ιστορικό
- Σφαιροκύτταρα και ΔΕΚ στο αίμα
- Αρνητική ή άμεση δοκιμασία Coombs
- Σπληνομεγαλία

ΑΙΜΟΛΥΤΙΚΕΣ ΑΝΑΙΜΙΕΣ

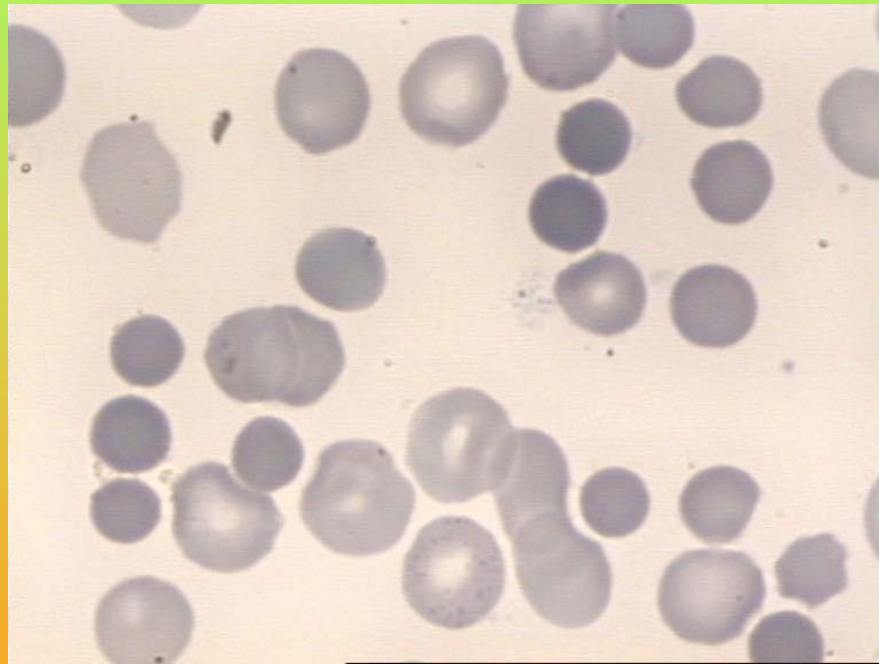
Κλινική Εικόνα

- Αναιμία
- Ίκτερο
- Σπληνομεγαλία
- Χολολιθίαση
- ελκη κνημών
- ουρική αρθρίτιδα
- εστίες εξωμυελικής αιμοποίησης

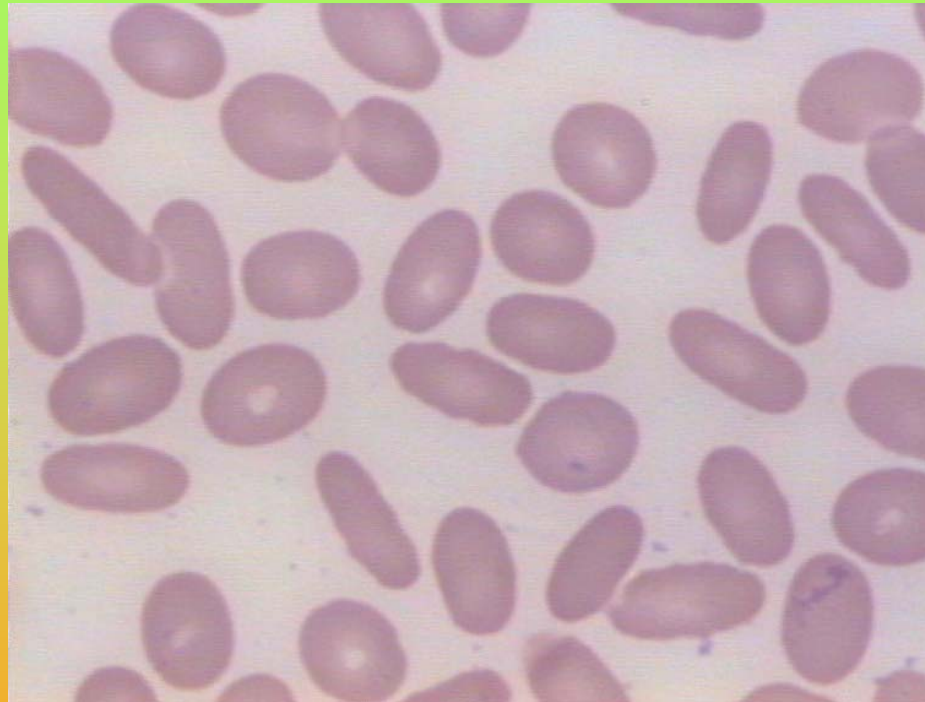
- Η διάγνωση του αιμολυτικού συνδρόμου μπορεί να γίνει αντιληπτή σε οποιαδήποτε ηλικία, συνήθως διαγιγνώσκεται σε παιδιά

- Οι αιμολυτικές κρίσεις επιδεινώνονται σε περιόδους λοιμώξεων

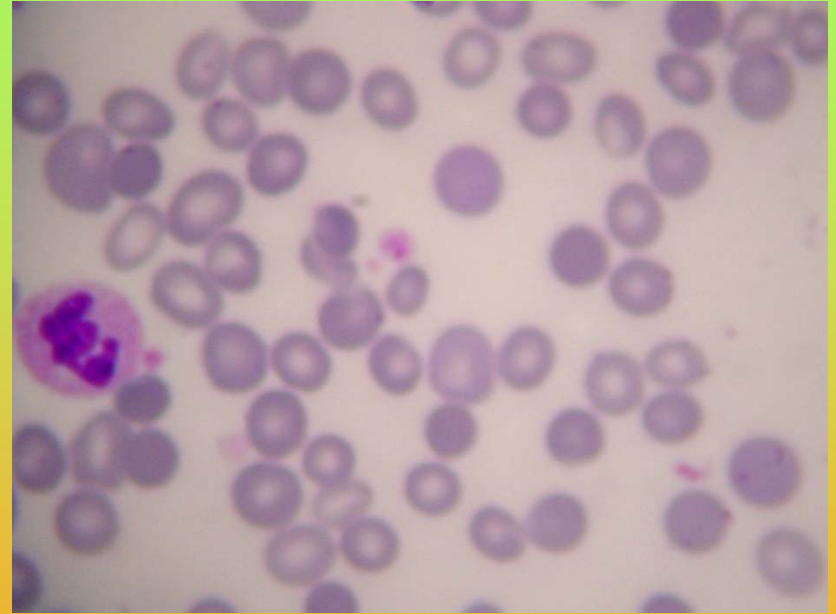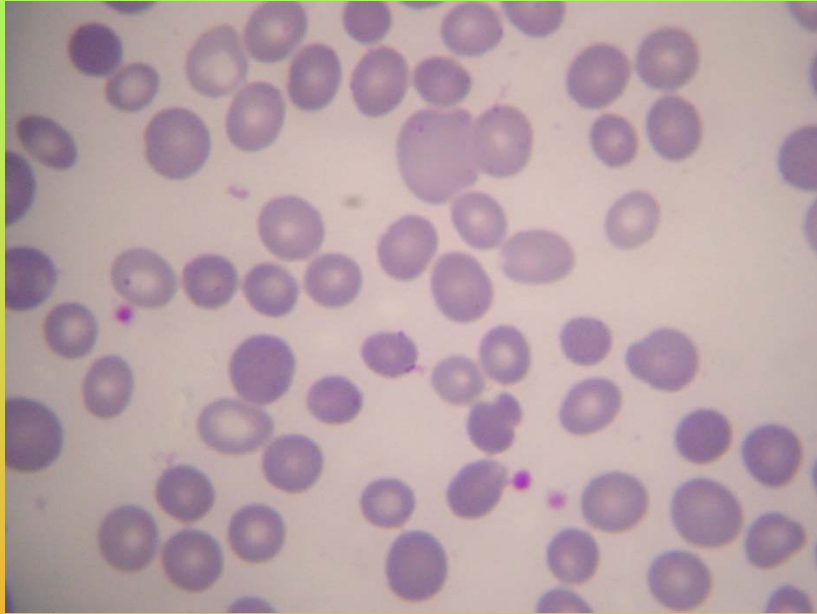
ΑΙΜΟΛΥΤΙΚΕΣ ΑΝΑΙΜΙΕΣ



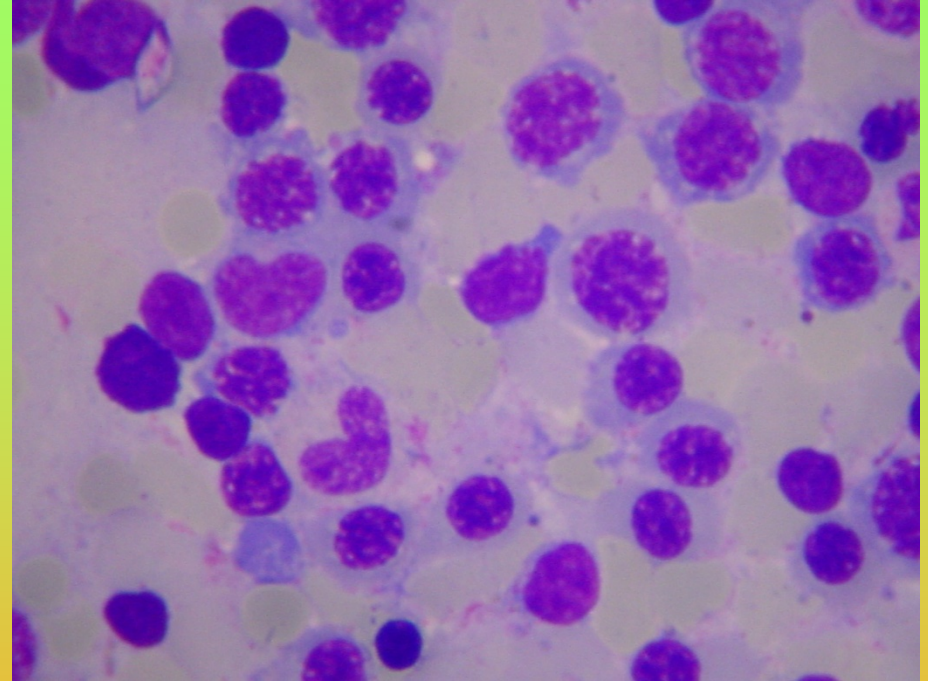
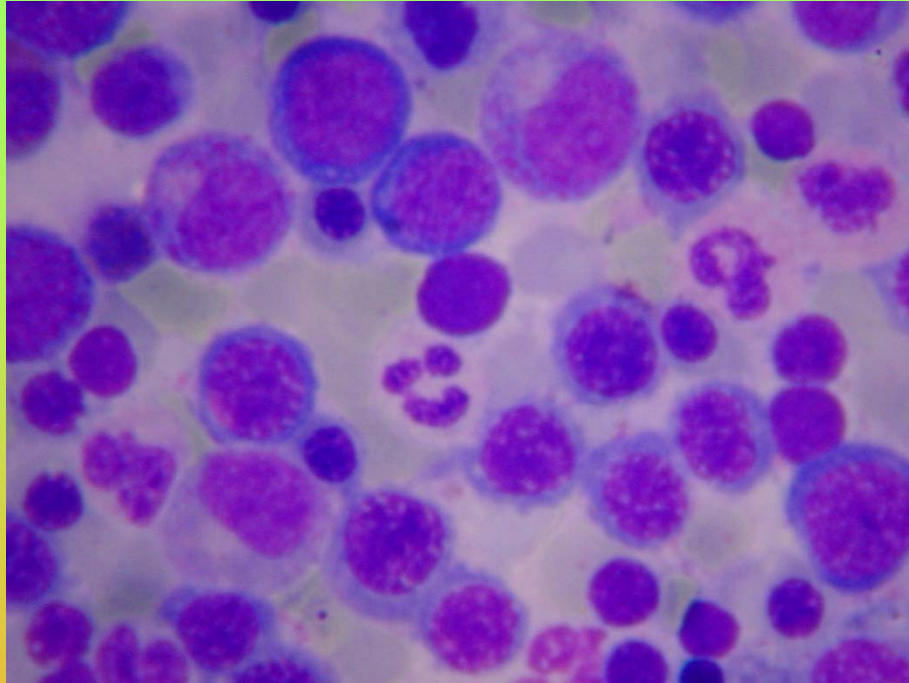
ΑΙΜΟΛΥΤΙΚΕΣ ΑΝΑΙΜΙΕΣ

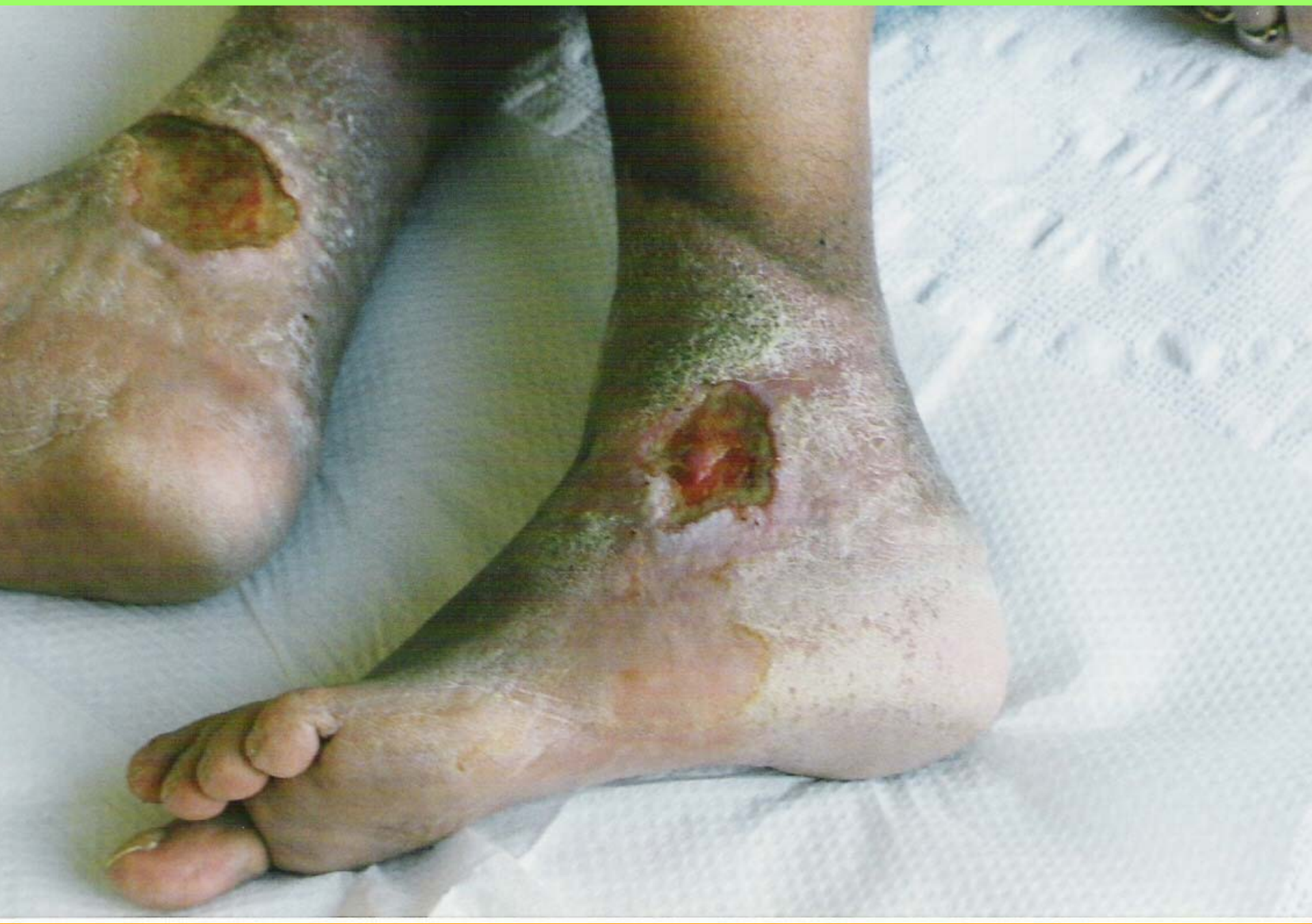

ΑΙΜΟΛΥΤΙΚΕΣ ΑΝΑΙΜΙΕΣ



ΑΙΜΟΛΥΤΙΚΕΣ ΑΝΑΙΜΙΕΣ





ΑΥΤΟΑΝΟΣΕΣ ΑΙΜΟΛΥΤΙΚΕΣ ΑΝΑΙΜΙΕΣ (ΑΑΑ)

- Ομάδα νοσημάτων στα οποία παράγονται αυτοαντισώματα εναντίον των αντιγόνων της μεμβράνης των ερυθροκυττάρων και προκαλούν αιμόλυση.
- Χαρακτηρίζονται από θετική άμεση αντίδραση Coombs.
- Μπορεί να εμφανισθούν σαν πρωτοπαθής νόσος, να συνυπάρχει με άλλα νοσήματα ή να παρουσιάζεται μετά από χορήγηση φαρμάκων

ΔΟΚΙΜΑΣΙΑ COOMBS

- Χρησιμοποιείται για την ανίχνευση ευαισθητοποιημένων ερυθροκυττάρων in vitro με αντιερυθροκυτταρικά αντισώματα ή με προϊόντα διάσπασης του συμπληρώματος (άμεση Coombs) είτε για τον προσδιορισμό αντιερυθροκυτταρικών αντισωμάτων στον ορό (έμμεση Coombs).
- Τα αντιερυθροκυτταρικά αυτοαντισώματα διακρίνονται σε τρεις τύπους:

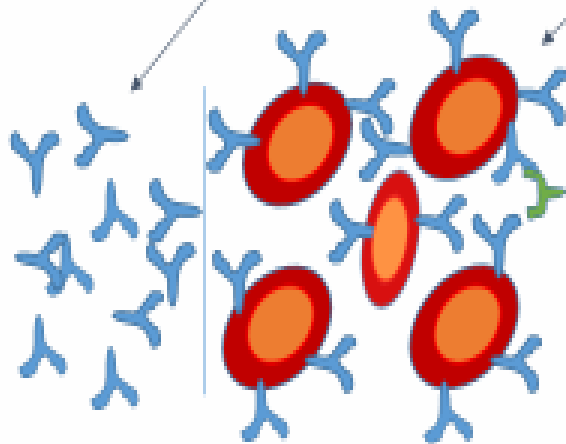

ΔΟΚΙΜΑΣΙΑ COOMBS

- Θερμά αυτοαντισώματα (IgG) που συγκολλούν τα ερυθροκύτταρα στους 37 °C (αυτοάνοση αιμολυτική αναιμία)
- Ψυχρά αντισώματα (IgM) που συγκολλούν τα ερυθροκύτταρα σε χαμηλές θερμοκρασίες (νόσος εκ ψυχροσυγκολλητινών)
- Το IgG Donath-Landsteiner αντίσωμα συνδέεται στις μεμβράνες των ερυθροκυττάρων σε ψυχρό περιβάλλον ή ενεργοποιεί τον καταρράκτη του αιμολυτικού συμπληρώματος όταν τα κύτταρα θερμανθούν στους 37 °C (παροξυσμική ψυχρο-αιμοσφαιρινουρία)

Αντίδραση Coombs

Έμμεση αντίδραση Coombs

Φυσιολογικά ερυθρά αιμοσφαίρια αναμειγνύονται με τον ορό του ασθενούς. Αν περιέχει αντισώματα, αυτά προσκολλώνται στην επιφάνεια των ερυθρών

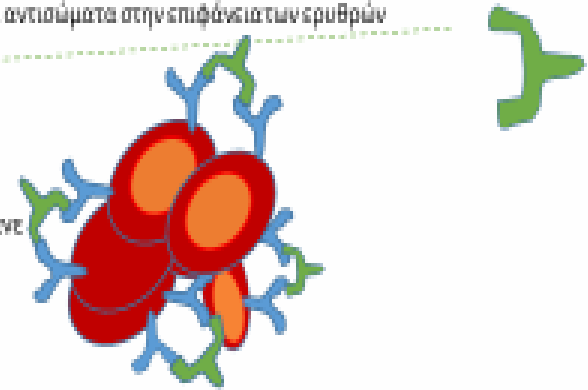

Ο αντιφαιρικός ορός (Coombs) που περιέχει αντι-ανθρώπινα αντισώματα

Δεσμούεται στα αντισώματα στην επιφάνεια των ερυθρών

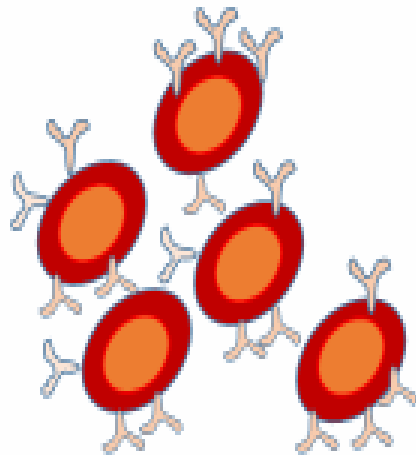
και

συγκολλάνε



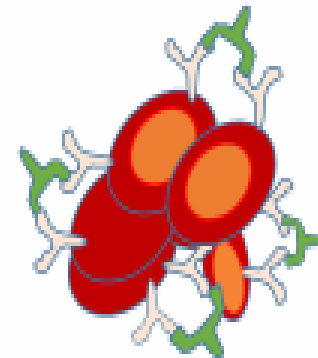
Άμεση αντίδραση Coombs

ερυθρά αιμοσφαίρια με αυτο-αντισώματα στην επιφάνειά τους



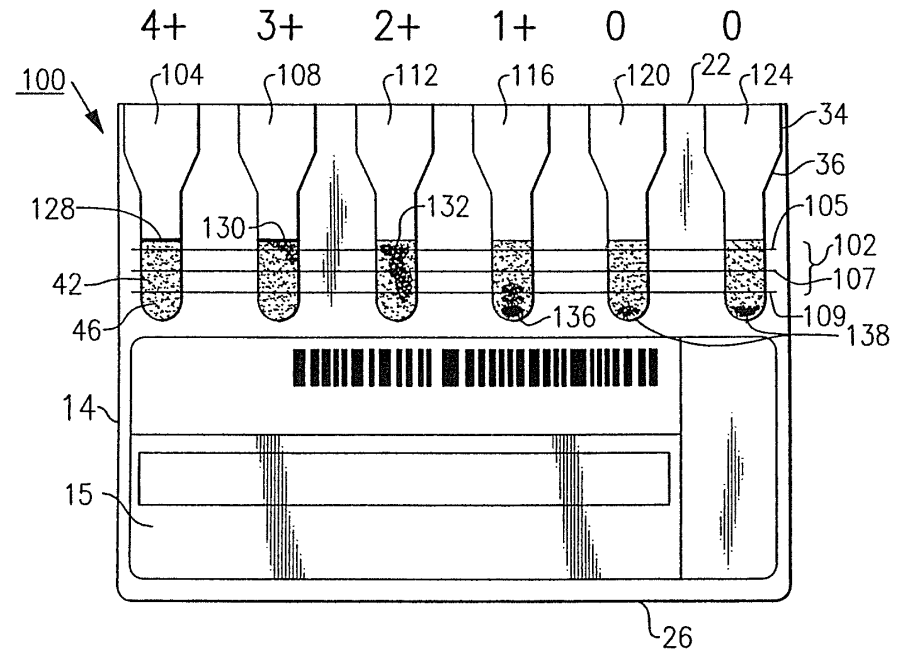
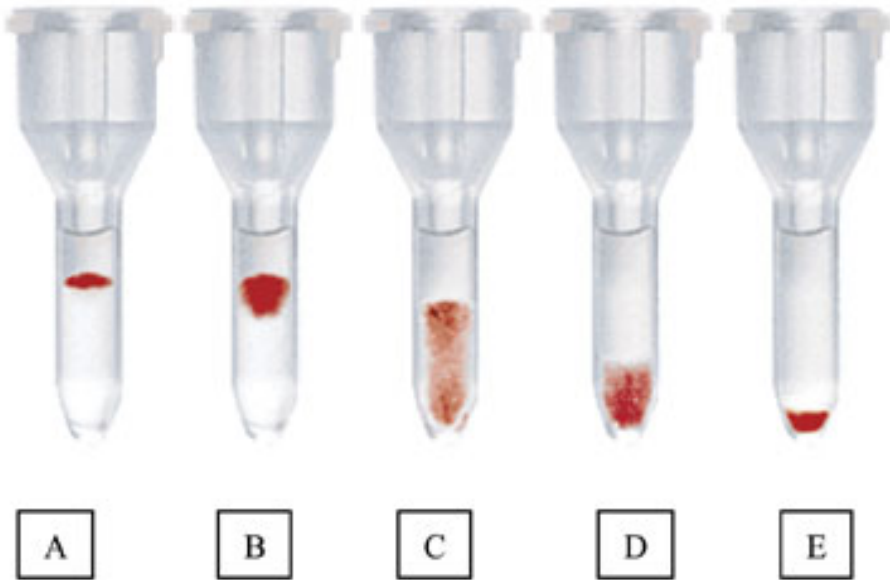
συγκολλάνε

Με την προσθήκη αντιφαιρικού ορού (Coombs)



ΔΟΚΙΜΑΣΙΑ COOMBS

medscape® www.medscape.com



Source: Lab Med © 2005 American Society for Clinical Pathology

AAA

- Αιματολογικά ευρήματα
 - ✓ Αναιμία,
 - ✓ δικτυοερυθροκυττάρωση,
 - ✓ σφαιροκυττάρωση
 - ✓ πολυχρωματοφιλία,
 - ✓ εμπύρηννα ερυθροκύτταρα,

AAA

- Εργαστηριακά ευρήματα
 - ✓ Αύξηση της εμμέσου χολερυθρίνης
 - ✓ Αύξηση της γαλακτικής δεϋδρογενάσης
 - ✓ Ελάττωση /εξαφάνιση απτοσφαιρινών
 - ✓ Θετική άμεση Coombs

ΑΑΑ ΨΥΧΡΟΥ ΤΥΠΟΥ

- Οι ψυχροσυγκολλητίνες προσκολλώνται στα ερυθροκύτταρα κυρίως στην κυκλοφορία των άκρων όπου η θερμοκρασία είναι χαμηλή.
- Το αυτοαντίσωμα, συνήθως IgM και σπάνια IgG, συγκολλά τα ερυθροκύτταρα στους 4 -18 °C

ΝΟΣΗΜΑΤΑ ΠΟΥ ΣΥΝΔΕΟΝΤΑΙ ΜΕ

ΑΑΑ

I. Κολλαγονώσεις

Ρευματοειδής αρθρίτις
Σκληρόδερμα
Οζώδης πολυαρτηρίτις
Σύνδρομο Sjogren's

II. Λεμφοϋπερπλαστικά Νοσήματα

Μακροσφαιριναιμία
Νόσος του Hodgkin
Πολλαπλούν μυέλωμα
Σπογγώδης μυκητίαση

III. Άλλες κακοήθειες

Οξεία λευχαιμία
Θύμωμα
Καρκίνος: Νεφρών, Εντέρου, Πνεύμονος, Ωοθηκών

IV. Άλλα νοσήματα

Μυελοσκλήρυνση με μυελοειδή μεταπλασία
Ελκώδης κολίτις
Μεγαλοβλαστική αναιμία
Νοσήματα θυροειδούς
Πρωτοπαθής χολική κίρρωση
Κύστεις των ωοθηκών
Νόσος Kawasaki
Σύνδρομο Evan's
AIDS

ΦΑΡΜΑΚΑ ΠΟΥ ΠΡΟΚΑΛΟΥΝ ΑΙΜΟΛΥΤΙΚΗ ΑΝΑΙΜΙΑ (I)

I. Τύπου Απτίνης

Πενικιλίνη

Κεφαλοθίνη

Κεφαλοριδίνη

Αμπικιλίνη

Μεθυκιλλίνη

Καρμπενικιλίνη

II. Τύπου αυτοαντισωμάτων

Μεφαιναμικό οξύ

L- Ντόπα

Προκαΐναμίδη

Ιβουπροφαίνη

Διπλοφενάκη

Θειοριδοζίνη

ΦΑΡΜΑΚΑ ΠΟΥ ΠΡΟΚΑΛΟΥΝ ΑΙΜΟΛΥΤΙΚΗ ΑΝΑΙΜΙΑ (II)

- **III. Τύπου Ανοσοσυμπλεγμάτων**

Στιμφοφαίνη

Κινίνη

Κινιδίνη

Φαινακετίνη

Υδροχλωροθειαζίδη

Ριφαμπικίνη

ρ-αμινο-σαλυκυλικό οξύ

Χλωροπρομαζίνη

Πυραμιδόνη

Διπυρόνη

Μελφαλάνη

Ινσουλίνη

Τετρακυκλίνη

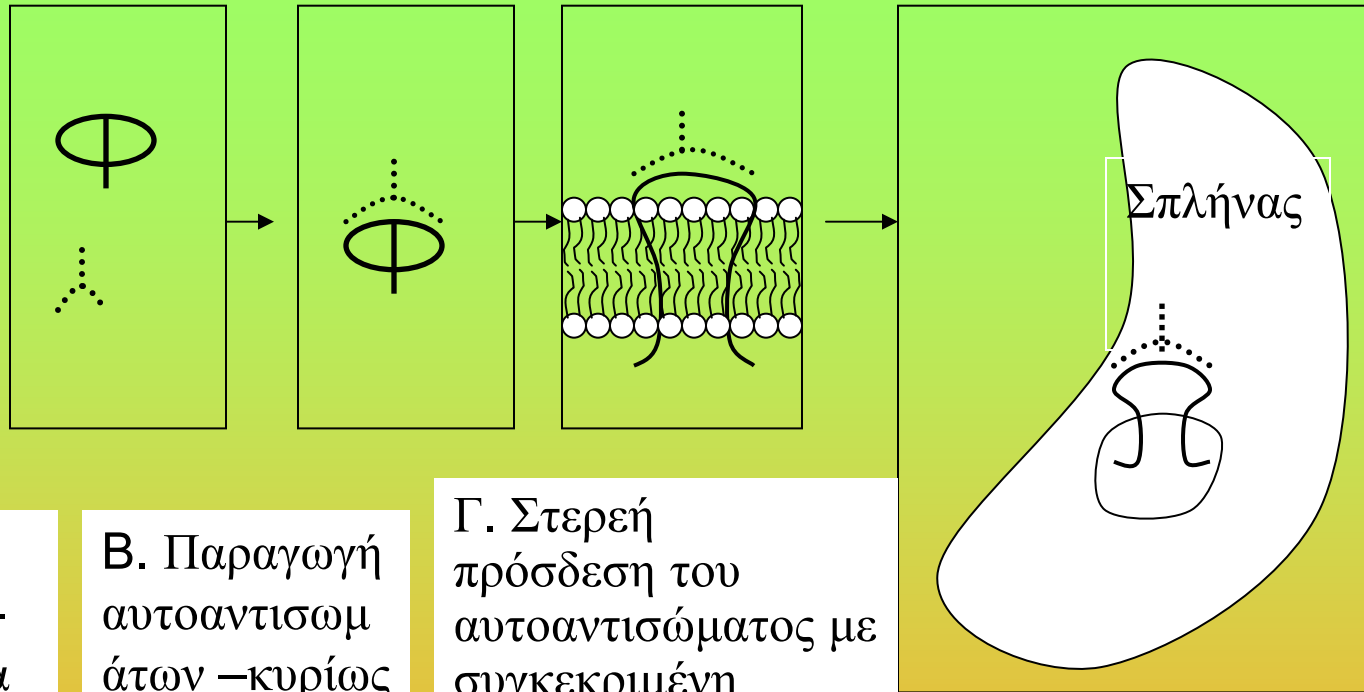
Ακεταμινοφαίνη

Προβενεσίδη

Σουλφονουλουρία

Κεφαλοσπορίνη

Ανοσολογικής αρχής αιμολυτική αναιμία- Μηχανισμός 'αυτοαντισωμάτων'




Α. Πρότυπο φάρμακο: α-μεθυλ-ντόπα
Απαιτούμενη δόση: υψηλή και για μακρό χρονικό διάστημα

Β. Παραγωγή αυτοαντισωμάτων –κυρίως IgG-έναντι του φαρμάκου

Γ. Στερεή πρόσδεση του αυτοαντισώματος με συγκεκριμένη πρωτεΐνη επιφανείας του ερυθρού – συνήθως το αντιγόνο Rhesus- απουσία του φαρμάκου

Δ. Αιμόλυση λόγω παγίδευσης στο σπλήνα των ερυθρών που έχουν επενδυθεί με αυτοαντίσωμα IgG

ΜΑΚΡΟΚΥΤΤΑΡΙΚΗ ΑΝΑΙΜΙΑ



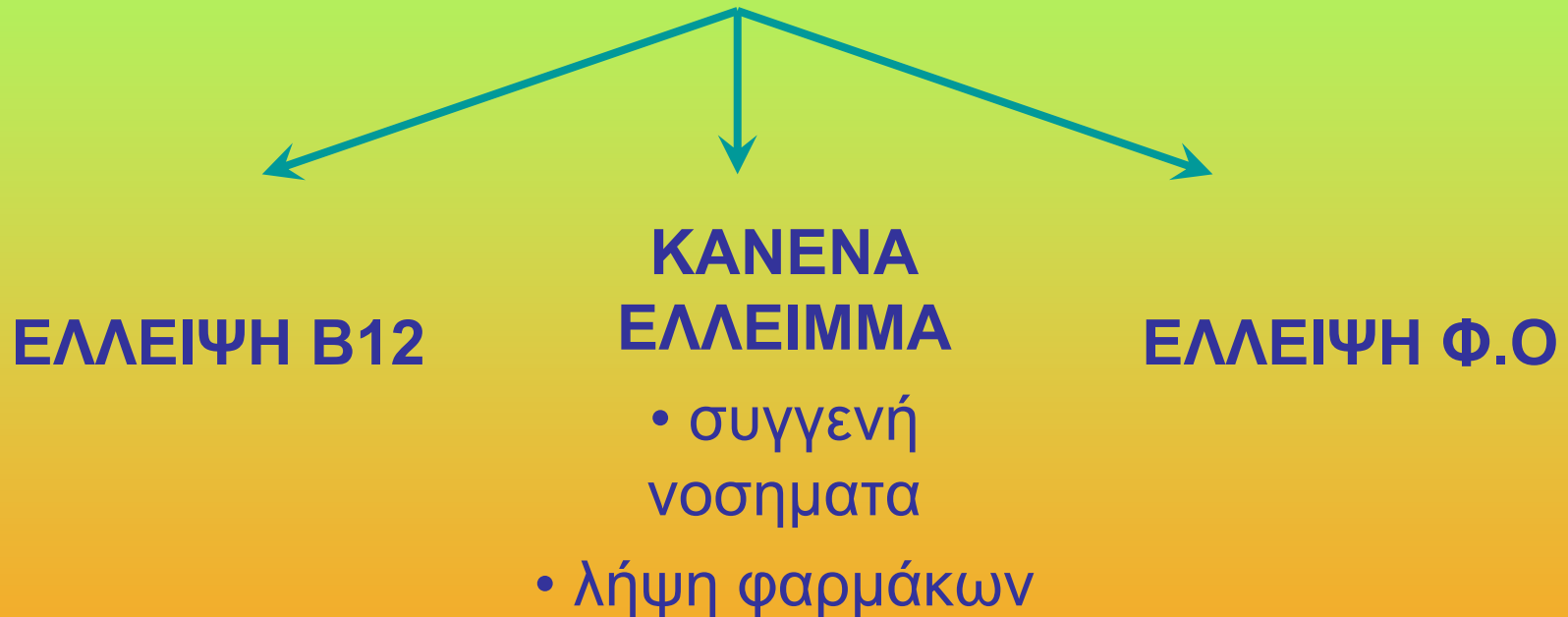
ΜΕΓΑΛΟΒΛΑΣΤΙΚΗ

Συχνότερη αιτία

ΜΗ ΜΕΓΑΛΟΒΛΑΣΤΙΚΗ

ΜΕΓΑΛΟΒΛΑΣΤΙΚΗ ΑΝΑΙΜΙΑ

Επίπεδα βιταμινών στον ορό



ΜΕΓΑΛΟΒΛΑΣΤΙΚΗ ΑΝΑΙΜΙΑ

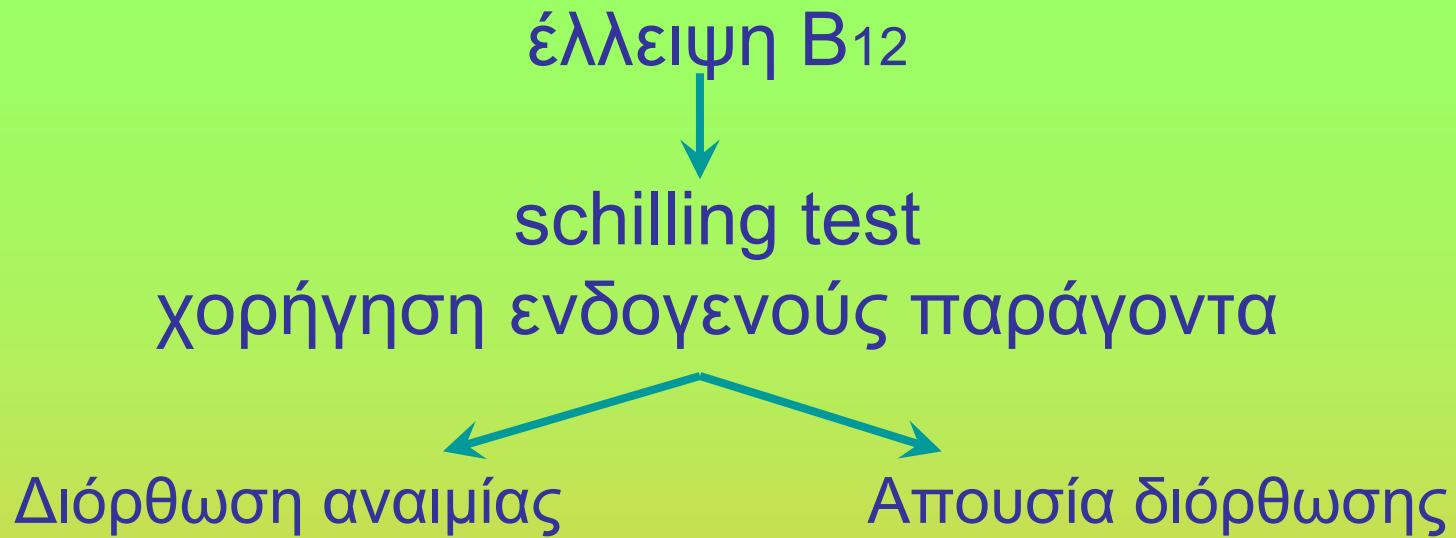
Κλινική Εικόνα

- ❖ Ασυμπτωματική για μεγάλο διάστημα λόγω της πολύ προοδευτικής εγκατάστασης
- ❖ Κλινική εικόνα αναιμίας όταν η Hb↓↓↓
- ❖ υπίκτηρος (λεμονοειδής χροιά)
- ❖ Νευρολογική συμπτωματολογία
- ❖ Ψύχωση

ΜΕΓΑΛΟΒΛΑΣΤΙΚΗ ΑΝΑΙΜΙΑ

Αιτιολογία

- Οφείλεται σε
 - ❖ Ανεπαρκή πρόσληψη B12, ΦΟ
 - ❖ Αυξημένες ανάγκες
 - ❖ Δυσασπορρόφηση
 - ❖ Αδυναμία χρησιμοποίησης B12, ΦΟ



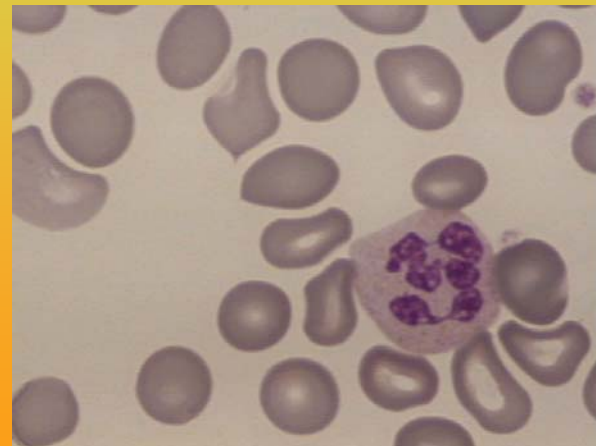
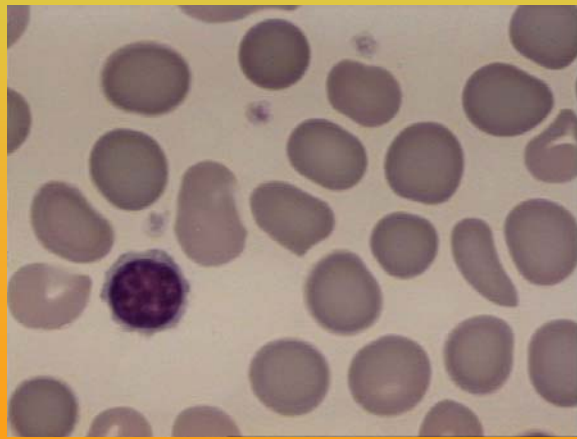
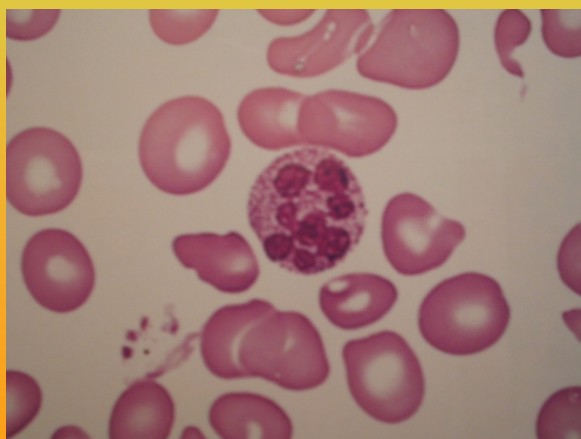
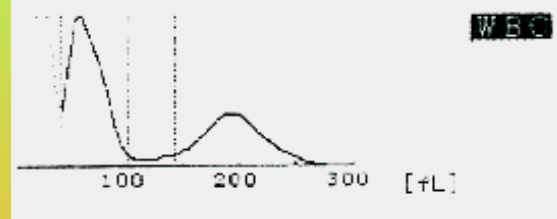
- Αναιμία Biermer
- Γαστρεκτομή
- Λήψη διαβρωτικών
- Αδρανής ενδογενής παράγοντας

- Παθήσεις ειλεού
- Βακτηρηδιακή υπερανάπτυξη
- Οικογενής δυσαπορρόφηση B₁₂
- Φαρμακευτική επαγόμενη δυσαπορρόφηση

ΜΕΓΑΛΟΒΛΑΣΤΙΚΗ ΑΝΑΙΜΙΑ

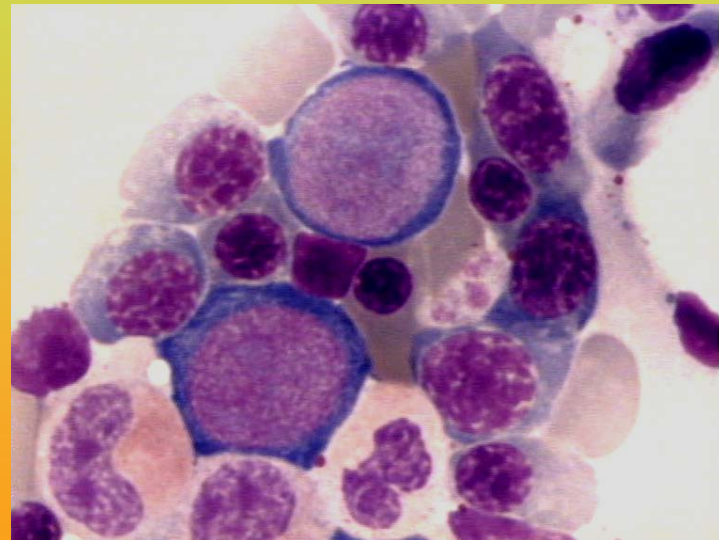
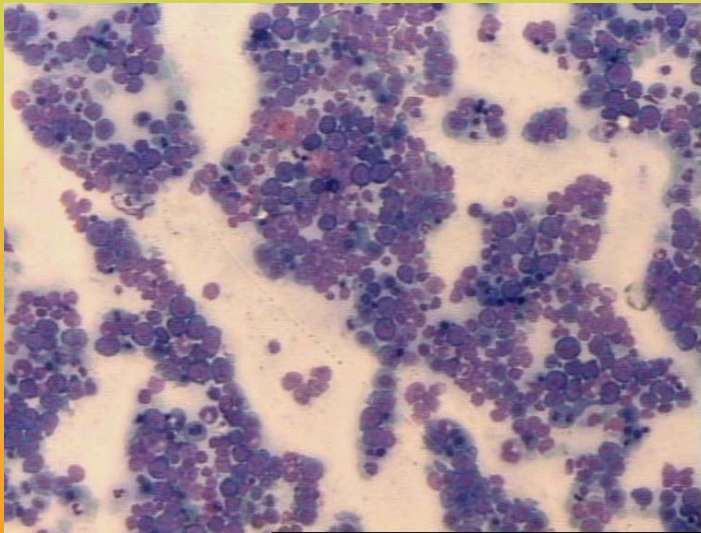
- Αναιμία
 - ◆ Υποχρωμία, μακροκυττάρωση
- ± θρομβοπενία
- ± λευκοπενία
 - ◆ Πολυκατάτμητα πολυμορφοπυρρηνα

WBC	7.0	W/L	$\times 10^3/\mu\text{L}$
RBC	- 1.31		$\times 10^6/\mu\text{L}$
HGB	- 4.6		g/dL
HCT	- 14.8		%
MCV	+ 113.0		fL
MCH	+ 35.1		Pg
MCHC	31.1		g/dL
PLT	132	PL	$\times 10^3/\mu\text{L}$



ΜΕΓΑΛΟΒΛΑΣΤΙΚΗ ΑΝΑΙΜΙΑ

- Μυελόγραμμα: Υπέρκυτταρικός κυανός μυελός με μεγαλοβλαστική υπερπλασία όλων των σειρών



ΜΕΓΑΛΟΒΛΑΣΤΙΚΗ ΑΝΑΙΜΙΑ

- LDH ↑
- έμμεσος χολερυθρίνη ↑
- Επίπεδα B12 ορού & φυλλικού οξέος
- Δοκιμασία Schilling για την απορρόφηση B12
- Προσδιορισμός γαστρικής οξύτητας
- γαστροσκόπηση και βιοψία
- προσδιορισμός αντισωμάτων έναντι τοιχωματικών κυττάρων και ενδογενούς παράγοντα

Μεταβολικός κύκλος της βιταμίνης B₁₂

Πρόσληψη της B₁₂ με τις τροφές

ΣΤΟΜΑΧΟΣ

- Απελευθέρωση της B₁₂ από τις τροφές
- Σύνδεση με τον παράγοντα R του σιέλου (B₁₂ - R)
- Έκκριση του ενδογενούς παράγοντα (intrinsic factor, IF)
- Δημιουργία συμπλέγματος B₁₂- IF

ΔΩΔΕΚΑΔΑΚΤΥΛΟ

Έκκριση παγκρεατικής πρωτεάσης -> Διάσπαση συμπλέγματος B₁₂ - R
-> Περαιτέρω δημιουργία συμπλέγματος B₁₂ - IF

ΤΕΛΙΚΟΣ ΕΙΛΕΟΣ

Σύνδεση συμπλέγματος B₁₂ - IF με τον υποδοχέα του IF -> Απορρόφηση B₁₂

ΑΙΜΑ

Μεταφορά B₁₂ με τις τρανσκοβαλαμίνες I, II, III

ΗΠΑΡ

Αποθήκευση B₁₂ (2-5 mg)

Τέσσερεις ασθενείς προσέρχονται για διερεύνηση αναιμίας

Άνδρας ασυμπτωματικός, 65 ετών με Hb 11.4 g/dl, MCV 79 fl, MCH 26 pg, MCHC 30 g/dl, Λευκά (WBC): $4.1 \times 10^9/L$ (με φυσιολογικό τύπο), Αιμοπετάλια (ΑΜΠ) $590 \times 10^9/L$ ΔΕΚ $5 \times 10^9/L$, σίδηρος ορού 29 $\mu g\%$, φερριτίνη 11 ng/ml και φυσιολογικό πλήρες βιοχημικό έλεγχο) Αμ Coombs (-). Αντικειμενική εξέταση (-).

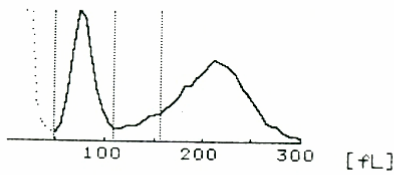
Γυναίκα 18 ετών με έντονη κόπωση, πρόσφατη λοίμωξη αναπνευστικού που αντιμετωπίσθηκε στο σπίτι έχει Hb 7.1 g/dl, MCV 50 fl, MCH 18 pg, MCHC 28 g/dl, WBC: $6.7 \times 10^9/L$ (με φυσιολογικό τυπο), ΑΜΠ $710 \times 10^9/L$ ΔΕΚ $210 \times 10^9/L$, σίδηρος ορού 60 $\mu g\%$, φερριτίνη 25 ng/ml, χολερυθρίνη 3 mg/dl, (άμεση 0.8), LDH 820 U, απποσφαιρίνες 1 mg. Αμ Coombs (-). Αντικειμενική εξέταση: σπλήνας 4 εκ κάτω από το αρ πλευρ τόξο, ωχρότητα, υπηκτερική χροιά.

Άνδρας 69 ετών με δύσπνοια και ταχυκαρδία έχει Hb 7.3 g/dl, MCV 101 fl, MCH 32 pg, MCHC 32 g/dl, WBC $23.6 \times 10^9/L$ (πολυ-12%, λεμφο- 75%, Μονο- 3%), ΑΜΠ $112 \times 10^9/L$ ΔΕΚ $120 \times 10^9/L$, Αμ Coombs (+++). Αντικειμενική εξέταση, πολλαπλοί μικροί (1 x 1 εκ) διογκωμένοι τραχηλικοί και μασχαλιαίοι λεμφαδένες.

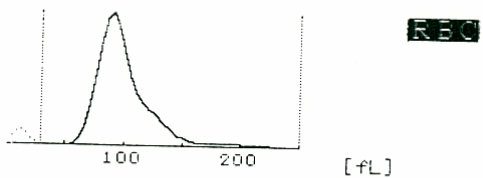
Γυναίκα 65 ετών, ασυμπτωματική με εμφανή ωχρότητα και λεμονοειδή χροιά δέρματος έχει Hb 6.5 g/dl, MCV 118 fl, MCH 34 pg, MCHC 31 g/dl, WBC: $2.4 \times 10^9/L$, (με φυσιολογικό τυπο), ΑΜΠ $70 \times 10^9/L$.

No. 2041
Date 18/ 2/02 13:06
Mode Whole Blood

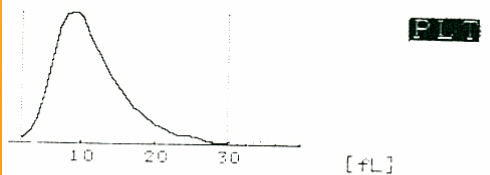
WBC 6.5 x10³/μL
RBC 5.01 x10⁶/μL
HGB 15.4 g/dL
HCT 47.1 %
MCV 94.0 fL
MCH 30.7 pg
MCHC 32.7 g/dL
PLT 275 x10³/μL



LYMPH% 32.7 %
MXD% 8.6 %
NEUT% 58.7 %
LYMPH# 2.1 x10³/μL
MXD# 0.6 x10³/μL
NEUT# 3.8 x10³/μL



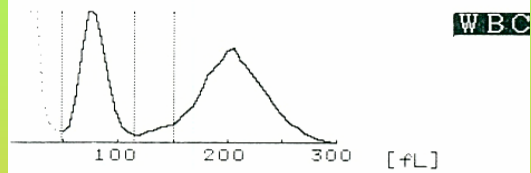
RDW-CV 13.8 %



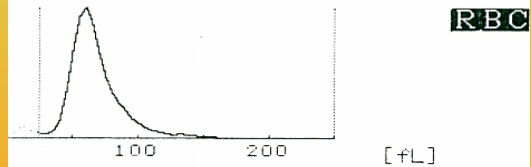
PDW 13.7 fL
MPV 11.3 fL
P-LCR 36.7 %

No. 2028
Date 18/ 2/02 11:44
Mode Whole Blood

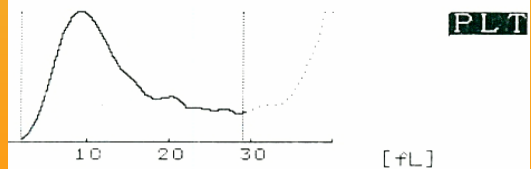
WBC 6.0 x10³/μL
RBC 5.52 x10⁶/μL
HGB - 10.7 g/dL
HCT - 36.1 %
MCV - 65.4 fL
MCH - 19.4 pg
MCHC - 29.6 g/dL
PLT 342 x10³/μL



LYMPH% 35.8 %
MXD% 4.7 %
NEUT% 59.5 %
LYMPH# 2.1 x10³/μL
MXD# 0.3 x10³/μL
NEUT# 3.6 x10³/μL



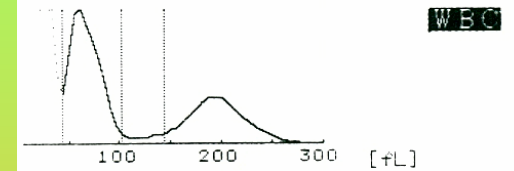
RDW-CV + 17.4 %



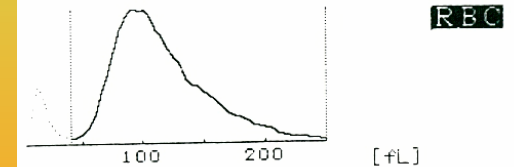
PDW ---.-DW fL
MPV ---.-DW fL
P-LCR ---.-DW %

No. 1
Date 18/ 2/02 11:34
Mode Whole Blood

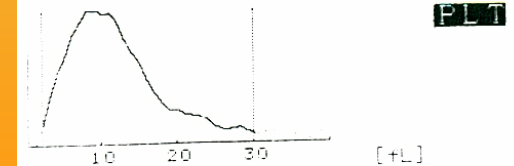
WBC 7.0WL x10³/μL
RBC - 1.31 x10⁶/μL
HGB - 4.6 g/dL
HCT - 14.8 %
MCV +113.0 fL
MCH + 35.1 pg
MCHC 31.1 g/dL
PLT 132PL x10³/μL



LYMPH% + 58.5WL %
MXD% 4.0WL %
NEUT% - 37.5WL %
LYMPH# 4.1WL x10³/μL
MXD# 0.3WL x10³/μL
NEUT# 2.6WL x10³/μL

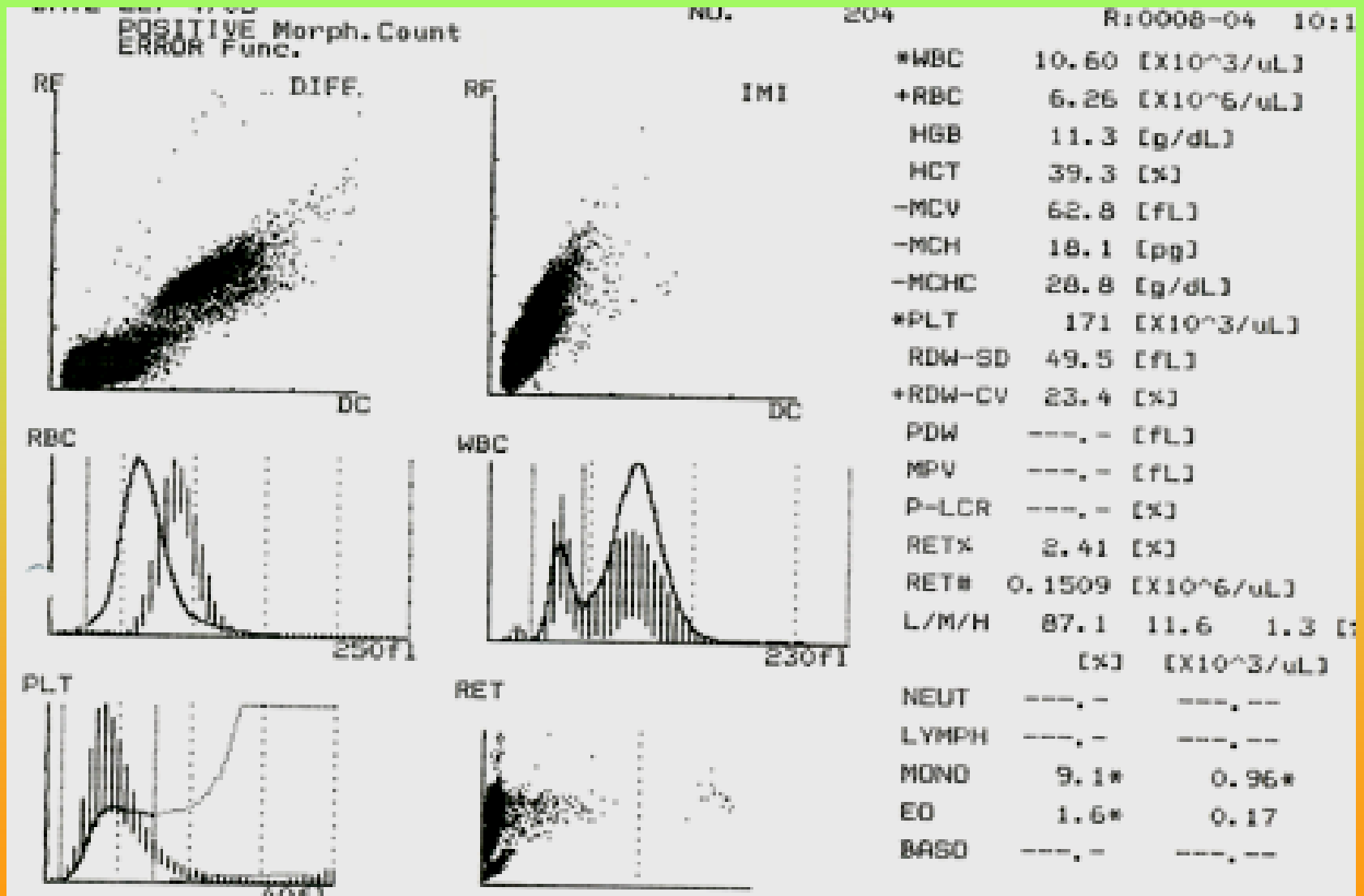


RDW-CV + 26.4 %



PDW + 19.3 fL
MPV 11.9PL fL
P-LCR 42.0PL %


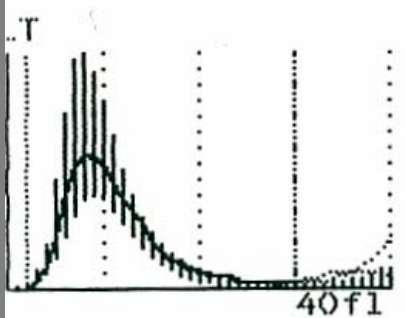
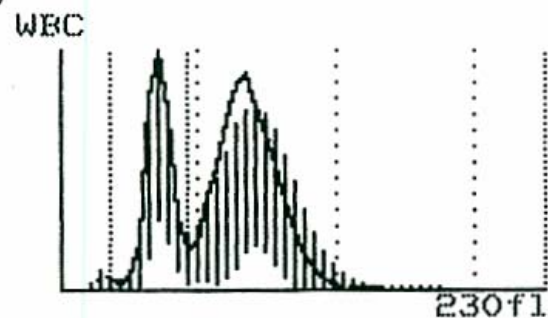

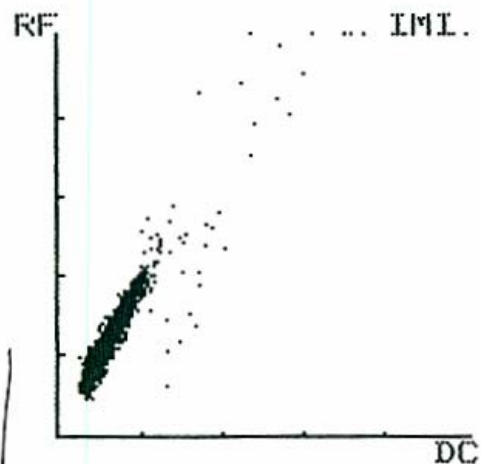
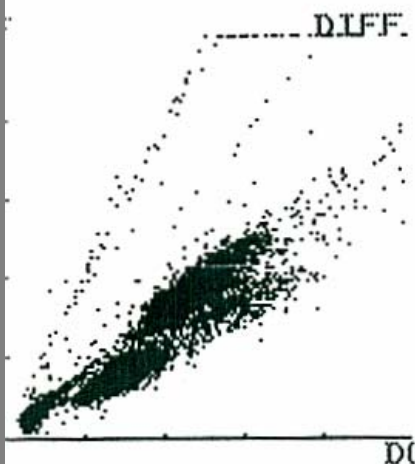
ΔΙΕΡΕΥΝΗΣΗ ΑΝΑΙΜΙΑΣ



ΔΙΕΡΕΥΝΗΣΗ ΥΠΟΧΡΩΜΗΣ ΑΝΑΙΜΙΑΣ

Ανδρας 68 ετών, διαβητικός και υπέρτασικός από 15 ετίας, παρουσιάζει Hb 11.1 g/dl, MCV 82 fl, MCH 77 pg, MCHC 32 g/dl, WBC: $7 \times 10^9/L$ (με φυσιολογικό τυπο), ΑΜΠ $210 \times 10^9/L$ ΔΕΚ $50 \times 10^9/L$, σίδηρος ορού 40 $\mu g\%$, φερριτίνη 175 ng/ml, ουρία 83 mg/dl, κρεατινίνη 2.7 mg/dl , σακχαρο 154 mg/dl, (λοιπός βιοχημικός έλεγχος κ.φ)

NEGATIVE



WBC	9.04	[X10 ³ /uL]	
RBC	4.59	[X10 ⁶ /uL]	
HGB	13.2	[g/dL]	
HCT	39.3	[%]	
-MCV	85.6	[fL]	
MCH	28.8	[pg]	
MCHC	33.6	[g/dL]	
PLT	230	[X10 ³ /uL]	
RDW-SD	42.0	[fL]	
RDW-CV	13.4	[%]	
PDW	13.3	[fL]	
MPV	11.2	[fL]	
P-LCR	34.3	[%]	
RET%	0.95	[%]	
RET#	0.0436	[X10 ⁶ /uL]	
L/M/H	92.3	7.7	0.0 [%]
		[%]	[X10 ³ /uL]
NEUT	58.1	5.25	
LYMPH	33.3	3.01	
MONO	3.5	0.32	
EO	4.3	0.39	
BASO	0.8	0.07	

Sample No.: 8
 Patient ID:
 Name:
 Comments:

Rack:
 Ward:

Tube: 0

10/02/2004 11:26:5

Dr.:
 Birth:

Sex:
 Inst.ID: XE-2100-1

Θετικό
 Morph. Count


WBC &	27.53 *	[10 ³ /uL]
RBC	3.86	[10 ⁶ /uL]
HGB	9.2	[g/dL]
HCT	28.3	[%]
MCV	73.3 -	[fL]
MCH	23.8 -	[pg]
MCHC	32.5	[g/dL]
PLT &	534 *	[10 ³ /uL]
RDW-SD	71.1 +	[fL]
RDW-CV	27.6 +	[%]
PDW	13.2 *	[fL]
MPV	10.4 *	[fL]
P-LCR	30.5 *	[%]
PCT	0.54 *	[%]
NEUT	----	[10 ³ /uL]
LYMPH	----	[10 ³ /uL]
MONO	----	[10 ³ /uL]
EO	----	[10 ³ /uL]
BASO	0.16 *	[10 ³ /uL]
NRBC	17.13 *	[10 ³ /uL]
RET	12.58 *	[%]
IRF	10.5 *	[%]
LFR	89.5 *	[%]
MFR	5.9 *	[%]
HFR	4.6 *	[%]

----	[%]
----	[%]
----	[%]
----	[%]
0.6 *	[%]
62.2 *	[/100WBC]
0.4856 *	[10 ⁶ /uL]


DIFF




WBC/BASO



IMI




NRBC



RET



PLT-O



RBC



PLT



WBC IP Message(s)
 Ανώμαλο νεφ. WBC
 Λευκοκυττάρωση
 Παρουσία NRBC

RBC/RET IP Message(s)
 Ανώμ.νεφελλ. RET
 Δικτυοερυθρ/ση
 Ανισοκυττάρωση
 Αναιμία

PLT IP Message(s)
 Αν.καταν. PLT
 Συγκολλ. PLT;

Αωρα κοκκιοκ.;

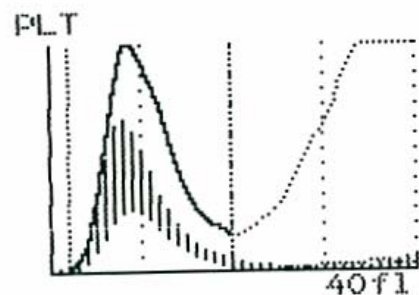
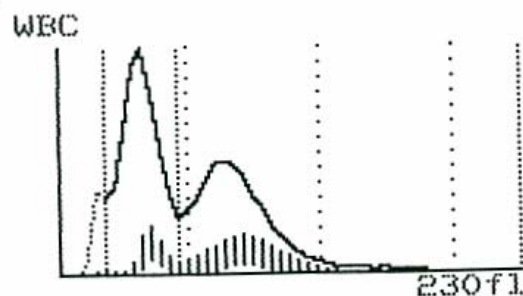
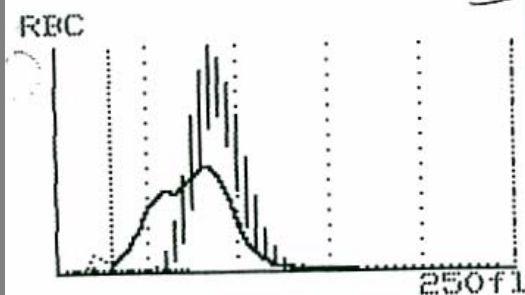
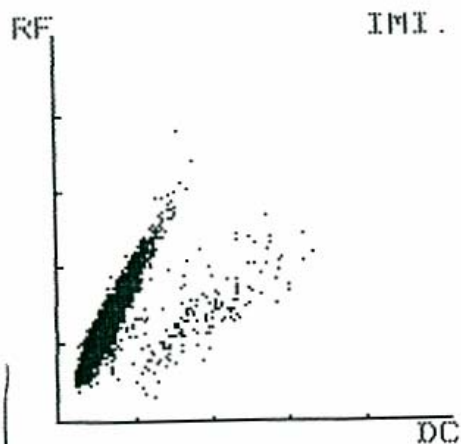
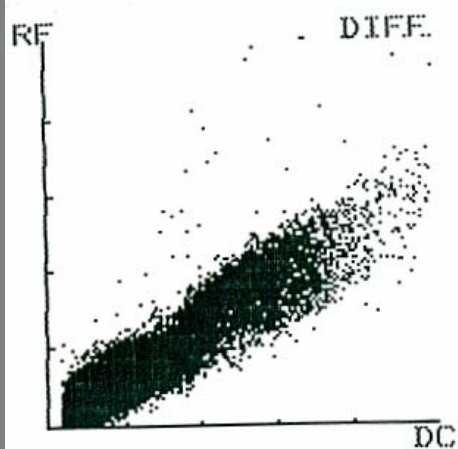
DATE 10/ 2/04

POSITIVE Diff. Morph. Count
ERROR Func.

NO.

5

12:



*WBC	46.24	[X10 ³ /uL]	
RBC	3.82	[X10 ⁶ /uL]	
HGB	8.9	[g/dL]	
HCT	28.1	[%]	
-MCV	73.6	[fL]	
-MCH	23.3	[pg]	
MCHC	31.7	[g/dL]	
+PLT	542	[X10 ³ /uL]	
+RDW-SD	72.0	[fL]	
+RDW-CV	28.0	[%]	
PDW	13.5	[fL]	
MPV	10.6	[fL]	
P-LCR	31.6	[%]	
RET%	3.92	[%]	
RET#	0.1497	[X10 ⁶ /uL]	
L/M/H	88.0	10.4	1.6
	[%]	[X10 ³ /uL]	
NEUT	---	---	
LYMPH	---	---	
MONO	5.1*	2.36*	
EO	2.1*	0.95+	
BASO	---	---	



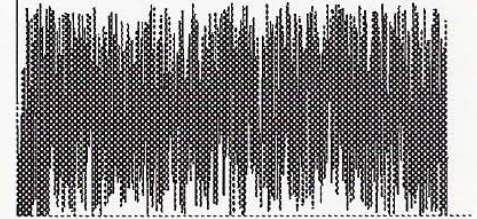

ΑΙΜΟΔΙΑΓΡΑΜΜΑ

<u>Περιγραφή εξέτασης</u>	<u>Αποτέλεσμα</u>	<u>Τιμ. Αναφοράς</u>
WBC-Λευκά αιμοσφαίρια	3,23 K/ul	4,0 - 10,0
RBC-Ερυθρά αιμοσφαίρια	1,23 M/ul	4,5 - 6,3
HGb - Αιμοσφαιρίνη	4,3 g/dl	14,0 - 18,0
HCT - Αιματοκρίτης	14,5 %	38,0 - 52,0
MCV - Μέσος όγκος ερυθρών	117,9 fl	81,0 - 99,0
MCH - Μέση περιεκ. Hb/ερυθ	35,0 pg	26,0 - 32,0
MCHC - Μέση πυκνότης Hb	29,7 g/dl	32,0 - 36,0
RDW - Ευρος καταν. Ερυθρων	22,0 %	10,9 - 15,7
HDW-Εύρος καταν. Αιμοσφ.		
PLT - Αιμοπετάλια	32 K/μl	140 - 440
MPV - Μέσος όγκος PLT	0,0 fl	6,3 - 10,1
PDW-Εύρος Καταν. Αιμοπεταλ.	0,0 %	15,5-17,5
PCT-Αιμοπεταλιοκρίτης	0,000 %	0,150-0,320

ΤΥΠΟΣ ΛΕΥΚΩΝ

Ουδετερόφιλα %	73,8 %	40 - 74 %	Ανισοκυττάρωση
Λεμφοκύτταρα %	17,6 %	19 - 48 %	Μικροκυττάρωση
Μονοκύτταρα %	4,0 %	3,4 - 9,0 %	Μακροκυττάρωση
Ηωσινόφιλα %	1,2 %	0,2 - 5,0 %	Ποικιλοκυττάρωση
Βασεόφιλα %	3,4 %	0,2 - 1,0 %	Υποχρωμία
Ατυπα κύτταρα %		%	Υπερχρωμία

ΜΟΡΦΟΛΟΓΙΑ ΕΡΥΘΡΩΝ



ΑΙΜΟΔΙΑΓΡΑΜΜΑ

<u>Περιγραφή εξέτασης</u>	<u>Αποτέλεσμα</u>	<u>Τιμ. Αναφοράς</u>
WBC-Λευκά αιμοσφαίρια	3,80 K/ul	4,0 - 10,0
RBC-Ερυθρά αιμοσφαίρια	2,56 M/ul	4,5 - 6,3
HGb - Αιμοσφαιρίνη	8,4 g/dl	14,0 - 18,0
HCT - Αιματοκρίτης	25,3 %	38,0 - 52,0
MCV - Μέσος όγκος ερυθρών	98,8 fl	81,0 - 99,0
MCH - Μέση περιεκ.Ηb/ερυθ	32,7 pg	26,0 - 32,0
MCHC - Μέση πυκνότης Ηb	33,0 g/dl	32,0 - 36,0
RDW - Ευρος καταν.Ερυθρων	21,0 %	10,9 - 15,7
HDW-Εύρος καταν. Αιμοσφ.		
PLT - Αιμοπετάλια	25 K/μl	140 - 440
MPV - Μέσος όγκος PLT	9,3 fl	6,3 - 10,1
PDW-Εύρος Καταν. Αιμοπεταλ.	15,7 %	15,5-17,5
PCT-Αιμοπεταλιοκρίτης	0,023 %	0,150-0,320

ΤΥΠΟΣ ΛΕΥΚΩΝ

Ουδετερόφιλα %	21,9 %	40 - 74 %
Λεμφοκύτταρα %	73,5 %	19 - 48 %
Μονοκύτταρα %	1,6 %	3,4 - 9,0 %
Ηωσινόφιλα %	0,6 %	0,2 - 5,0 %
Βασεόφιλα %	2,4 %	0,2 - 1,0 %
Ατυπα κύτταρα %		%

ΜΟΡΦΟΛΟΓΙΑ ΕΡΥΘΡΩΝ

Ανισοκυττάρωση
Μικροκυττάρωση
Μακροκυττάρωση
Ποικιλοκυττάρωση
Υποχρωμία
Υπερχρωμία

