

ΠΜΣ

**Μυοσκελετική Ογκολογία:
Διάγνωση-Θεραπεία-Έρευνα**

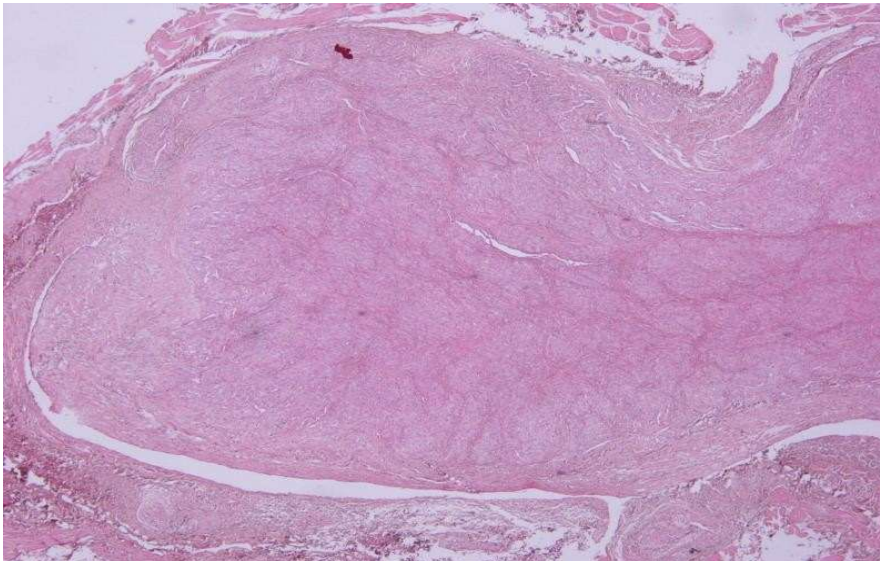
Εργαστηριακή Άσκηση: Διαγνωστική
Ιστολογική Προσέγγιση Καλοήθων και
Κακοήθων Μεσεγχυματογενών
Νεοπλασμάτων

Λακιωτάκη Ελευθερία

Επίκουρη Καθηγήτρια Παθολογικής Ανατομικής

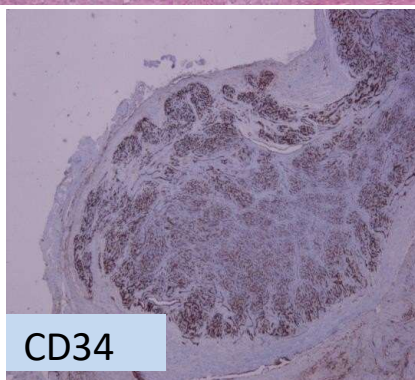
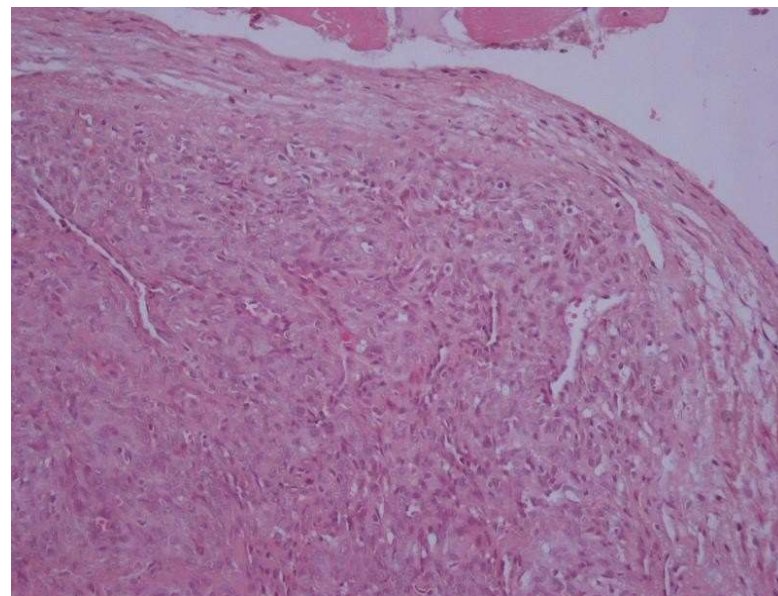
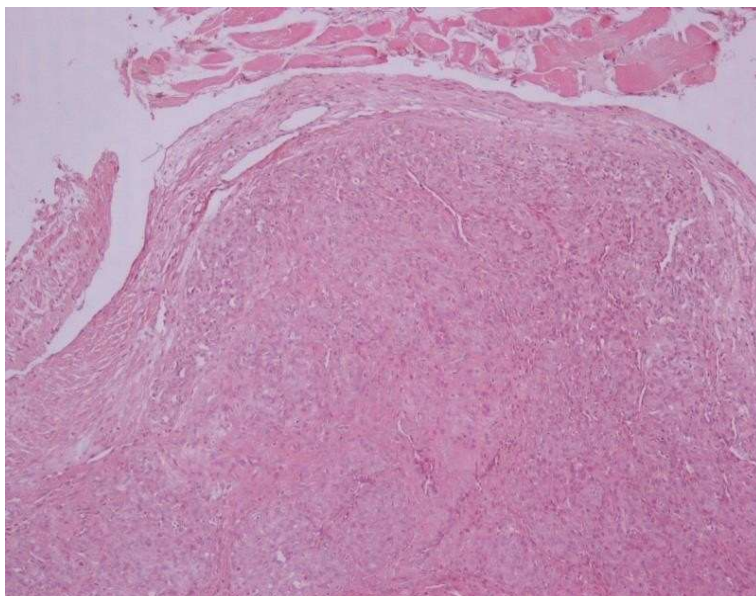
Ά Εργαστήριο Παθολογικής Ανατομικής ΕΚΠΑ

- Άνδρας 63 ετών
- Βιοψία μορφώματος αντίχειρα καστανόφαιης χροιάς μδ 1,2 εκ

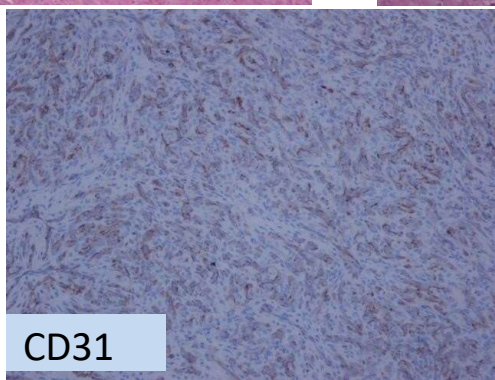


- Ενδαγγειακή αλλοίωση
- Σε επαφή με το τοίχωμα του αγγείου

Πυκνά διατεταγμένα τριχοειδή, απουσία φλεγμονής στο υπόστρωμα



CD34

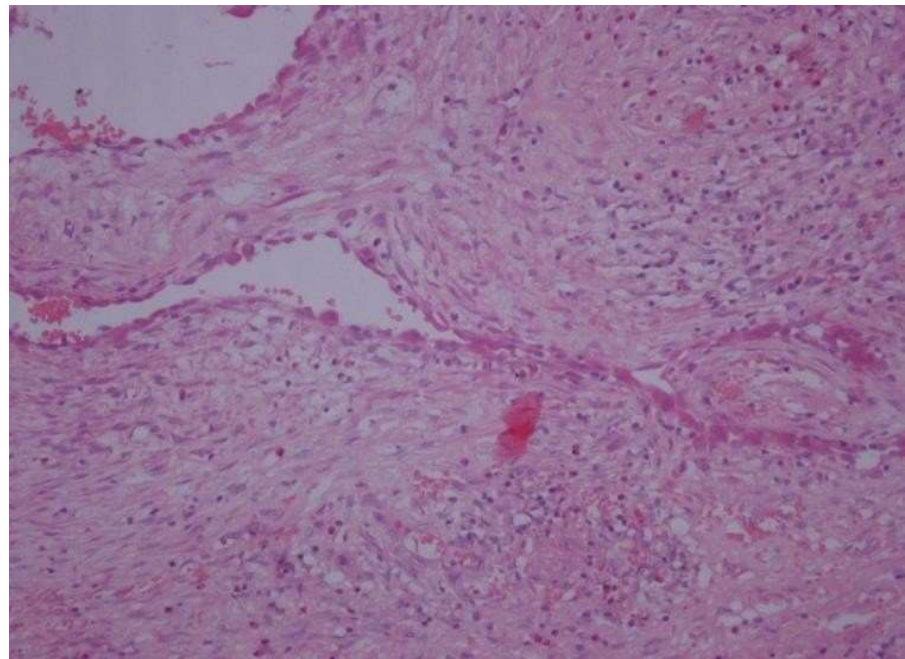
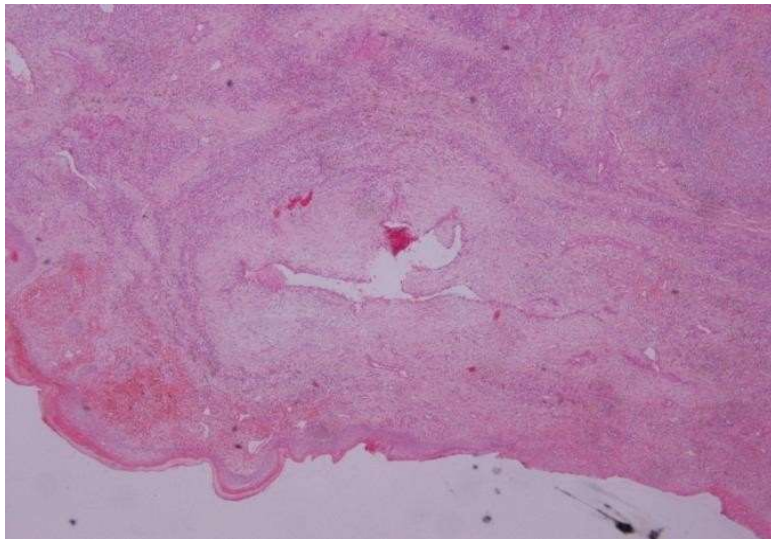


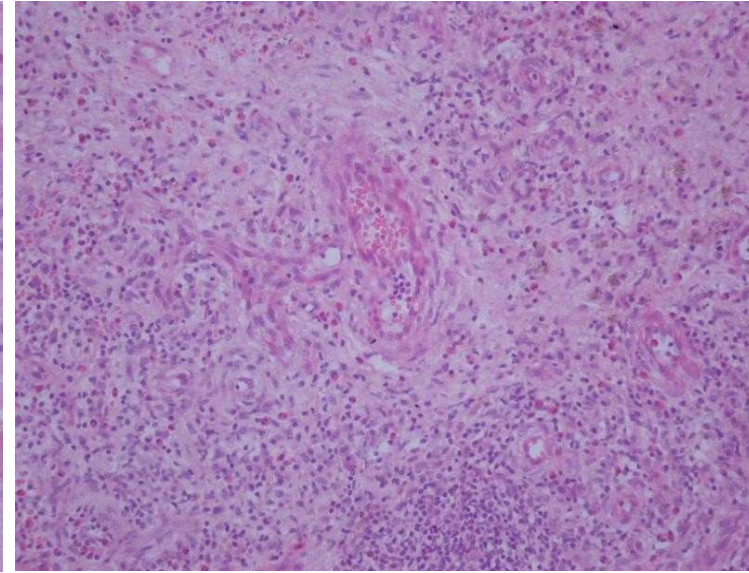
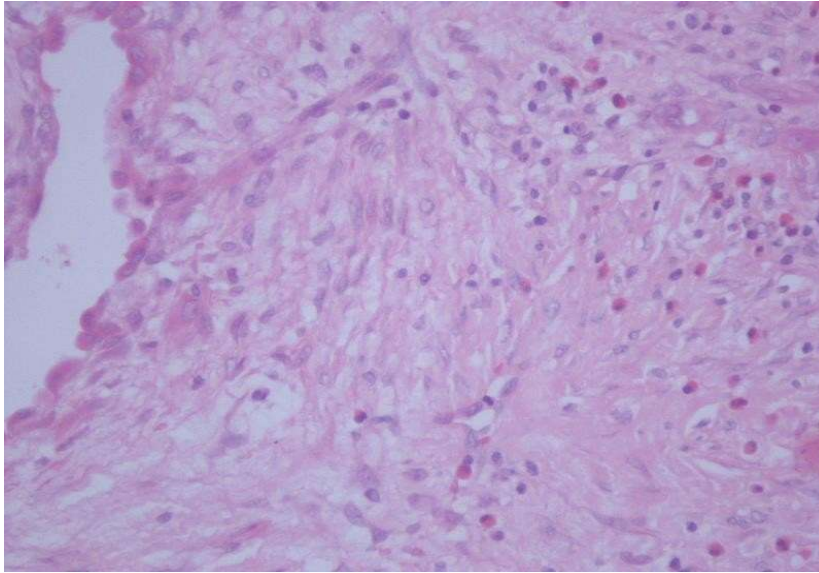
CD31

Ενδοαγγειακό πυογόνο
κοκκίωμα

- Γυναίκα 65 ετών
- Μόρφωμα δέρματος προσώπου κιτρινόφαιης χροιάς μδ 0,8 εκ

Μέσου μεγέθους αγγεία στο χόριο με
εκφύλιση του τοιχώματος
Τριχοειδή αγγεία με **αγγειοκεντρικό**
πρότυπο





- Έντονη **φλεγμονή** με πολλά **ηωσινόφιλα**
- **Επιθηλιοειδή** ενδοθηλιακά κύτταρα επενδύουν τα αγγεία

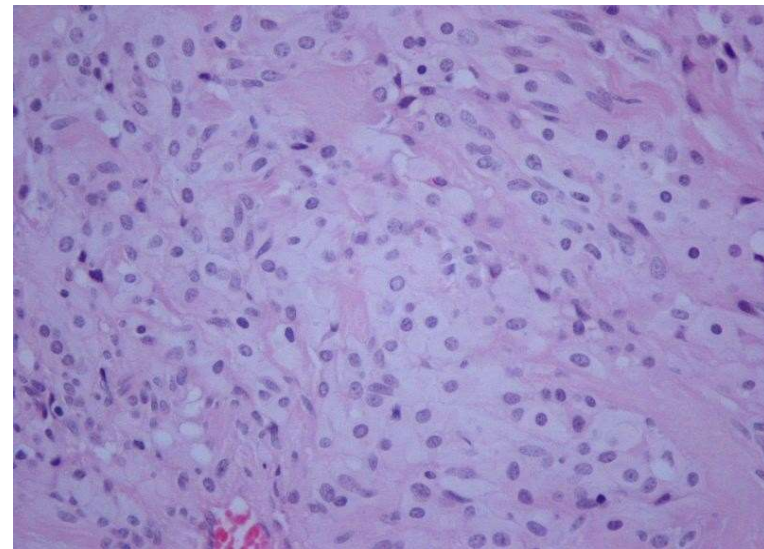
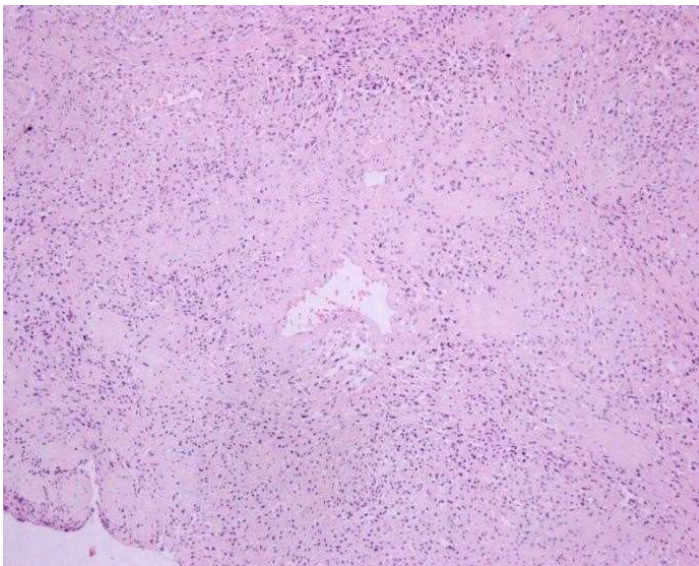
Διαφορική διάγνωση από επιθηλιοειδές αιμαγγειοενδοθηλίωμα

- Μυξοειδές ή υαλοειδοποιημένο υπόστρωμα
- Δοκιδώδες πρότυπο
- Απουσία έντονης φλεγμονής

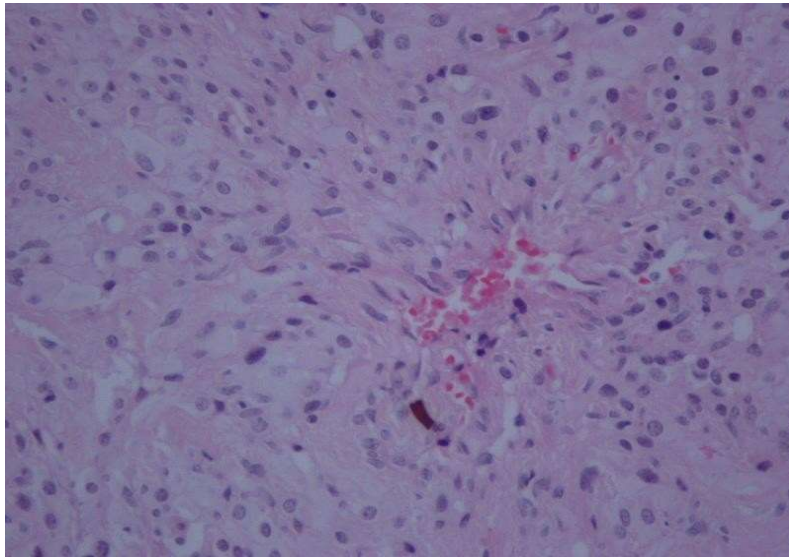
Επιθηλιοειδές
αιμαγγείωμα

- Άνδρας 26 ετών
- Μόρφωμα υπερκλείδιας χώρας μ.δ 2,7 εκ

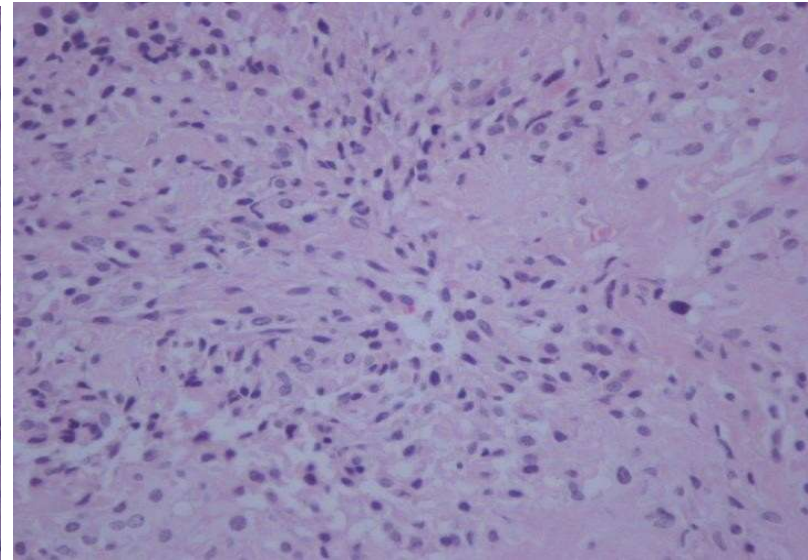
Επιθηλιόμορφα νεοπλασματικά κύτταρα με ήπια πυρηνική ατυπία εντός υαλοειδοποιημένου στρώματος



Μόρφωμα εν μέρει περιβαλλόμενο από κάψα
Μέτρια κυτταροβρίθεια

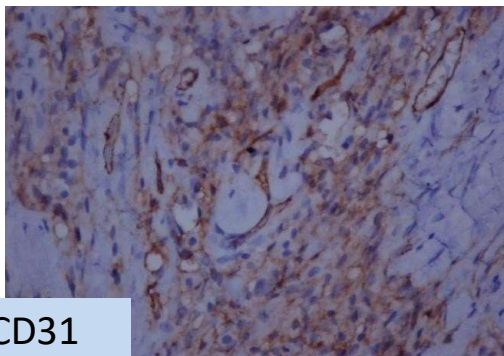


Διάταξη πέριξ μικρού και μέσου μεγέθους Αγγείων- Διήθηση αγγειακού τοιχώματος



Ενδοκυττάρια κενοτόπια

Επιθηλιοειδές
αιμαγγειοενδοθηλίωμα



CD31

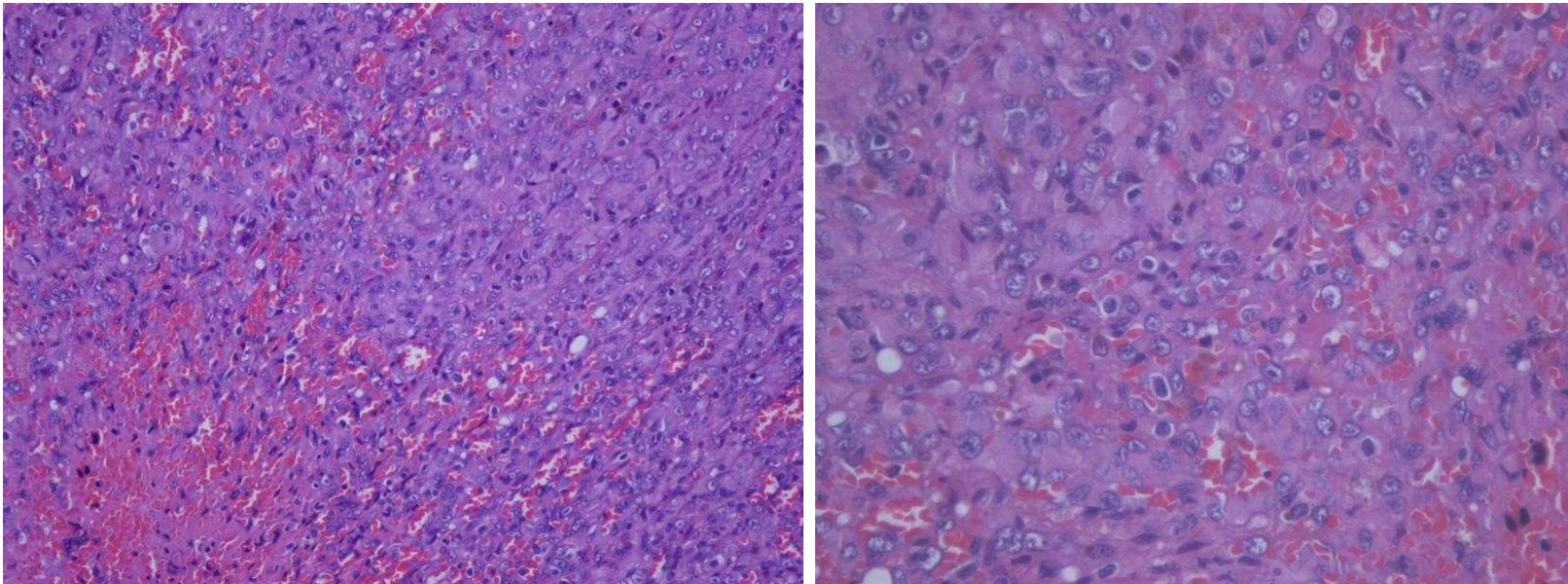
Vimentin+
CD34-
Factor VIII-

Διαφορική διάγνωση

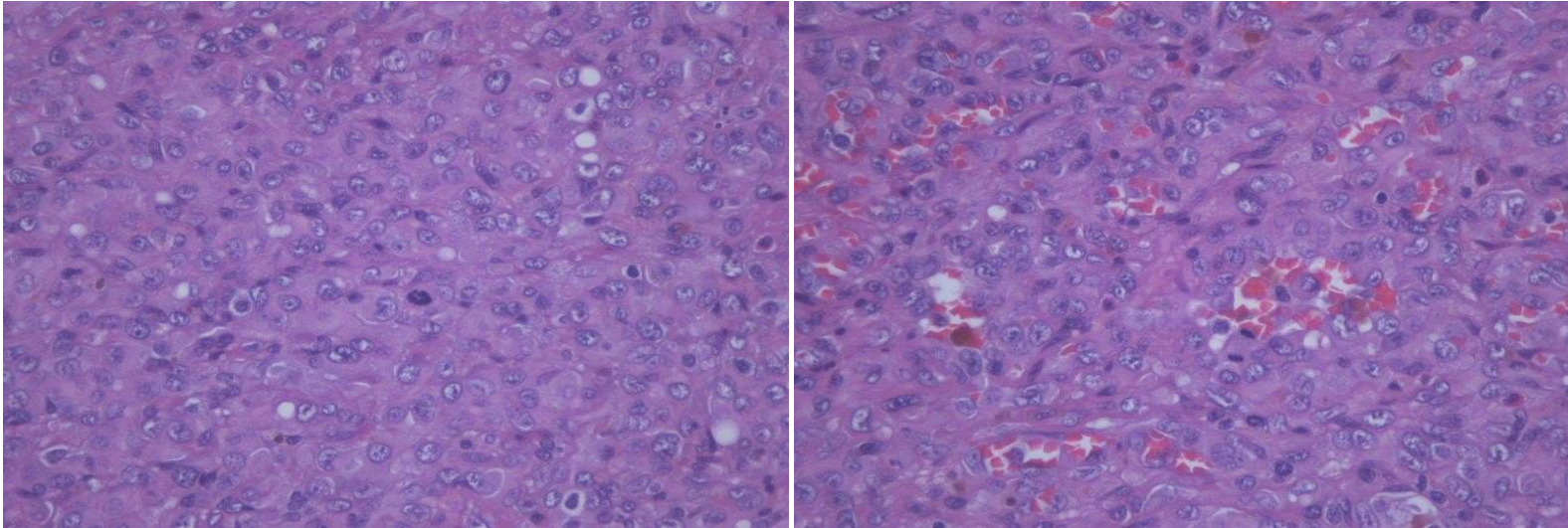
Επιθηλιοειδές αγγειοσάρκωμα (Συμπαγές πρότυπο, ικανή ατυπία, νεκρώσεις, εντονη μιτωτική δραστηριότητα)

Επιθηλιοειδές σάρκωμα (Κερ+, CD34+, CD31-),
Καρκίνωμα, μελάνωμα

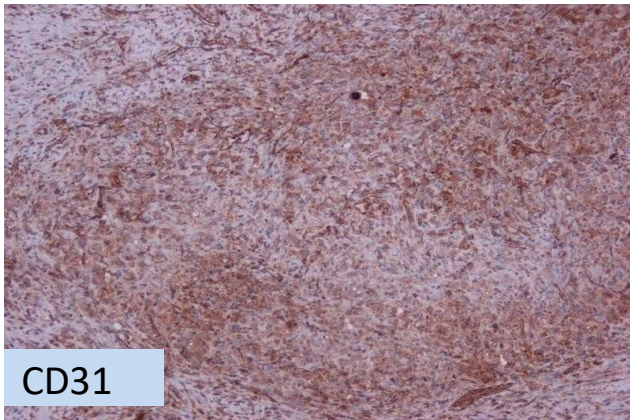
- Άνδρας, 83 ετών
- Μόρφωμα κνήμης μδ 2,6 εκ



- Επιθηλιοειδή κύτταρα με ηωσινόφιλο κυτταρόπλασμα, έντονη ατυπία και μιτώσεις
- Εναποθέσεις αιμοσιδηρίνης, εξαγγειωμένα ερυθρά

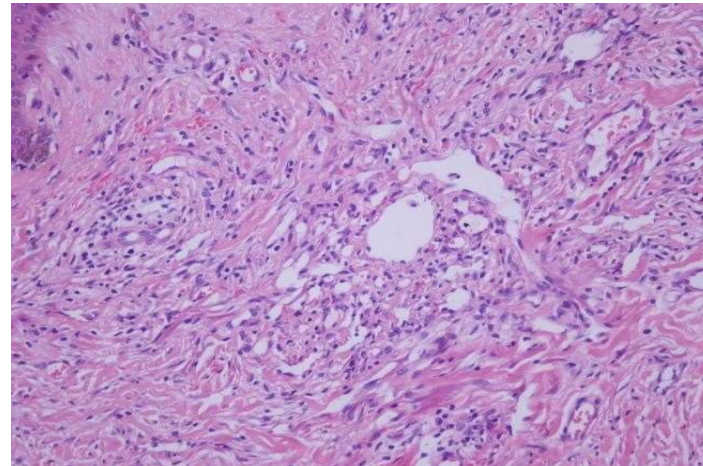
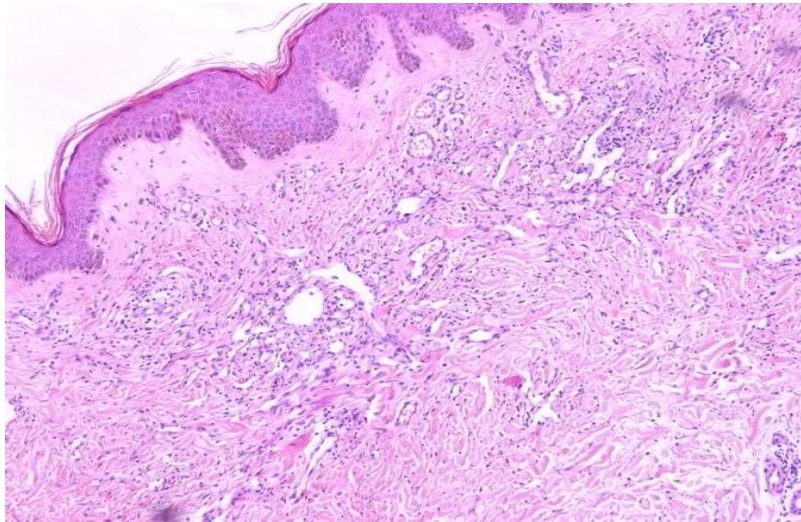


Παρουσία ενδοκυττάρων αυλών και αγγειακών χώρων

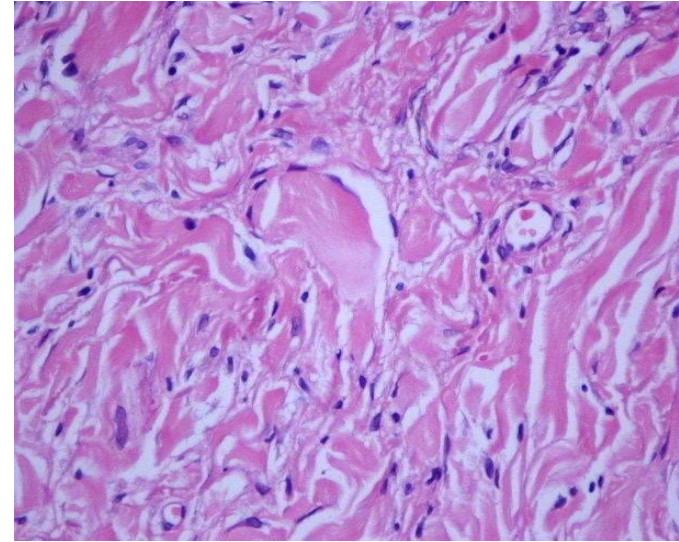
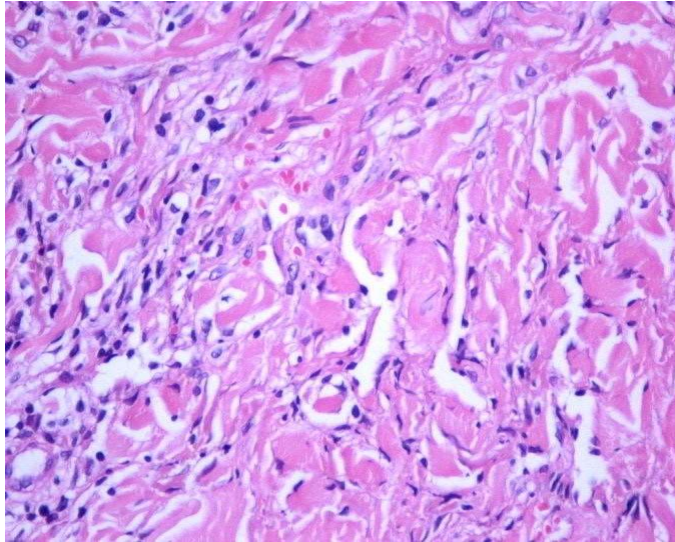


Επιθηλιοειδές
αγγειοσάρκωμα

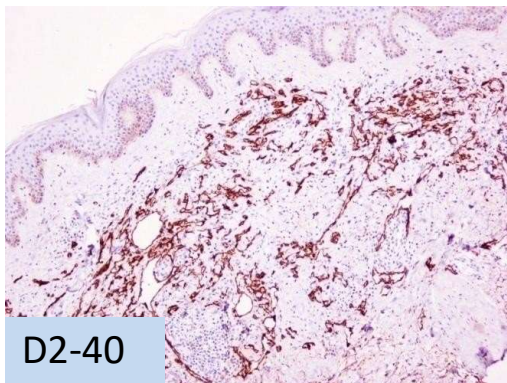
- Άνδρας 83 ετών
- Μεταμοσχευμένος νεφροπαθής με πολλαπλές ερυθροϊώδεις κηλίδες κάτω άκρων



Αυξημένος αριθμός εκτατικών αγγειακών χώρων με ακανόνιστο σχήμα στο ανώτερο χόριο- Αρκετά διατάσσονται παράλληλα στην επιδερμίδα

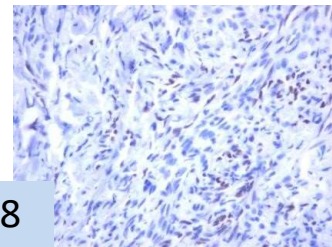


- Μικρά στρογγυλά η ατρακτόμορφα κύτταρα γύρω από τα αγγεία- Σχισμοειδή αγγεία που διατέμνουν τις ίνες του δικτυωτού χορίου
- Παρουσία πλασματοκυττάρων



D2-40

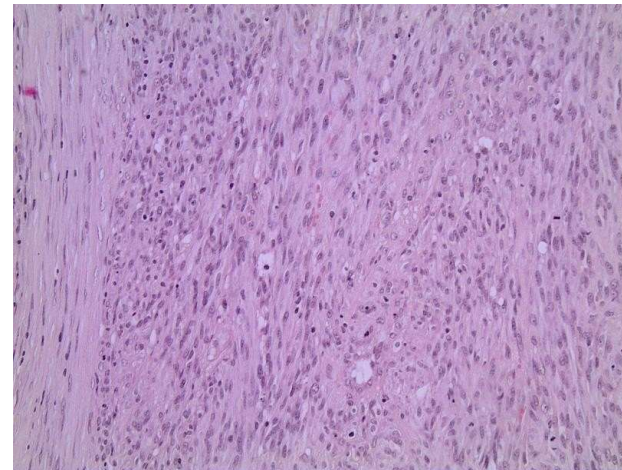
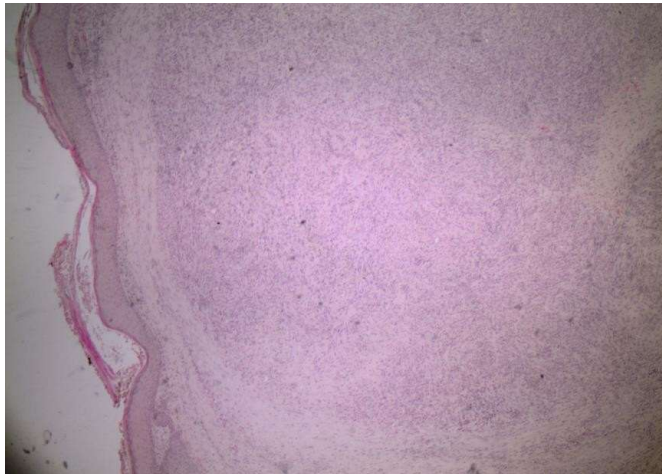Αρχόμενη ανάπτυξη
σαρκώματος Καρσι



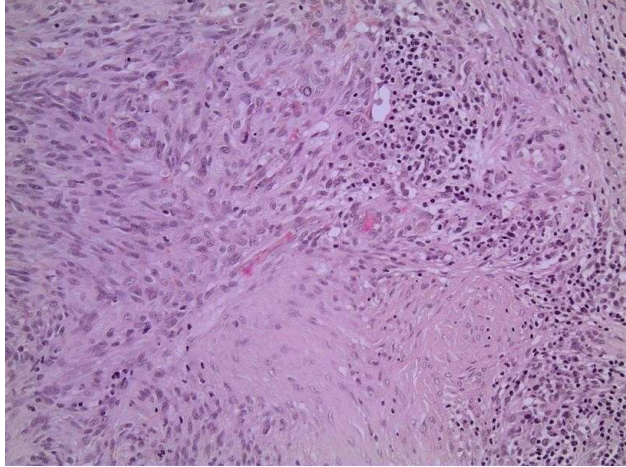
HHV-8

- Άνδρας 65 ετων
- μόρφωμα κνήμης

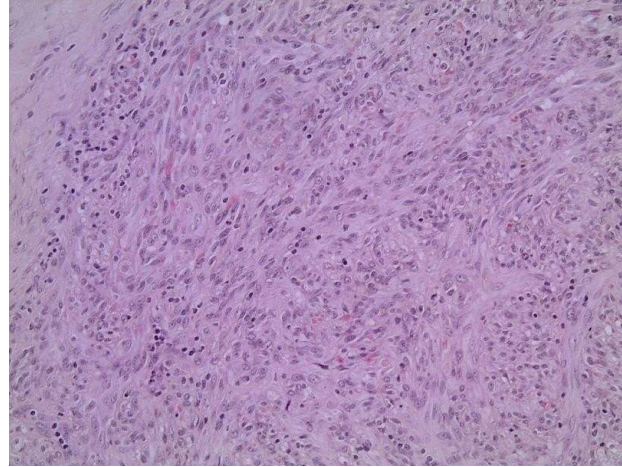
Περίγραπτο οζίδιο που καταλαμβάνει όλο το πάχος του χορίου του δέρματος



Αυξημένη κυτταροβρίθεια, παρουσία
ατρακτόμορφων κυττάρων

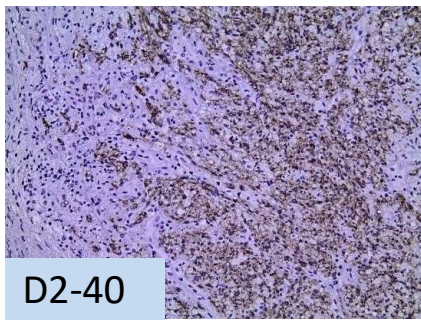
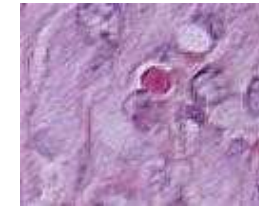


Διατεταμένα λεμφαγγεία
Πλασματοκύτταρα και λεμφοκύτταρα

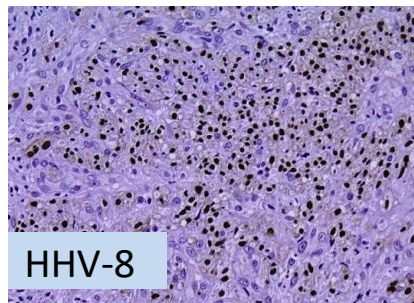


Σάρκωμα Karosi στο
στάδιο του όζου

- Δέσμες ατρακτόμορφων κυττάρων με ελάχιστη ατυπία
- Εξαγγείωση ερυθρών
- Σφαιρίδια υαλίνης
- Autolumination

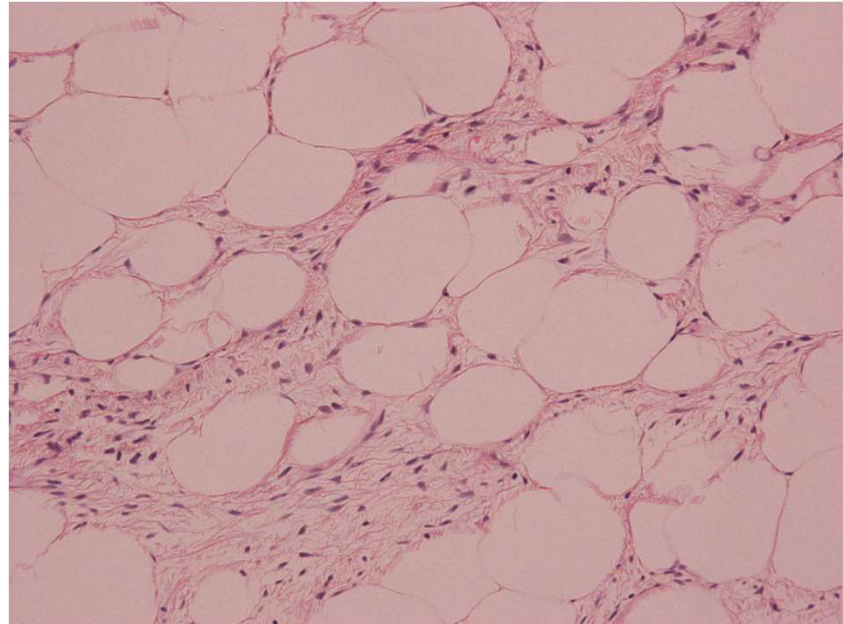
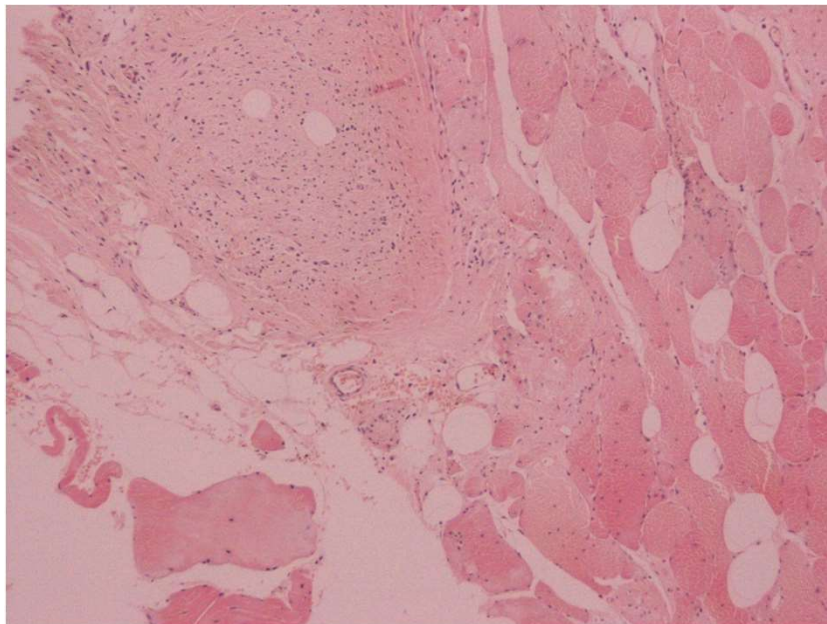
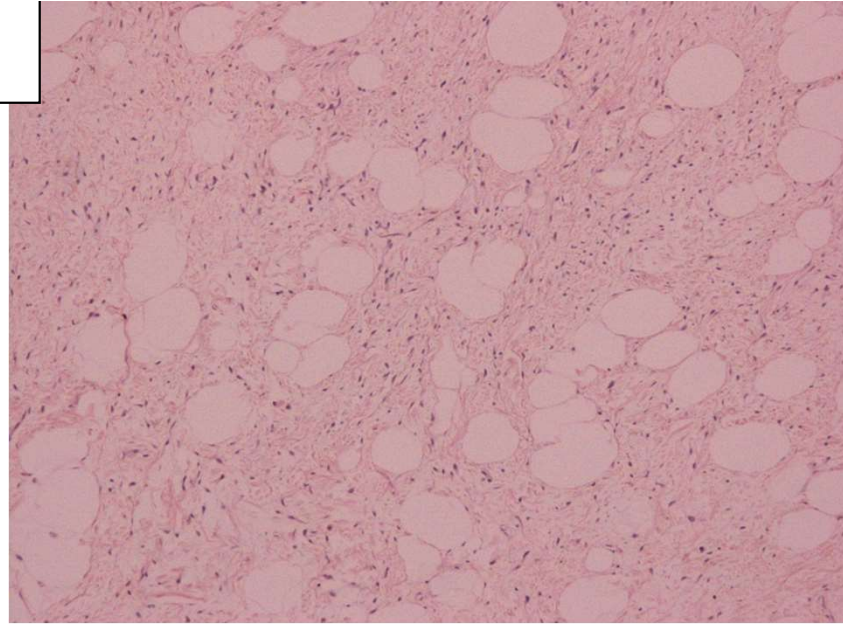
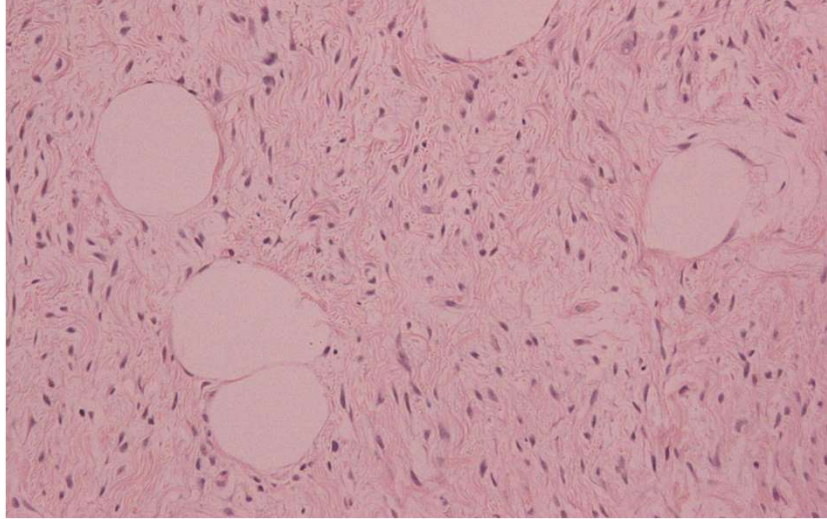


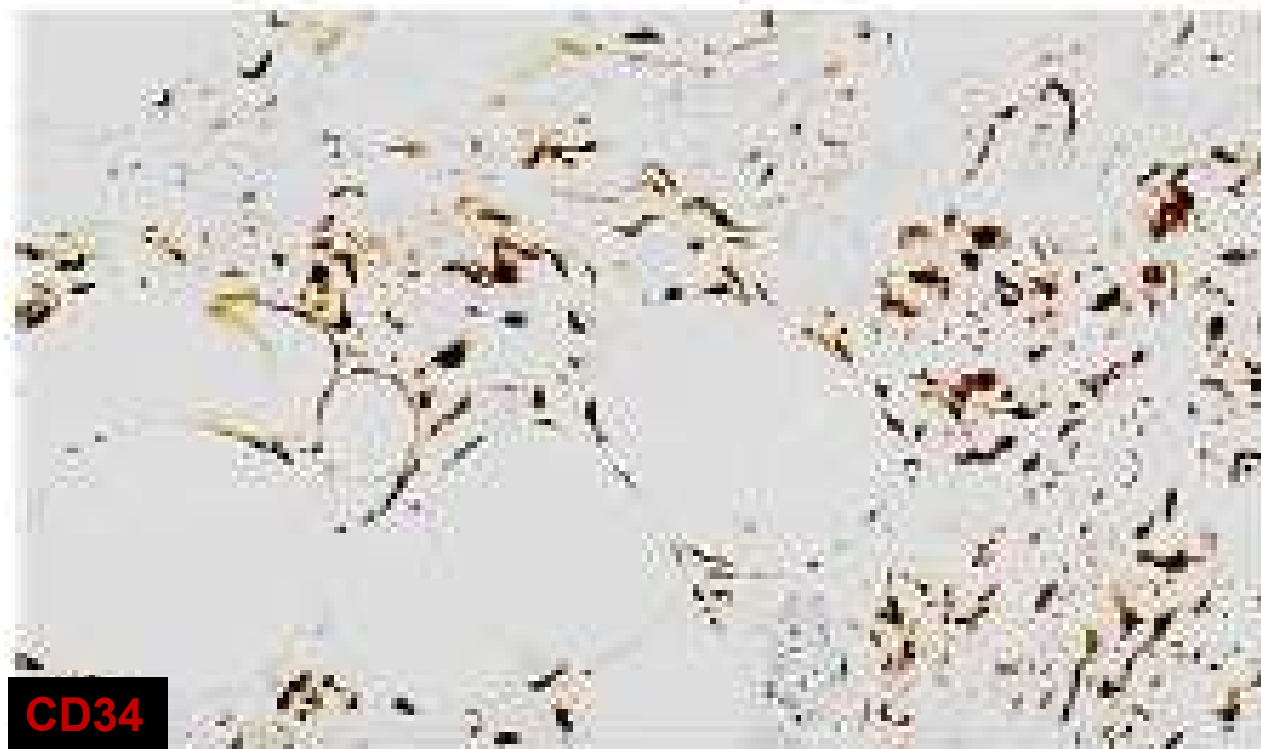
D2-40



HHV-8

Άνδρας 44 ετών, μόρφωμα μηρού

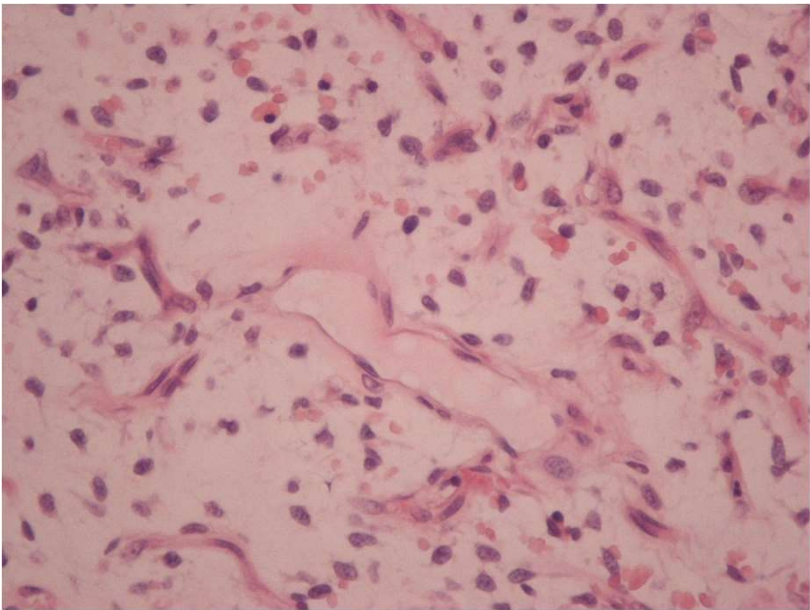
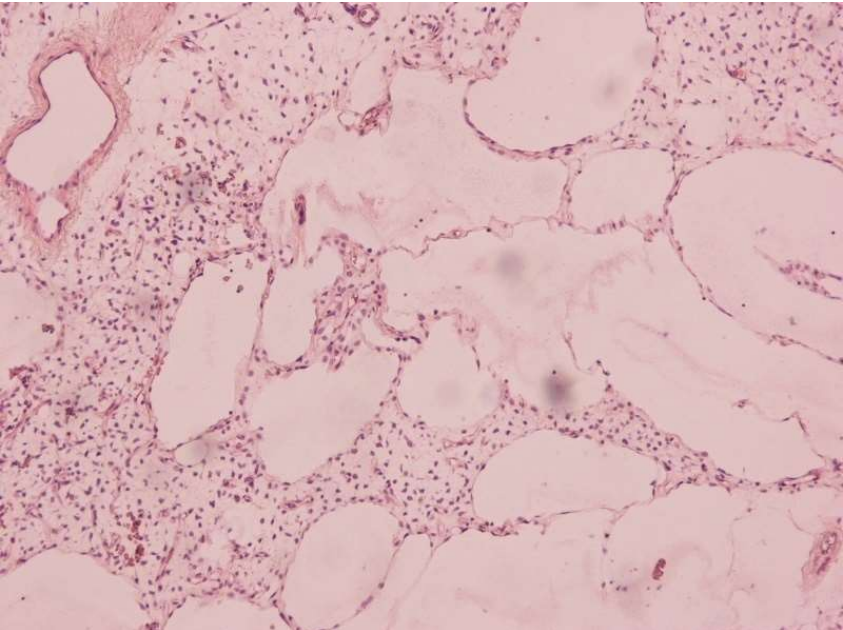
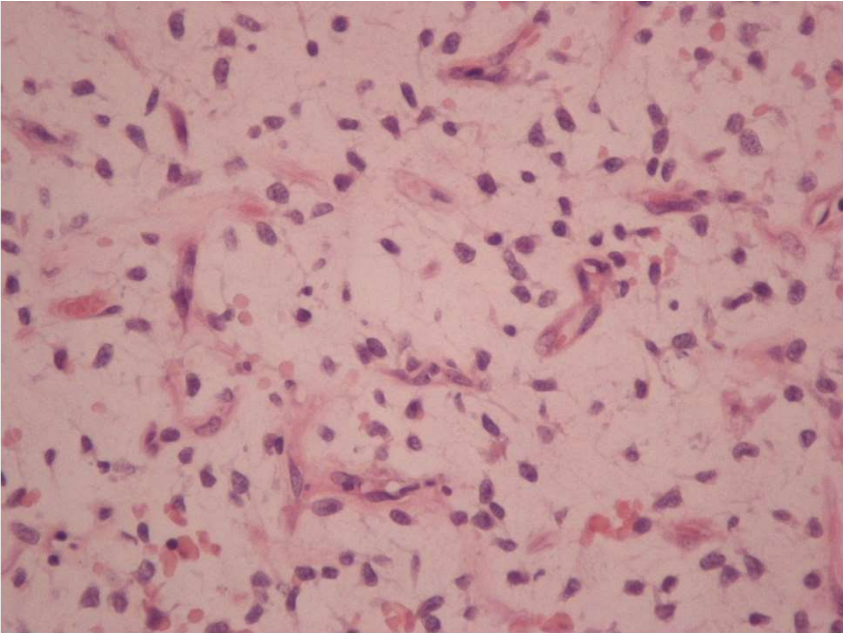




Διάγνωση

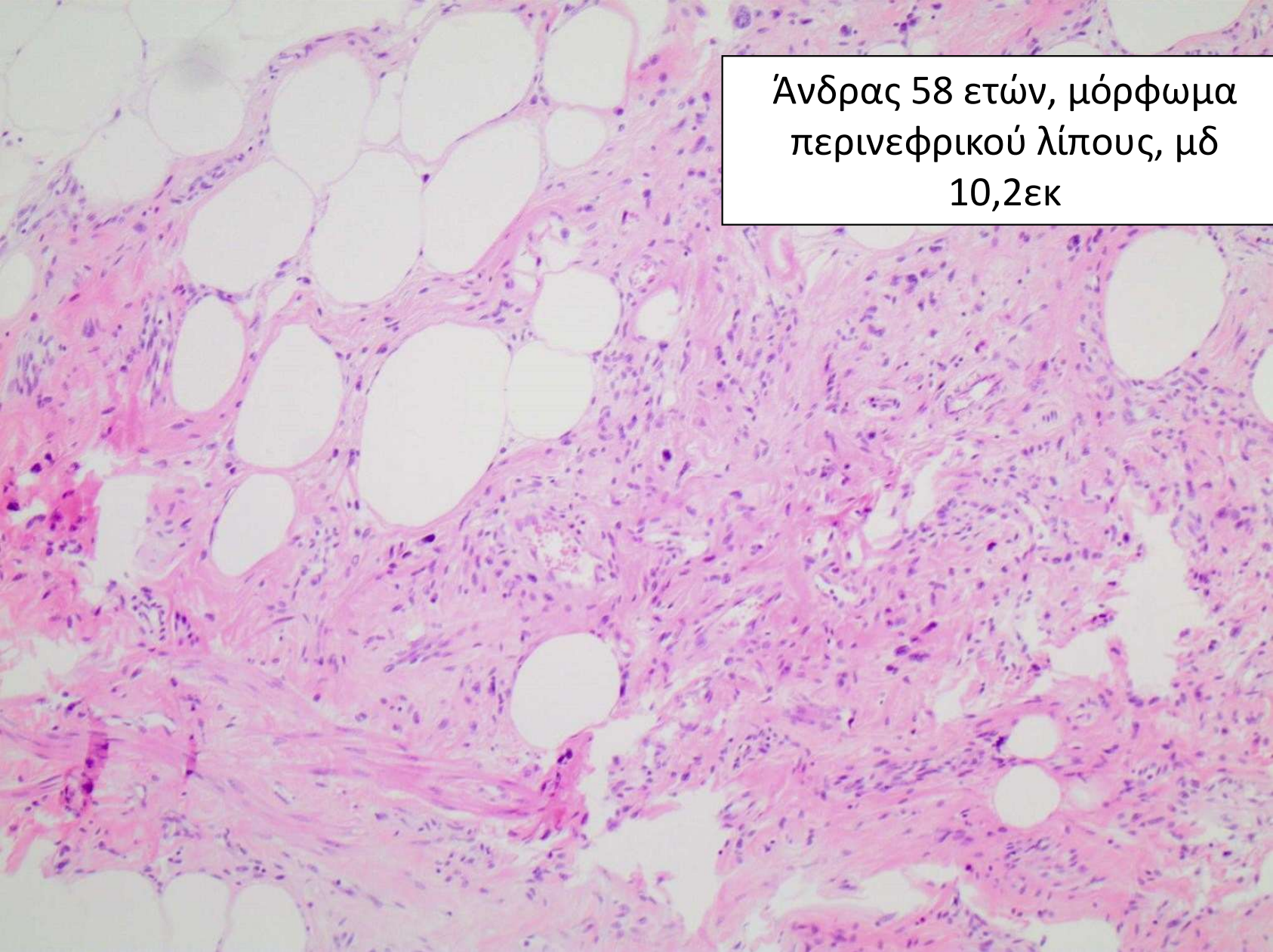
Ατρακτοκυτταρικό Λίπωμα

Άνδρας 19 ετών, μόρφωμα
μηρού μυξωματώδους όψης,
μδ 5,4εκ



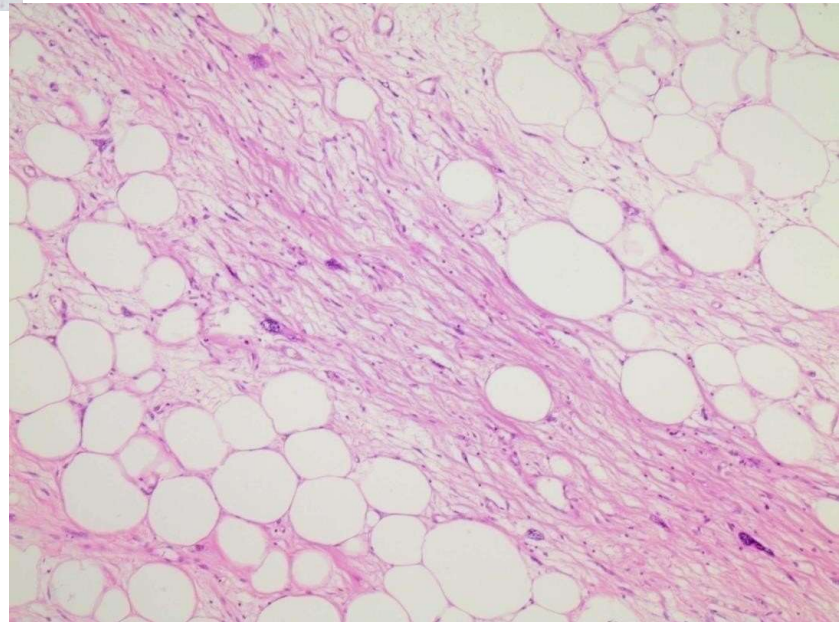
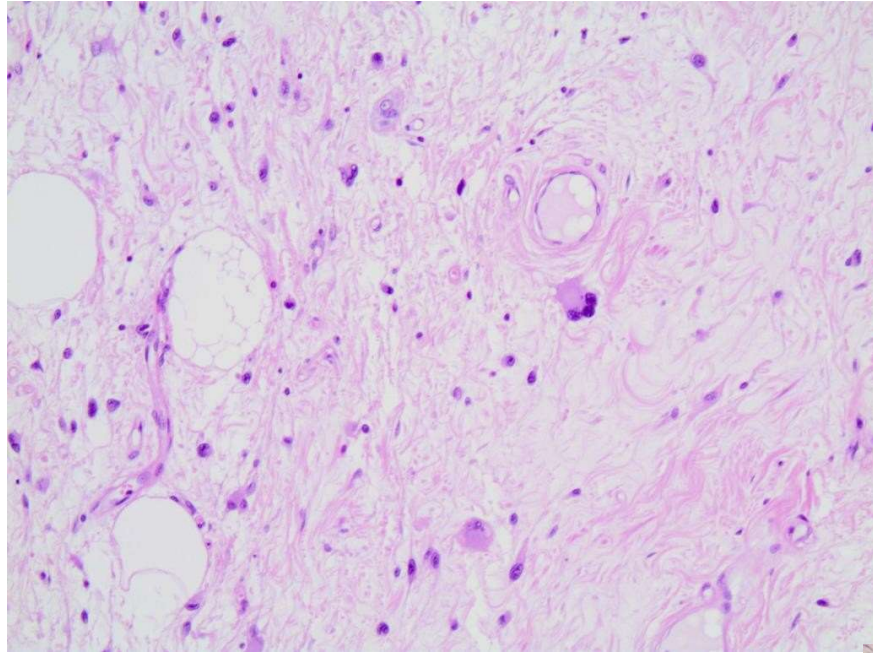
Διάγνωση

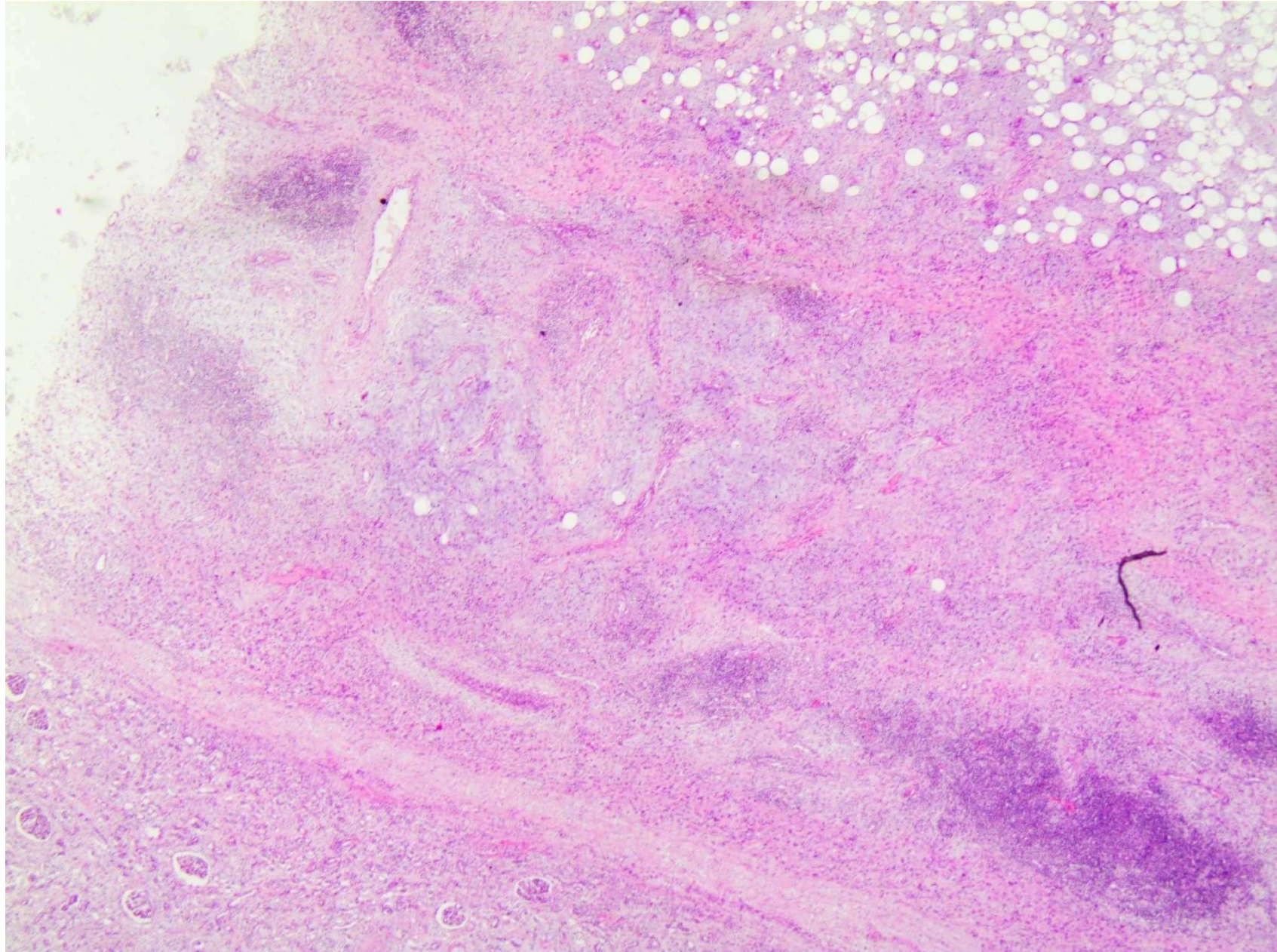
Μυξοειδές Λιποσάρκωμα

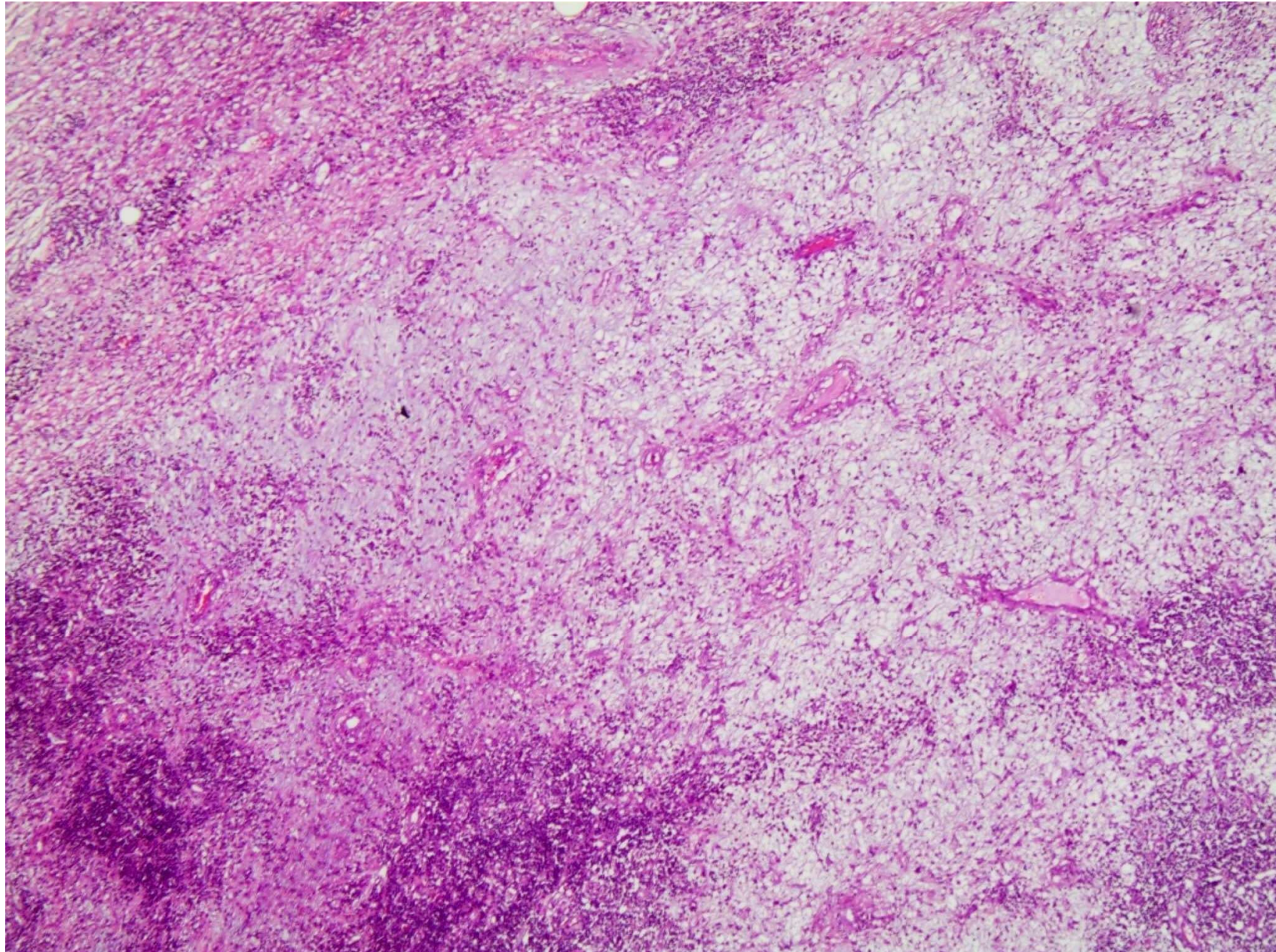


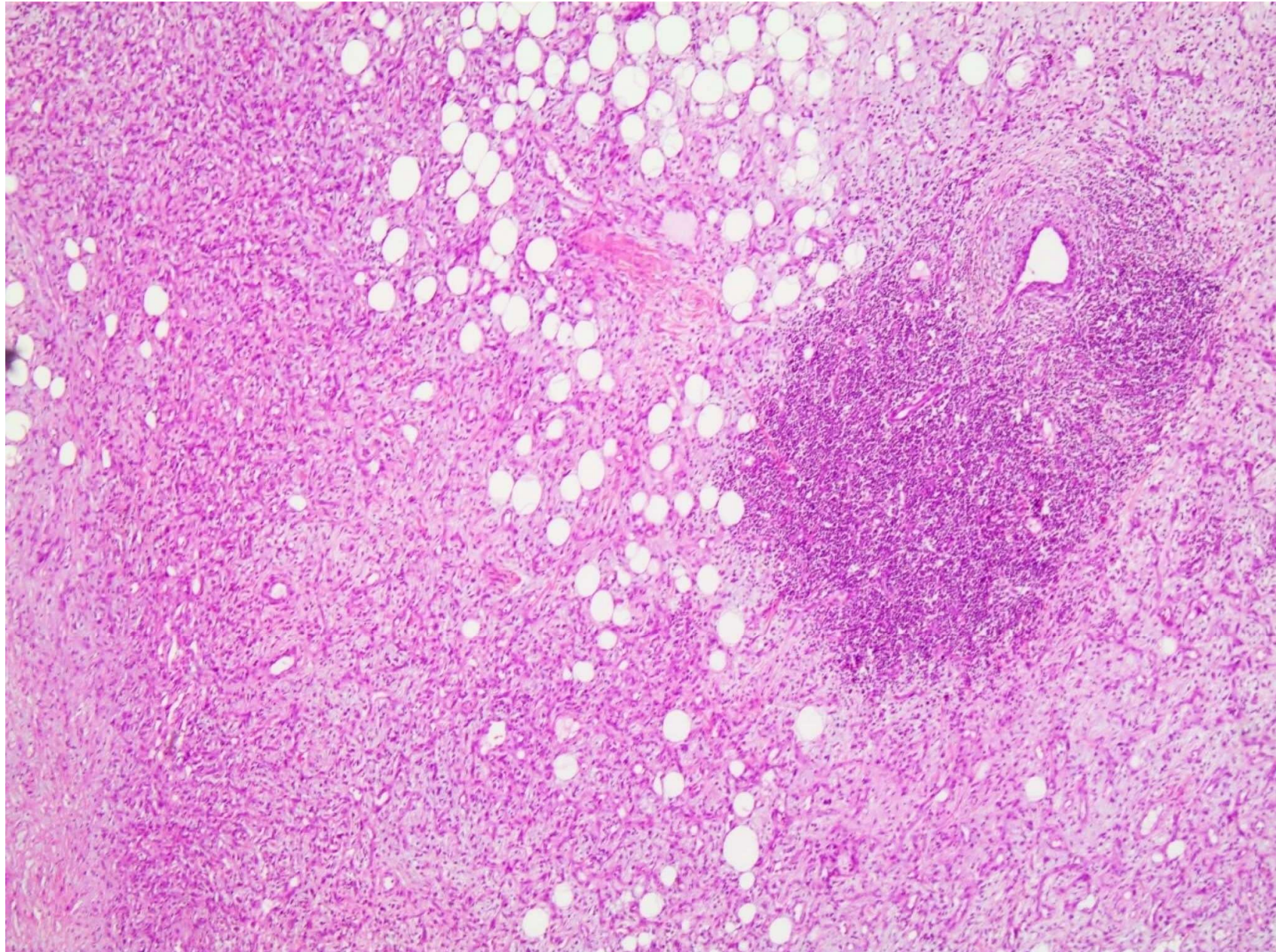
Ανδρας 58 ετών, μόρφωμα
περινεφρικού λίπους, μδ
10,2εκ

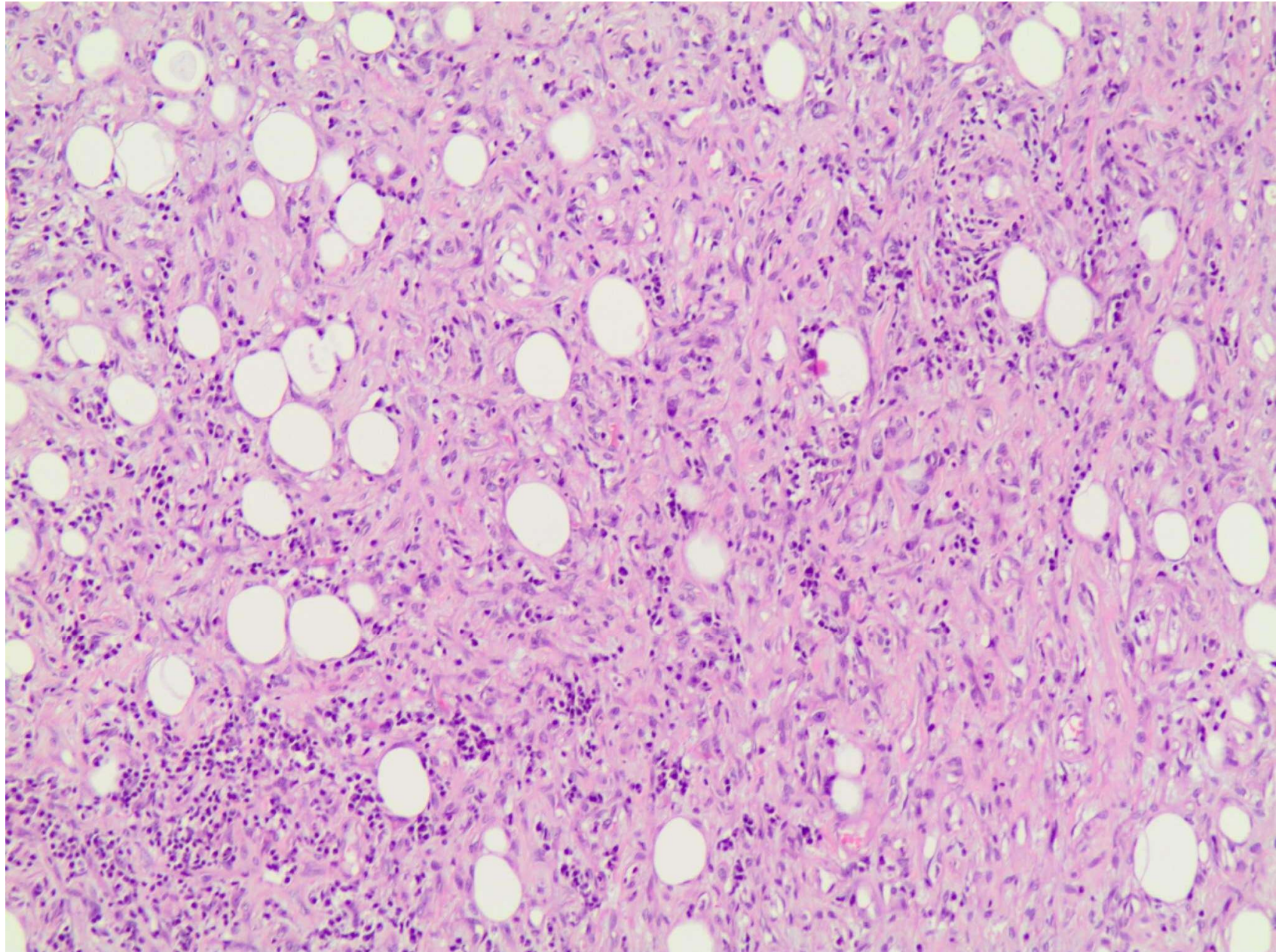
The image is a histological micrograph of a testis specimen. It shows a dense arrangement of seminiferous tubules, which are the structures where sperm is produced. The tubules are stained with hematoxylin and eosin (H&E), showing pink cytoplasm and purple nuclei. The overall architecture appears somewhat disorganized, consistent with the presence of a tumor. The tumor is located in the perinephric fat, which is the layer of fat surrounding the testis. The tumor cells are arranged in a pattern that is characteristic of a liposarcoma, showing large, pale, foamy cells with foamy or vacuolated cytoplasm, typical of lipoblasts. The nuclei are small and dark, and the overall appearance is that of a malignant neoplasm.

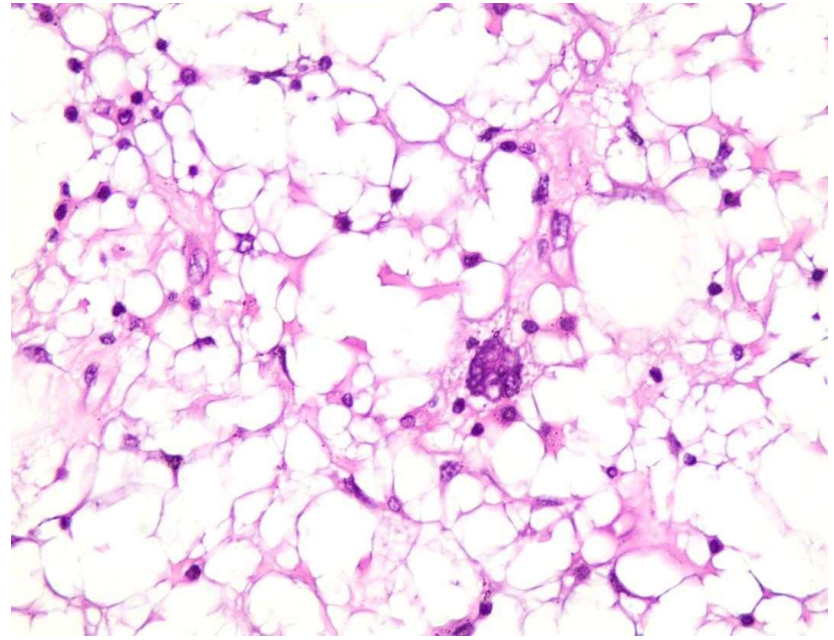
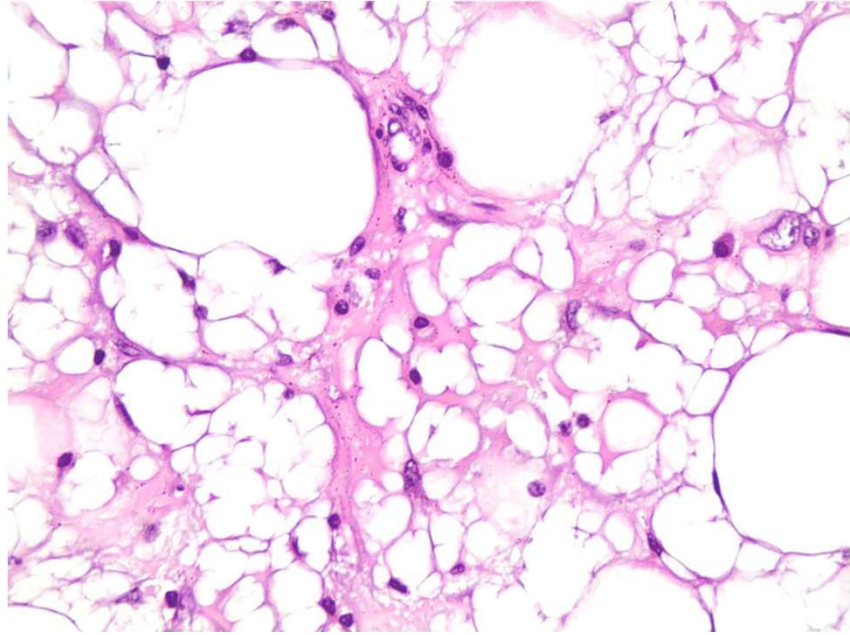
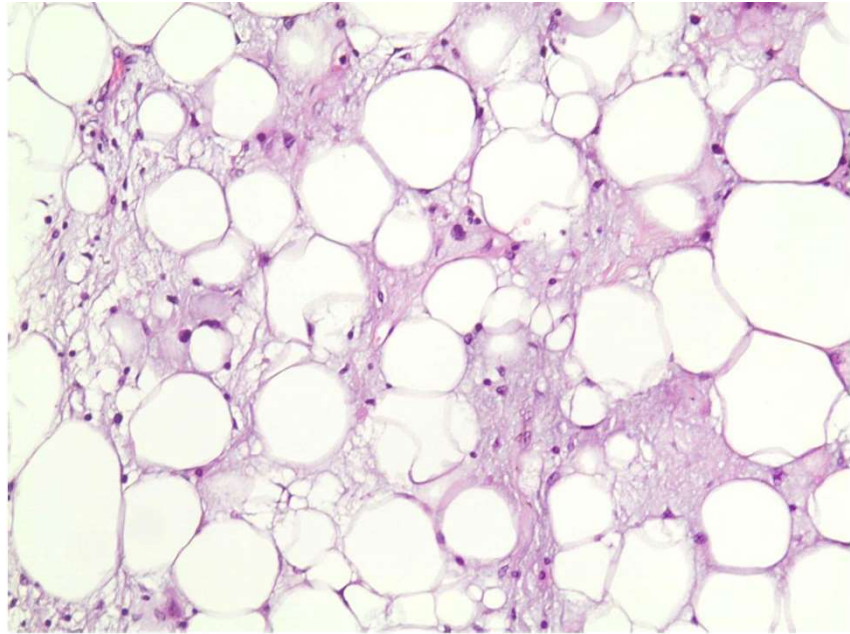


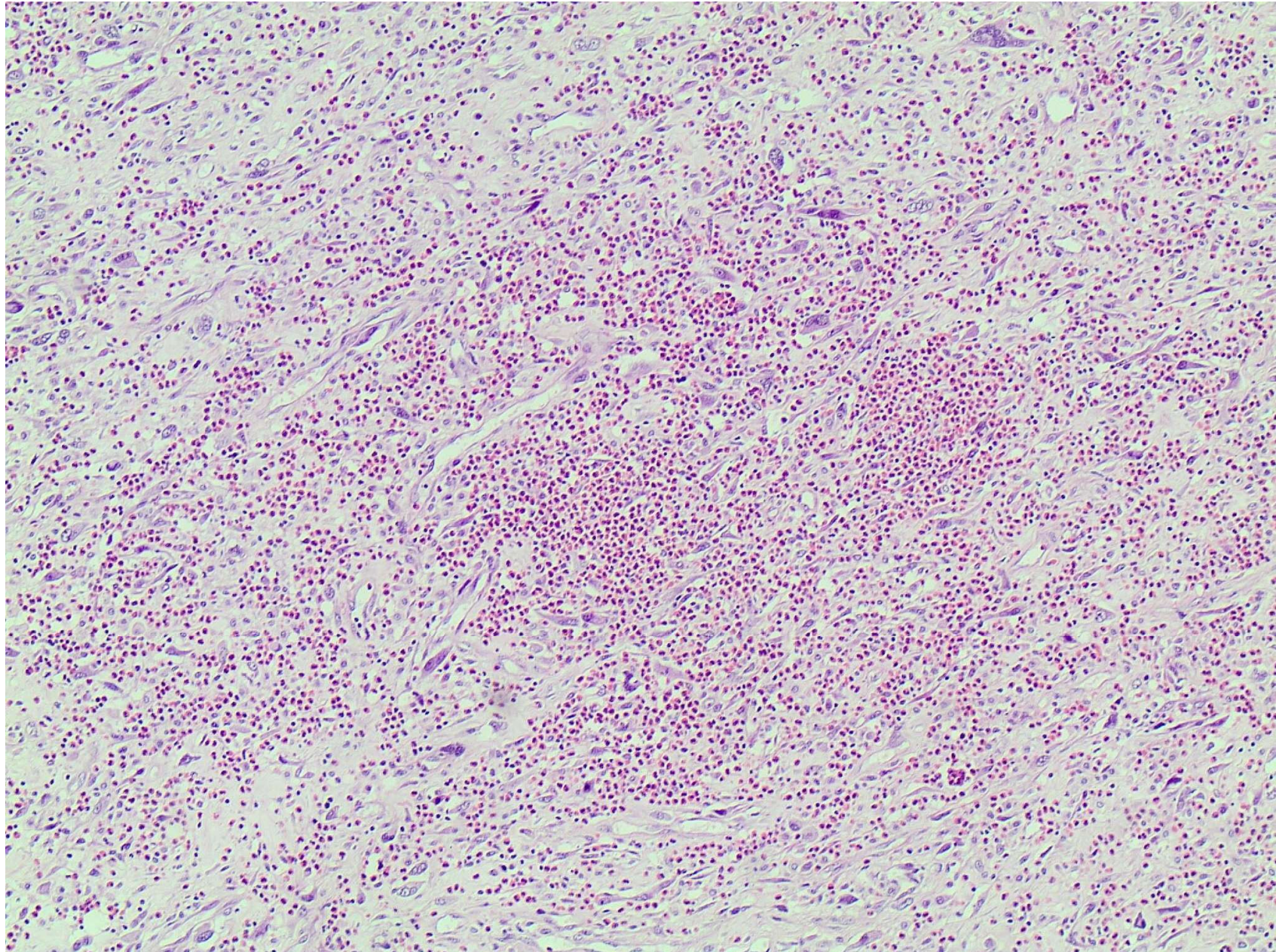


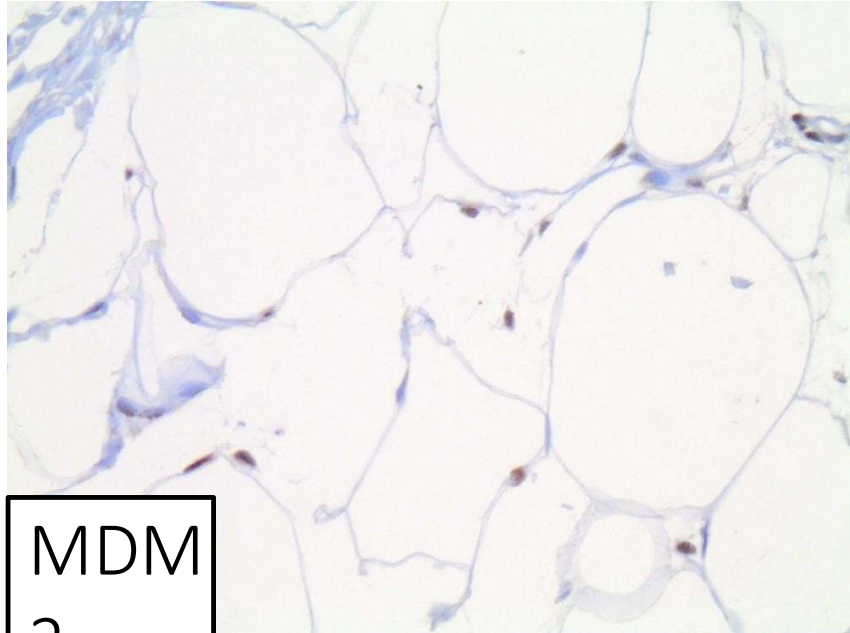




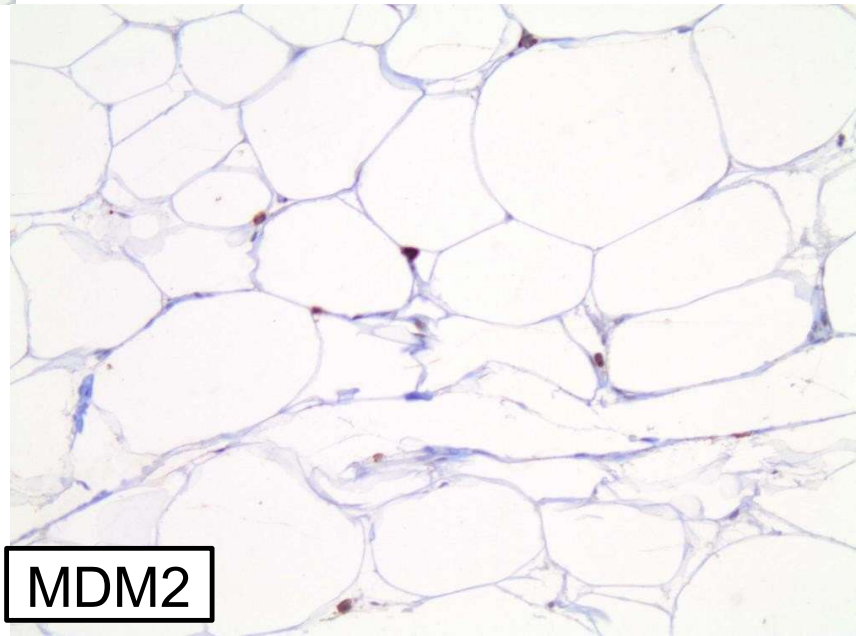




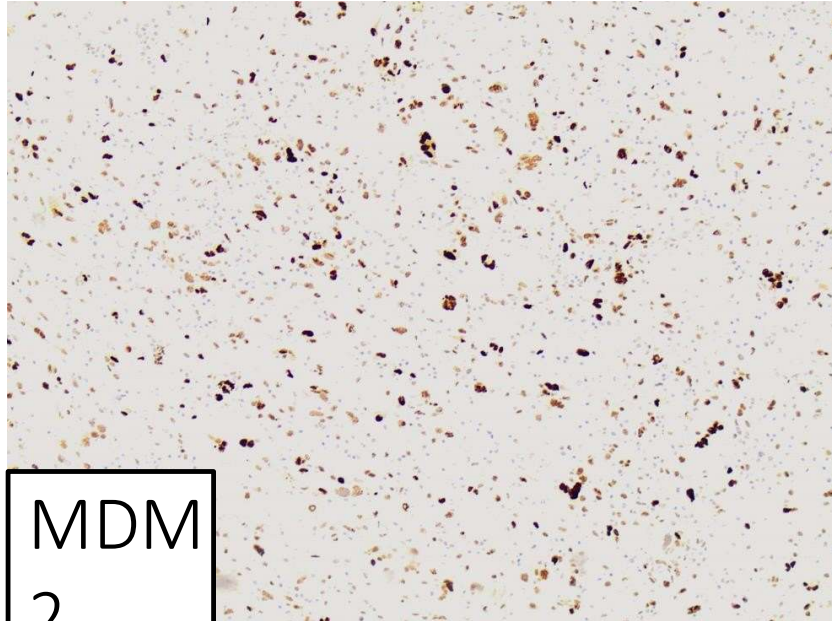




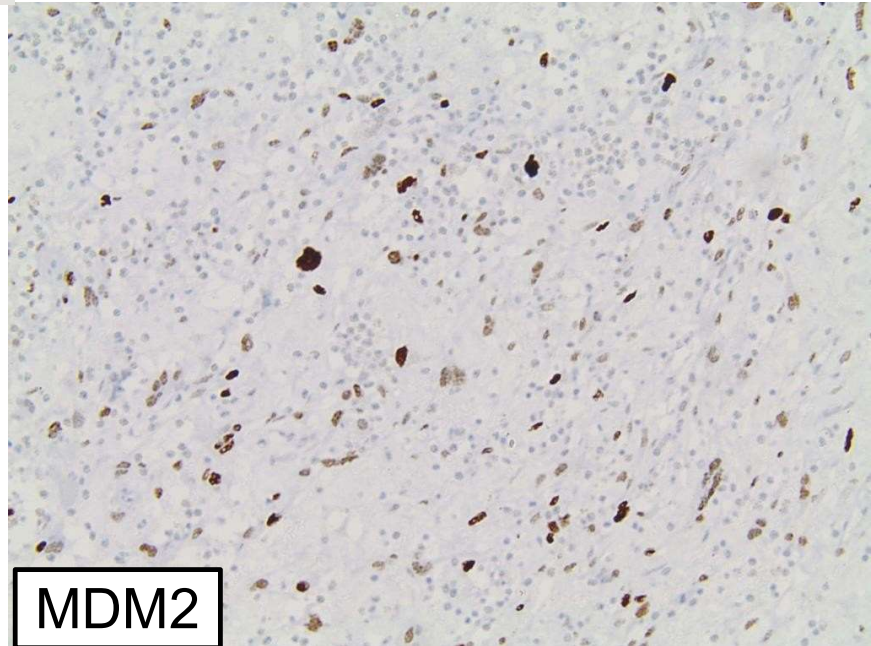
MDM
2



MDM2



MDM
2



MDM2

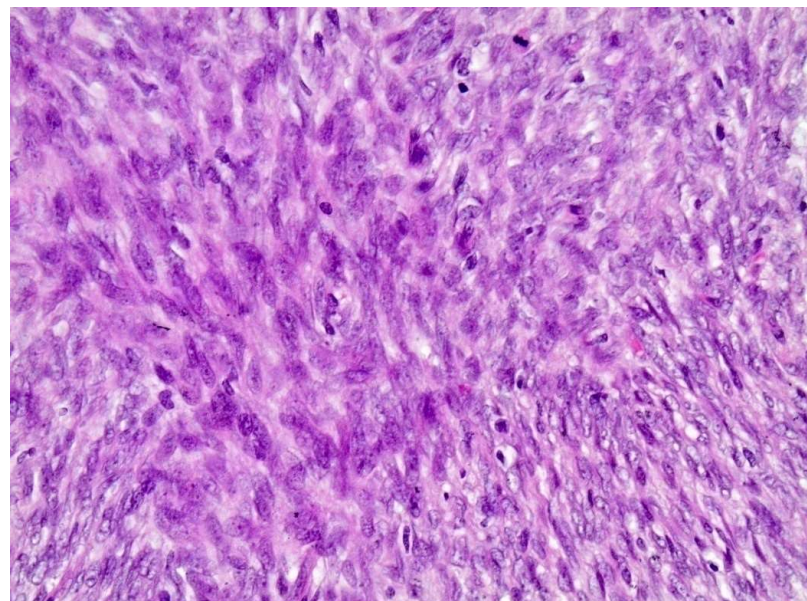
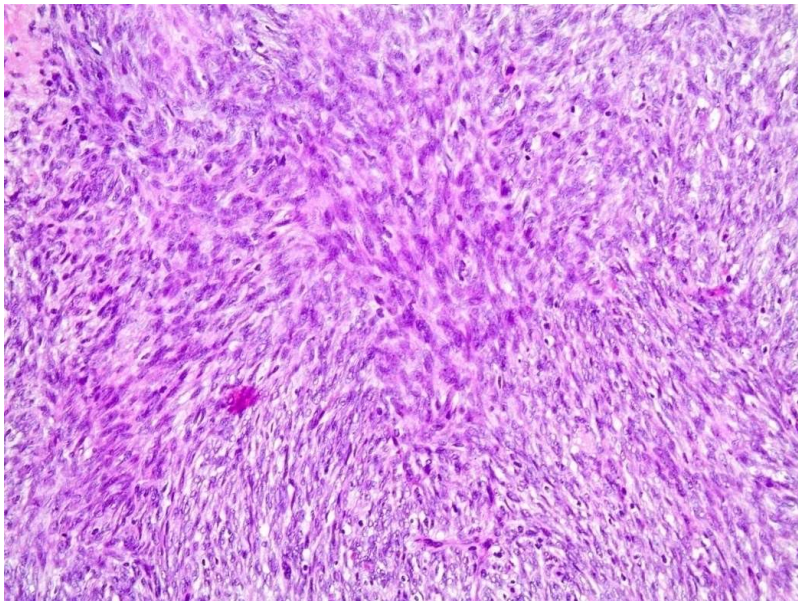
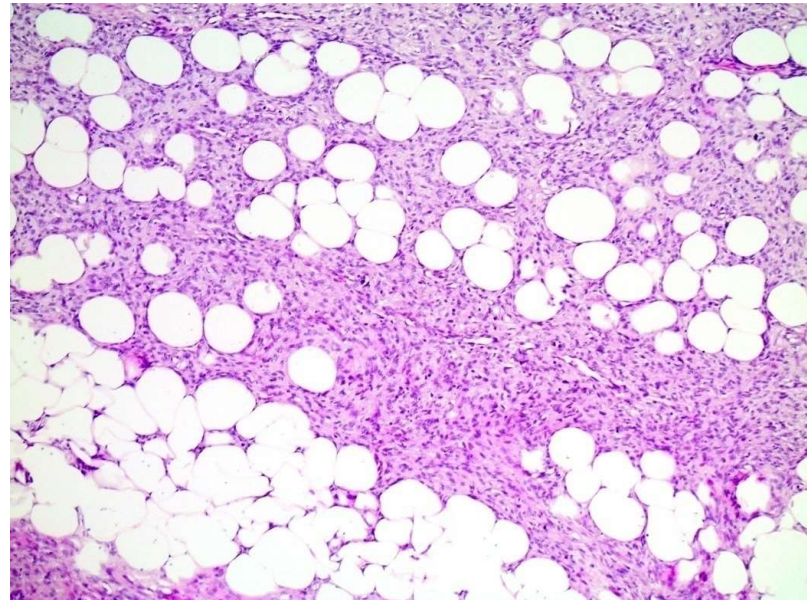
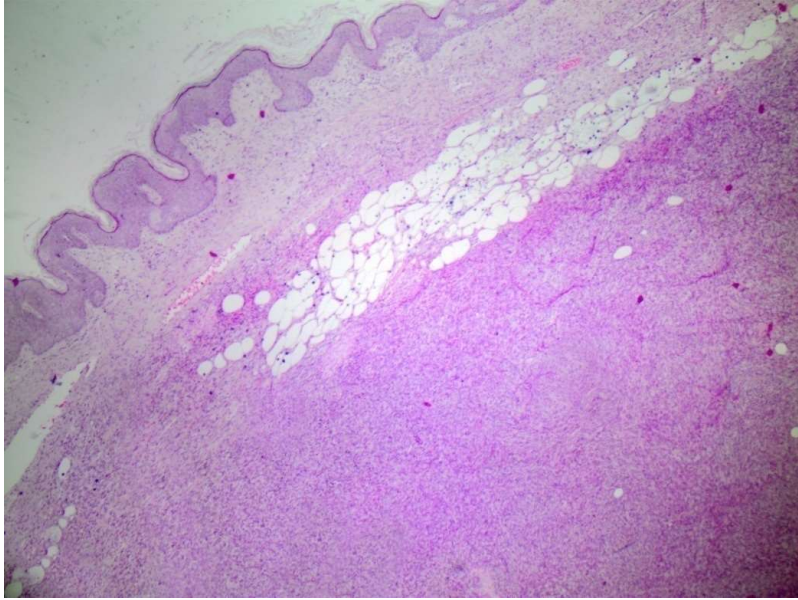
Διάγνωση

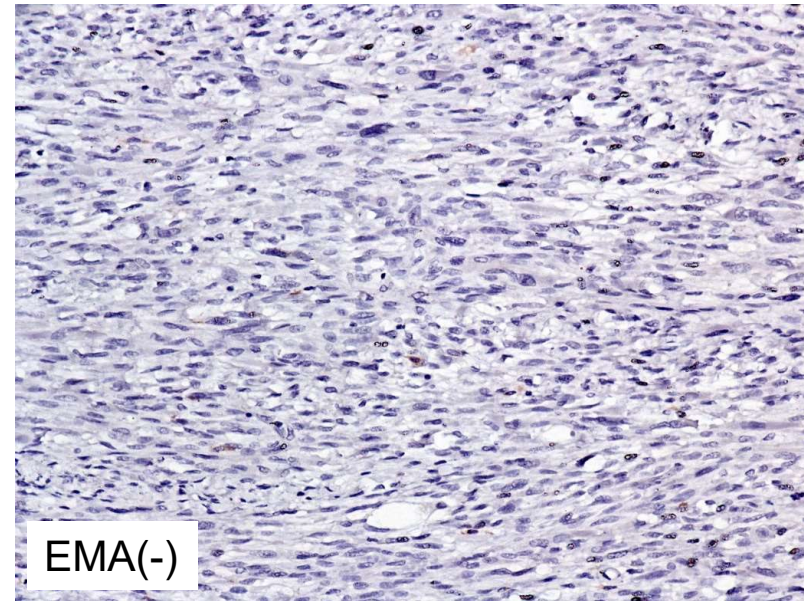
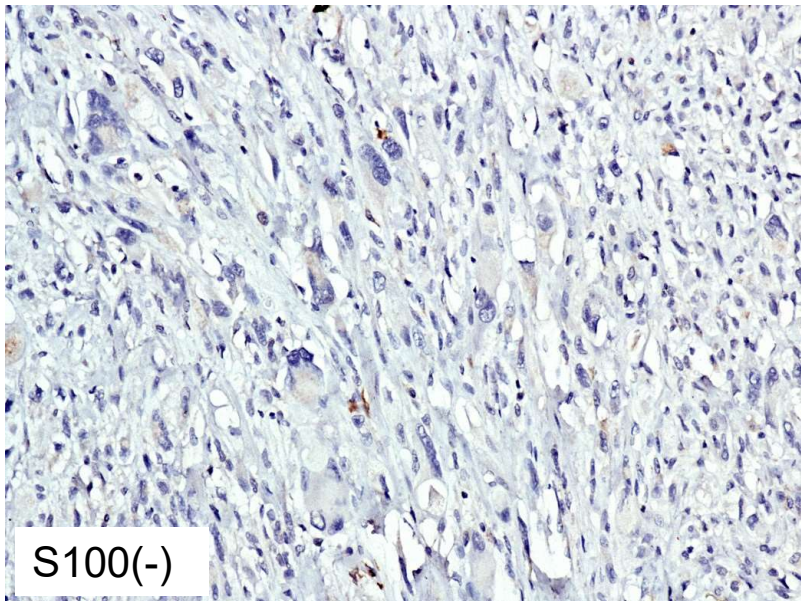
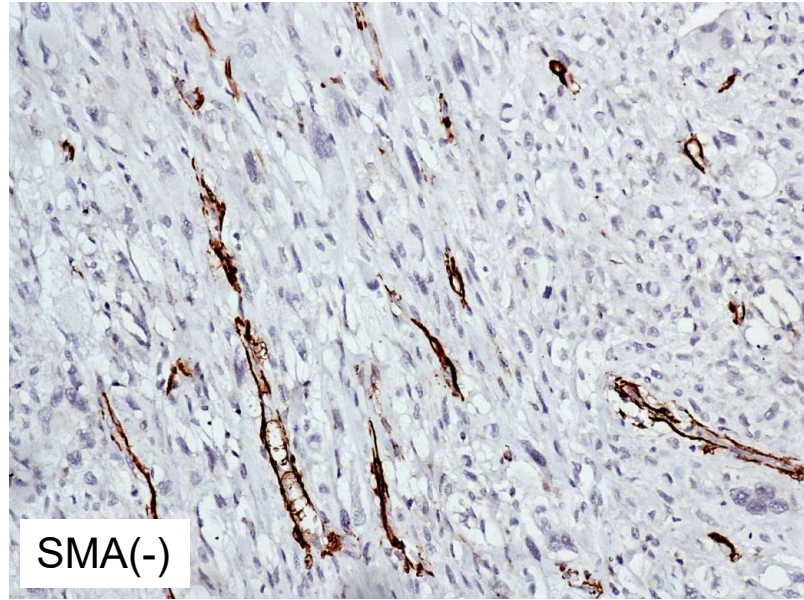
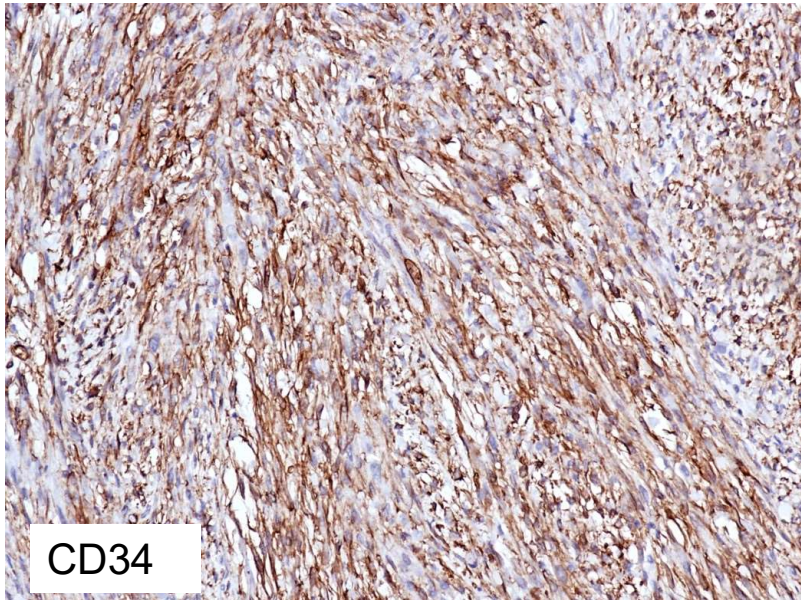
Καλά διαφοροποιημένο λιπосάρκωμα με περιοχές αποδιαφοροποίησης και φλεγμονώδες υπόστρωμα

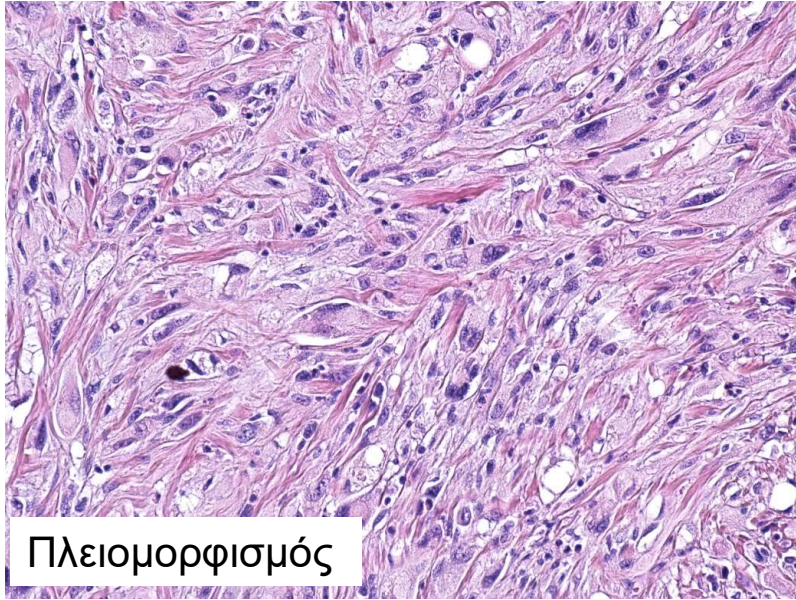
- άνδρας, 78 ετών
- μόρφωμα θωρακικού τοιχώματος με πολυοζώδη όψη μδ 3,3 εκ.
- υποτροπή μετά από ενάμιση έτος.

Ανοσοϊστοχημικά:

- Πρώτη εμφάνιση: CD34 (έντονα διάχυτα +)
- Υποτροπή: CD34 (περιοχικά έντονα +)

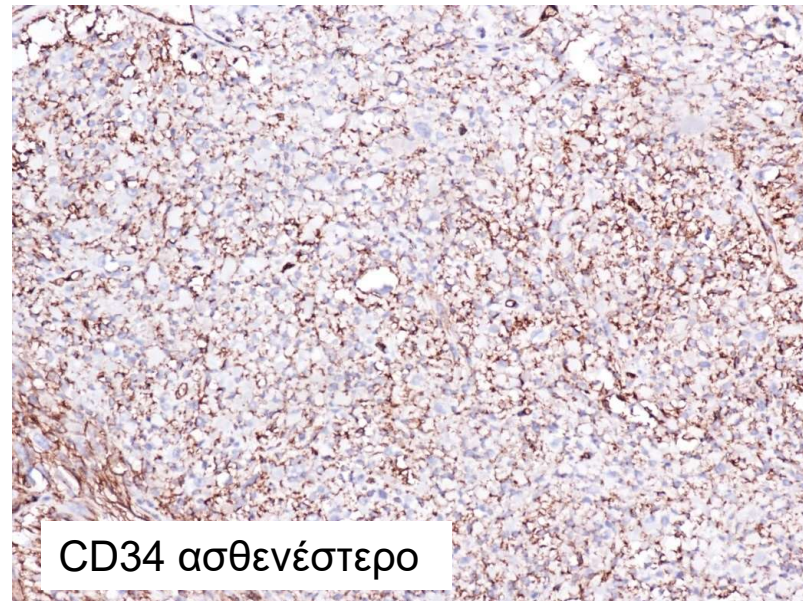






Πλειομορφισμός

Υποτροπή



CD34 ασθενέστερο

Διαφορική διάγνωση:

- ινώδες ιστιοκύτωμα (δεν διηθεί υποδόριο λιπώδη ιστό, χαμηλότερη ατυπία, CD34 εστιακή έκφραση)
- πλειόμορφο αδιαφοροποίητο σάρκωμα (εμφανίζει νεκρώσεις, υψηλό μιτωτικό δείκτη)
- νευροϊνώμα (S100 +, νευρογενής διαφοροποίηση)

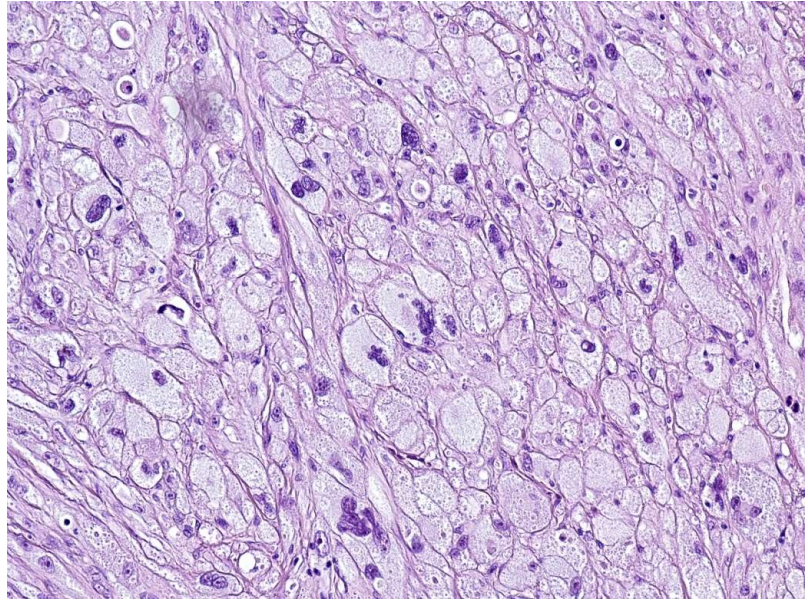
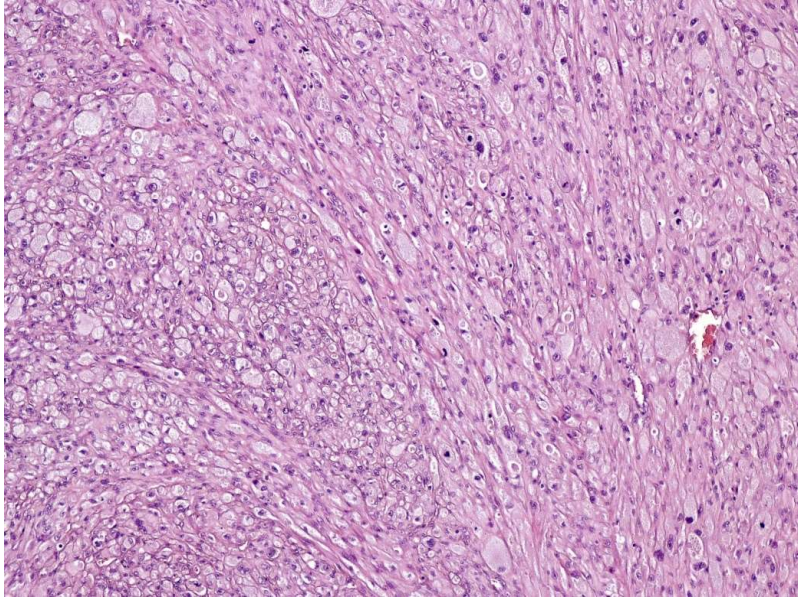
ΔΙΑΓΝΩΣΗ:

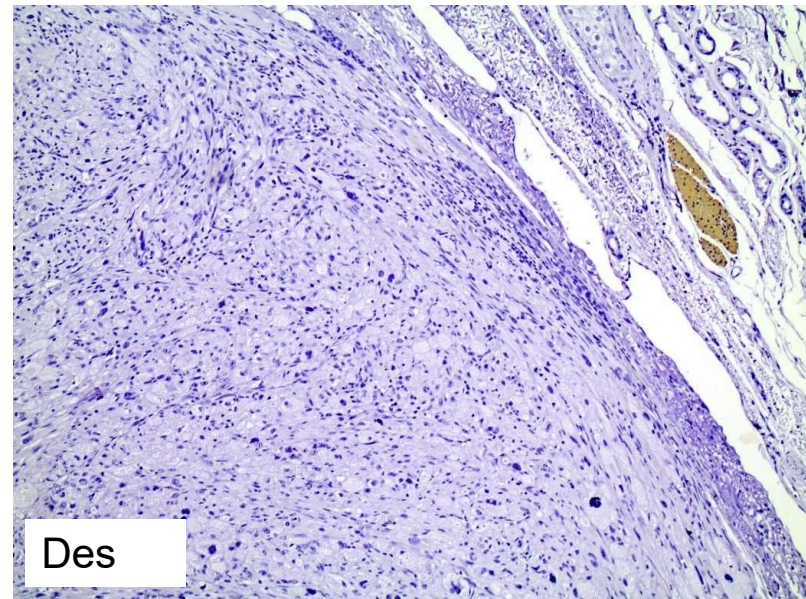
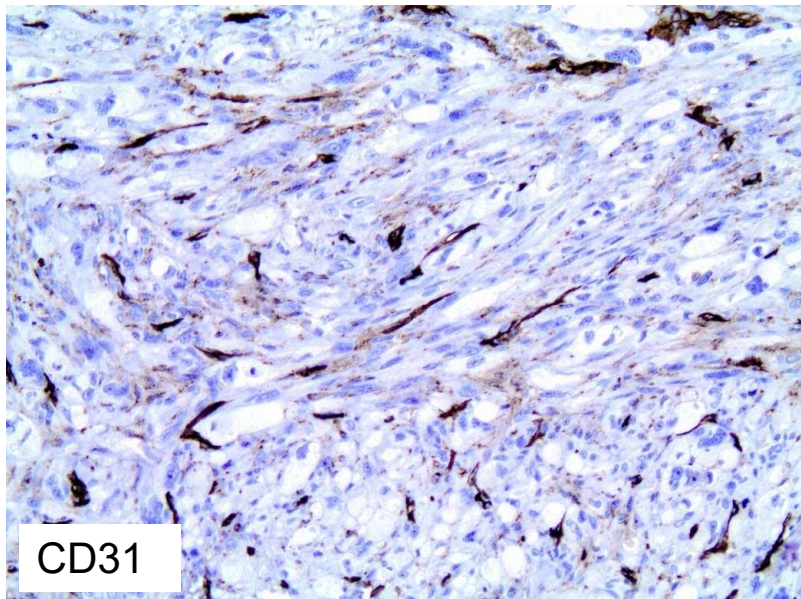
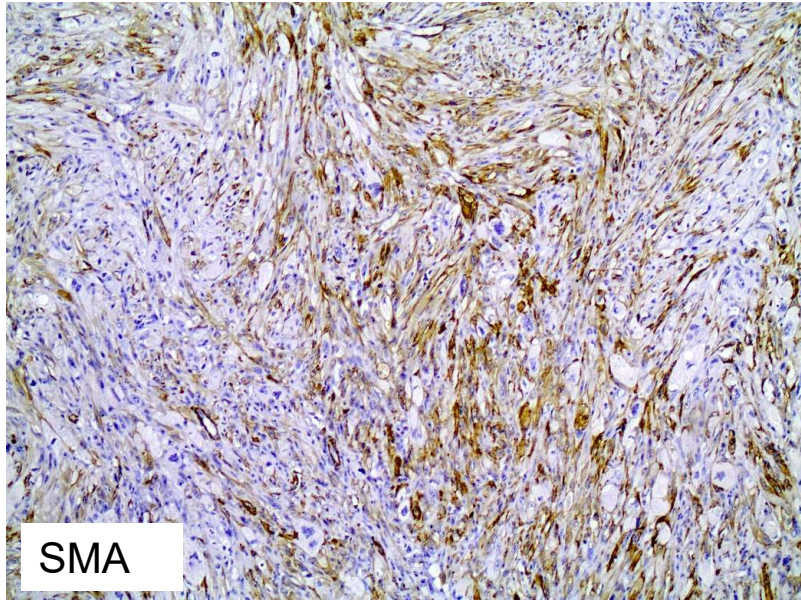
Προέχον δερματοϊνοσάρκωμα

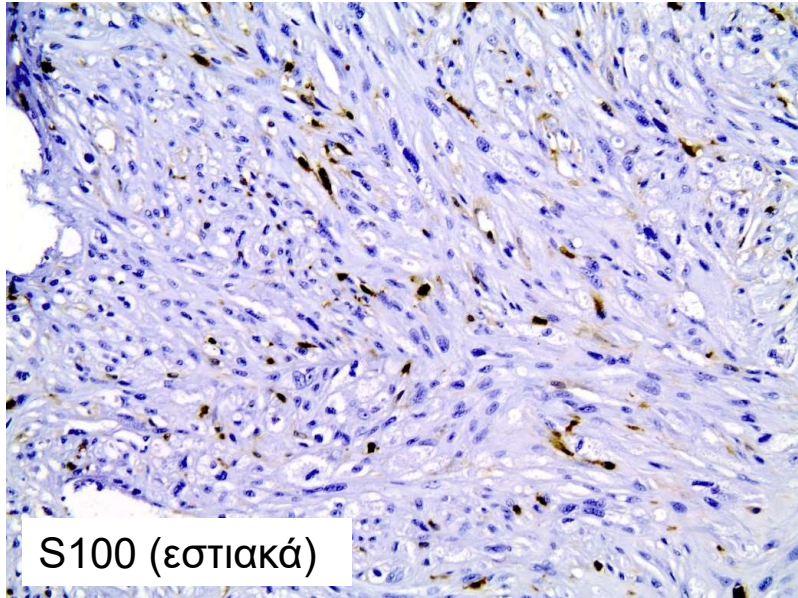
- άνδρας, 83 ετών
- μόρφωμα δέρματος τριχωτού κεφαλής μδ 1,2 εκ κατά το χόριο, χωρίς επέκταση στο υποδόριο

Ανοσοϊστοχημικά:

- SMA (+)
- S100 (εστιακά +)
- CD34-
- desmin (-)
- PGM1 (+)
- επιθηλιακοί – μελανοκυτταρικοί δείκτες (-)







ΔΙΑΓΝΩΣΗ:

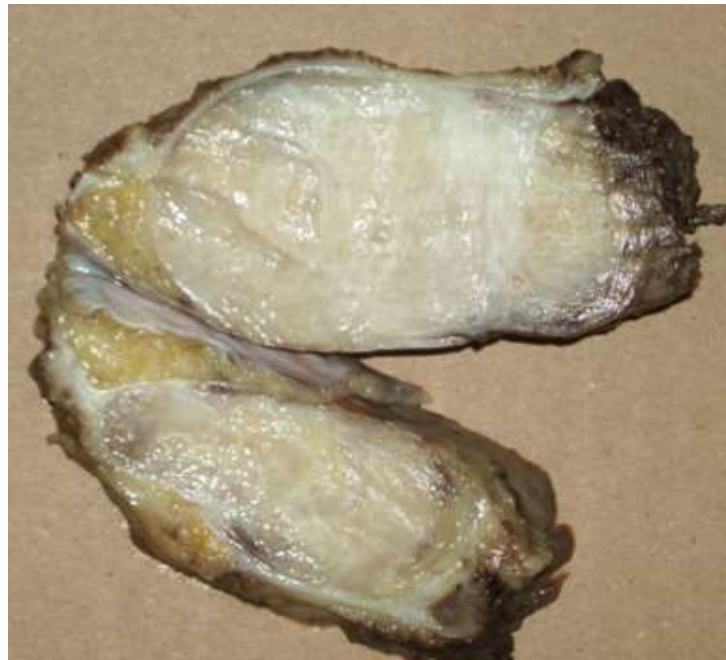Άτυπο ινοξάνθωμα

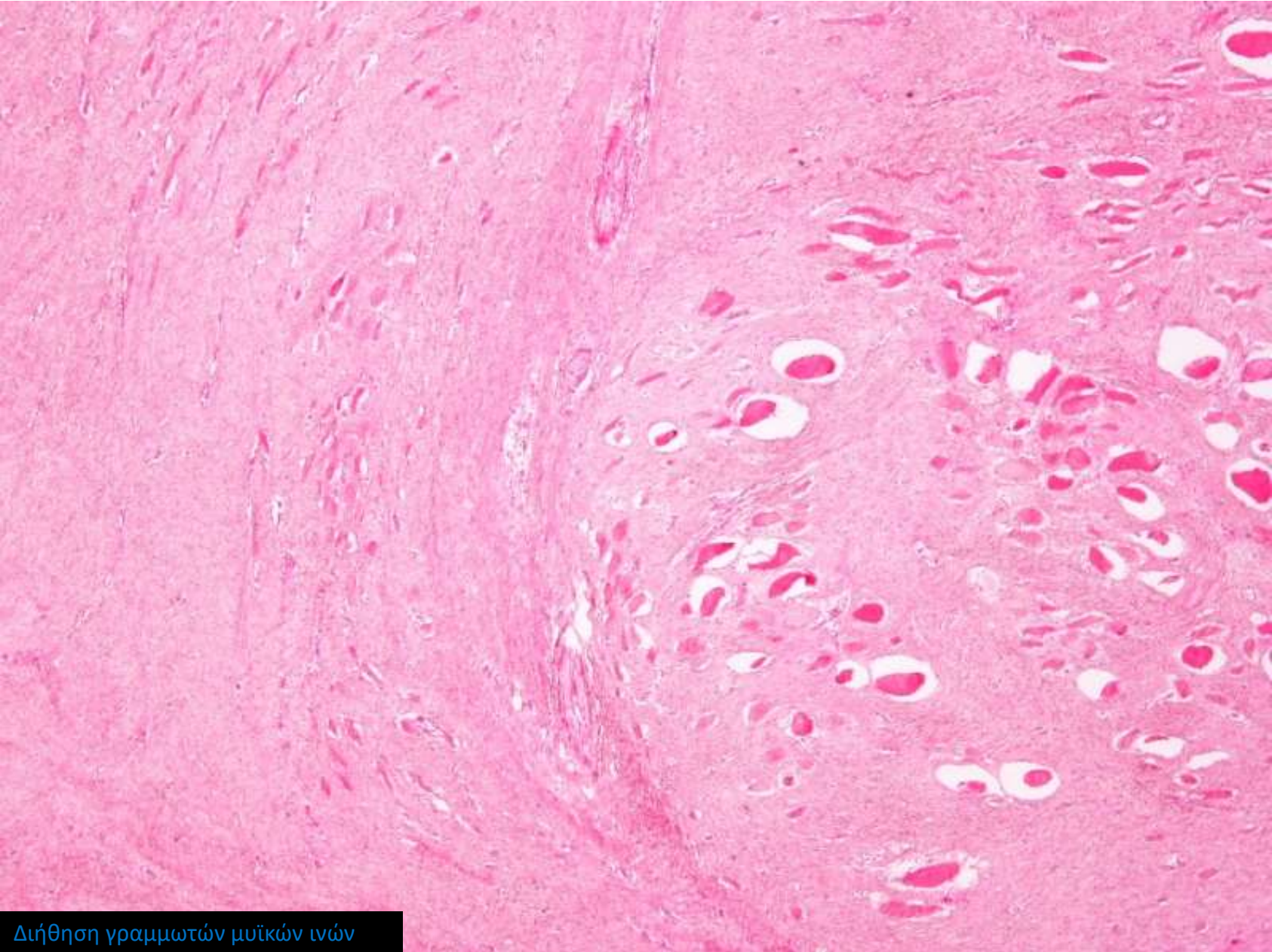
Διαφορική διάγνωση:

- Μελάνωμα (S100 +)
- Ατρακτοκυτταρικό πλακώδες καρκίνωμα (εν γένει ηπιότερη κυτταρική ατυπία, επιθηλιακοί δείκτες +)
- Προέχον δερματοϊνοσάρκωμα (εν γένει ηπιότερη κυτταρική ατυπία, επέκταση στο χόριο, CD34+)
- Επιπολής λειομυοσάρκωμα (SMA+, desmin+)

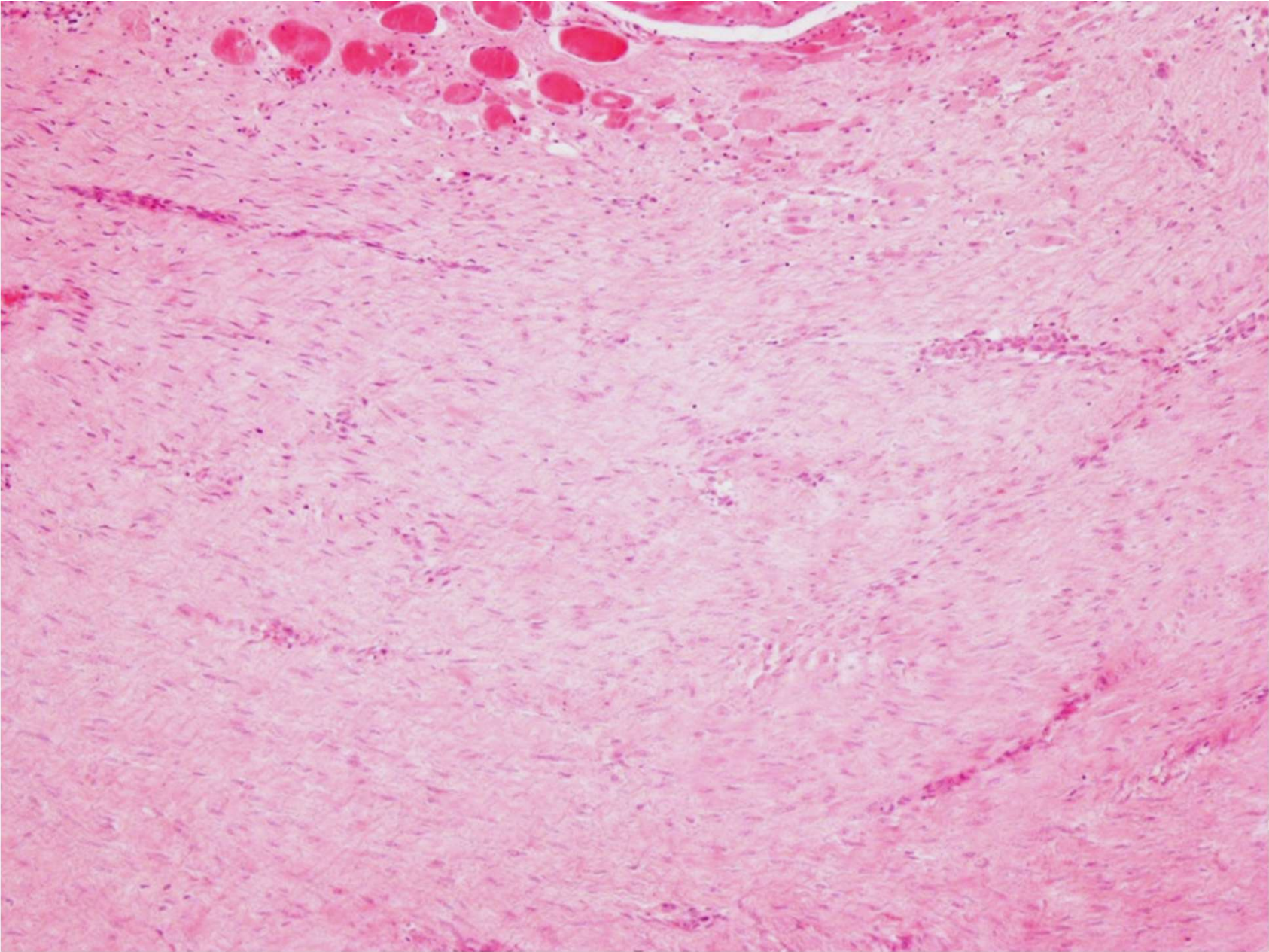
➔ Γυναίκα, 51 ετών

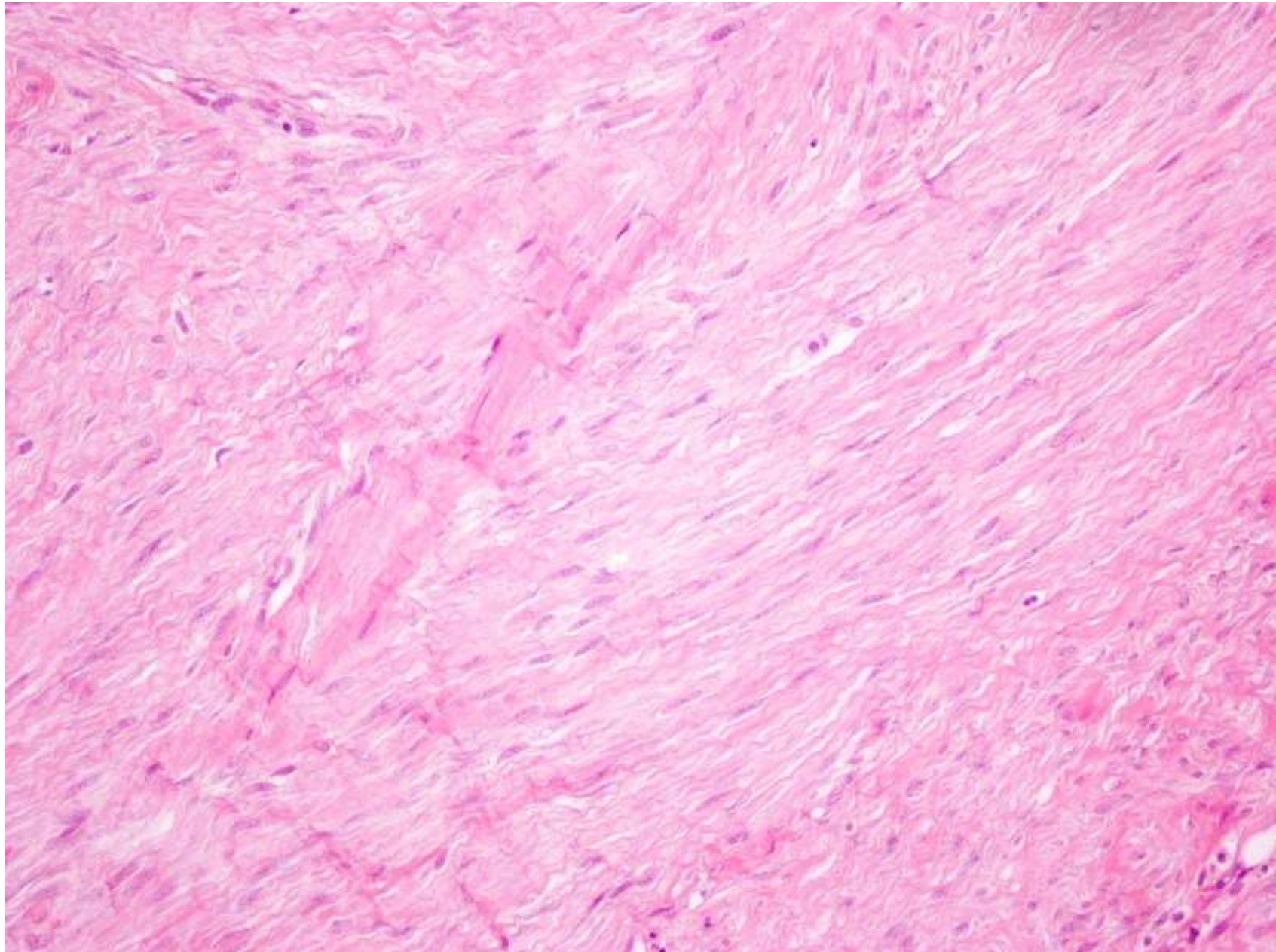
- Κλινική ένδειξη: όγκος τραχηλικού τριγώνου
- Μακροσκοπικά χαρακτηριστικά:
- σχετικά περιγραπτο ογκόμορφο τεμάχιο διαστάσεων 4x3x2 εκ.
- κατά τις διατομές σύσταση ινοελαστική, όψη δεσμιδωτή και χροιά λευκοκίτρινη.





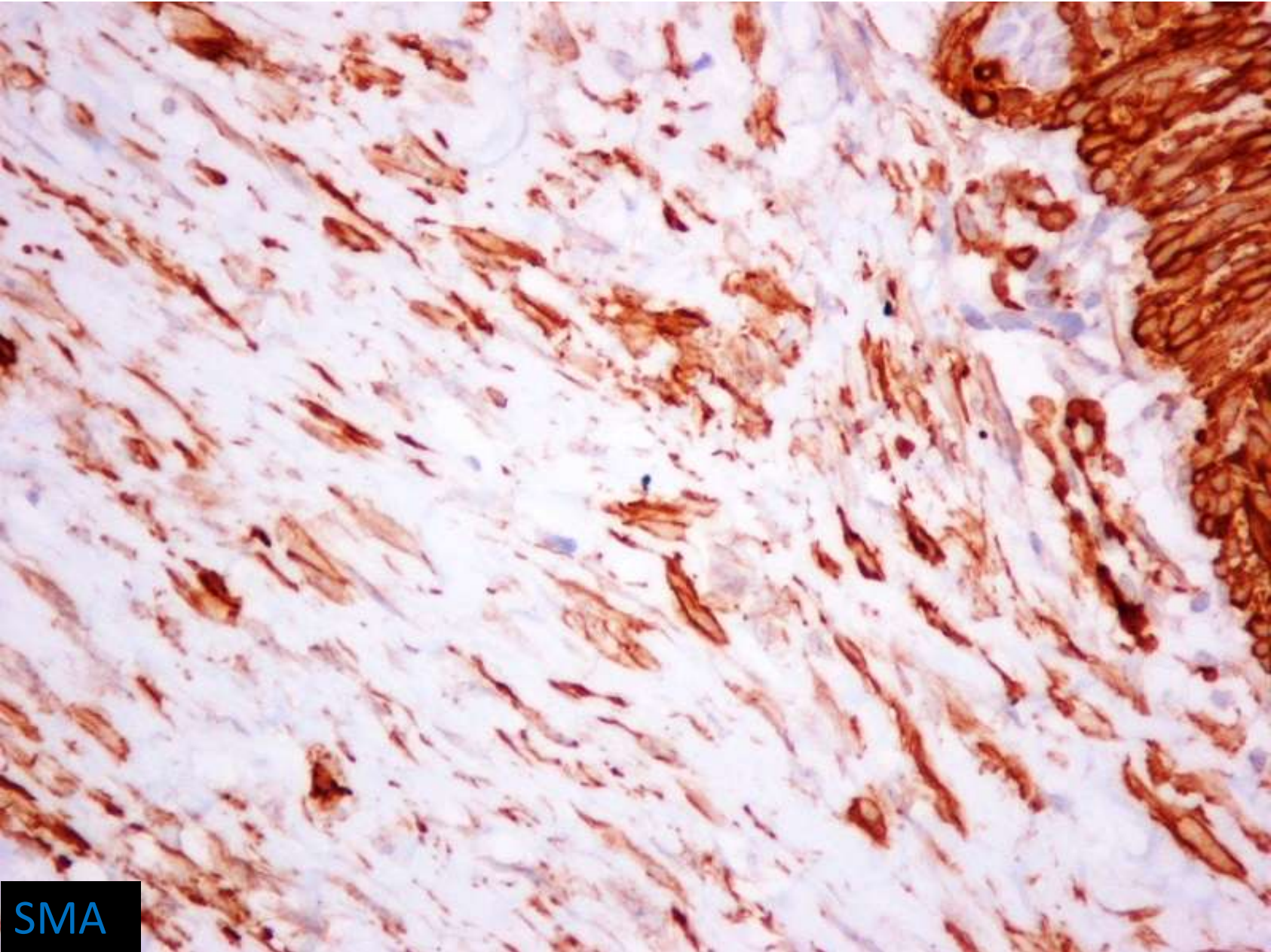
Διήθηση γραμμωτών μυϊκών ινών



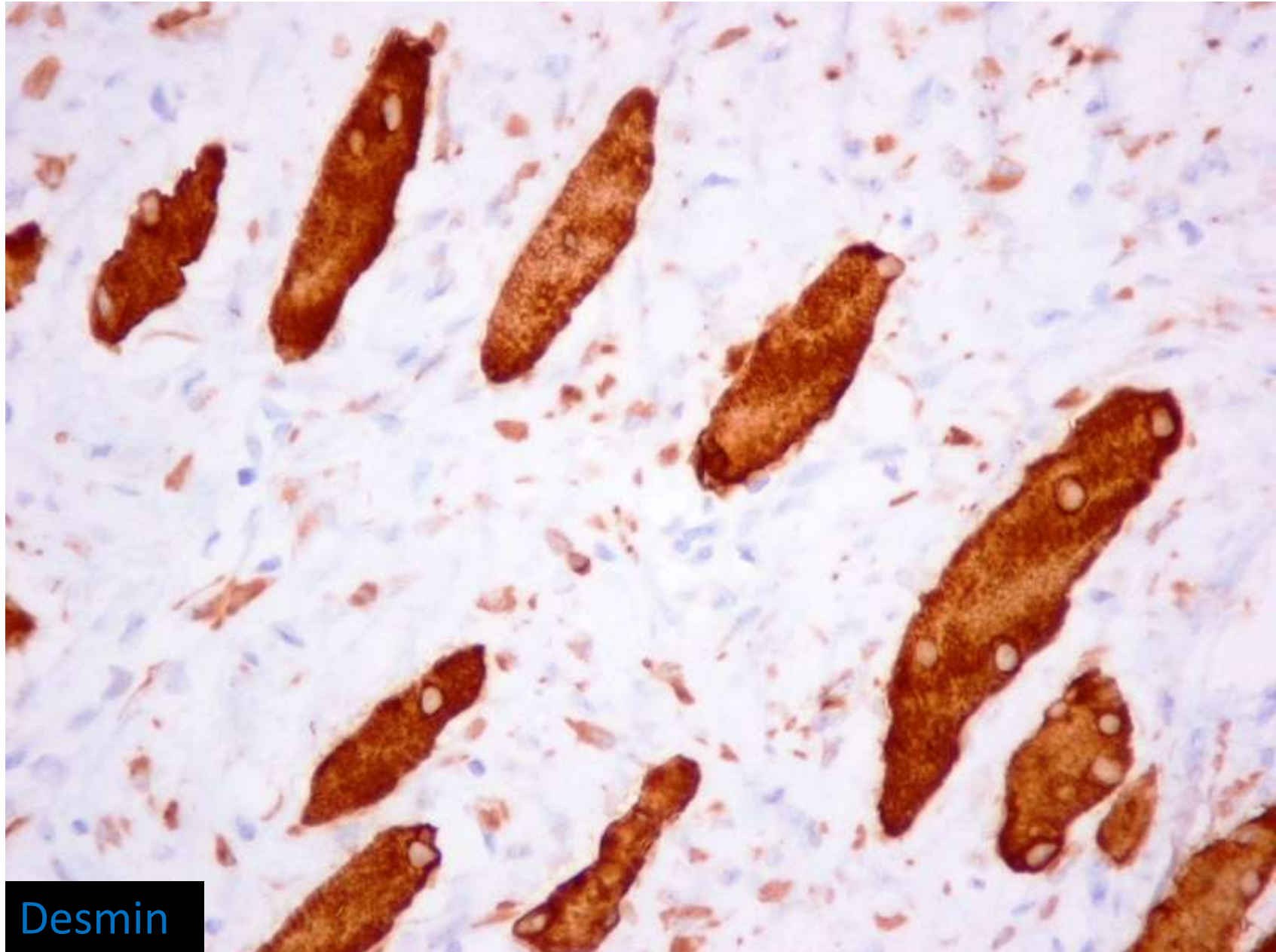


➡ Ιστολογικά χαρακτηριστικά:

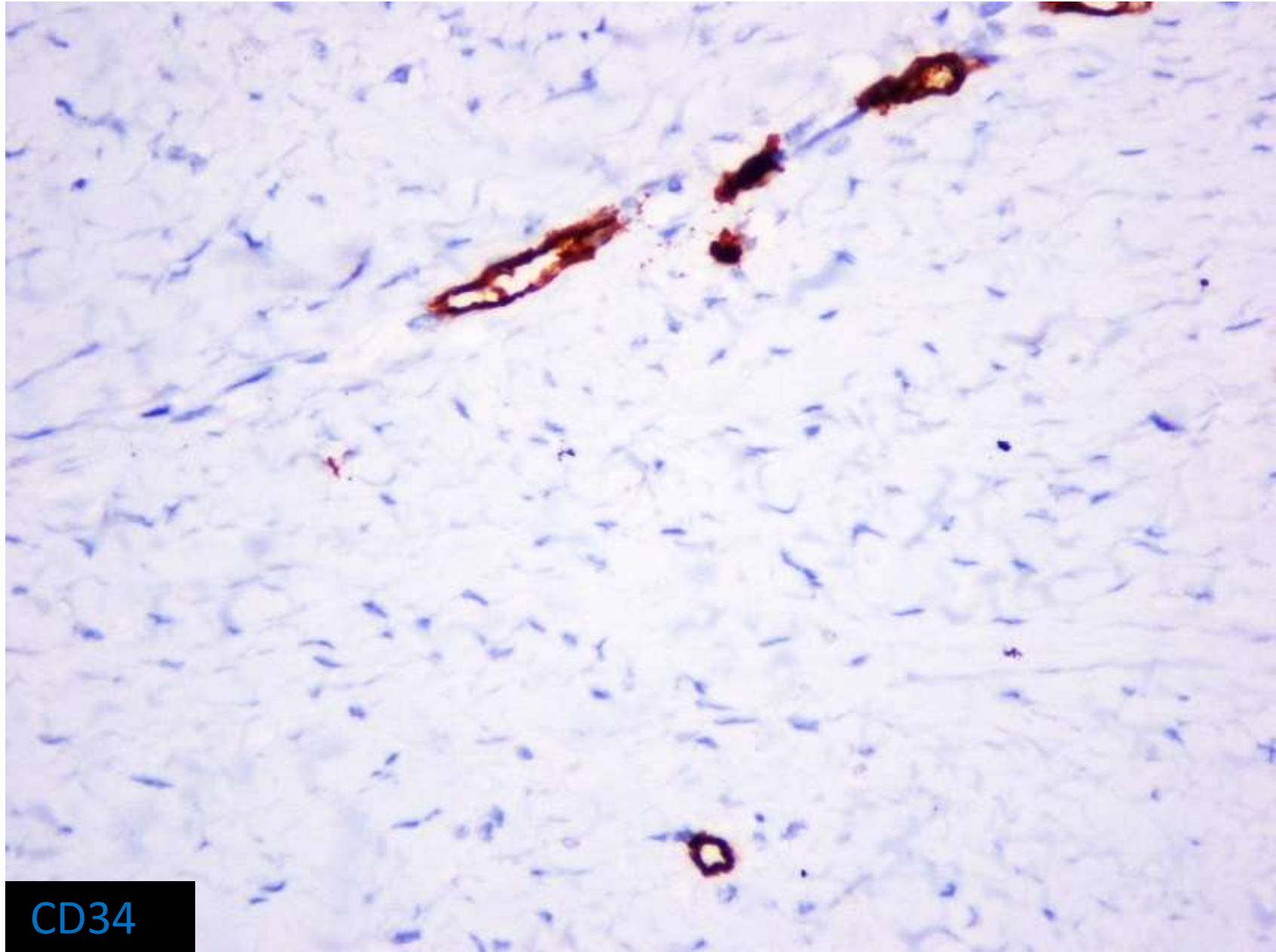
- διήθηση παρακείμενων δομών και συγκεκριμένα μυϊκών ινών, οι οποίες εγκλωβίζονται εντός του όγκου
- κολλαγόνωδες στρώμα εντός του οποίου αναπτύσσεται σχετικά ομοιόμορφος κυτταρικός πληθυσμός με ατρακτοκυτταρική μορφολογία και δεσμιδωτό πρότυπο
- εξαιρετικά σπάνιες μιτώσεις
- ήπια περιαγγειακή φλεγμονώδης διήθηση



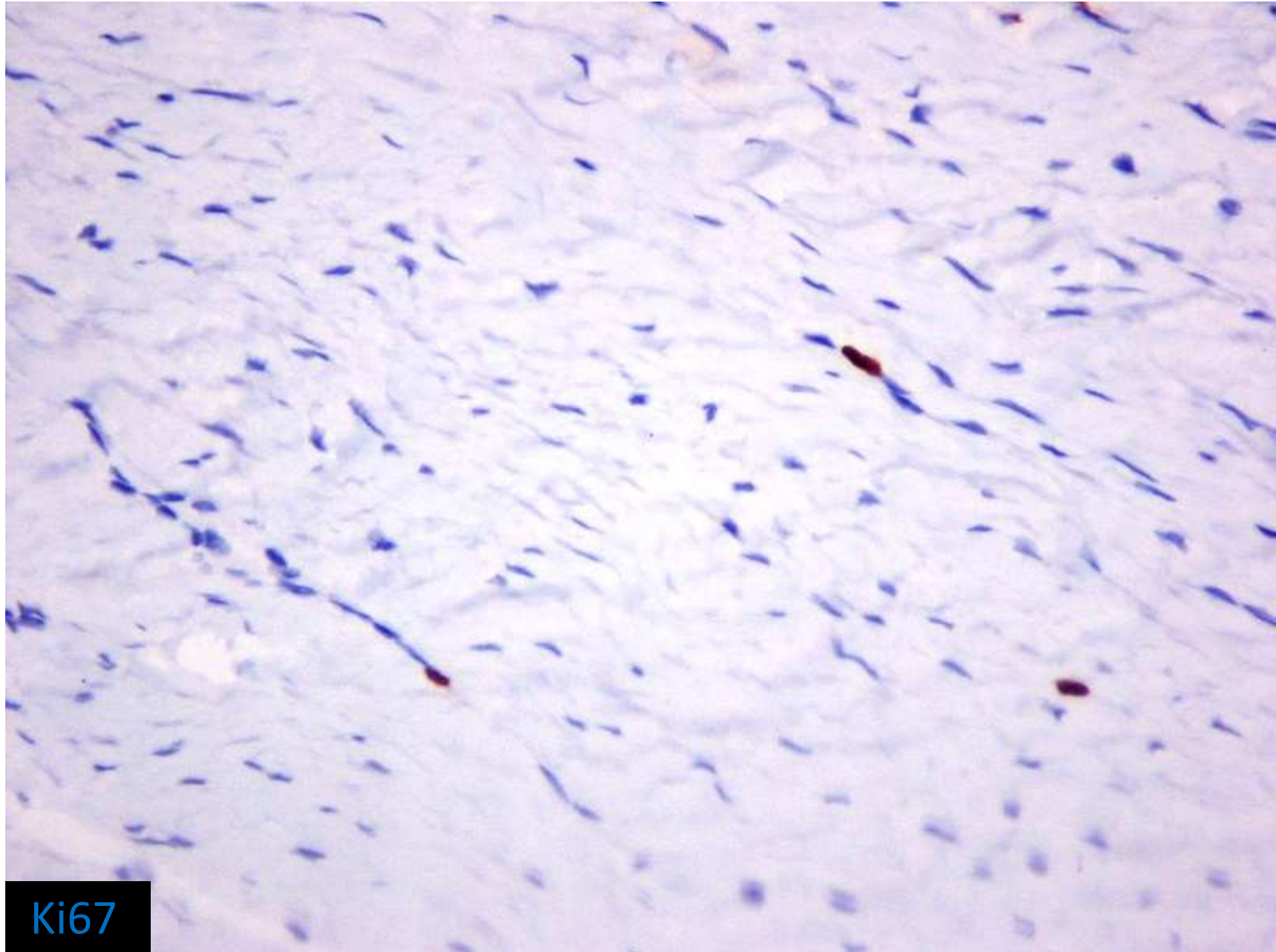
SMA



Desmin



CD34



Ki67

➡ Ανοσοϊστοχημικός έλεγχος:

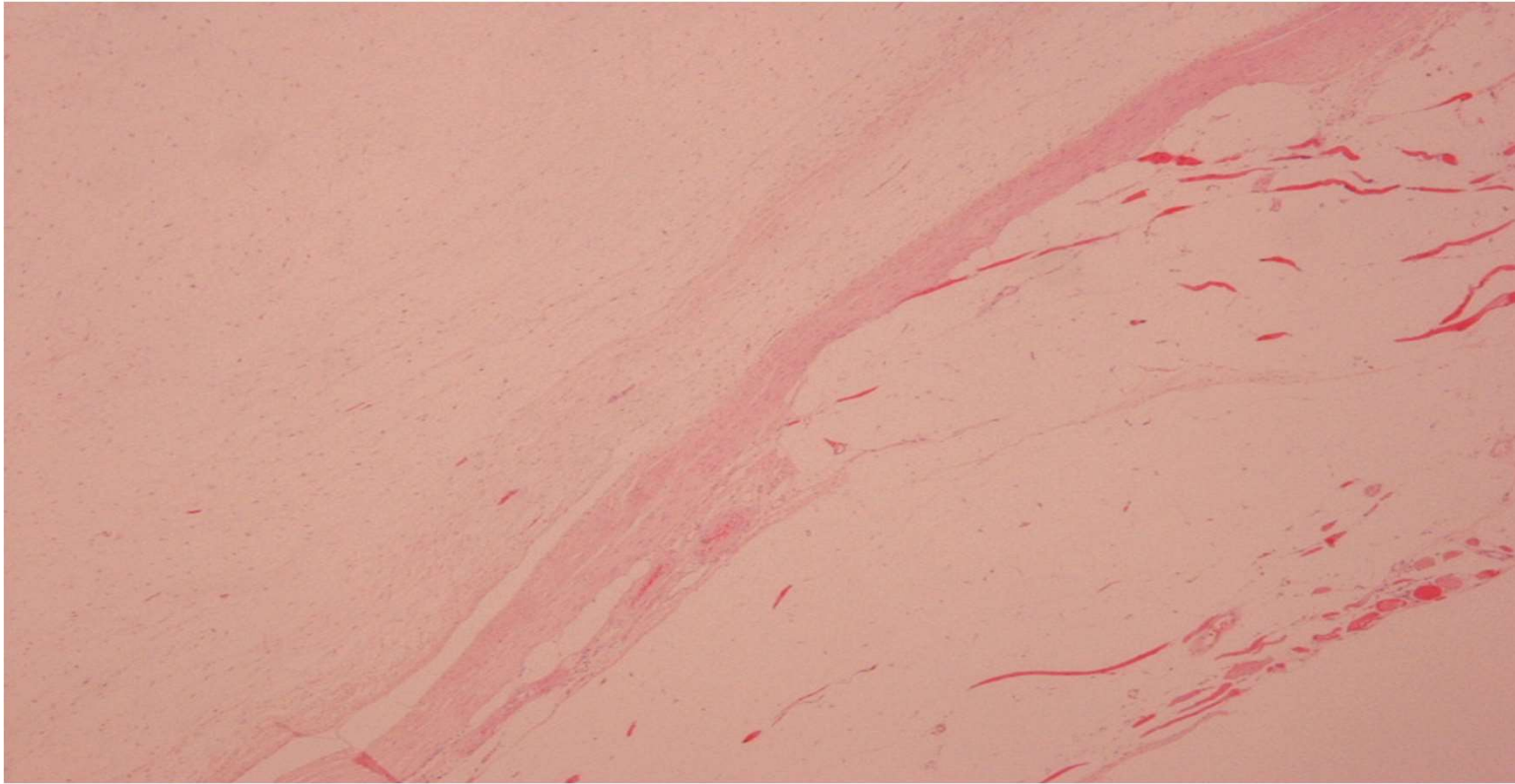
- SMA θετική
- Desmin εστιακά θετική
- S-100, CD34 αρνητικά
- Ki 67 3-5%

- Διάγνωση:

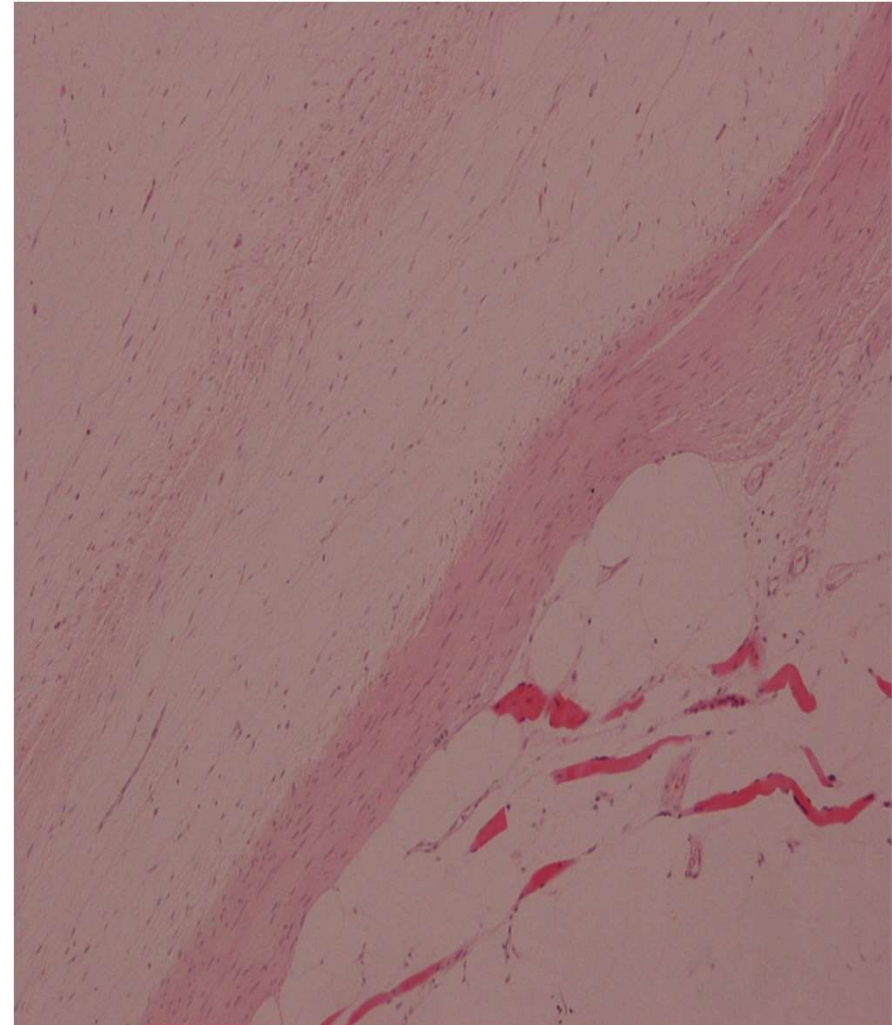
Εξωκοιλιακή ινωμάτωση (Extra-abdominal desmoid tumour/fibromatosis)

Γυναίκα ηλικίας 80 ετών

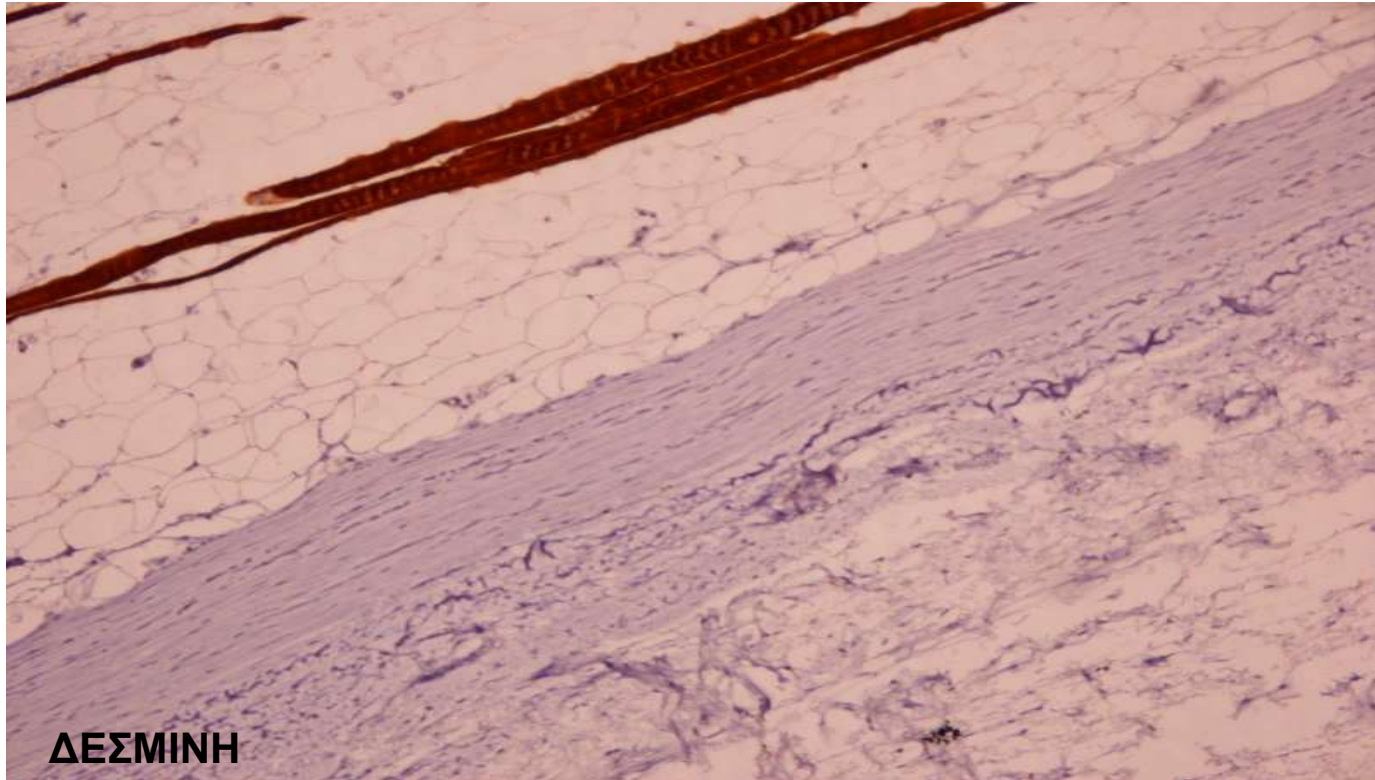
Μόρφωμα επιφάνειας μηρού λευκόφαιης χροιάς μ.δ. 5,8 εκ.
ζελατινώδους υφής



- Μικροσκοπικά:
 - Ήπια – μέτρια κυτταροβρίθεια
 - Μυξωματώδες υπόστρωμα
 - Νεοπλασματικά κύτταρα:
αστεροειδή εμφάνιση, ελάχιστο
κυτταρικό πλειομορφισμό, μικροί
υπερχρωματικοί πυρήνες
 - Διήθηση γραμμωτών μυικών ινών



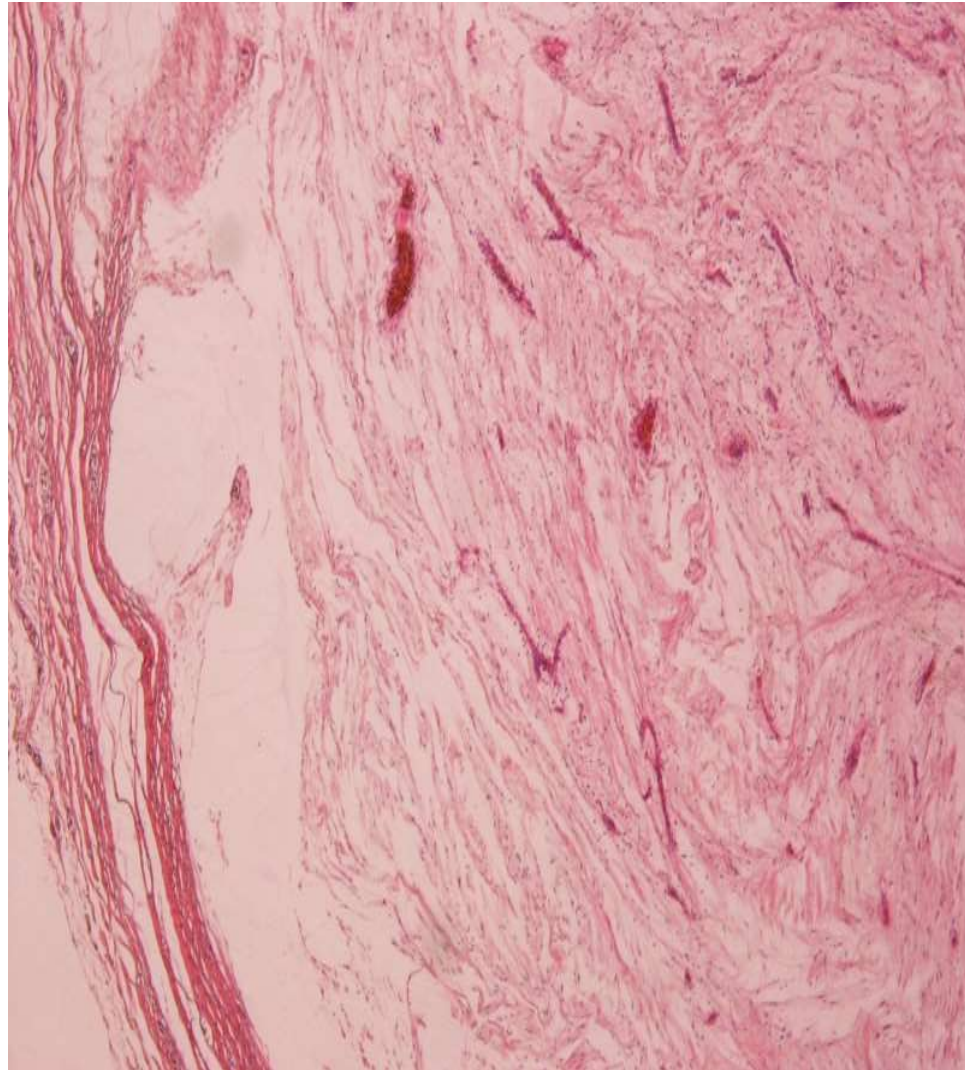
- Ανοσοϊστοχημεία: CD34 -, δεσμίνη -, SMA -, S-100 -



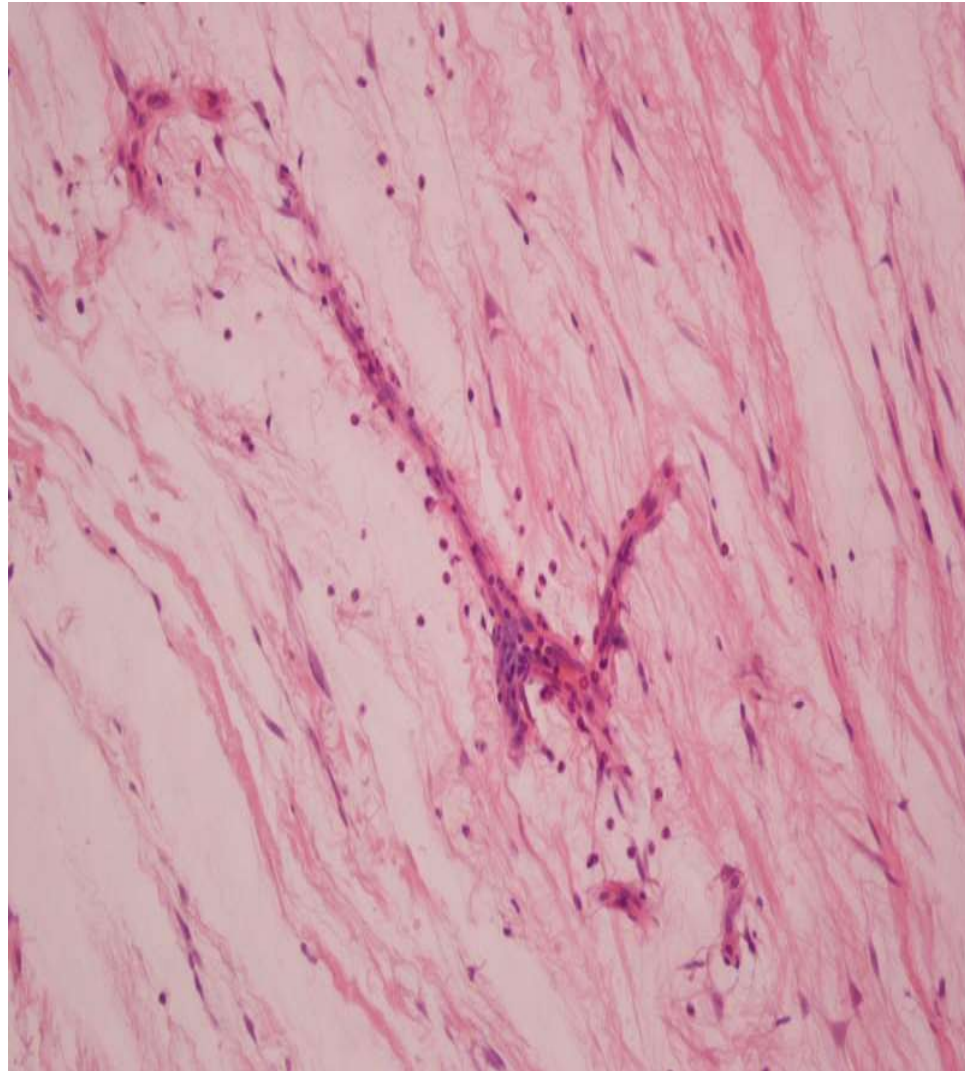
Διάγνωση
Ενδομυϊκό μύξωμα

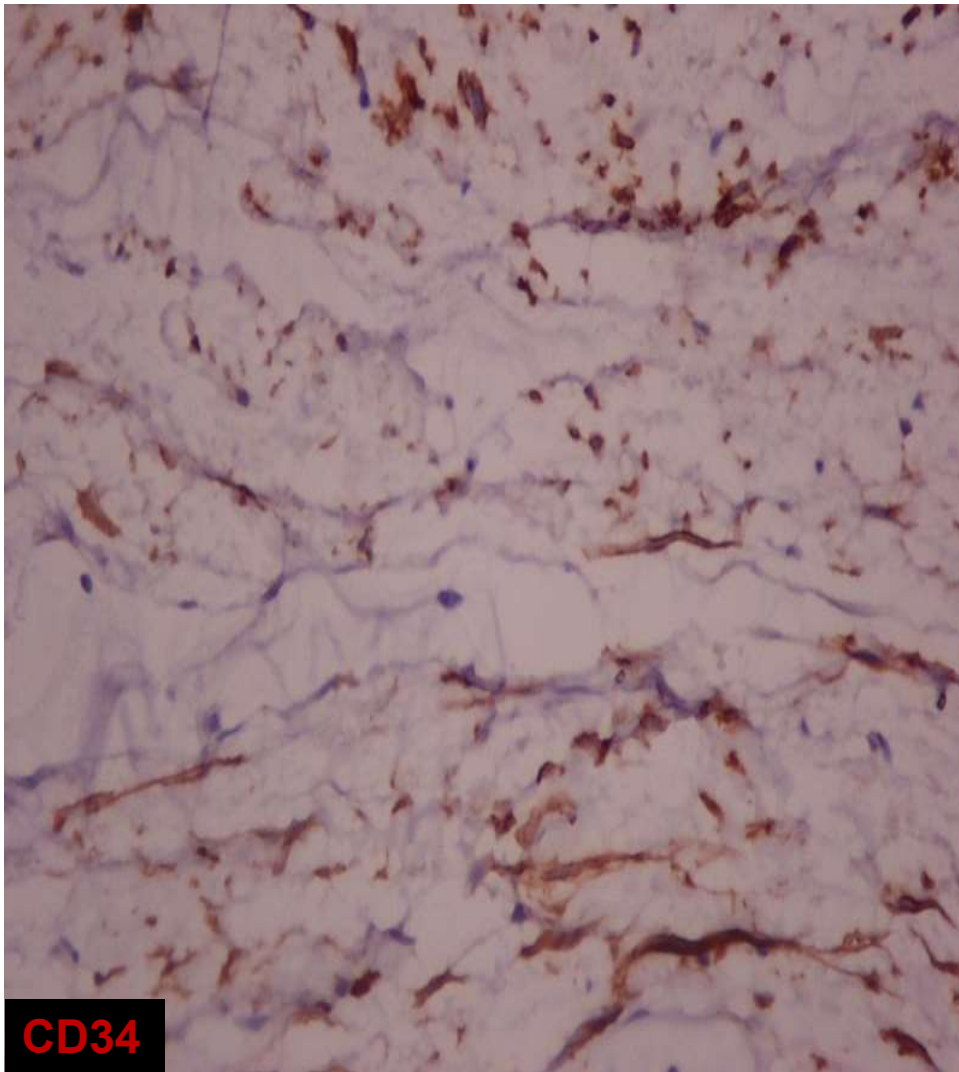
- Άρρεν 35 ετών
- Λευκωπό μόρφωμα γλουτού ζελατινώδους σύστασης
μ.δ. 1,3εκ

- Απουσία κάψας
- Μυξωματώδες υπόστρωμα
- Πολυζώδης ανάπτυξη, λοβωτή περιφέρεια



- Ήπια κυτταροβρίθεια
- Απουσία πυρηνικής ατυπίας
- Κεκαμμένα τριχοειδή αγγεία
- Εντός του υποστρώματος φλεγμονώδη στοιχεία μικτού τύπου, κυρίως ουδετερόφιλα, περιαγγειακά





Ανοσοφαινότυπος

- ❖ CD34 +
- ❖ SMA +
- ❖ Vimentin +
- ❖ S-100 -

Μυξοειδές
υπόστρωμα:
Alcian Blue +

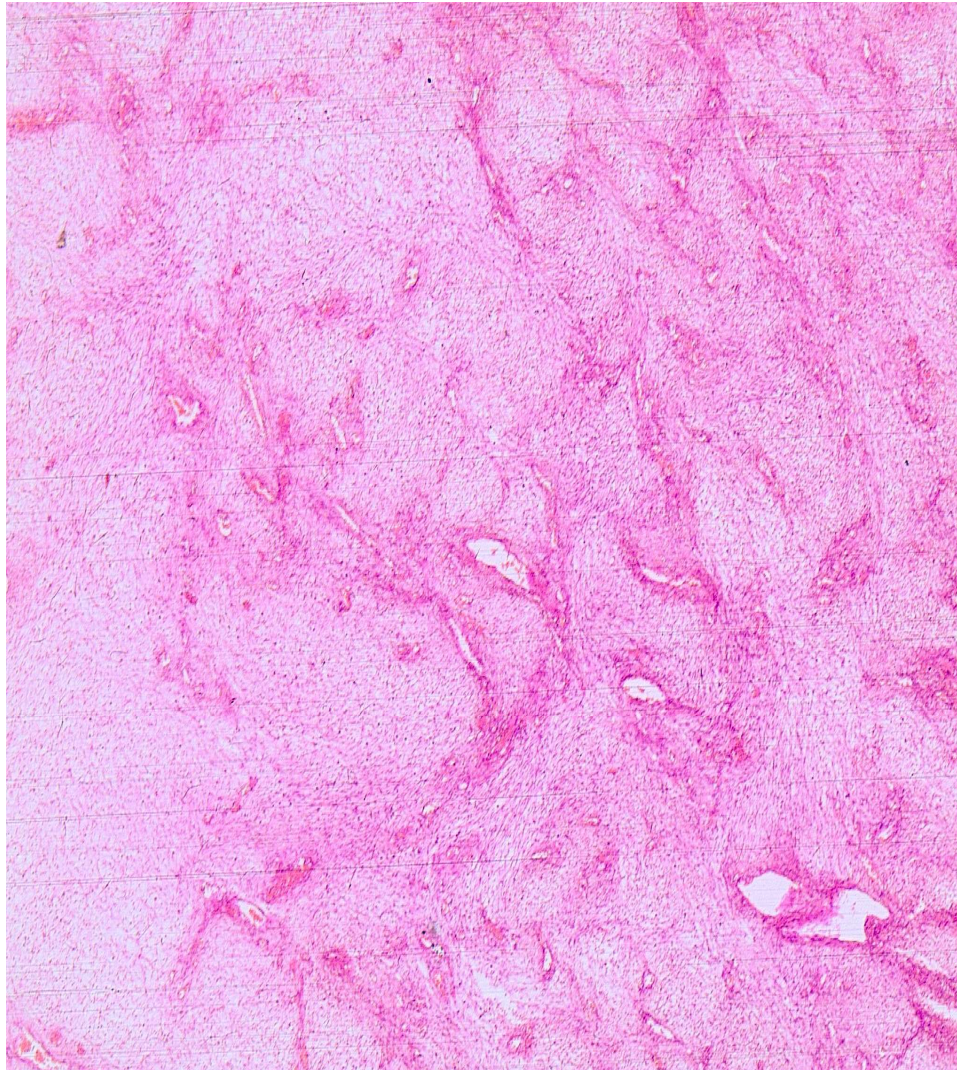
Διάγνωση

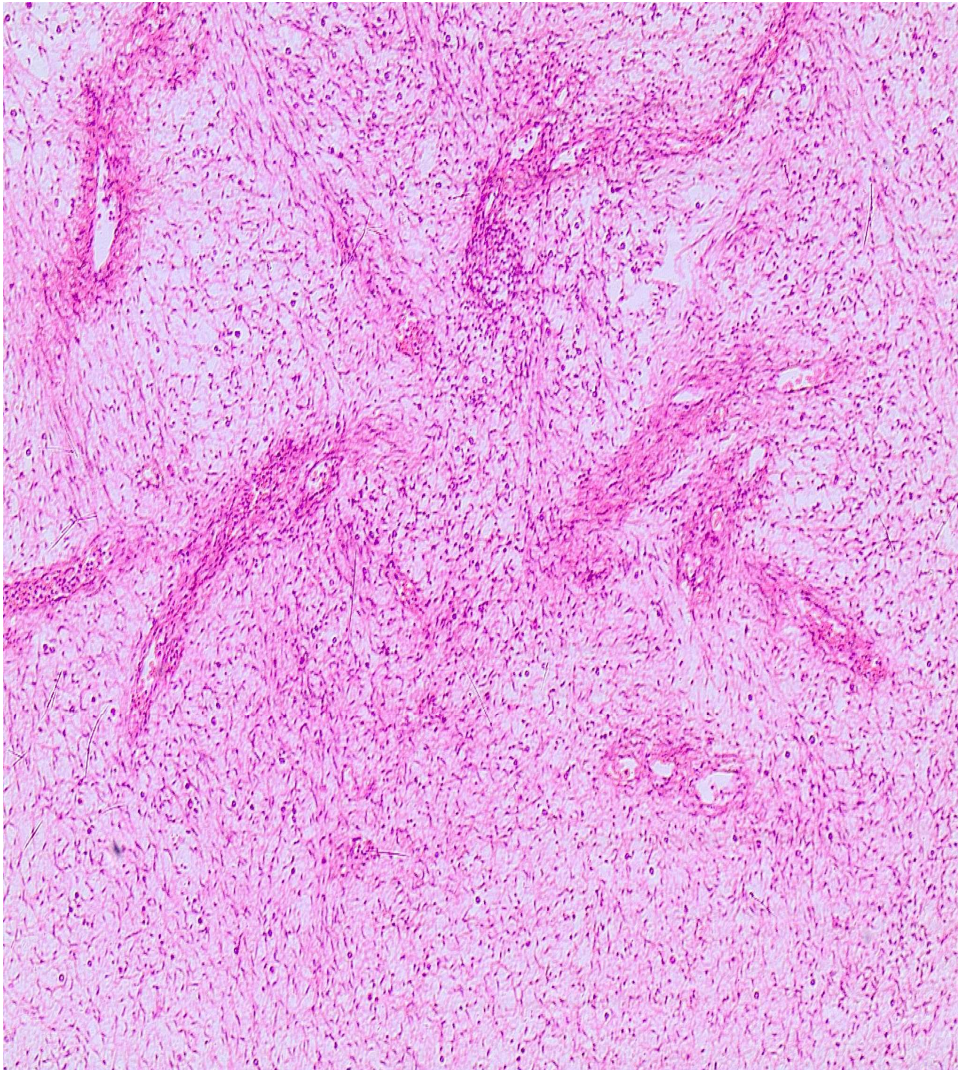
Επιφανειακό Αγγειομύξωμα/
Δερματικό Μύξωμα

➤ Θήλυ 79 ετών

➤ Όγκος πυέλου μδ 14,3εκ

- Μυξοιδηματικό στρώμα
- Άφθονα παχυτοιχωματικά κυρίως αγγεία





- Μέτρια κυτταροβρίθεια
- Μικρού μεγέθους ατρακτόμορφα - αστεροειδή κύτταρα
- Ηωσινόφιλο κυτταρόπλασμα
- Απουσία ατυπίας - πλειομορφισμού

Ανοσοφαινότυπος

- SMA +
- S-100 -
- c-kit -

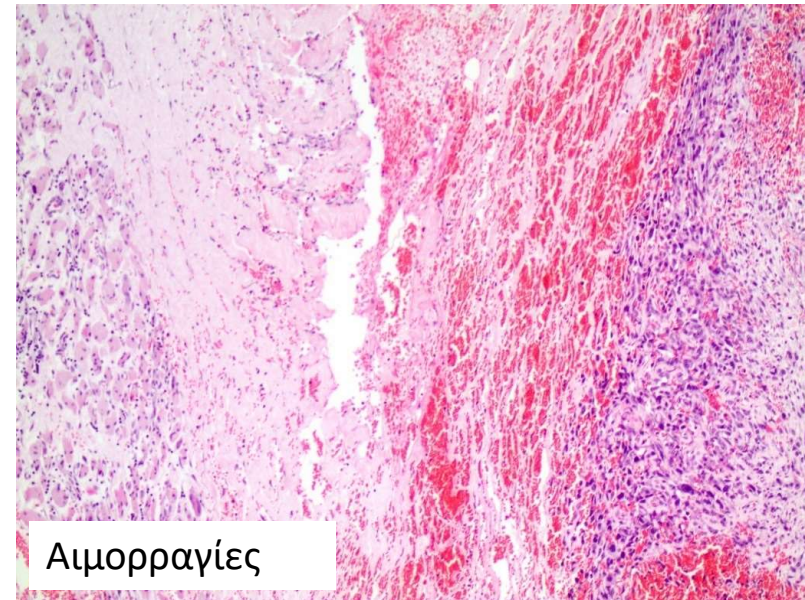
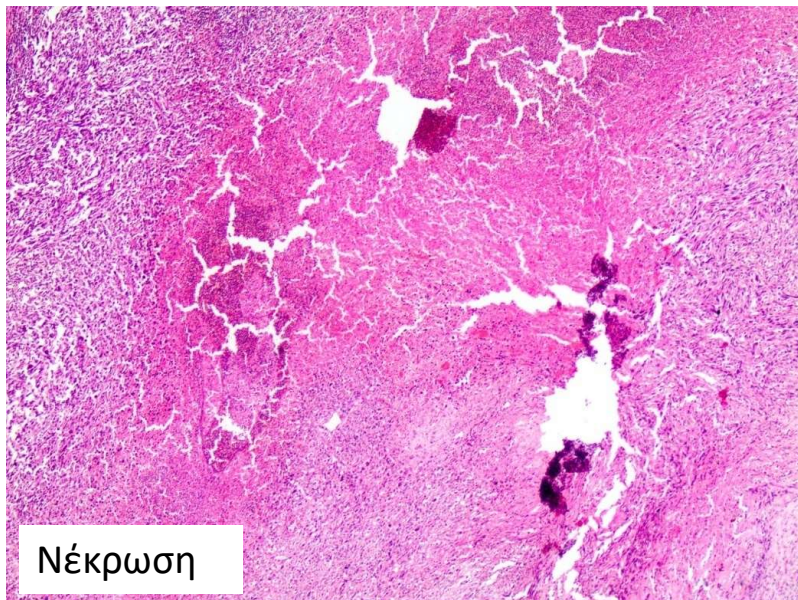
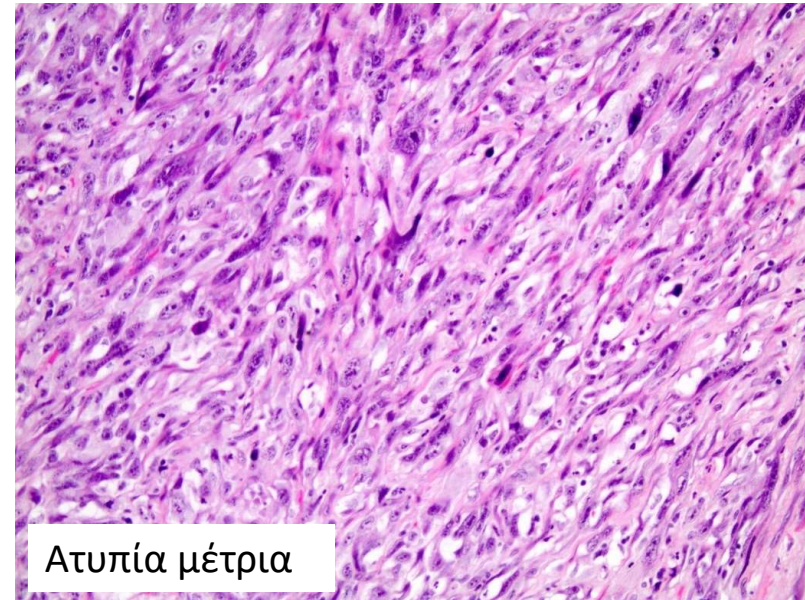
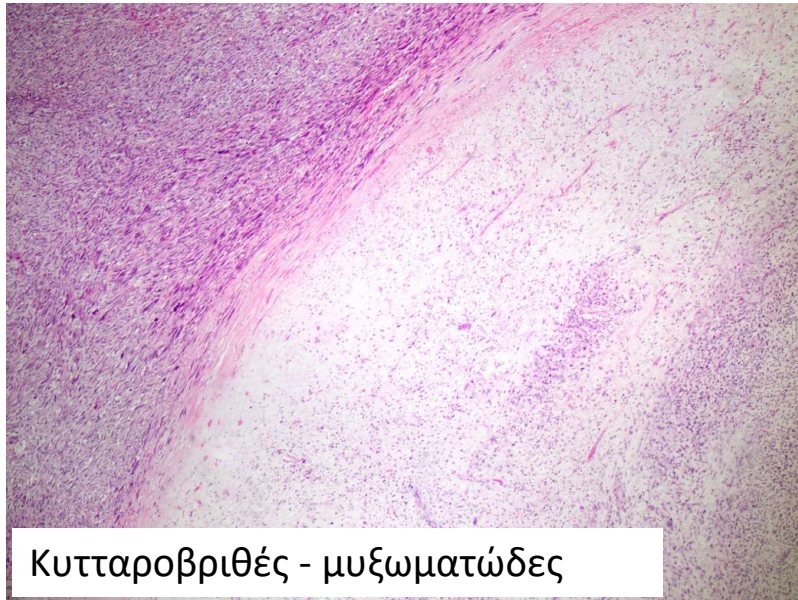
Διάγνωση

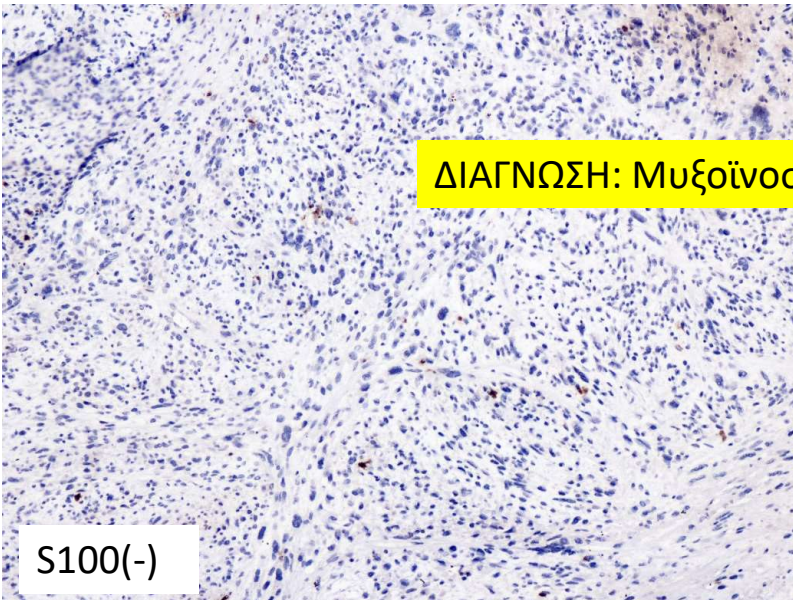
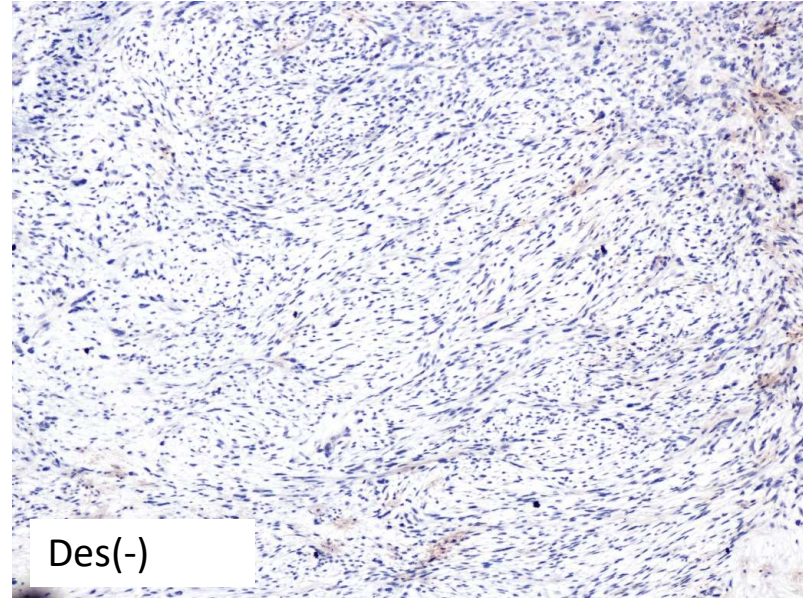
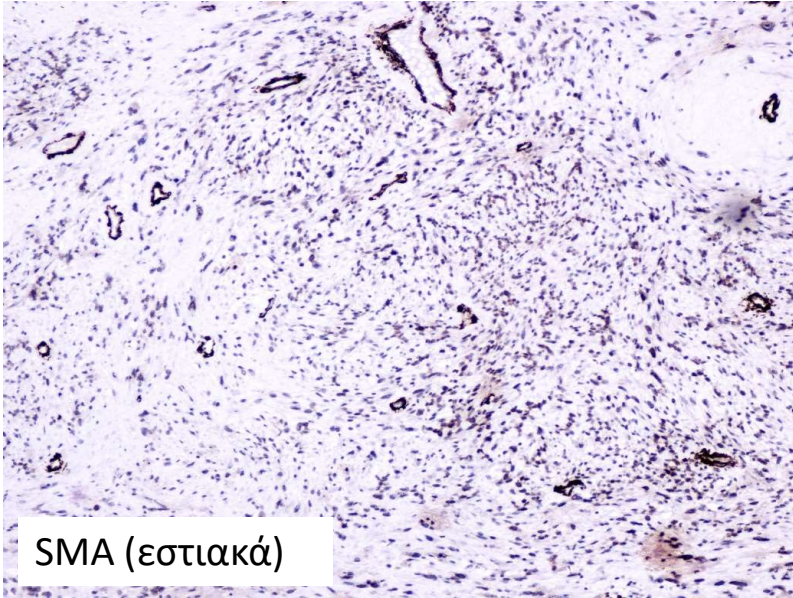
Επιθετικό Αγγειομύξωμα

- Άνδρας, 56 ετών
- πολυοζώδες μórφωμα μηρού, μδ 7 εκ.

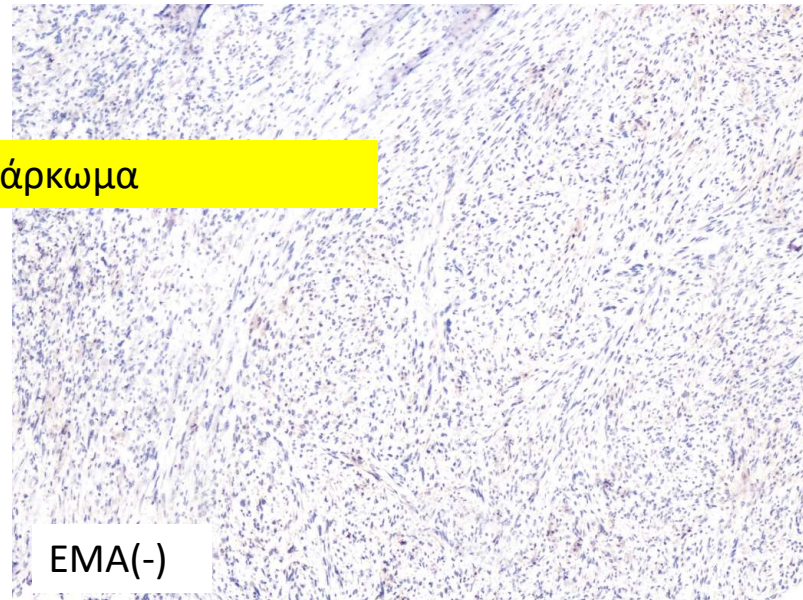
Ανοσοϊστοχημικά:

- SMA (εστιακά +)
- desmin (-)
- S100 (-)

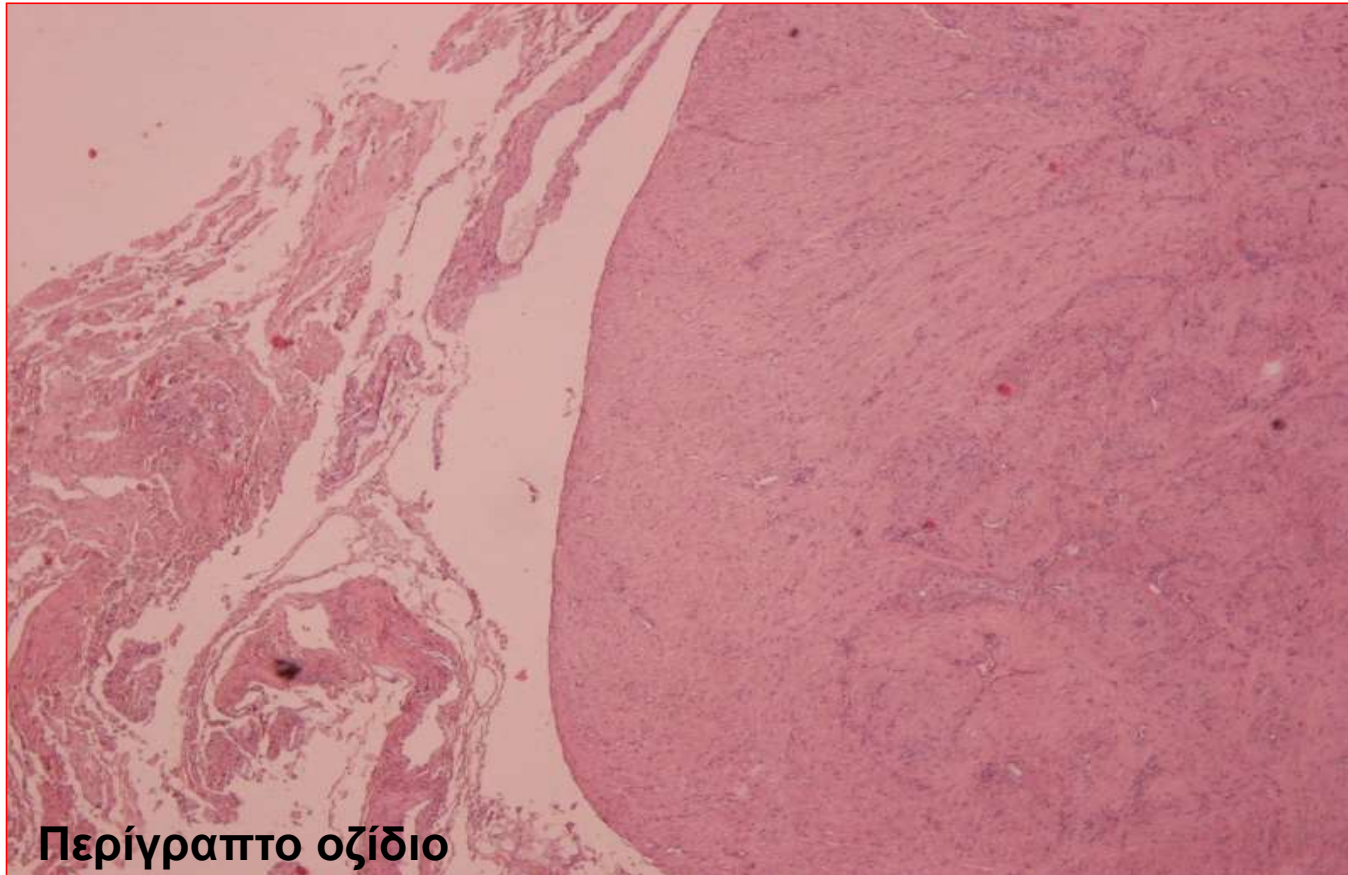


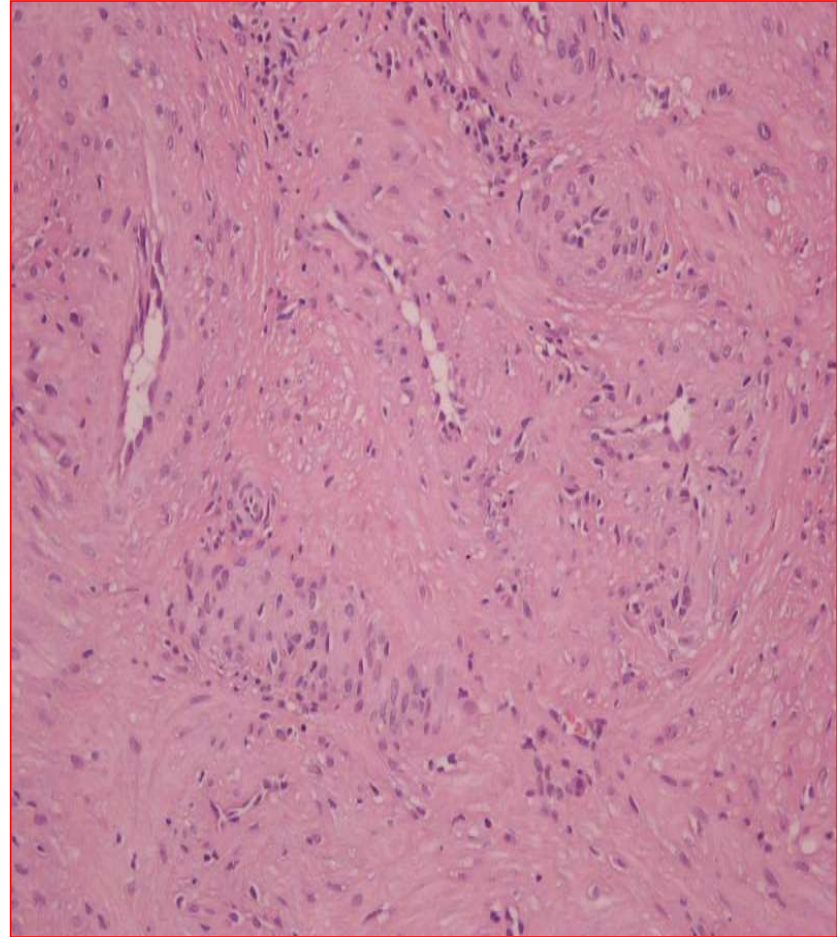
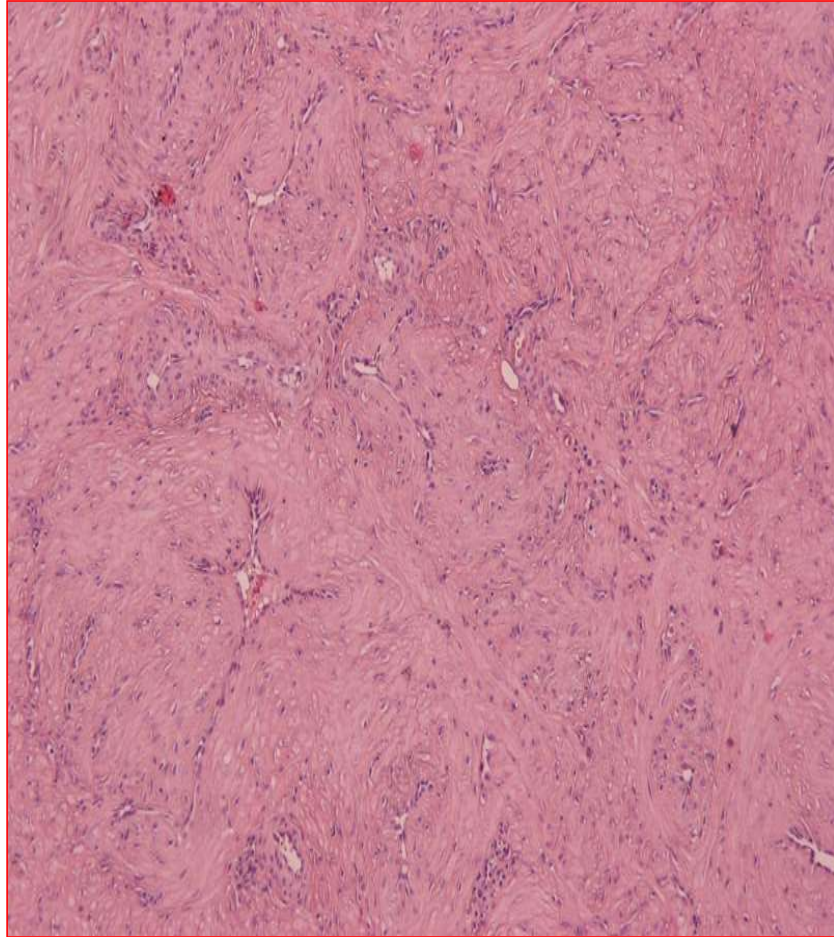


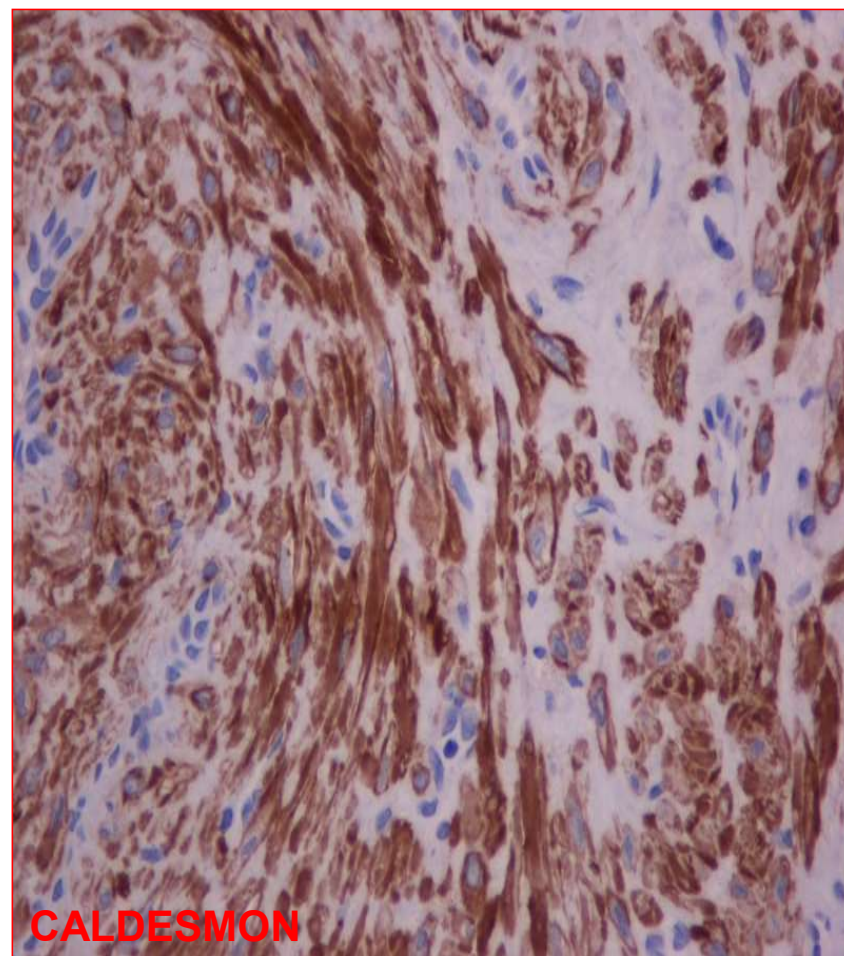
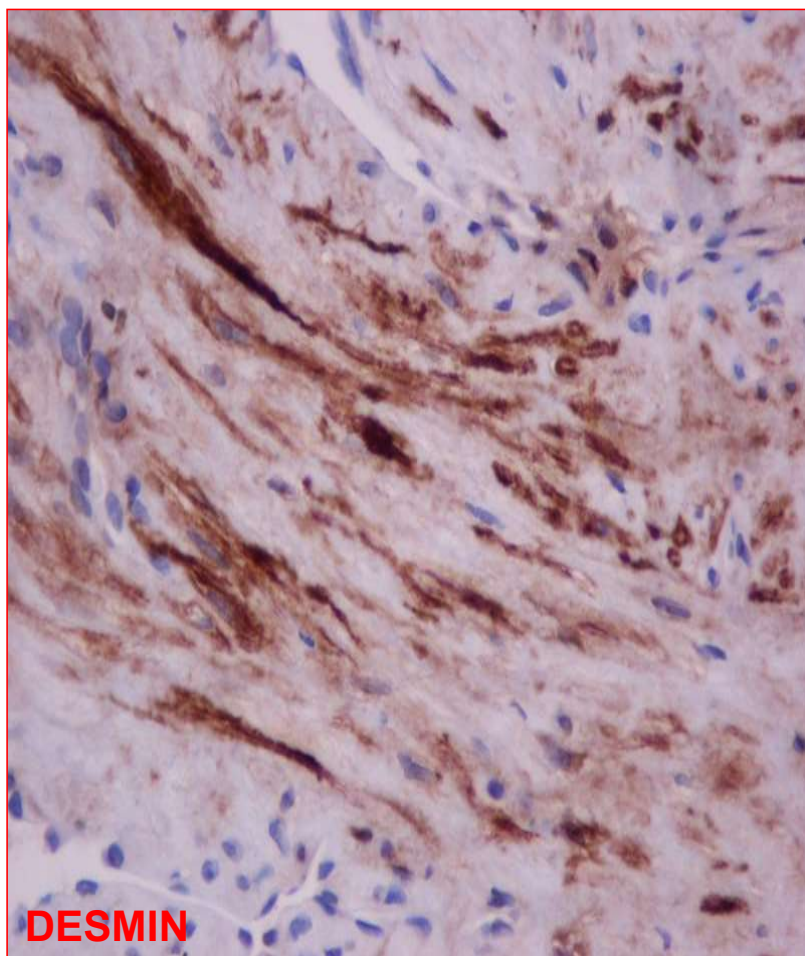
ΔΙΑΓΝΩΣΗ: Μυξοϊνοσάρκωμα



- Γυναίκα 61 ετών
- Επώδυνο μόρφωμα δακτύλου χειρός μ.δ. 1,7 εκ.



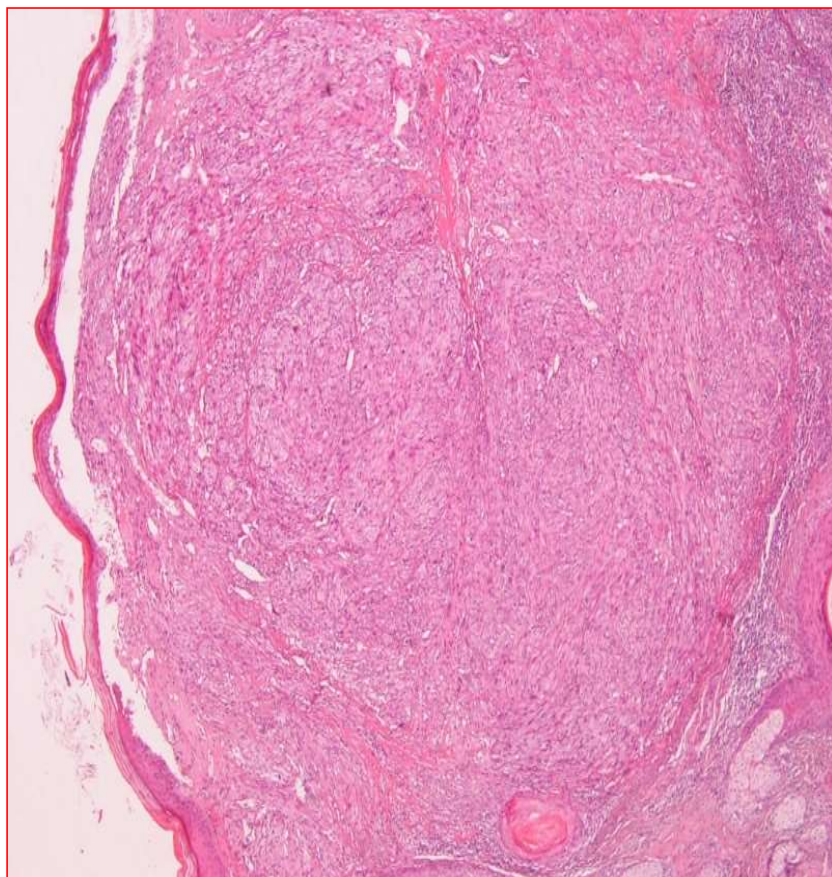




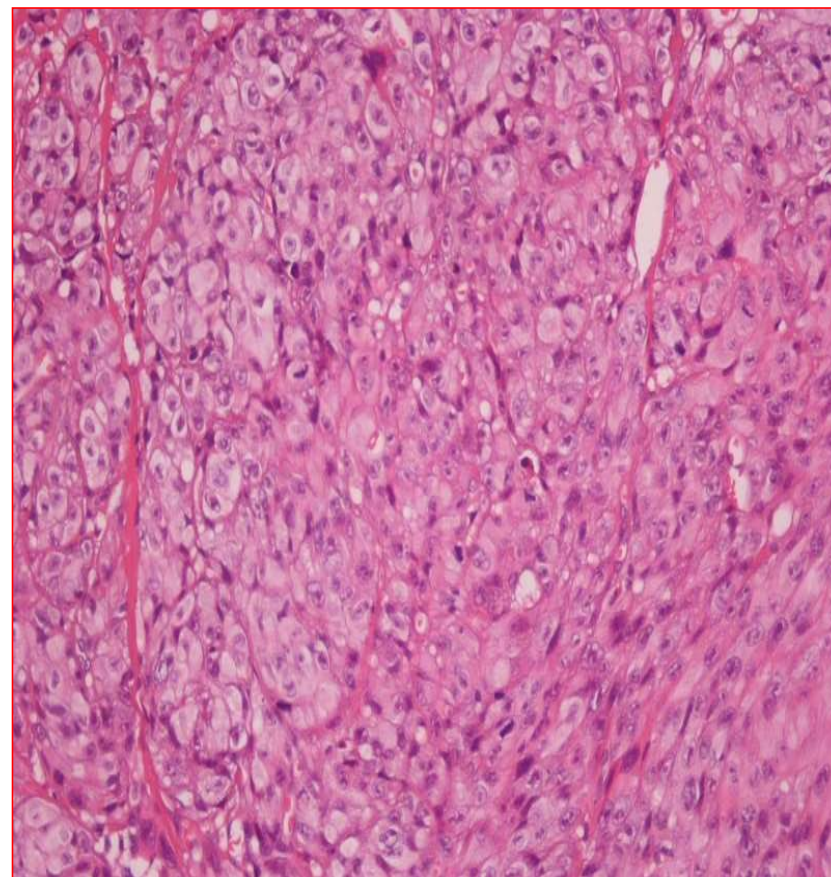
Διάγνωση

Αγγειολειομύωμα

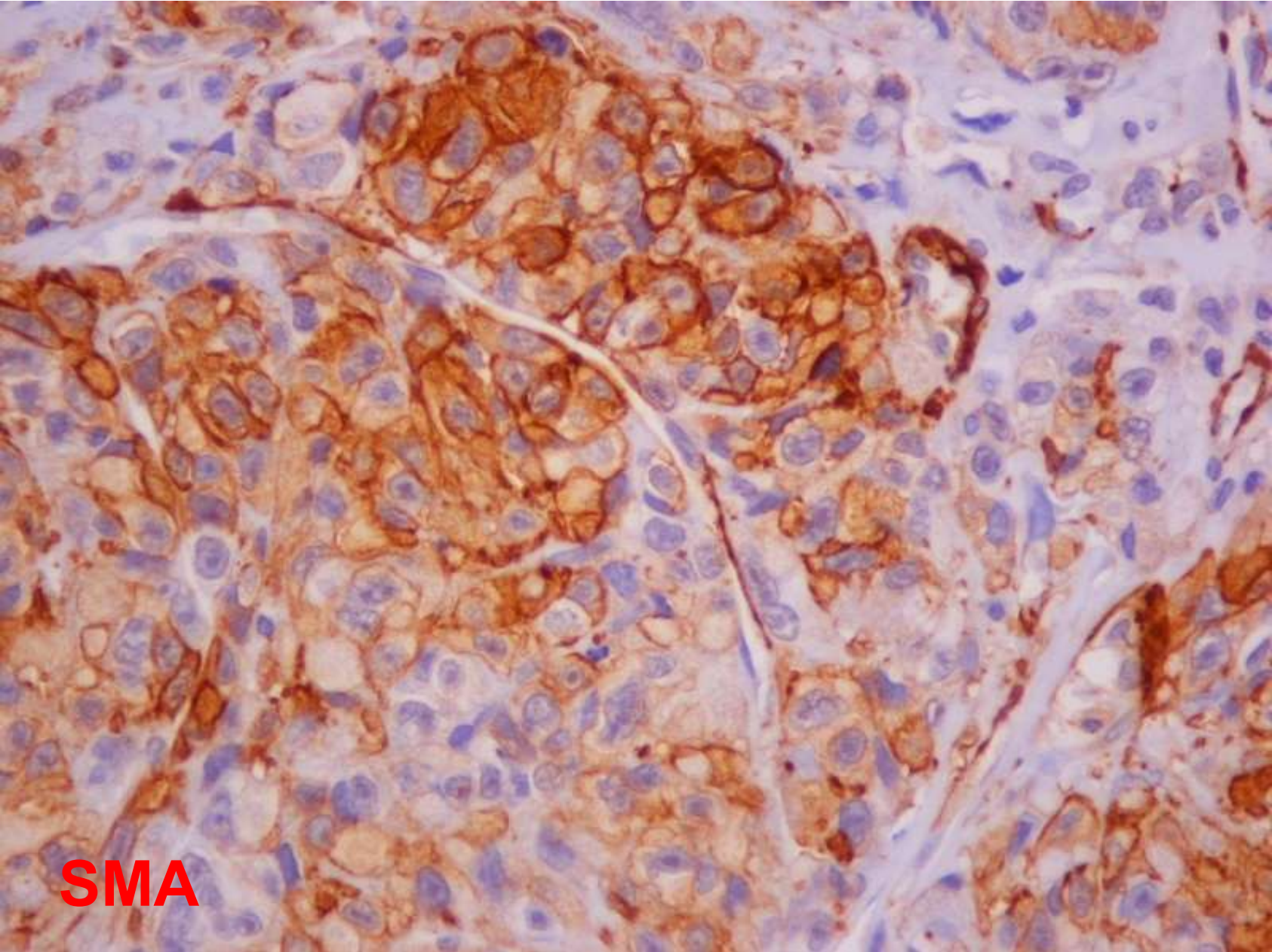
- Γυναίκα, 79 ετών
- Μόρφωμα δέρματος ρινός μ.δ. 0.6 εκ.



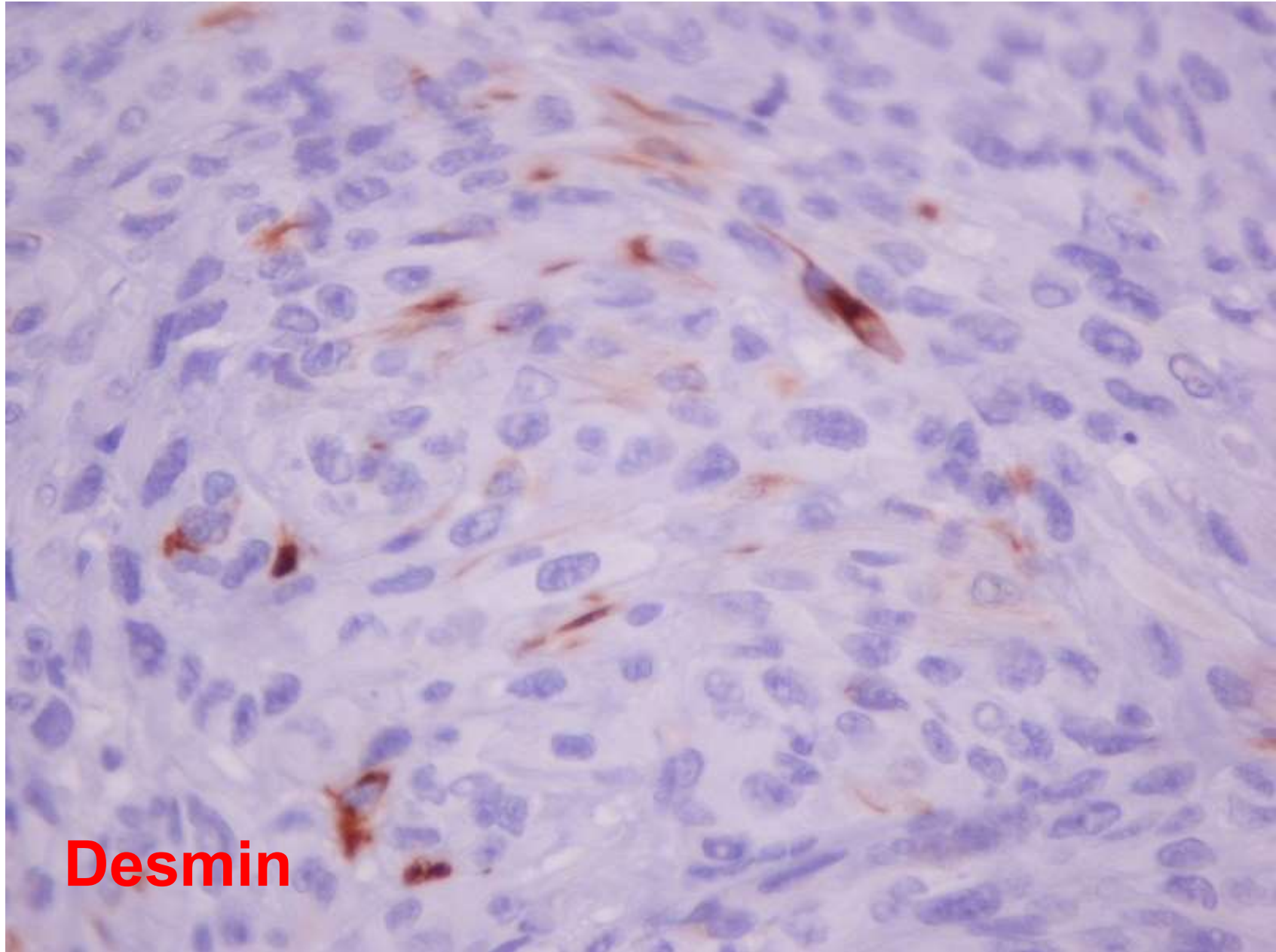
Περίγραπτη νεοπλασματική αλλοίωση στο ανώτερο χόριο



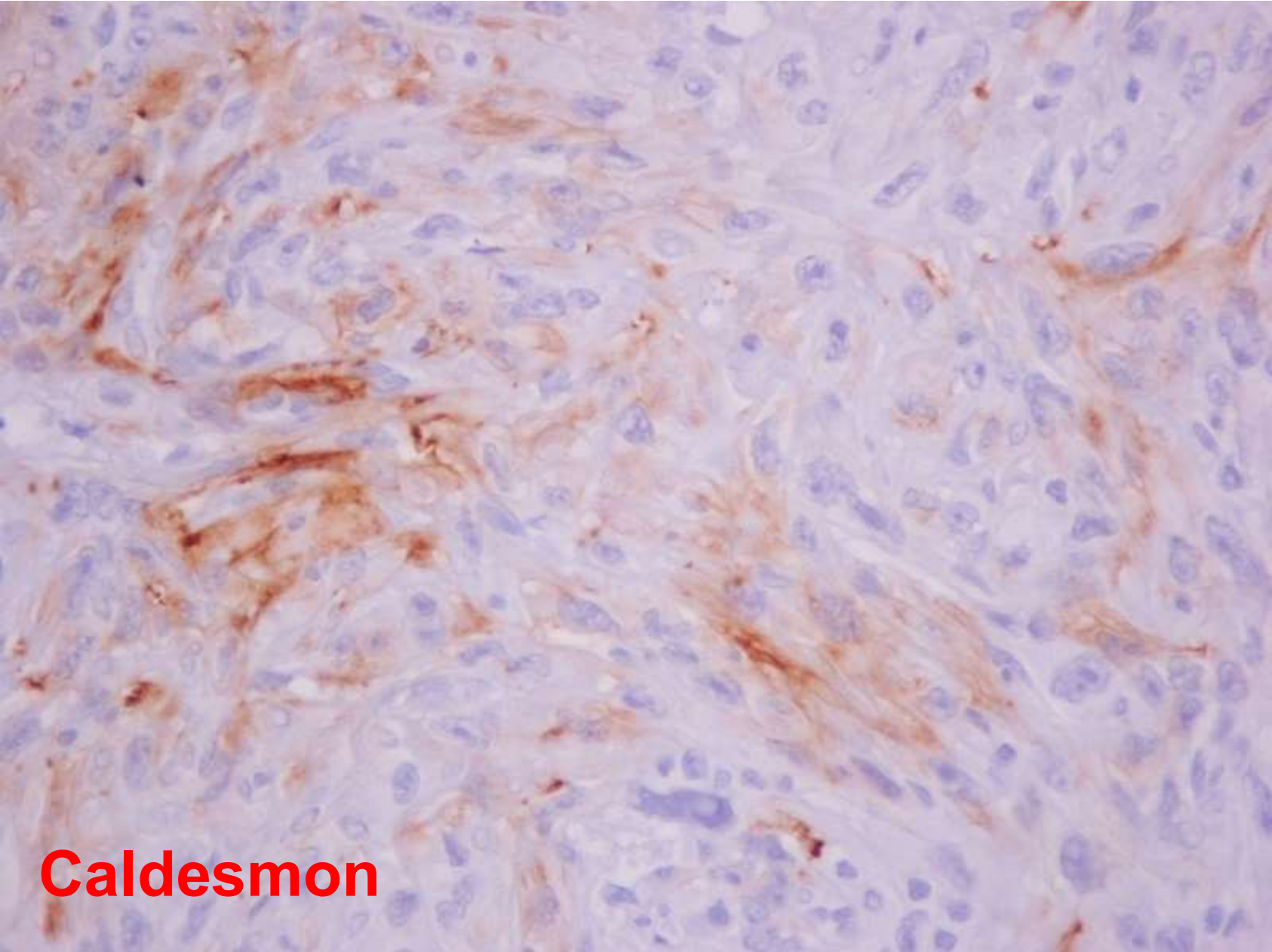
Ατρακτόμορφα κύτταρα με δεσμιδωτό πρότυπο ανάπτυξης, έντονη πυρηνική ατυπία, 2 μιτώσεις/ 10 HPF



SMA



Desmin

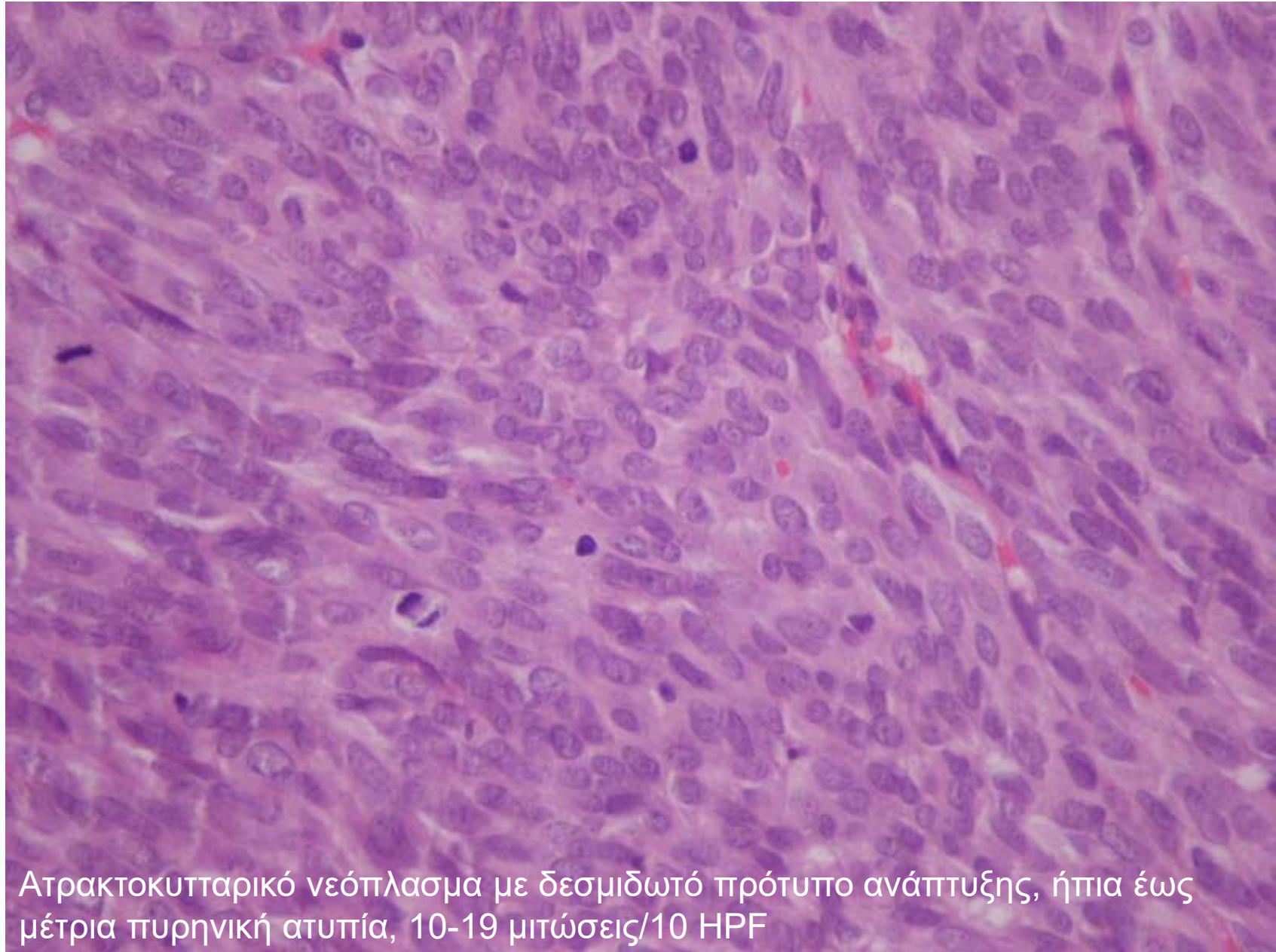


Caldesmon

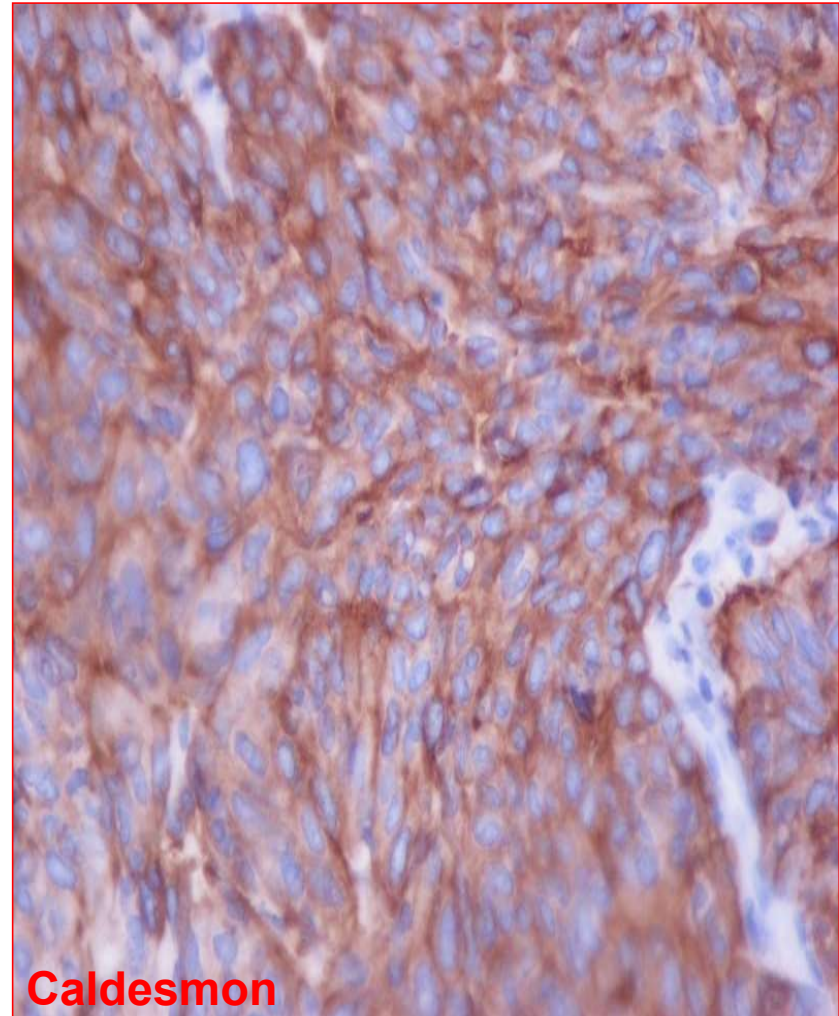
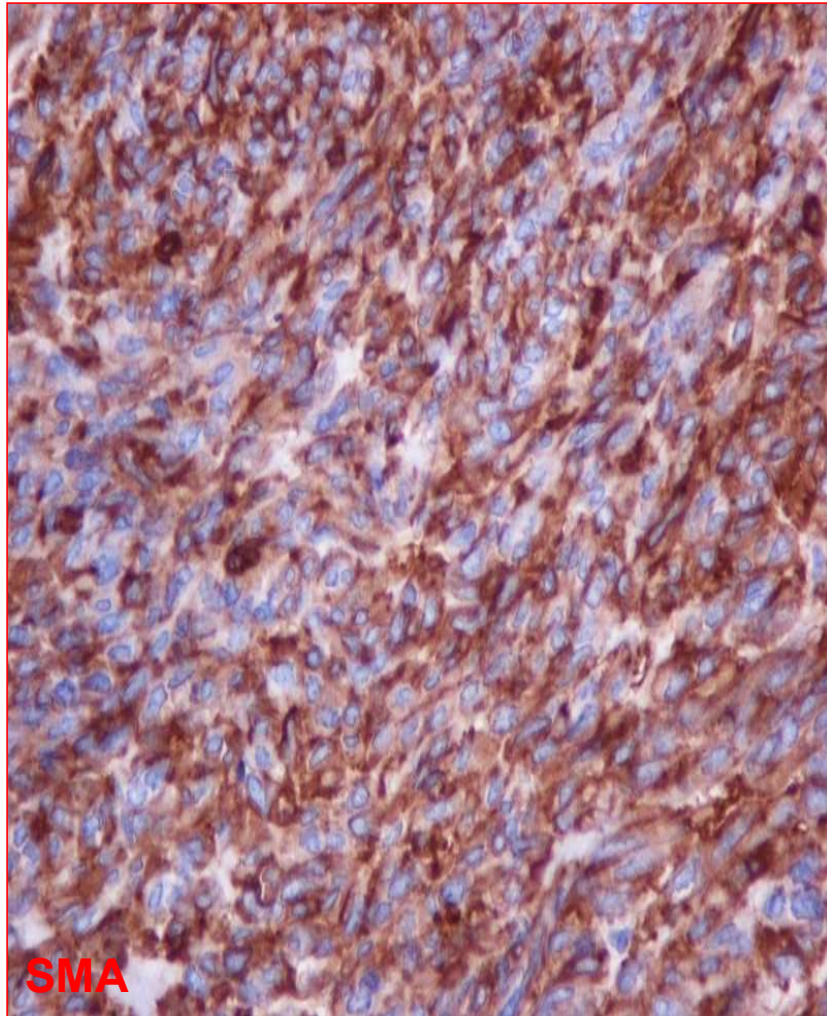
Διάγνωση

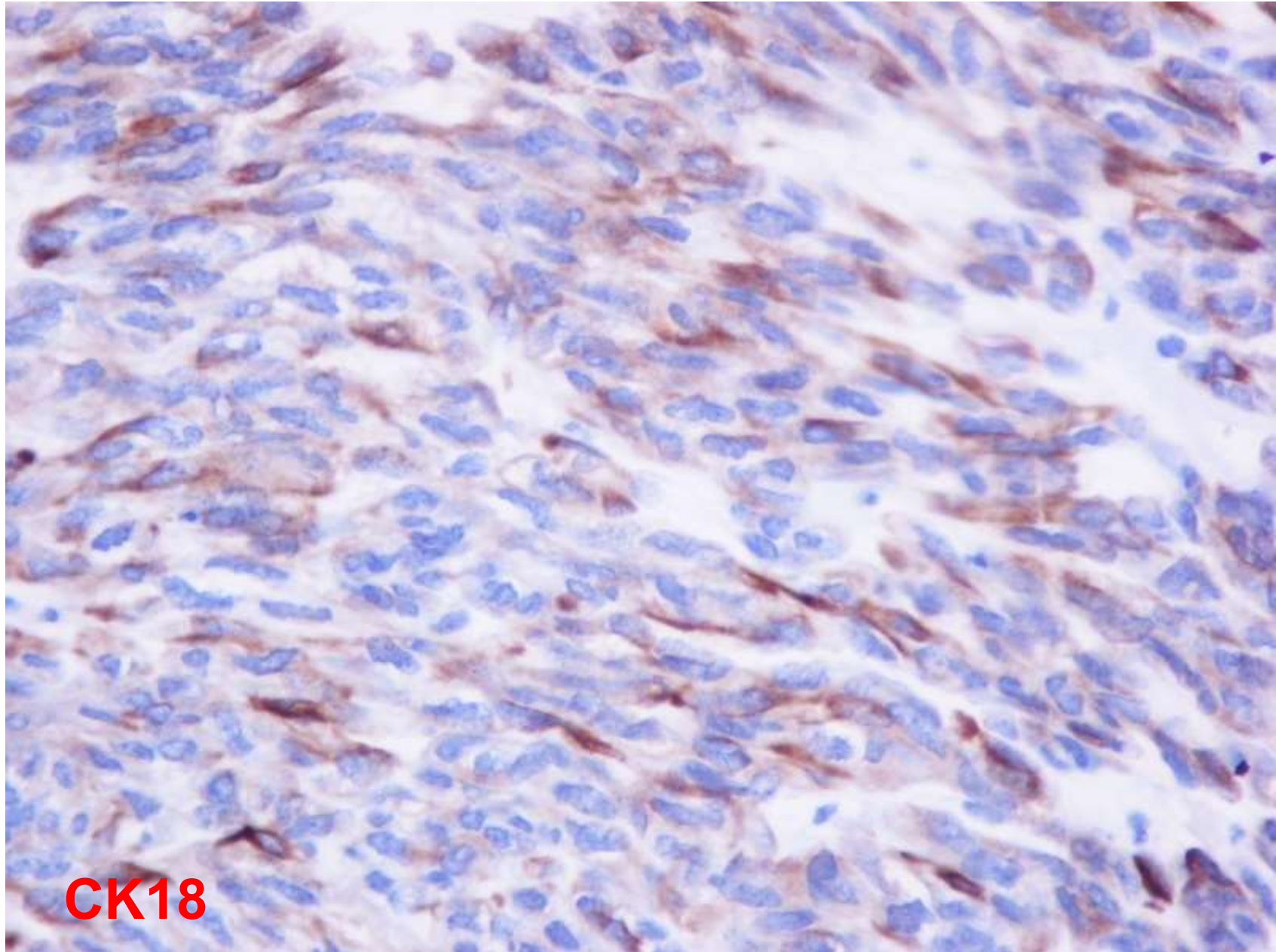
Επιπολής Λειομυοσάρκωμα

- Γυναίκα, 65 ετών
- Ενδοκοιλιακό μόρφωμα πλησίον του επιπλόου μ.δ. 5.7 εκ.



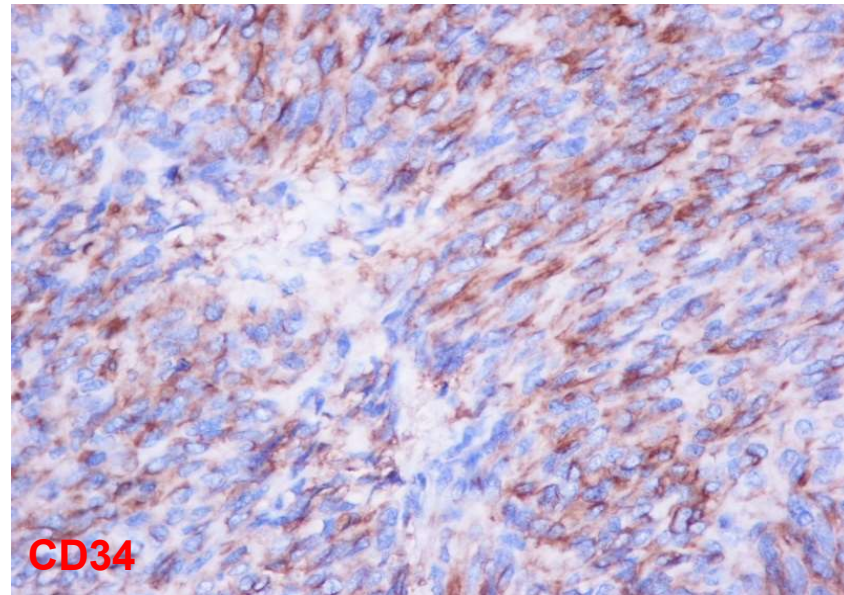
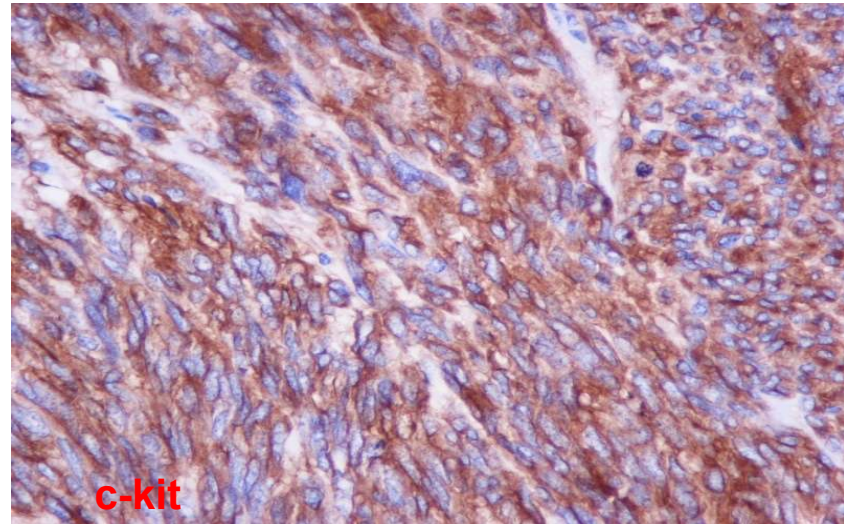
Ατρακτοκυτταρικό νεόπλασμα με δεσμιδωτό πρότυπο ανάπτυξης, ήπια έως μέτρια πυρηνική ατυπία, 10-19 μιτώσεις/10 HPF





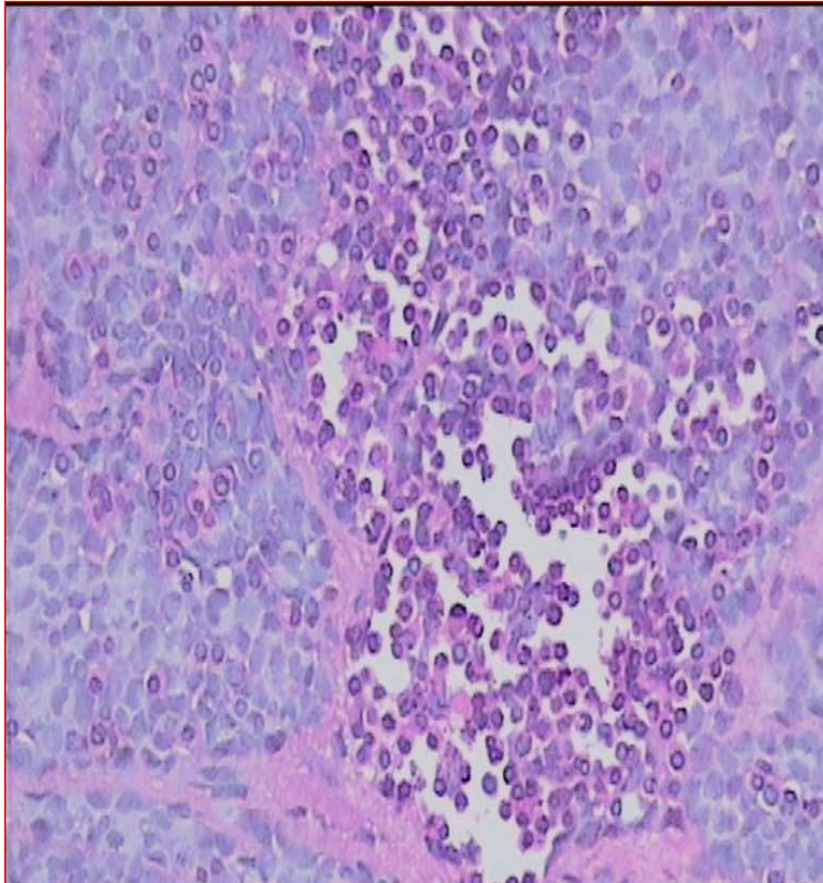
CK18

**-SMA, caldesmon, CK 18 +
-EMA, CK7, CK19, desmin -**

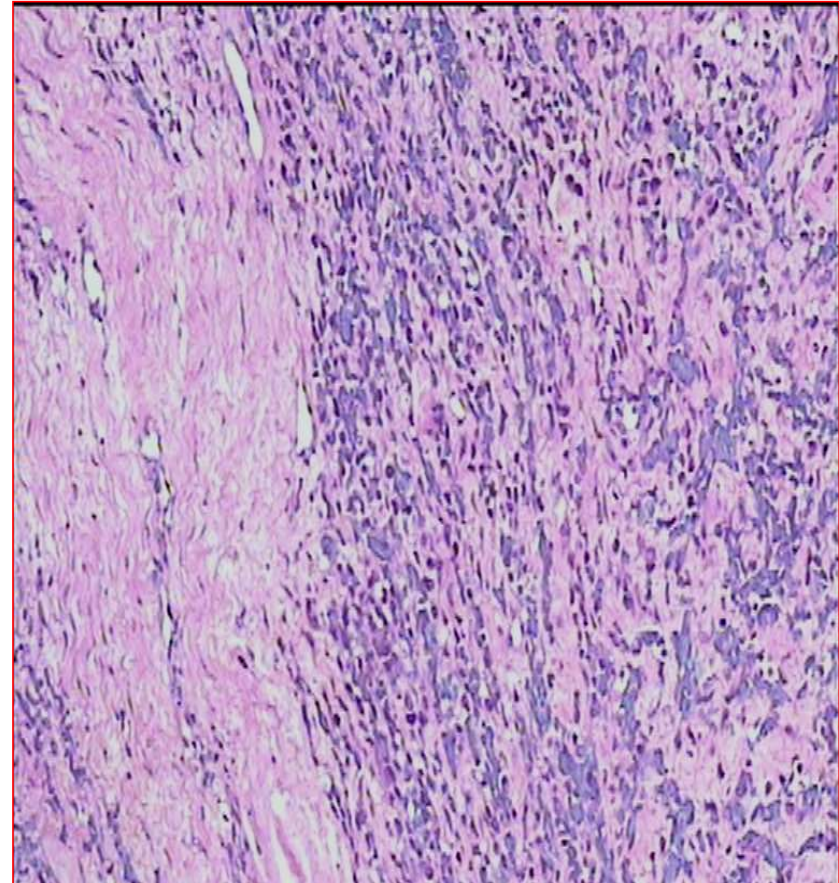


Κακόηθες GIST με αληθή
λεία μυϊκή
διαφοροποίηση

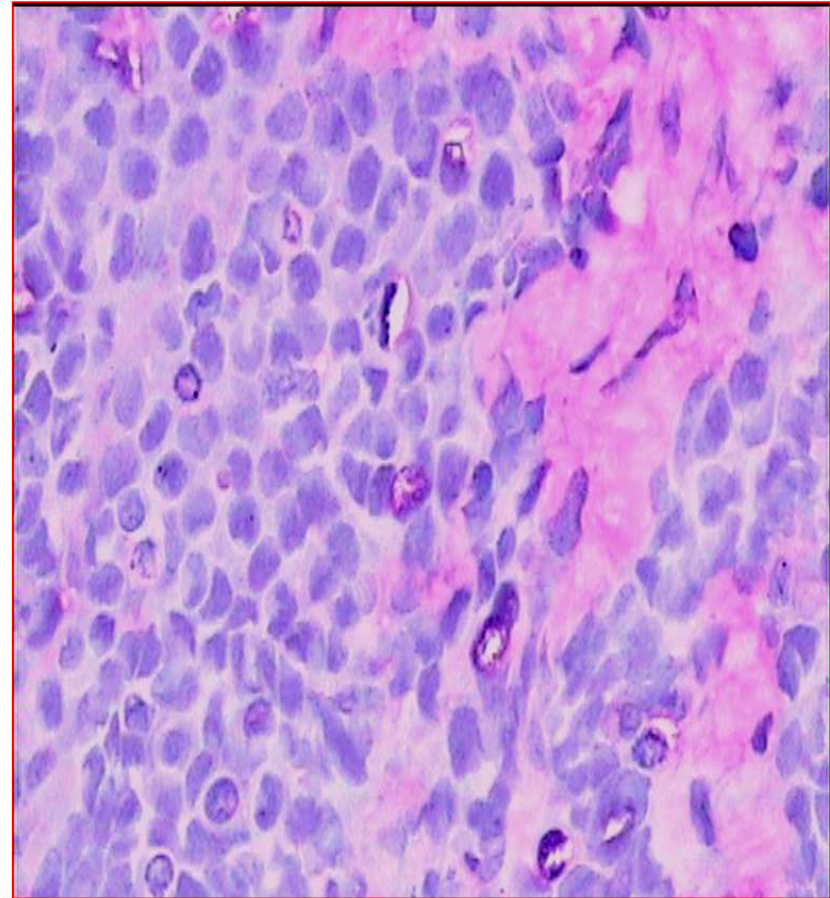
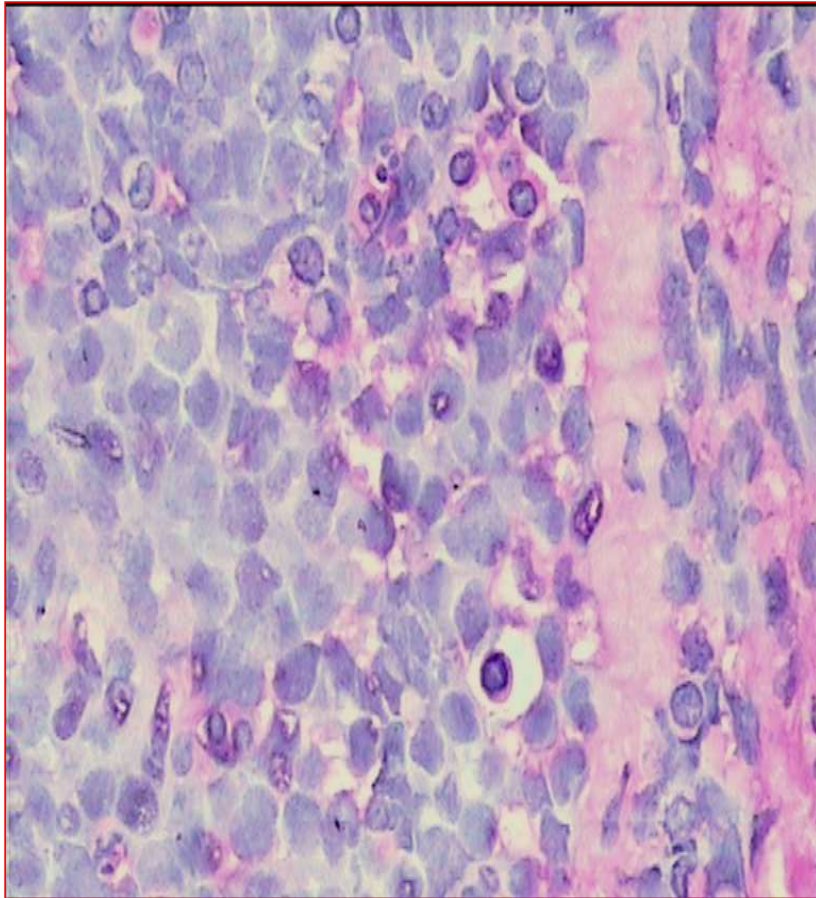
- Θήλυ, 14 ετών
- Αιμορραγικό μόρφωμα περινέου



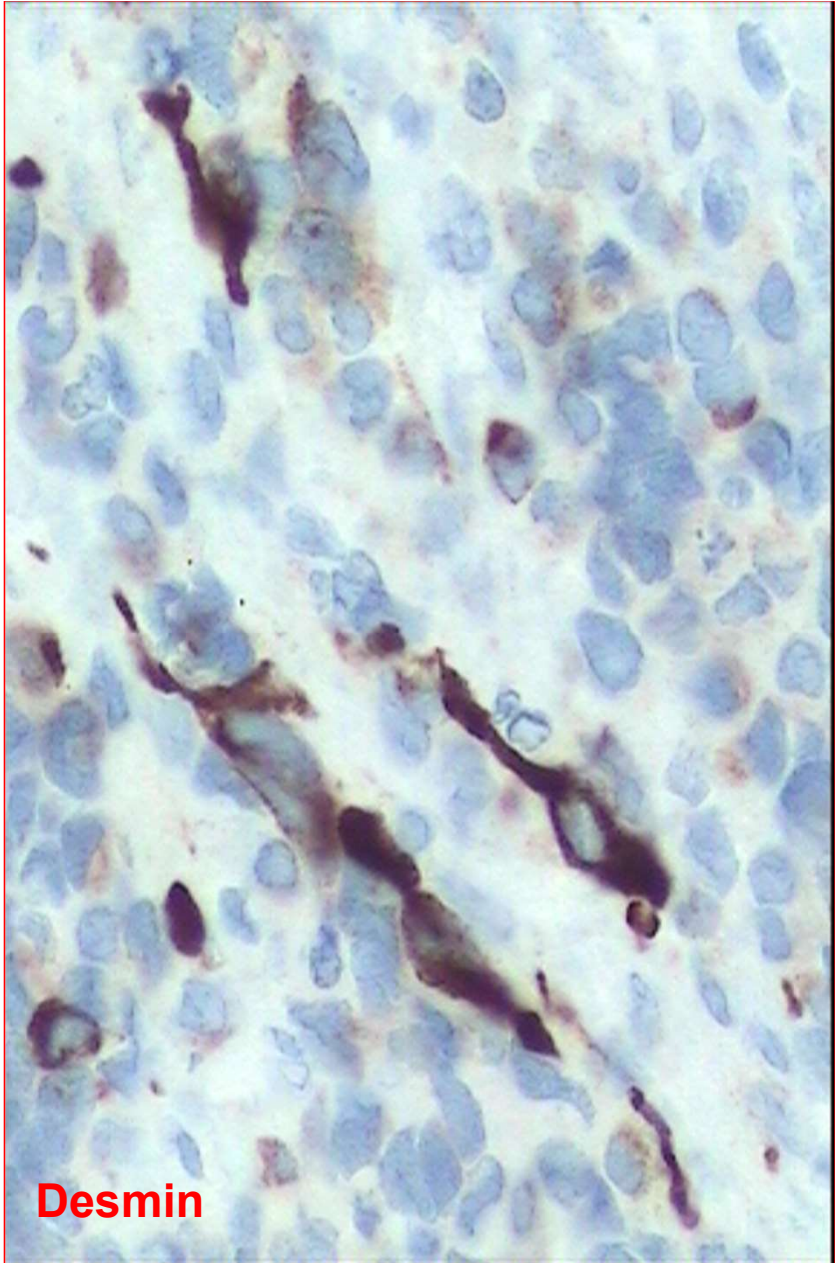
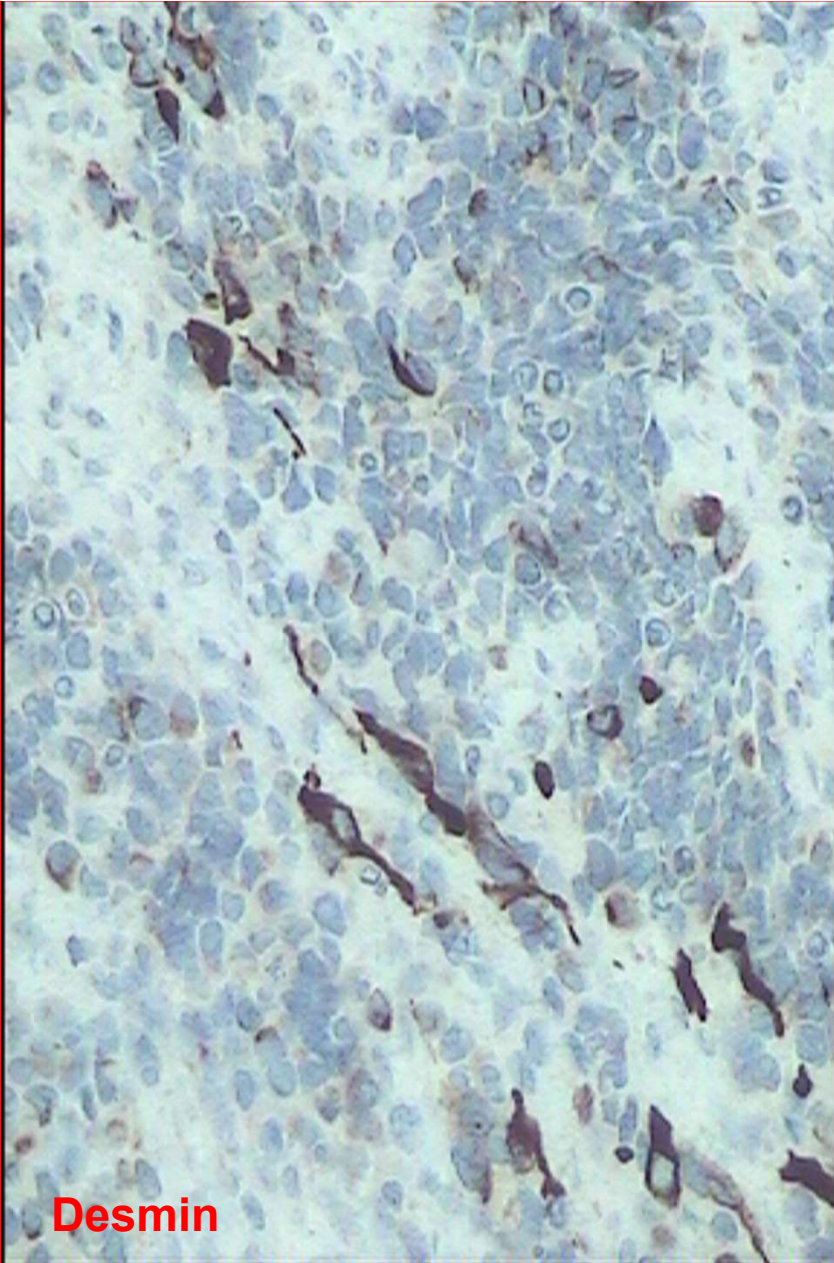
Κυψελιδώδεις δομές, απώλεια κεντρικής συνοχής

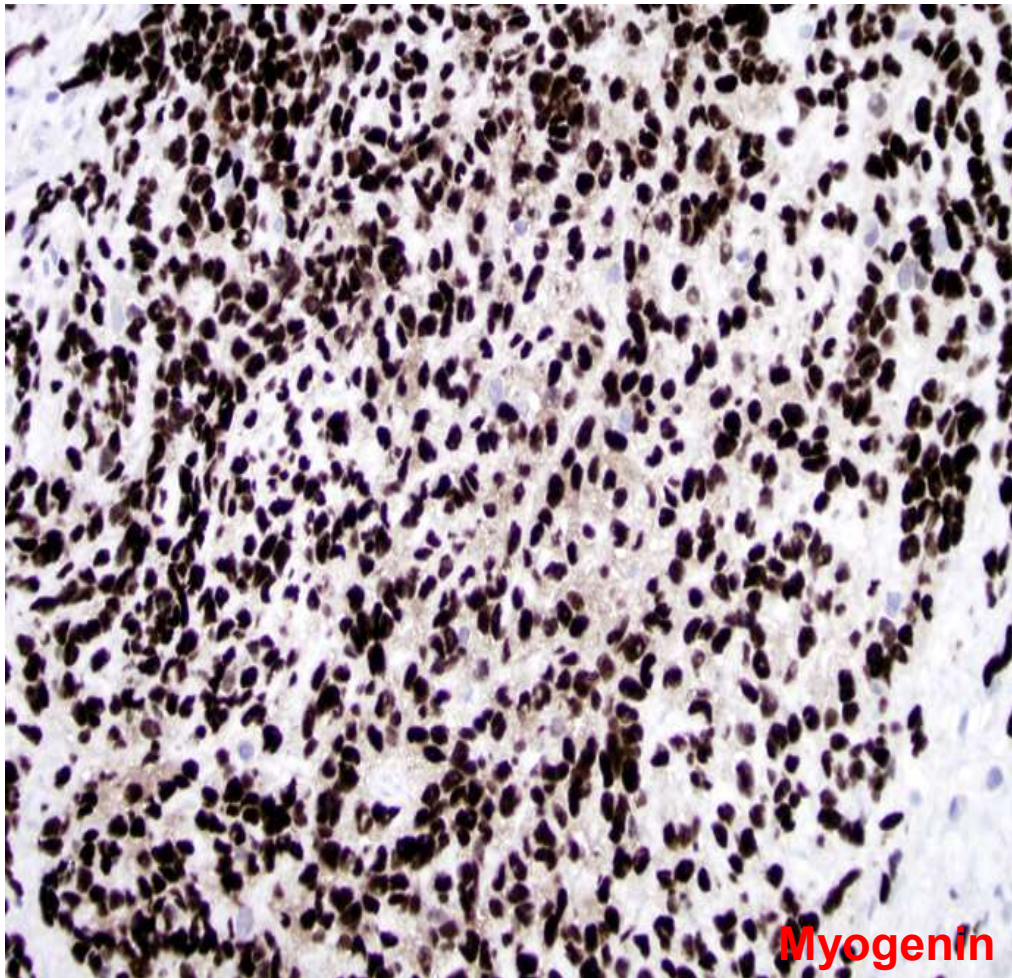


Ινώδη διαφραγμάτια επενδυόμενα από μονό στοίχο κυττάρων



Υποστρόγγυλα κύτταρα, υπερχρωματικοί πυρήνες, ελάχιστο κυτταρόπλασμα, κύτταρα με έντονα ηωσινόφιλο κυτταρόπλασμα, έντονη μιτωτική δραστηριότητα (>20/10 HPF)



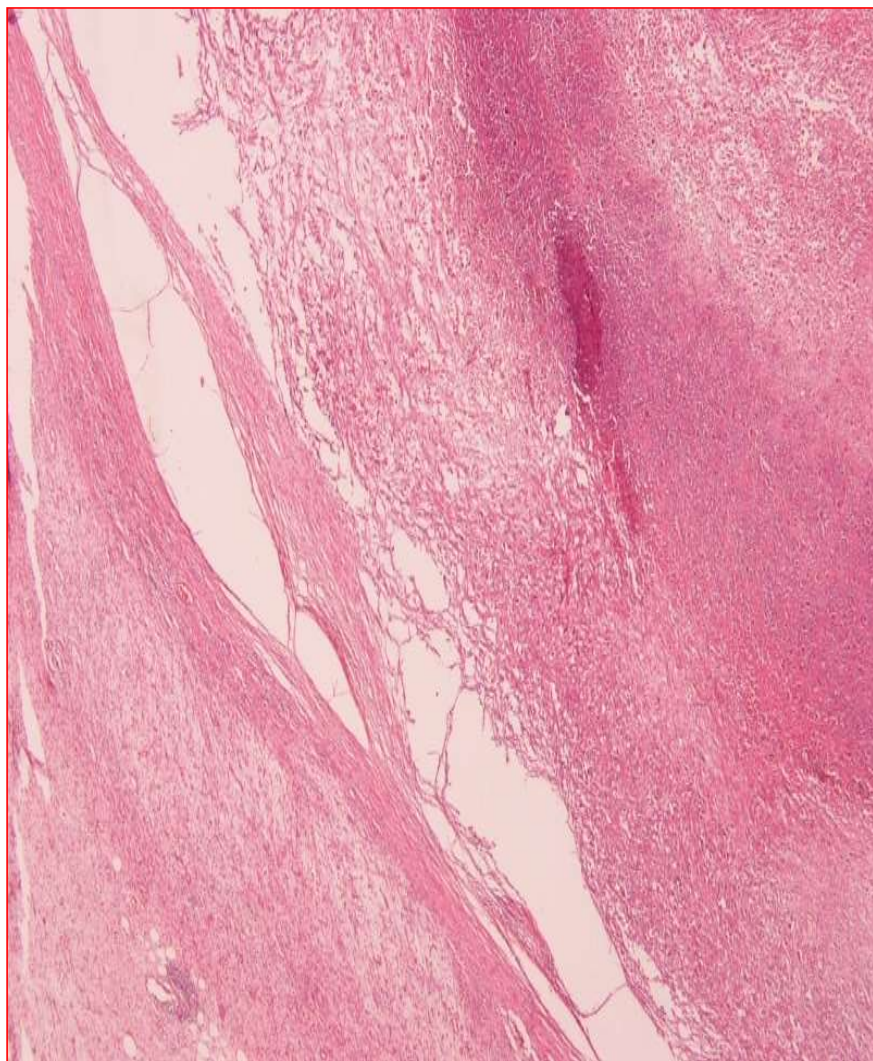


Myogenin

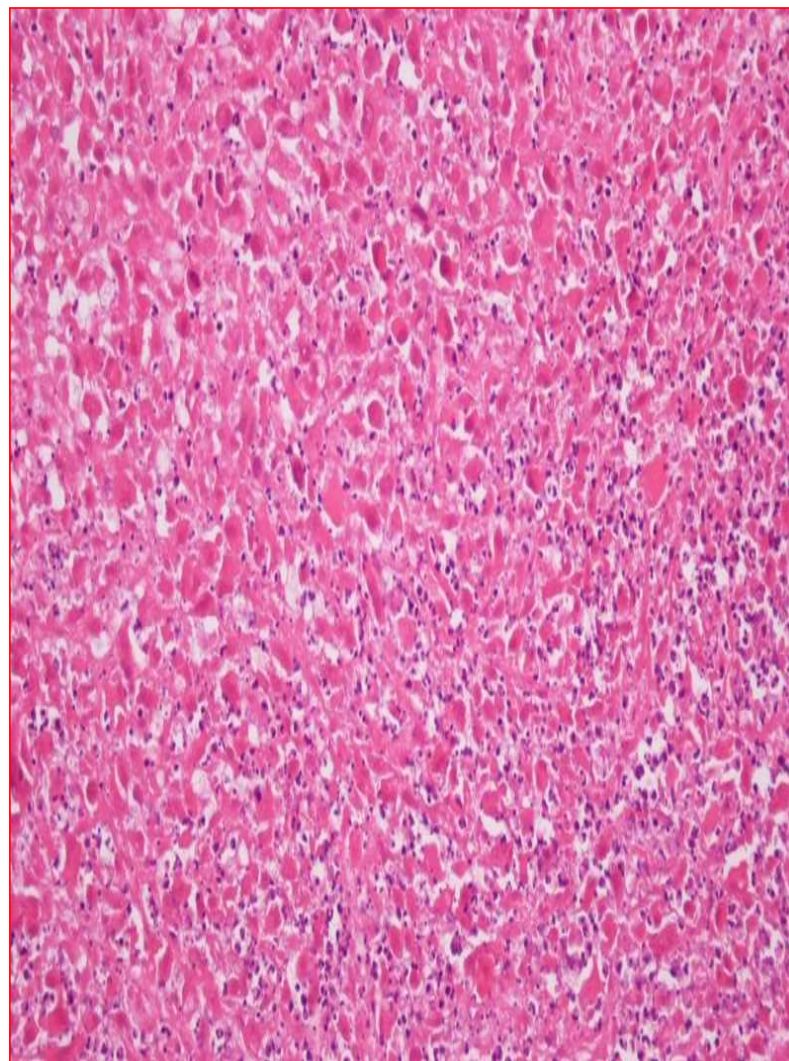
S-100 εστιακά +
Επιθηλιακοί δείκτες –
Μελανοκυτταρικοί δείκτες –
Λεμφικοί δείκτες –
CD 99, SMA, χρωμογρανίνη -

Διάγνωση

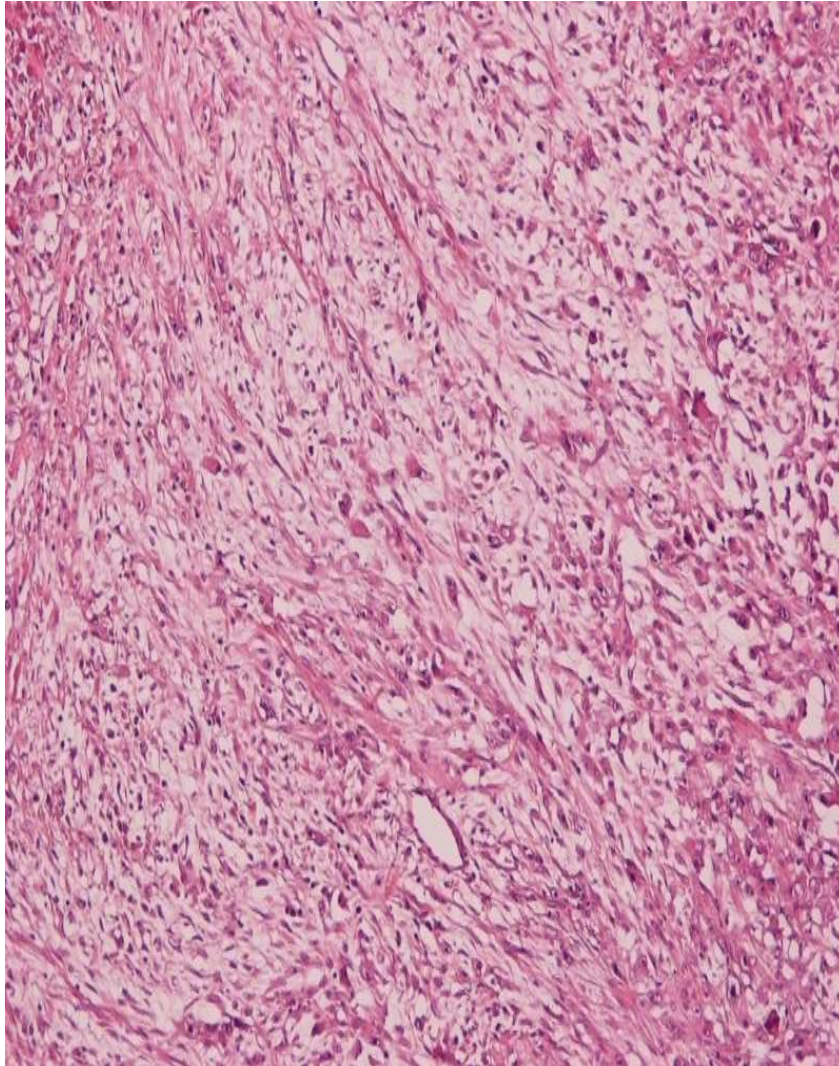
Κυψελιδικό Ραβδομυοσάρκωμα



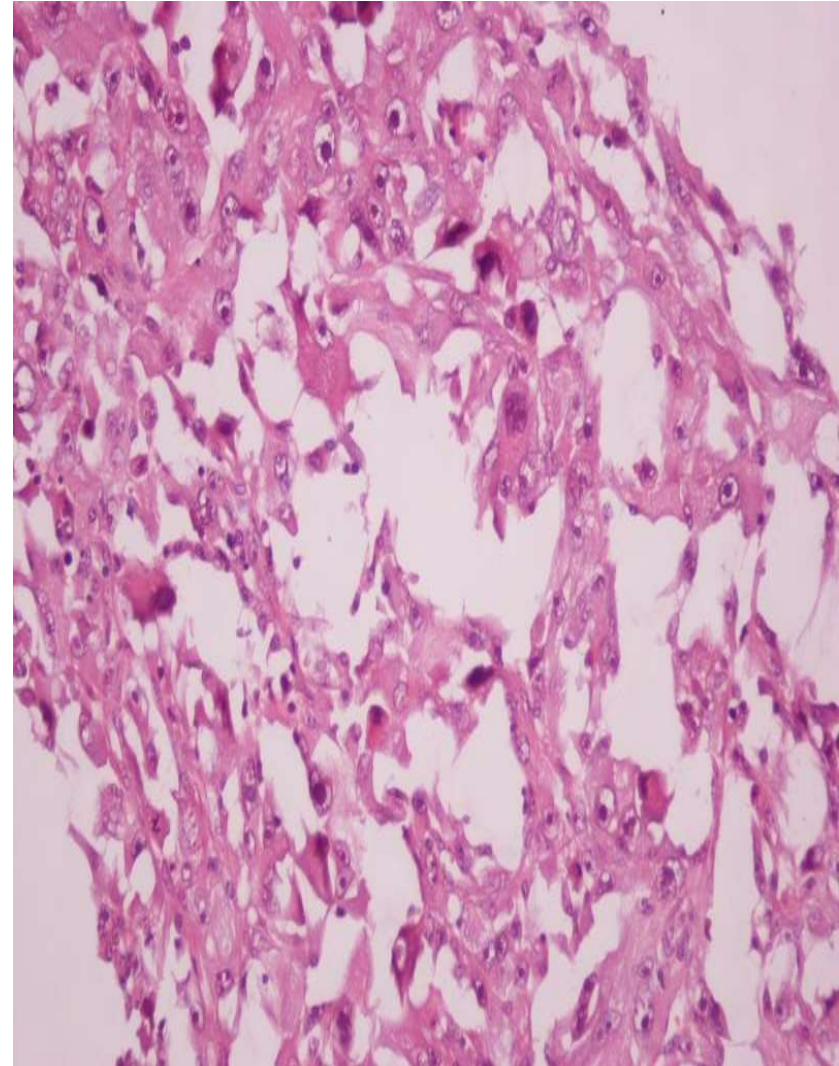
Περίγραπτη αλλοίωση στο όσχεο άνδρα 76 ετών



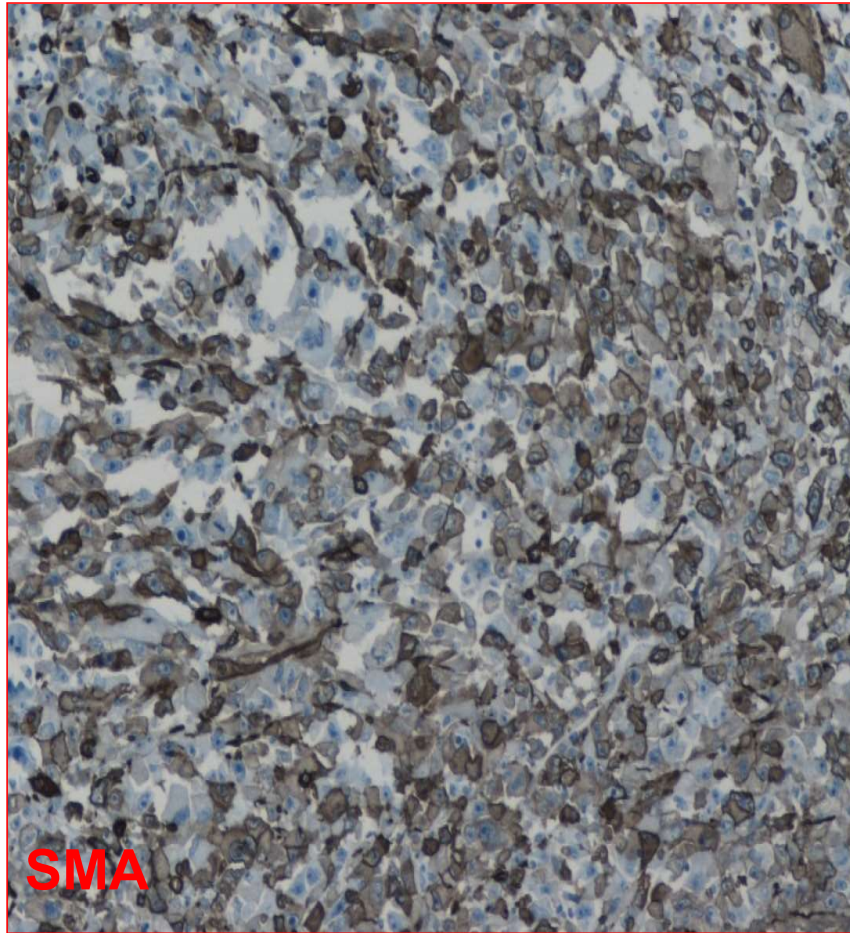
Εστίες νέκρωσης



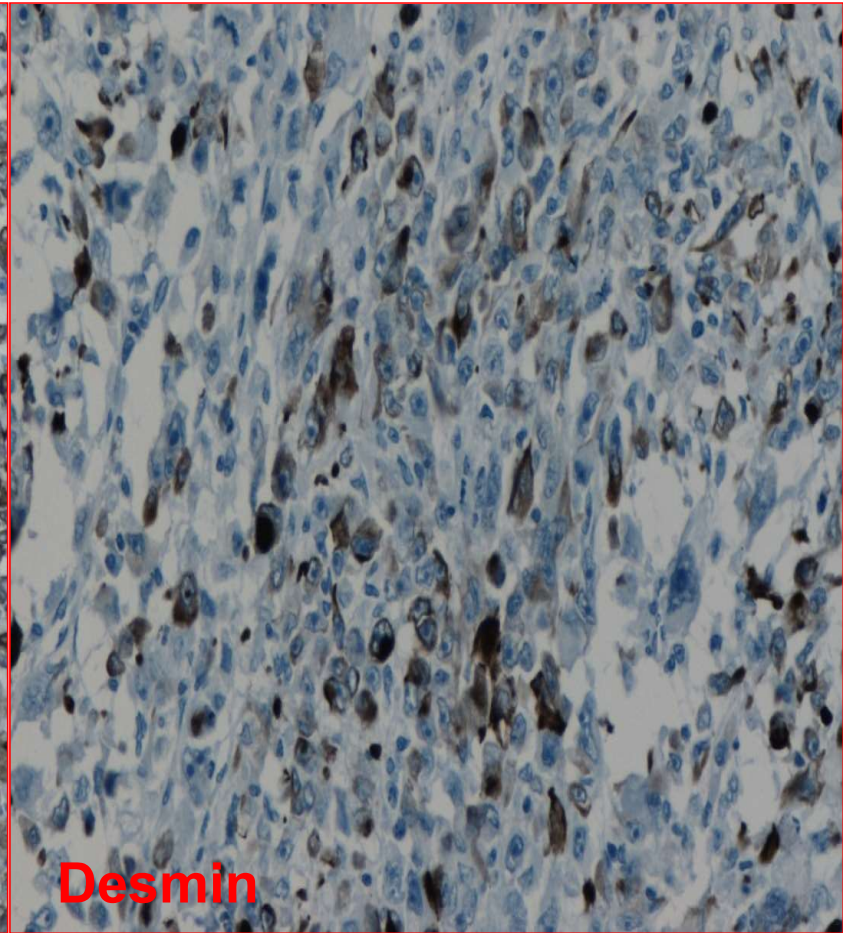
Μυξωματώδες υπόστρωμα/ατρακτόμορφα κύτταρα



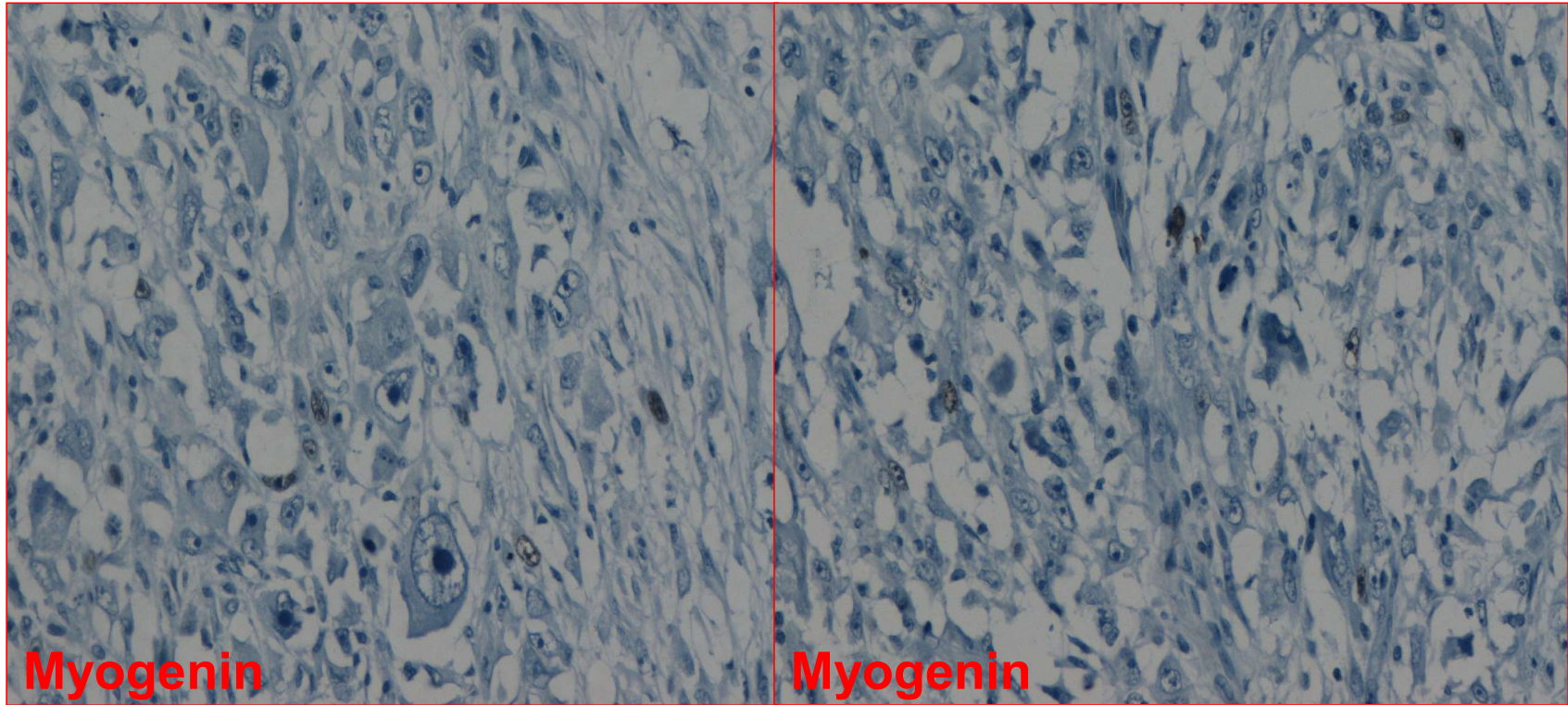
Ευμεγέθη κύτταρα, ηωσινόφιλο κυτταρόπλασμα, έκκεντρο πυρήνα, παραπυρηνικό υαλοειδές έγκλειστο, ↑ μιτώσεις



SMA



Desmin



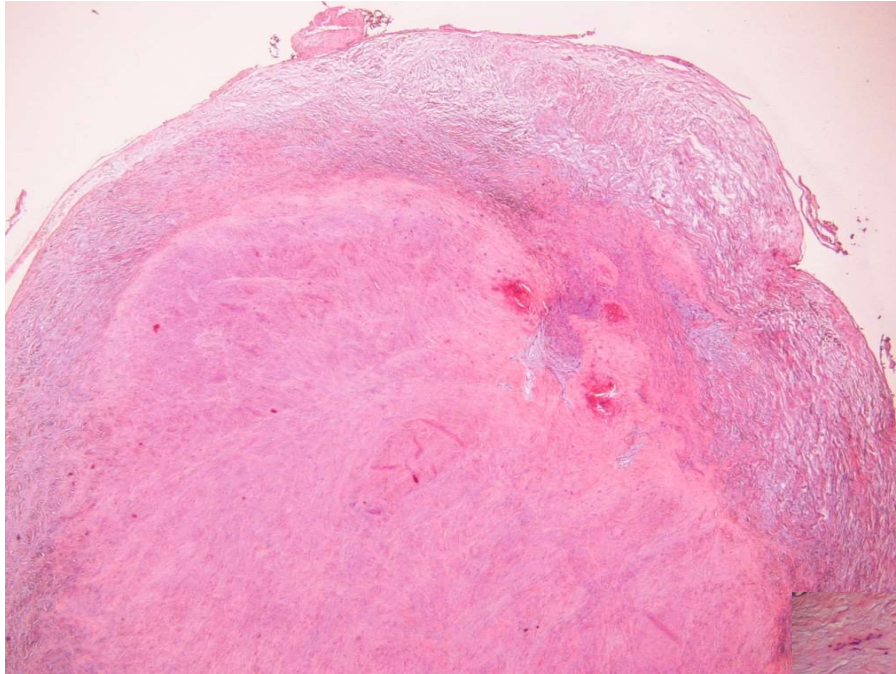
Myogenin

Myogenin

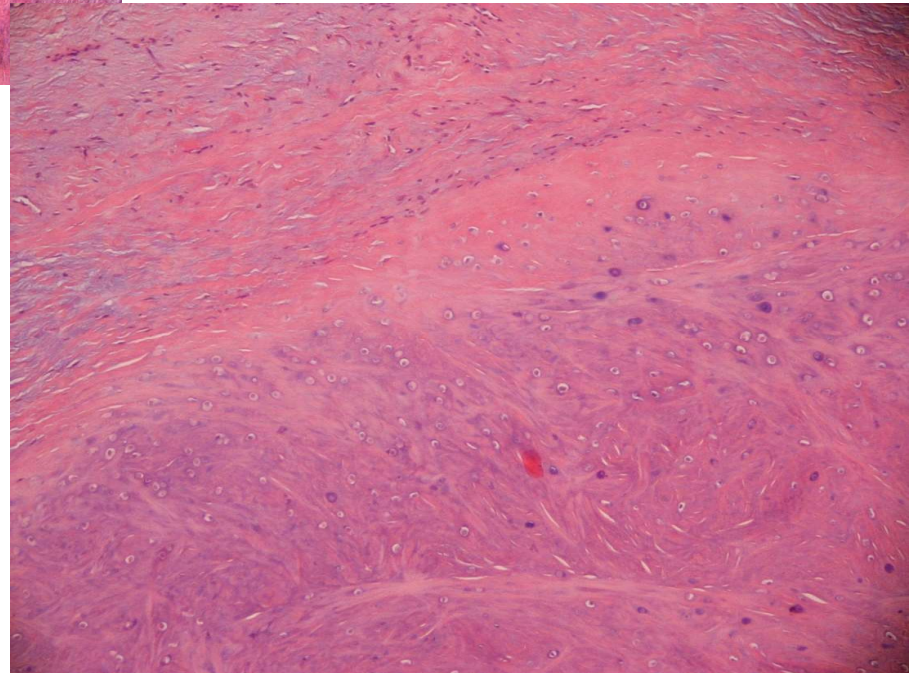
Διάγνωση

Πλειόμορφο Ραβδομυοσάρκωμα
επιδιδυμίδας και σπερματικού τόνου

- Θήλυ 36 ετών
- Περιγραπτο ογκίδιο χειρός μ.δ. 1εκ, υπόσκληρης σύστασης και λευκωπής χροιάς



- Περίγραπτη αλλοίωση
- Ώριμα χονδροκύτταρα



Διάγνωση

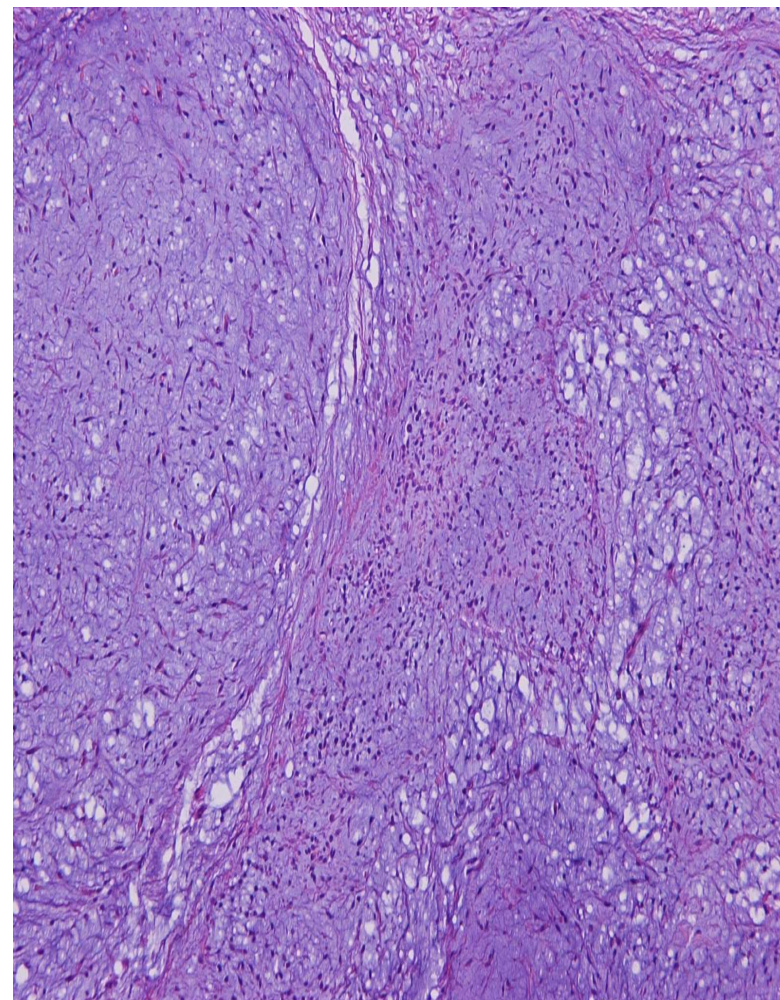
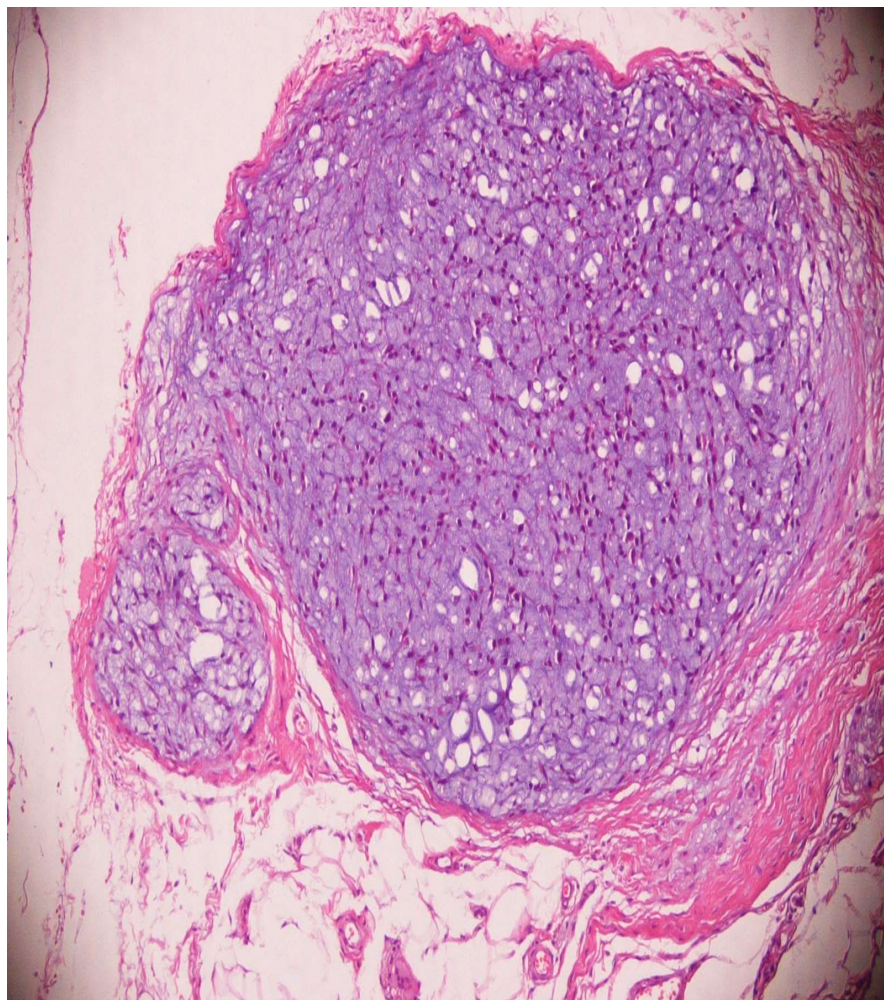
Χόνδρωμα Μαλακών Μορίων

Γυναίκα ηλικίας 65 ετών

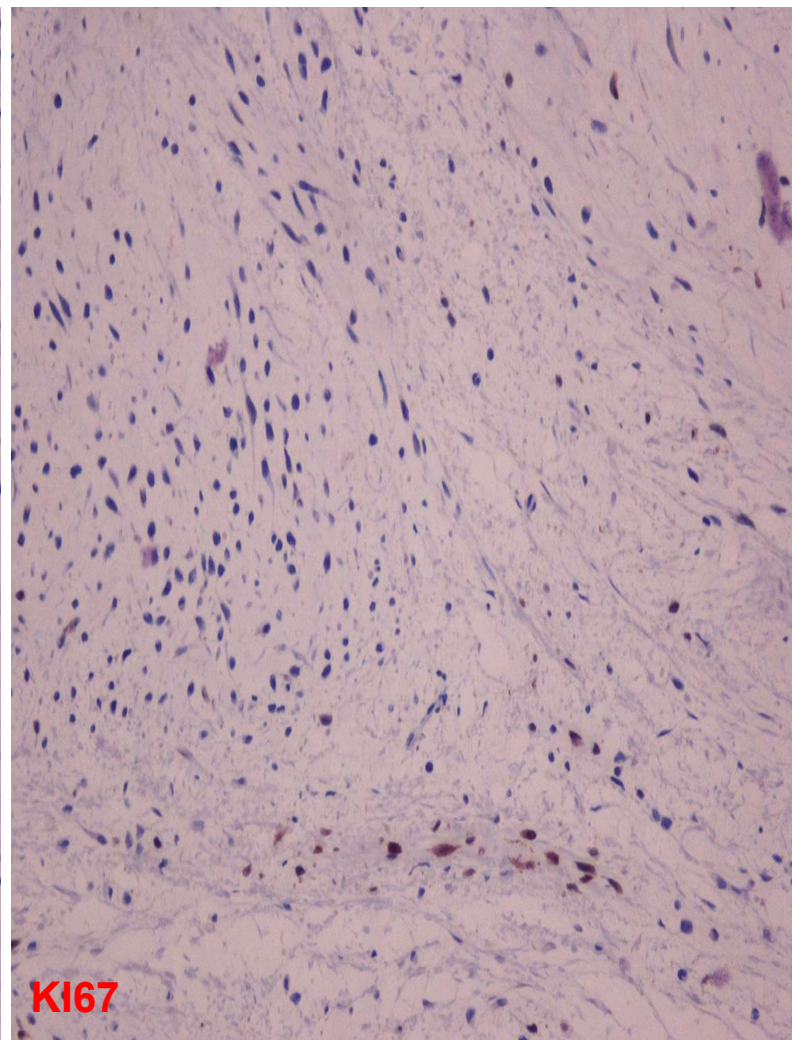
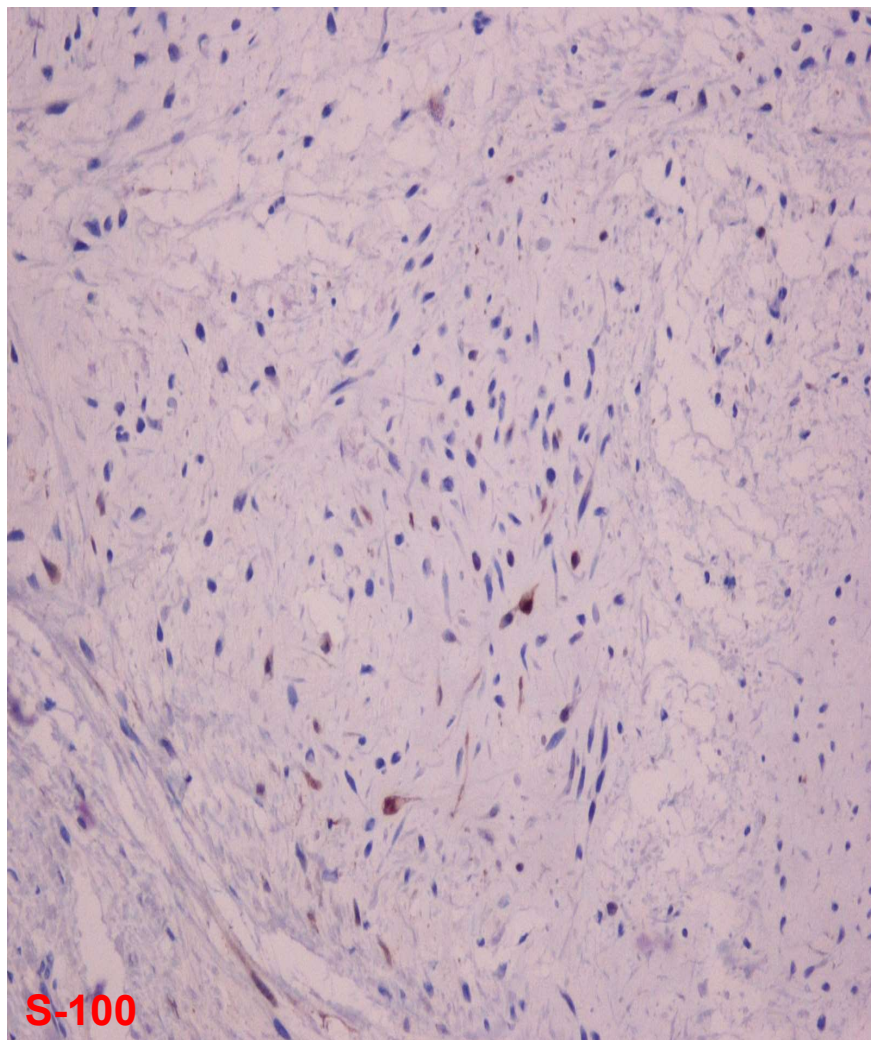
-Μόρφωμα γόνατος δεξιά

-Μη συνεχόμενο με οστόύν

- Μακροσκοπικά: μόνρφωμα μ.δ. έως 5 εκ. κίτρινόφαιης χροιάς και ινοελαστικής σύστασης

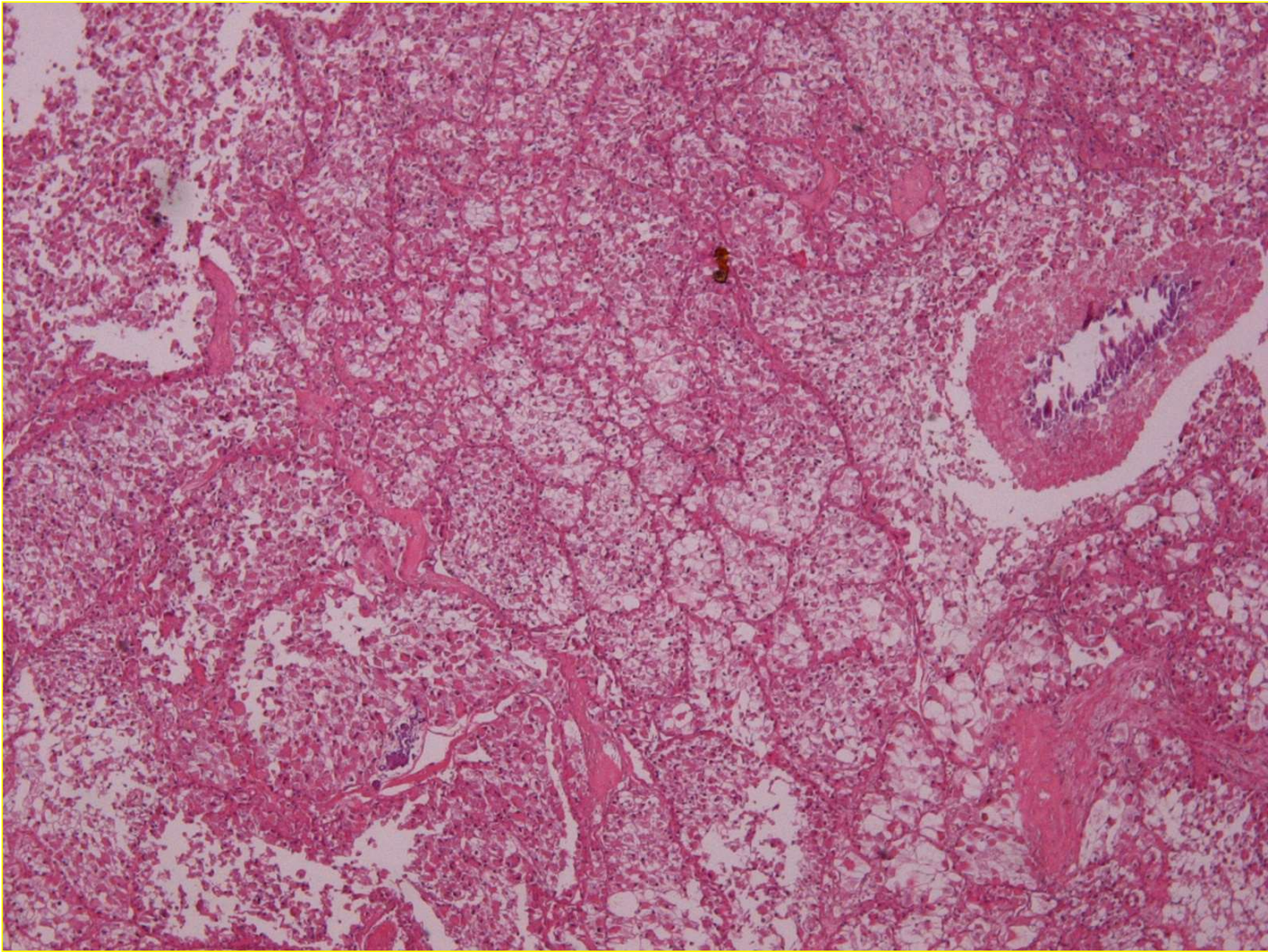


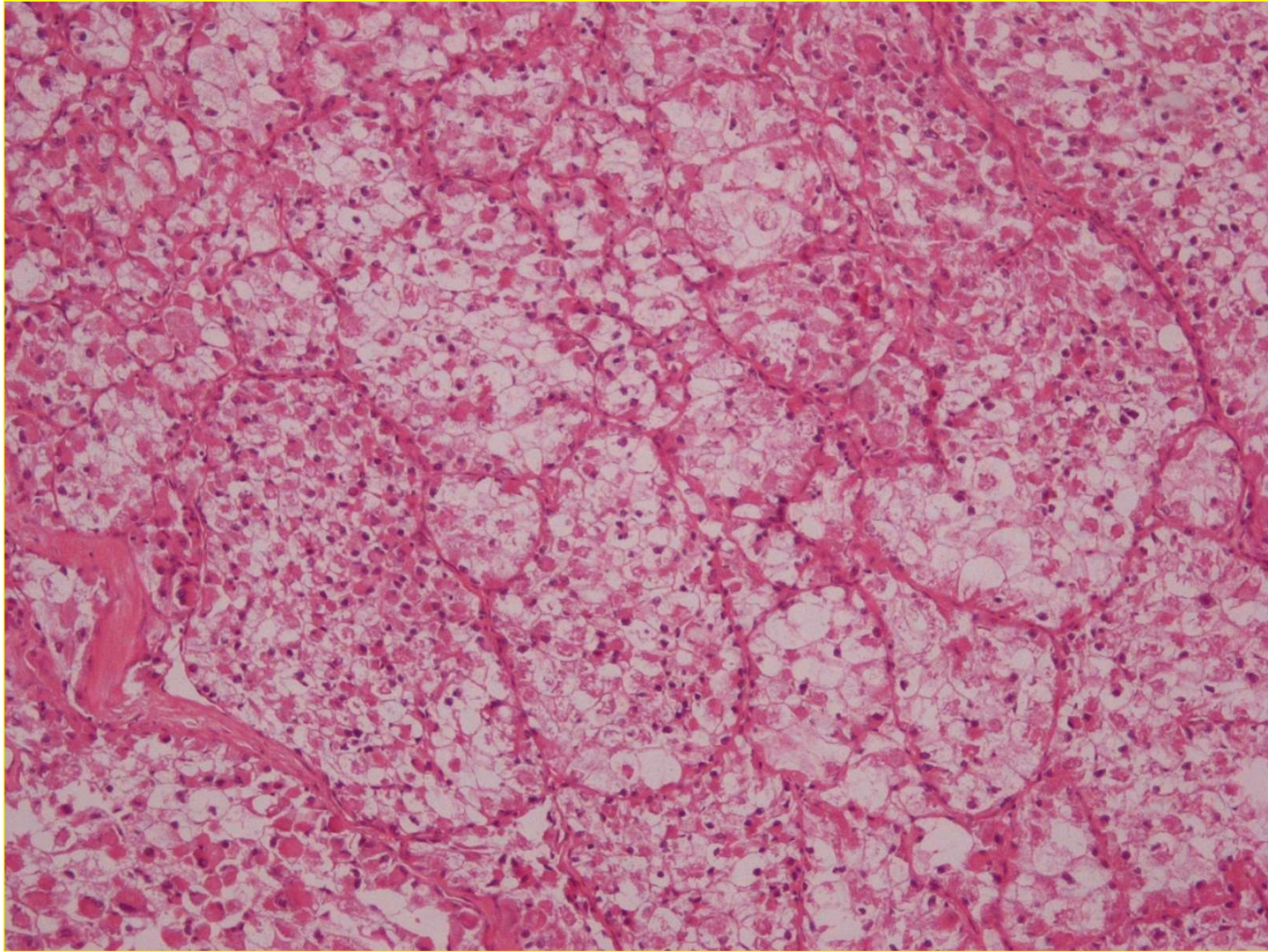
Λόβια μικρών ατρακτόμορφων ηωσινόφιλων κυττάρων- Μυξοειδές υπόστρωμα
- Διήθηση λιπώδους ιστού

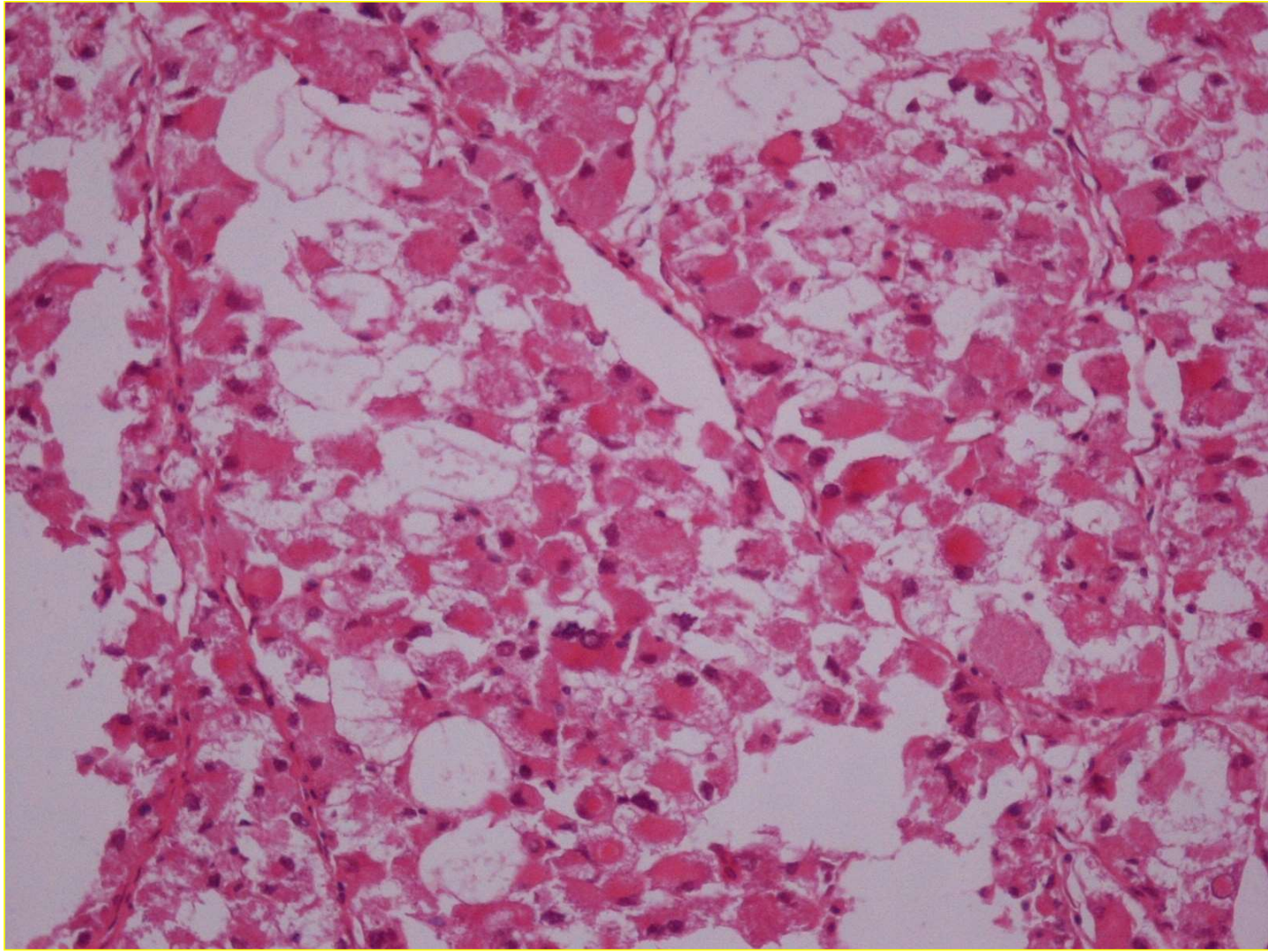


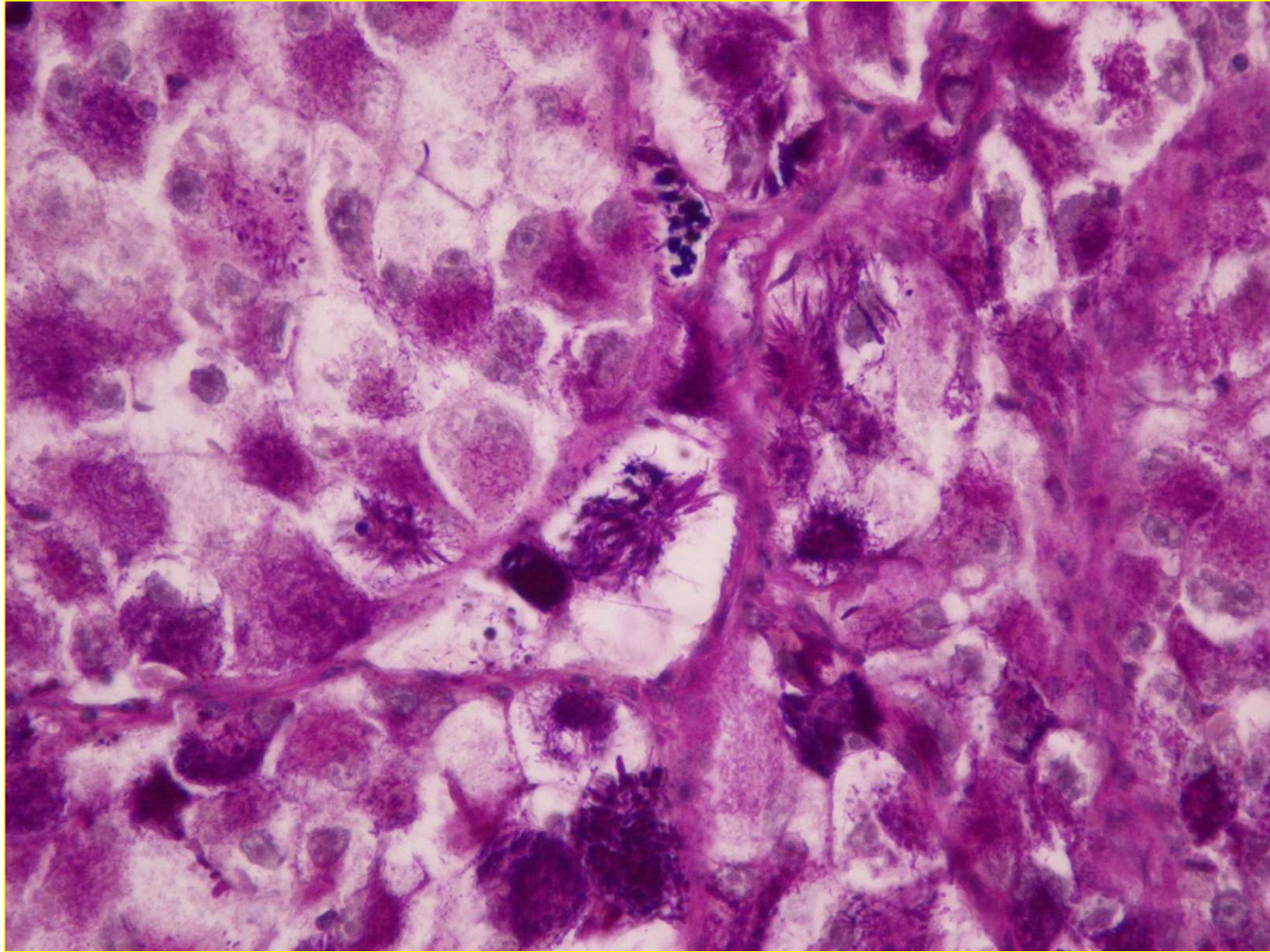
Διάγνωση
Εξωσκελετικό μυξοειδές χονδροσάρκωμα

- Γυναίκα ηλικίας 36 ετών με μεταστατική εστία στο δεξιό πνεύμονα μ.δ. 2εκ
- Ιστορικό εξαιρέσεως σαρκώματος μαλακών μορίων από το γλουτό προ 18 ετών
- Υλικό: τμήμα πνεύμονα μ.δ. 5εκ περικλείον περίγραπτη λευκωπή αλλοίωση μ.δ. 2,1εκ





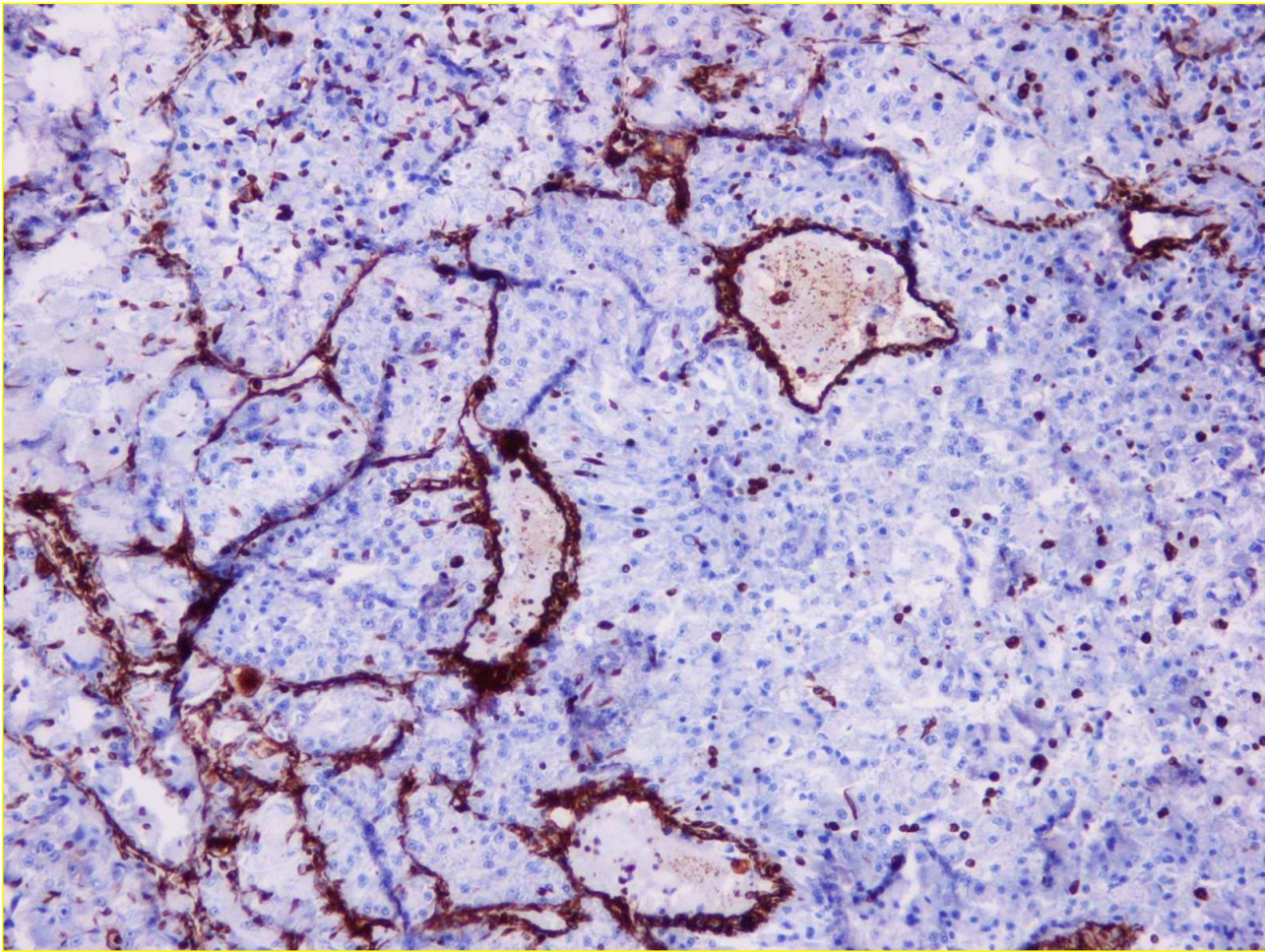


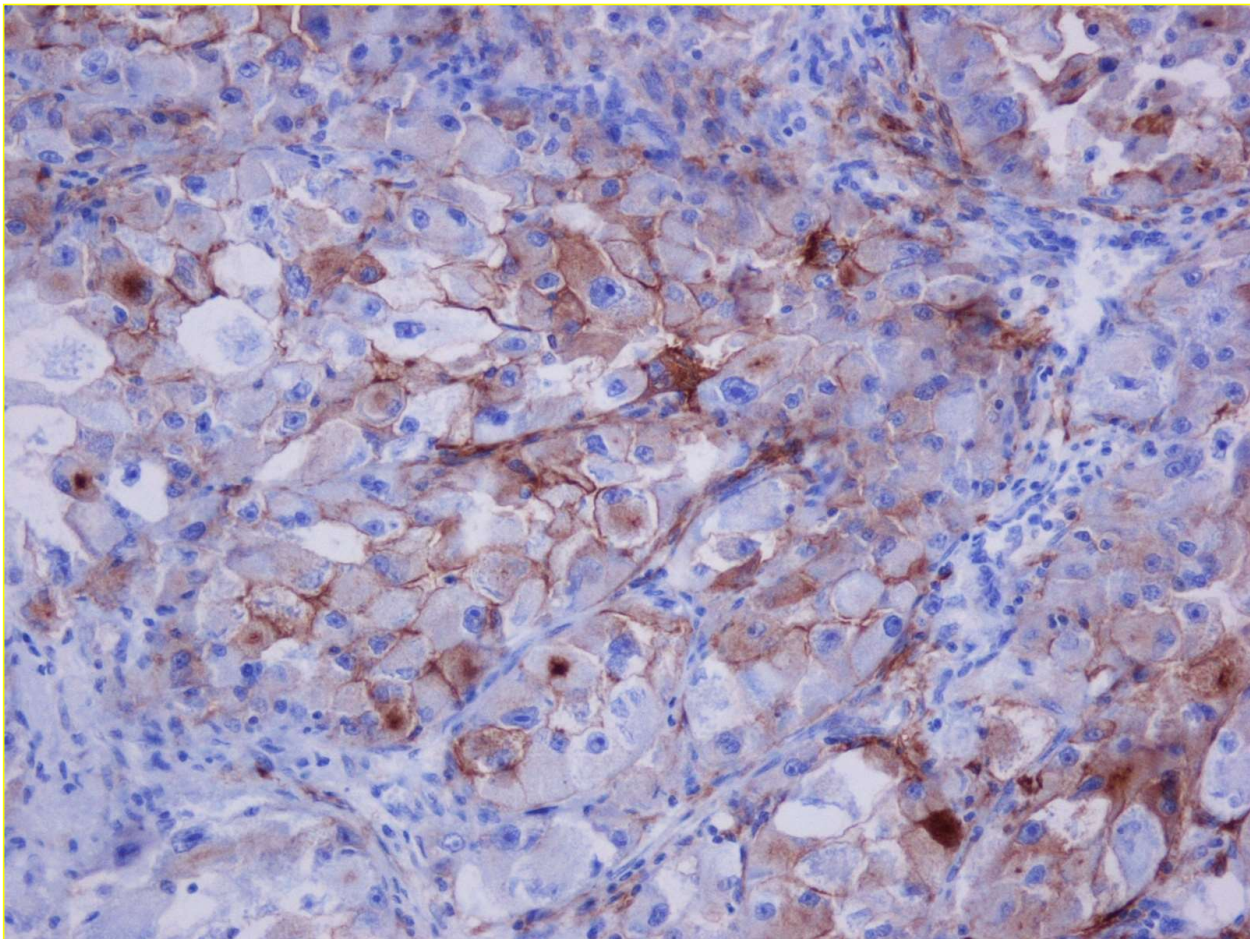


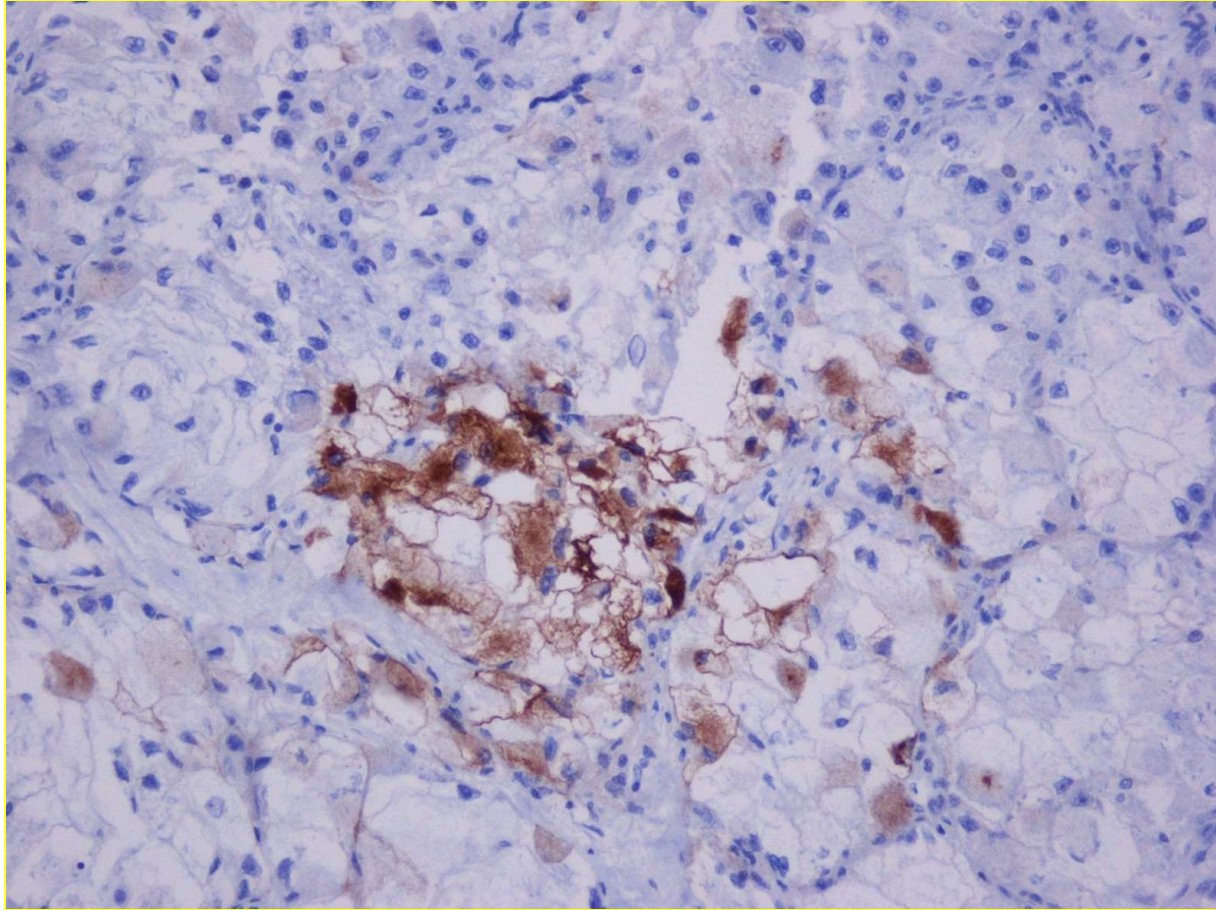
- Νεοπλασματικά κύτταρα μεγάλου μεγέθους με ασθενώς ηωσινόφιλο κυτταρόπλασμα
- Κυψελιδώδες - φωλεώδες πρότυπο
- Αγγειοσυνδετικά διαφράγματα
- Χρώση PAS: γλυκογόνο και κοκκιώδη - οξύαιχμα έγκλειστα

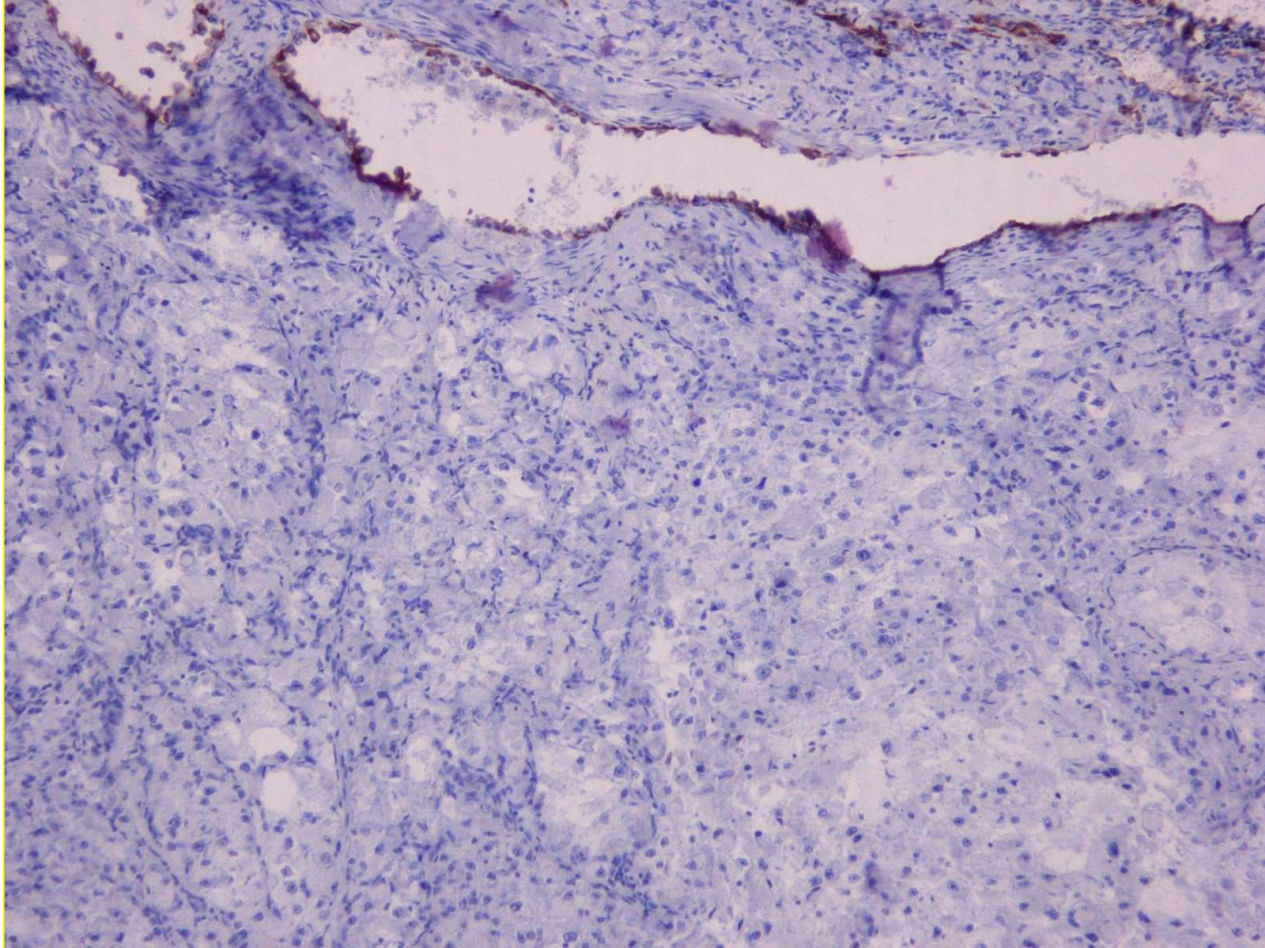
Ανοσοϊστοχημικός έλεγχος

- **Vim (-)**
- **CD10 (+) εστιακά**
- **EMA (+) εστιακά**
- **Ker 18 (-)**





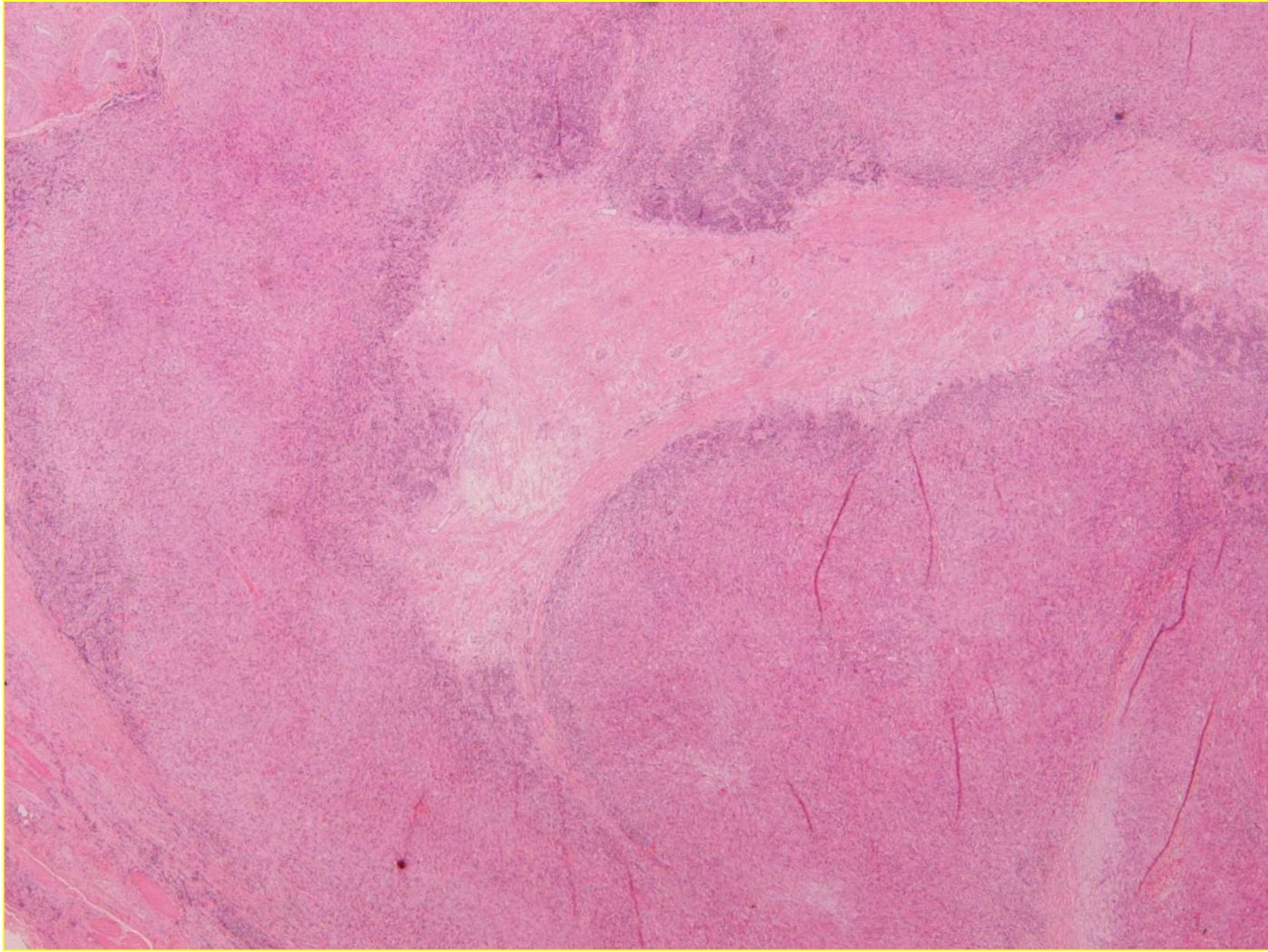


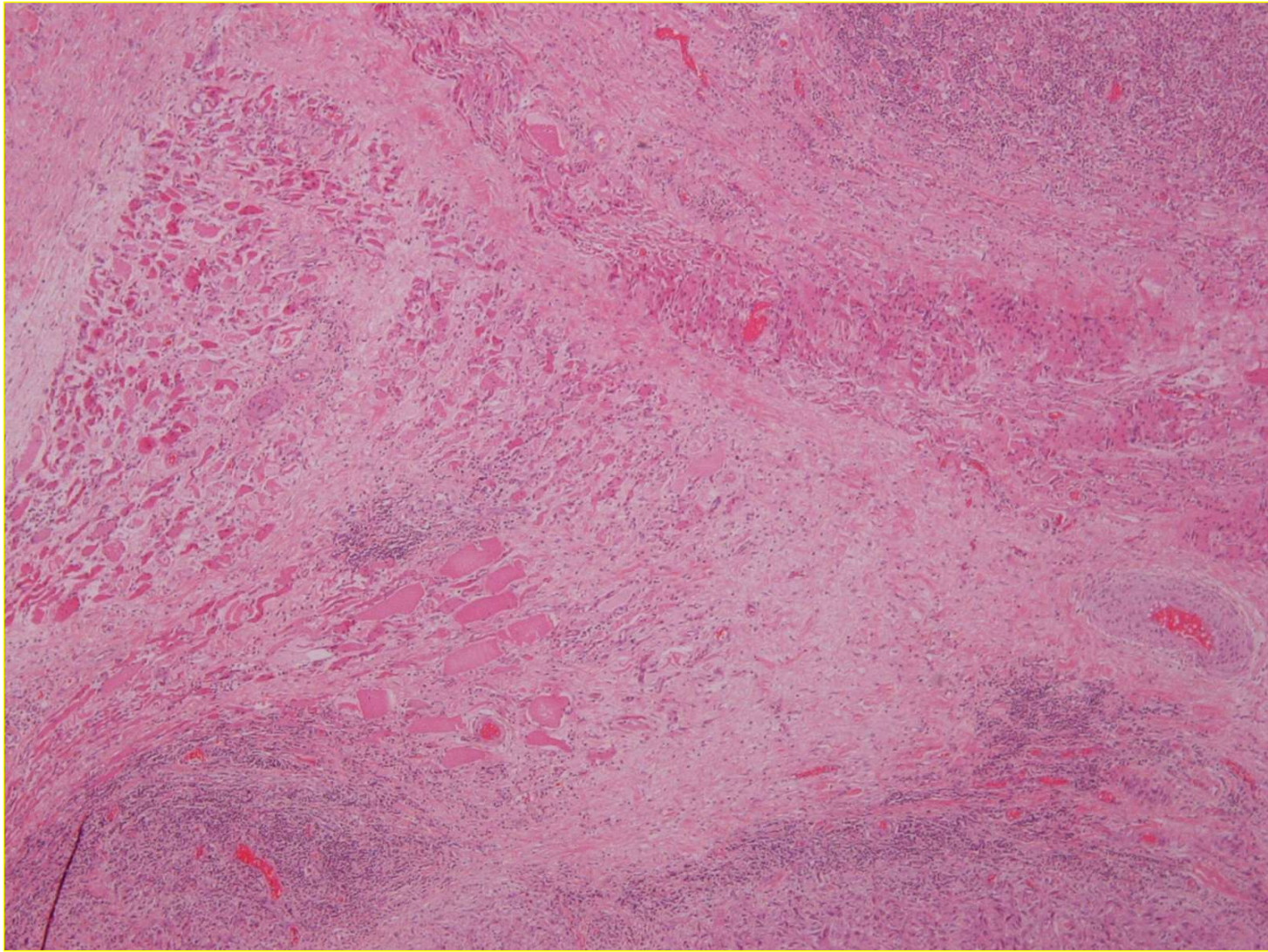


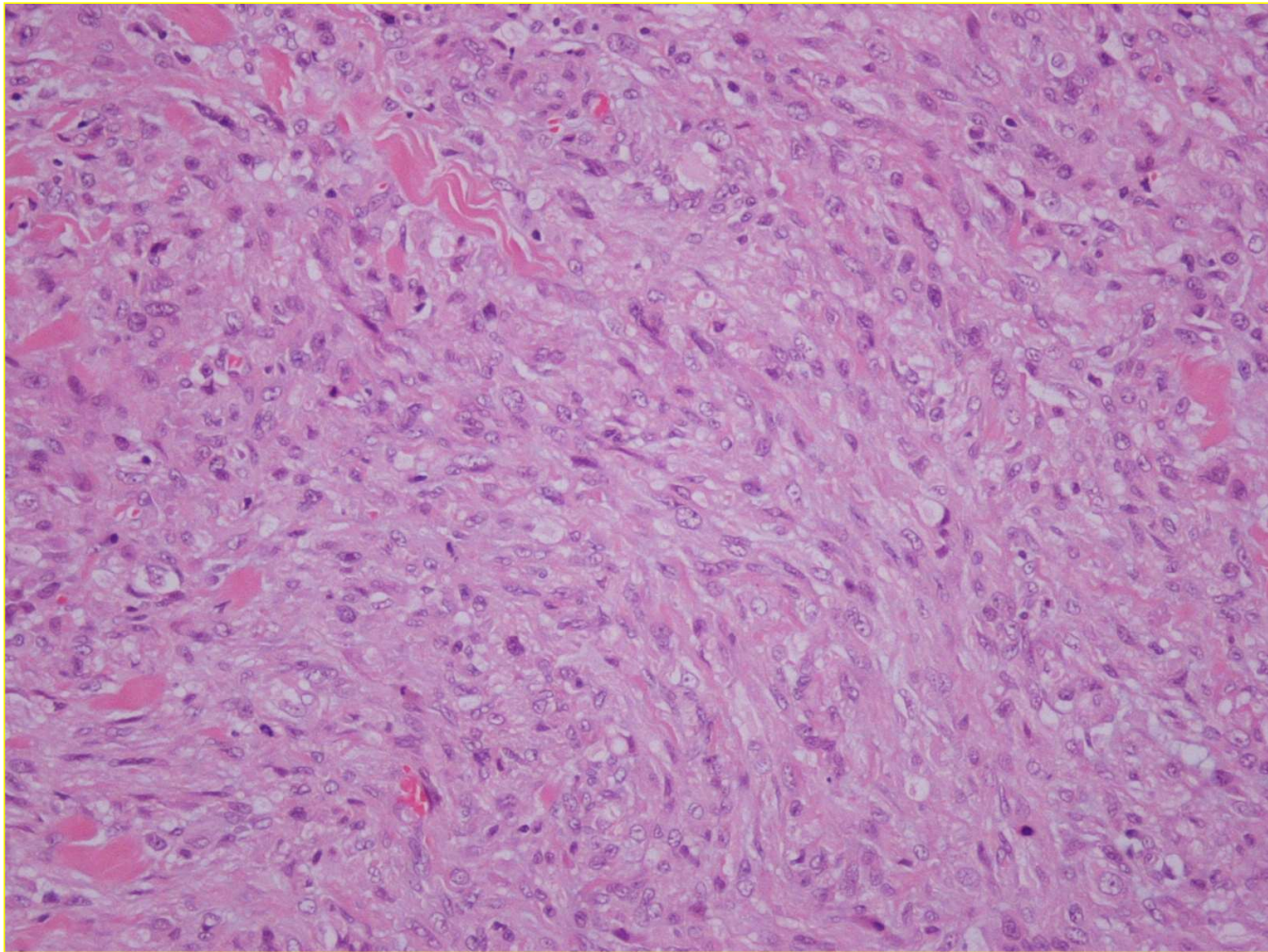
Διάγνωση

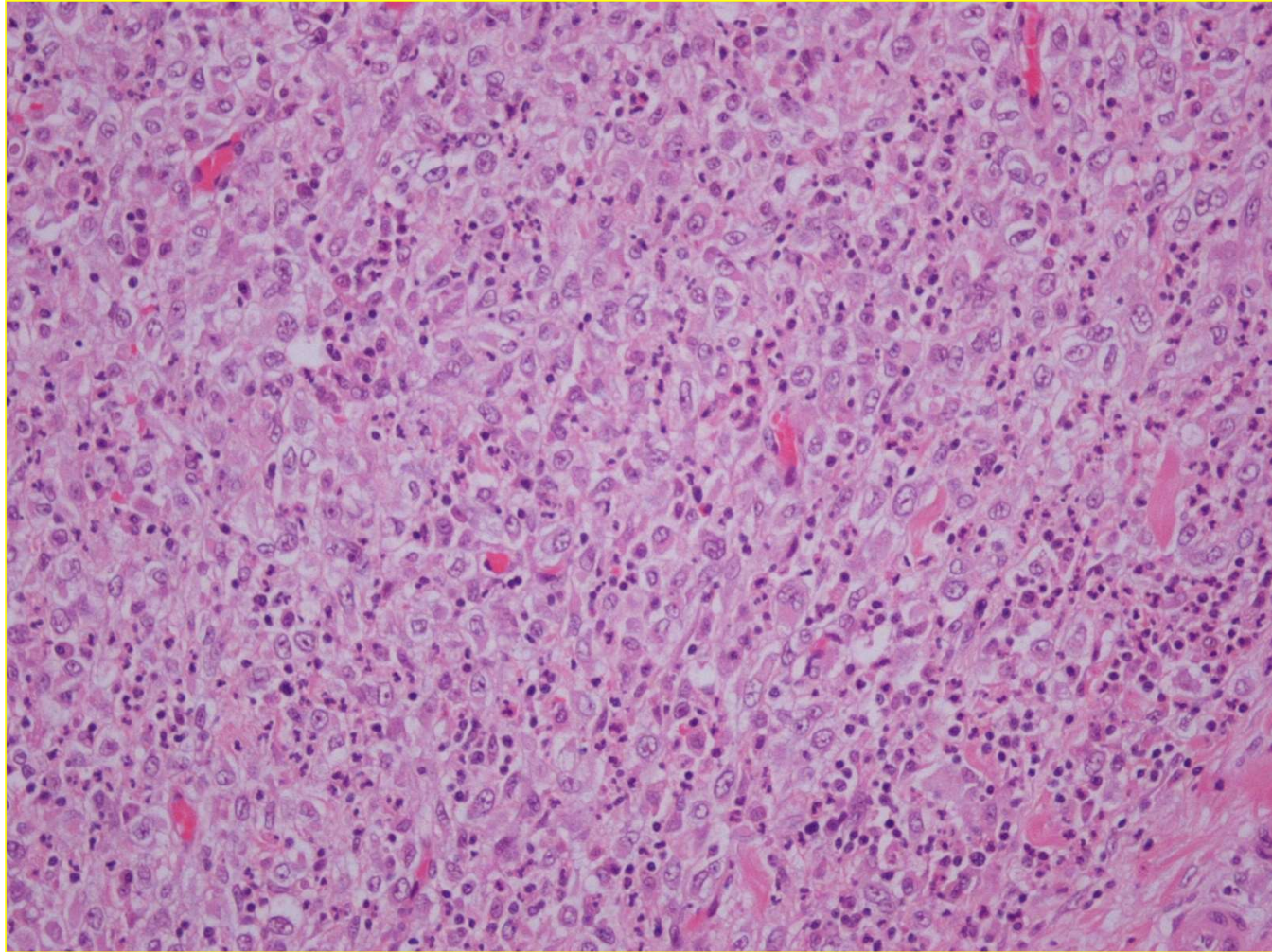
- Μεταστατική διήθηση πνεύμονα από κυψελιδικό σάρκωμα μαλακών μορίων
- Ιστορικό: ιστολογικός τύπος του προ 18 ετών εξαιρεθέντος σαρκώματος → κυψελιδικό σάρκωμα μαλακών μορίων
- Διαφορική διάγνωση: νεφροκυτταρικό καρκίνωμα (λόγω μορφολογίας και ανοσοφαινότυπου)

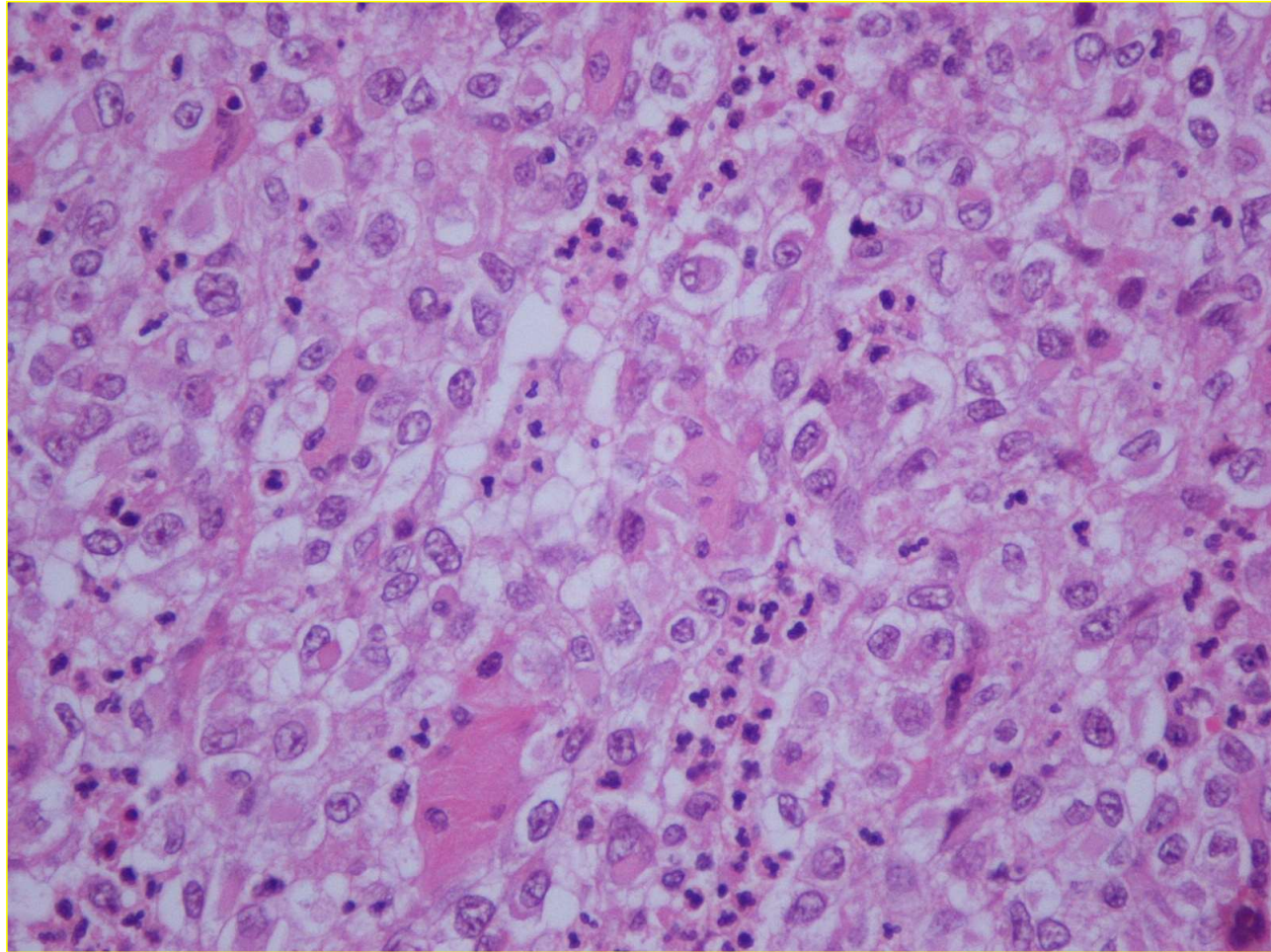
Άνδρας 24 ετών με μόνιμο μαλακών μορίων κάτω τριτημορίου μηρού μ.δ. 3,5εκ

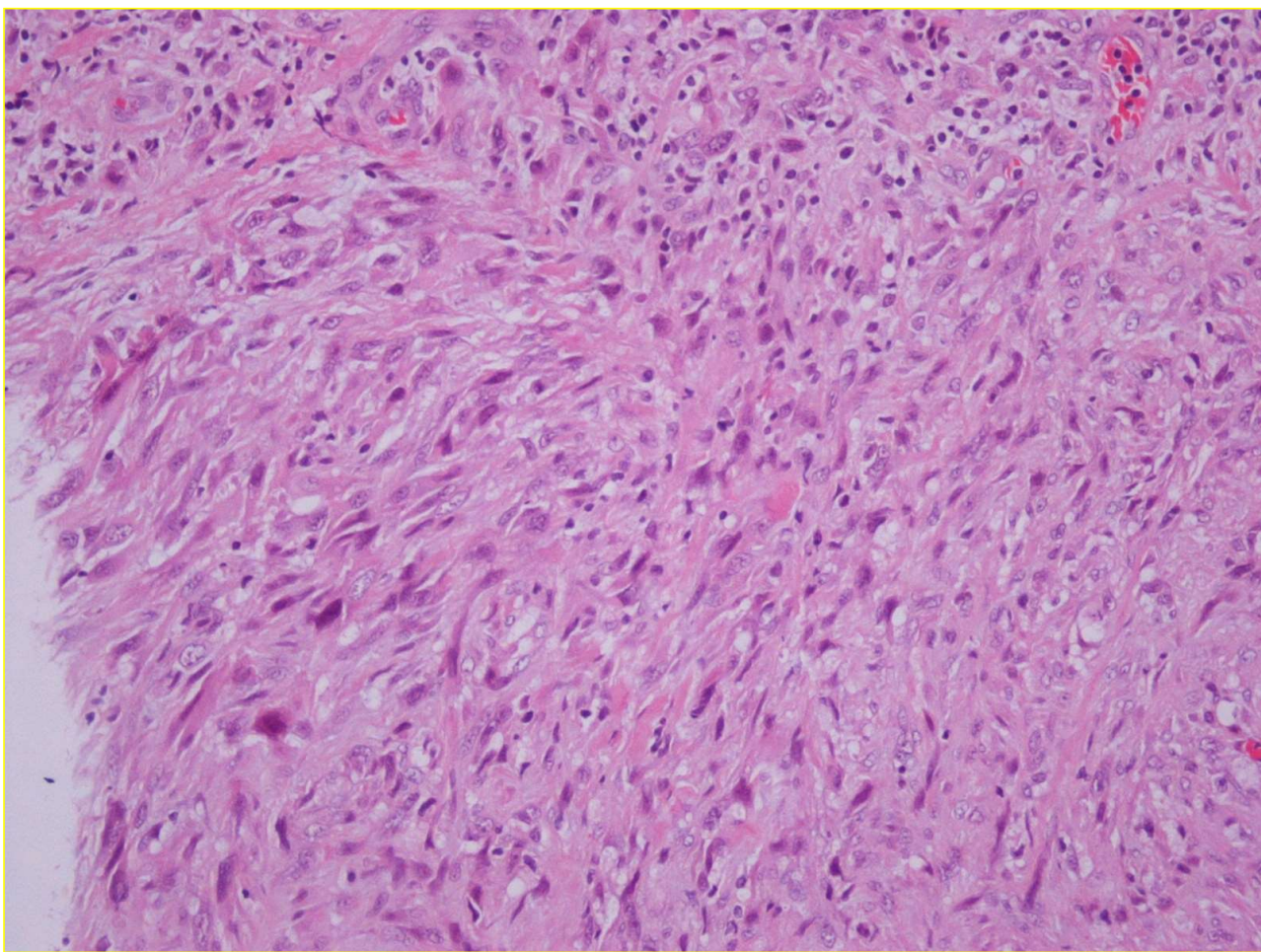










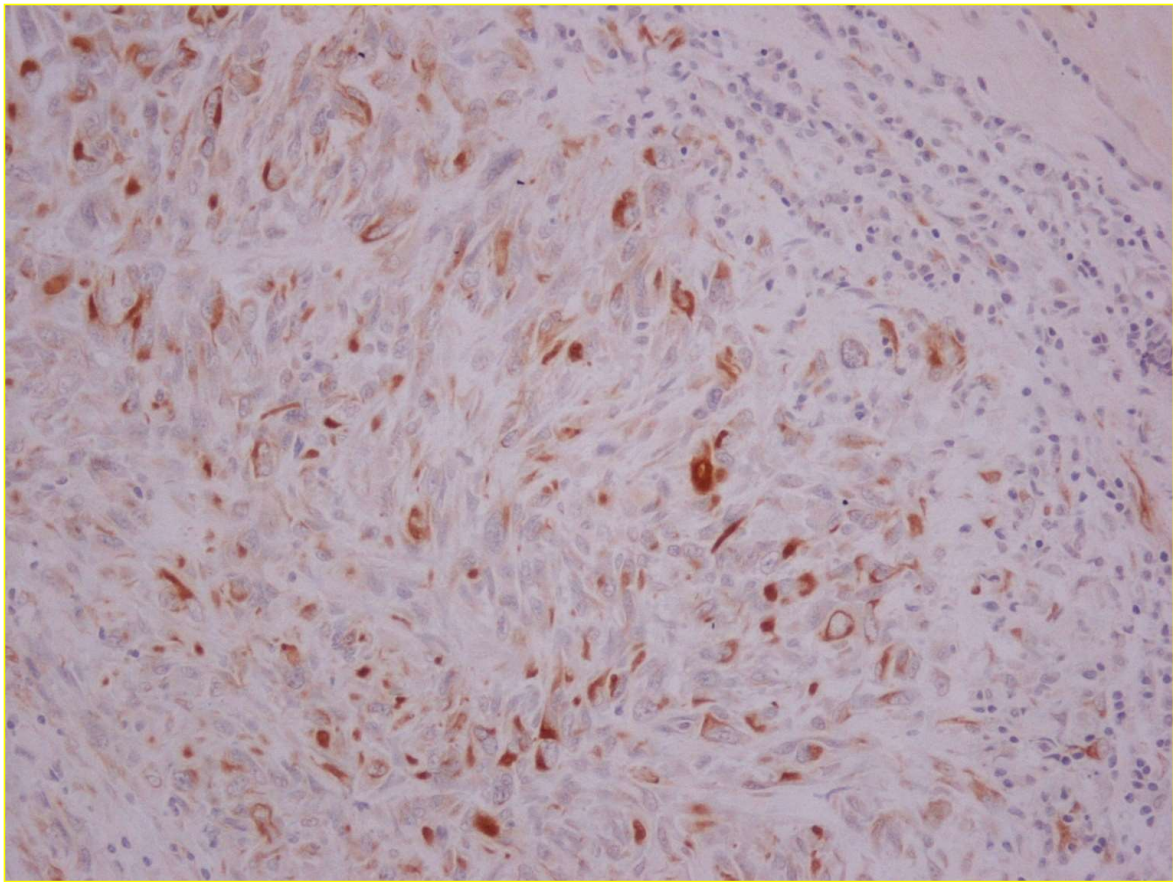


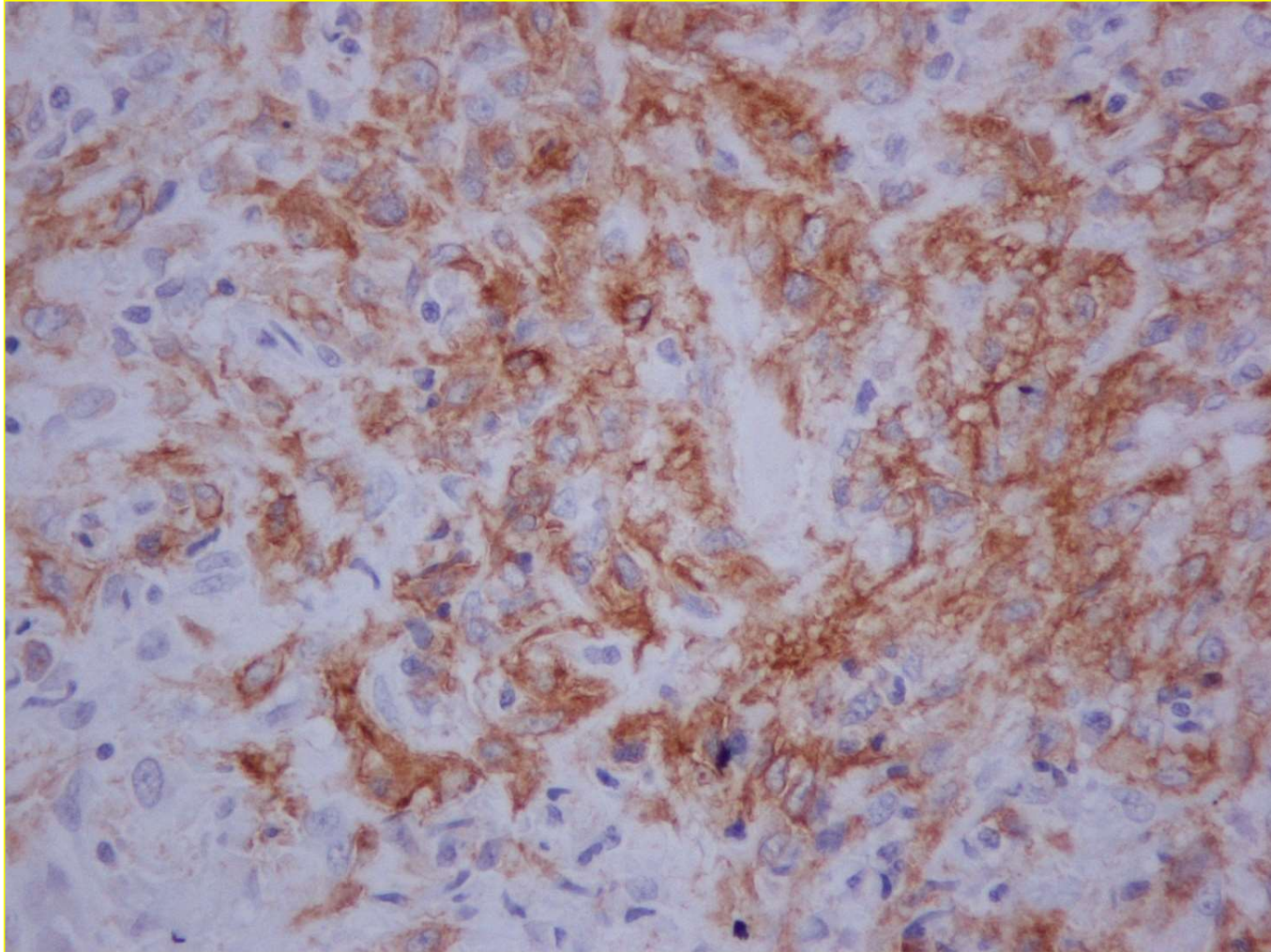
- Μορφολογικά ευρήματα

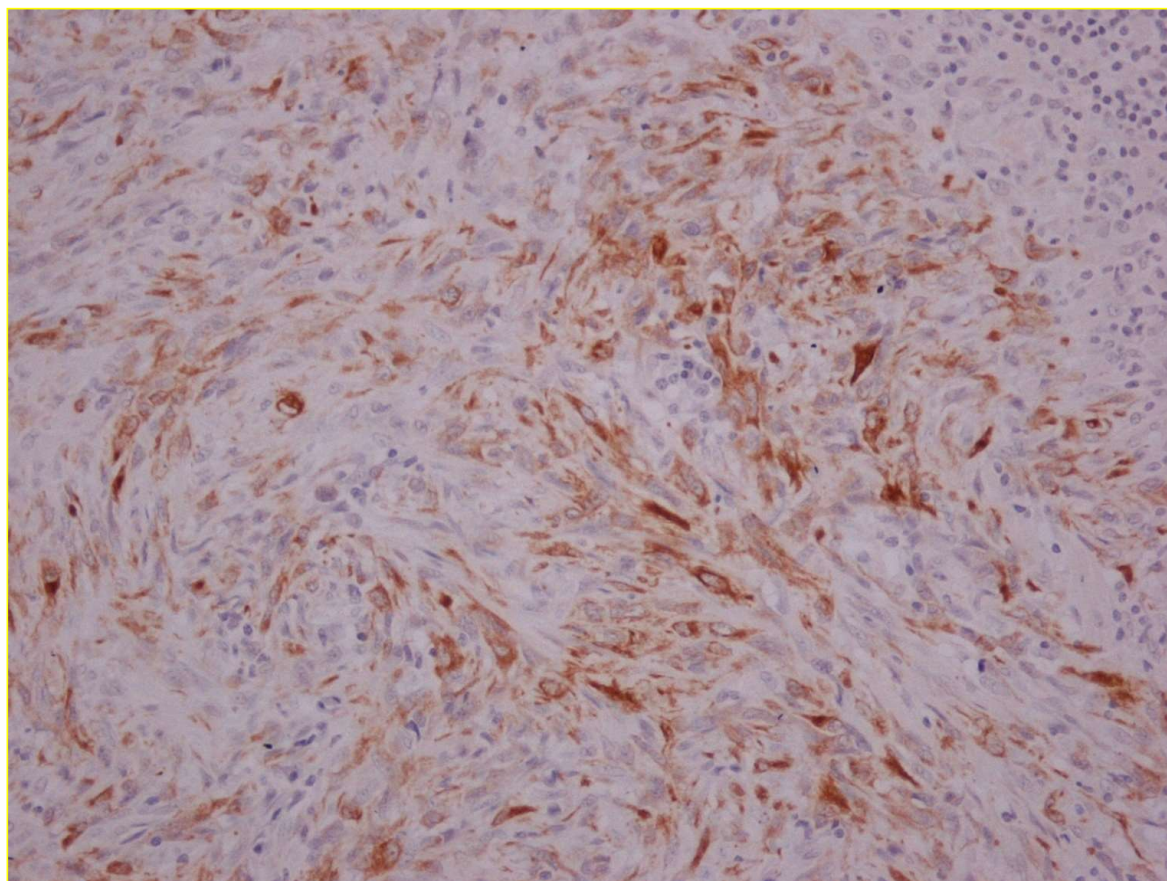
- Εν τω βάθει αναπτυσσόμενη πολυζώδης αλλοίωση με κεντρική νέκρωση
- Κύτταρα επιθηλιόμορφα, εστιακά ατρακτόμορφα, με ηωσινόφιλο κυτταρόπλασμα
- Ήπια, εστιακά μέτρια πυρηνική ατυπία
- Λεμφοκυτταρικές αθροίσεις στην περιφέρεια

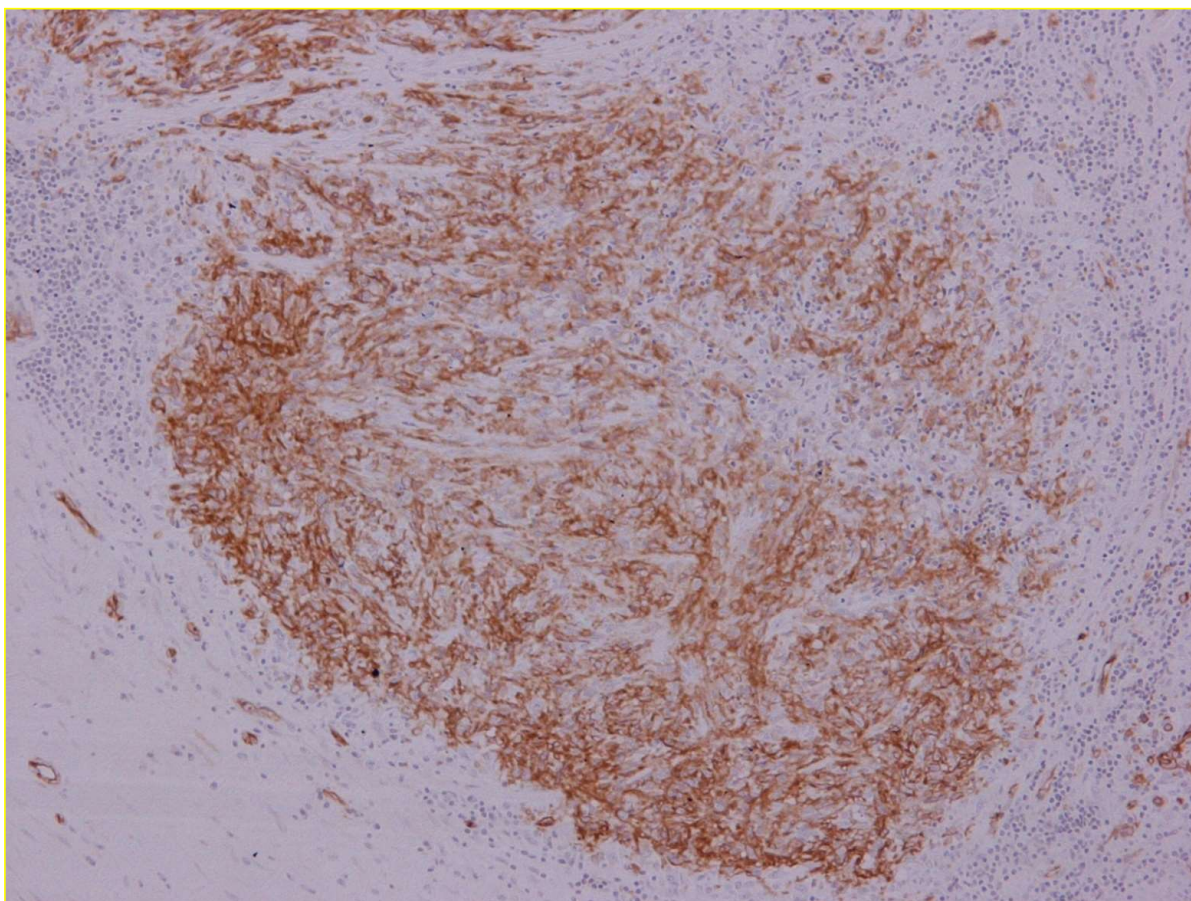
Ανοσοφαινότυπος

- **Vim (+)**
- **EMA (+)**
- **Ker 18 (+)**
- **CD34 (+)**





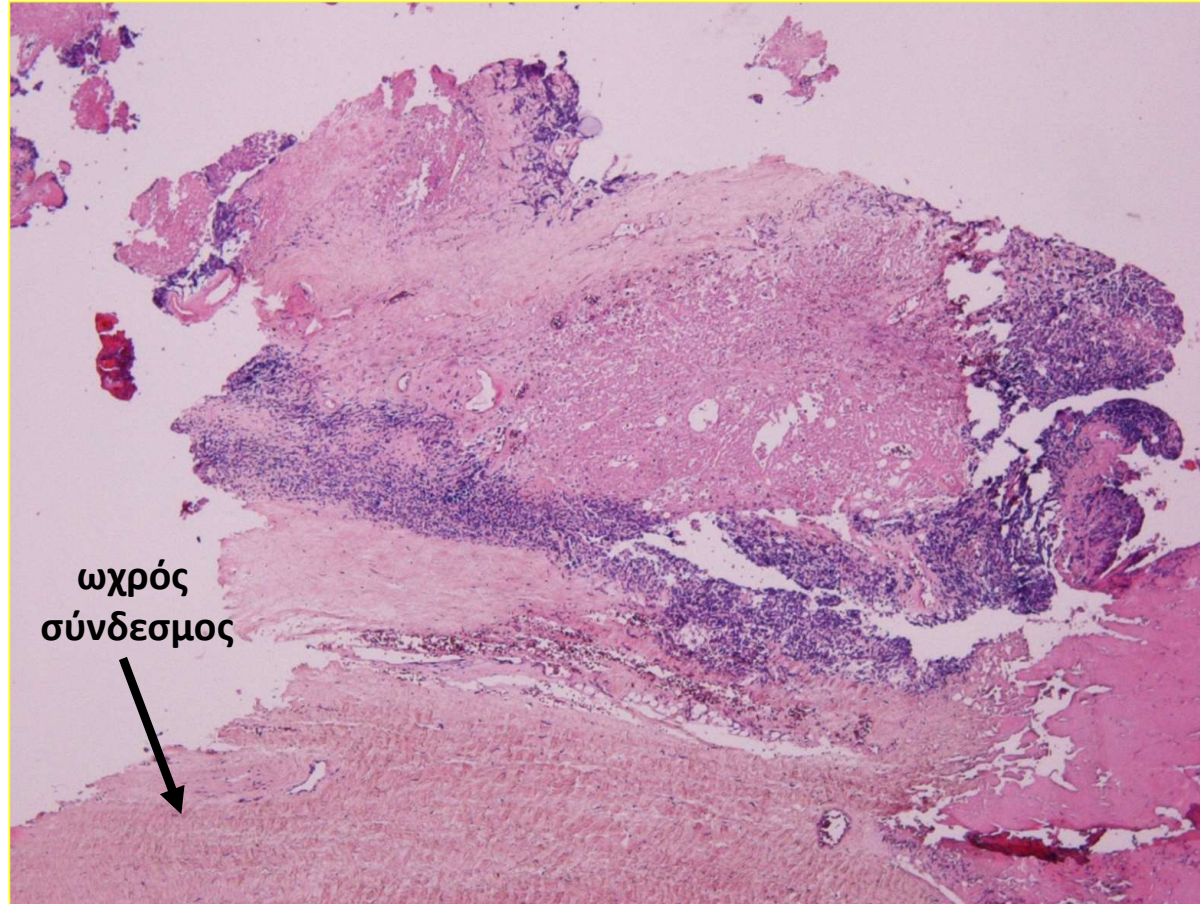




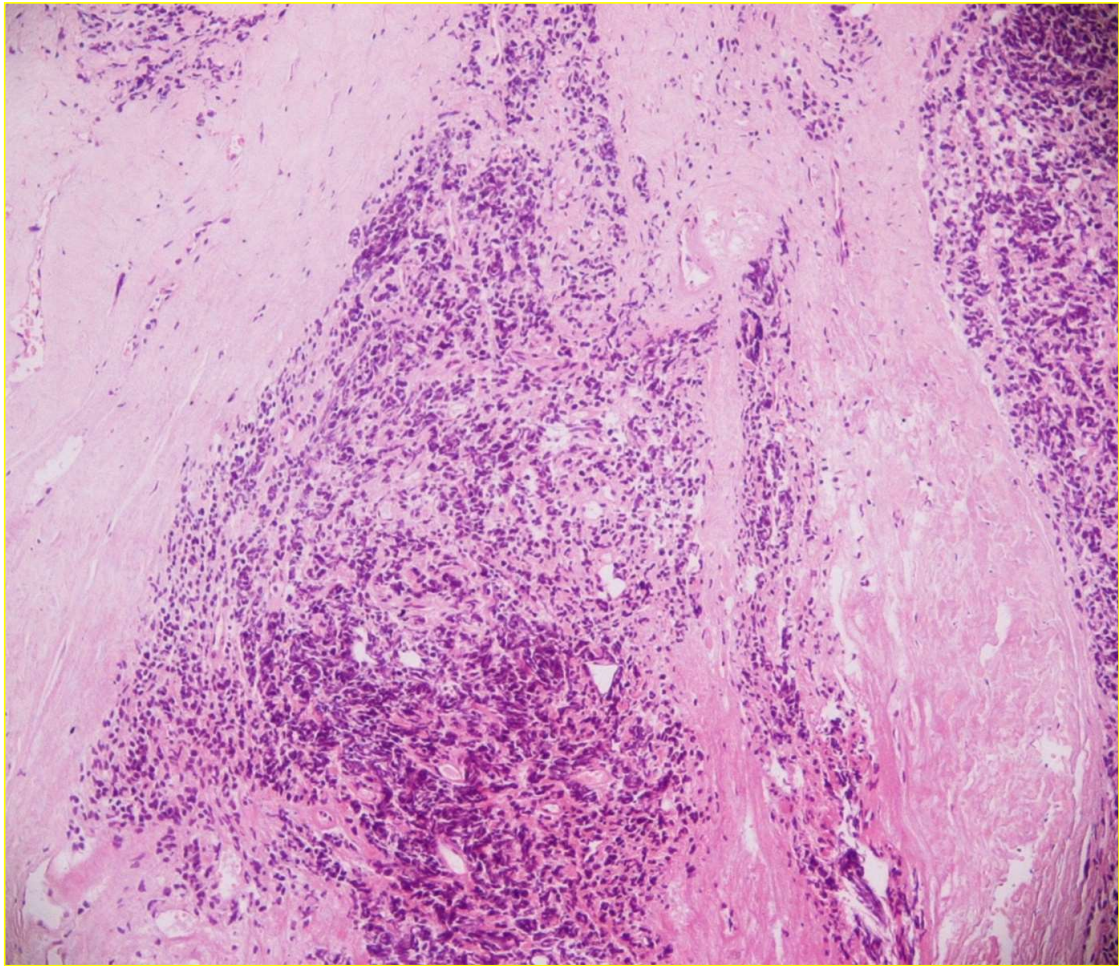
Διάγνωση

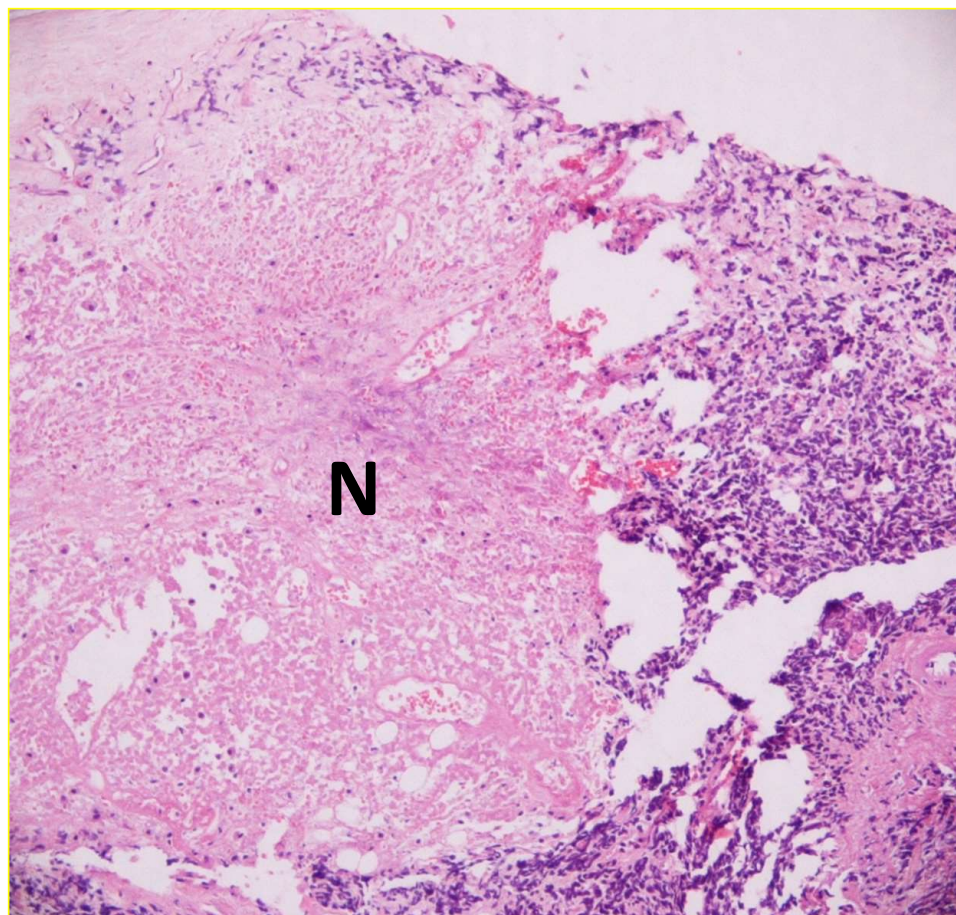
- Επιθηλιοειδές σάρκωμα - κλασικός (άπω) τύπος
- Διαφορική διάγνωση: ↓ διαφοροποίησης ακανθοκυτταρικό καρκίνωμα (→ CD34)

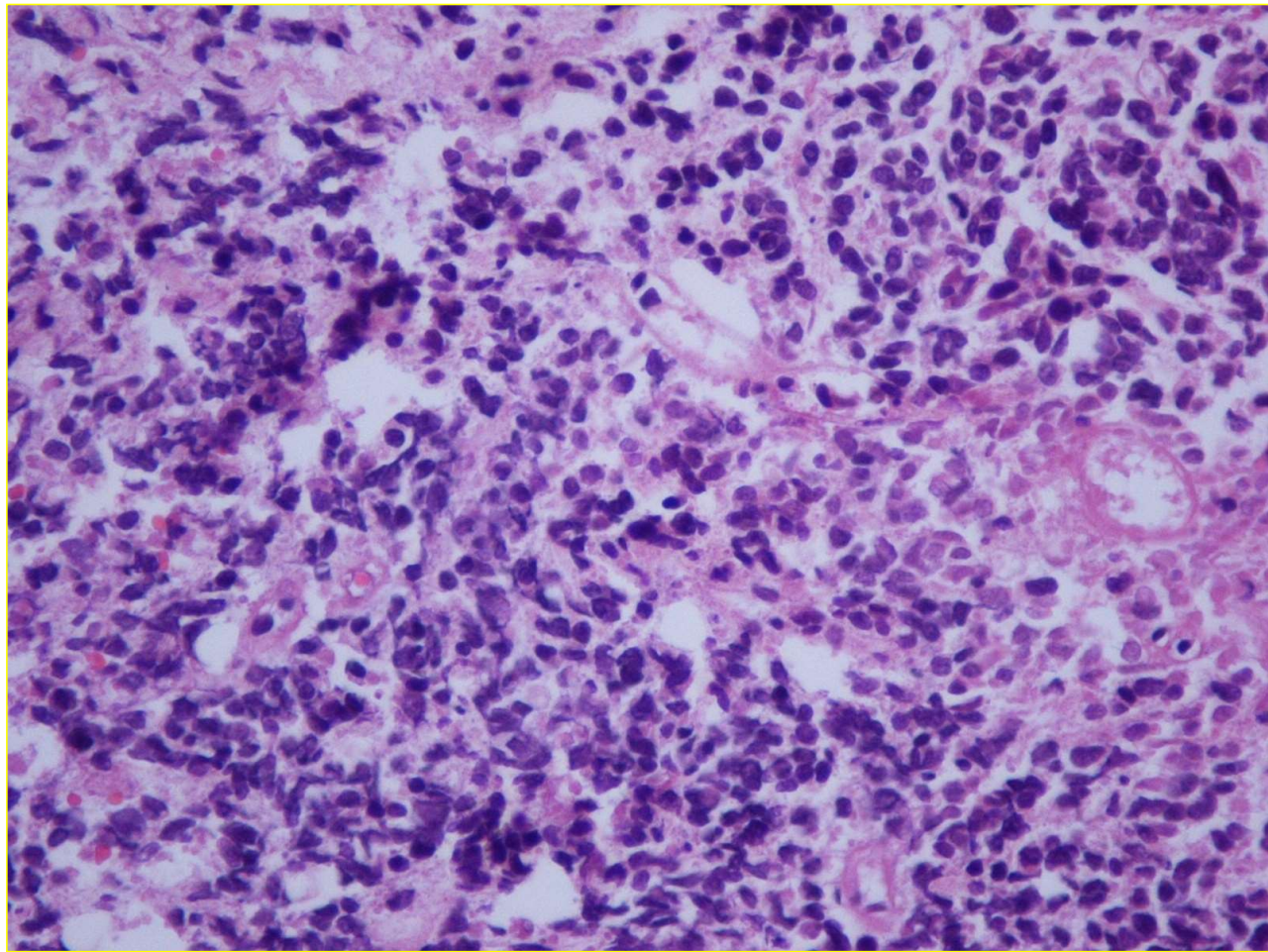
- Άνδρας ηλικίας 30 ετών με παρασπονδυλική μάζα
- Διήθηση συνδέσμων - επέκταση σε σπονδυλική στήλη (A₃-A₆)

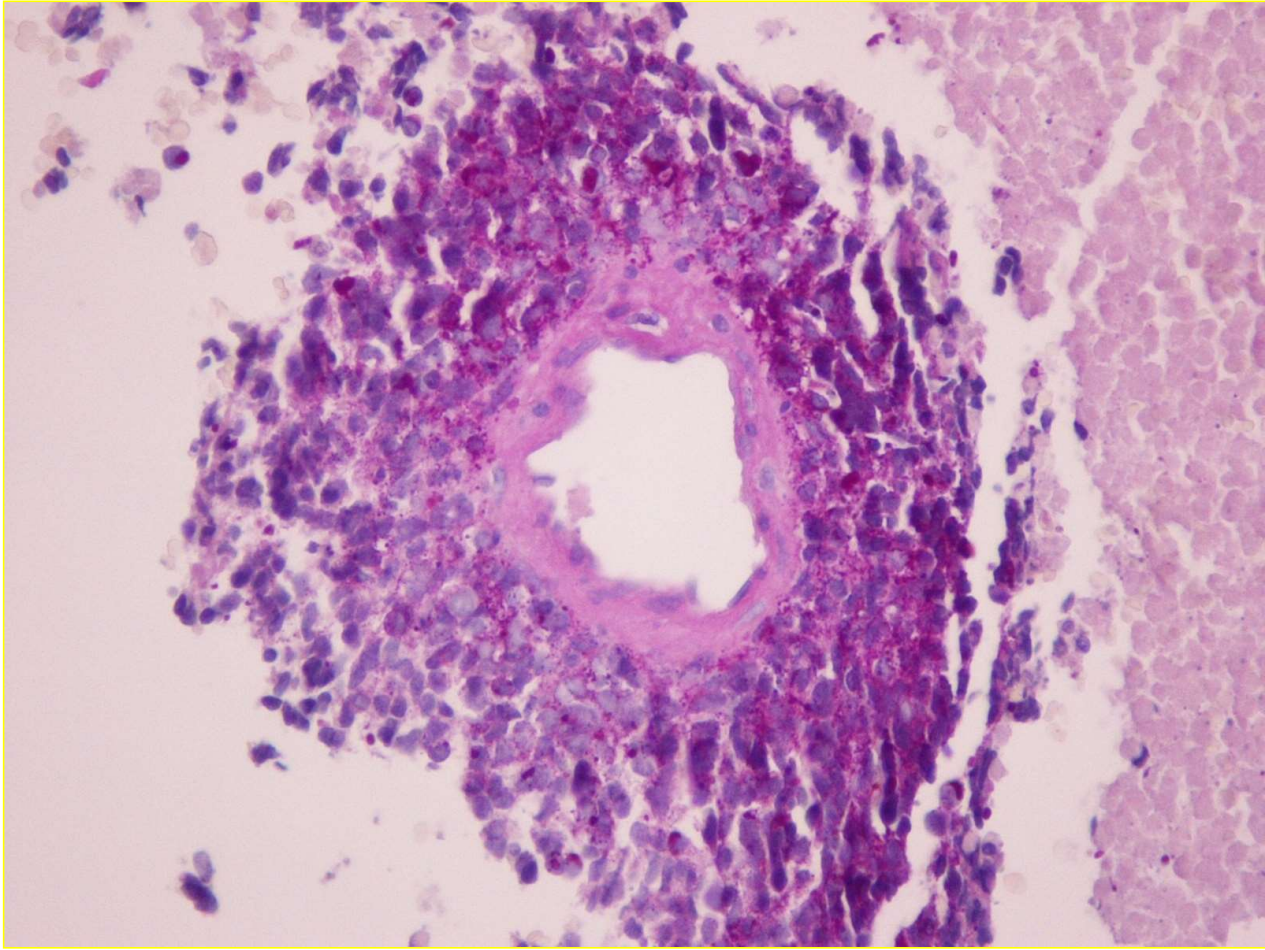


ωχρός
σύνδεσμος





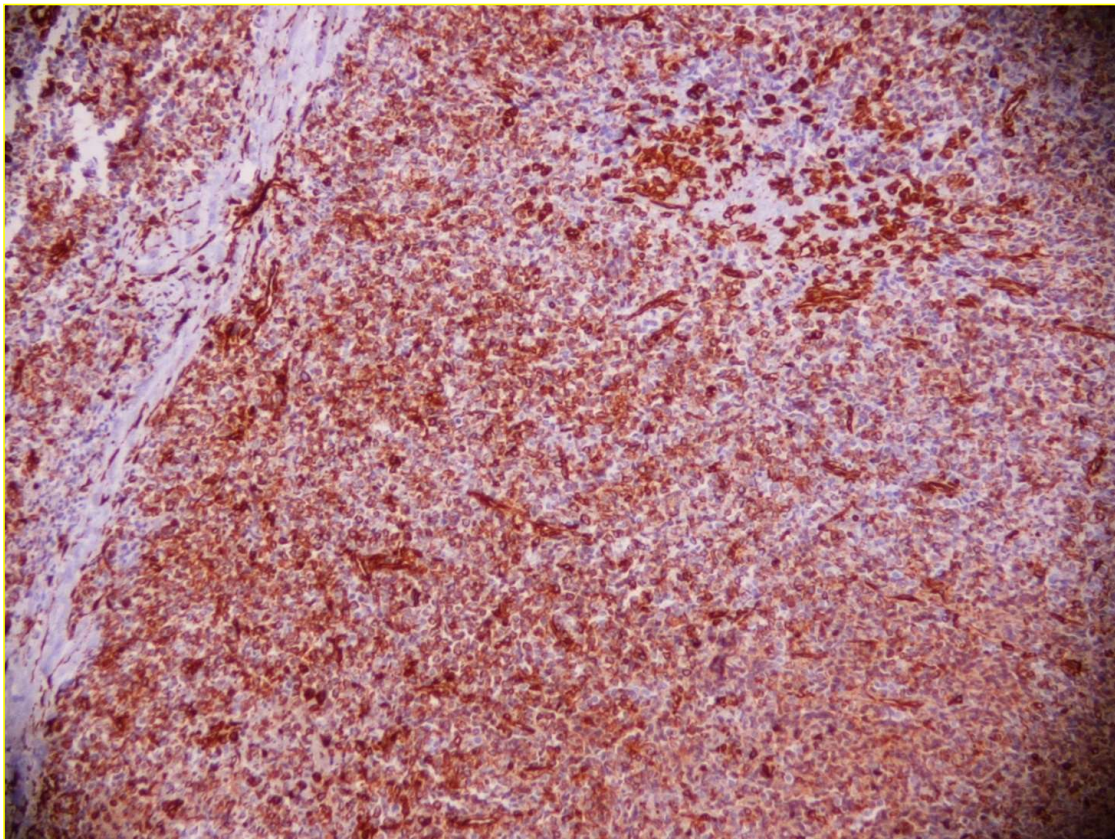


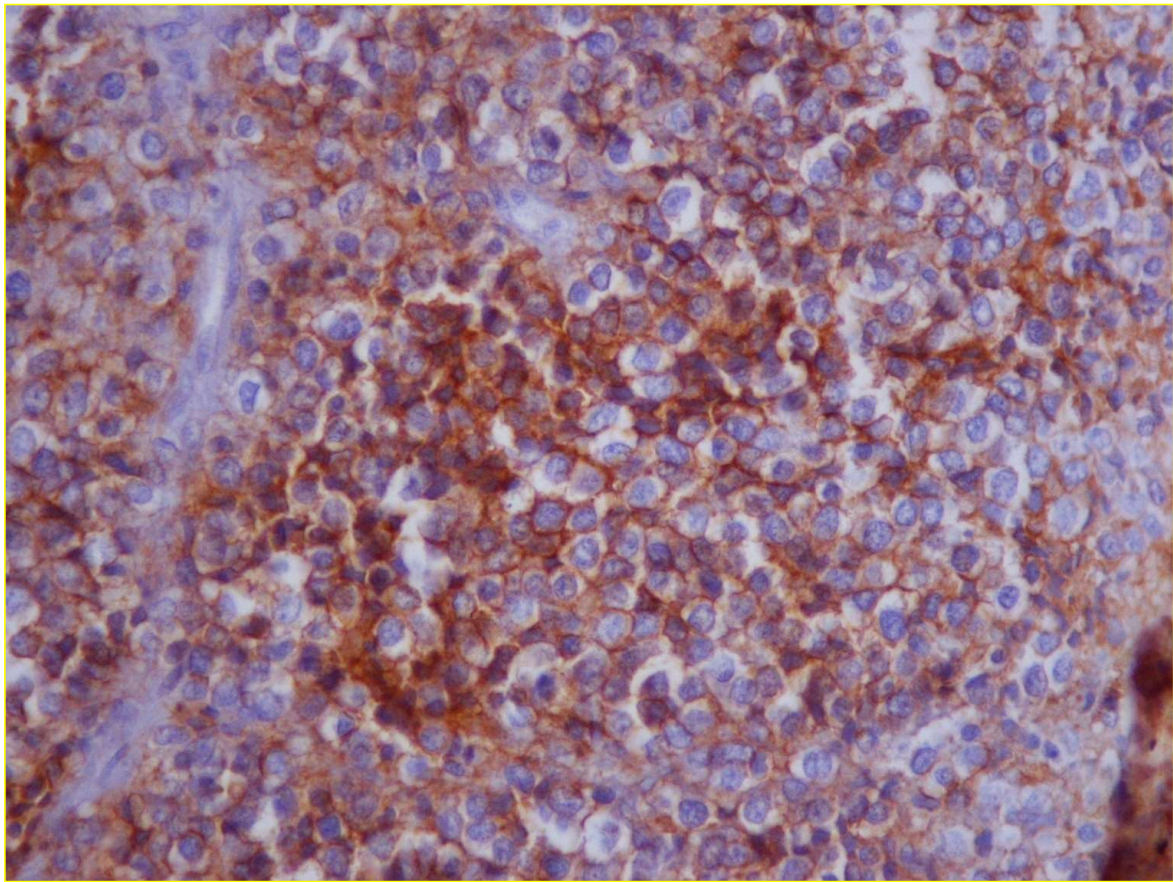


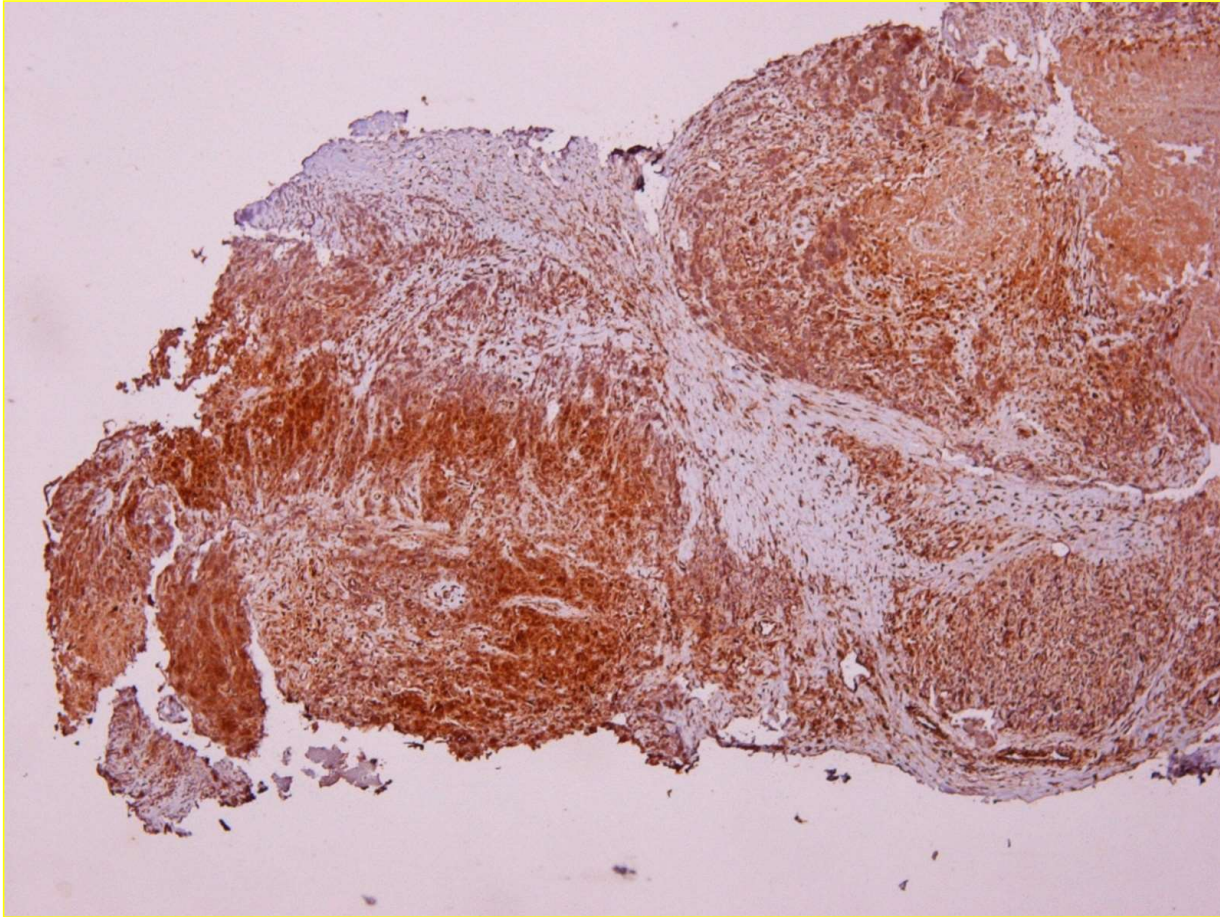
- Νεοπλασματικά κύτταρα μικρού μεγέθους
- Μέτρια ποσότητα αχνά χρωννύμενου κυτταροπλάσματος
- Λεπτοκοκκιώδης χρωματίνη
- Εκτεταμένη νέκρωση
- Παρουσία άφθονου ενδοκυττάριου γλυκογόνου

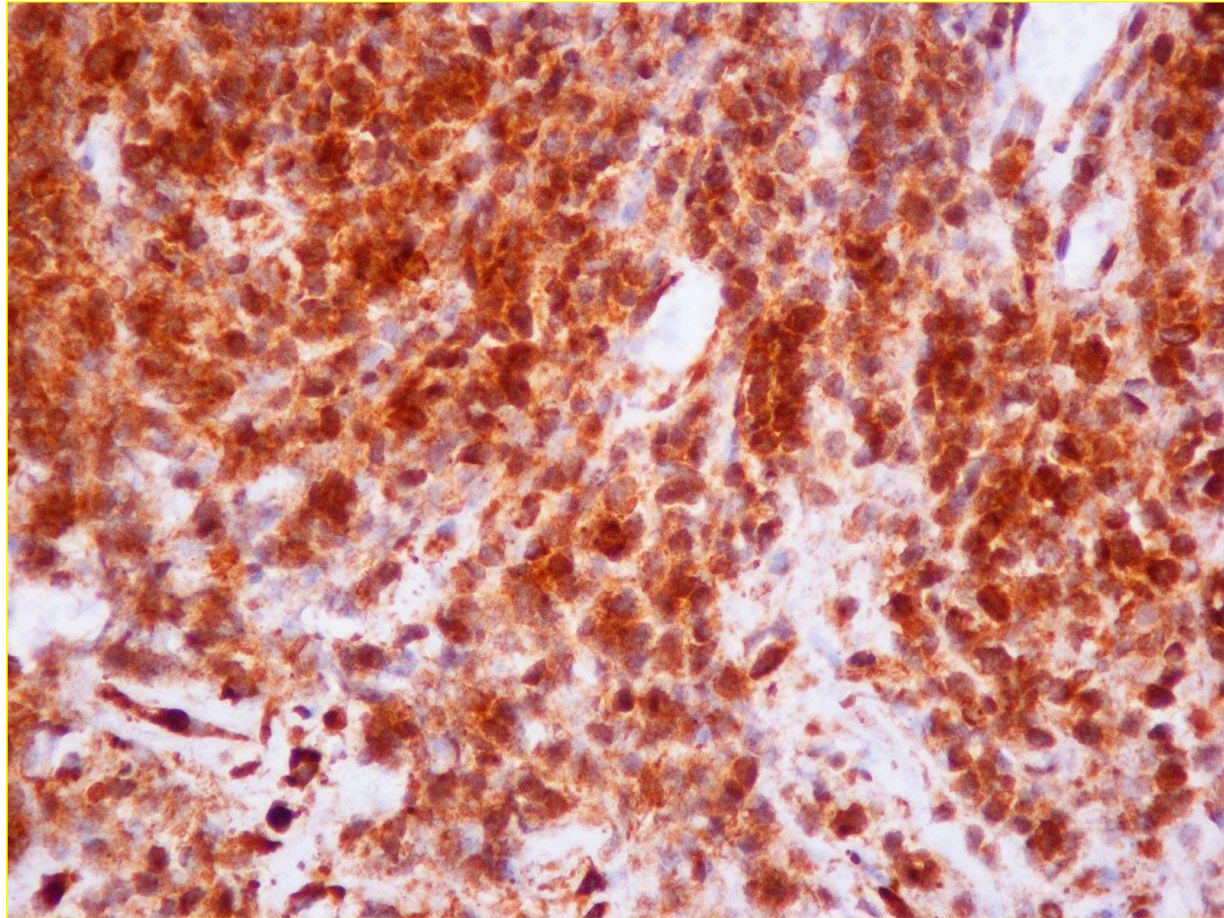
Ανοσοϊστοχημικός έλεγχος

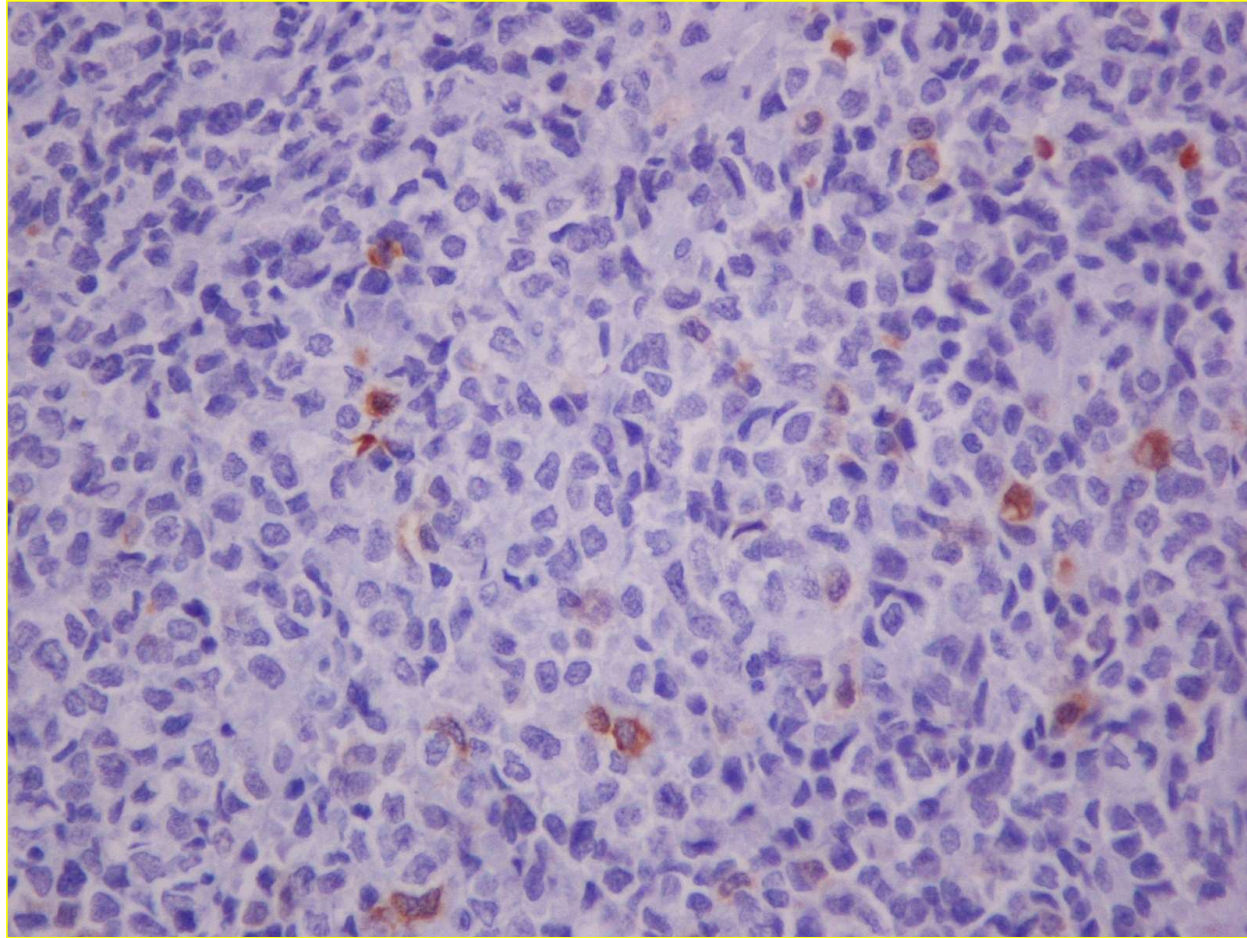
- Επιθηλιακοί δείκτες (-)
- Λεμφικοί δείκτες (-)
- GFAP, CD56, S100, CD34, CD138, TDT (-)
- Vim (+)
- CD99 (+)
- NSE (+)
- NF +/-
- Ki67 ↑

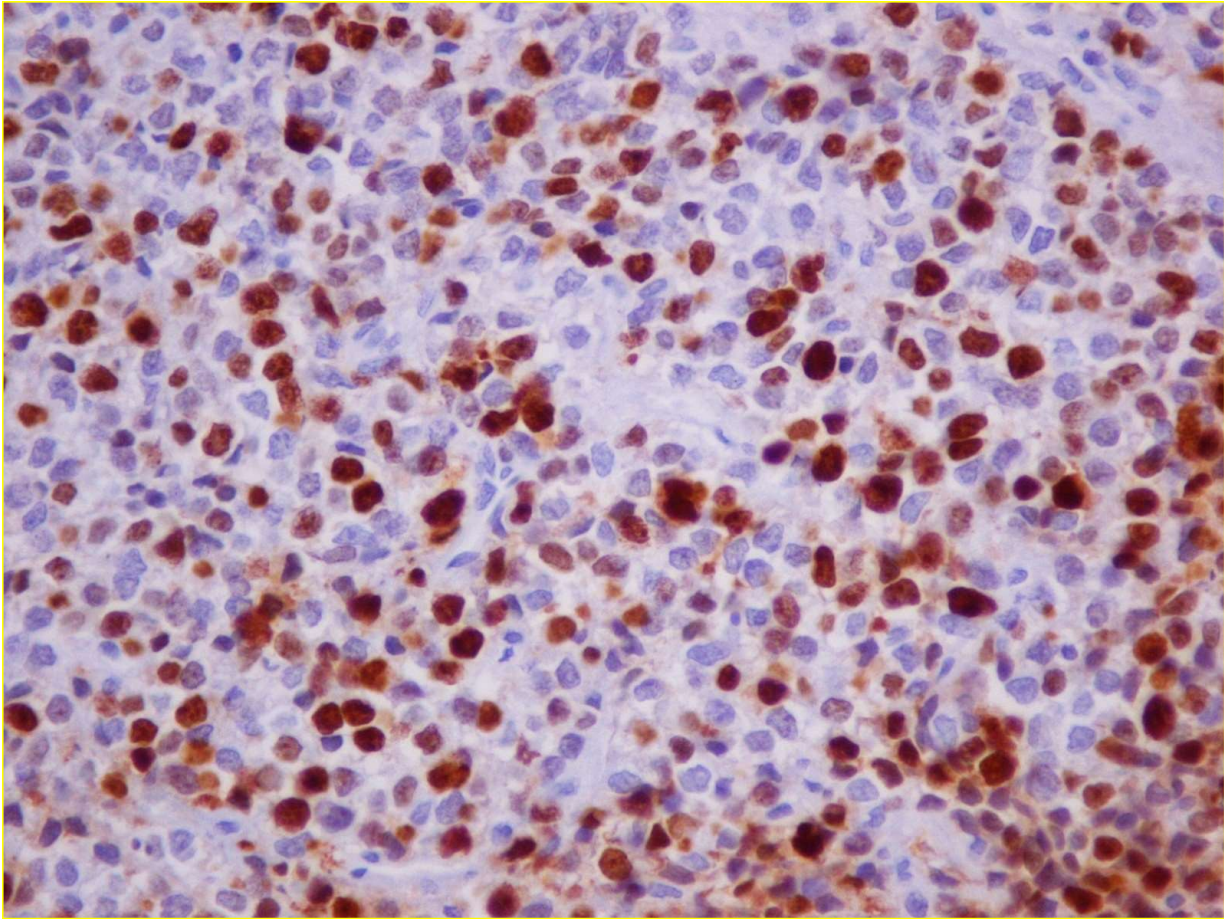








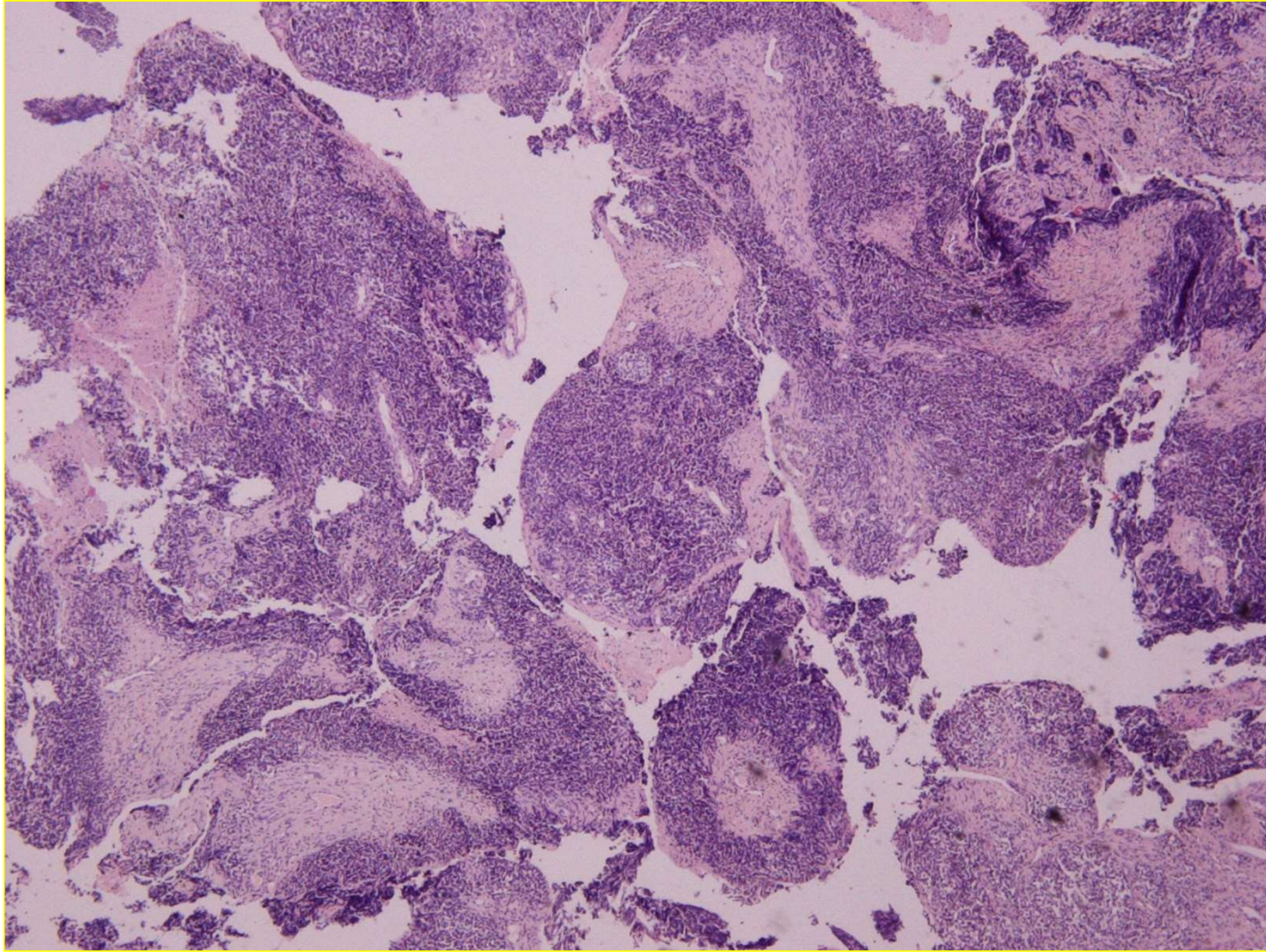


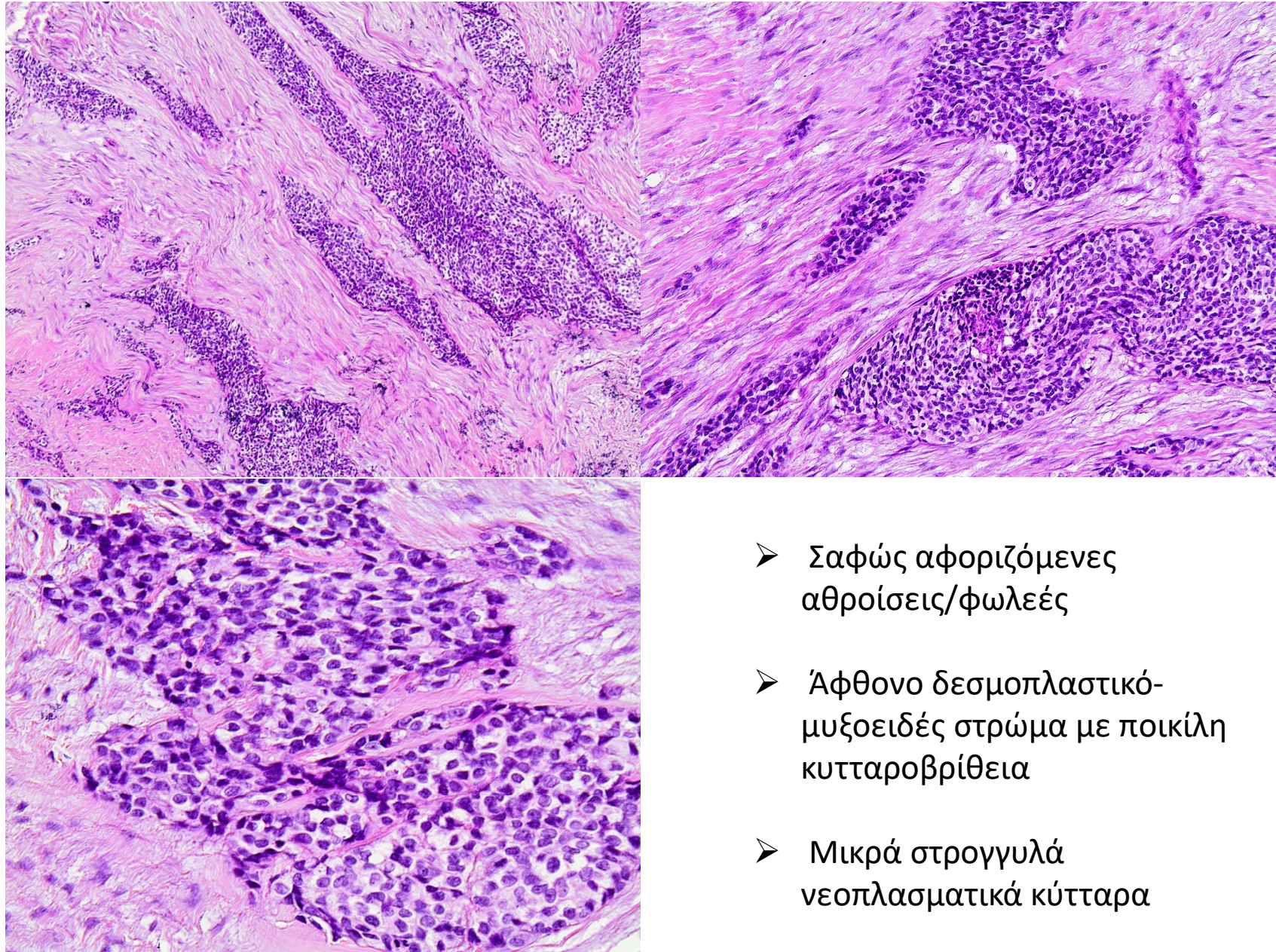


Διάγνωση

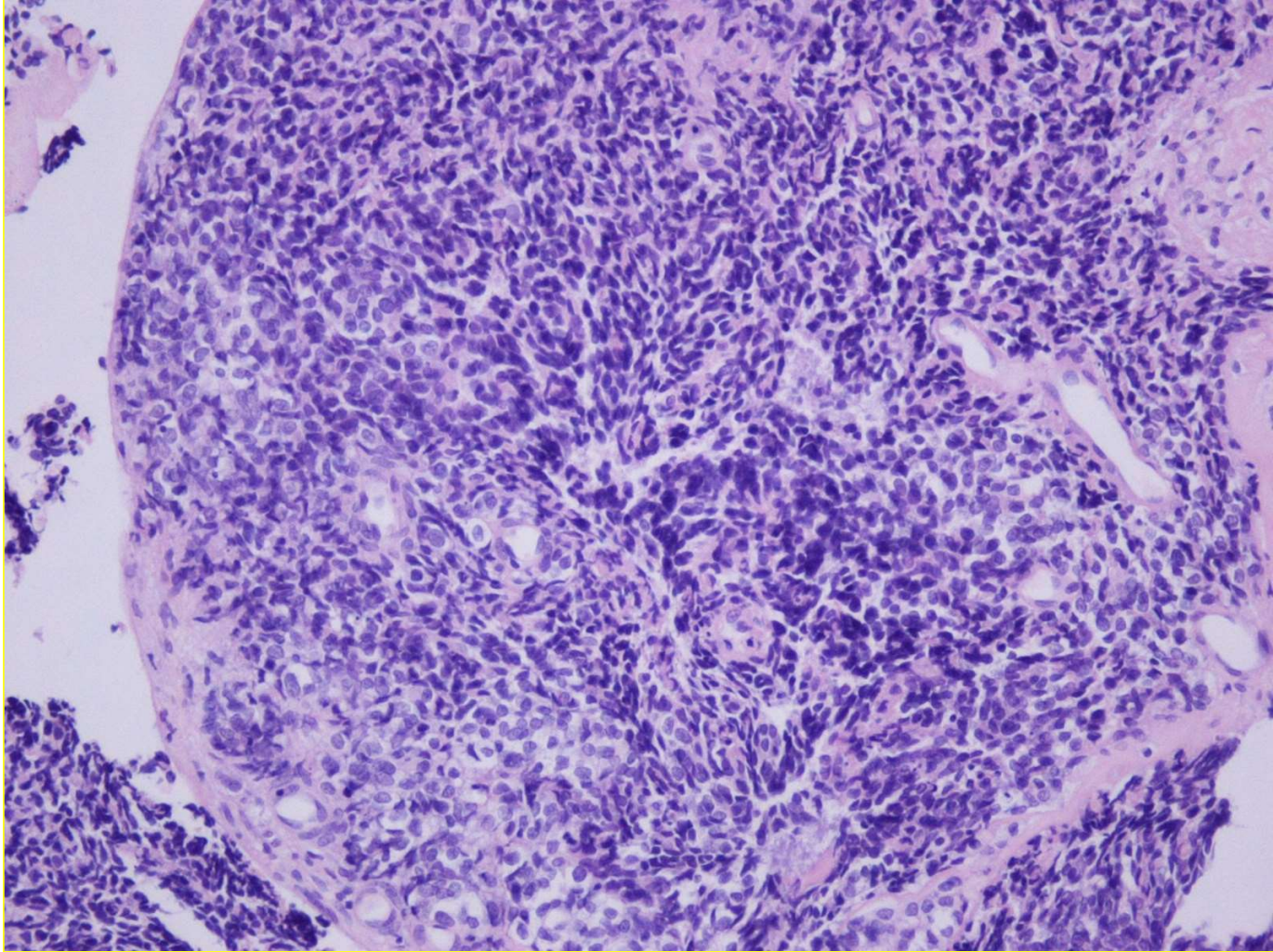
Σάρκωμα Ewing (EWS)

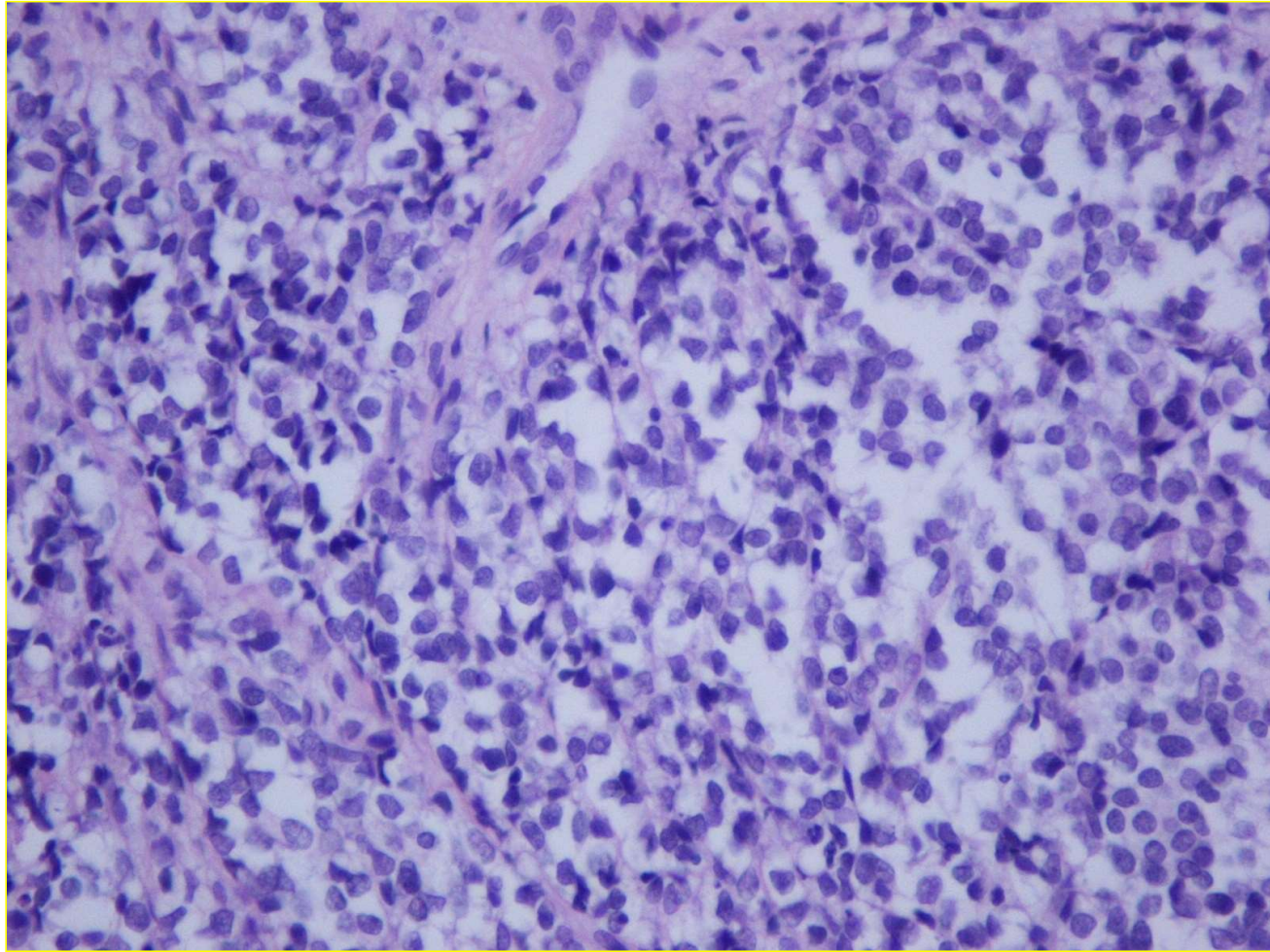
- Αγόρι ηλικίας 15 ετών με μετεωρισμό κοιλίας λόγω πολλαπλών ενδοκοιλιακών μαζών
- Διήθηση ήπατος
- Βιοψία μάζας από τη βουβωνική περιοχή

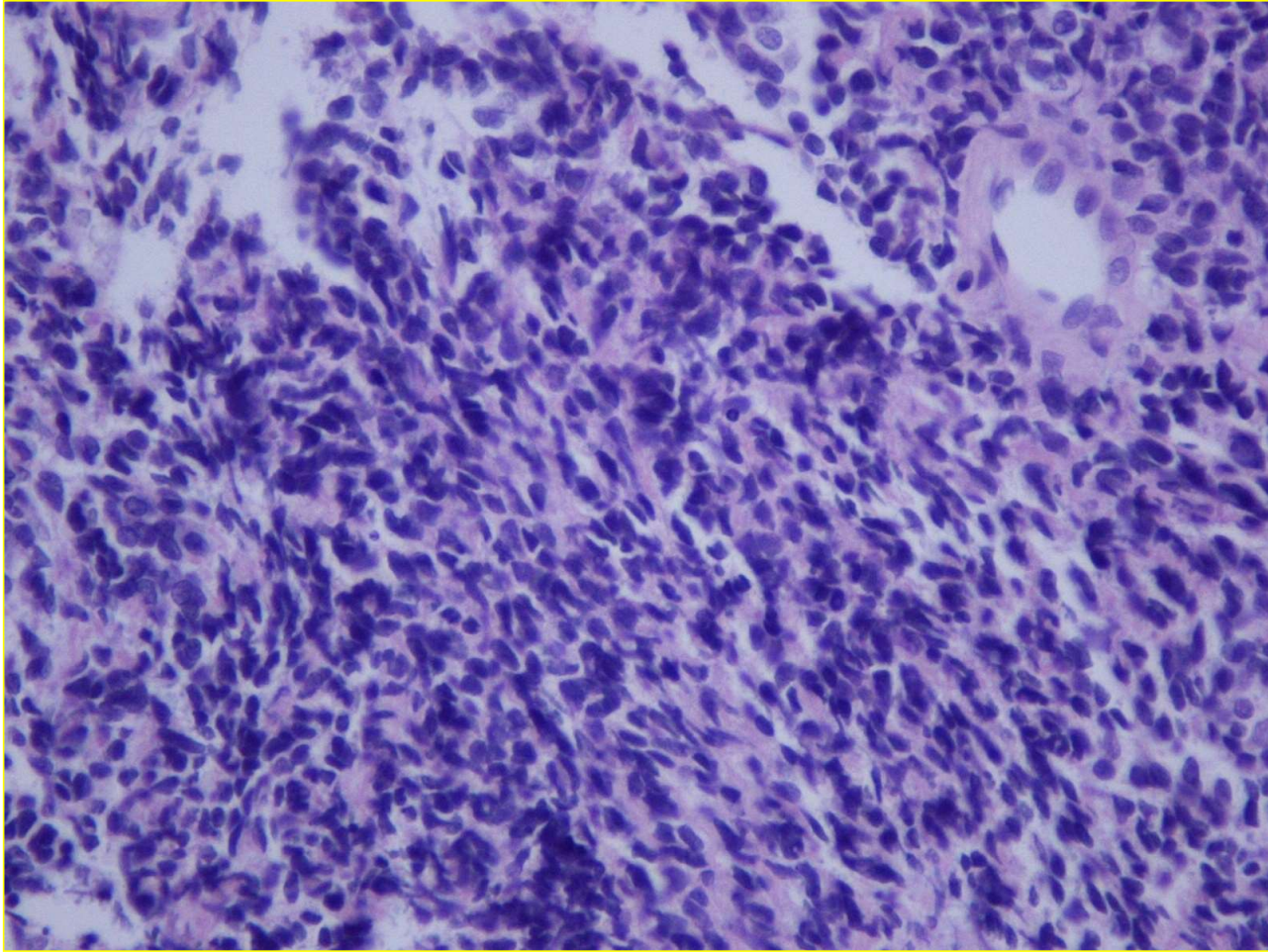




- Σαφώς αφοριζόμενες αθροίσεις/φωλεές
- Άφθονο δεσμοπλαστικό-μυξοειδές στρώμα με ποικίλη κυτταροβρίθεια
- Μικρά στρογγυλά νεοπλασματικά κύτταρα







Ανοσοϊστοχημικός έλεγχος

Vim (+)

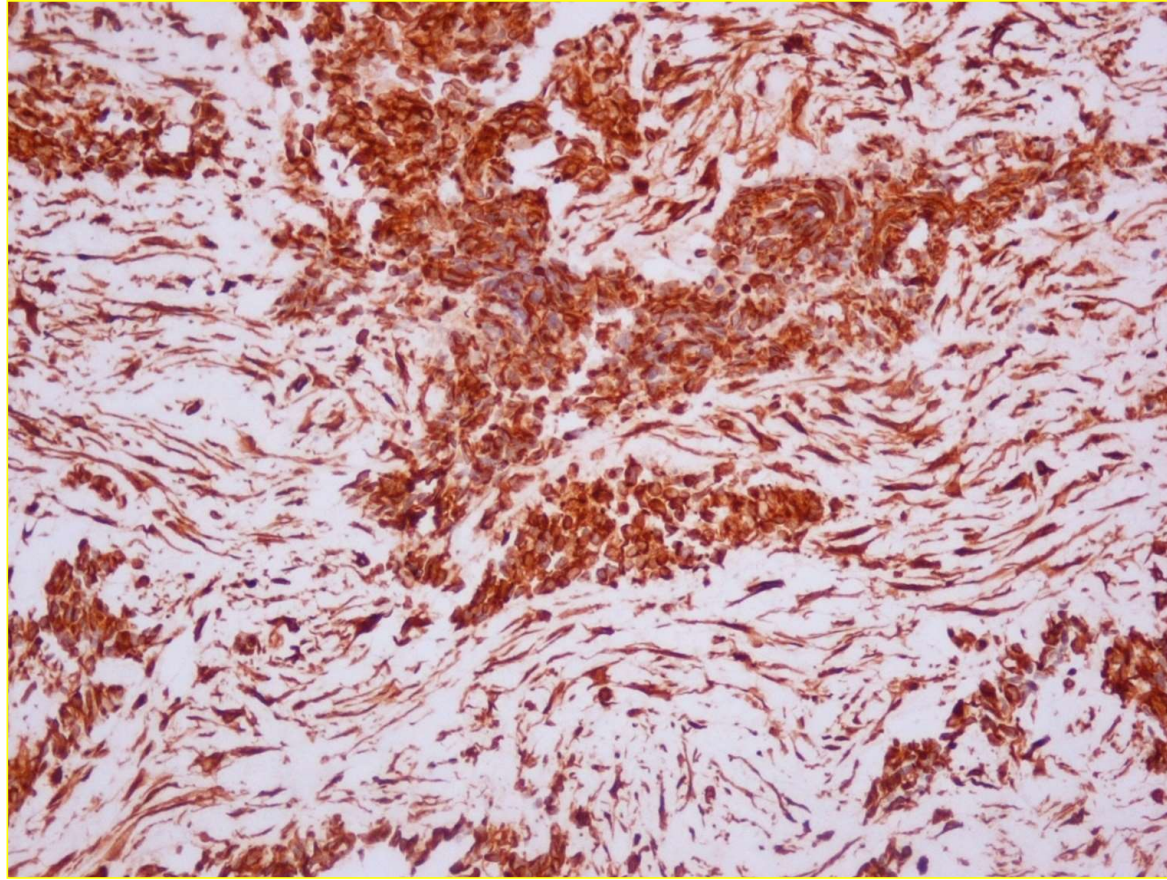
NSE (+)

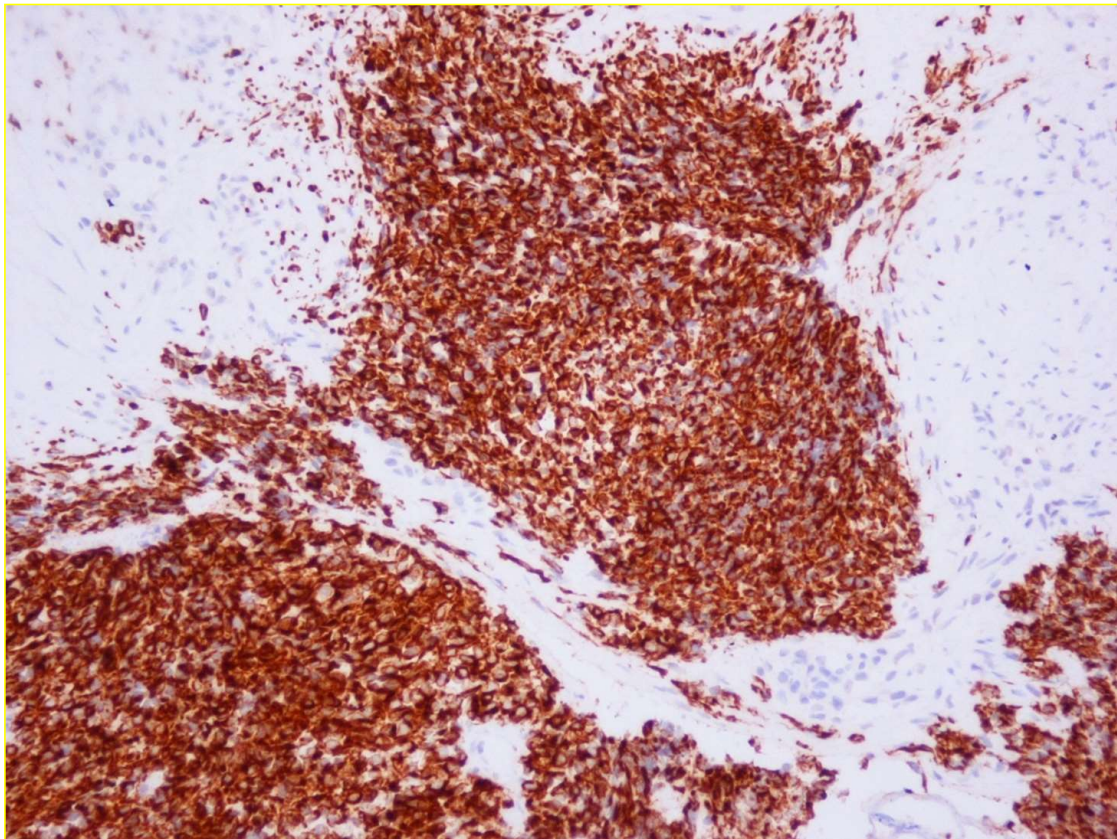
Δεσμίνη (+)

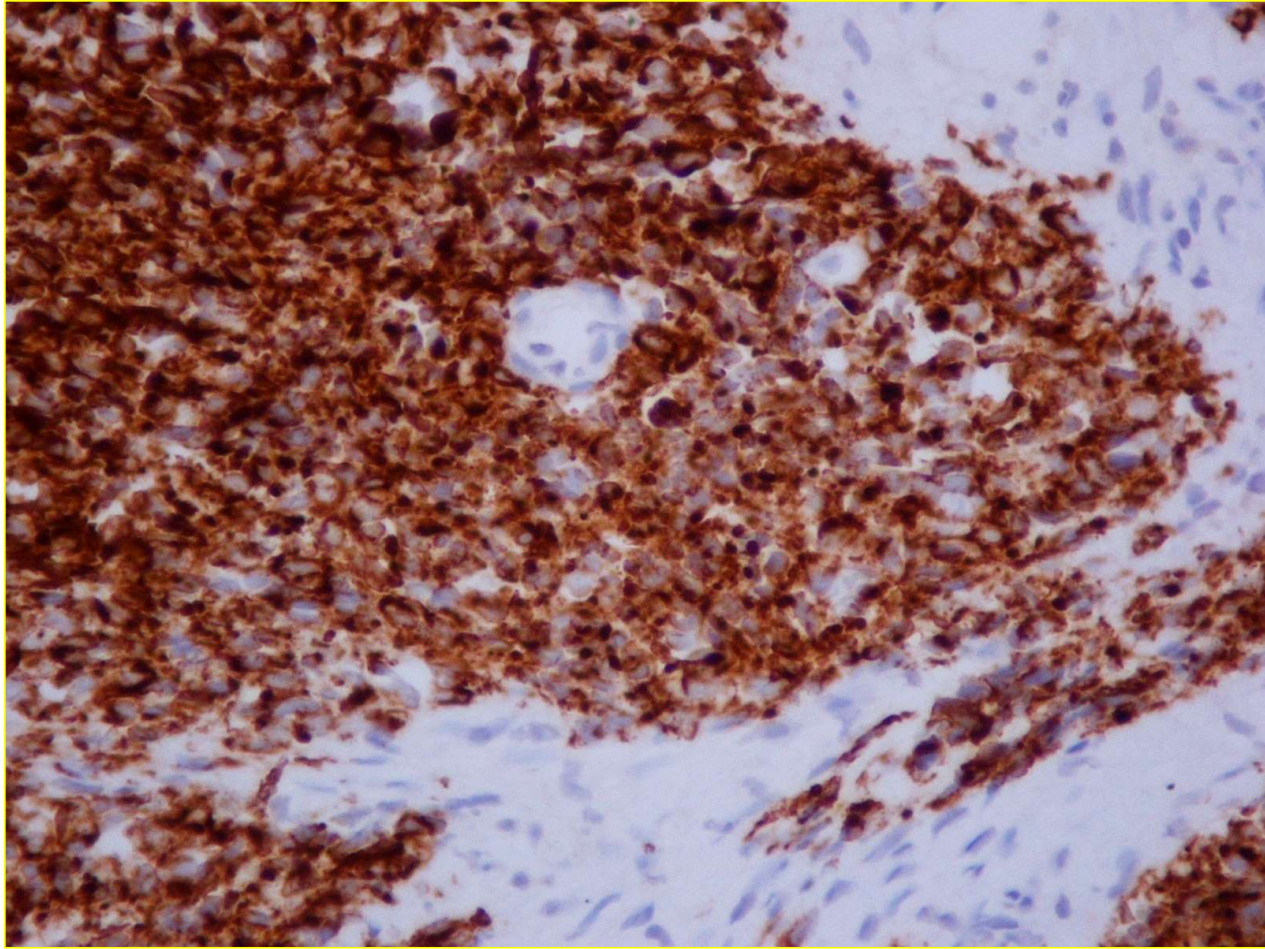
Ker 18 (+)

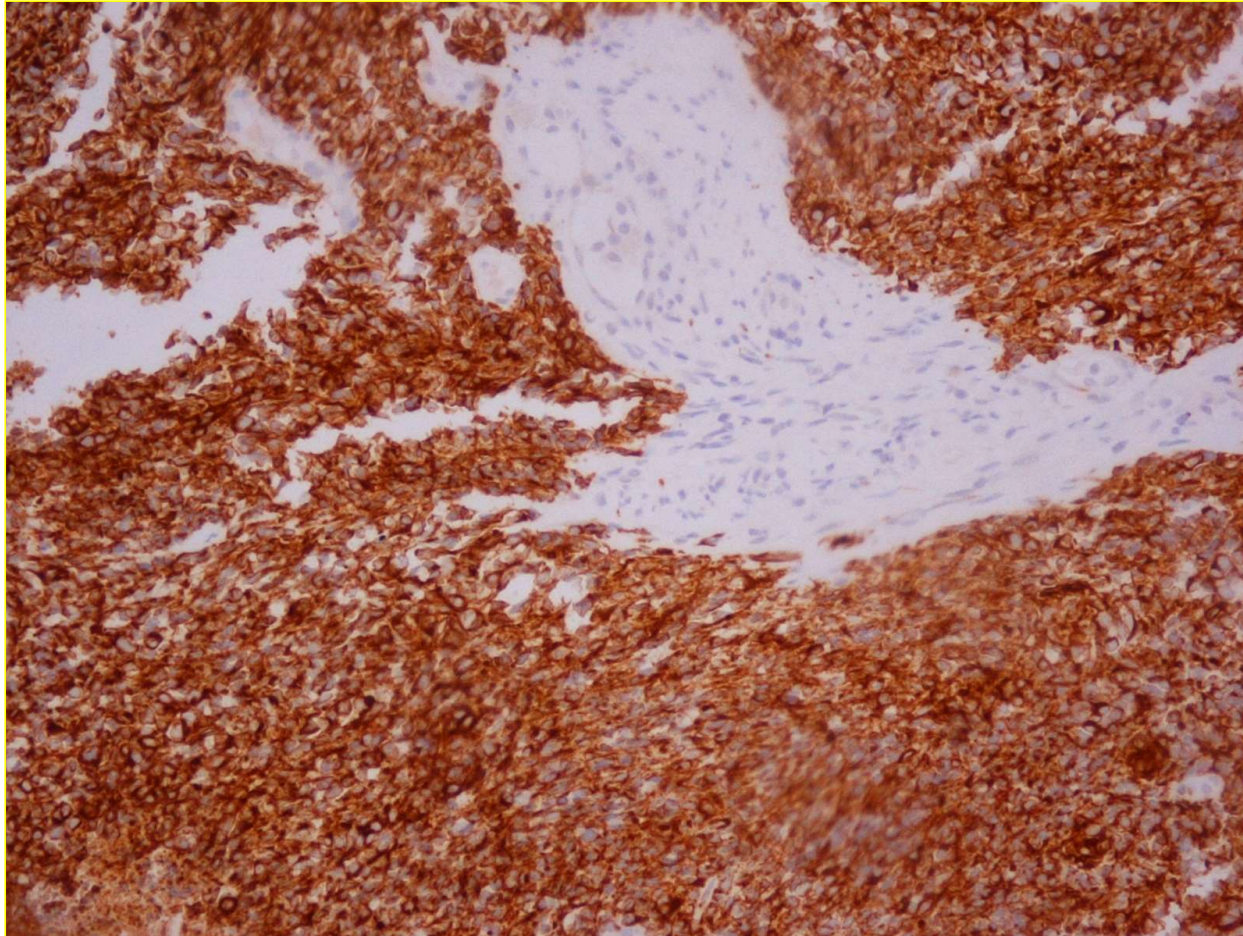
Χρωμογρανίνη (+)

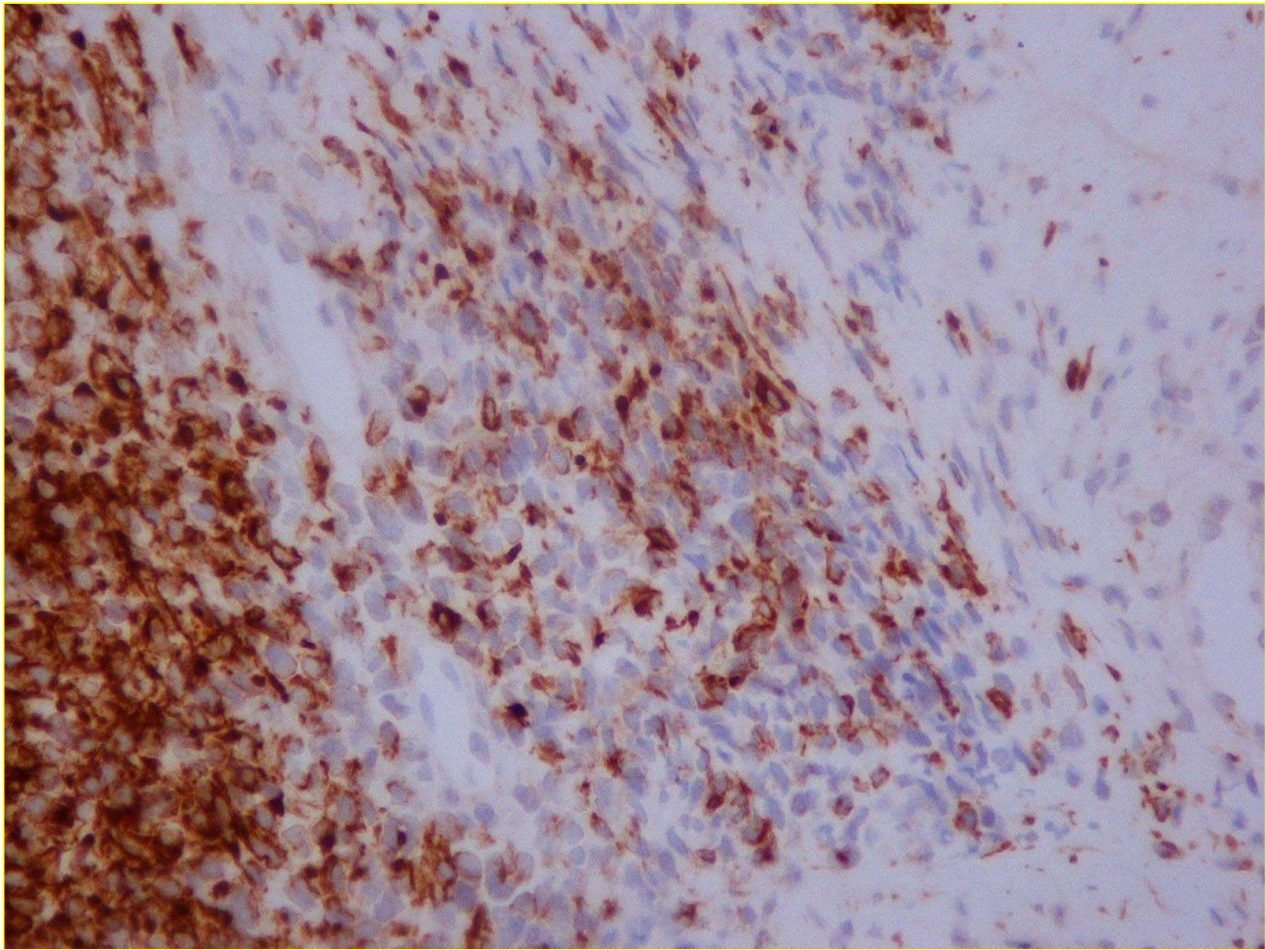
WT1 (+)

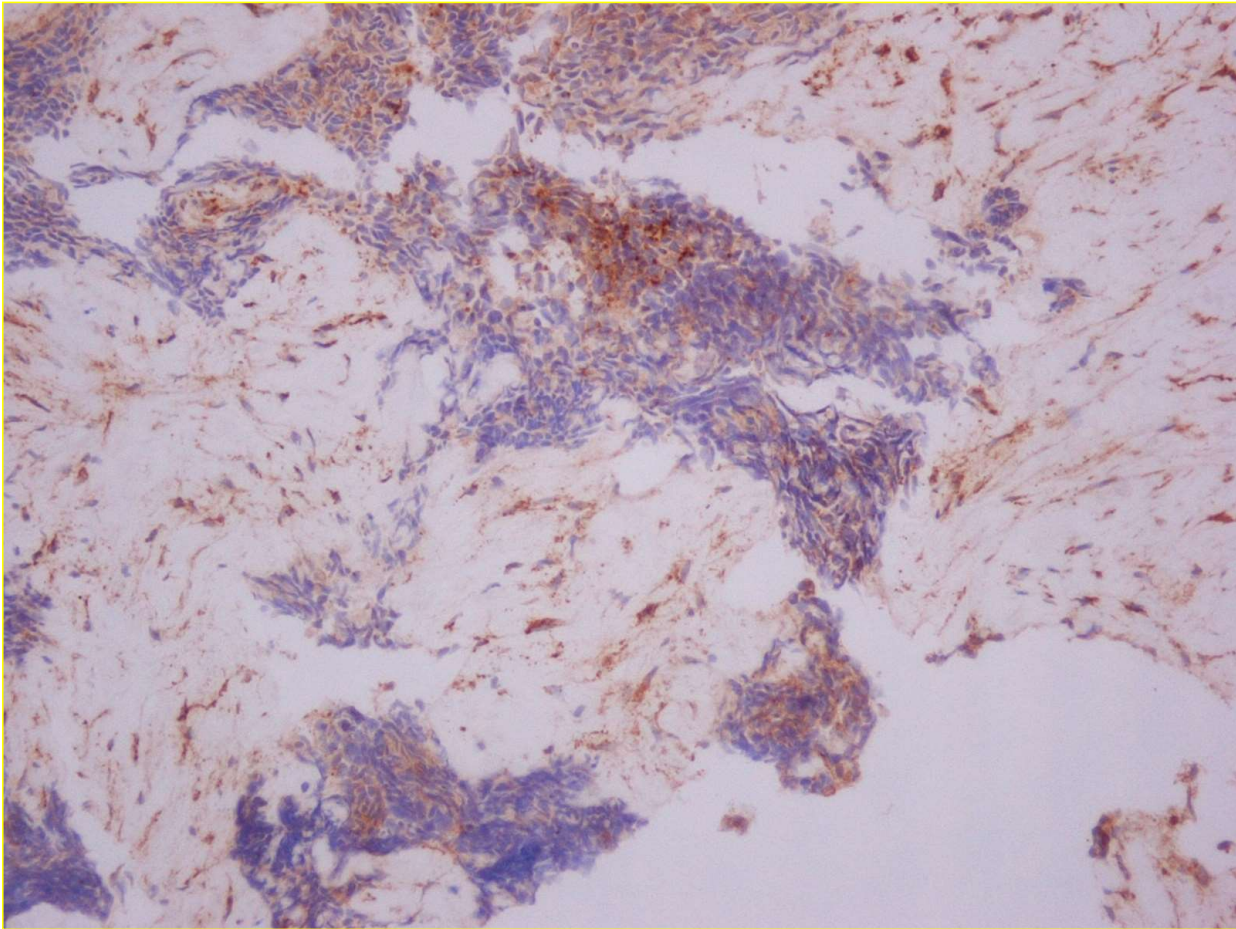


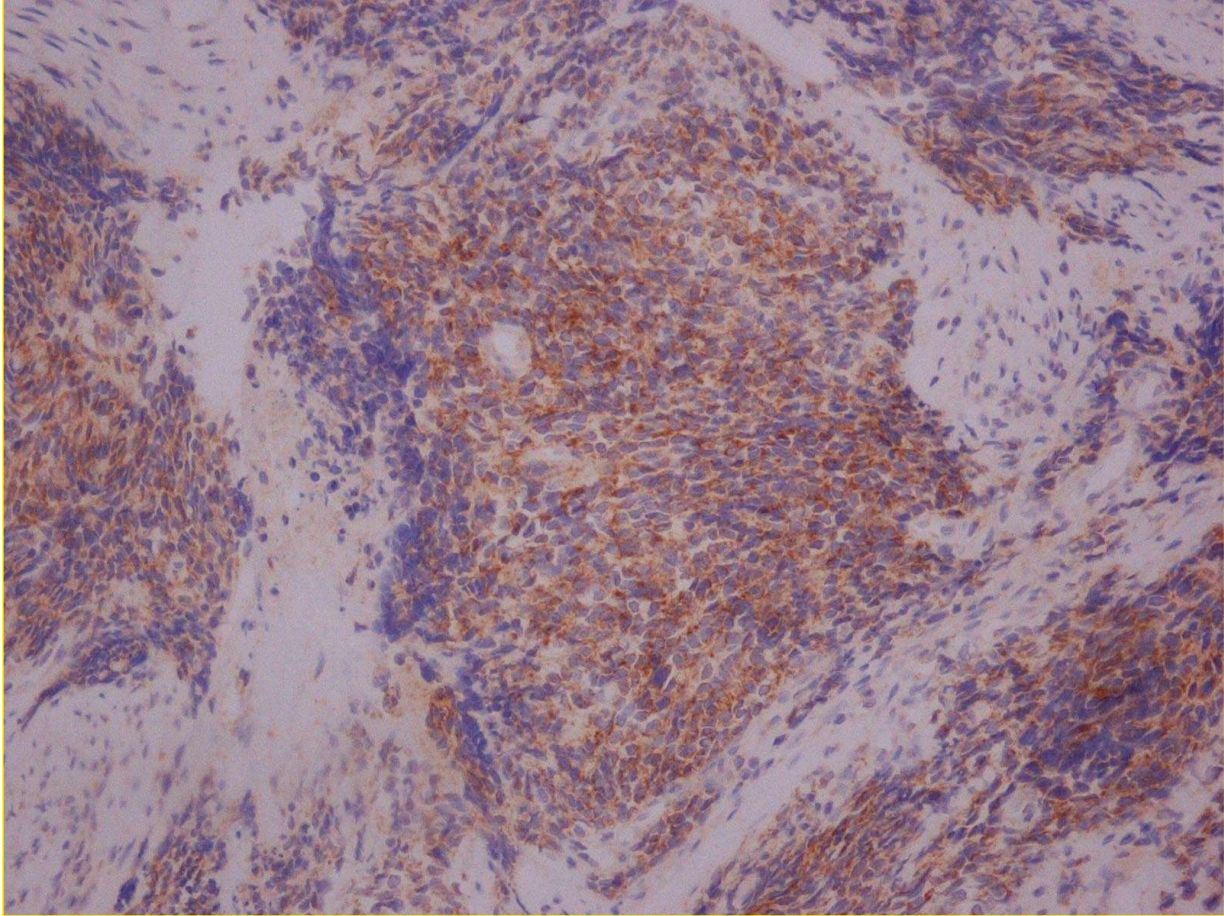








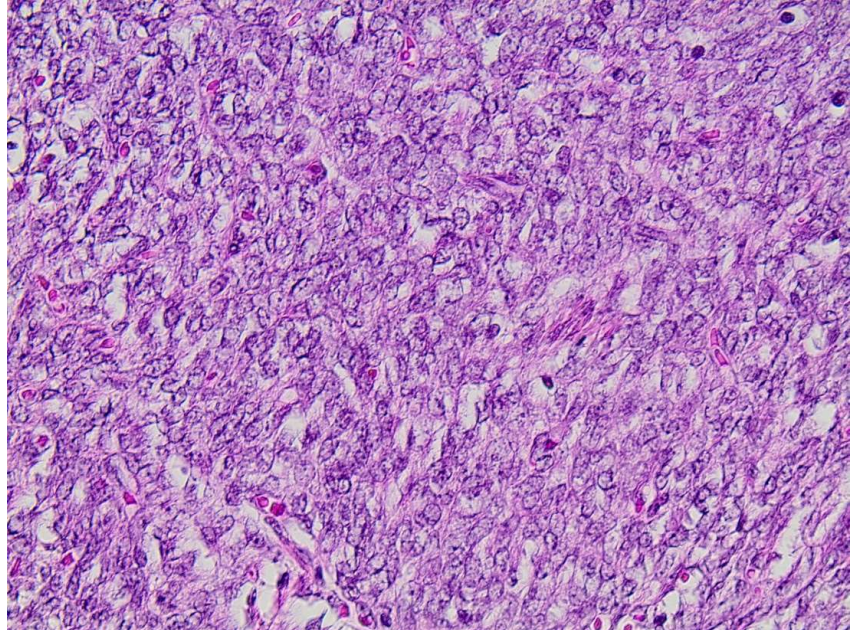
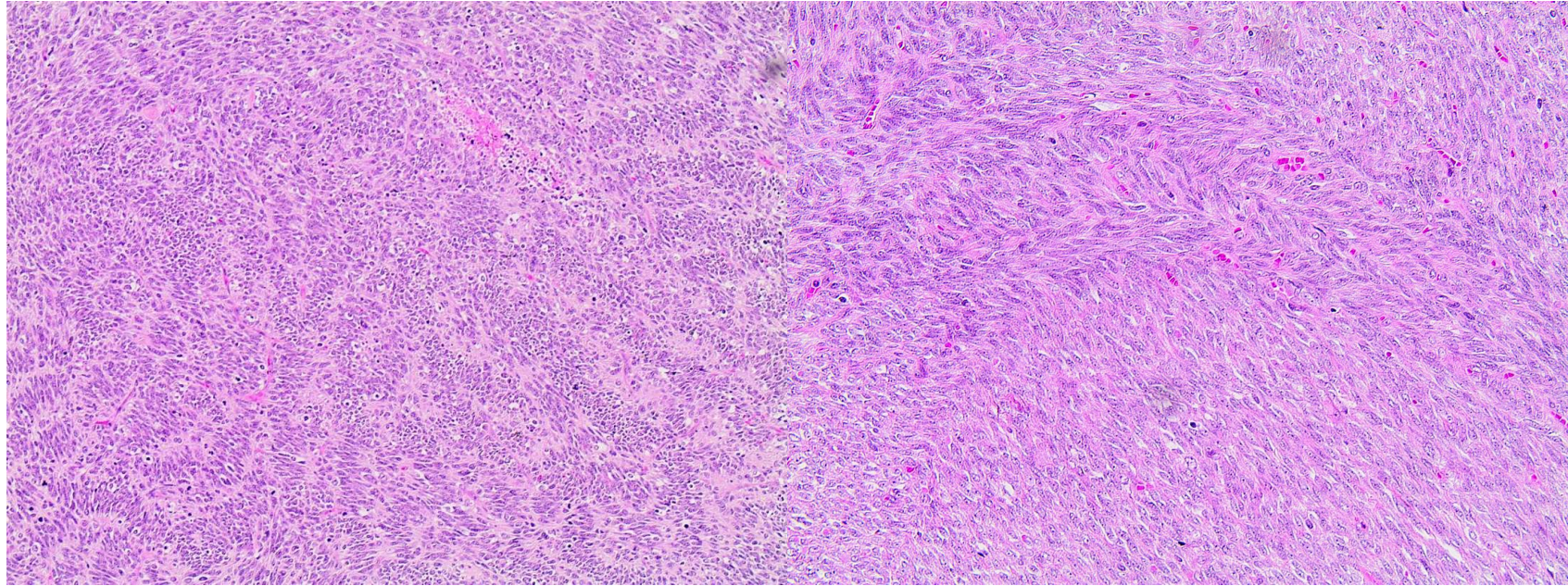




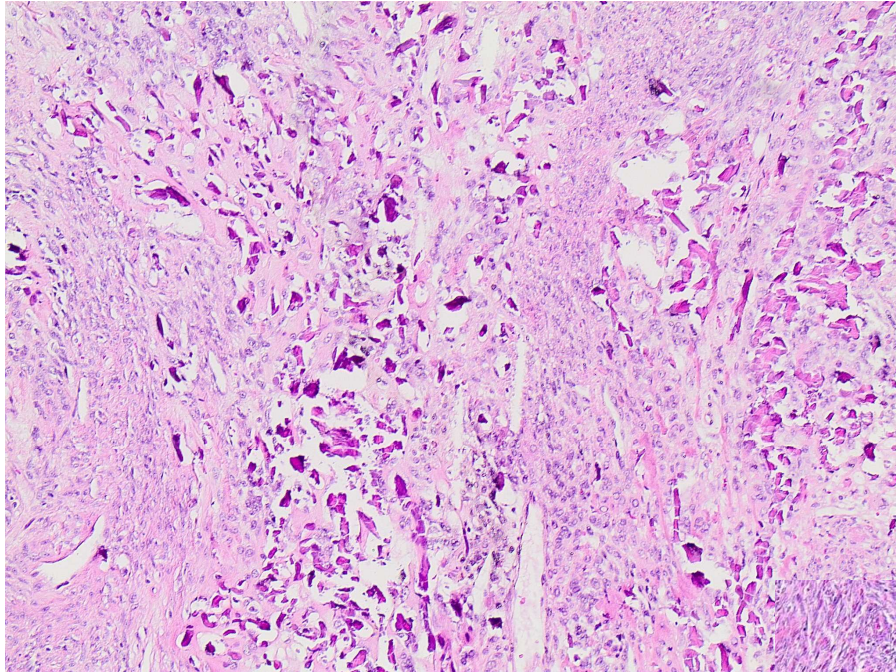
Διάγνωση

Δεσμοπλαστικός,
μικροστρογγυλοκυτταρικός
όγκος

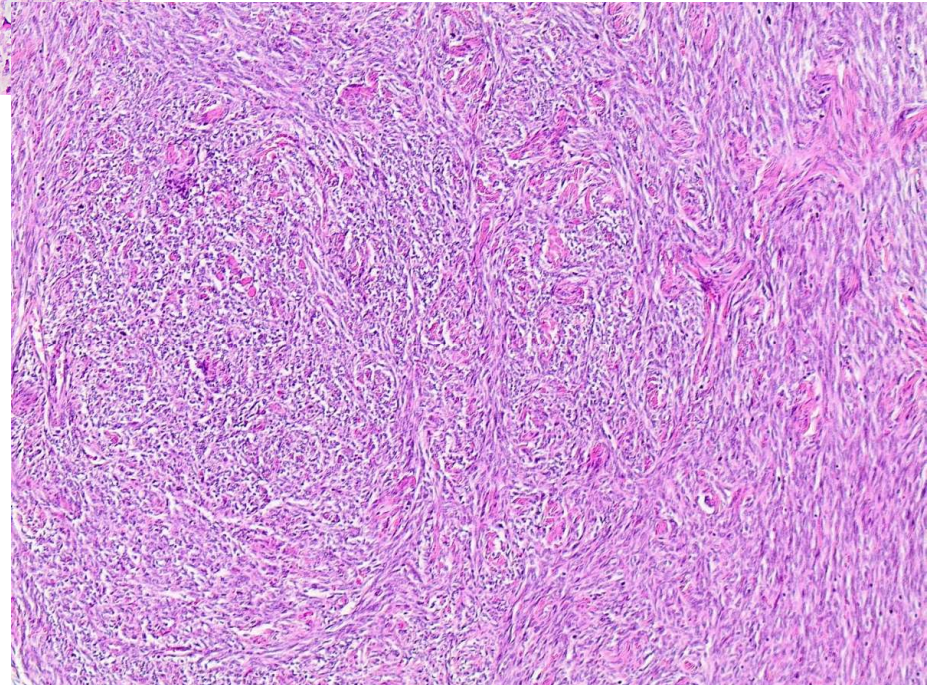
- Άρρεν 85 ετών
- Περιγραπτο μόρφωμα μηρού μδ 7,8εκ



- Δεσμιδωτό και κυματοειδές πρότυπο ανάπτυξης
- Ομοιόμορφα ωσειδή κύτταρα με μικρή ποσότητα κυτταροπλάματος και ασαφή κυτταρικά όρια

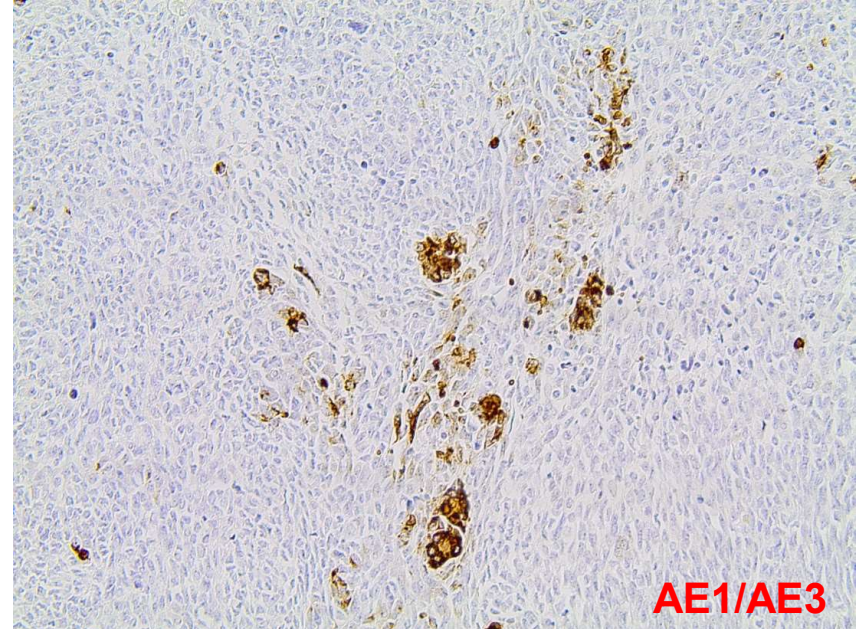
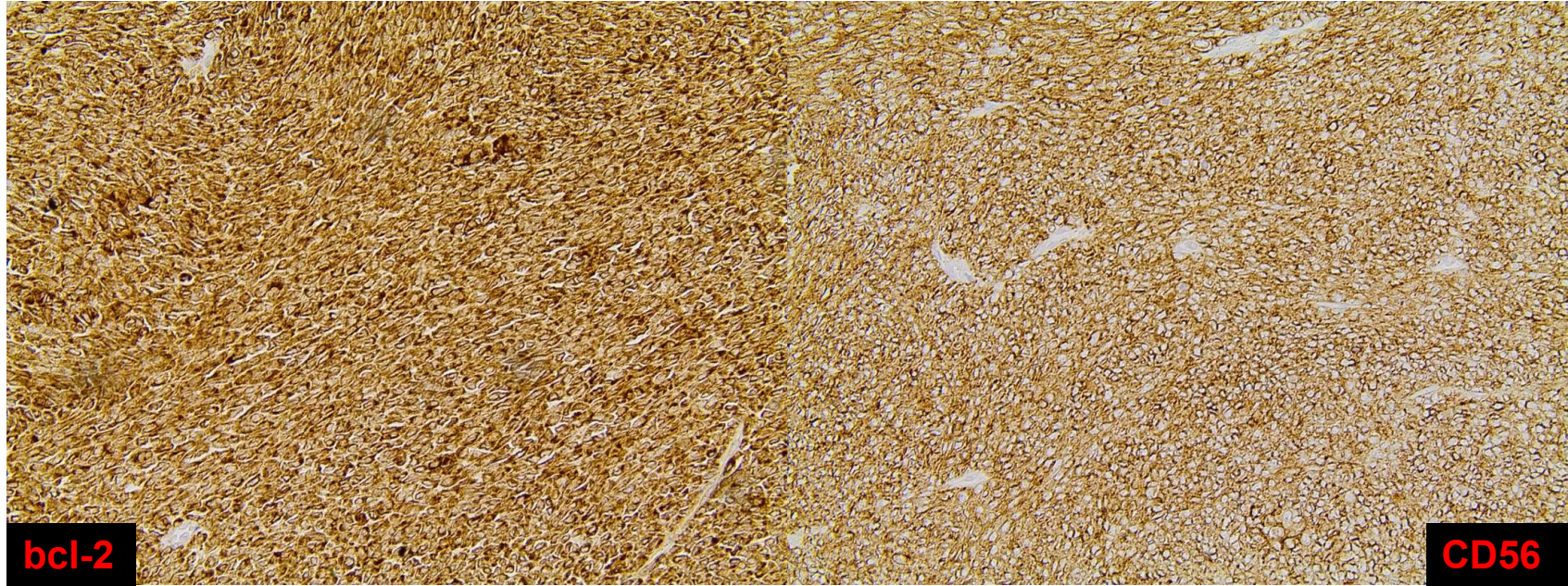


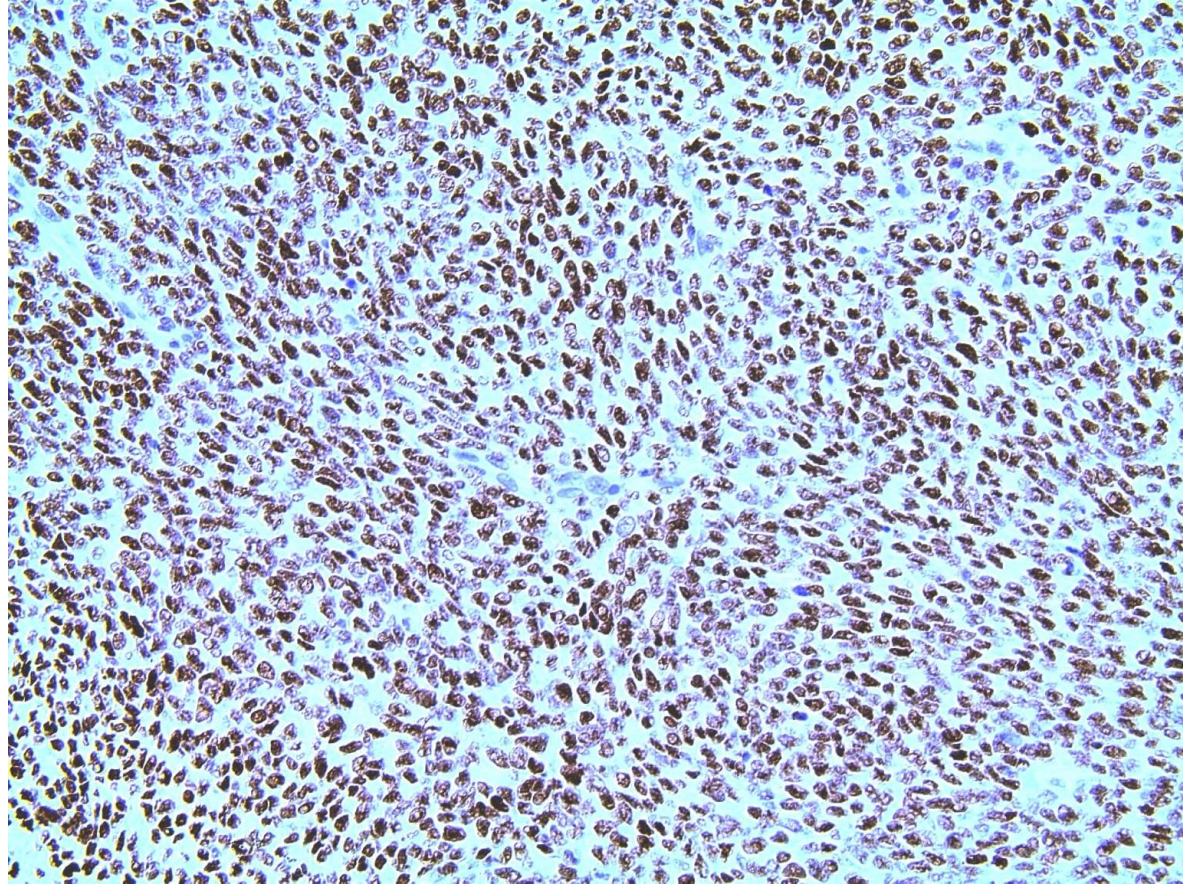
- Παρουσία
επασβεστώσεων
- Εστίες υαλοειδοποίησης



Ανοσοφαινότυπος

- Vimentin +
- EMA εστιακά +
- CK7, CK19, AE1/AE3 εστιακά +
- CD99 +
- bcl-2 +
- CD56 +
- **TLE-1 +**
- S-100, tyrosinase -
- SMA, desmin, h-caldesmon –
- calponin -
- GFAP, NF –
- CD57 –
- CD34 –
- MUC-4 –
- HHF-35 -





TLE-1

Διάγνωση

Μονοφασικό Ατρακτοκυτταρικό Συνοβιακό Σάρκωμα