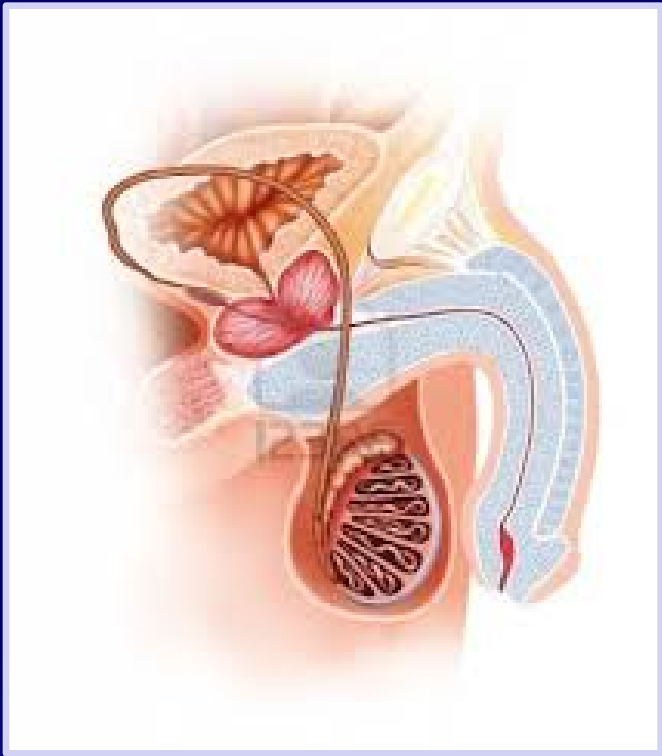

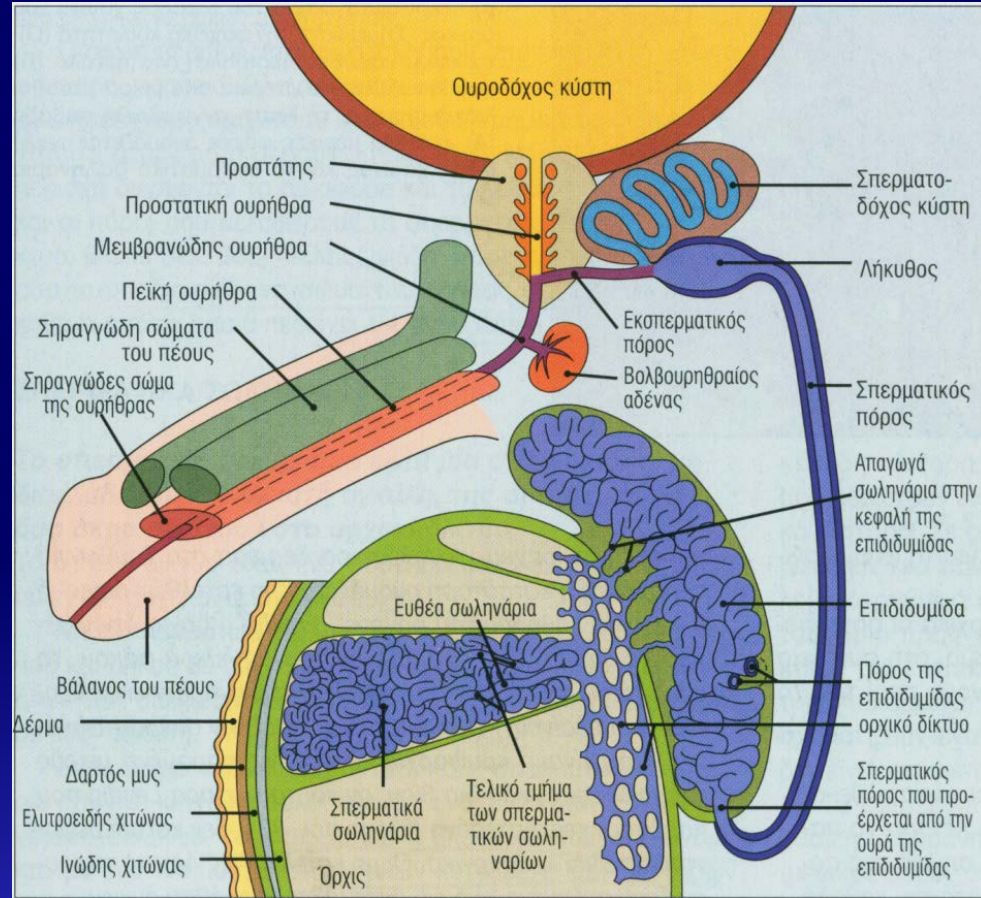


Γεννητικό Σύστημα Άρρενος

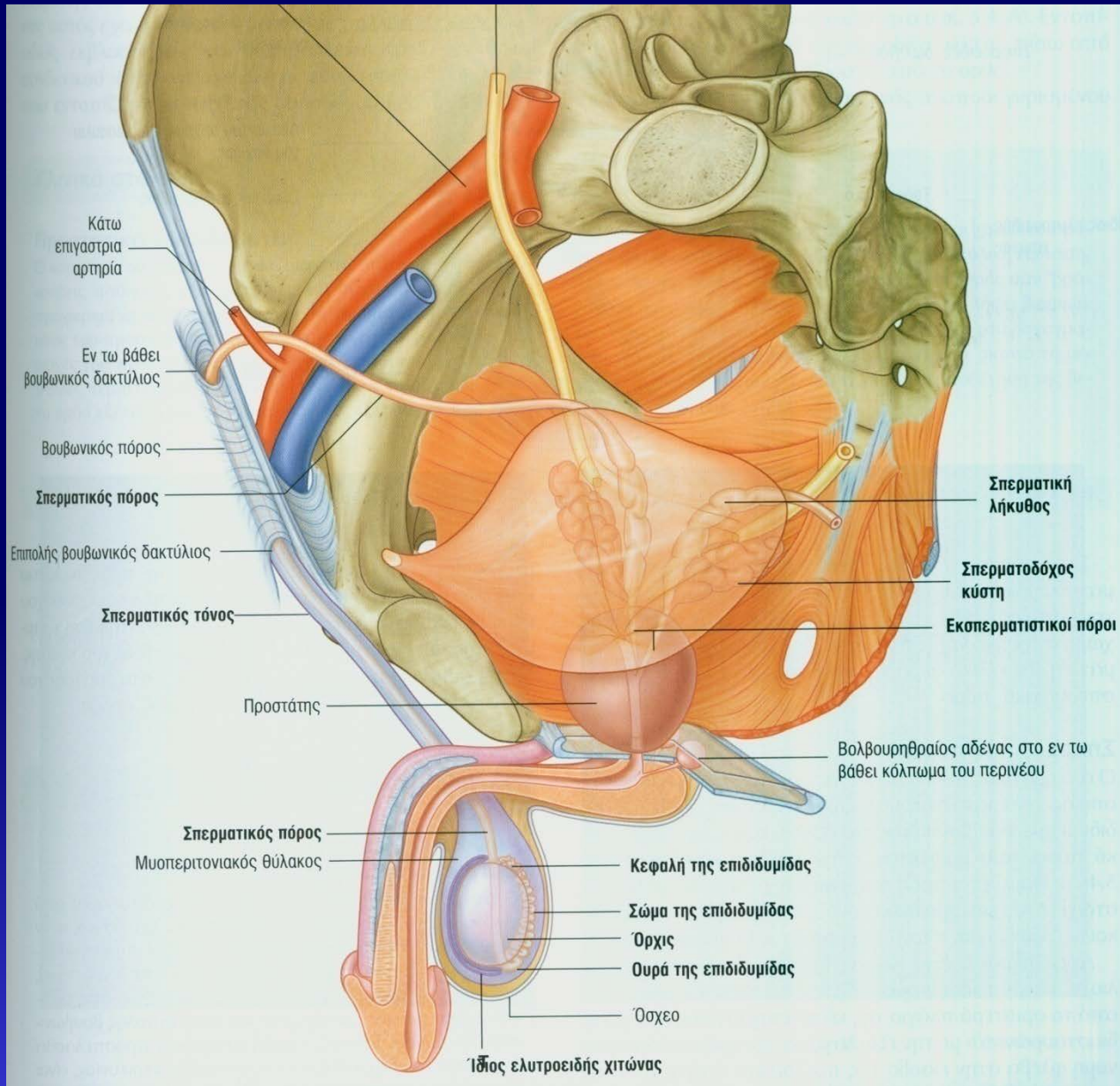
*Σοφία Χαβάκη
Επίκουρη Καθηγήτρια
Εργαστήριο Ιστολογίας – Εμβρυολογίας
Ιατρική Σχολή, ΕΚΠΑ*

Γεννητικό Σύστημα Άρρενος

- Όρχεις
- Επιδιδυμίδα
- Σπερματικός πόρος
- Εκσπερματικός πόρος + τμήμα ανδρικής ουρήθρας
- Σπερματοδόχες κύστεις
- Προστάτης αδένας
- Βολβουρηθραίοι αδένες (του Cowper)
- Πέος



Γεννητικό Σύστημα Άρρενος

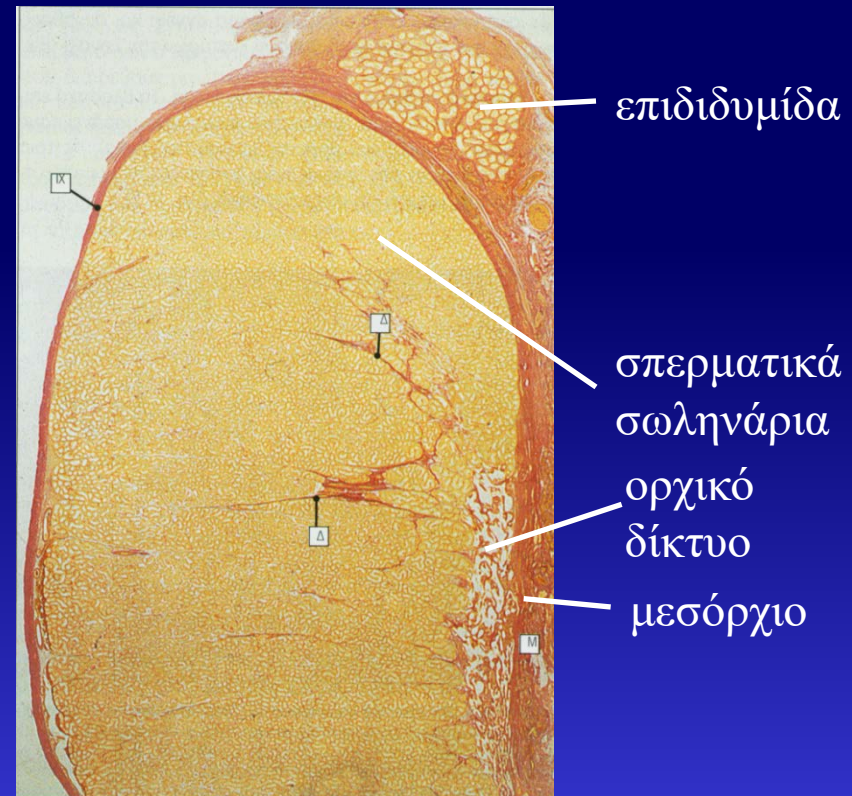
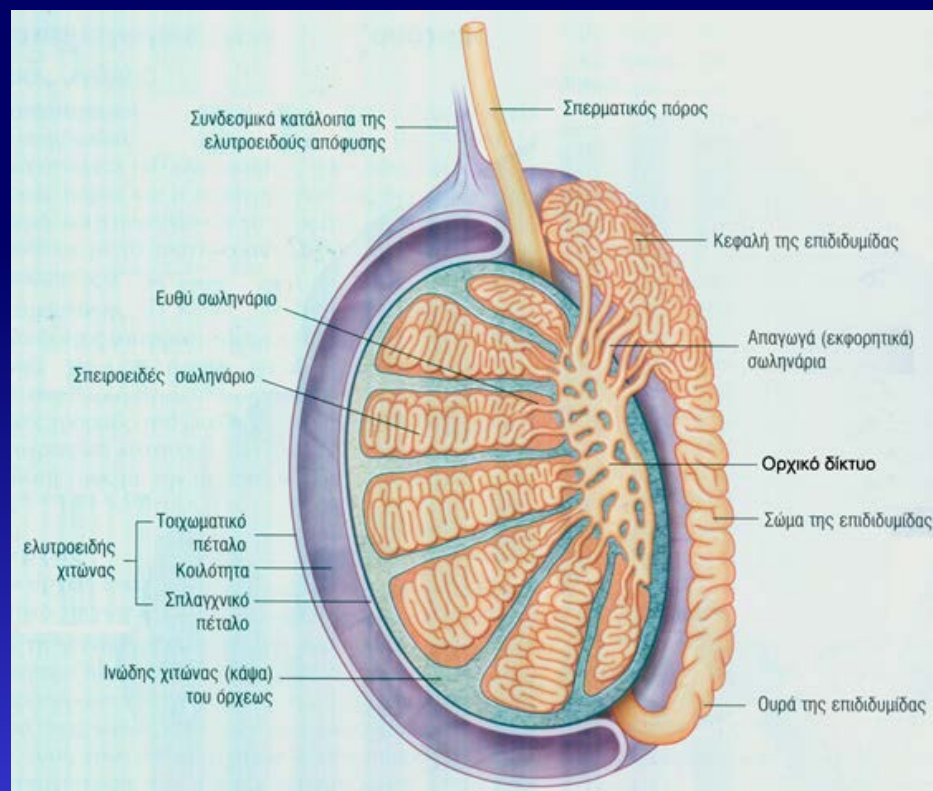


Λειτουργίες

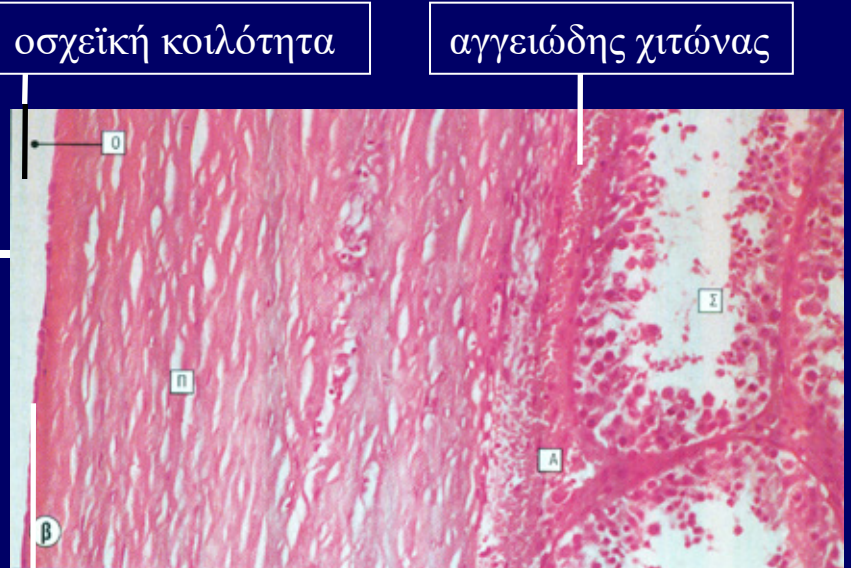
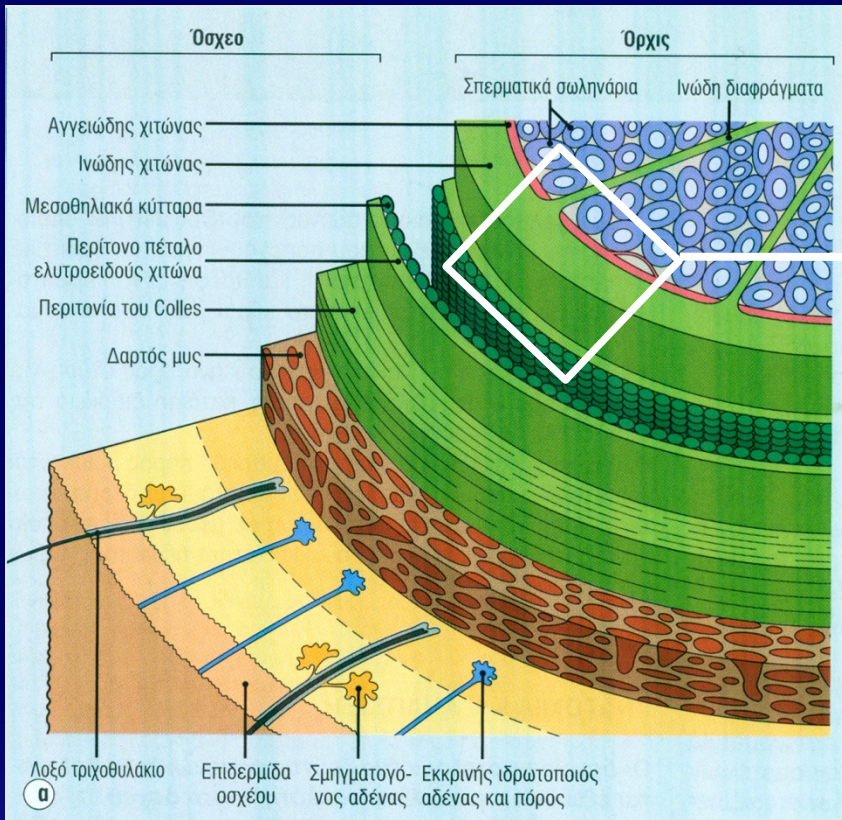
- Παραγωγή, τροφική υποστήριξη και προσωρινή αποθήκευση σπερματοζωαρίων
- Εναπόθεση εναιωρήματος σπερματοζωαρίων (σπέρματος) στο θήλυ γεννητικό σύστημα
- Παραγωγή γεννητικών ορμονών του άρρενος (ανδρογόνα)

ΟΡΧΕΙΣ

- Όργανα παραγωγής σπερματοζωαρίων
- Βρίσκονται έξω από κοιλιακή κοιλότητα → στο όσχεο → $2-3^{\circ}\text{C} \downarrow$
- Ορχικό παρέγχυμα : **σπερματικά σωληνάρια** και **διάμεσος ιστός**
- Περιβάλλονται από **ινώδη χιτώνα**, που παχύνεται στην οπίσθια πλευρά → **μεσόρχιο** ή **μεσαύλιο**. Ινώδη διαφράγματα διαχωρίζουν τον όρχι σε 250-300 λόβια. 1-4 σπερματικά σωληνάρια / λόβιο.



Όσχεο - Όρχις



μεσοθήλιο

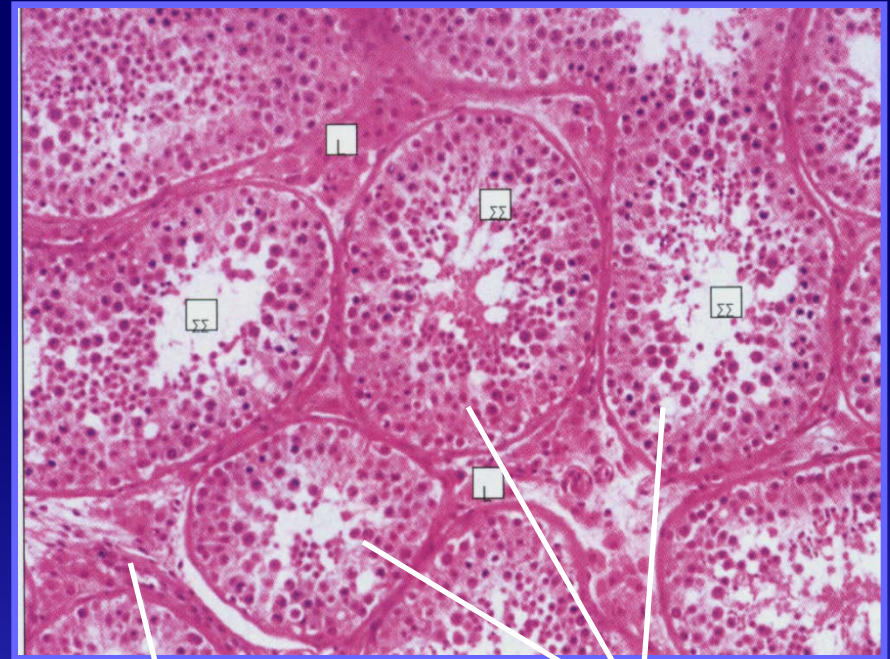
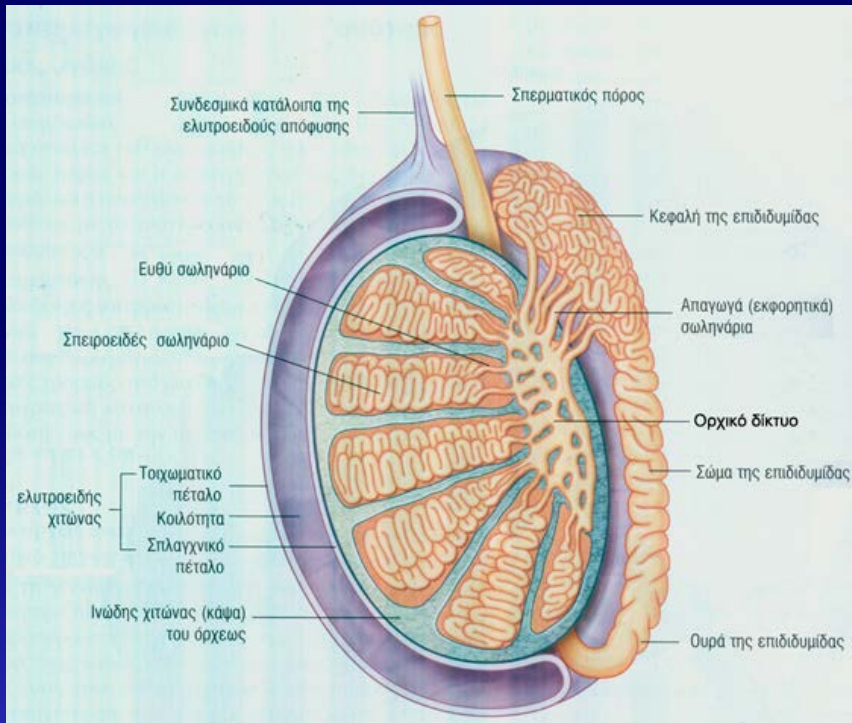
ινώδης χιτώνας ή περισπλάγχνιο πέταλο ελυτροειδούς χιτώνα

σπερματικά σωληνάρια

- Δέρμα
 - Δαρτός μυς
 - Περιτονία του Colles
 - Περίτονο ή τοιχωματικό πέταλο
 - Οσχεϊκή κοιλότητα
 - Ινώδης χιτώνας ή περισπλάγχνιο πέταλο
- } ελυτροειδής χιτώνας

ΠΑΡΕΓΧΥΜΑ ΟΡΧΕΟΣ

- **Σπερματικό σωληνάριο (ΣΣ):** σπειροειδής, μη διακλαδιζόμενη αγκύλη (σχήματος **U**), της οποίας και τα δύο άκρα καταλήγουν στο **ορχικό δίκτυο**.
- Ανάμεσα στα ΣΣ βρίσκεται ο **διάμεσος ιστός** (ινοκολλαγονώδης ιστός + αιμοφόρα αγγεία + **κύτταρα Leydig**).

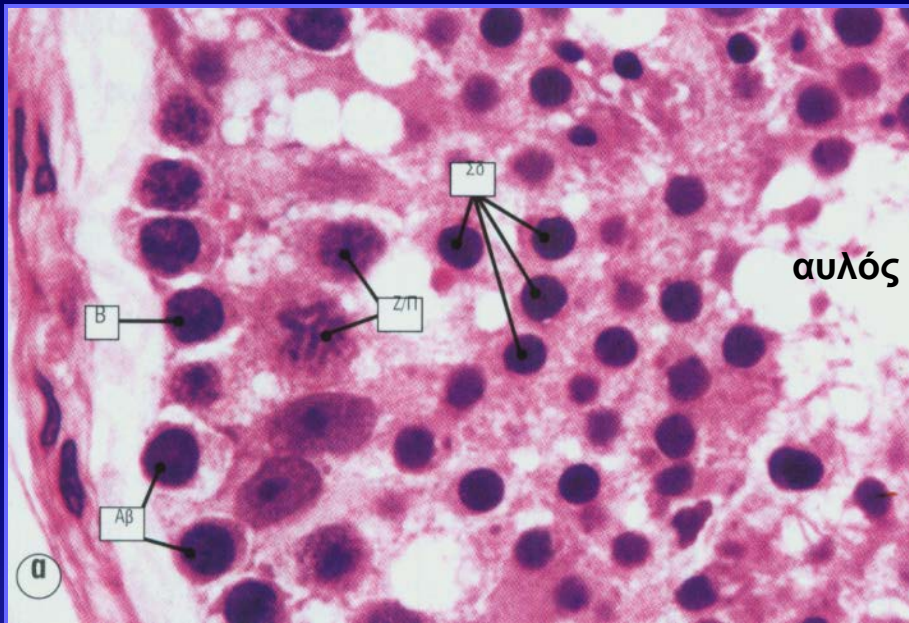


διάμεσος ιστός

σπερματικά σωληνάρια

ΣΠΕΡΜΑΤΙΚΑ ΣΩΛΗΝΑΡΙΑ

Σπερματικό ή βλαστικό επιθήλιο: ενεργά αναπαραγόμενο επιθήλιο που επενδύει το τοίχωμα του ΣΣ. Αποτελείται από **κύτταρα** σε **διάφορα στάδια** της **σπερματογένεσης** και **κύτταρα Sertoli**.



Τοίχωμα του ΣΣ:

στρώμα κολλαγόνου, ινοβλάστες, μυοειδή κύτταρα, βασική μεμβράνη

τοίχωμα ΣΣ:

κολλαγόνες ίνες, ινοβλάστες, μυοειδή κύτταρα, βασική μεμβράνη

σπερματικό επιθήλιο

ΣΠΕΡΜΑΤΟΓΕΝΕΣΗ

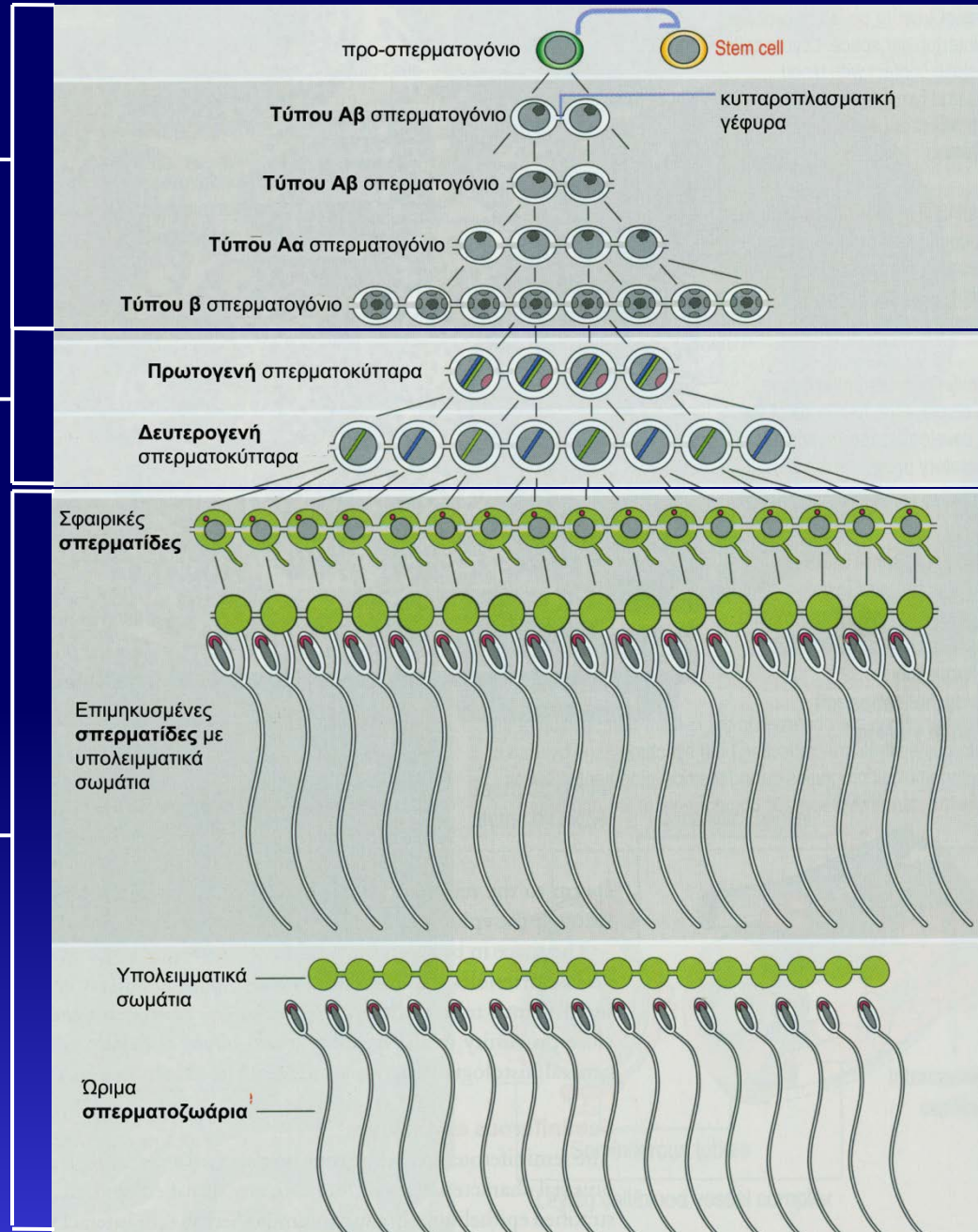
Το σύνολο των διεργασιών μέσω των οποίων τα **σπερματογόνια** (διπλοειδικά κύτταρα) διαφοροποιούνται σε **ώριμα σπερματοζωάρια** (απλοειδικά κύτταρα).

ΣΠΕΡΜΑΤΟΓΕΝΕΣΗ

Σπερματοκυτταρογένεση
(μιτώσεις σπερματογόνιων)

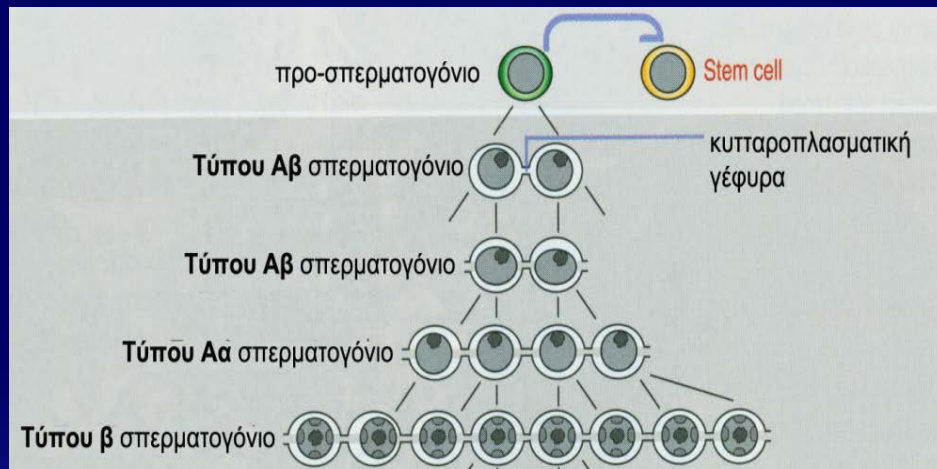
Μείωση (I και II)

Σπερμιογένεση



ΣΠΕΡΜΑΤΟΓΕΝΕΣΗ / 1^η φάση ΣΠΕΡΜΑΤΟΚΥΤΤΑΡΟΓΕΝΕΣΗ

- ✓ Αύξηση αριθμού σπερματογονίων με **ΜΙΤΩΣΕΙΣ**.
- ✓ Έναρξη στην εφηβεία.



3 είδη σπερματογονίων:

- **Τύπου Α-βαθυχρωματικά (Αβ)** κεντρικά τοποθετημένος υποστρόγγυλος πυρήνας, βαθυχρωματική χρωματίνη, 1-2 πυρηνίσκοι σε επαφή με τον πυρηνικό φάκελο.

- **Τύπου Α-αραιοχρωματικά (Αα) σπερματογόνια**

υποστρόγγυλος πυρήνας, αραιοχρωματική χρωματίνη, 1-2 πυρηνίσκοι.

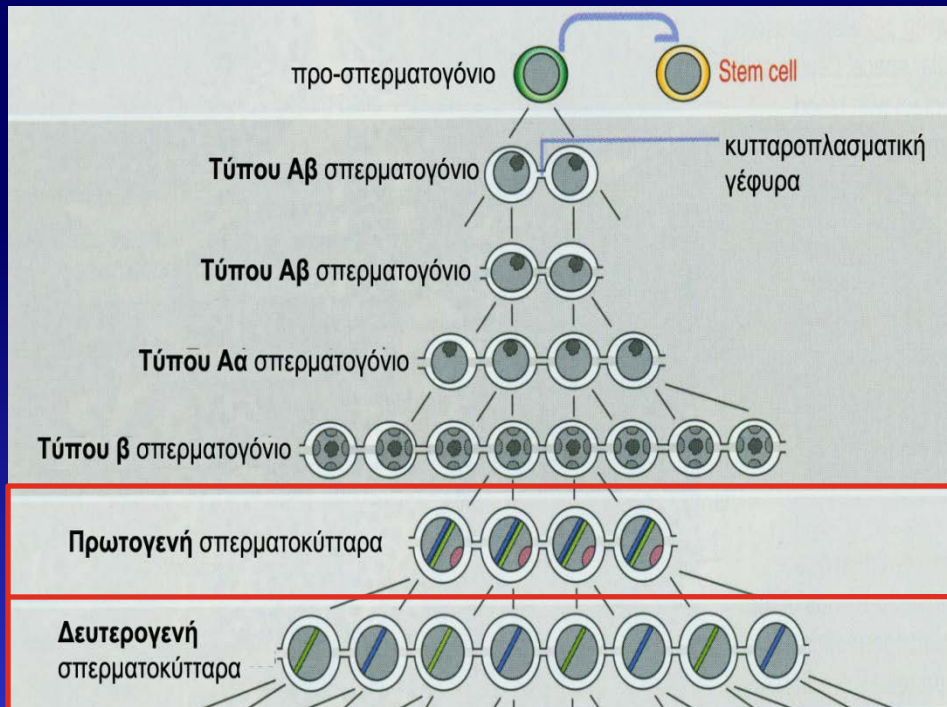
- **Τύπου Β σπερματογόνια**

στρογγυλός πυρήνας, ανισομεγέθη κοκκία χρωματίνης σε επαφή με τον πυρηνικό φάκελο, κεντρικά τοποθετημένος πυρηνίσκος.

Εκτελούν την τελευταία μιτωτική διαίρεση → **πρωτογενή σπερματοκύτταρα**

ΣΠΕΡΜΑΤΟΓΕΝΕΣΗ / 2^η φάση ΜΕΙΩΣΗ

Τα σπερματογόνια τύπου Β δίνουν **τα πρωτογενή σπερματοκύτταρα**, τα οποία προχωρούν στο διπλασιασμό του DNA (φάση S κυτταρικού τους κύκλου) ($2n, 4c$) και μπαίνουν στη **ΜΕΙΩΣΗ**

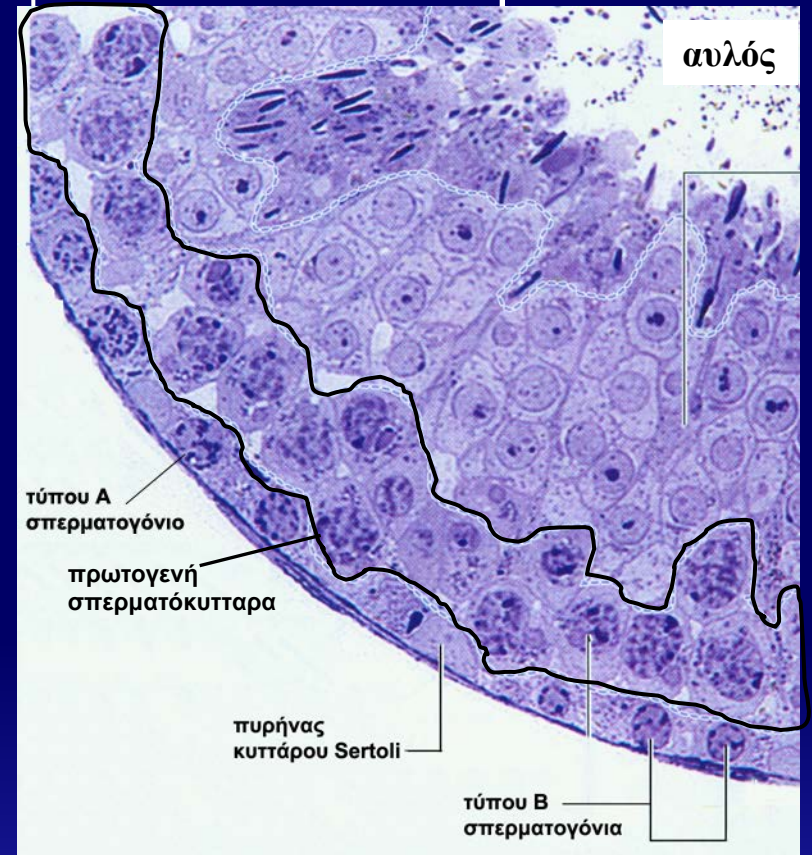
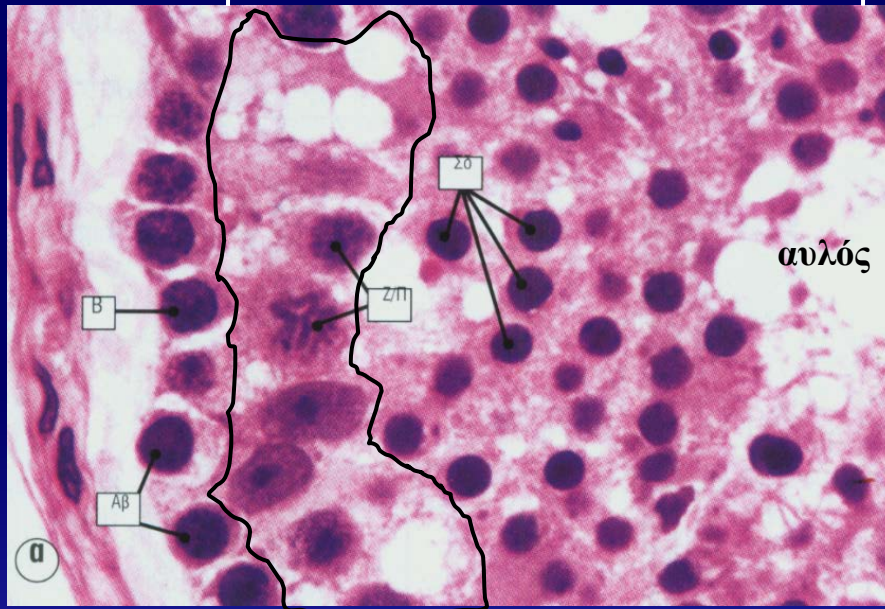


Μείωση I (πρόφαση I, μετάφαση I, ανάφαση I, τελόφαση I)

Μείωση II (μετάφαση II, ανάφαση II, τελόφαση II)

Μείωση..στο Σπερματικό Σωληνάριο

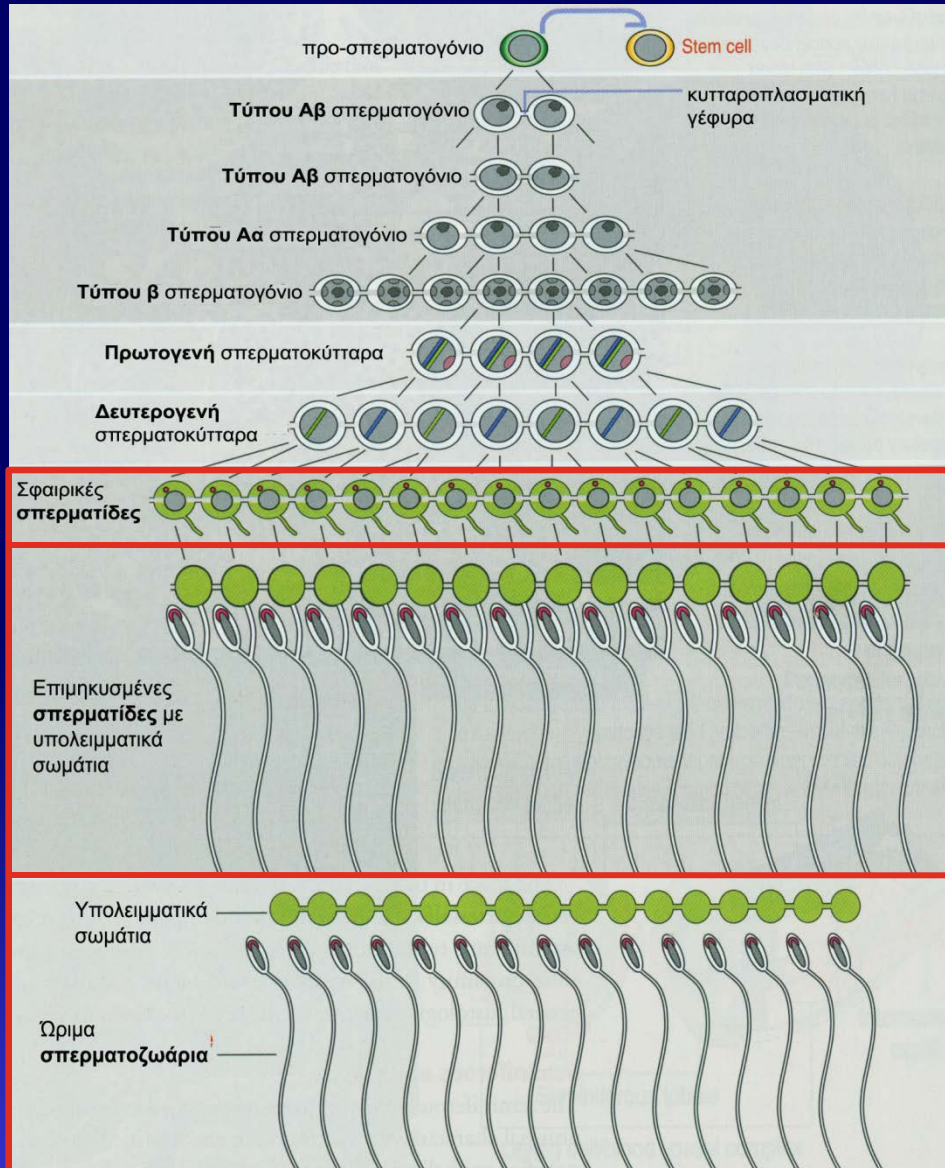
παρααυλικό τμήμα
σπερματικού σωληναρίου



Η μείωση διεκπεραιώνεται στο **κατώτερο παρααυλικό** τμήμα του σπερματικού σωληναρίου.

ΣΠΕΡΜΑΤΟΓΕΝΕΣΗ / 3^η φάση

ΣΠΕΡΜΙΟΓΕΝΕΣΗ



Δευτερογενή σπερματοκύτταρα

2^η μειωτική
διαίρεση

Σφαιρικές σπερματίδες (1n, 1c)

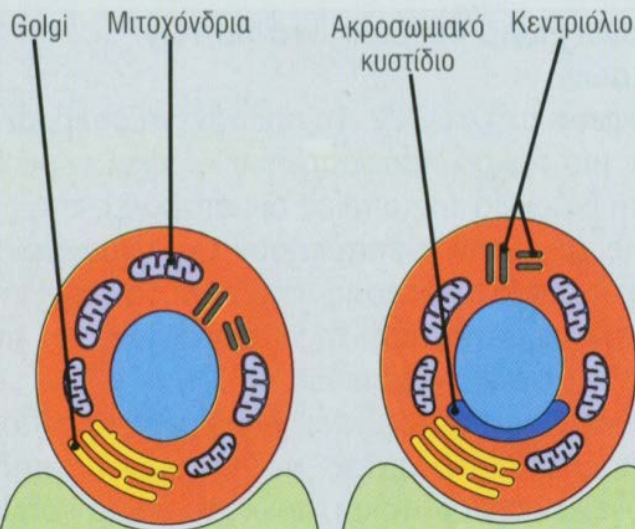
σπερμιογένεση

διαφοροποίηση σε
ώριμα σπερματοζωάρια

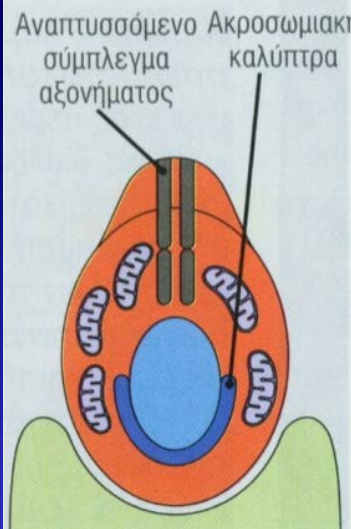
ΣΤΑΔΙΑ ΣΠΕΡΜΙΟΓΕΝΕΣΗΣ

Η σπερμιογένεση πραγματοποιείται σε μικρές κοιλότητες (κρύπτες) στην προσαύλια επιφάνεια των κυττάρων Sertoli

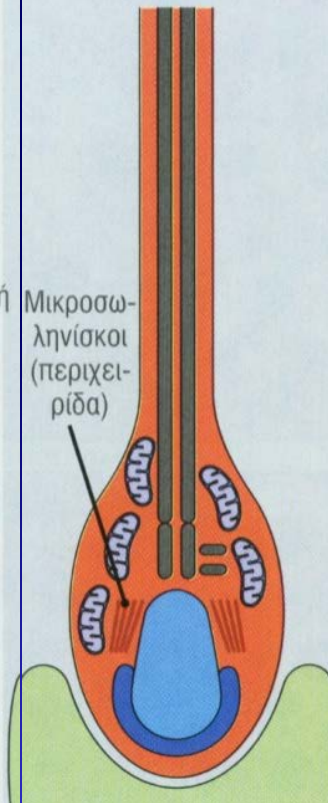
Στάδιο Golgi



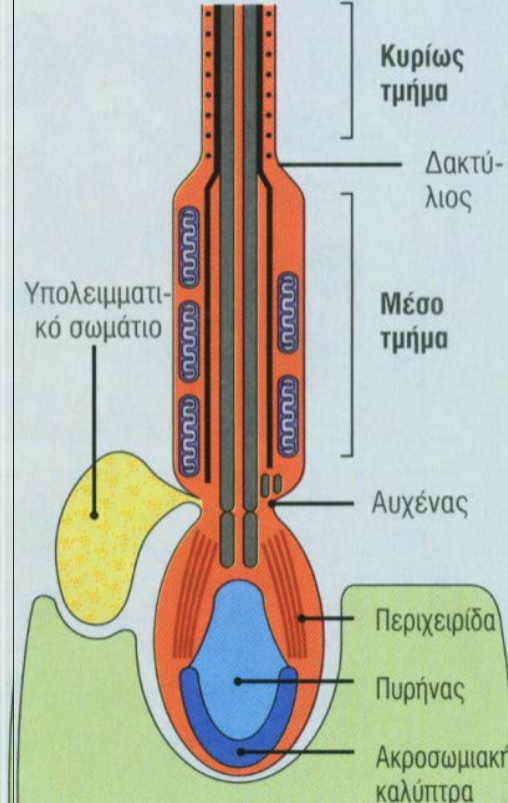
**Στάδιο
καλύπτρας**



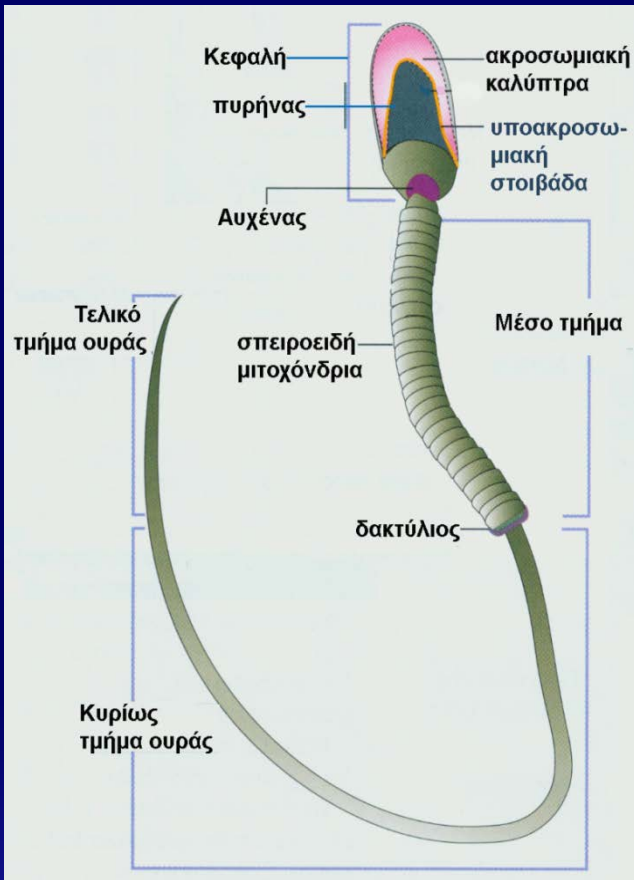
**Στάδιο
ακροσώματος**



**Στάδιο
ωρίμανσης**



ΩΡΙΜΟ ΣΠΕΡΜΑΤΟΖΩΑΡΙΟ



Κεφαλή: συμπυκνωμένος πυρήνας καλυμμένος από την ακροσωμιακή καλύπτρα.

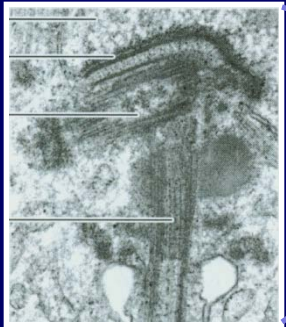
Αυχένια: βραχύ τμήμα της ουράς που συνδέει την κεφαλή με την ουρά. Περιέχει τα δύο κεντριόλια και 9 αδρές επιμήκειες ίνες που περιβάλλουν το αξόνημα μέχρι τη συμβολή του κύριου (βασικού) τμήματος με το τελικό τμήμα της ουράς.

Μέσο τμήμα ουράς: αποτελείται από το αξόνημα, περιβαλλόμενο από τις 9 επιμήκειες ίνες και από έλυτρο σπειροειδών μιτοχονδρίων. Τα μιτοχόνδρια σταματούν στον δακτύλιο.

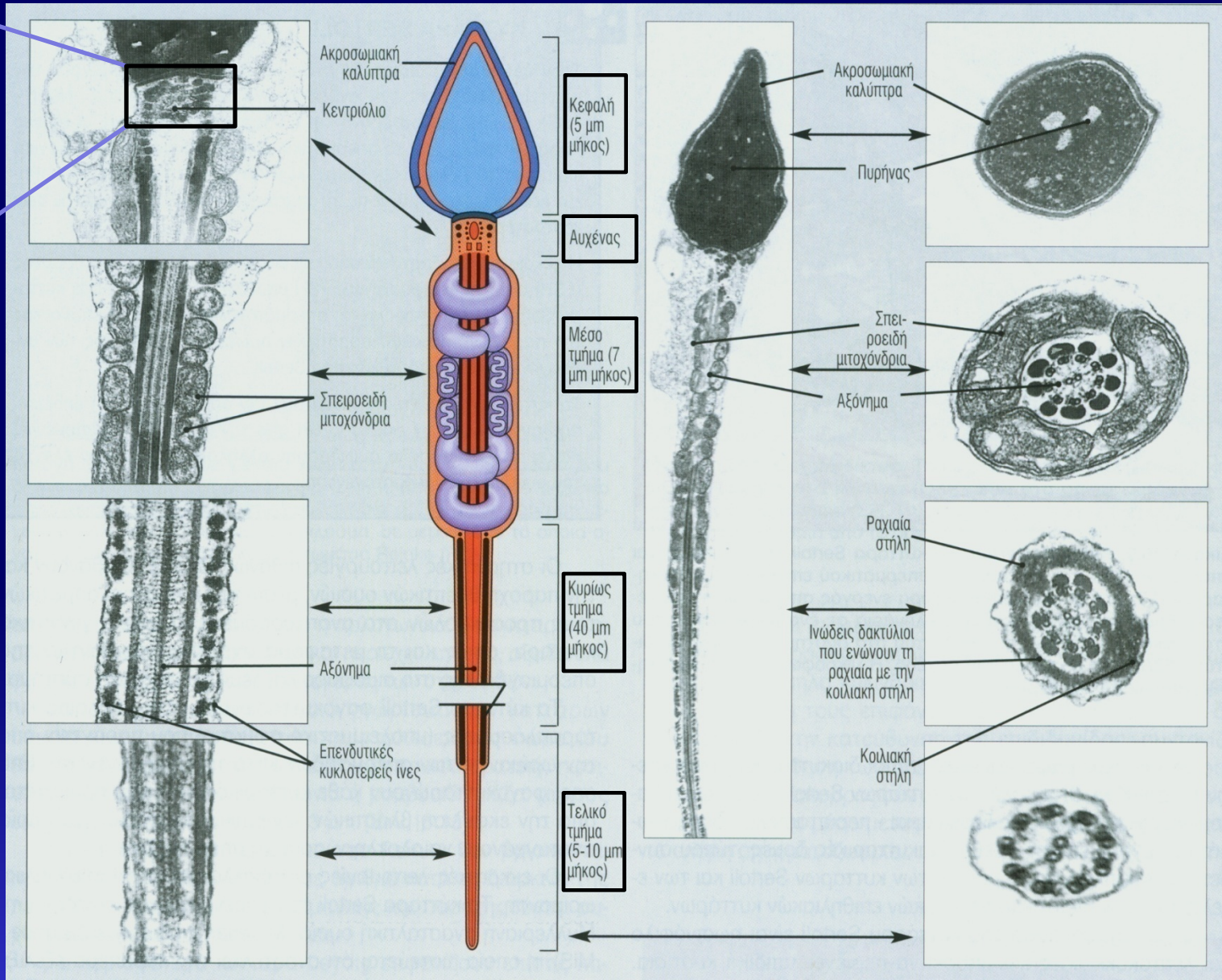
Κυρίως τμήμα ουράς: το πιο μακρύ τμήμα της ουράς. Αποτελείται από το αξόνημα, περιβαλλόμενο από τις 9 επιμήκειες ίνες και από εξωτερικές επενδυτικές κυκλοτερείς ίνες.

Τελικό τμήμα ουράς: αποτελείται μόνο από το αξόνημα.

ΩΡΙΜΟ ΣΠΕΡΜΑΤΟΖΩΑΡΙΟ



αυχένας

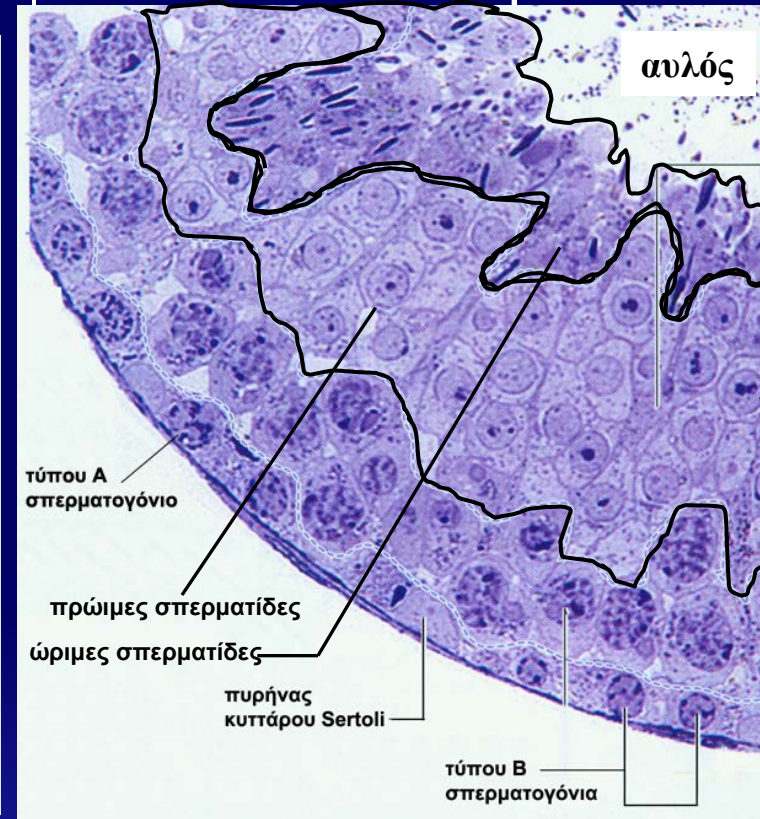
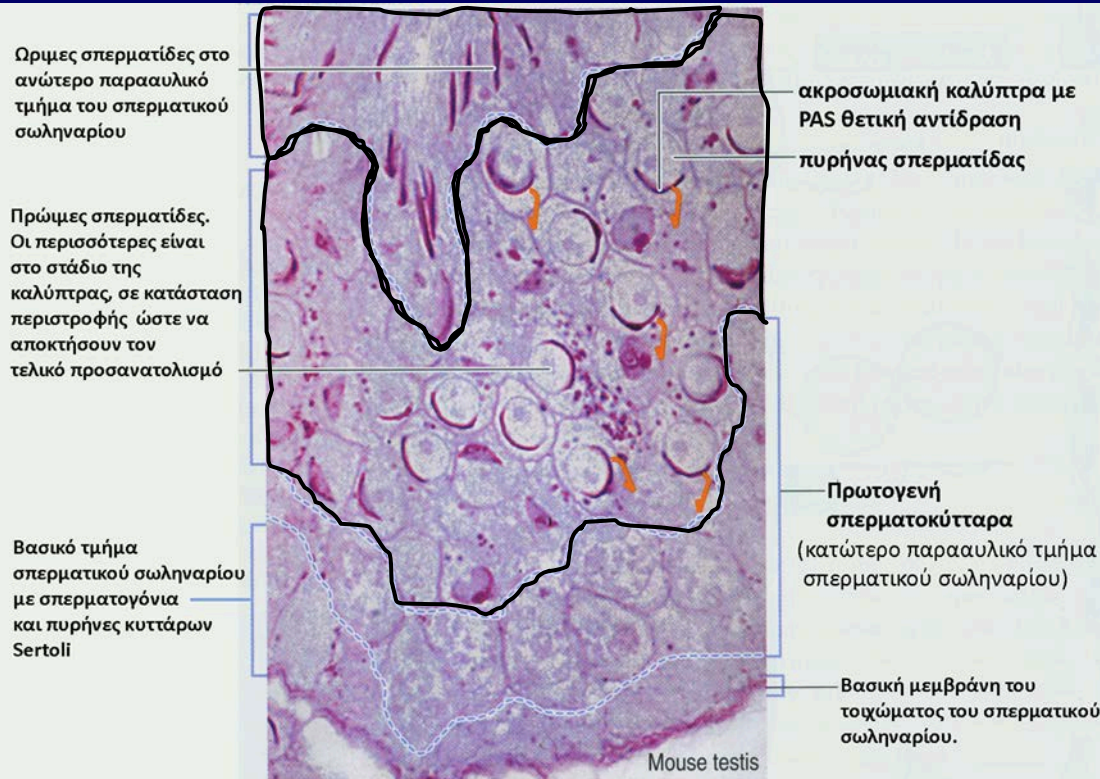


επιμήκειες διατομές

εγκάρσιες διατομές

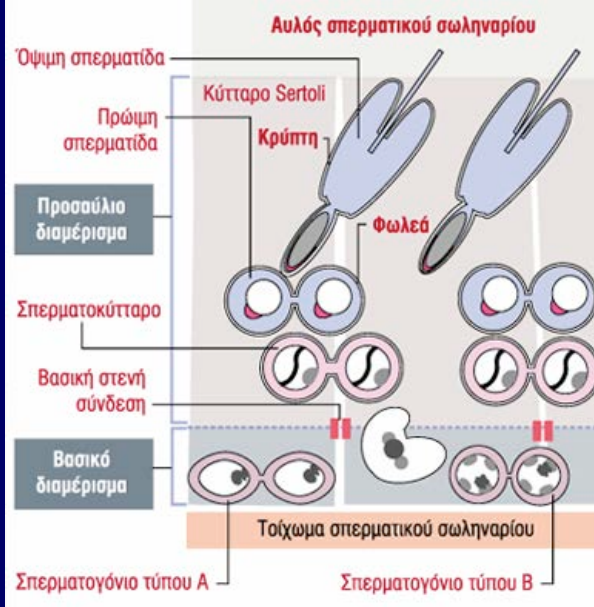
Σπερμιογένεση..στο Σπερματικό Σωληνάριο

παρααυλικό τμήμα
σπερματικού σωληναρίου

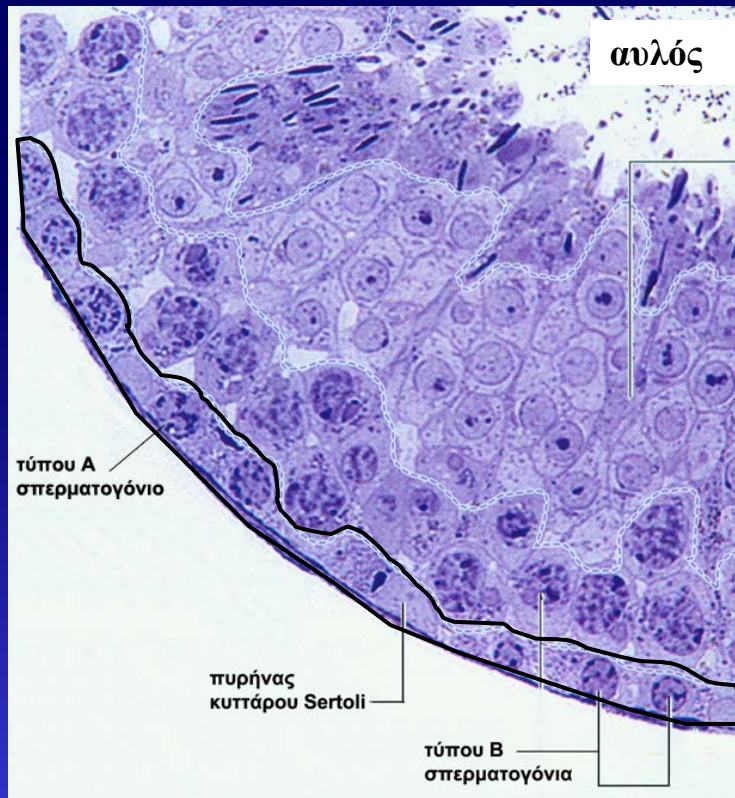


Οι **πρώιμες σπερματίδες** βρίσκονται στο **ενδιάμεσο παρααυλικό τμήμα** του ΣΣ, ενώ οι **ώριμες σπερματίδες** βρίσκονται στο **ανώτερο παρααυλικό** τμήμα του σπερματικού σωληναρίου.

Κύτταρα Sertoli

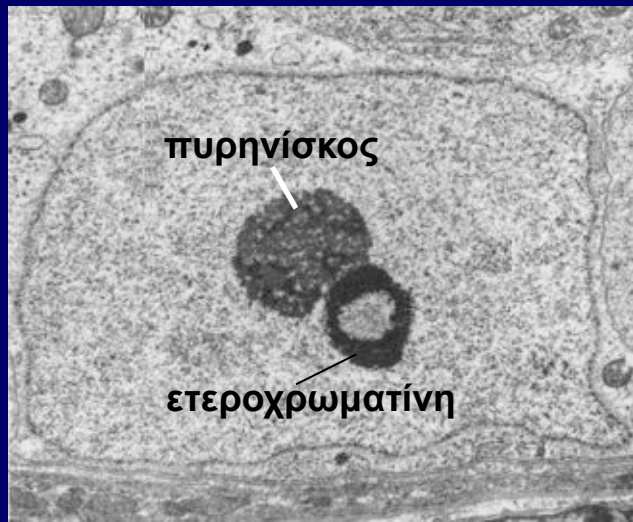


Μέχρι την εφηβεία: κυρίαρχος κυτταρικός τύπος του ΣΣ
Μετά την εφηβεία: ~10% των κυττάρων του ΣΣ
Ηλικιωμένοι άντρες: σημαντικός κυτταρικός πληθυσμός του ΣΣ
Στους ενήλικες είναι μεταμιτωτικά κύτταρα



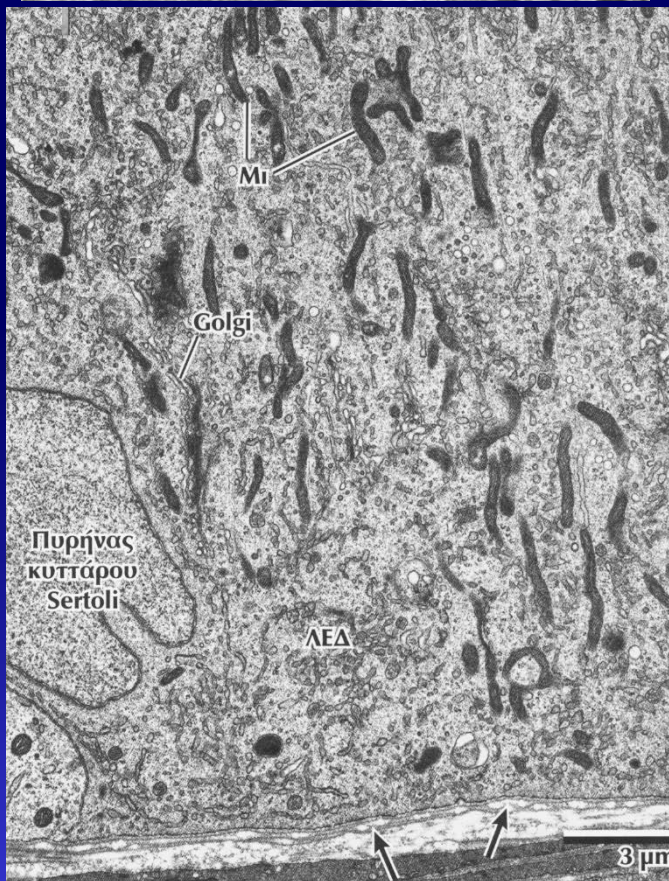
- Κυλινδρικά κύτταρα
- Εκτείνονται από το τοίχωμα του ΣΣ μέχρι τον αυλό του
- **Πυρήνας:** σε επαφή με το τοίχωμα του ΣΣ
- **Κυτταρόπλασμα:** έντονες διακλαδιζόμενες προεκβολές που περικλείουν κύτταρα του σπερματικού επιθηλίου → **φωλέες, κρύπτες**
- **Βασικοπλευρικά:** στενές συνδέσεις με γειτονικά κύτταρα Sertoli → **βασικό τμήμα του ΣΣ** → **αιματορχικός φραγμός**

Κύτταρα Sertoli



Πυρήνας: σχεδόν υποστρογγυλος, με εντομές.

Πυρηνίσκος: εμφανής μαζί με μάζα ετεροχρωματίνης.

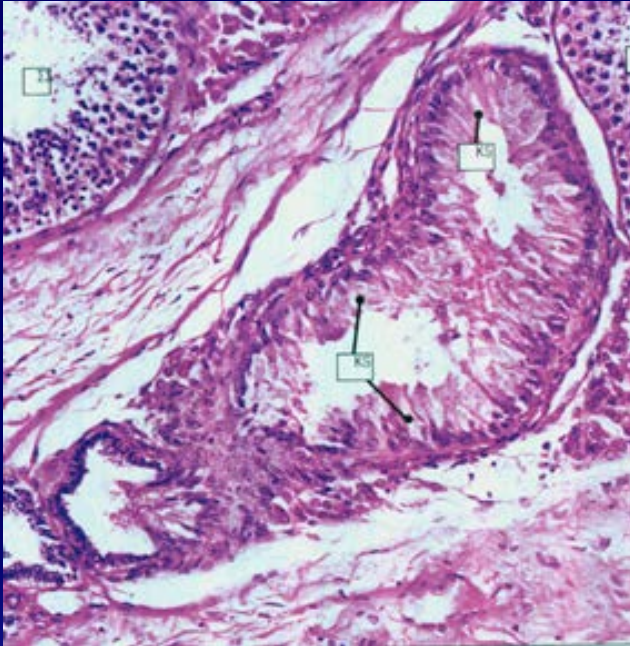


Κυτταρόπλασμα:

λείο και αδρό ΕΔ,
εκτενής συσκευή Golgi,
πολυριβοσώματα,
μιτοχόνδρια,
λυσοσώματα,
λιποσταγονίδια,
καλά ανεπτυγμένος κυτταροσκελετός
(βιμεντίνη, ακτίνη, μικροσωληνίσκοι)

Κύτταρα Sertoli

Λειτουργίες:



- **Στήριξη, θρέψη, προστασία** των αναπτυσσόμενων σπερματογόνων κυττάρων
- **Φαγοκυττάρωση** υπολειμματικών σωματίων (κατά την σπερμιόγένεση) και εκφυλισμένων σπερματογόνων κυττάρων
- **Ελευθέρωση** των σπερματοζωαρίων στον αυλό του ΣΣ → **σπερμίαση**
- **Έκκριση** υγρού (πρωτεΐνες, ιόντα) στον αυλό του ΣΣ

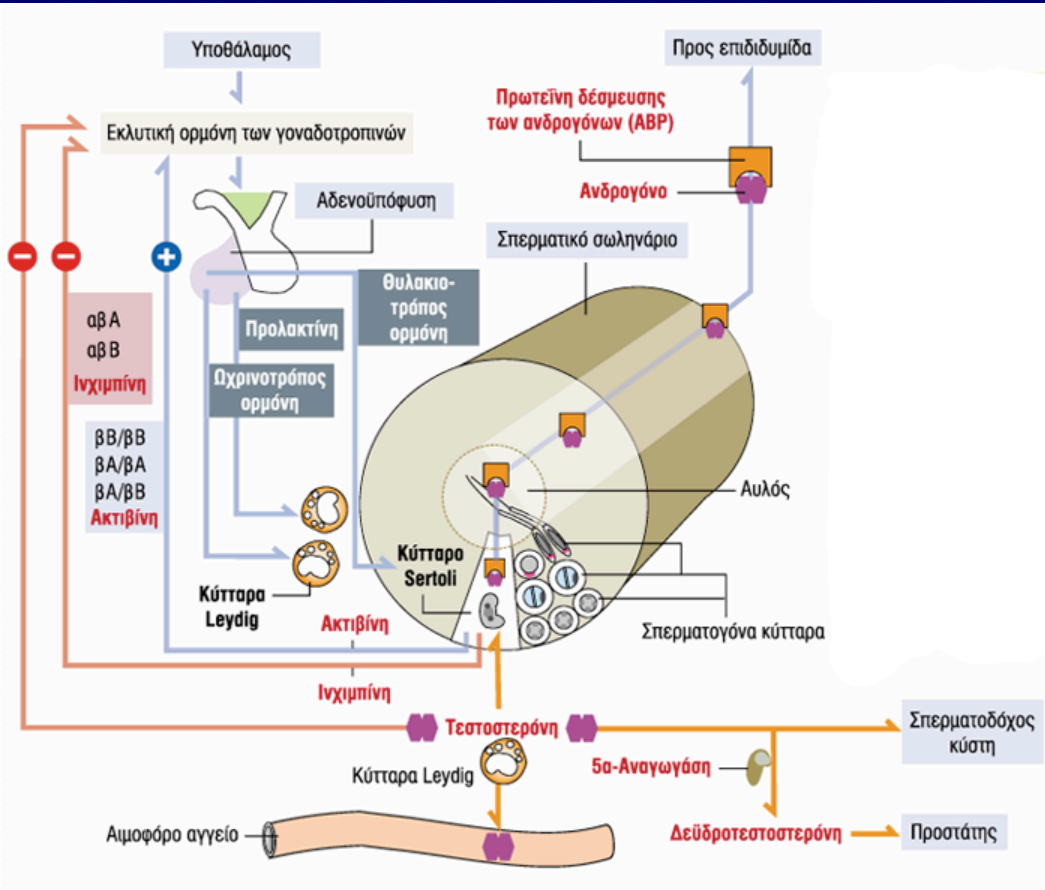
Κύτταρα Sertoli

Από την εφηβεία:

υποθάλαμος → GnRH →
αδενούποφυση → FSH → κύτταρα
Sertoli + υποδοχείς της θυλακιοτρό-
που ορμόνης (FSH) → επαγωγή
έκκρισης **πρωτεΐνης δέσμευσης των
ανδρογόνων (ABP)** → σύμπλοκο με
ανδρογόνα → ωρίμανση
σπερματογόνων κυττάρων +
μεταφορά στην επιδιδυμίδα

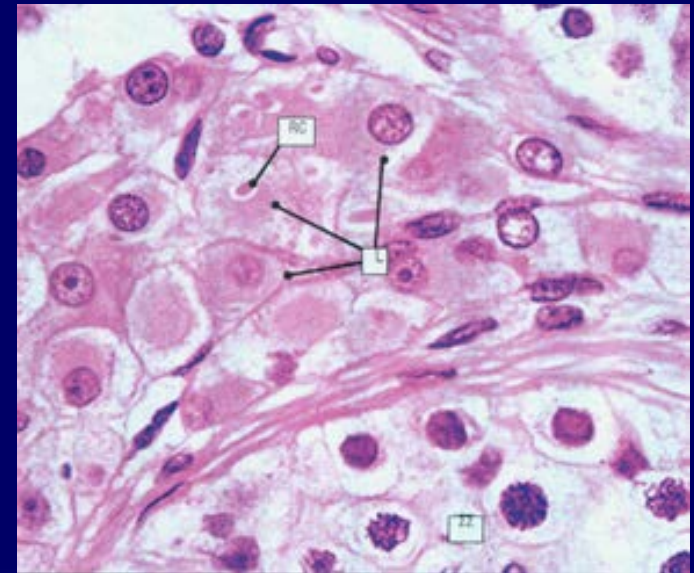
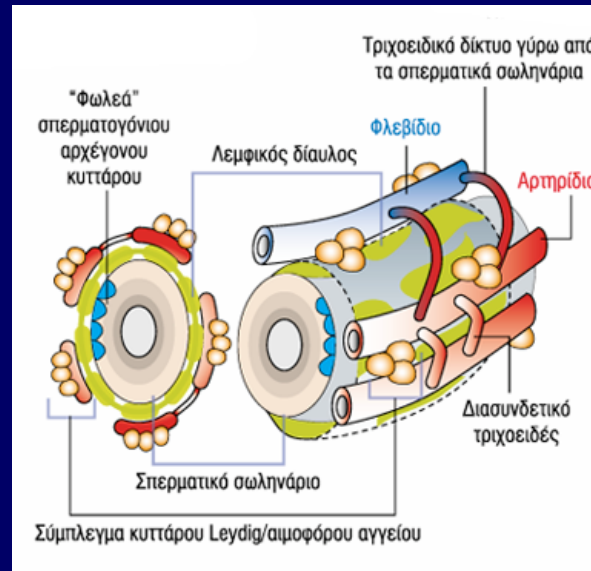
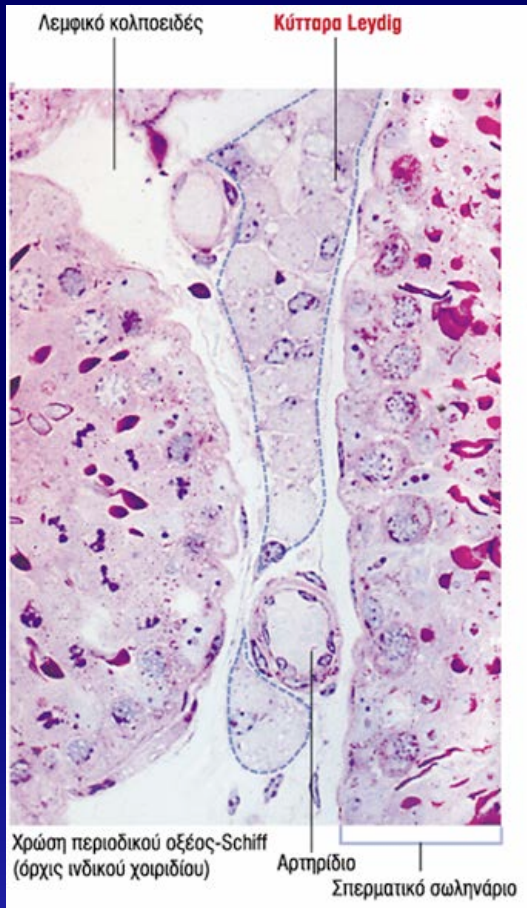
- έκκριση **ινχιμπίνης** → αρνητική ανάδραση σε GnRH και FSH
- έκκριση **ακτιβίνης** → θετική ανάδραση σε GnRH και FSH

↓ ↓
ρύθμιση του ρυθμού της
σπερματογένεσης



Εμβρυικά κύτταρα Sertoli εκκρίνουν την **αντιμυλλέριο ορμόνη (AMH)** —| παραμεσονεφρικών πόρων (πόροι Muller)

ΔΙΑΜΕΣΟΣ ΙΣΤΟΣ ΣΠΕΡΜΑΤΙΚΩΝ ΣΩΛΗΝΑΡΙΩΝ



- Χαλαρός ινοκολλαγονώδης ιστός
- **Αιμοφόρα αγγεία:** αρτηρίδια, φλεβίδια, τριχοειδή
- **Λεμφικά αγγεία** (κολλοειδή ή διάυλοι)
- Αθροίσεις **κυττάρων Leydig** (παραγωγή ανδρογόνων)

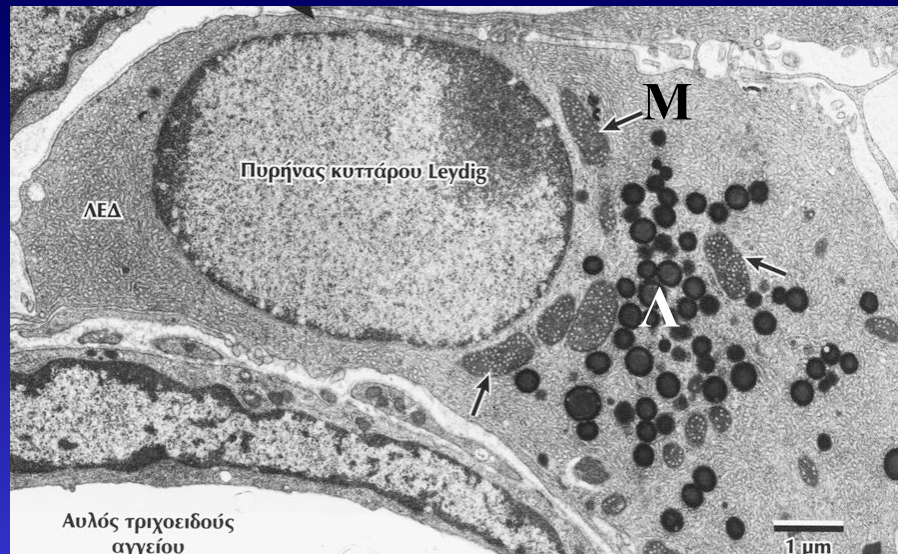
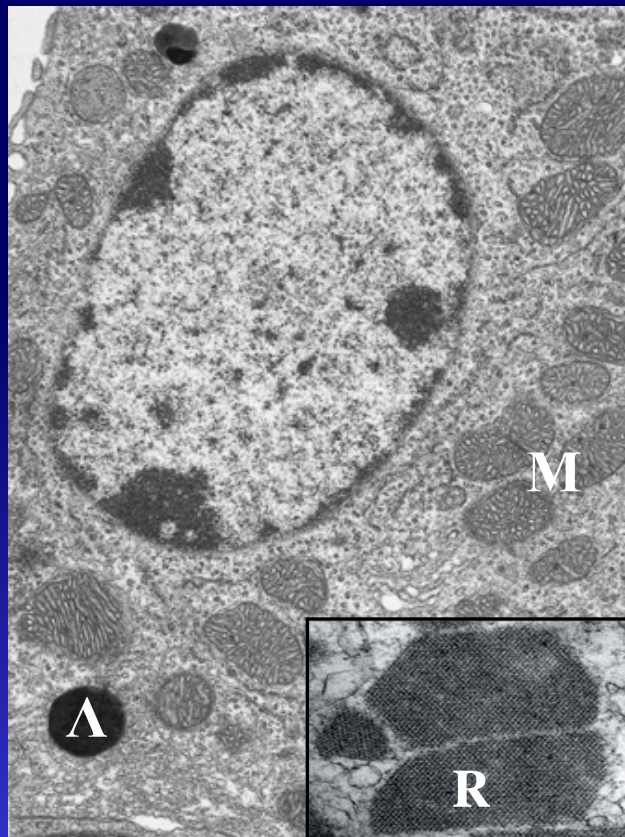
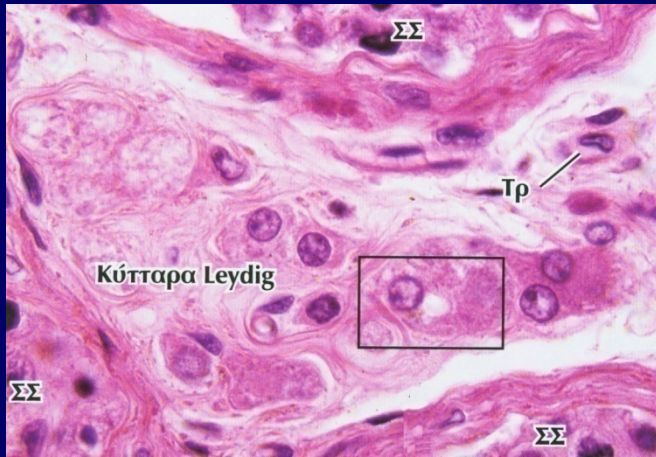
Κύτταρα Leydig

Παραγωγή τεστοστερόνης

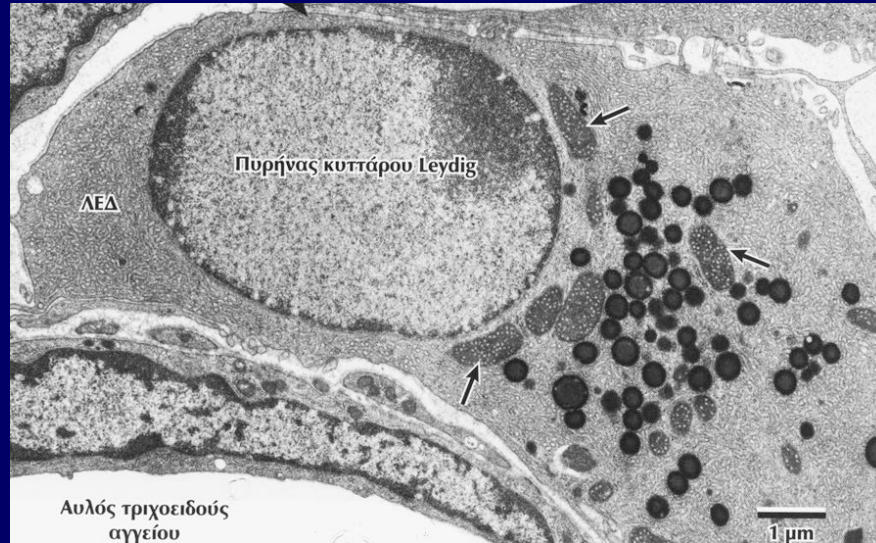
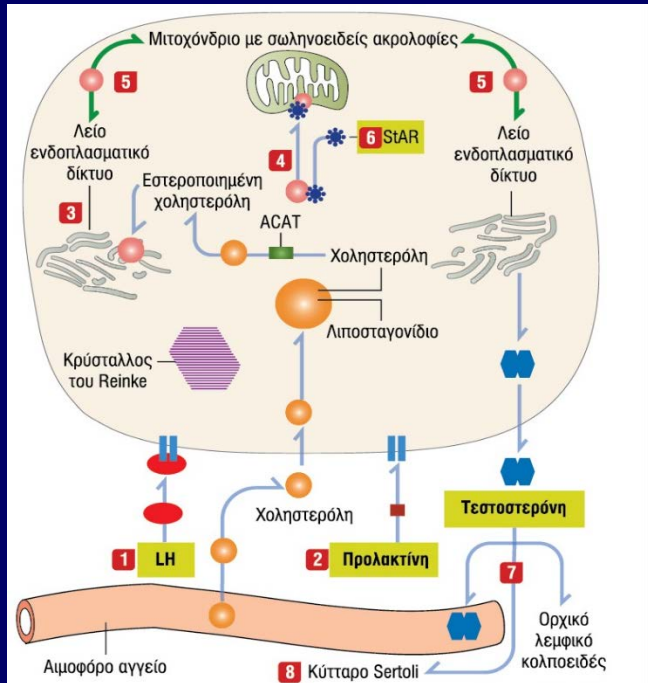
Πυρήνας: υποστρόγγυλος

Κυτταρόπλασμα: ηωσινόφιλο κοκκιώδες

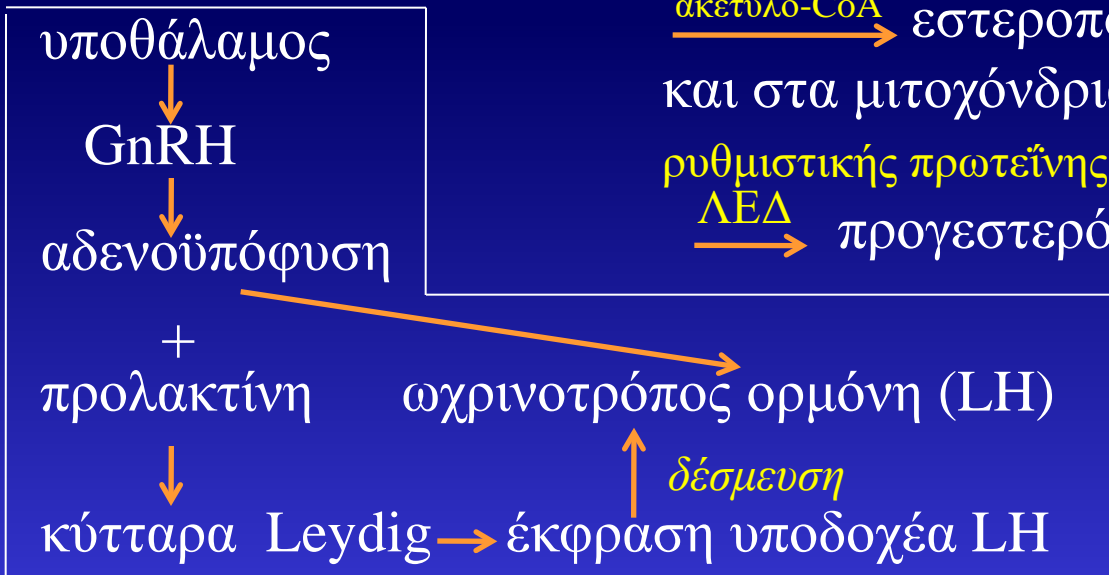- Μιτοχόνδρια με σωληνοειδείς ακρολοφίες (M)
- Λείο ενδοπλασματικό δίκτυο (ΛΕΔ)
- Λιποσταγονίδια (Λ)
- Κρυσταλλοειδή σωμάτια Reinke (R)
(γεωμετρικά συσσωματώματα πρωτεϊνών)



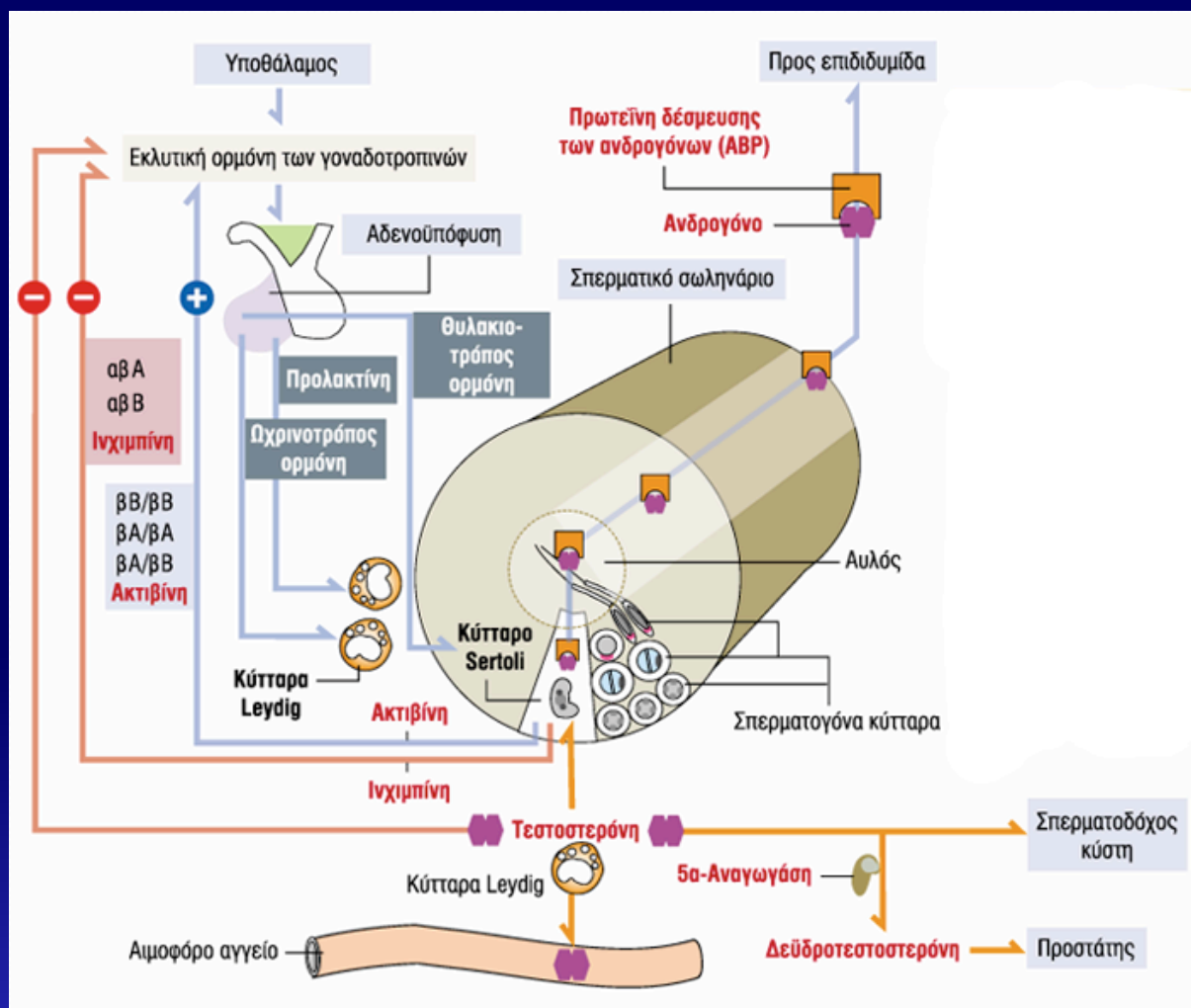
Κύτταρα Leydig – Παραγωγή τεστοστερόνης



χοληστερόλη πλάσματος \longrightarrow λιποσταγονίδια
 $\xrightarrow{\text{ακετυλο-CoA}}$ εστεροποίηση \longrightarrow μεταφορά στο ΛΕΔ
 και στα μιτοχόνδρια μέσω \longrightarrow στερεοειδογόνου οξείας
 ρυθμιστικής πρωτεΐνης (StAR) \longrightarrow πρεγνενολόνη
 $\xrightarrow{\text{ΛΕΔ}}$ προγεστερόνη \longrightarrow **τεστοστερόνη**



Ορμονική ρύθμιση της λειτουργίας των όρχεων



Ευθέα σωληνάρια

Σπερματικά σωληνάρια

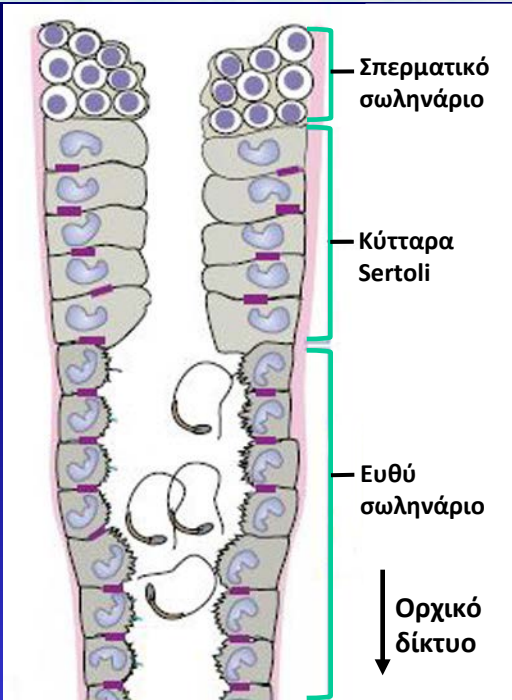
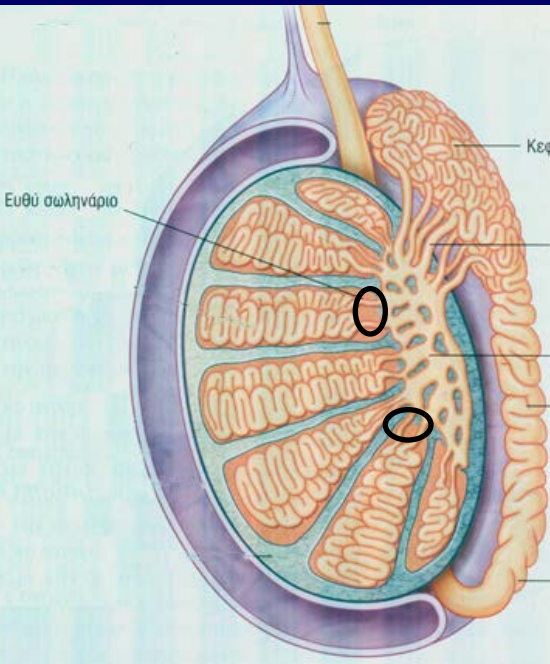
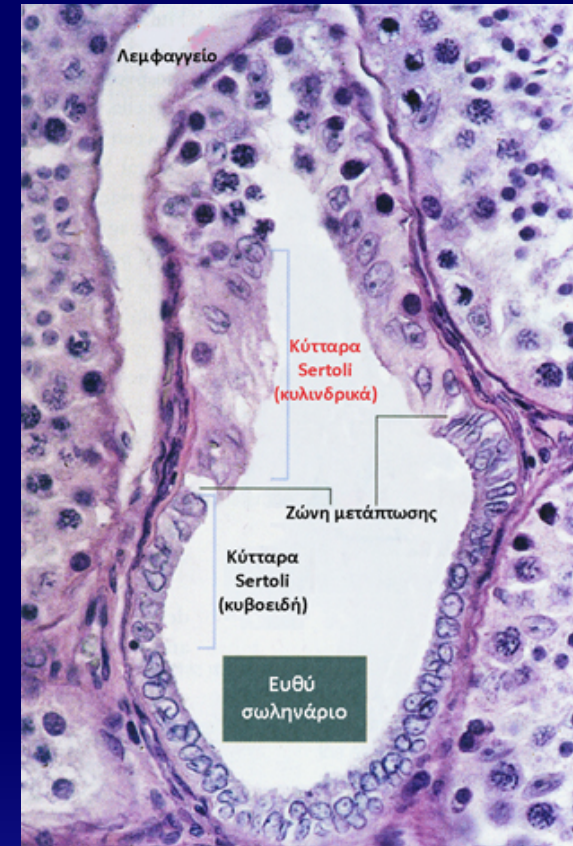↓
τελικά τμήματα

↓
ευθέα σωληνάρια

↓
ορχικό δίκτυο

↓
απαιγωγά σωληνάρια (12-20)

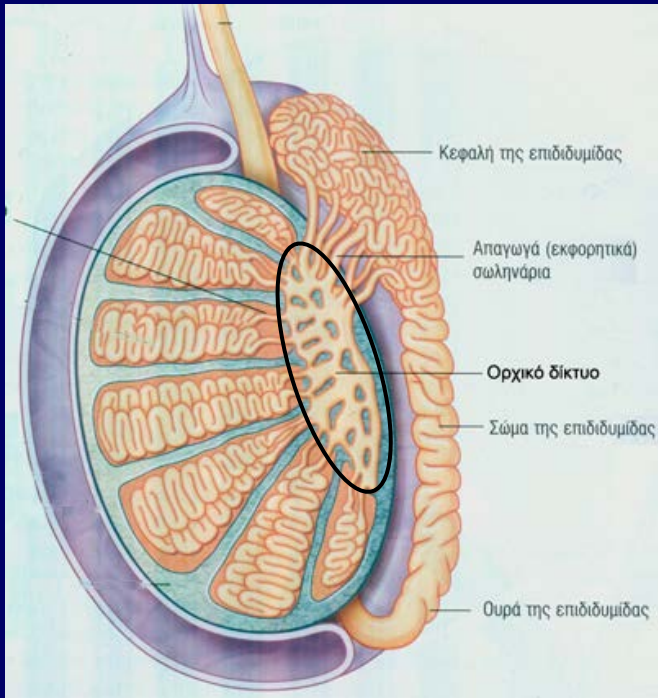
↓
πόρος επιδιδυμίδας



- ✓ **Επιθήλιο ευθέων σωληναρίων:** μονόστιβο κυβοειδές ή χαμηλό κυλινδρικό επιθήλιο με μικρολάχνες + 1 κροσσό.
- ✓ Δεν υπάρχουν σπερματογόνα κύτταρα

Οδός ωρίμανσης σπερματοζωαρίων

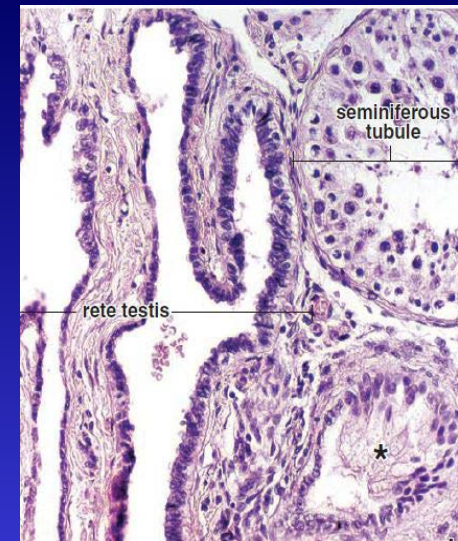
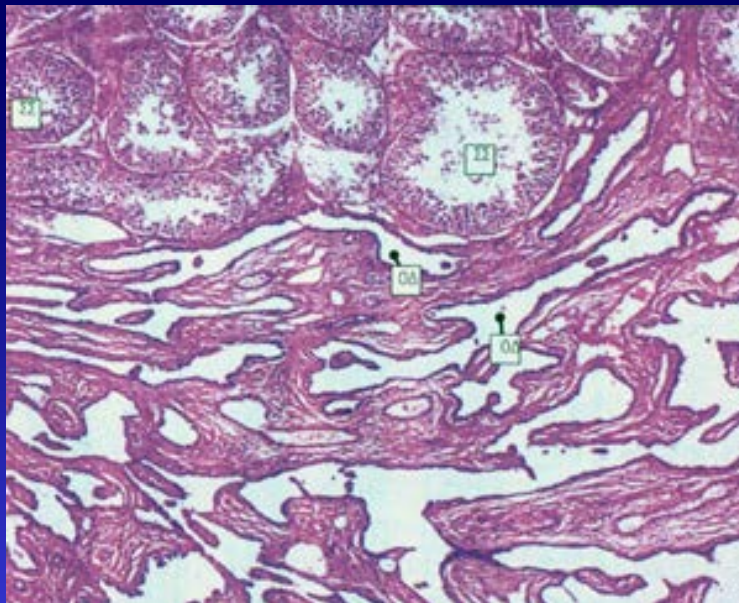
Ορχικό δίκτυο



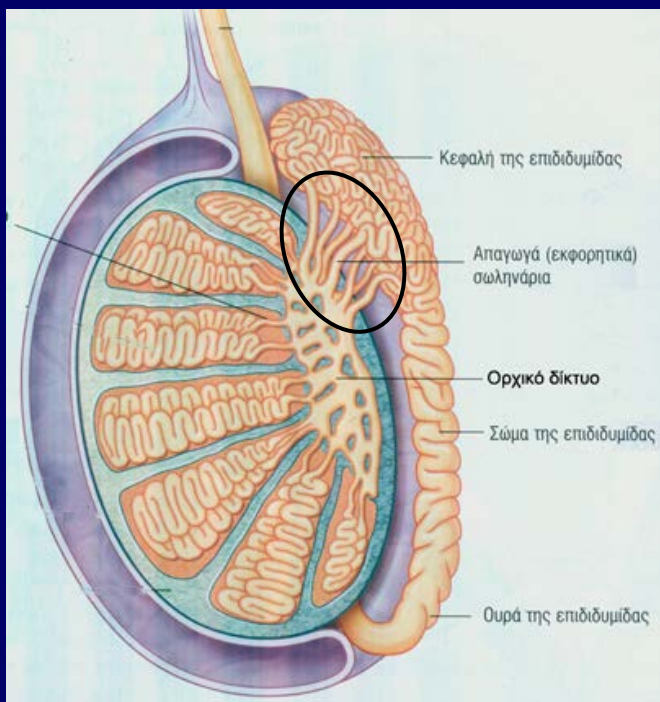
- Πολύπλοκο σύστημα **επικοινωνούντων** καναλιών (διαύλων) στο ορχικό μεσόρχιο (μεσαύλιο)
- Σύνδεση του όρχι με επιδιδυμίδα

Επιθήλιο: μονόστιβο κυβοειδές με μικρολάχνες και μονήρη κροσσό

Τοίχωμα: ινοβλάστες και μυοειδή κύτταρα. Περιβάλλεται από αγγεία, λεμφαγγεία και ομάδες Leydig.



Οδός ωρίμανσης σπερματοζωαρίων Απαγωγά σωληνάρια



✓ 12-20 εσπειραμένα σωληνάρια που συνδέουν το ορχικό δίκτυο με την επιδιδυμίδα (στην κεφαλή).

Επιθήλιο: Ψευδοπολύστιβο κυλινδρικό
Πριονωτή παρυφή (ακανόνιστη)

Α) κύρια κύτταρα, κυλινδρικά **με μικρολάχνες**

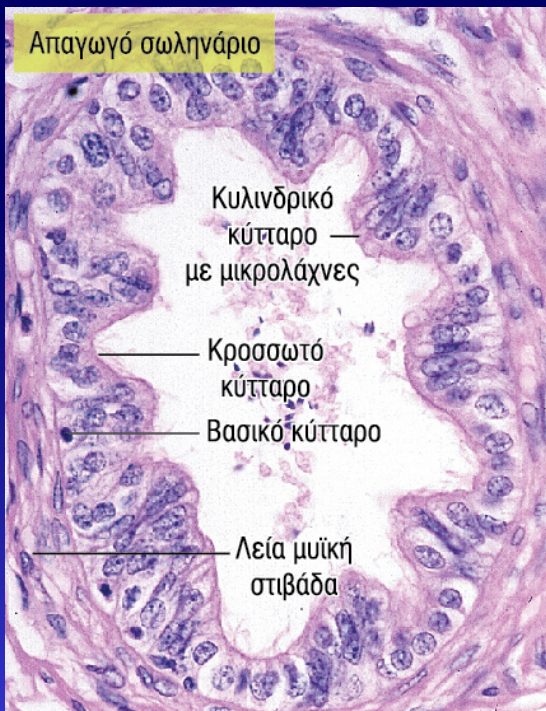Β) κύτταρα με **κροσσούς**

Γ) **βασικά κύτταρα**

Περιφερικά: συγκεντρικός δακτύλιος από λείες μυϊκές ίνες.

Λειτουργία:

Απορρόφηση ορχικού υγρού και προώθηση των εισερχόμενων σπερματοζωαρίων προς την επιδιδυμίδα.

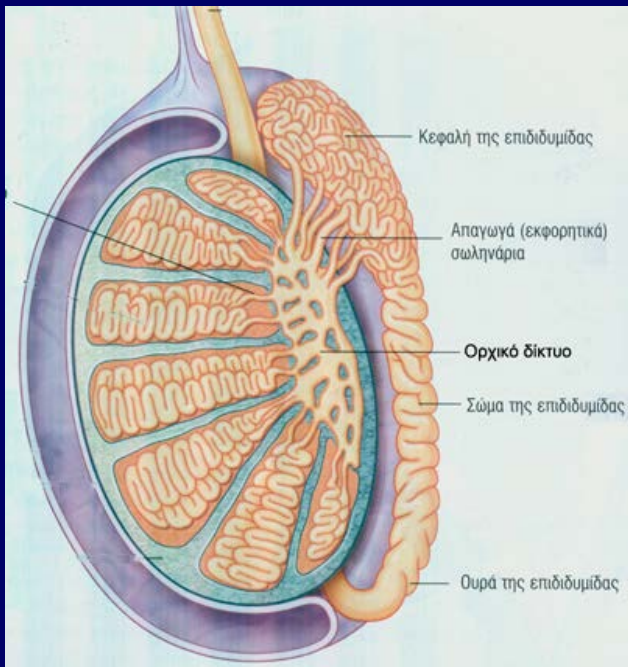


Οδός ωρίμανσης σπερματοζωαρίων Επιδιδυμίδα

Απαγωγά σωληνάρια

↓ αναστόμωση

πόρος επιδιδυμίδας



✓ **Πόρος επιδιδυμίδας:** μονήρης έντονα περιελισσόμενος σωλήνας (5-6m).

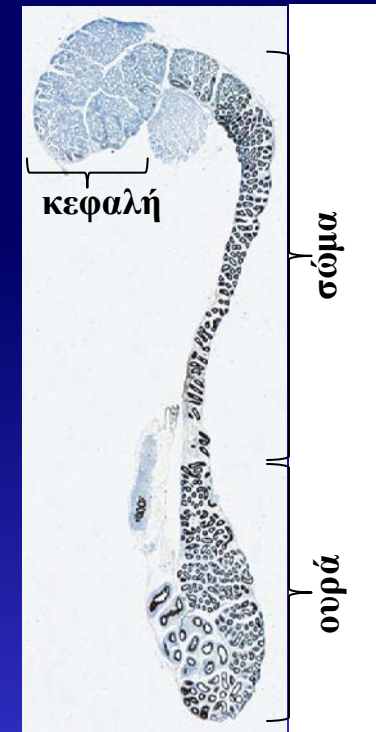
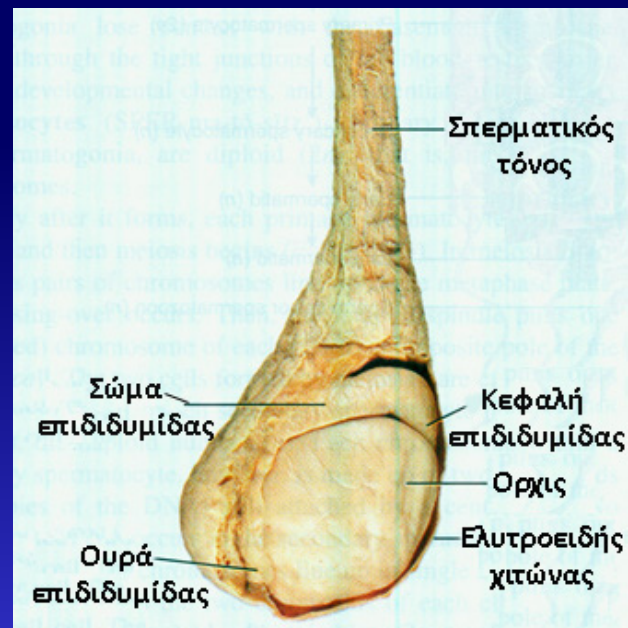
✓ Η επιδιδυμίδα περιβάλλεται από ινοκολλαγόνωδη κάψα.

✓ Μήκος επιδιδυμίδας: 5cm, σχήμα σαν κόμμα.

Κεφαλή – σώμα – ουρά επιδιδυμίδας

✓ Απαγωγά σωληνάρια εισέρχονται στην κεφαλή

✓ **Ουρά:** ο πόρος επιδιδυμίδας συνεχίζεται ως **σπερματικός πόρος**




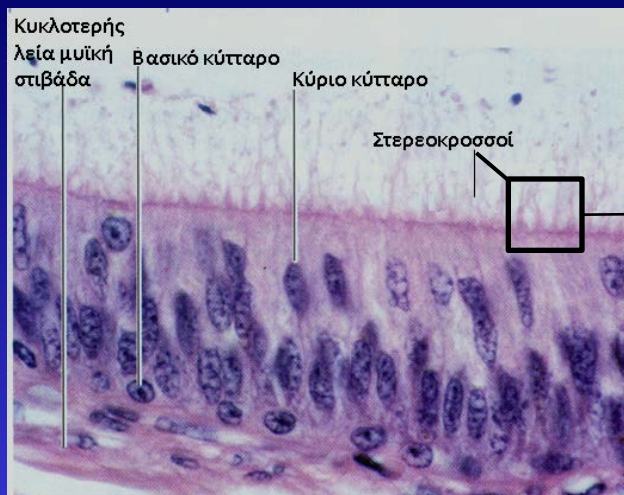
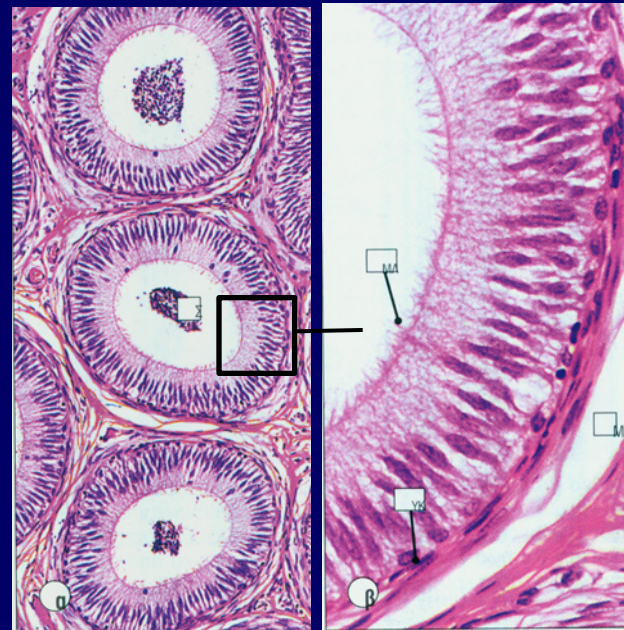
Επιδιδυμίδα

Επιθήλιο: ψευδοπολύστιβο κυλινδρικό με στερεοκροσσούς

1. Κυλινδρικά **κύρια** κύτταρα με **στερεοκροσσούς** (το ύψος τους χαμηλώνει από κεφαλή → ουρά)
2. **Βασικά** υποστρόγγυλα κύτταρα (εφάπτονται στη βασική μεμβράνη)
 - **κορυφαία κύτταρα** (άφθονα στην κεφαλή)
 - **διαυγή κύτταρα** (άφθονα στην ουρά)

Περιβάλλεται από:

έσω κυκλοτερή μυϊκή στιβάδα (κεφαλή-σώμα-ουρά) +
έξω επιμήκη μυϊκή στιβάδα (σώμα και ουρά)



↓
περισταλτικές
κινήσεις

↓
μεταφορά σπερματοζωαρίων
από κεφαλή προς ουρά

Επιδιδυμίδα

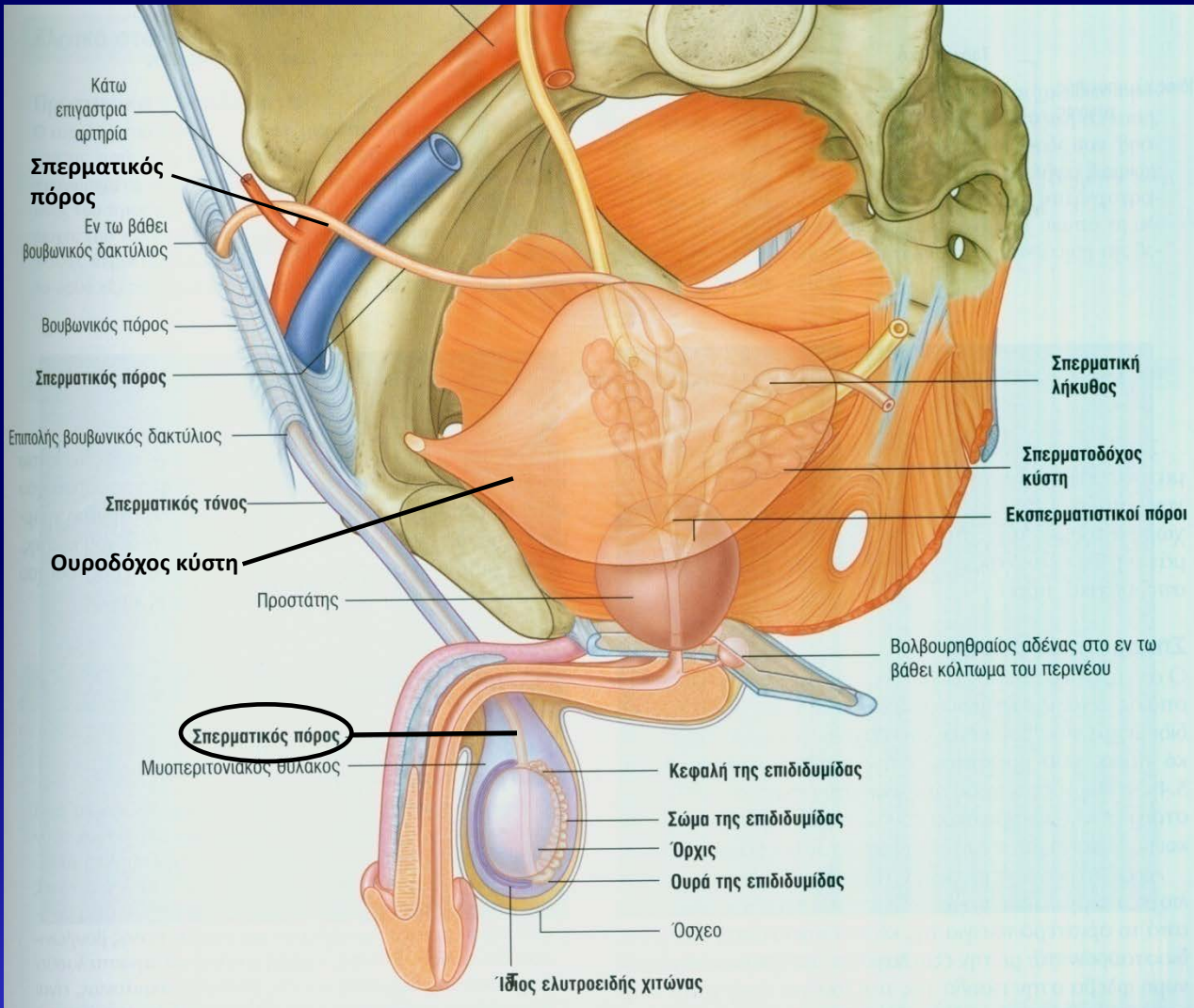
Λειτουργίες:

- **Απορρόφηση** ορχικού υγρού
- **Φαγοκυττάρωση** εκφυλισμένων σπερματοζωαρίων και υπολειμματικών σωματίων
- **Αποθήκευση** των σπερματοζωαρίων μέχρι την εκσπερμάτιση
- **Ωρίμανση** των σπερματοζωαρίων κατά τη μεταφορά τους από την κεφαλή προς την ουρά της επιδιδυμίδας
 - Σταθεροποίηση της συμπυκνωμένης χρωματίνης
 - Μεταβολές του φορτίου στην επιφάνεια της κυτταρικής μεμβράνης και πρόσληψη νέων επιφανειακών πρωτεϊνών
 - Έκκριση γλυκοπρωτεϊνών, κορνιτίνης, σιαλικού οξέος, γλυκερυλφωσφορυλοχολίνης



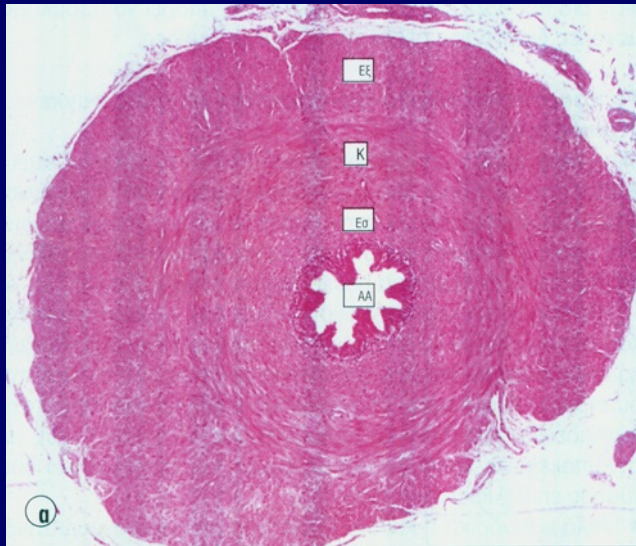
απόκτηση της **προς τα πρόσω κίνησης** των σπερματοζωαρίων

Σπερματικός πόρος



- Συνέχεια του επιδιδυμικού πόρου
- Κοίλος, ευθύς, μυϊκός σωλήνας ~ 45cm

Σπερματικός πόρος



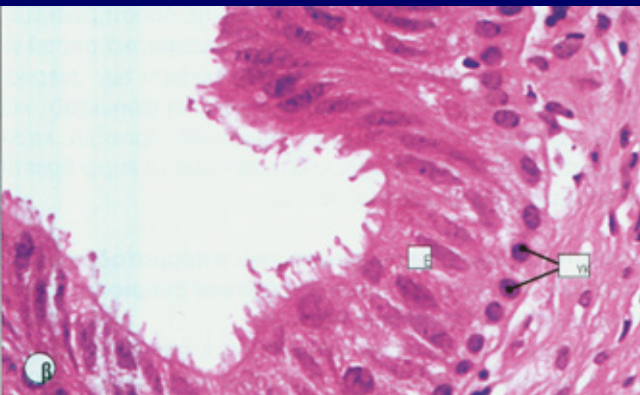
Επιθήλιο: ψευδοπολύστιβο κυλινδρικό με στερεοκροσσούς

- 1. Κυλινδρικά κύτταρα (με στερεοκροσσούς)**
- 2. Βασικά υποστρόγγυλα κύτταρα (εφάπτονται στη βασική μεμβράνη)**

➤ **Χόριο** πλούσιο σε ελαστικές ίνες

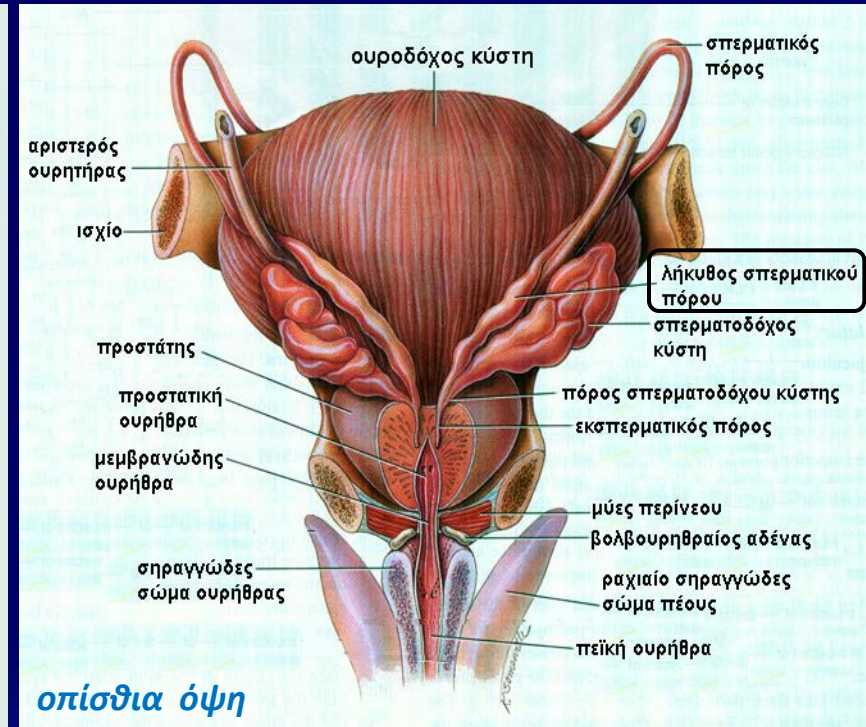
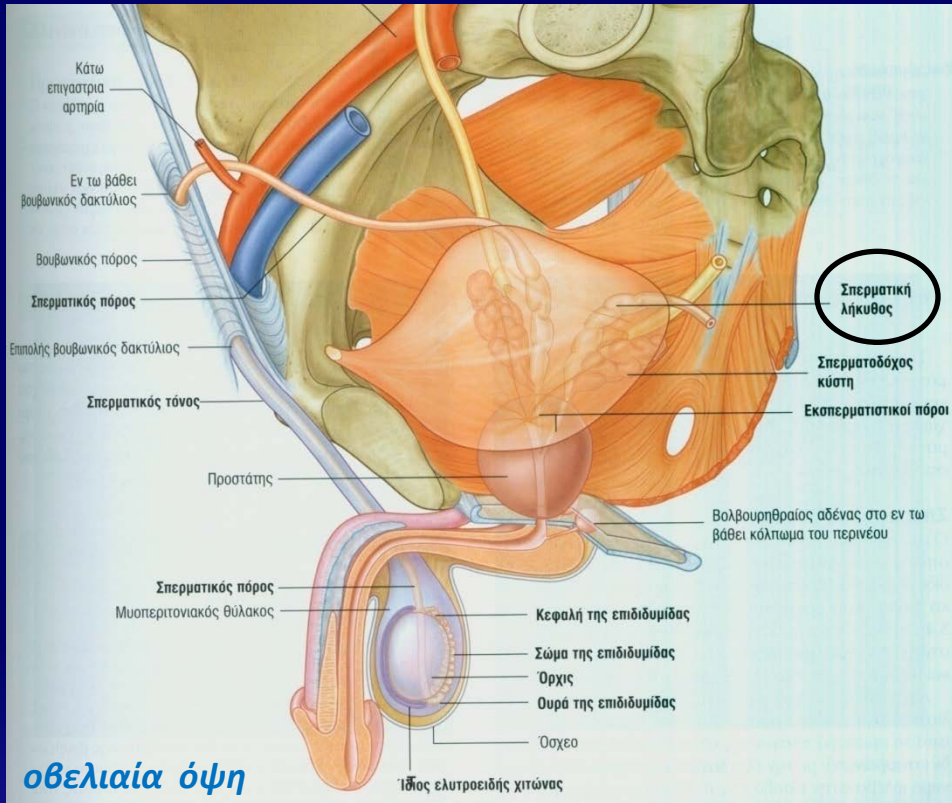
➤ **Μυϊκό τοίχωμα:** 3 μυϊκές στιβάδες
έσω επιμήκη μυϊκή στιβάδα
μέση κυκλωτερή μυϊκή στιβάδα
έξω επιμήκη μυϊκή στιβάδα

Αστεροειδής αυλός: σύσπαση μυϊκών στιβάδων



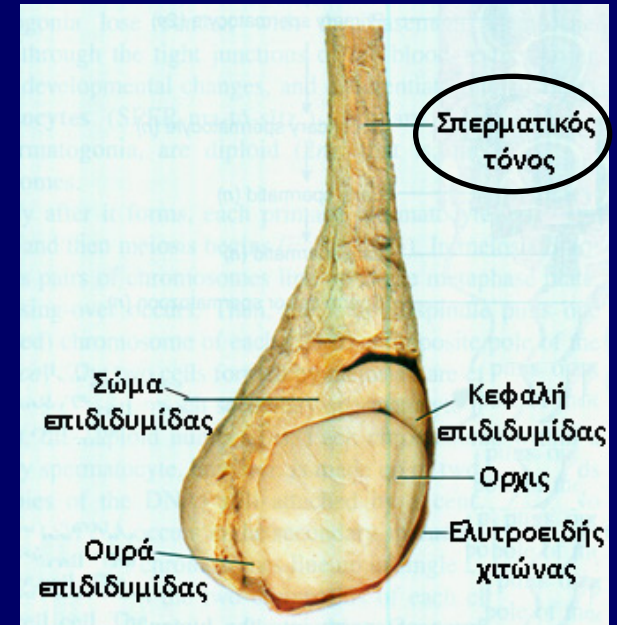
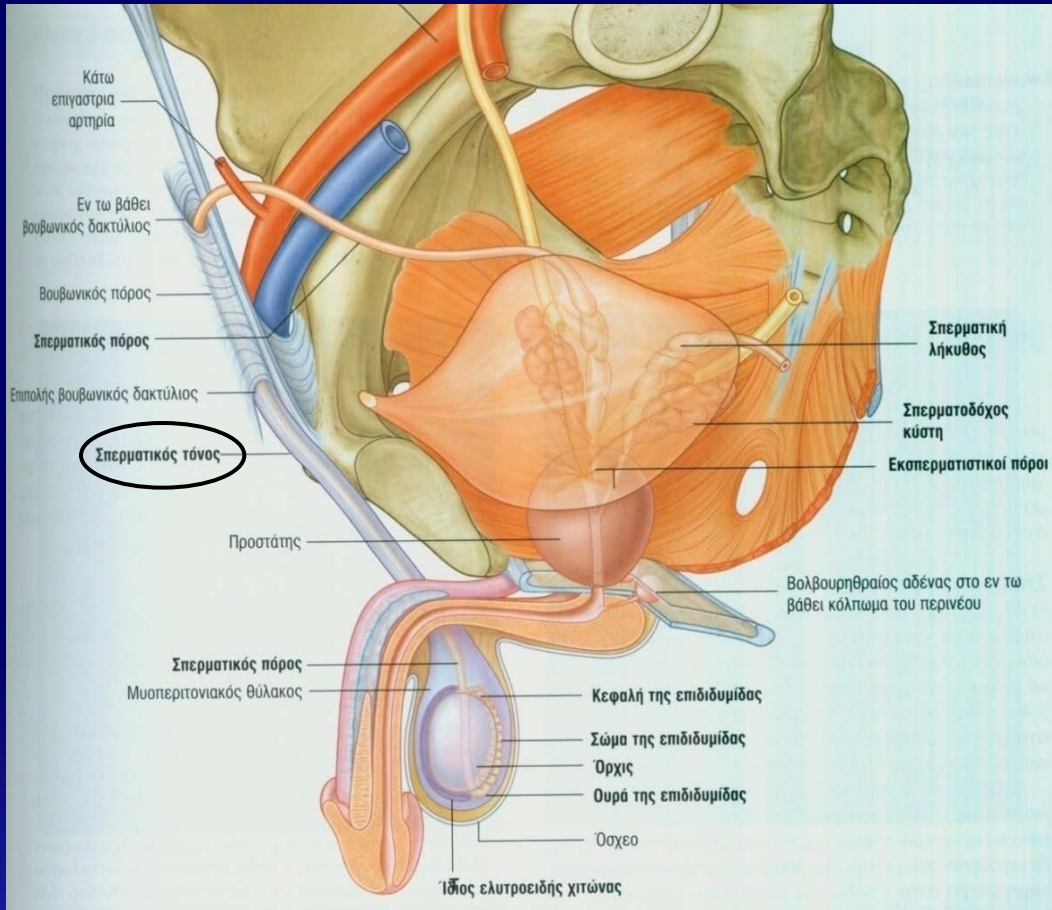
Στο άπω άκρο του (στη βάση της ουροδόχου κύστης) διεύρυνση του σπερματικού πόρου ⇒ **λήκυθος σπερματικού πόρου**

Λήκυθος σπερματικού πόρου

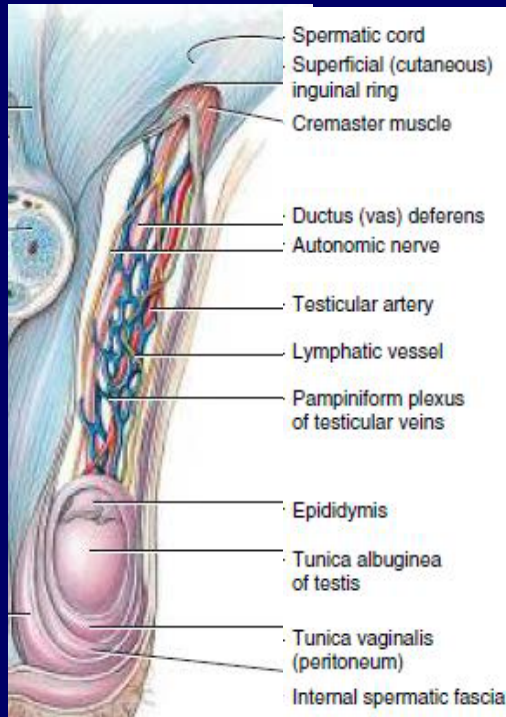


Στο άπω άκρο του (στη βάση της ουροδόχου κύστης), ο σπερματικός πόρος διευρύνεται → **λήκυθος σπερματικού πόρου**

Σπερματικός τόνος

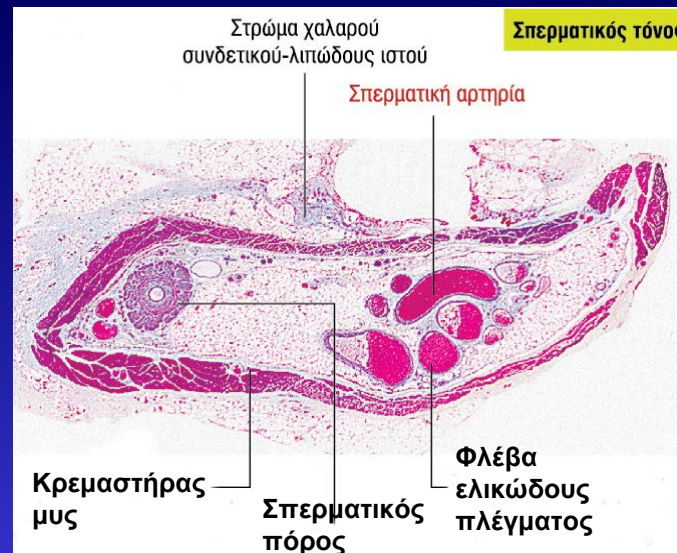
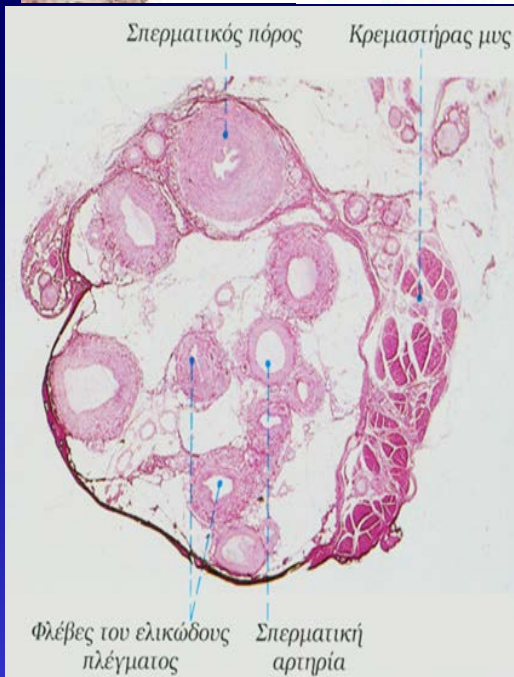


Σπερματικός τόνος

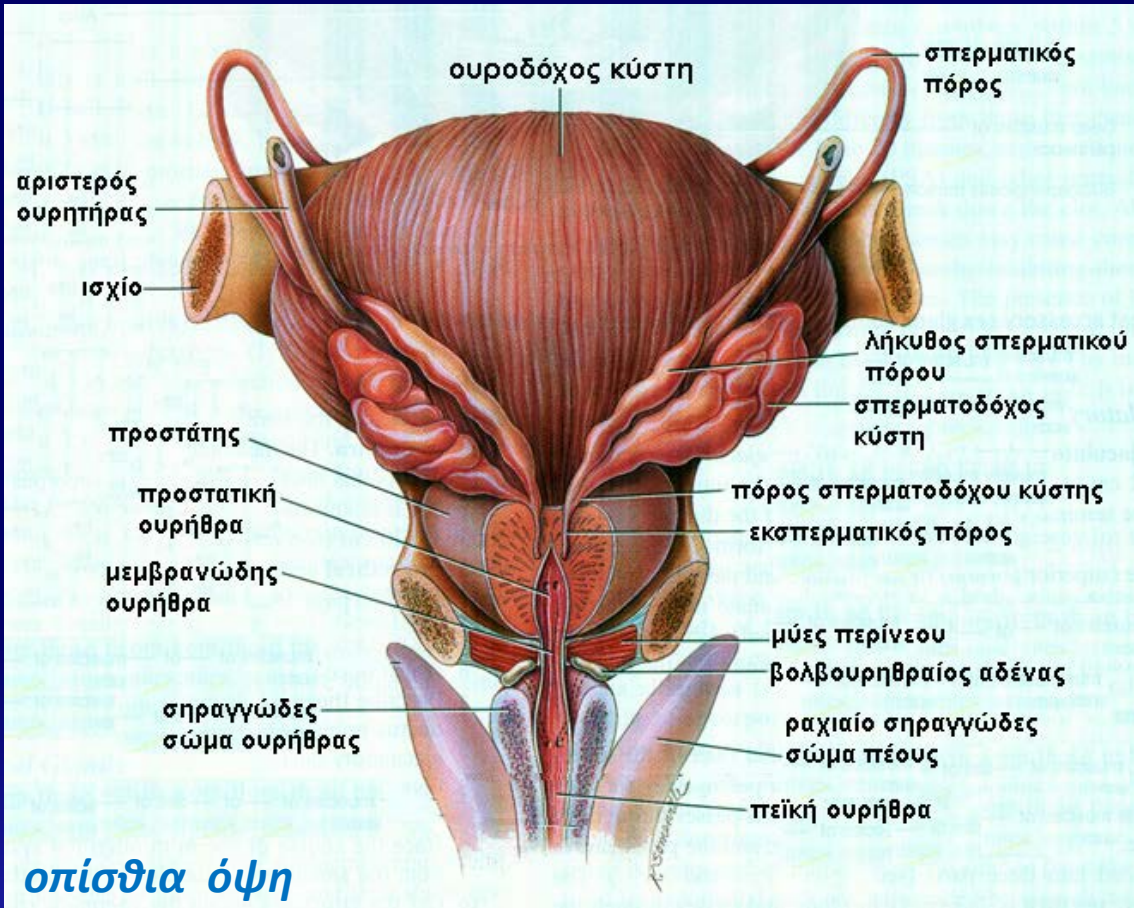


1. Σπερματικός πόρος
2. Κρεμαστήρας μυς
3. Αρτηρίες (σπερματική, κρεμαστήρια)
4. Φλέβες του **ελικώδους πλέγματος** (σύμπλεγμα αναστομώνσεων)
5. Λεμφαγγεία
6. Νεύρα (γεννητικός κλάδος του αιδιοιμηρικού νεύρου, κρεμαστήριο νεύρο, κλάδοι ορχικού δικτύου)

Περιβάλλονται από χαλαρό συνδετικό ιστό.



Επικουρικοί γεννητικοί αδένες



- Σπερματοδόχες κύστεις (x2)
- Προστάτης αδένας
- Βολβουρηθραίοι αδένες (του Cowper) (x2)

Σπερματοδόχες κύστεις

Εσπειραμένο σωληνώδες **εκκόλπωμα του σπερματικού πόρου** στη λήκυθο.

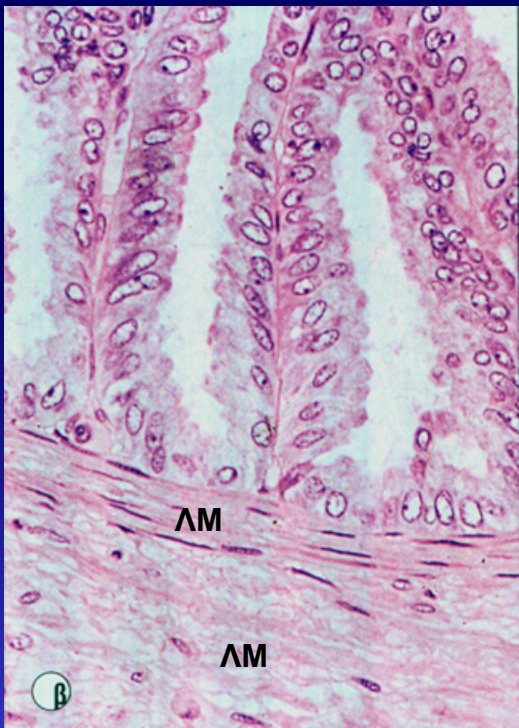
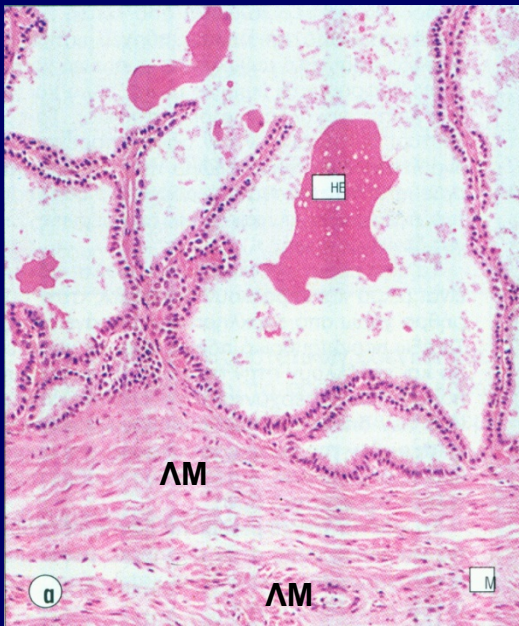Μήκος αδένα: ~5cm, μήκος σωλήνα: ~15cm

Αποτελείται από:

- Έξω** - κάψα συνδετικού ιστού
- έξω επιμήκης λεία μυϊκή στιβάδα (ΛΜ)
- έσω κυκλωτερής λεία μυϊκή στιβάδα
- ↓
- Έσω** - βλεννογόνος με **πολυσύνθετες, ψηλές, στενές** πτυχώσεις που διακλαδίζονται

Εκκριτικό επιθήλιο: μονόστιβο κυβοειδές προς ψευδοπολύστιβο κυλινδρικό + βασικά υποστρόγγυλα κύτταρα

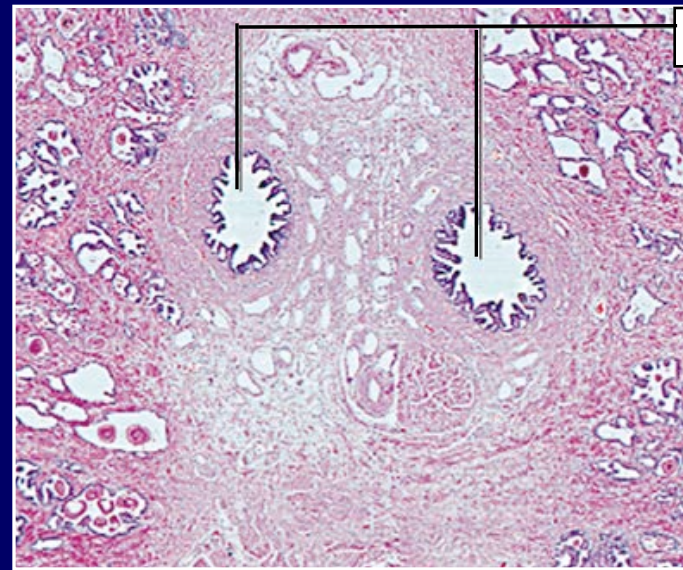
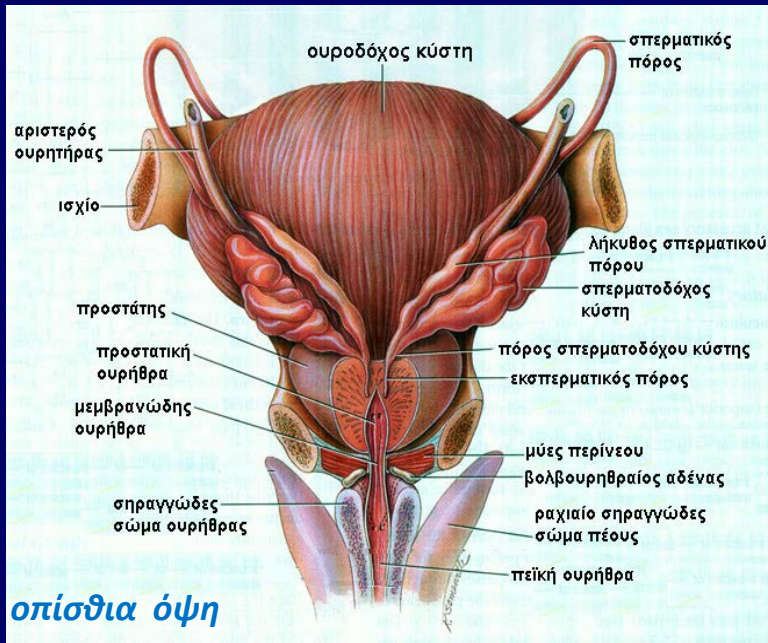
Κυλινδρικά κύτταρα: άφθονο ΑΕΔ, ανεπτυγμένο Golgi, **εκκριτικά κυστίδια**, πολλά μιτοχόνδρια



Σπερματοδόχες κύστεις

- Παραγωγή ~75% σπέρματος (αλκαλικό παχύρευστο λευκοκίτρινο έκκριμα)
 - φρουκτόζη
 - προσταγλαδίνες
 - ιόντα K^+
 - πρωτεΐνες, αμινοξέα
 - ασκορβικό, κιτρικό οξύ
- Στις σπερματοδόχες κύστεις δεν διέρχονται και δεν αποθηκεύονται σπερματοζωάρια

Εκσπερματικοί πόροι



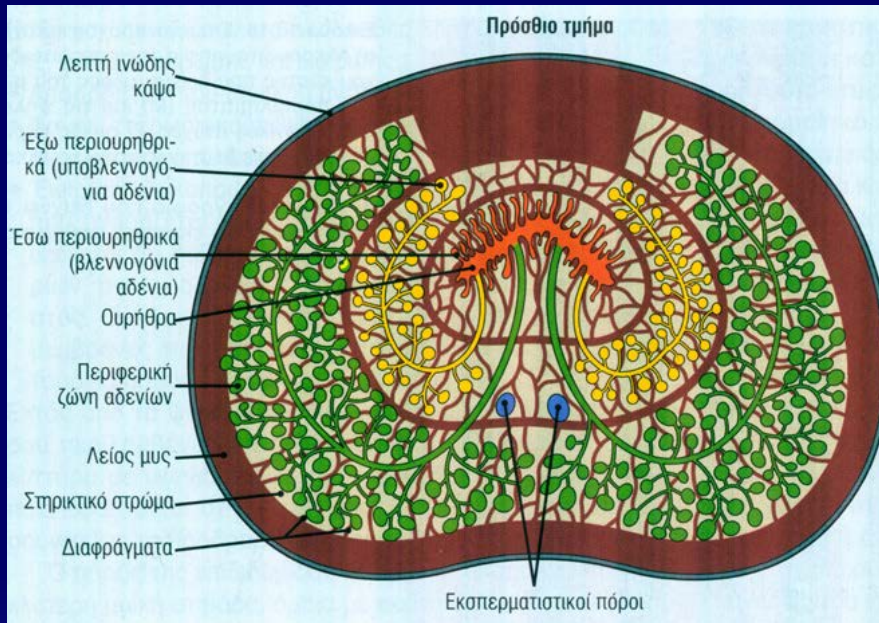
Ο απεκκριτικός πόρος κάθε σπερματοδόχου κύστης συνενώνεται με τη λήκυθο του σπερματικού πόρου → **εκσπερματικός πόρος** (1cm)

Οι εκσπερματικοί πόροι διατρέχουν τον προστάτη και εκβάλλουν στο οπίσθιο τοίχωμα της προστατικής ουρήθρας.

Επιθήλιο εκσπερματικού πόρου: μονόστιβο κυλινδρικό. Περιβάλλεται από συνδετικό ιστό και λεία μυϊκά κύτταρα

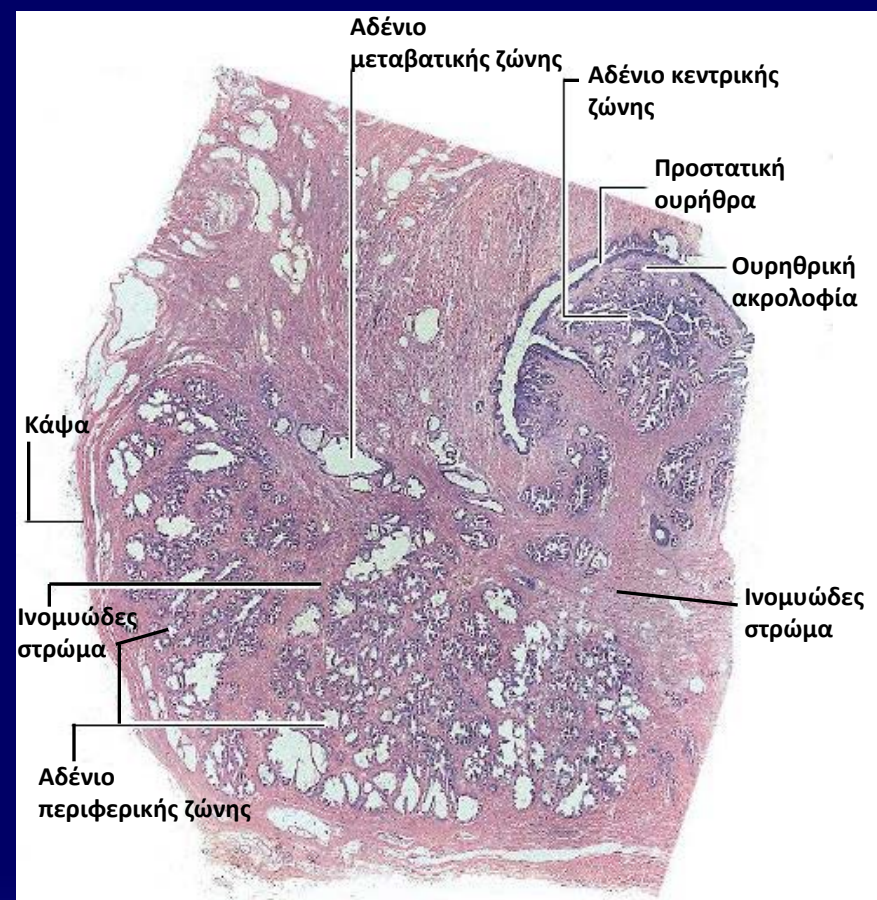
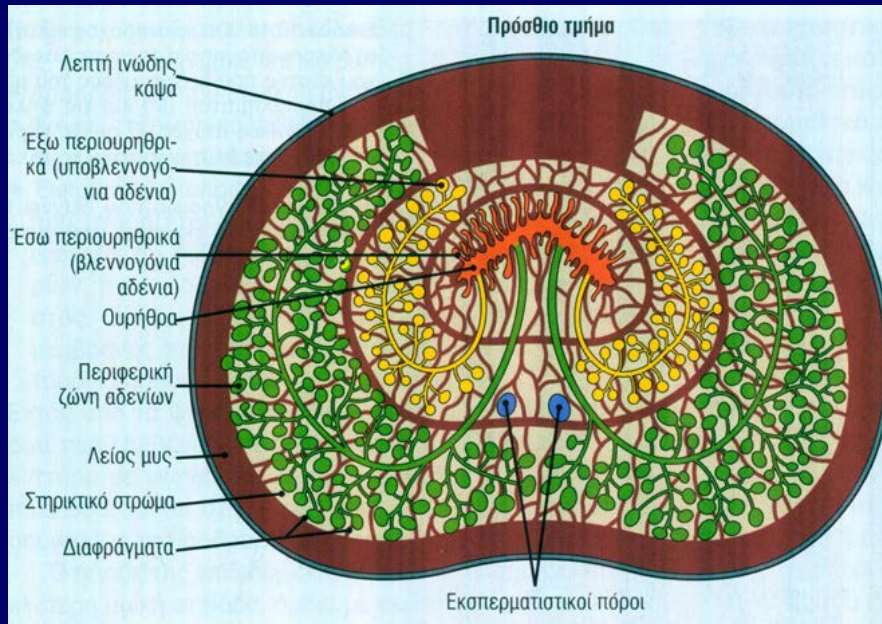
Προστάτης

- Ο μεγαλύτερος επικουρικός αδένας
- Περιβάλλεται από ινοκολλαγονώδη κάψα
- Παχιά στιβάδα λείων μυϊκών κυττάρων
- Παρέγχυμα: αποτελείται από 30-50 σωληνοκυψελοειδή αδένια με πόρους → εκβάλλουν στην προστατική ουρήθρα.



Επιθήλιο: εξαρτάται από την παρουσία ανδρογόνου → μονόστιβο έως ψευδοπολύστιβο κυλινδρικό

Προστάτης



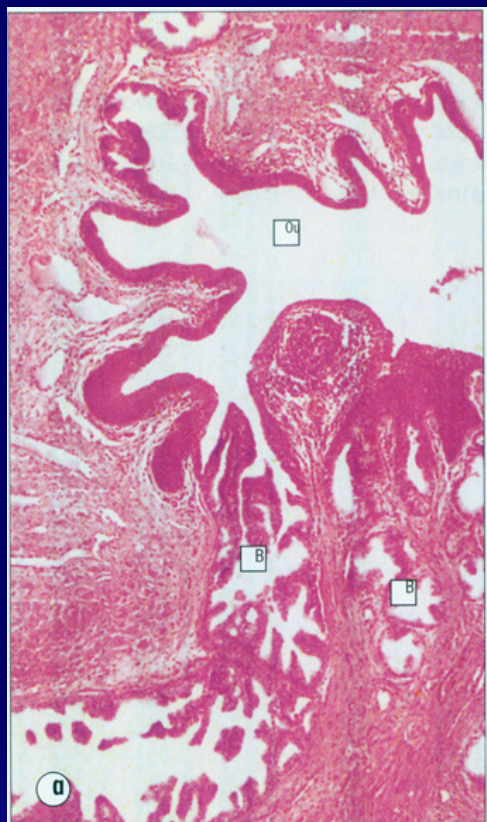Διάταξη προστατικών αδενίων σε 3 ζώνες

1. Κεντρική ζώνη από περιουρηθρικά βλεννογόνια αδένια. Εκβάλλουν **κατευθείαν** στην προστατική ουρήθρα

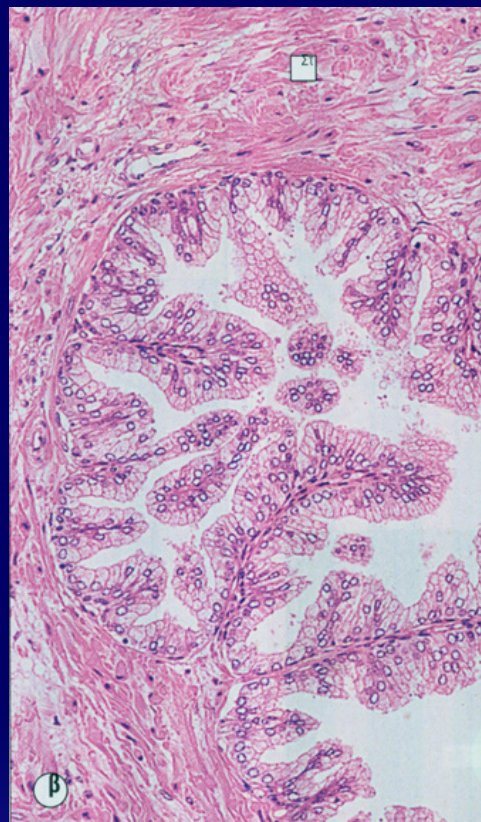
2. Μεταβατική ζώνη από περιουρηθρικά υποβλεννογόνια αδένια. Εκβάλλουν στην ουρήθρα **μέσω μικρών πόρων**

3. Περιφερική ζώνη από διακλαδισμένα αδένια. Εκβάλλουν στην ουρήθρα **μέσω μακρών πόρων.**

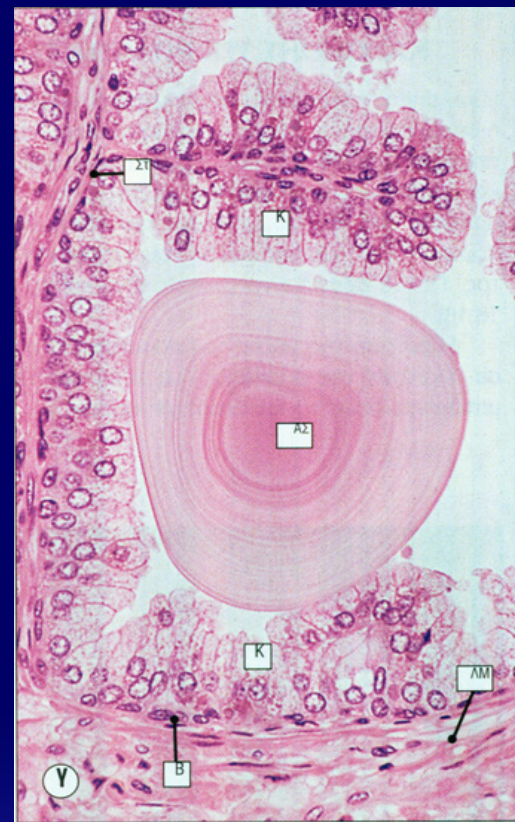
Προστάτης



Βλεννογόνια αδένια κεντρικής ζώνης. Εκβάλλουν απευθείας στην ουρήθρα



Θηλώδης διαμόρφωση ενδοαυλικών προσεκβολών



Επιθήλιο από **ψηλά κυλινδρικά αραιοχρωματικά κύτταρα** και **μικρά βασικά κύτταρα**.

Παρουσία **προστατικού συγκρίματος** (πλούσιο σε γλυκοπρωτεΐνες)

Προστάτης

Κυλινδρικά κύτταρα (υπερμικροσκοπικά):

Αναπτυγμένη συσκευή Golgi, πολυάριθμα λυσοσώματα, εκκριτικά κοκκία, αδρό ενδοπλασματικό δίκτυο

Πόροι προστατικού αδένου

Επιθήλιο: ψηλό κυλινδρικό επιθήλιο.

Κοντά στην ουρήθρα: κυβοειδές

*Εκκρίνει λεπτόρευστο γαλακτώδες **αλκαλικό υγρό** που περιέχει:*

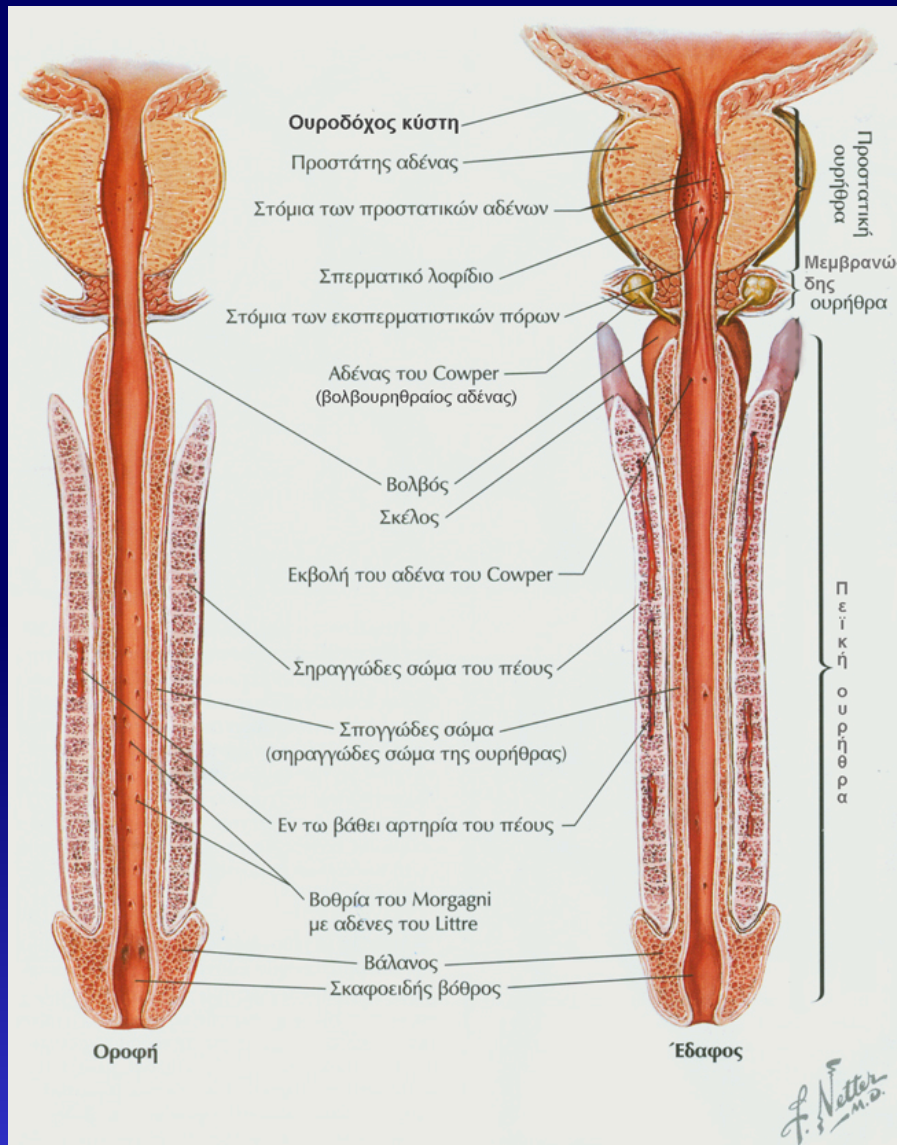
- Ψευδάργυρο
- Ca^{+2}
- την προστατική όξινη φωσφατάση
- το ειδικό προστατικό αντιγόνο
- ινωδολυσίνη
- αμυλάση

Προστάτης

Λειτουργίες:

- Αλκαλικό έκκριμα εξουδετερώνει το όξινο περιβάλλον του κόλπου
- Συμβολή στην διατήρηση της κινητικότητας των σπερματοζωαρίων
- Παροχή θρεπτικών ουσιών στα σπερματοζωάρια
- Ρευστοποίηση σπέρματος

Ουρήθρα άρρενος



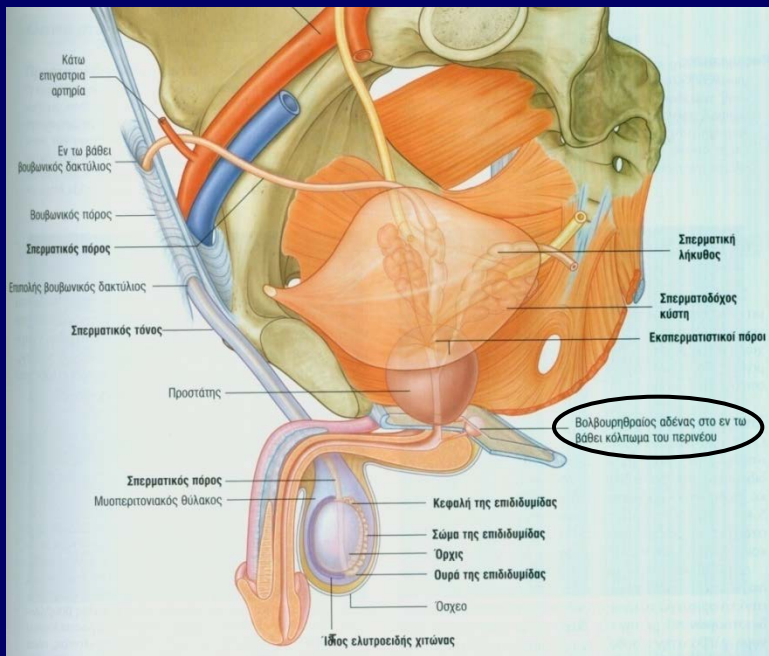
- **Προστατική ουρήθρα:**
εκβάλλουν εκσπερματικοί πόροι
+
πόροι των προστατικών αδενίων

Επιθήλιο: μεταβατικό

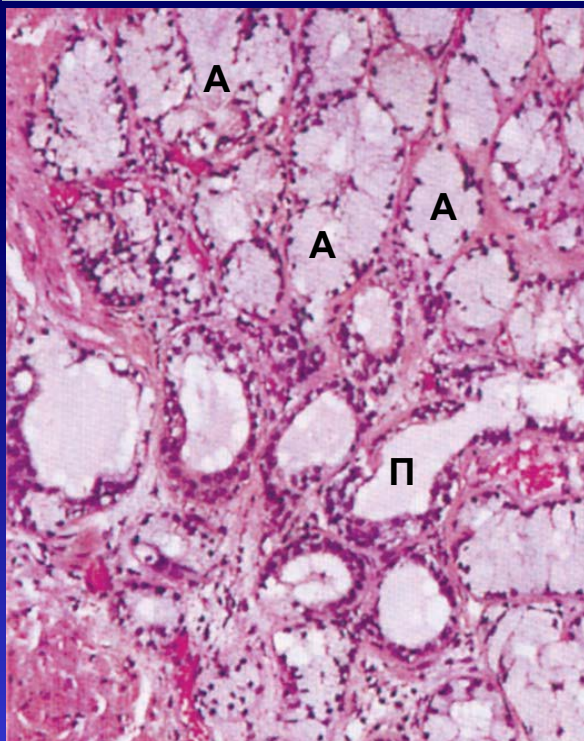
- **Μεμβρανώδης ουρήθρα:**
Επιθήλιο: ψευδοπολύστιβο προς
πολύστιβο κυλινδρικό

- **Πεϊκή ουρήθρα**
εκβάλλουν οι πόροι των
βολβουρηθραίων αδένων
Επιθήλιο: ψευδοπολύστιβο προς
πολύστιβο κυλινδρικό

Βολβουρηθραίοι αδένες



- Μικροί σωληνοκυψελοειδείς αδένες (διαμ.: 5mm)
- Μακροί και στενοί πόροι
- Εκβάλλουν στην πείκη ουρήθρα
- **Έκκριμα:** διαυγές, ελαφρώς βλεννώδες
 - ✓ πλούσιο σε γαλακτόζη,
 - ✓ μέτριο σε σιαλικό οξύ
 - Λιπαντική δράση
 - Προηγείται του σπέρματος κατά τη συνουσία και εκσπερμάτιση

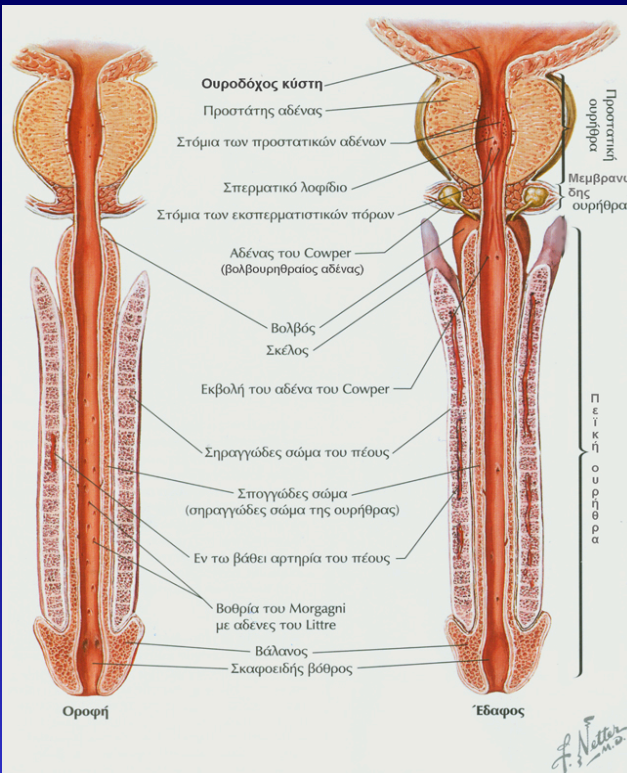
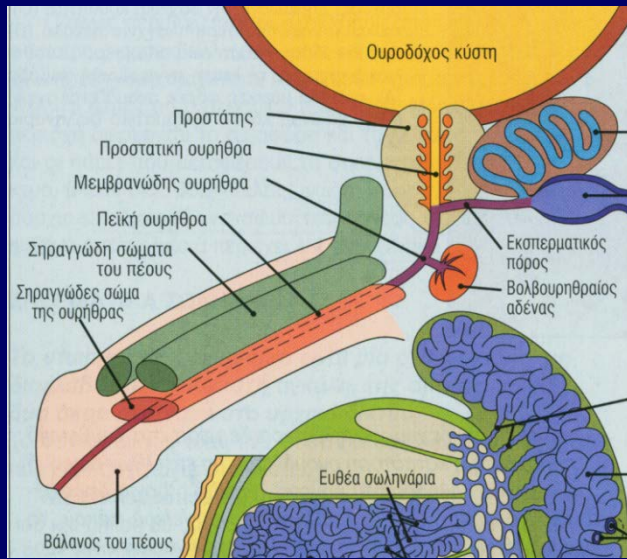


A: αδένιο
Π: πόρος

- ✓ **Αδενικό επιθήλιο:** ψηλό κυλινδρικό (βλεννο-εκκριτικό)
- ✓ **Επιθήλιο πόρων:** πολύστιβο κυλινδρικό

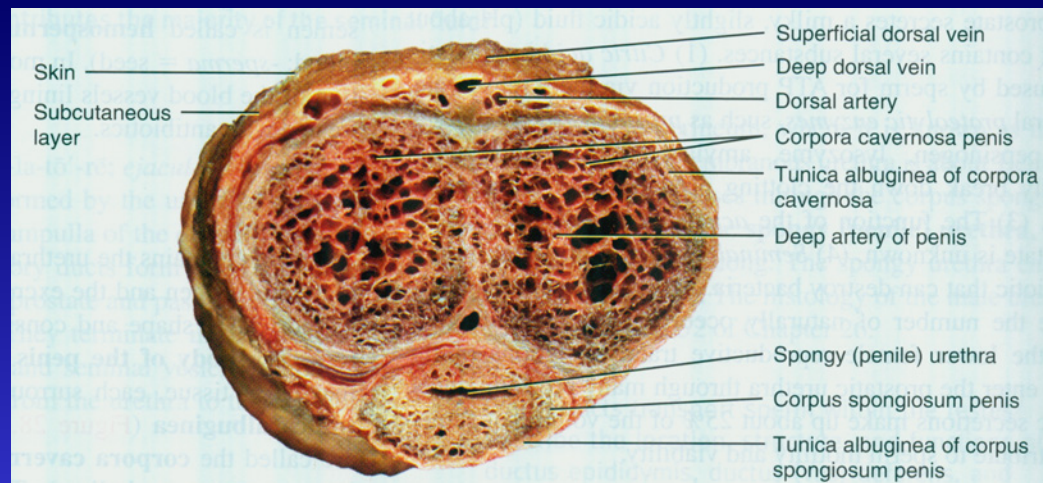
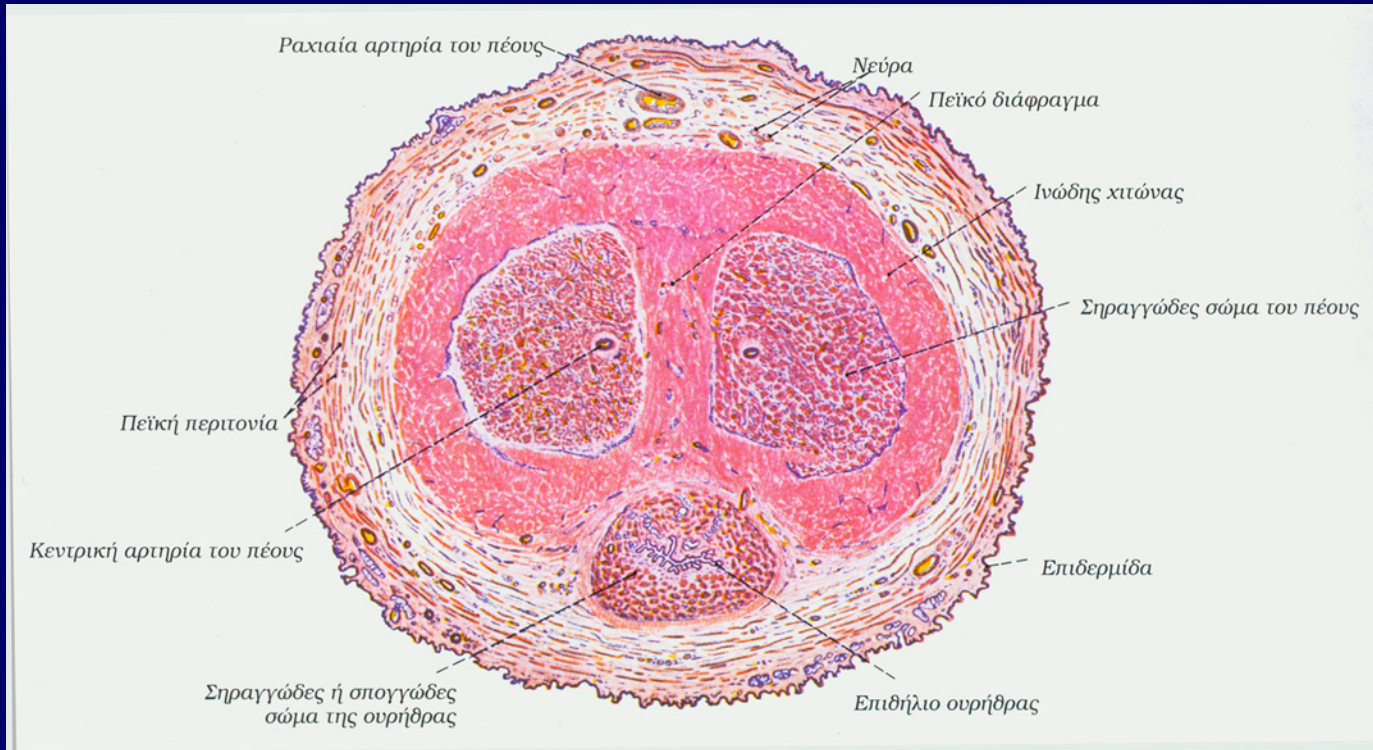
Πέος

- **3 κυλινδρικές στήλες στυτικού ιστού:**
 - ραχιαία:** το δεξί και αριστερό **σηραγγώδες σώμα του πέους**
 - κεντρικά:** το κοιλιακό **σηραγγώδες σώμα της ουρήθρας** (ή **σπογγώδες σώμα του πέους**)
- Το περιφερικό άκρο του **σηραγγώδους σώματος της ουρήθρας** διευρύνεται → **βάλανος πέους**



- **Πεικί ουρήθρα**
- **Ινώδης χιτώνας:** συγκρατεί τους στυτικούς ιστούς
- **Αρτηριακή αιμάτωση:** ραχιαίες αρτηρίες ελικοειδείς αρτηρίες αιματώνουν τον στυτικό ιστό.
- **Φλεβική παροχέτευση**
- **Δέρμα**

Πέος (εγκάρσια διατομή)



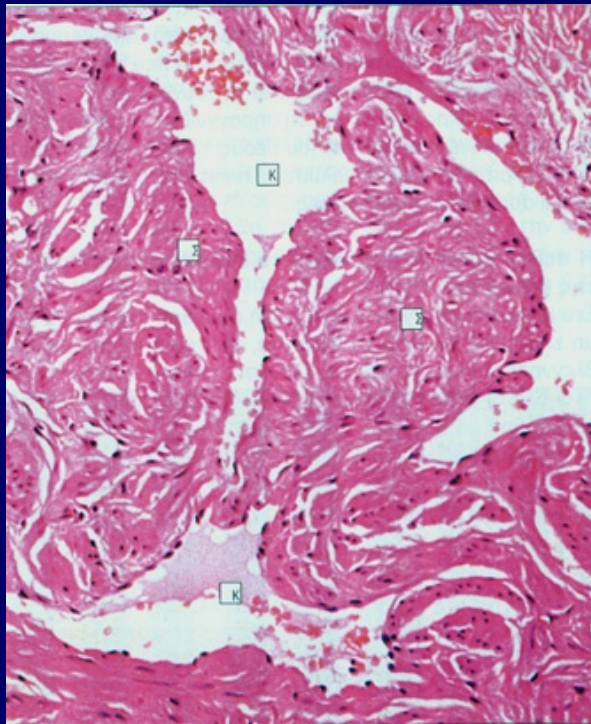
(c) Transverse section

ΣΤΥΤΙΚΟΙ ΙΣΤΟΙ

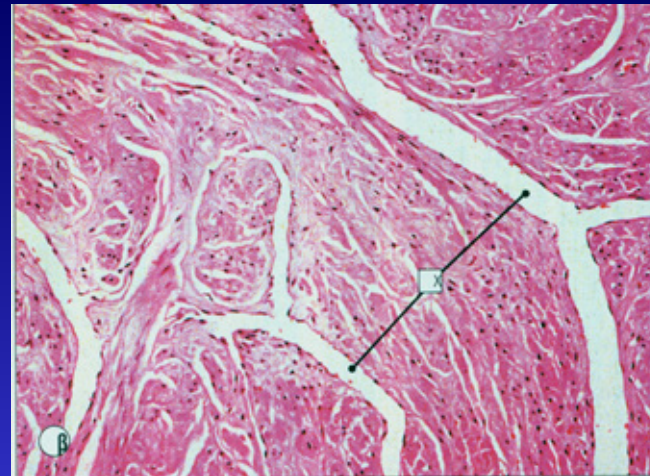
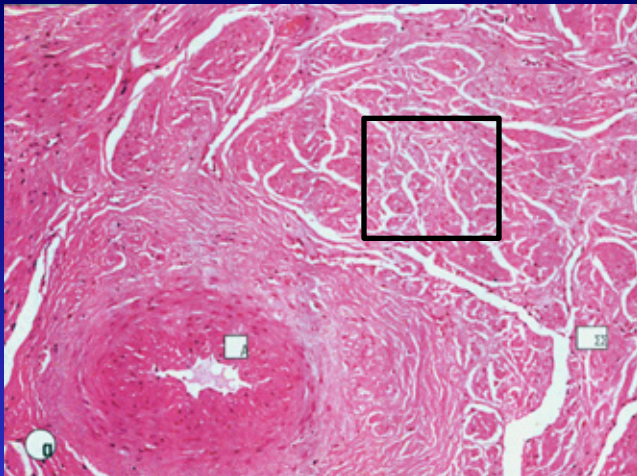
Συγκοινωνούντες αγγειακοί χώροι ή κολποειδή
Γεμάτοι με αίμα → σε στύση
Κενοί από αίμα → σε ηρεμία

Γέμισμα με αίμα των αγγειακών χώρων και
αποκλεισμός της απαγωγής του αίματος μέσω
φλεβικών αγγείων

Διόγκωση των πεικόν σηραγγωδών σωμάτων >
διόγκωση σηραγγώδους σώματος ουρήθρας



Σηραγγώδες σώμα
ουρήθρας



Σηραγγώδες σώμα πέους

Στύση

- Σεξουαλική διέγερση → εγκεφαλικός φλοιός → υποθάλαμος → νωτιαίος μυελός → αυτόνομα νεύρα πέους → παραγωγή **οξειδίου του αζώτου (NO)** από ραχιαίο νεύρο του πέους → ταχύτατη διασπορά μέσω **χασματικών συνδέσεων** στα λεία μυϊκά κύτταρα που περιβάλλουν τα αιμοφόρα κολποειδή.
- NO → ενεργοποίηση γουανυλικής κυκλάσης → κυκλική μονοφωσφορική γουανοσίνη (cGMP) → αποθήκευση Ca^{+2} ενδοκυττάρια → χαλάρωση λείων μυϊκών κυττάρων → διαστολή των αγγειακών χώρων (πλήρωση με αίμα) → πίεση λεπτών τοιχωμάτων φλεβών → απόφραξη παροχέτευσης αίματος

- Παραγωγή **φωσφοδιεστεράσης-5 (PDE)**

αποδόμηση της cGMP

τερματισμός στύσης

στύση

