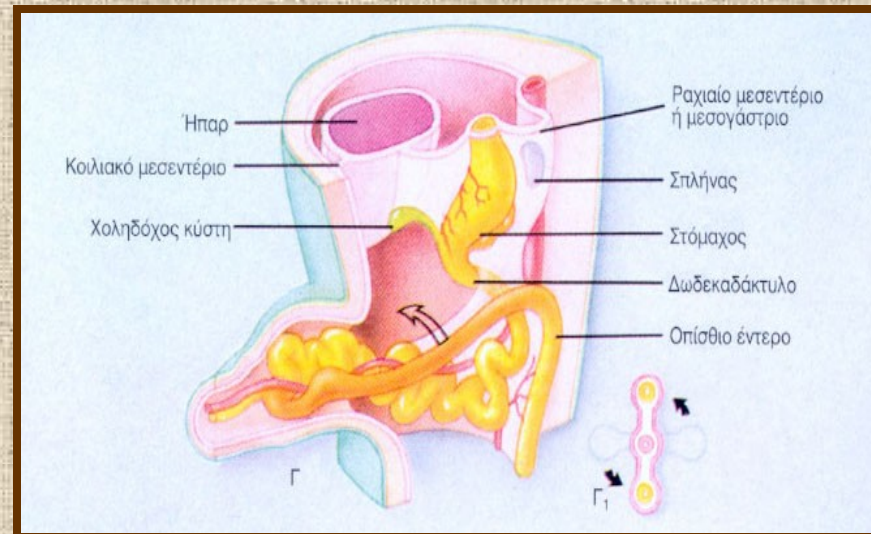


Εμβρυολογία πεπτικού συστήματος



Υπατία Δούση-Αναγνωστοπούλου

Εργαστήριο Ιστολογίας και Εμβρυολογίας

ΑΡΧΕΓΟΝΟ ΕΝΤΕΡΟ :

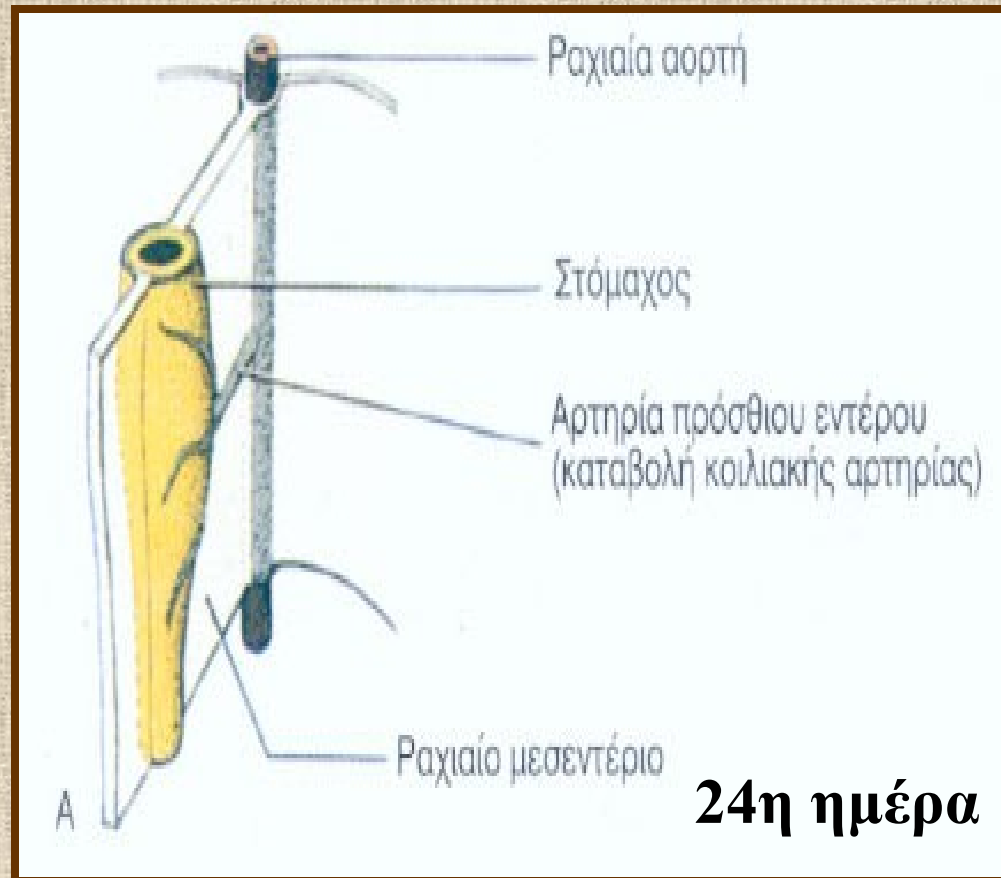
- πρόσθιο έντερο,
- μέσο έντερο,
- οπίσθιο έντερο.

- `σχηματίζεται την 4η εβδομάδα (από το τμήμα του λεκιθικού ασκού που ενσωματώνεται στο έμβρυο)
- **ενδόδερμα:** επιθηλιακή επένδυση της πεπτικής οδού
χοληφόρων οδών, ήπατος, παγκρέατος
- **εξώδερμα αρχέγονης στοματικής και πρωκτικής
κοιλότητας :** επιθήλιο κρανιακού και ουραίου άκρου
πεπτικής οδού
- **μεσέγχυμα:** συνδετικό και μυϊκό στοιχείο πεπτικής οδού

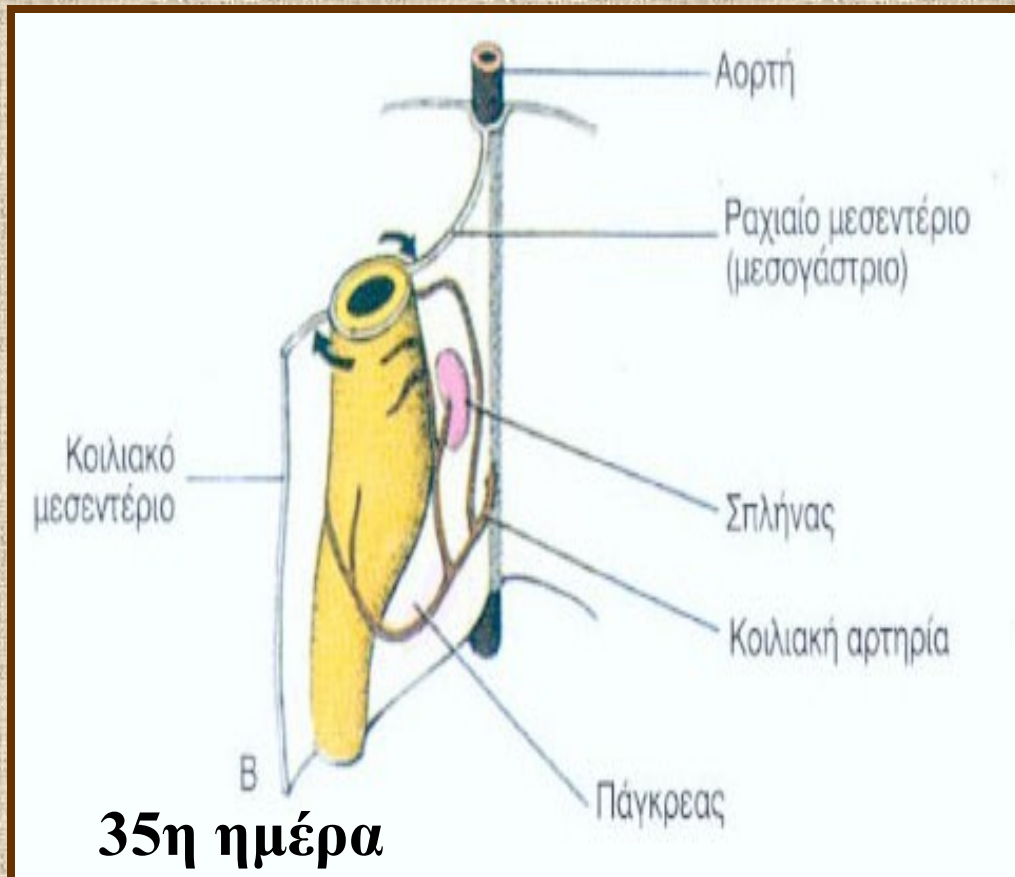
ΠΡΟΣΘΙΟ ΕΝΤΕΡΟ

- φάρυγγας
- οισοφάγος
- **τραχεία**
- στόμαχος
- δωδεκαδάκτυλο (κεντρικά ως προς το στόμιο του χοληδόχου πόρου)
- **ήπαρ**
- **πάγκρεας**
- **σύστημα χοληφόρων πόρων**

Ανάπτυξη στομάχου-δωδεκαδακτύλου 1



Ανάπτυξη στομάχου-δωδεκαδακτύλου 2

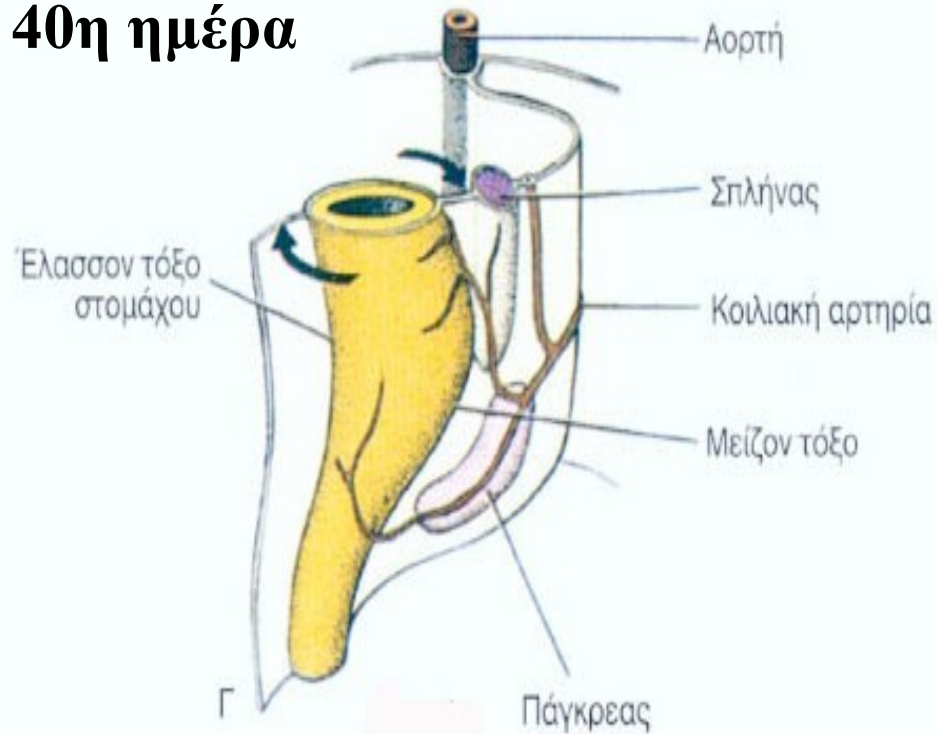


ανάπτυξη :

- σπληνός από προσεκβολή μεσεγγυματικών κυττάρων μεταξύ των πετάλων του μεσεντερίου,
- παγκρέατος από προσεκβολές προσθίου εντέρου.

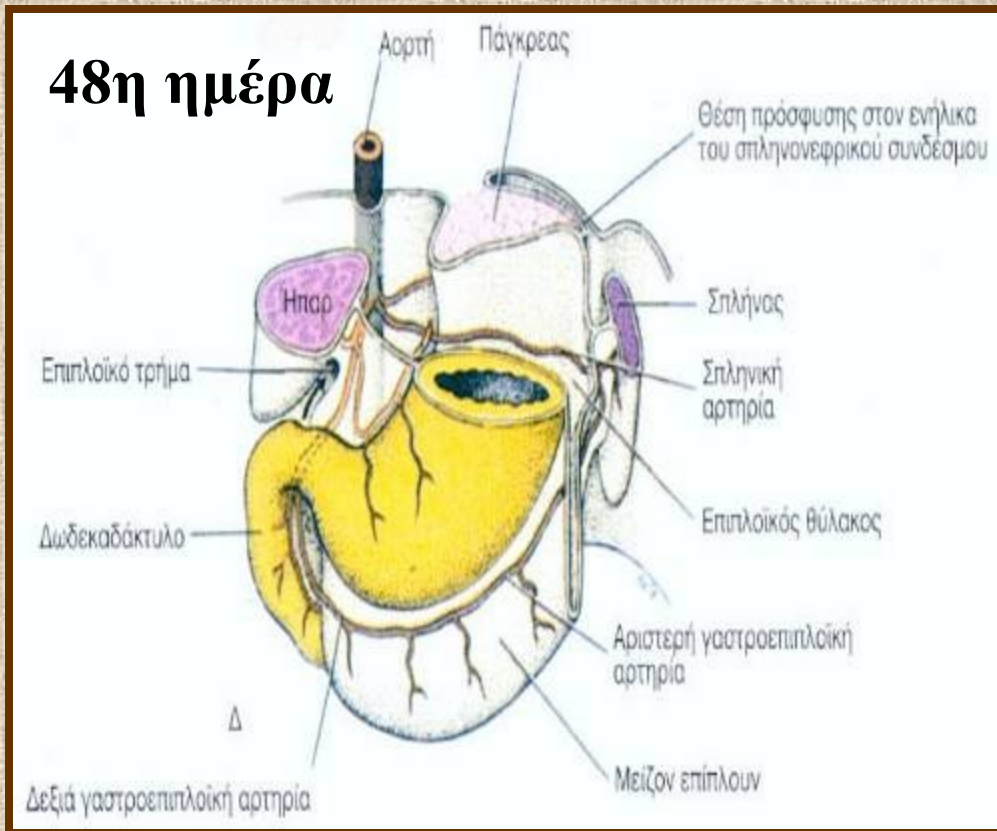
Ανάπτυξη στομάχου-δωδεκαδακτύλου 3

40η ημέρα



- περιστροφή στομάχου,
- μετατόπιση ραχιαίου μεσογαστρίου προς τα αριστερά,

Ανάπτυξη στομάχου-δωδεκαδακτύλου 4

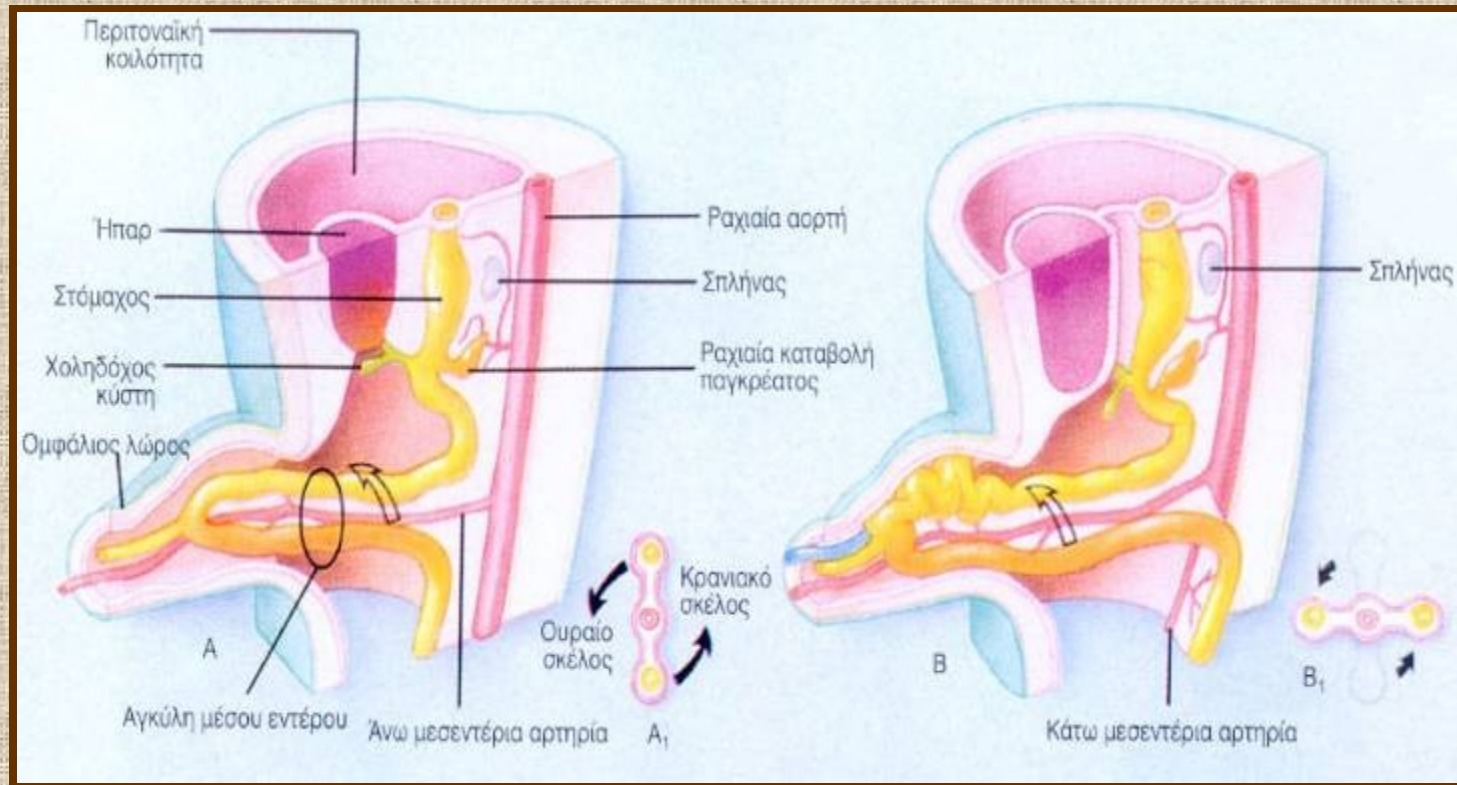


- σχηματισμός επιπλοϊκού θυλάκου,
- ανάπτυξη ήπατος από προεκβολή του ουραίου τμήματος του προσθίου εντέρου.

ΜΕΣΟ ΕΝΤΕΡΟ

- δωδεκαδάκτυλο (περιφερικά ως προς το στόμιο του χοληδόχου πόρου)
- νήστιδα
- ειλεός
- τυφλό
- σκωληκοειδής απόφυση
- ανιόν κόλο
- πρώτο 1/2 ή 2/3 εγκαρσίου κόλου

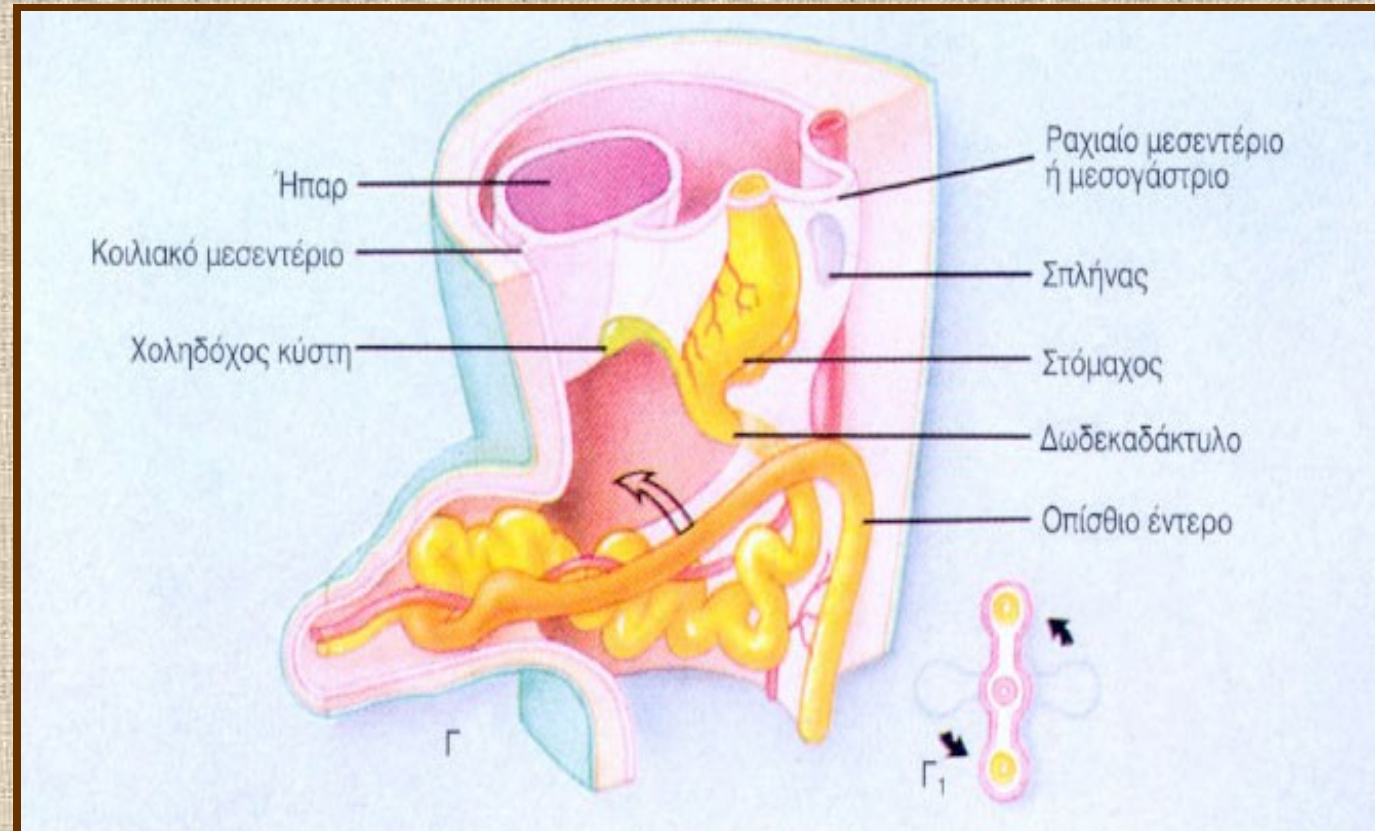
Περιστροφή μέσου εντέρου 1



6η εβδομάδα :

- αγκύλη εντέρου σχηματίζει κήλη στον ομφάλιο λώρο,
- στροφή με αντιωρολογιακή φορά κατά 90°,
- το κρανιακό μέρος εξελίσσεται σε λεπτό έντερο,

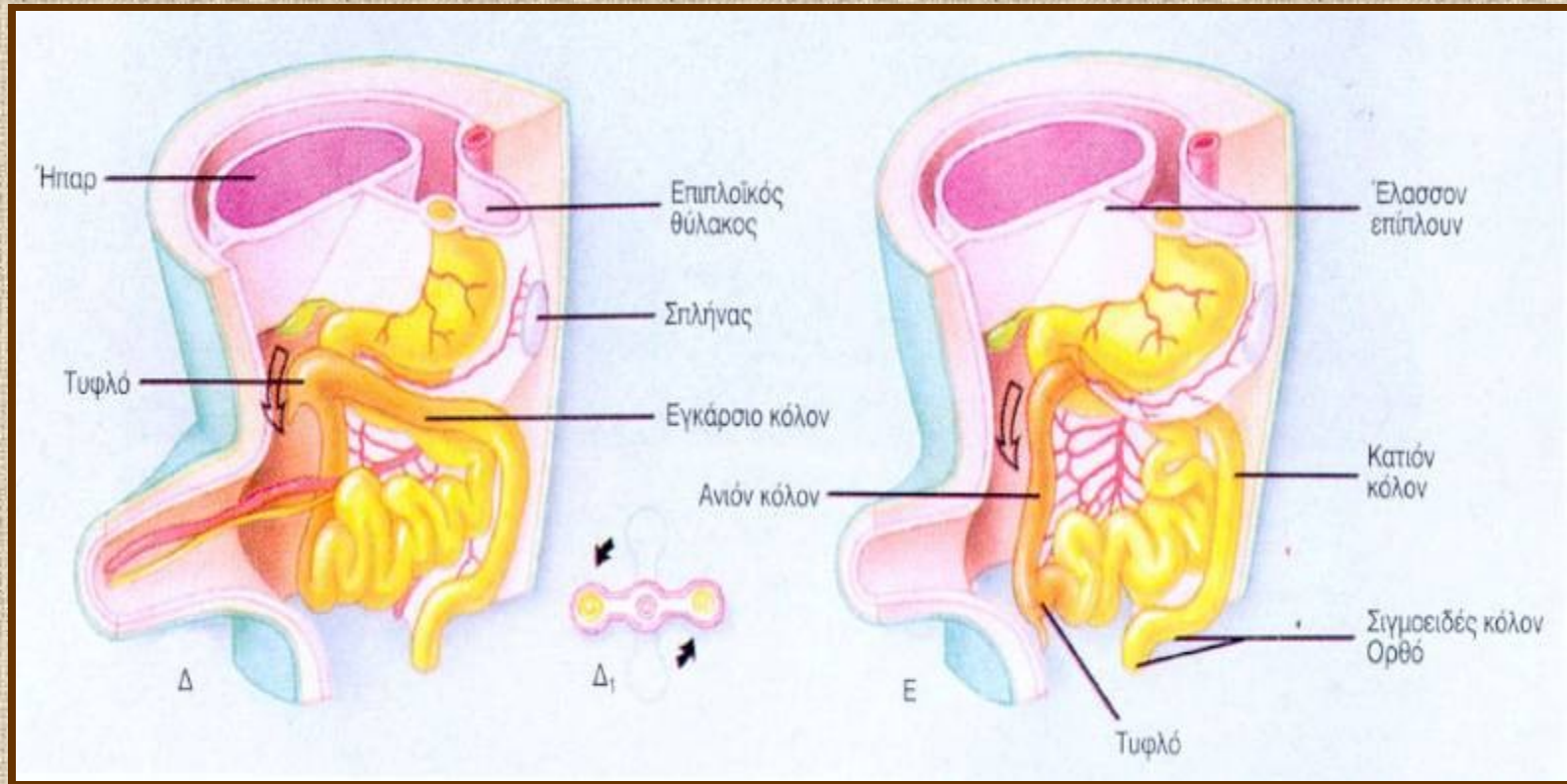
Περιστροφή μέσου εντέρου 2



10η εβδομάδα :

- επιστροφή εντέρου στην κοιλιά,
- επιπλέον περιστροφή κατά 90°,

Περιστροφή μέσου εντέρου 3



11η εβδομάδα :

-επιπλέον περιστροφή κατά 90°,

όψιμη εμβρυϊκή περίοδος :

- μετακίνηση τυφλού στο κάτω δεξιό τεταρτημόριο της κοιλιάς.

ΟΠΙΣΘΙΟ ΕΝΤΕΡΟ

- αριστερό 1/2 ή 1/3 του εγκαρσίου κόλου
- κατιόν κόλο
- σιγμοειδές
- ορθό
- ανώτερο τμήμα πρωκτικού σωλήνα

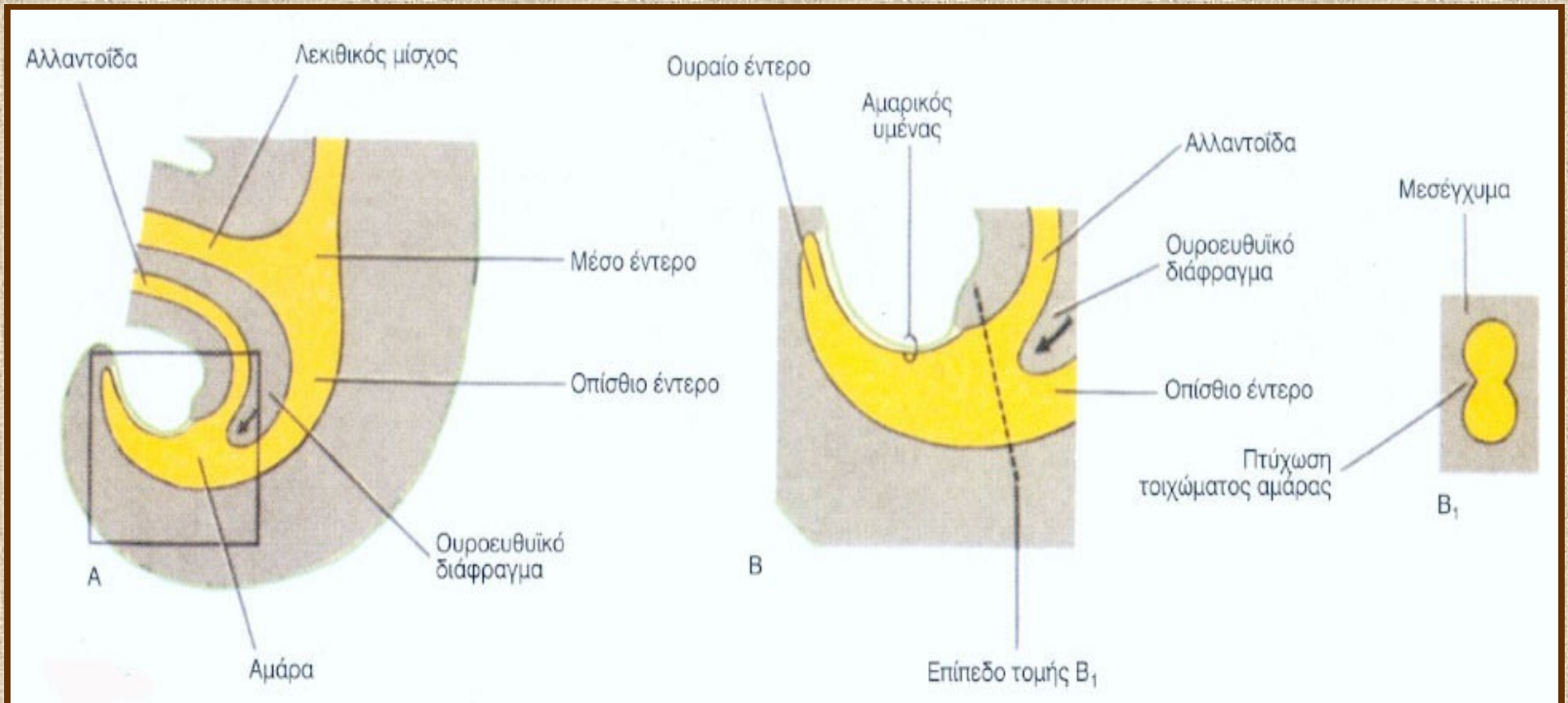
Το κατώτερο τμήμα του πρωκτικού σωλήνα αναπτύσσεται από το **πρωκτικό βοθρίο**

ΑΜΑΡΑ

- διευρυσμένο ουραίο τμήμα οπισθίου εντέρου
- διαιρείται από το **ουροευθυϊκό διάφραγμα** σε **ουρογεννητικό κόλπο** και **ορθό**

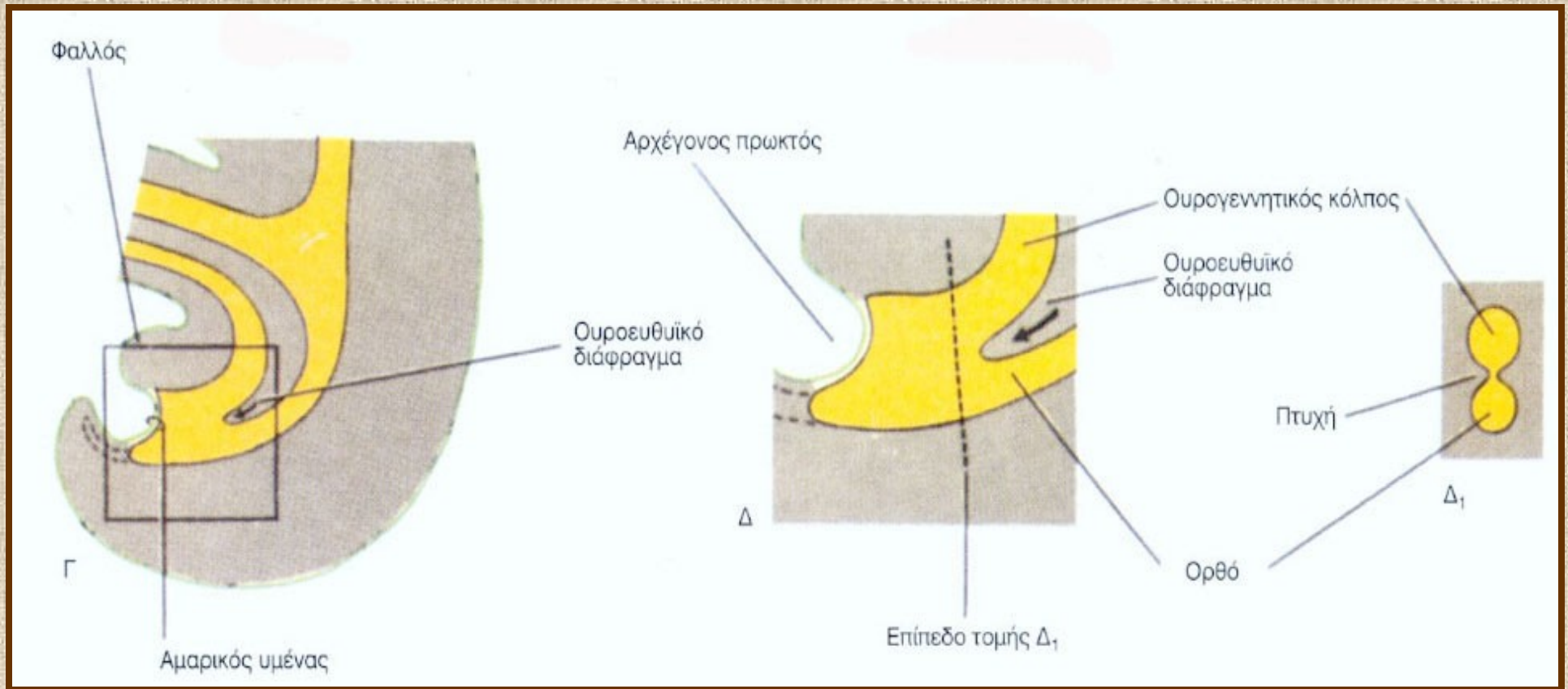
Αρχικά το ορθό και το ανώτερο τμήμα του πρωκτικού σωλήνα χωρίζονται από το περιβάλλον με τον **πρωκτικό υμένα**, ο οποίος σπάει στα τέλη της 8ης εβδομάδας

Στάδια διαχωρισμού αμάρας 1



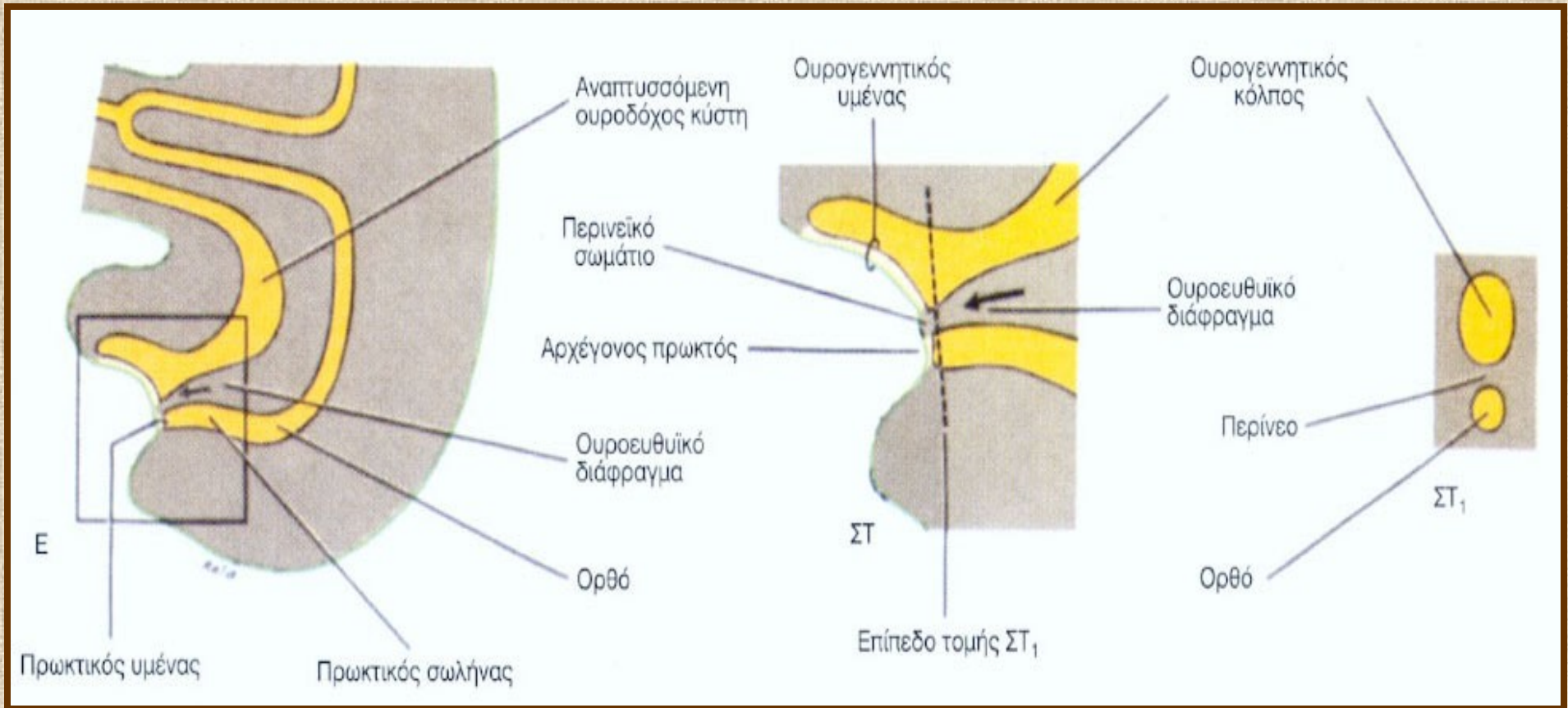
4η εβδομάδα

Στάδια διαχωρισμού αμάρας 2



6η εβδομάδα

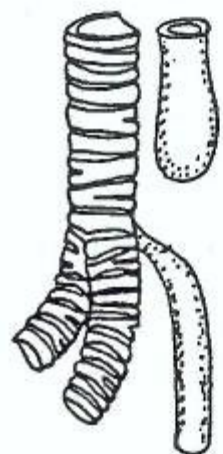Στάδια διαχωρισμού αμάρας 3



7η εβδομάδα

ΣΥΓΓΕΝΕΙΣ ΑΝΩΜΑΛΙΕΣ ΟΙΣΟΦΑΓΟΥ

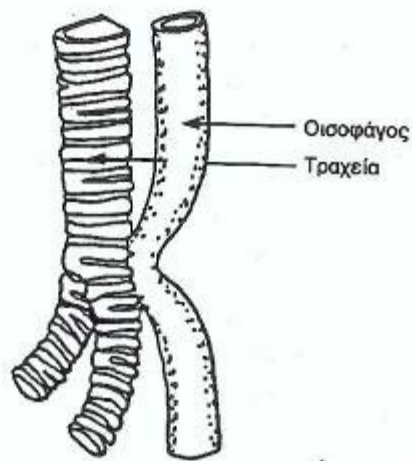
- ατρησία
- τραχειο-οισοφαγικό συρίγγιο
- βραχύς οισοφάγος
- διπλασιασμός οισοφάγου
- σπασμός οισοφάγου ή μεγαοισοφάγος



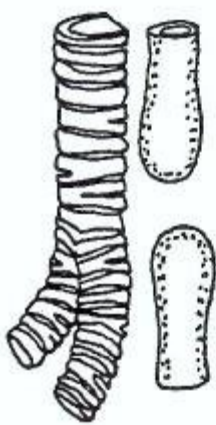
A



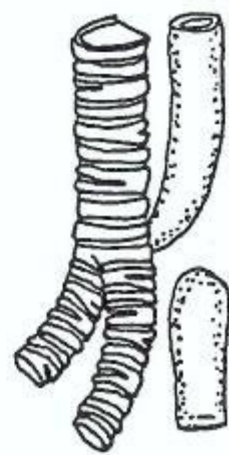B



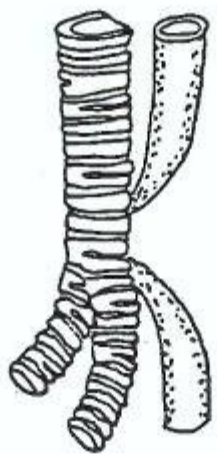
Γ



Δ



E

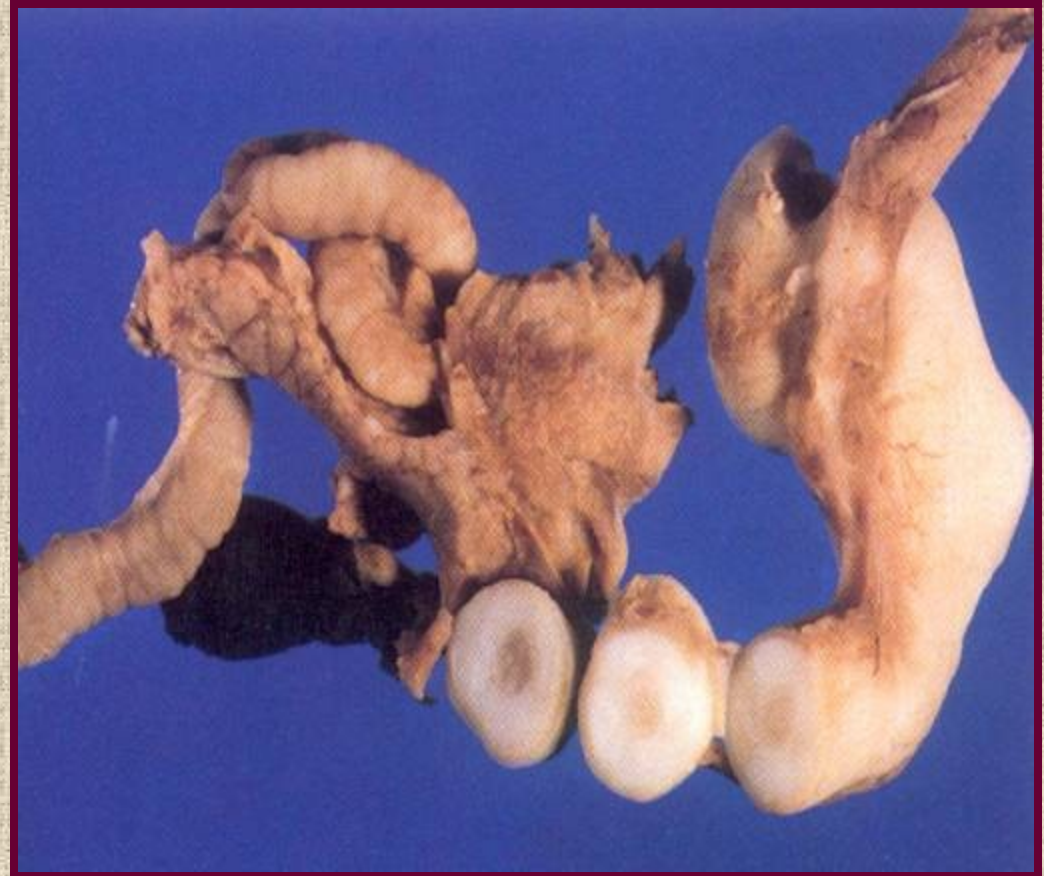

Z


Τύποι οισοφαγικής ατρησίας και τραχειο- οισοφαγικών συριγγίων

ΣΥΓΓΕΝΕΙΣ ΑΝΩΜΑΛΙΕΣ ΣΤΟΜΑΧΟΥ

- αναστροφή
- διθάλαμος στόμαχος
- γαστρική ατρησία
- υπερτροφική πυλωρική στένωση



Ρουκετοειδείς έμετοι!!!

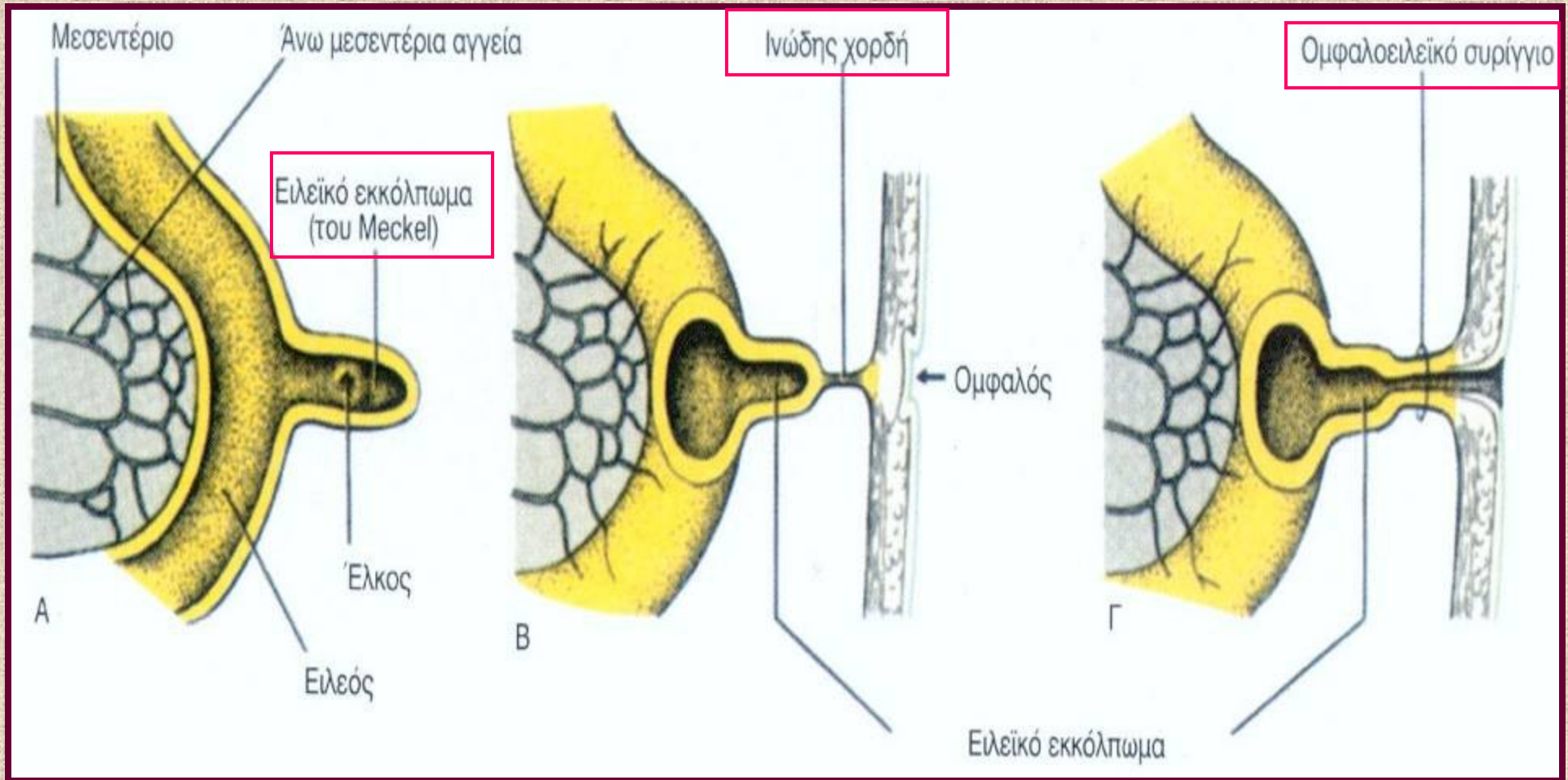


Υπερτροφική πυλωρική στένωση

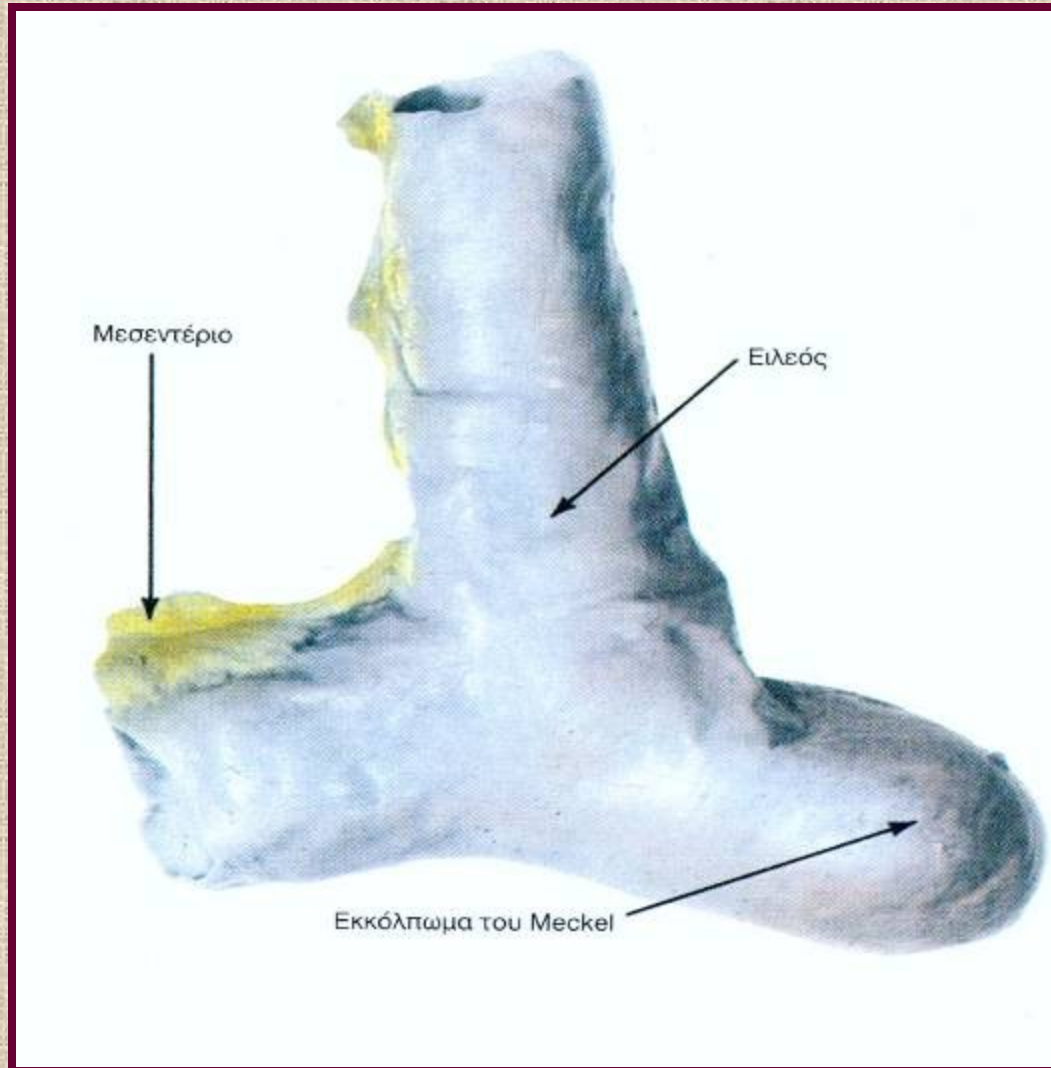
ΑΝΩΜΑΛΙΕΣ ΑΝΑΠΤΥΞΕΩΣ ΕΝΤΕΡΟΥ

- ανωμαλίες απόφραξης ομφαλομεσεντέριου πόρου
- ανώμαλη περιστροφή
- ανωμαλίες καθηλώσεως
- ατρησία
- στένωση
- διπλασιασμός
- συγγενές megacolon
- ορθοπρωκτικές ανωμαλίες

Ανωμαλίες απόφραξης ομφαλομεσεντέριου πόρου 1



Εκκόλπωμα Meckel (Μεκέλεια απόφυση)



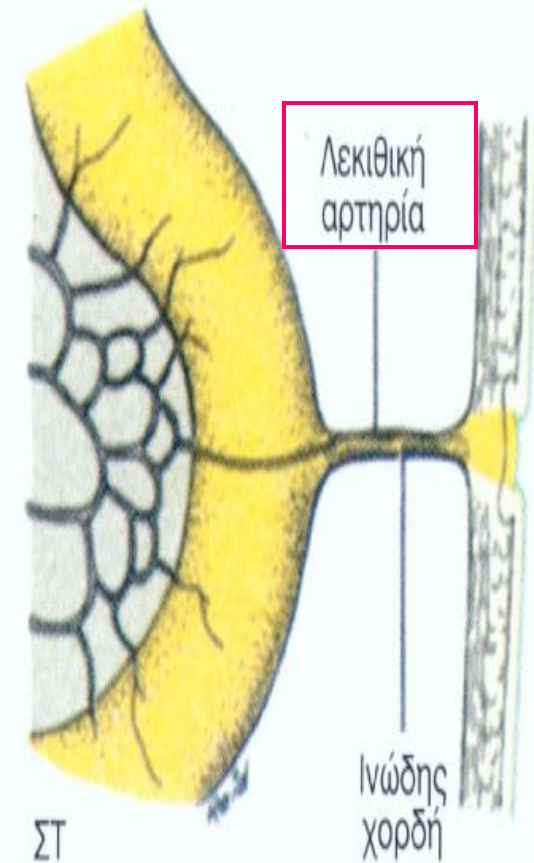
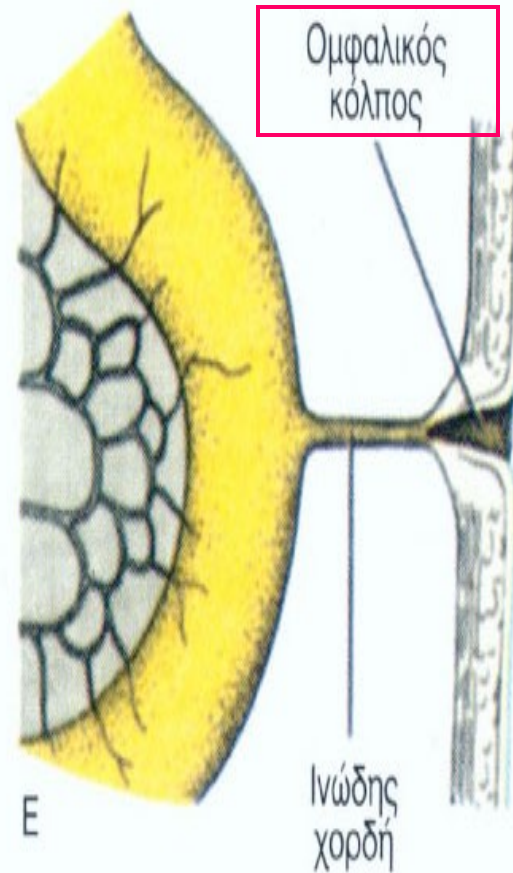
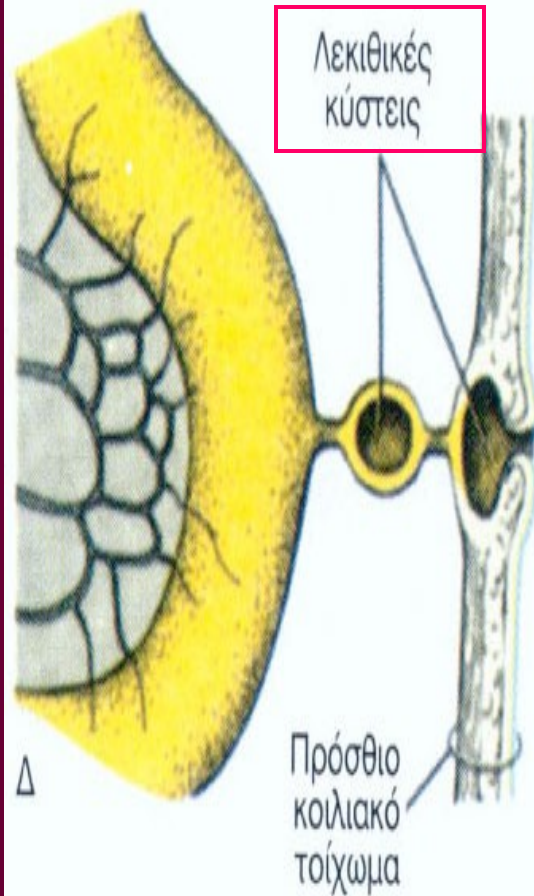
Από τις συνηθέστερες ανωμαλίες
της πεπτικής οδού

2-4% των ανθρώπων

Συχνότερο στους άρρενες

Η βλεννογονική επιφάνειά του δυνατόν
να περιέχει περιοχές που μοιάζουν με
βλεννογόνο στομάχου, δωδεκαδακτύλου
ή παχέος εντέρου

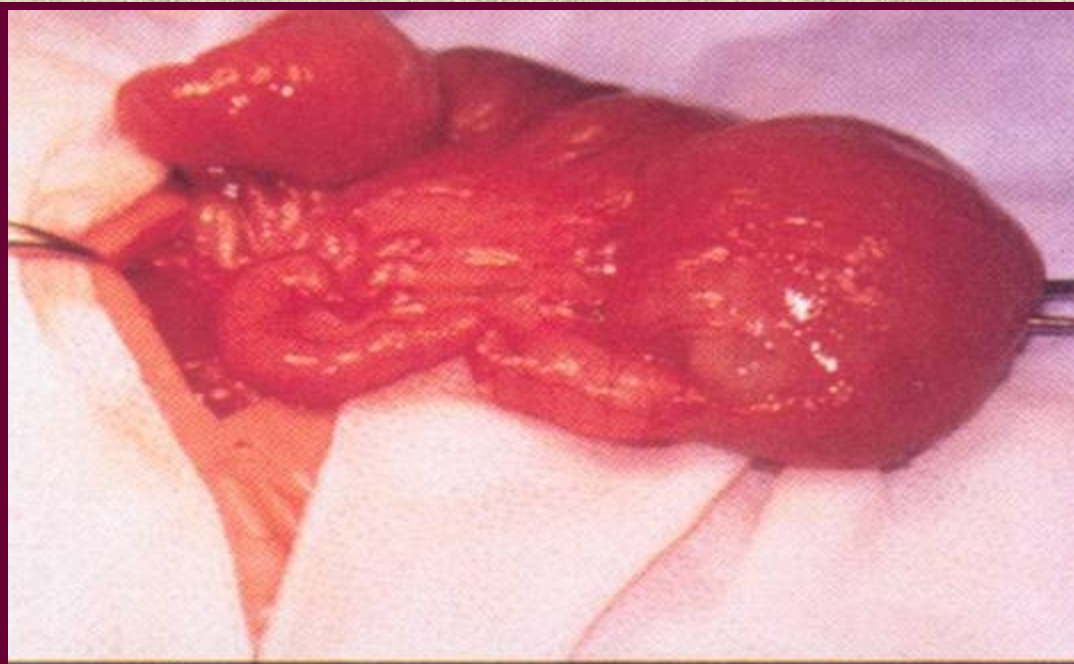
Ανωμαλίες απόφραξης ομφαλομεσεντέριου πόρου 2



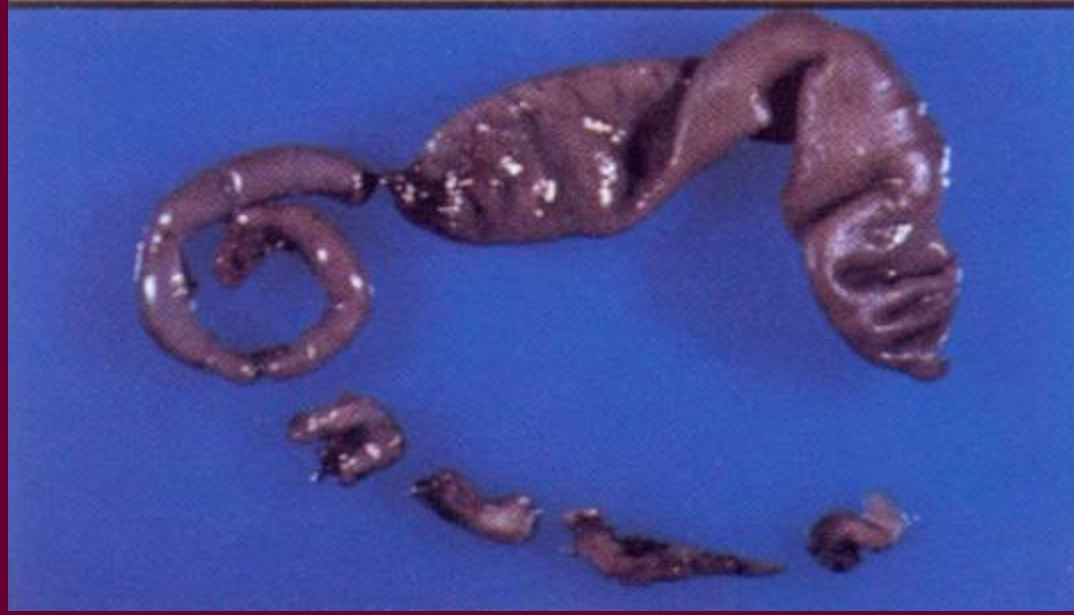Εντερική απόφραξη

- 5η-6η βδ, το έντερο φυσιολογικά αποφράσσεται λόγω έντονης μιτωτικής δραστηριότητας του επιθηλίου του,
- αν δεν επιτελεσθεί επανασηράγγωση, ή γίνει με ανώμαλο τρόπο, έχουμε **στένωση** (μερική απόφραξη), **ατρησία** (πλήρη απόφραξη) ή **διπλασιασμούς**.

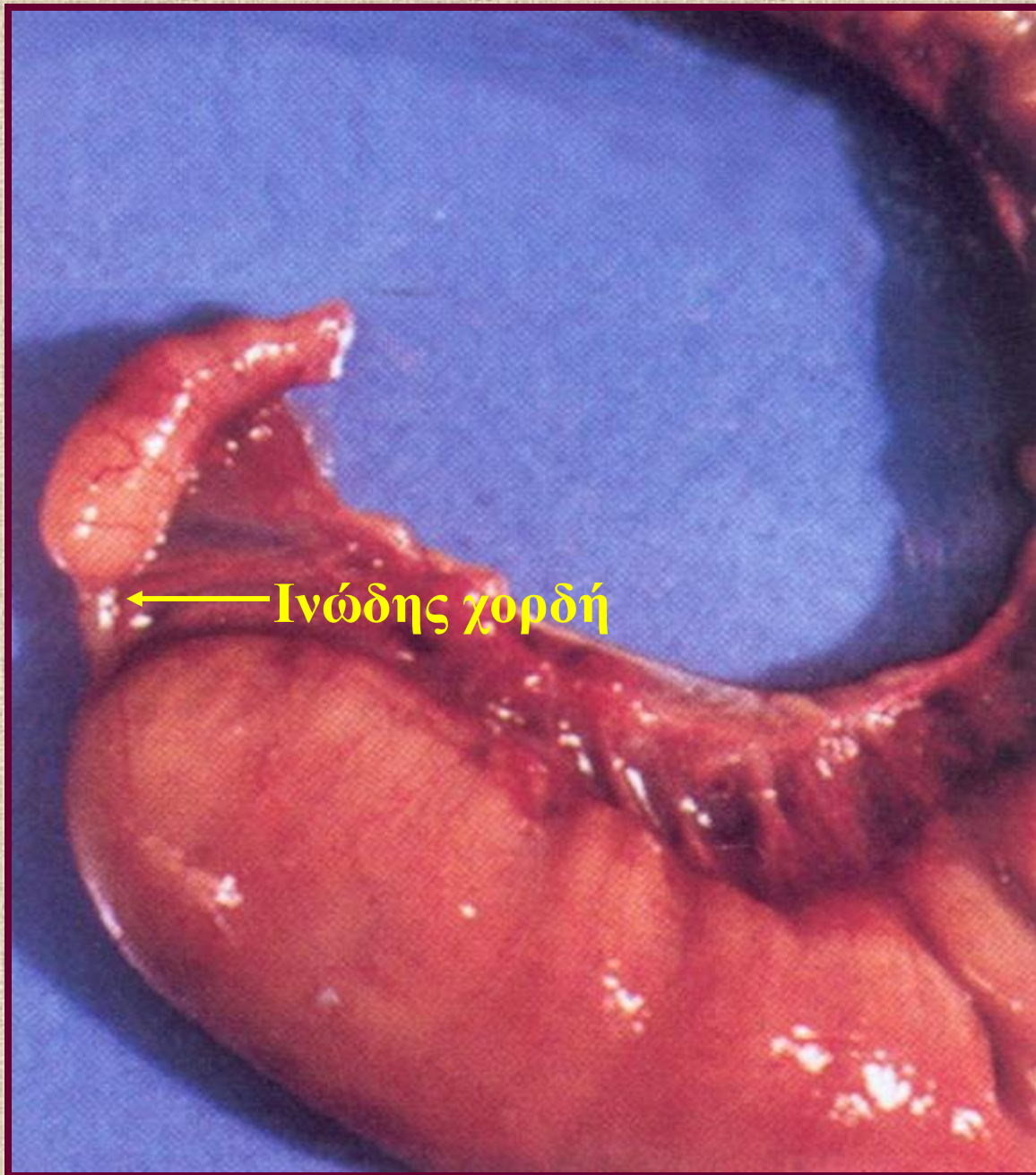
Εντερική ατρησία



← Ατρησία ειλεού



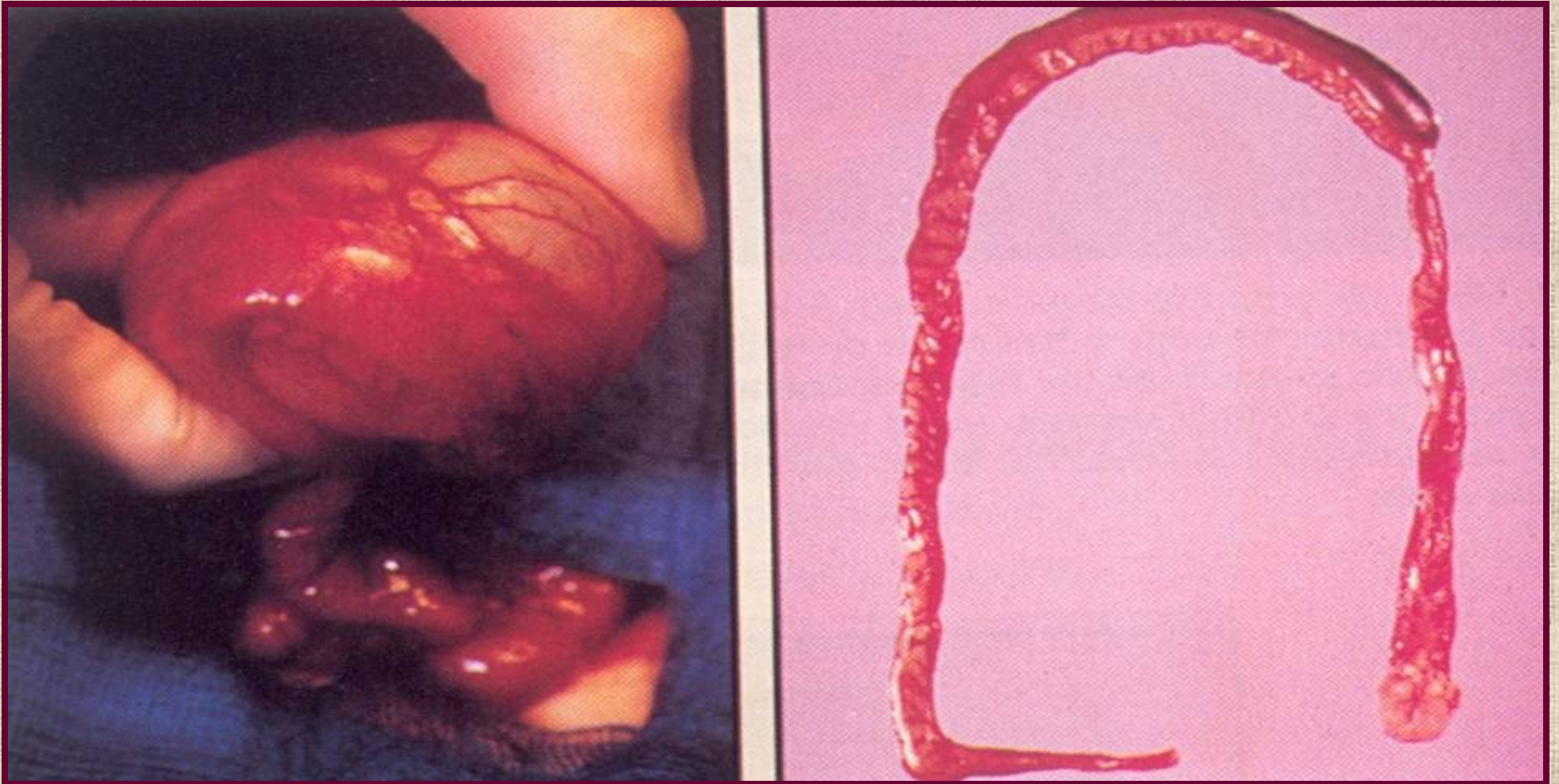
← Πολλαπλές εντερικές ατρησίες



← Ινώδης χορδή

Εντερική
ατρησία

Διπλασιασμός εντέρου

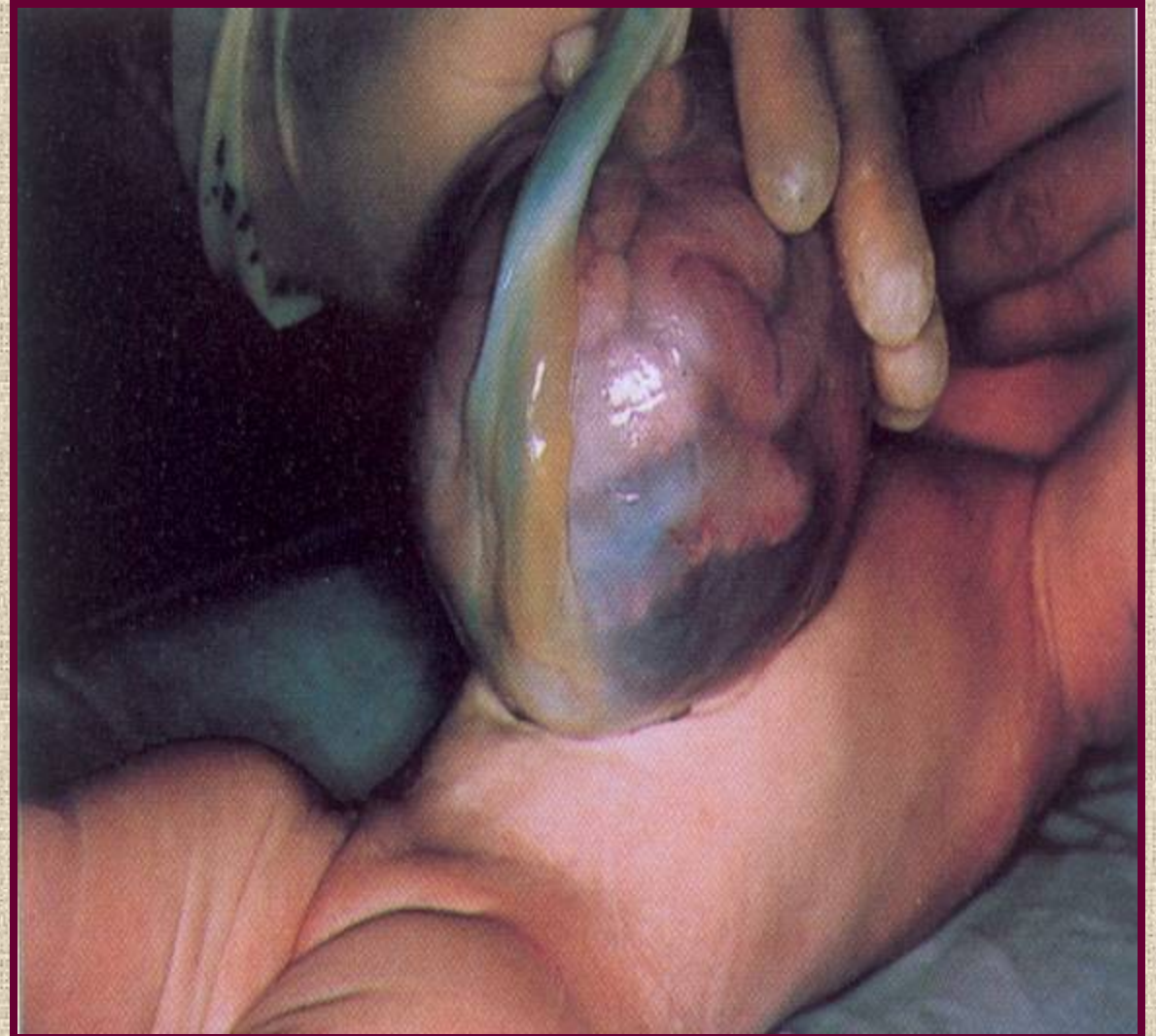

Συχνότερα στον ειλεό και στο κόλον !

Ομφαλοκήλη 1

Έλλειμα προσθίου κοιλιακού τοιχώματος στην περιοχή εισόδου του ομφάλιου λώρου

Το έλλειμα καλύπτεται από ημιδιαφανή μεμβράνη που αποτελείται από άμνιο και περιτόναιο και στην οποία προβάλλουν τα έντερα και συχνά άλλα σπλάχνα

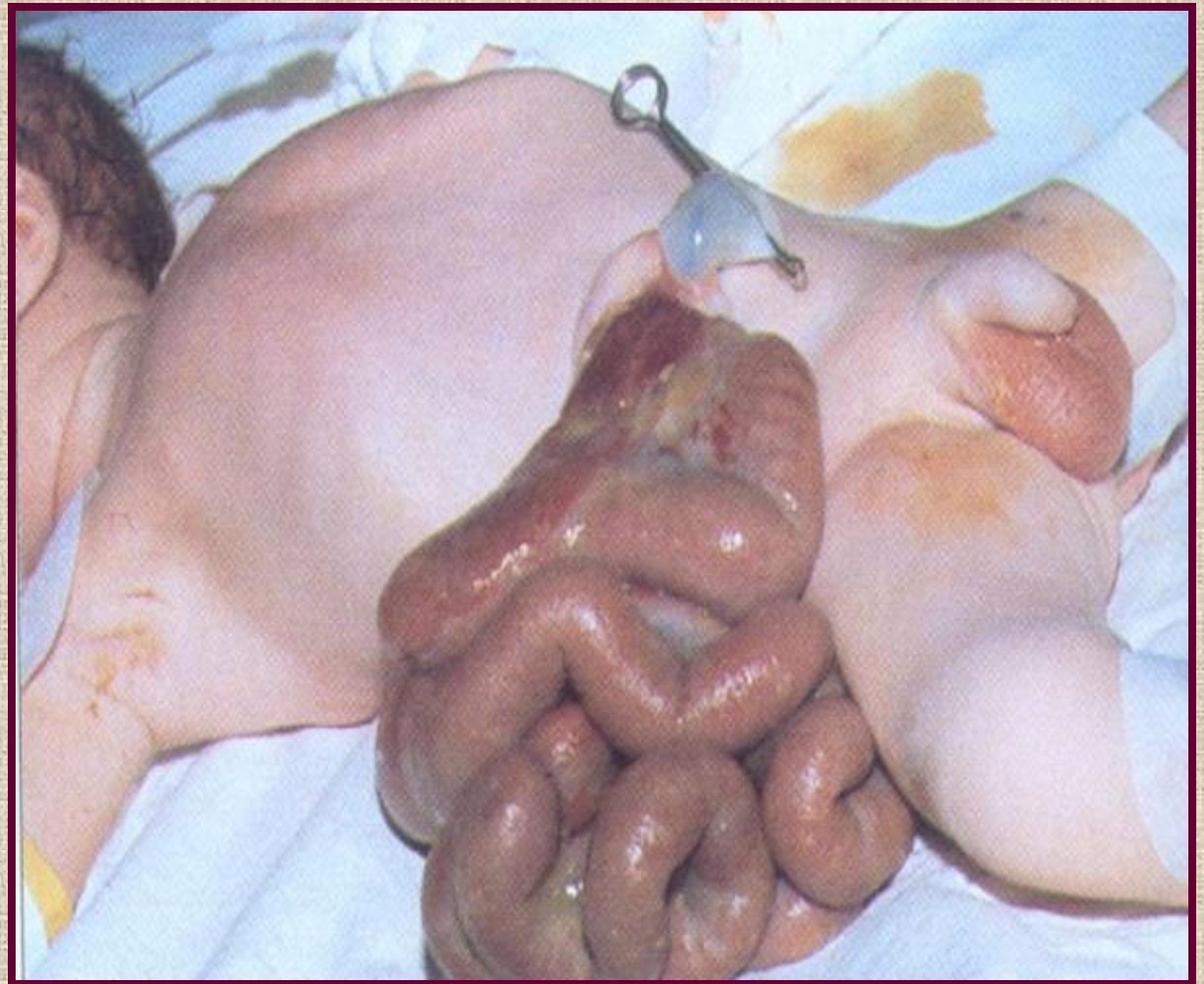


Γαστροσχιστία

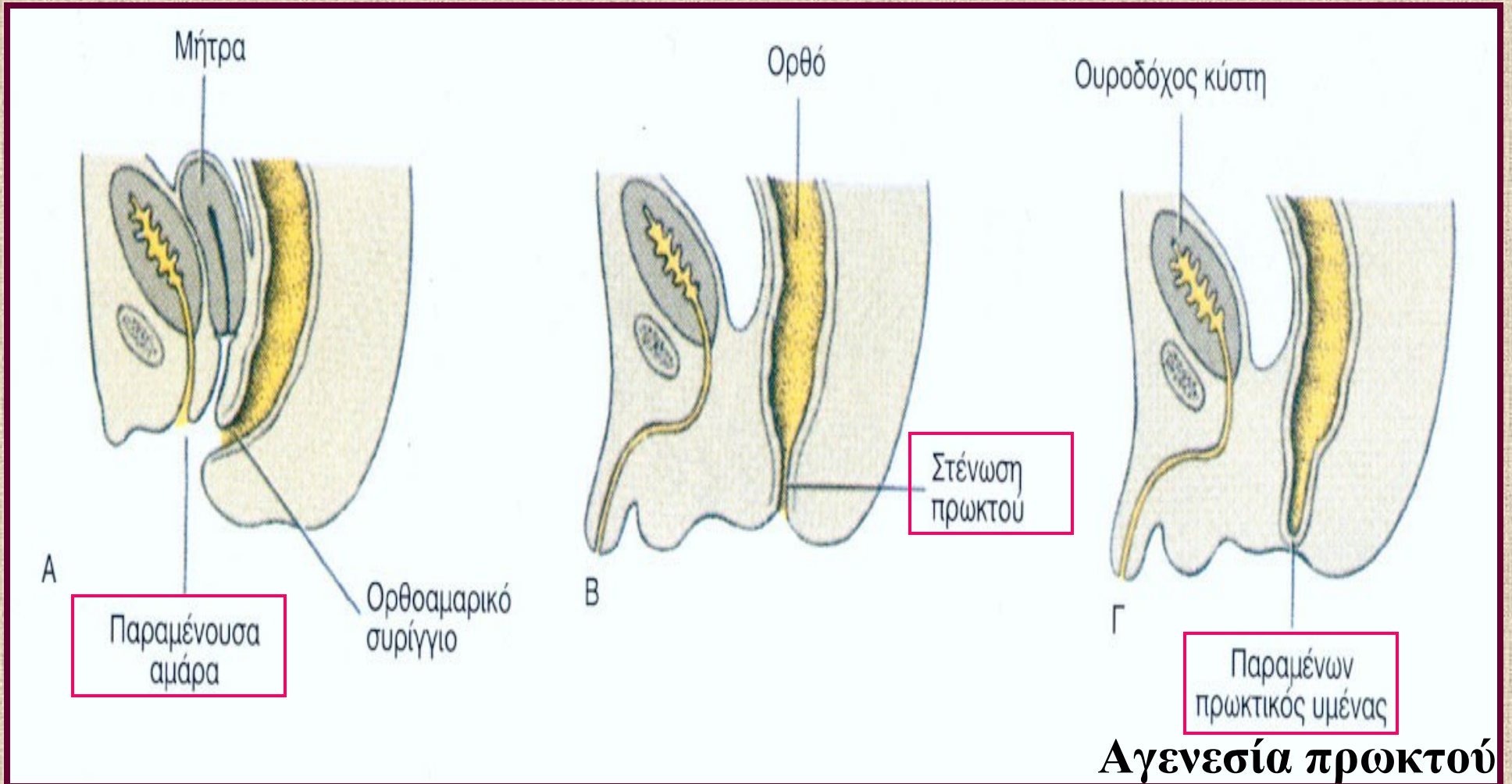
Ελλειμα προσθίου κοιλιακού τοιχώματος συνήθως δεξιά του ομφάλιου λώρου

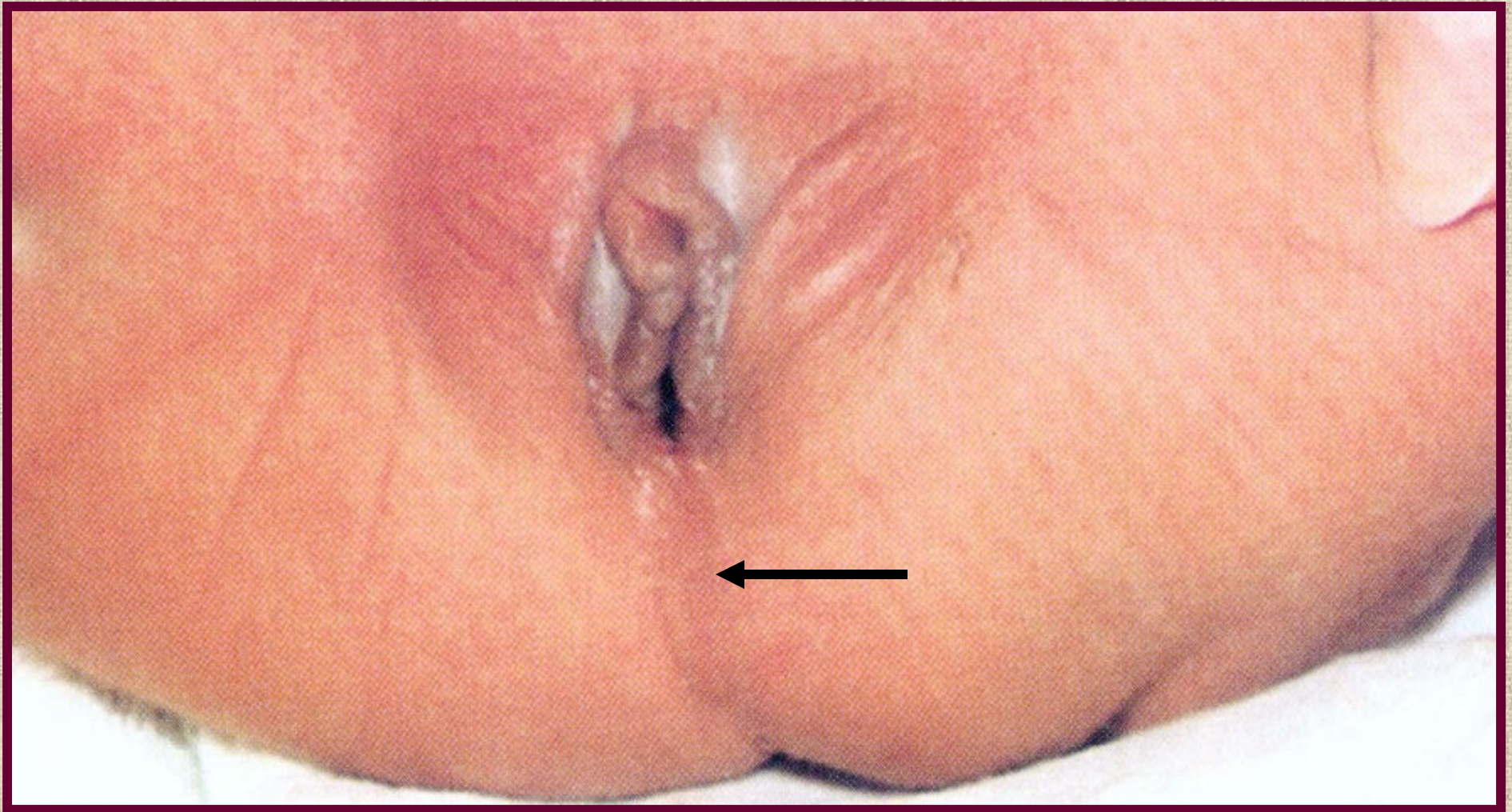
Οι προβάλλουσες εντερικές έλικες **δεν** καλύπτονται από σάκκο.

Ίσως οφείλεται σε ενδομήτρια διακοπή της δεξιάς ομφαλο-μεσεντερικής αρτηρίας



Ορθοπρωκτικές ανωμαλίες 1





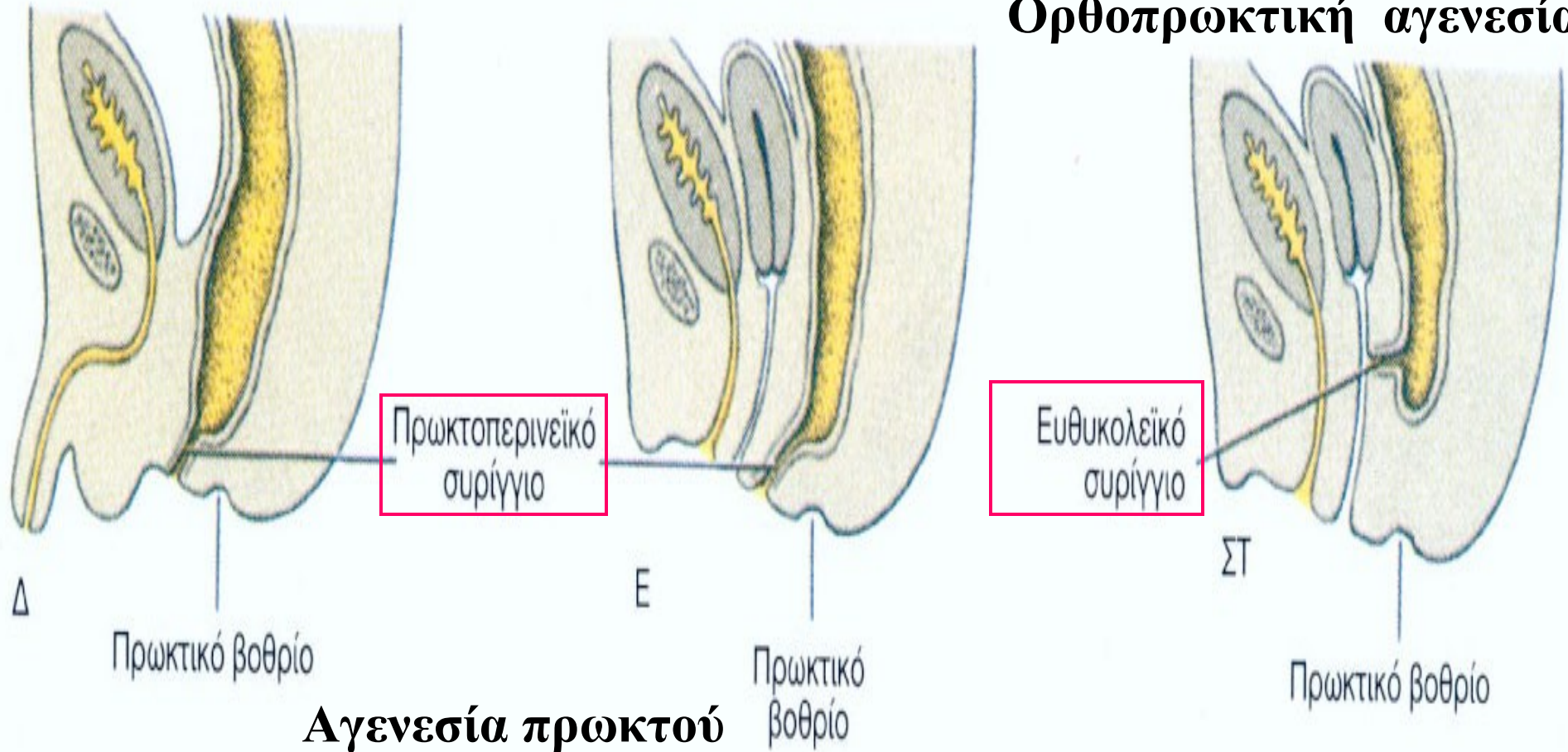
Θήλυ νεογνό με υμενώδη ατρησία του πρωκτού

Ο αμνιακός υμένας δεν κατόρθωσε να ραγεί στο τέλος της 8ης εβδομάδας

Συχνότητα ατρησιών πρωκτού: 1/5.000 νεογνά

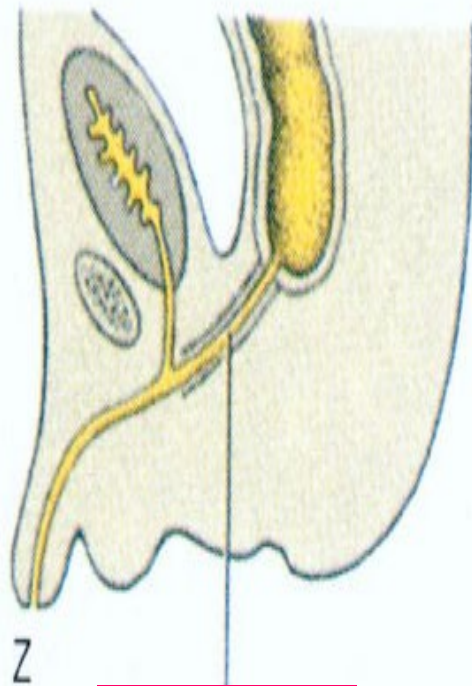
Ορθοπρωκτικές ανωμαλίες 2

Ορθοπρωκτική αγενεσία

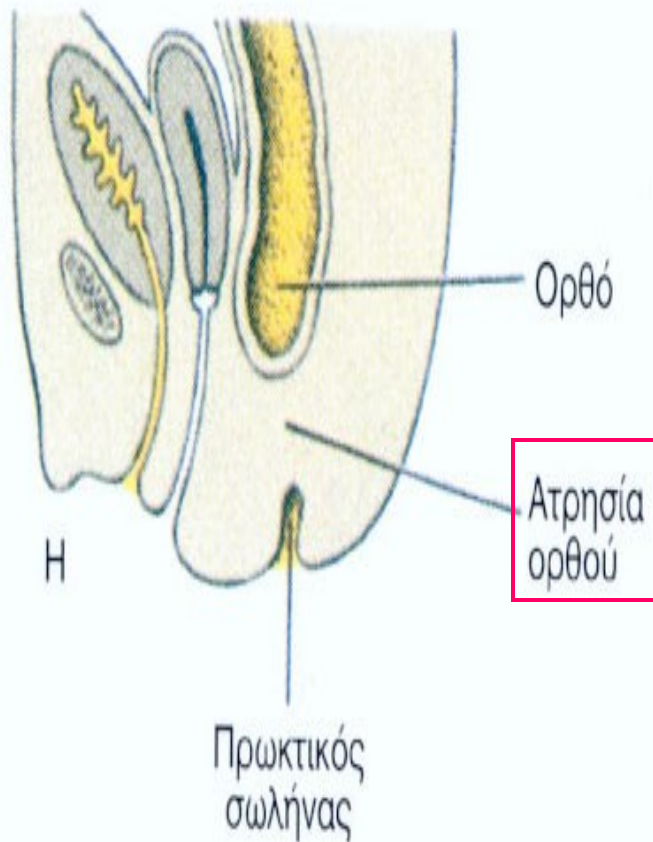


Ορθοπρωκτικές ανωμαλίες 3

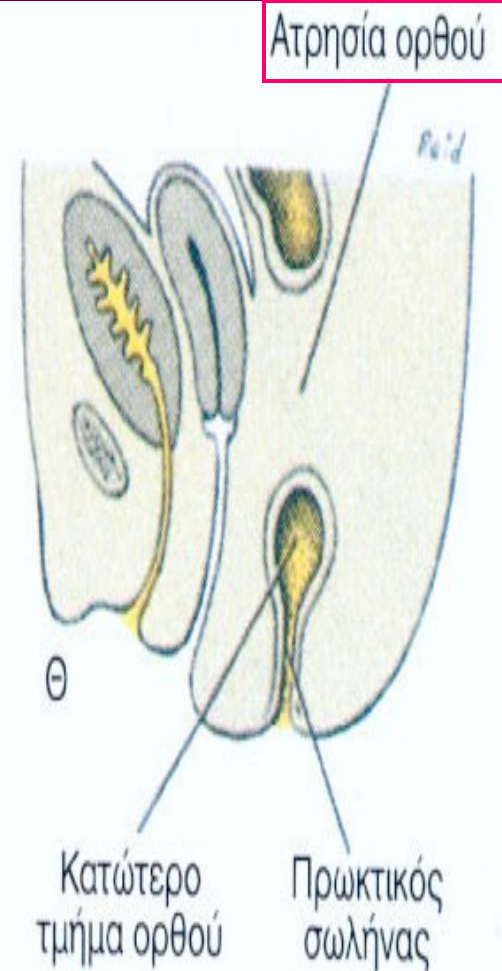
Ορθοπρωκτική αγενεσία



Ευθουρηθρικό
συρίγγιο



Ατρησία
ορθού



Ατρησία ορθού