

ΕΘΝΙΚΟ ΚΑΙ ΚΑΠΟΔΙΣΤΡΙΑΚΟ ΠΑΝΕΠΙΣΤΗΜΙΟ ΑΘΗΝΩΝ
ΙΑΤΡΙΚΗ ΣΧΟΛΗ
Εργαστήριο Ιστολογίας & Εμβρυολογίας

Συγγενείς Ανωμαλίες

Α. Κοτσίνας
Επικ. Καθηγητής

Τι είναι οι συγγενείς ανωμαλίες

- ❑ Ανατομικές ανωμαλίες οι οποίες υπάρχουν ήδη από την γέννηση
- ❑ Αντιπροσωπεύουν το 15% των θανάτων στην νεογνική ηλικία
- ❑ Ο κλάδος της εμβρυολογίας που με τις ανωμαλίες ανάπτυξης και συγγενείς ανωμαλίες καλείται τερατολογία

Που οφείλονται οι συγγενείς ανωμαλίες

- Γενετικούς παράγοντες
- Παράγοντες του περιβάλλοντος
(πχ φάρμακα, ιοί)

Γενετικοί παράγοντες

- Χρωμοσωμιακές ανωμαλίες
 - Αριθμητικές ανωμαλίες
 1. Αυτοσωμικές
 2. Φυλοσύνδετες
 - Δομικές ανωμαλίες

- Γονιδιακές μεταλλάξεις

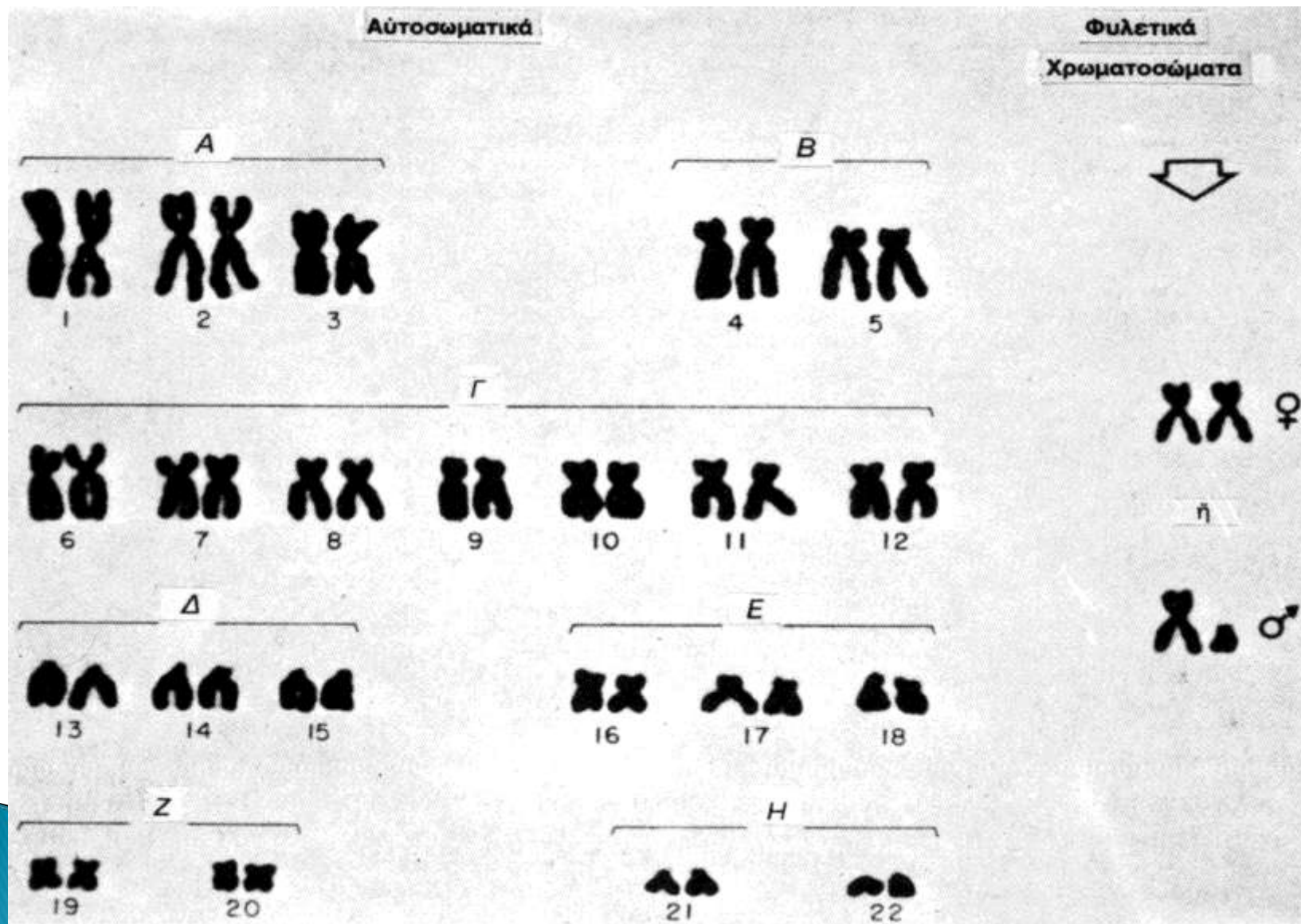
Αριθμητικές ανωμαλίες: Μηχανισμός

Μη χρωσωματικός διαχωρισμός (Nondisjunction)



Γαμετογένεση: (Τρισωμία: $2n+1$) ή (Μονοσωμία: $2n-1$)
Πρώιμη φάση ανάπτυξης: Μωσαϊκισμός $[(2n+1)/(2n-1)]$

ΦΥΣΙΟΛΟΓΙΚΟΣ ΚΑΡΥΟΤΥΠΟΣ

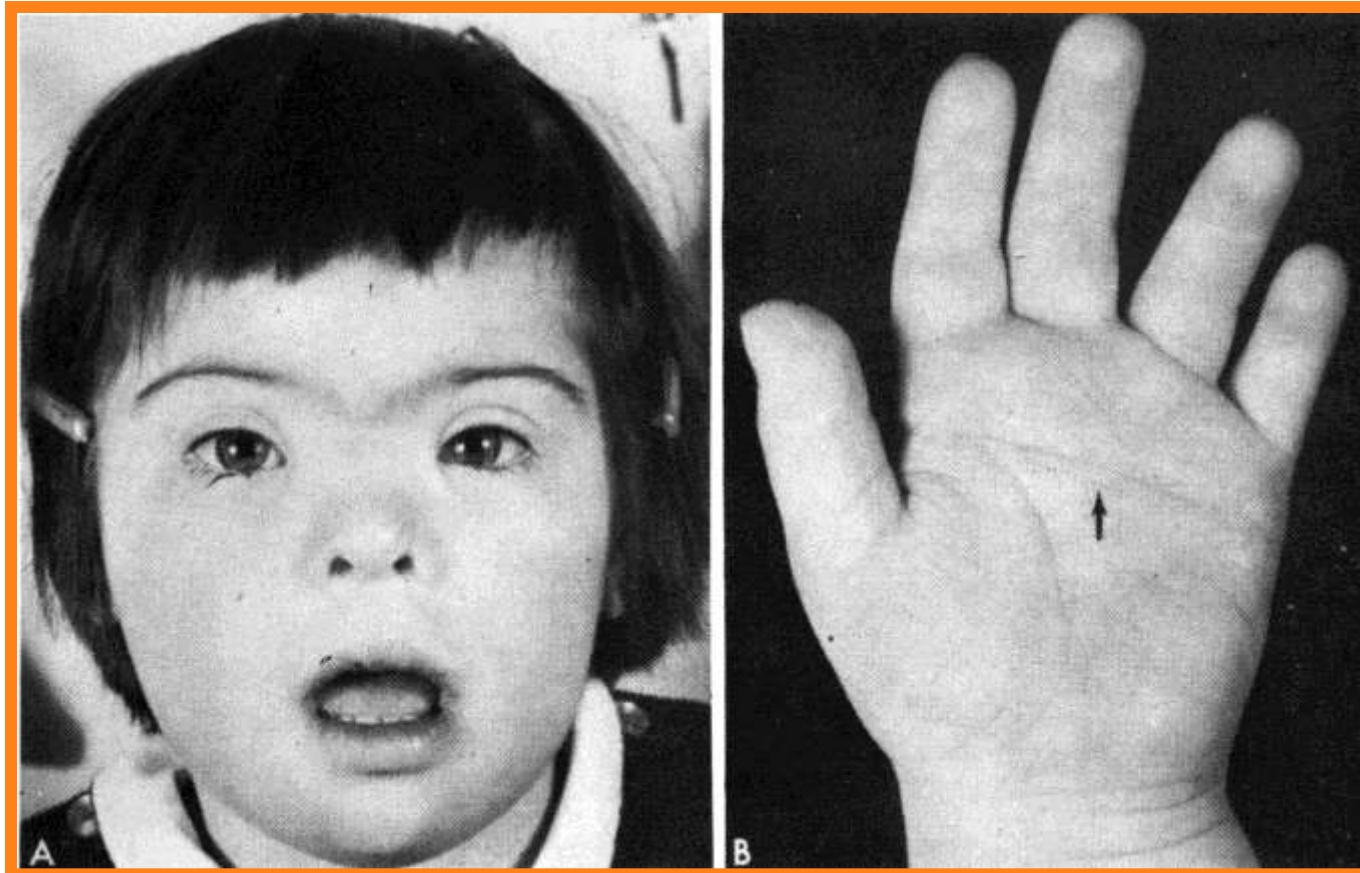

Οι αριθμητικές ανωμαλίες των χρωμοσωμάτων

ΣΥΝΔΡΟΜΟ DOWN (Τρισωμία 21)

Συχνότητα: 1:650 (21q22.1-q22.3)

Χαρακτηριστικά: Διανοητική καθυστέρηση, βραχυκεφαλία. Επίπεδη βάση ρινός, λοξές βλεφαρικές σχισμές, πρόπτωση της γλώσσας, εγκάρσια παλαμιαία «πιθηκοειδής» πτυχή, απόκλιση του 5^{ου} δακτύλου (κλινοδακτυλία), ανωμαλίες καρδιάς, επανειλημμένες λοιμώξεις, οξεία λευχαιμία.



ΣΥΝΔΡΟΜΟ DOWN (Τρισωμία 21)



Girl with mosaic trisomy 21.

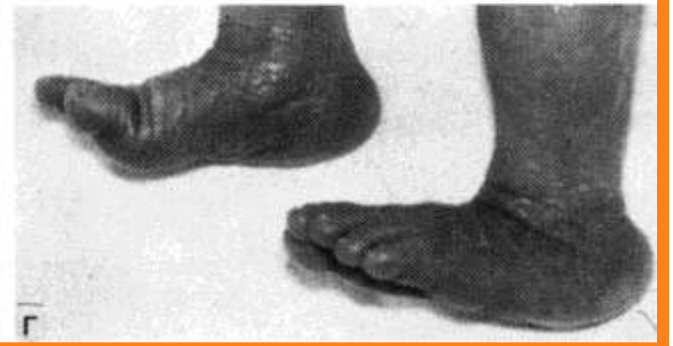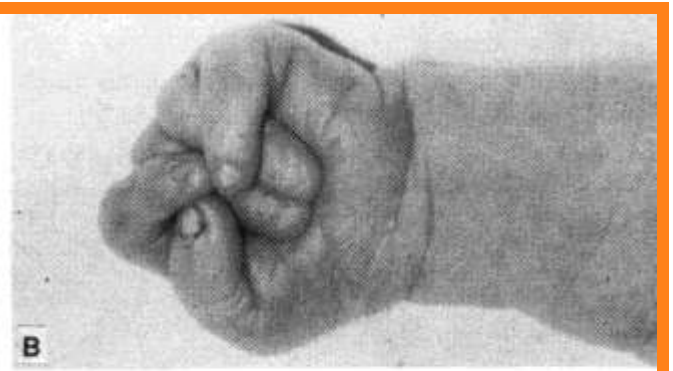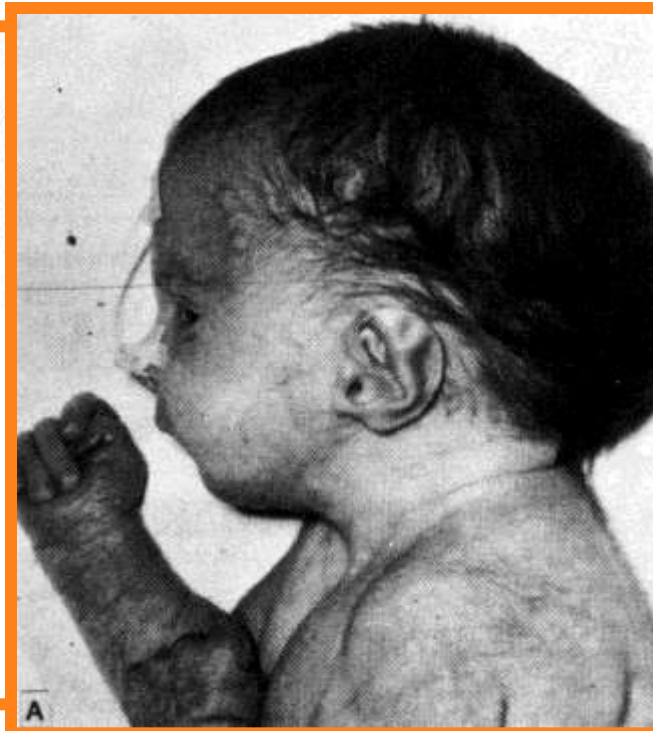
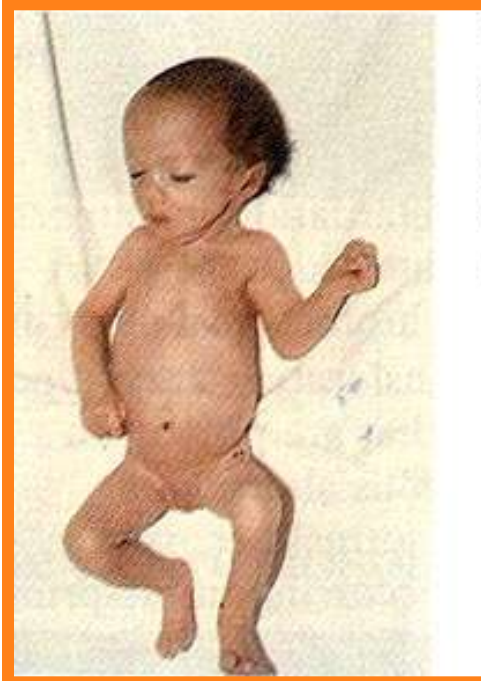


Trisomy 21 cell line in mosaic Down's syndrome. (Normal cell line also present.)

ΣΥΝΔΡΟΜΟ EDWARD (Τρισωμία 18)

Συχνότητα: 1:8000

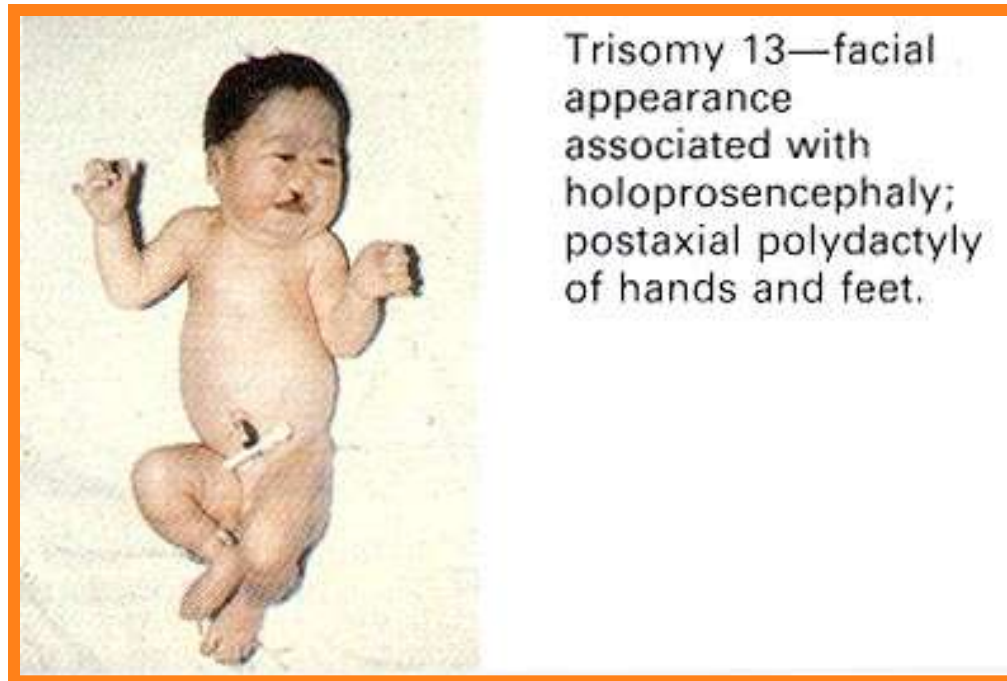
Χαρακτηριστικά: Διανοητική καθυστέρηση, καθυστέρηση της ανάπτυξης, προέχον ινίο, μικρογναθία, χαμηλή πρόσφυση των ώτων, βραχύ στέρνο, δάκτυλα που εφιππεύουν, χαρακτηριστικούς πόδες (rocker bottom feet), ανωμαλίες καρδιάς και ουροποιητικού



ΣΥΝΔΡΟΜΟ ΡΑΤΑΥ (Τρισωμία 13)

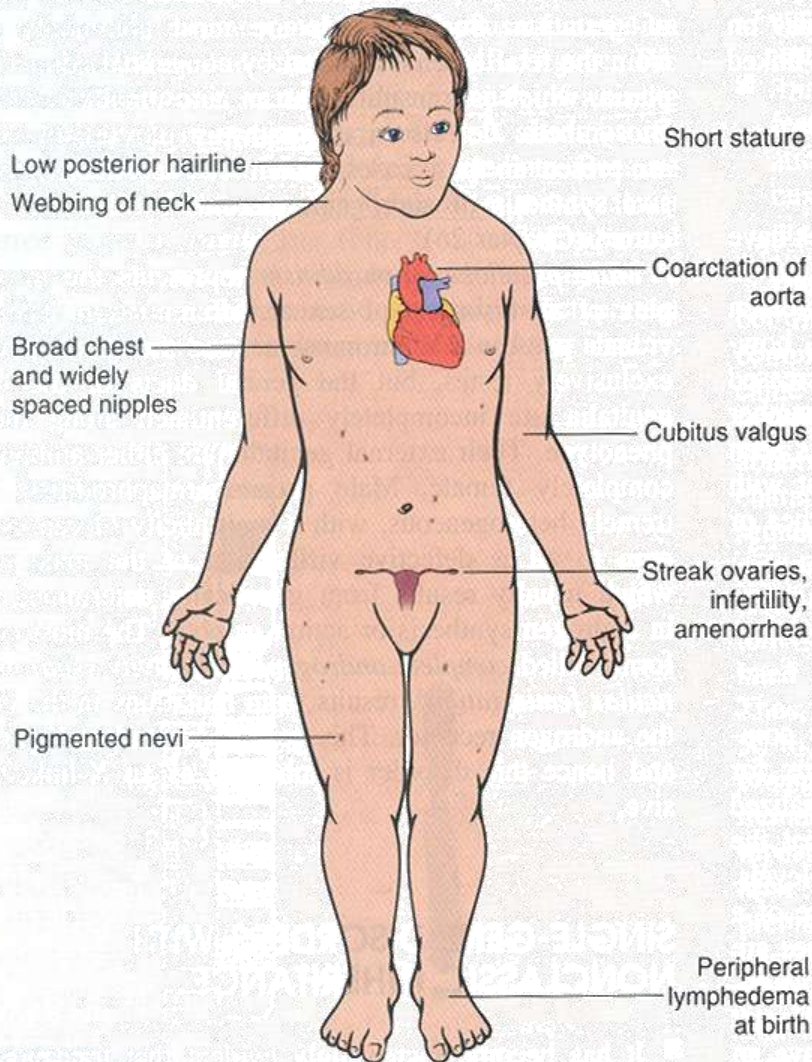
Συχνότητα: 1:25000

Συνήθη χαρακτηριστικά: Σοβαρή διανοητική καθυστέρηση, διαταραχές το ΚΝΣ, μικροκεφαλία, ολοπροσεγκεφαλία (ανωμαλία του προσθίου εγκεφάλου από τον οποίο προέρχονται τα εγκεφαλικά ημισφαίρια και ο διάμεσος εγκέφαλος). Αμφοτερόπλευρη χειλοσχιστία ή και υπερωϊοσχιστία. Πολυδακτυλία, διαμαρτίες οφθαλμών, καρδιάς, ουροποιητικού.



**Ανωμαλίες των
φυλετικών
χρωμοσωμάτων**

ΣΥΝΔΡΟΜΟ TURNER (45,X)



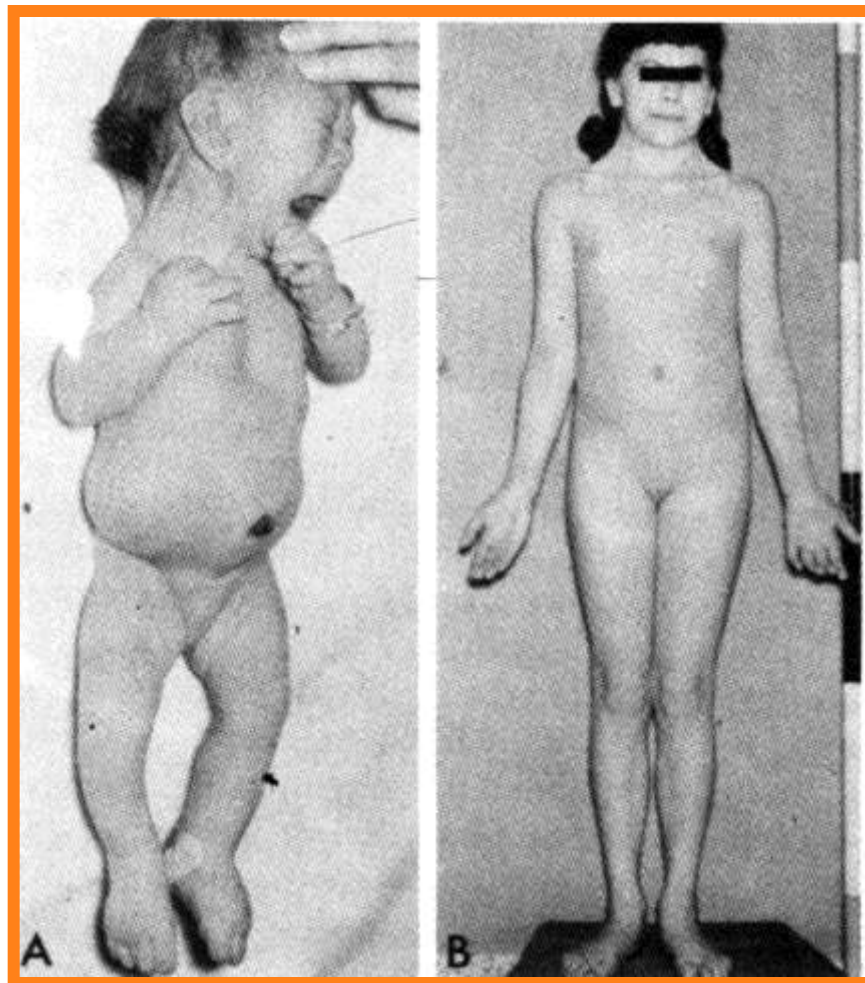
Συχνότητα: 0,4:1 000

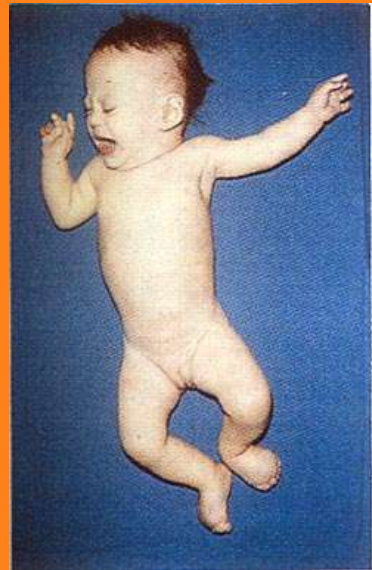
Χαρακτηριστικά:

Βραχύ ανάστημα, αμηνόρροια και στείρωση, αυχενικό δερματικό πτερύγιο (neck webbing), βλαισότητα των αγκώνων (cubitus valgus), λεμφοίδημα άκρων, αποκλινουσες θηλές μαστών, στένωση ή εφίππευση της αορτής.

Ο υπερηχογραφικός έλεγχος στο 2^ο τρίμηνο της κύησης αποκαλύπτει κυστικό υγρώμα στον αυχένα, χυλοθώρακα, ασκίτη και υδρωπα ή οίδημα ανά σάρκα.

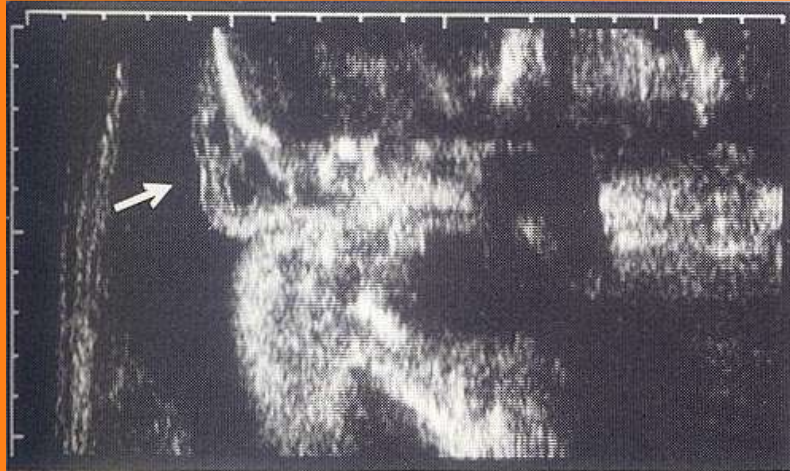ΣΥΝΔΡΟΜΟ TUNER (XO)



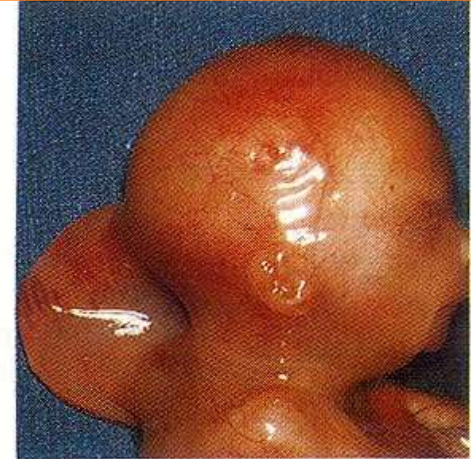

Lymphoedema of the feet as only manifestation of Turner's syndrome in newborn infant.

ΣΥΝΔΡΟΜΟ TUNER (XO)



Cystic hygroma in Turner's syndrome detected by ultrasonography.



Fetus with Turner's syndrome.

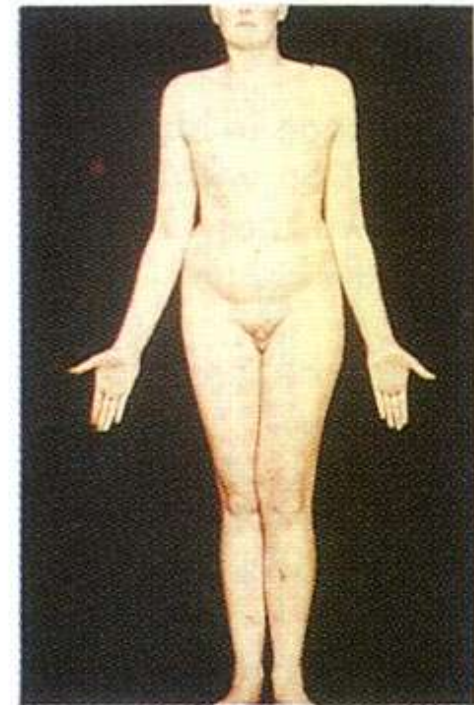
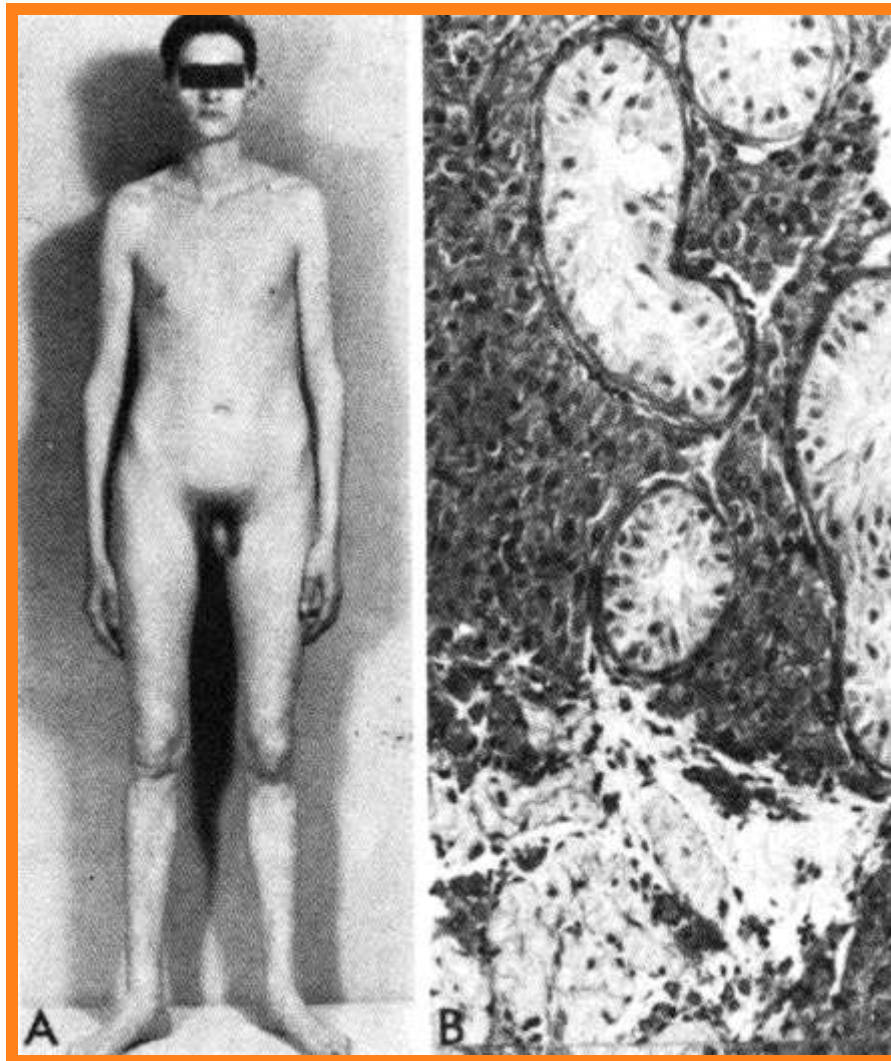
Ανωμαλίες των φυλετικών χρωμοσωμάτων

Σύνδρομο Klinefelter 47,XXY

Η συχνότητα σε γεννήσεις ζώντων αρρένων 2/1000

Συνήθη χαρακτηριστικά: Υπογοναδισμός σε συνήθως ψηλά άτομα με μακριά πόδια και φυσιολογικό κορμό. Μικροί όρχεις, γυναικομαστία, αζωοσπερμία, υαλινοποίηση των σπερματικών σωληναρίων των όρχεων

ΣΥΝΔΡΟΜΟ KLINEFELTER (47, XXY)



Tall stature, truncal obesity, and underdeveloped genitalia in Klinefelter's syndrome.

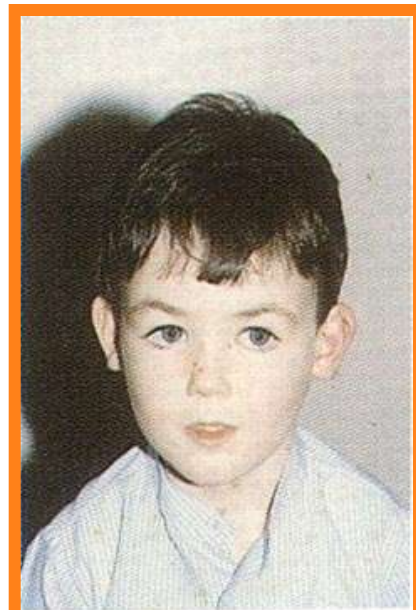Ανωμαλίες των φυλετικών χρωμοσωμάτων

Σύνδρομο 47,XXX, συχνότητα σε γεννήσεις ζώντων θηλέων 0,65:1000

Σύνδρομο 47,XY, συχνότητα σε γεννήσεις ζώντων αρρένων 1,5:1000



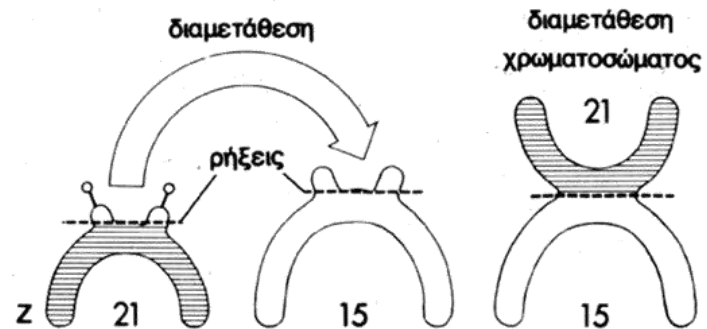
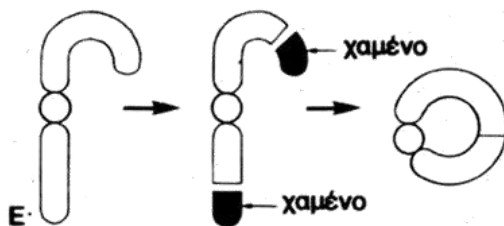
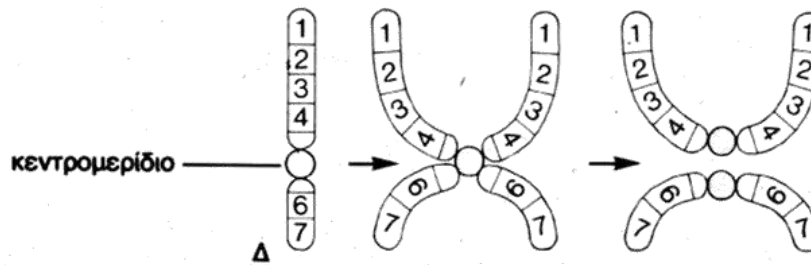
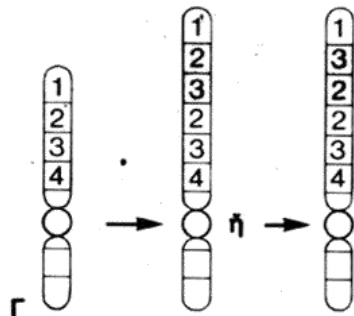
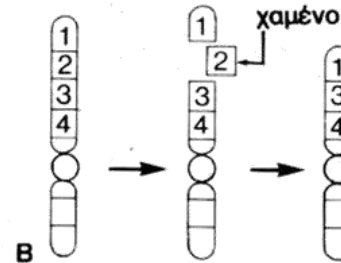
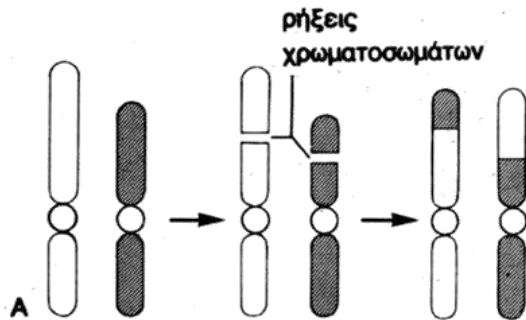
Normal appearance and development in 22 month girl with triple X syndrome.



Normal facial appearance in mildly retarded boy with 48, XYYY karyotype.

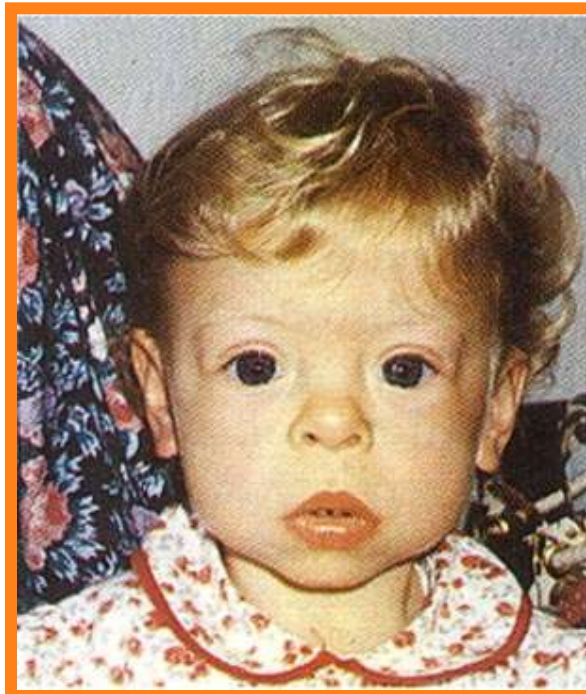**Οι δομικές ανωμαλίες
των
χρωμοσωμάτων**

ΔΟΜΙΚΕΣ ΑΝΩΜΑΛΙΕΣ ΧΡΩΜΟΣΩΜΑΤΩΝ



Οι δομικές ανωμαλίες των χρωμοσωμάτων

• οι μικροεξαιψεις, έχουν περιγραφεί τα σύνδρομα DiGeorge (22q11), William's (7q11), Miller-Dieker (17p13), Prader-Willi (15q11-13), Angelman's (15q12), Langer-Giedion (8q24), Rubinstein-Taybi (16p 13.3), Alagille (20p)

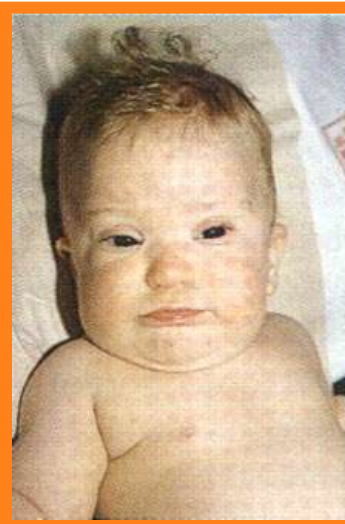

Typical facial appearance of William's syndrome in child with supravalvular aortic stenosis and delayed development.

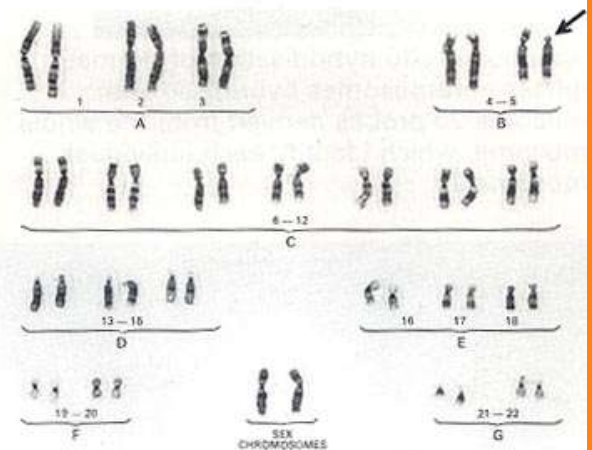
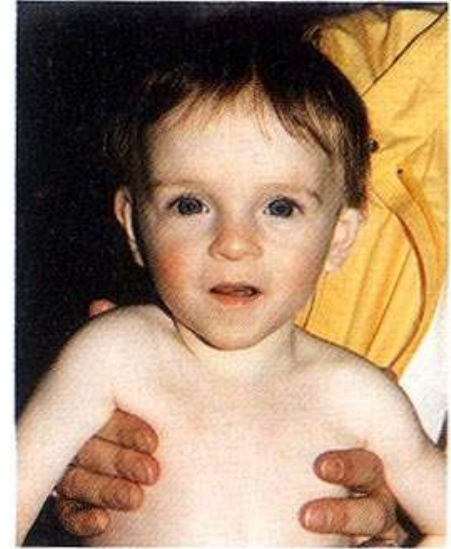Οι δομικές ανωμαλίες των χρωμοσωμάτων

Παρατηρούνται επίσης:

- η εξάλειψη π.χ. μερική τελική εξάλειψη του βραχέος σκέλους του χρωμοσώματος 5 (σύνδρομο cri du chat) με χαρακτηριστικά μικροκεφαλία, διανοητική καθυστέρηση, συγγενή καρδιοπάθεια, κλάμα όμοιο με κλαψούρισμα γάτας



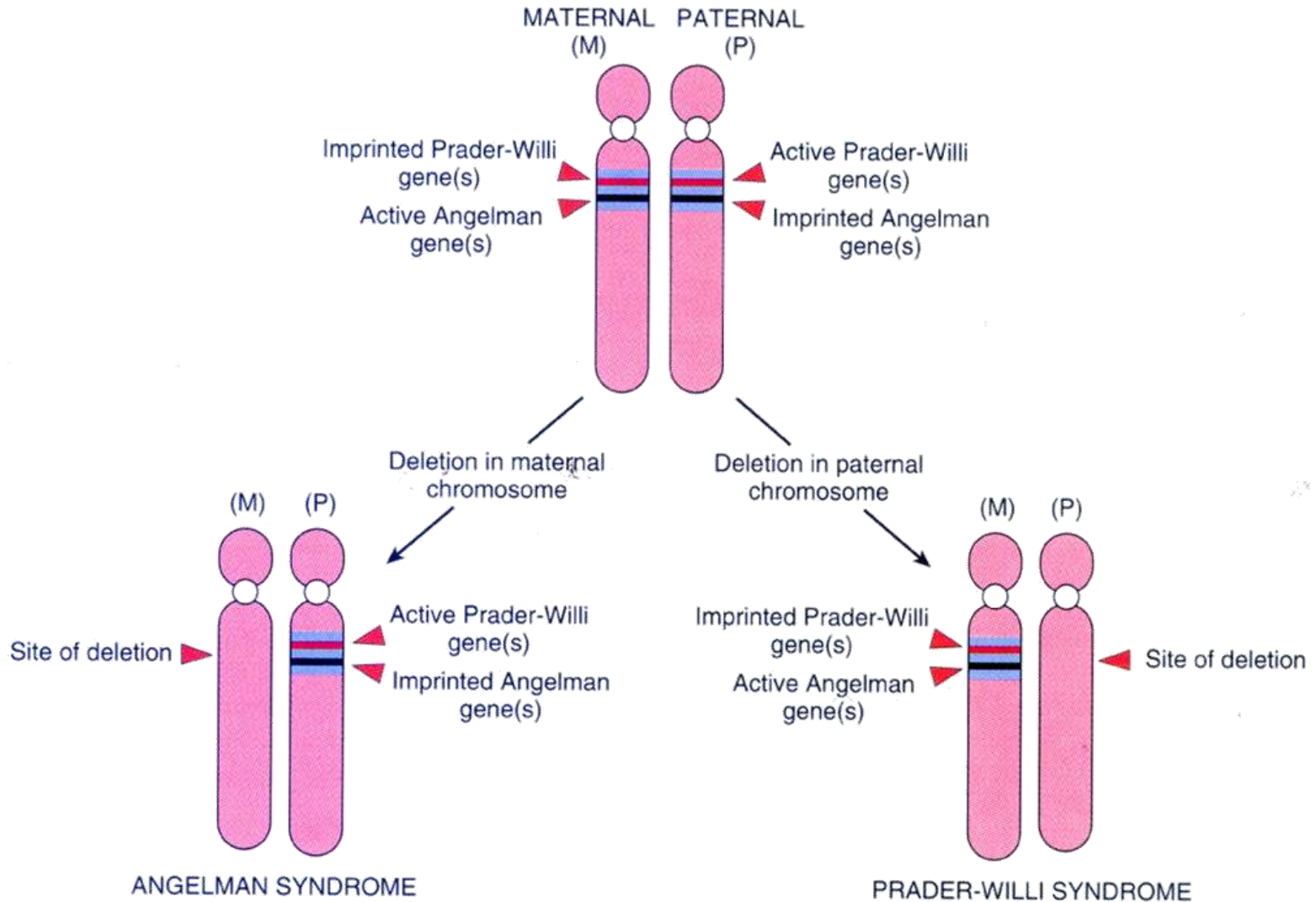
Child with developmental delay and deletion of chromosome 13.



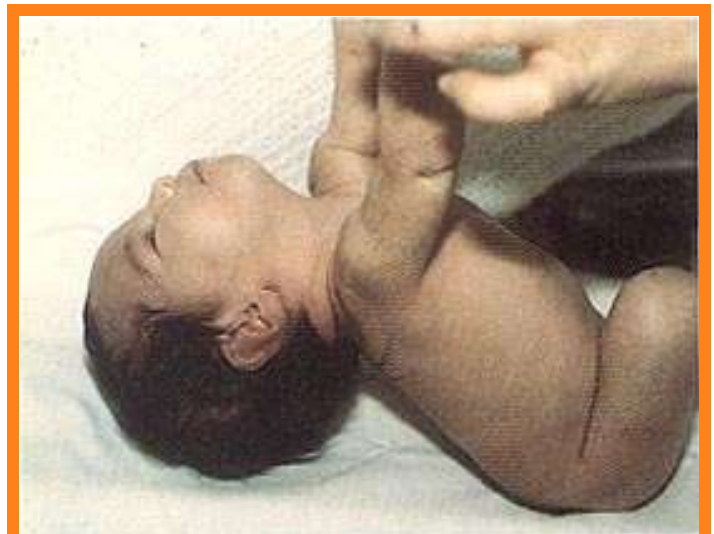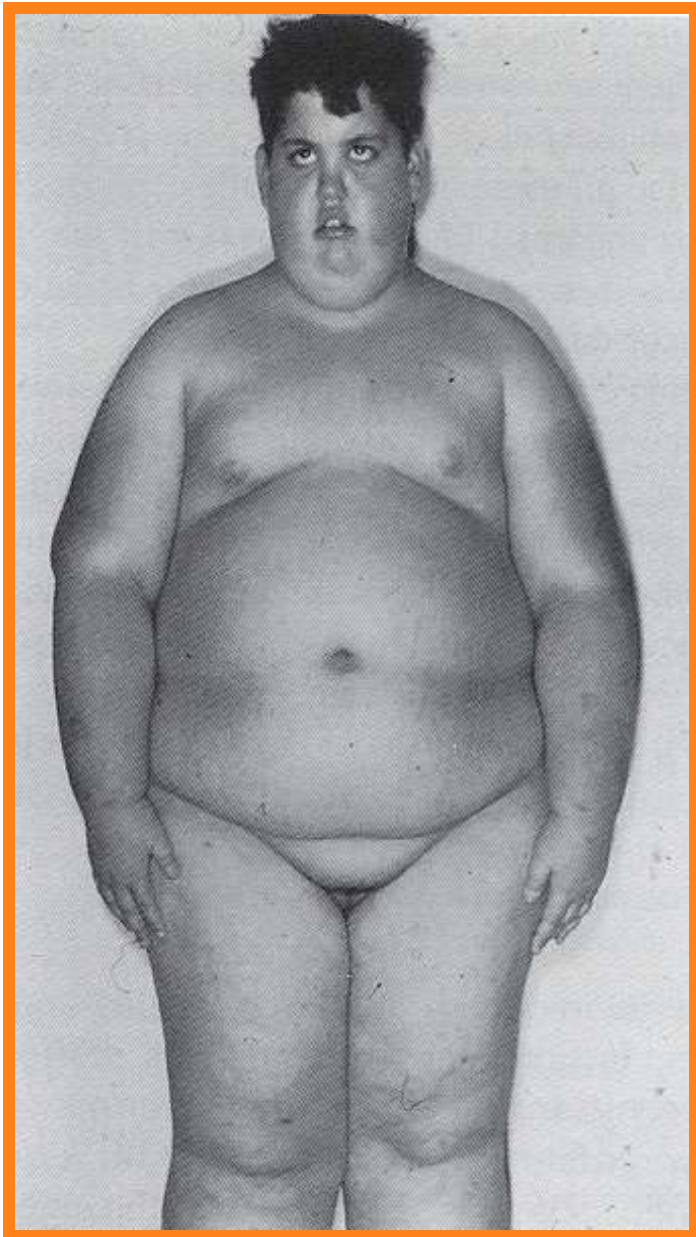
Cri du chat syndrome associated with deletion of short arm of chromosome 5.

ΓΕΝΕΤΙΚΗ ΒΑΣΗ ΣΥΝΔΡΟΜΩΝ

ANGELMAN (15q12) ΚΑΙ PRADER-WILLI (15q11-13)



ΣΥΝΔΡΟΜΟ PRADER- WILLI



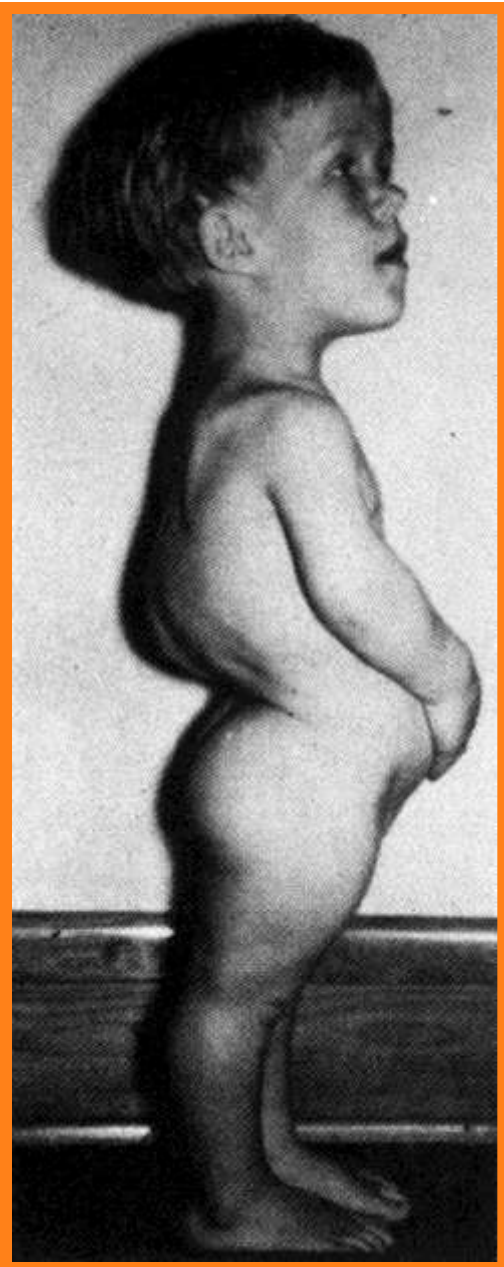Severe hypotonia in infant with Prader-Willi syndrome.

ΣΥΝΔΡΟΜΟ ANGELMAN



Ataxic gait in child with Angelman's syndrome.

Ανωμαλίες από μεταλλαγμένα γονίδια

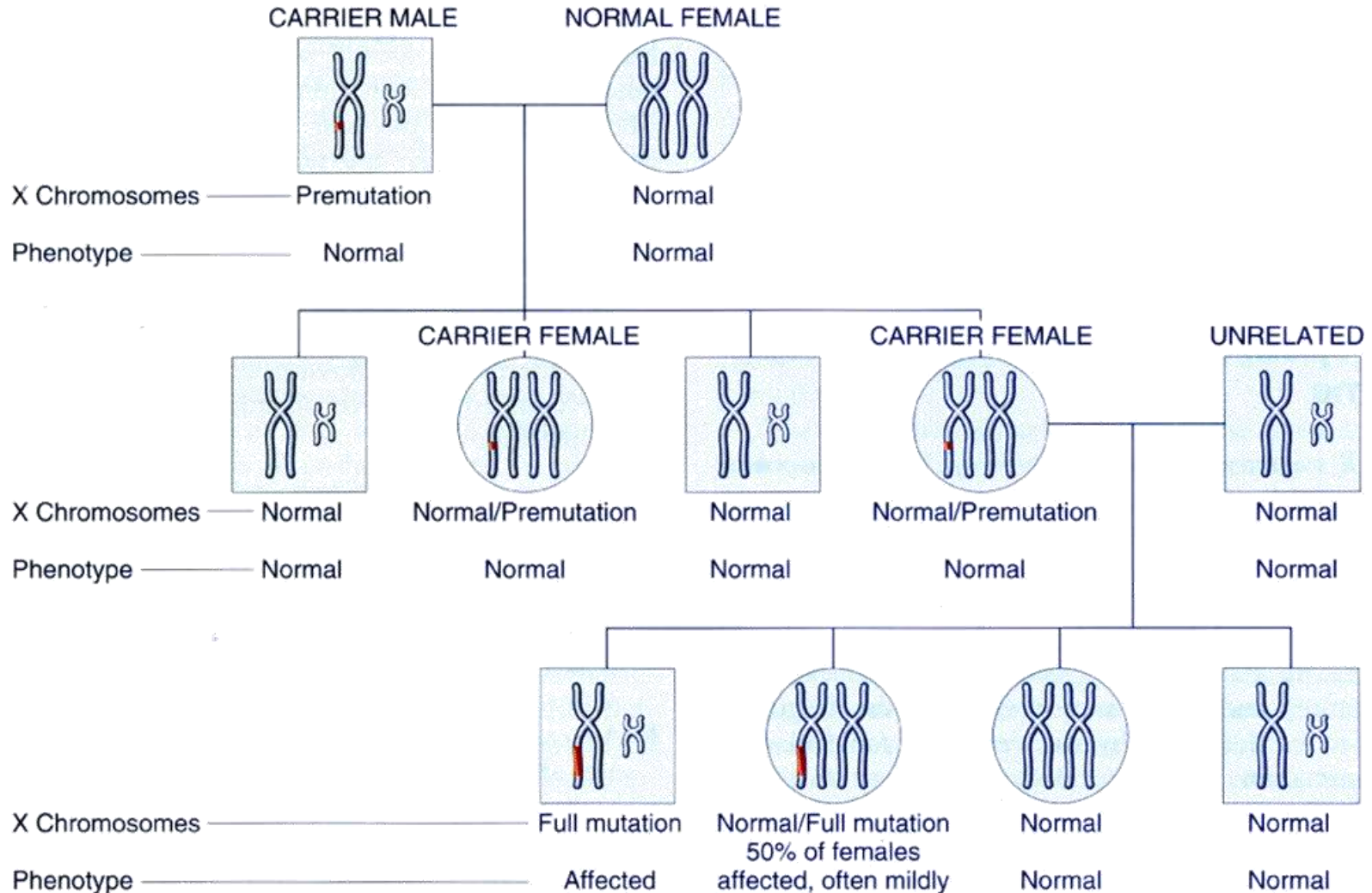


Μερικές θανατηφόρες. Η συχνότητά τους αυξάνει μετά από μεγάλες δόσεις ακτινοβολίας, χημικών ουσιών ιδιαίτερα καρκινογόνων

1. Κληρονομούμενες κατά τον επικρατούντα τύπο: αχονδροπλασία, πολυδακτυλία
2. Κληρονομούμενες κατά τον υπολειπόμενο τύπο: μικροκεφαλία, συγγενής υπερπλασία των επινεφριδίων

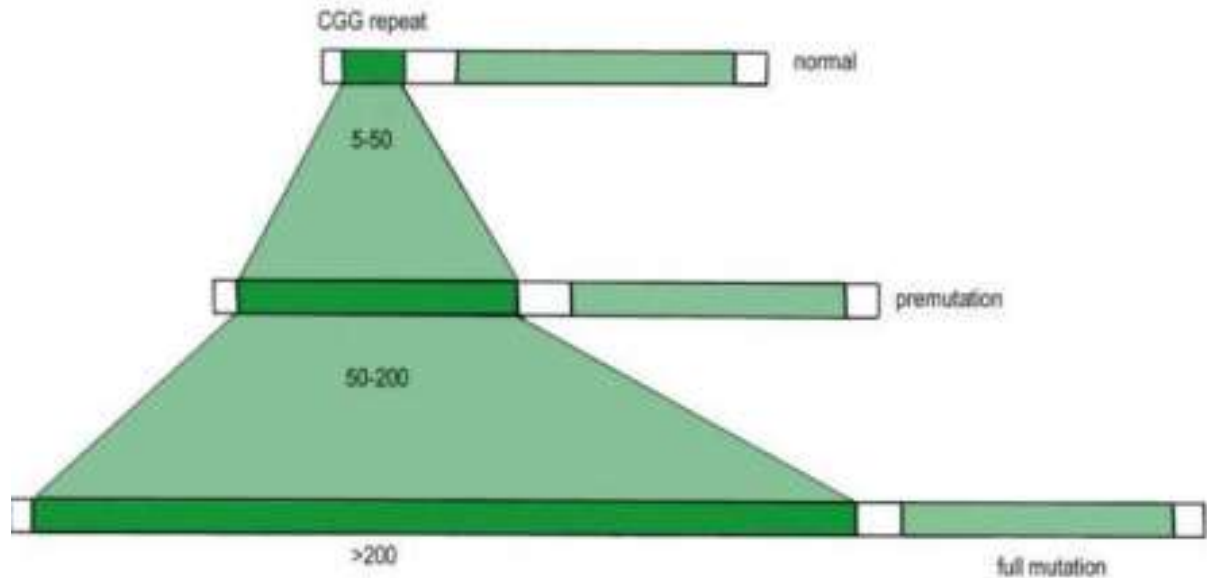
Η θανατηφόρος δυσπλασία ή νανισμός αποτελεί τη συχνότερη συγγενή δυσπλασία του σκελετού

ΓΕΝΕΟΛΟΓΙΚΟ ΔΕΝΔΡΟ ΣΥΝΔΡΟΜΟΥ ΕΥΘΡΑΥΣΤΟΥ X

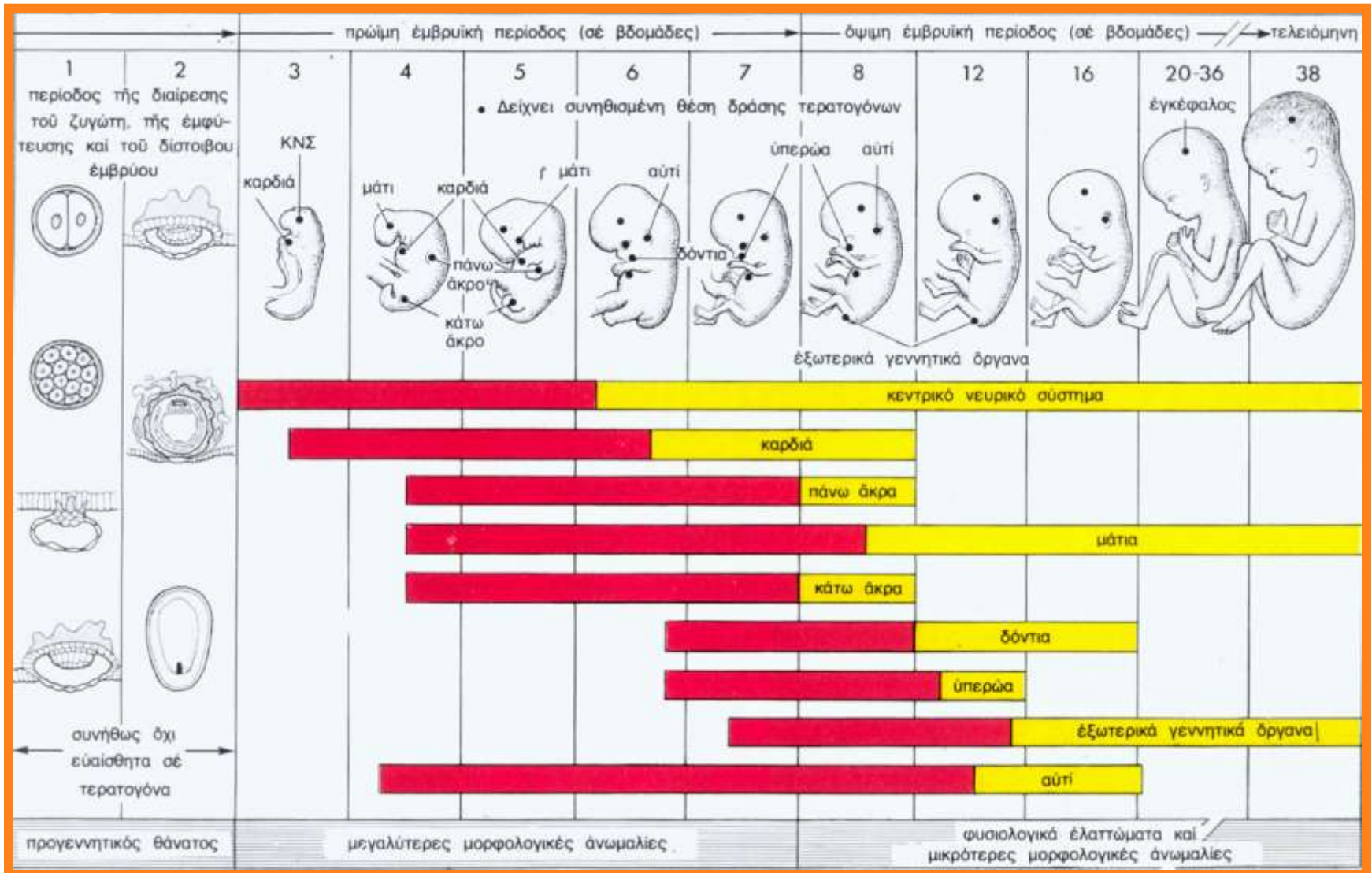


ΣΥΝΔΡΟΜΟ ΕΥΘΡΑΥΣΤΟΥ Χ

- Το γονίδιο FMR1 έχει σημαντικό ρόλο στην ανάπτυξη του νευρικού συστήματος
- Μία αλληλουχία τρινουκλεοτιδικών (CGG) επαναλήψεων προηγείται της κωδικοποιούσας περιοχής
- Λάθη κατά την αντιγραφή της CGG περιοχής οδηγούν σε αύξηση (dynamic mutation) του αριθμού των επαναλήψεων με αποτέλεσμα την αδυναμία μεταγραφής του γονιδίου



ΚΡΙΣΙΜΕΣ ΠΕΡΙΟΔΟΙ ΤΗΣ ΑΝΘΡΩΠΙΝΗΣ ΕΞΕΛΙΞΗΣ



ΤΕΡΑΤΟΓΟΝΑ ΠΟΥ ΕΙΝΑΙ ΓΝΩΣΤΑ ΟΤΙ ΠΡΟΚΑΛΟΥΝ ΑΝΘΡΩΠΙΝΕΣ ΣΥΓΓΕΝΕΙΣ ΑΝΩΜΑΛΙΕΣ

Τερατογόνα

Ανωμαλίες

Ανδρογόνοι παράγοντες

Εθιστερόνη
Νορ-έθιστερόνη

Διάφορου βαθμού αρρενοποίηση τῶν θηλυκῶν ἐμβρύων: τὰ περισσότερα ἀπὸ αὐτὰ ἔχουν τὰ χεῖλη τοῦ αἰδοίου ἐνωμένα καὶ δείχνουν ὑπερτροφία τῆς κλειτορίδας.

Παράγοντες Ἀντιογκογονικοί
Αμινοπτερίνη

Μεγάλο πλάτος ἀνωμαλιῶν τοῦ σκελετοῦ καὶ ἀνωμαλιῶν τοῦ κεντρικοῦ νευρικοῦ συστήματος, κύρια ἀνεγκεφαλία.

Bulsulfan πού ἐναλλάσσεται
μέ 6-μερκαπτοπουρίνη

Ἡ αὔξησις εἶναι ἐλαττωμένη, ἀνωμαλίες σκελετικές, παθήσεις στὸν κερατοειδῆ, λυκόστομα καὶ ὑποπλασία τῶν διαφόρων ὀργάνων.

Methotrexate

Πολλαπλές ἀνωμαλίες, ἰδιαίτερα σκελετικές.

Θαλιδομιδῆ

Μερομέλια καὶ ἄλλες ἀνωμαλίες τῶν ἄκρων, τοῦ ἐξωτερικοῦ αὐτιοῦ, ἀκόμα καρδιακές καὶ γαστρεντερικές ἀνωμαλίες.

Μολυσματικοὶ παράγοντες
Κυτταρομεγαλοϊός

Μικροκεφαλία, ὑδροκεφαλία, καὶ πνευματική καθυστέρηση (βλέπε Κεφάλαιο 17).

Ἴος ἐρυθρᾶς

Καταρράκτης, κώφωση, καὶ συγγενεῖς ἀνωμαλίες τῆς καρδιάς.

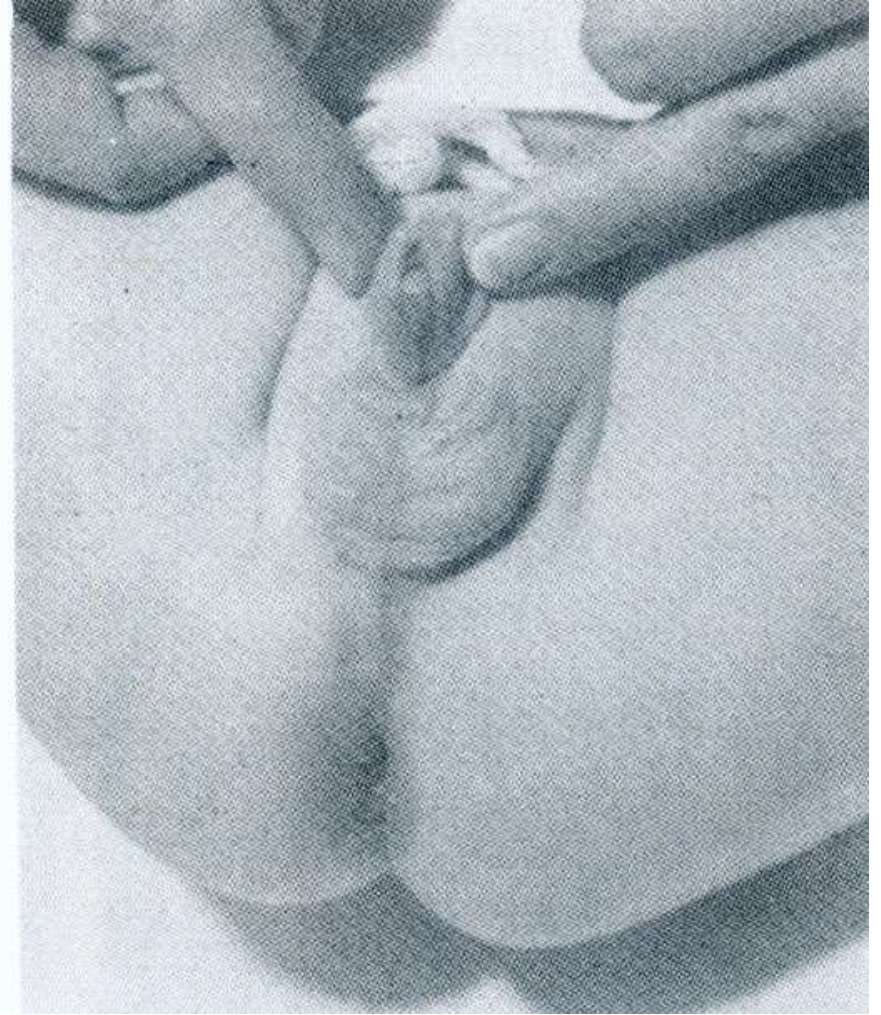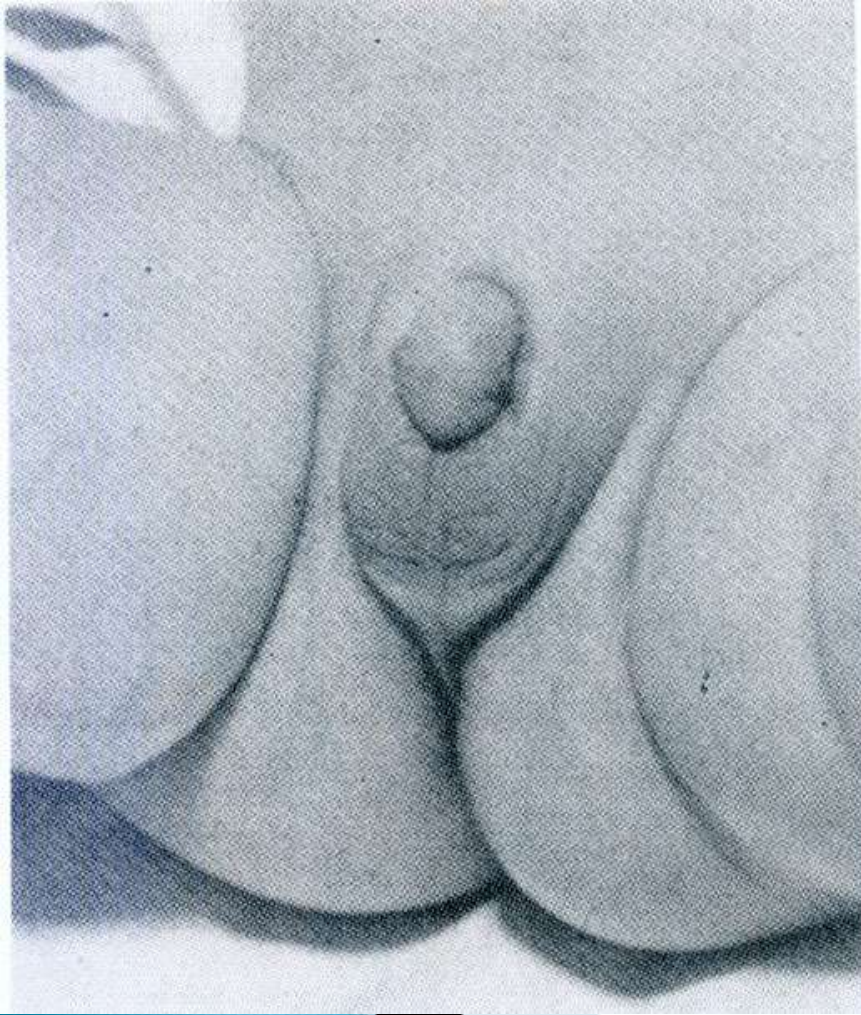Τοξόπλασμα gondii

Μικροκεφαλία, μικροφθαλμία, ὑδροκεφαλία καὶ χοριοαμφιβληστροειδοπάθεια.

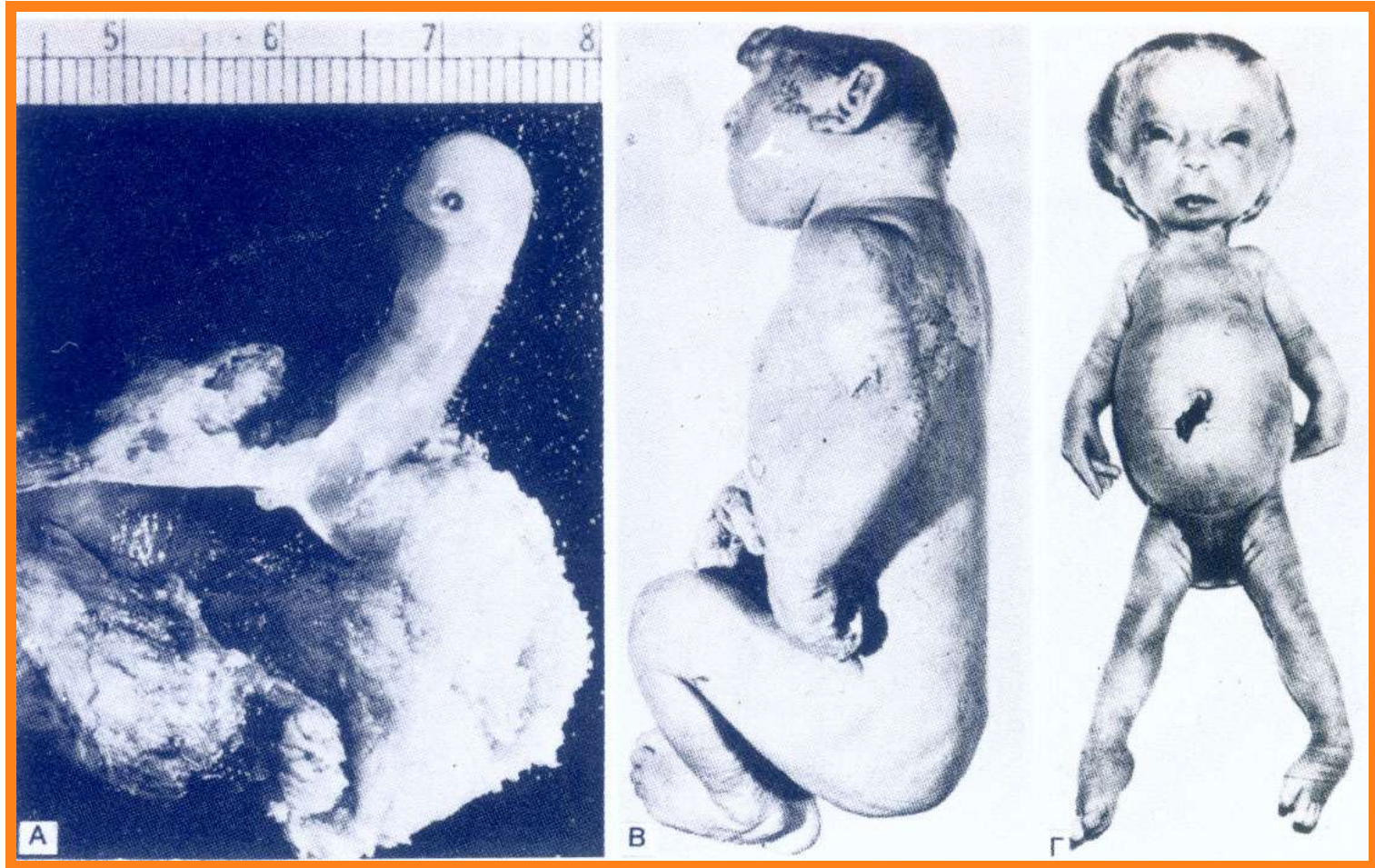
Θεραπευτικὴ ἀκτινοβολία

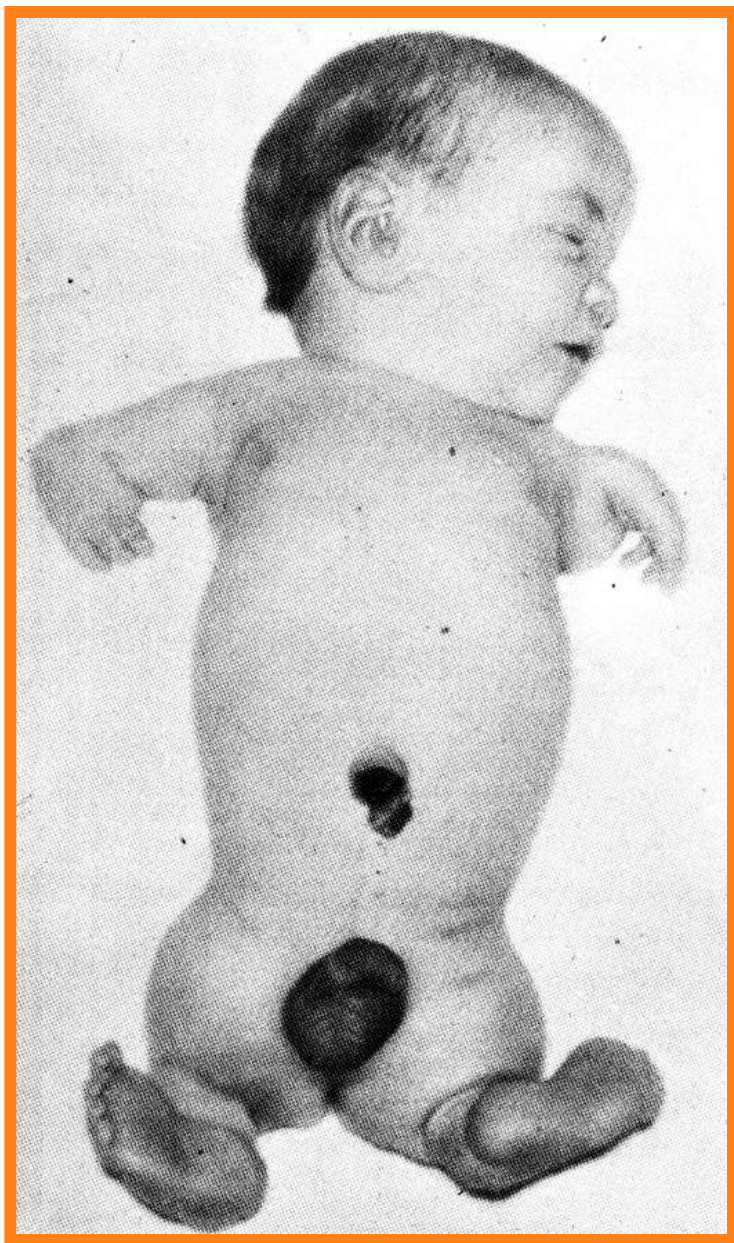
Μικροκεφαλία καὶ σκελετικές ἀνωμαλίες.

ΤΕΡΑΤΟΓΟΝΟΣ ΔΡΑΣΗ ΑΝΔΡΟΓΟΝΩΝ



ΤΕΡΑΤΟΓΟΝΟΣ ΔΡΑΣΗ ΑΜΙΝΟΠΤΕΡΙΝΗΣ





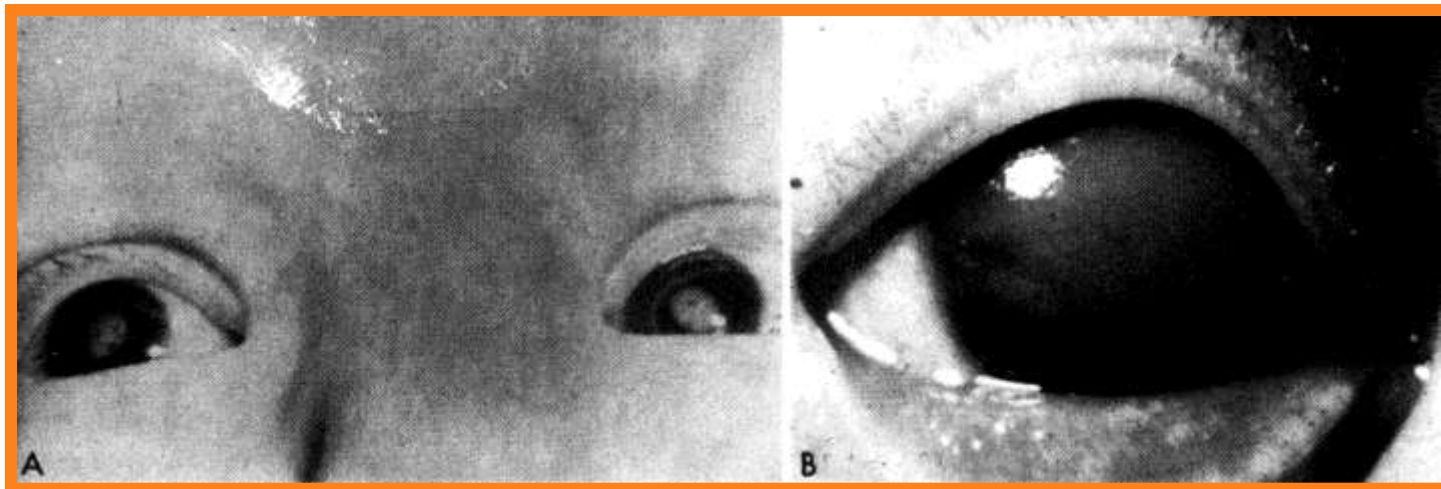
**ΤΕΡΑΤΟΓΟΝΟΣ
ΔΡΑΣΗ
ΘΑΛΙΔΟΜΙΔΗΣ**

Λοιμώσεις

Λοιμώσεις, ιδίως ιογενείς

1. Ο ιός της ερυθράς ενέχει τον κίνδυνο ανάπτυξης συγγενών ανωμαλιών σε ποσοστό 20 %, επί λοιμώξεως της μητρός, κατά το 1^ο τρίμηνο της κύησης.

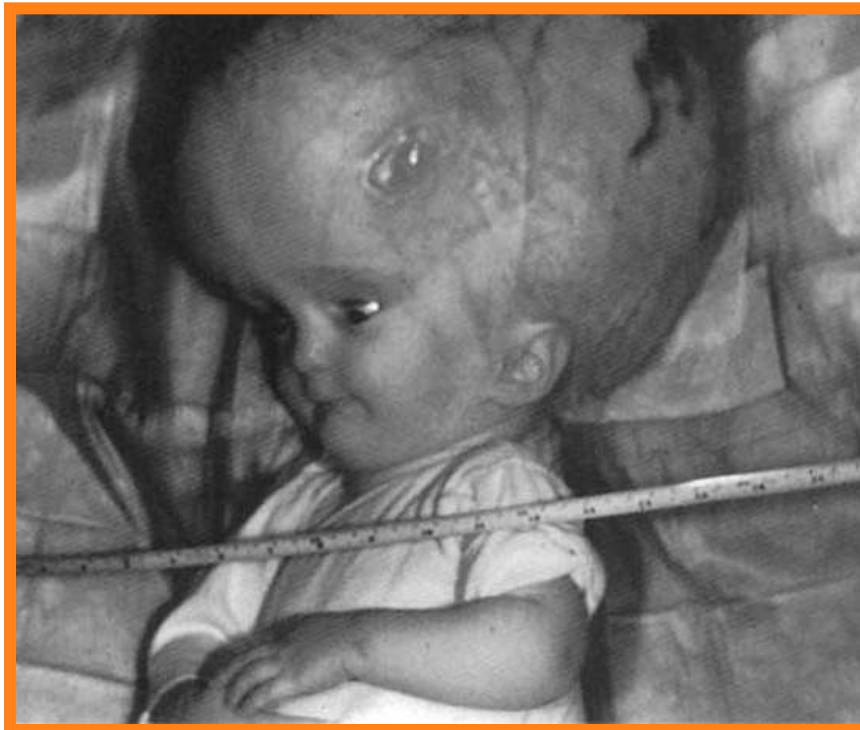Συγγενές σύνδρομο ερυθράς: καταρράκτης, γλαύκωμα, διαμαρτίες καρδιάς, κώφωση, μικροκεφαλία, καθυστέρηση ενδομήτριας ανάπτυξης.



Λοιμώξεις

2. Ο κυτταρομεγαλοϊός,
3. Ο ιός ανεπάρκειας HIV,
4. Το τοξόπλασμα gondii

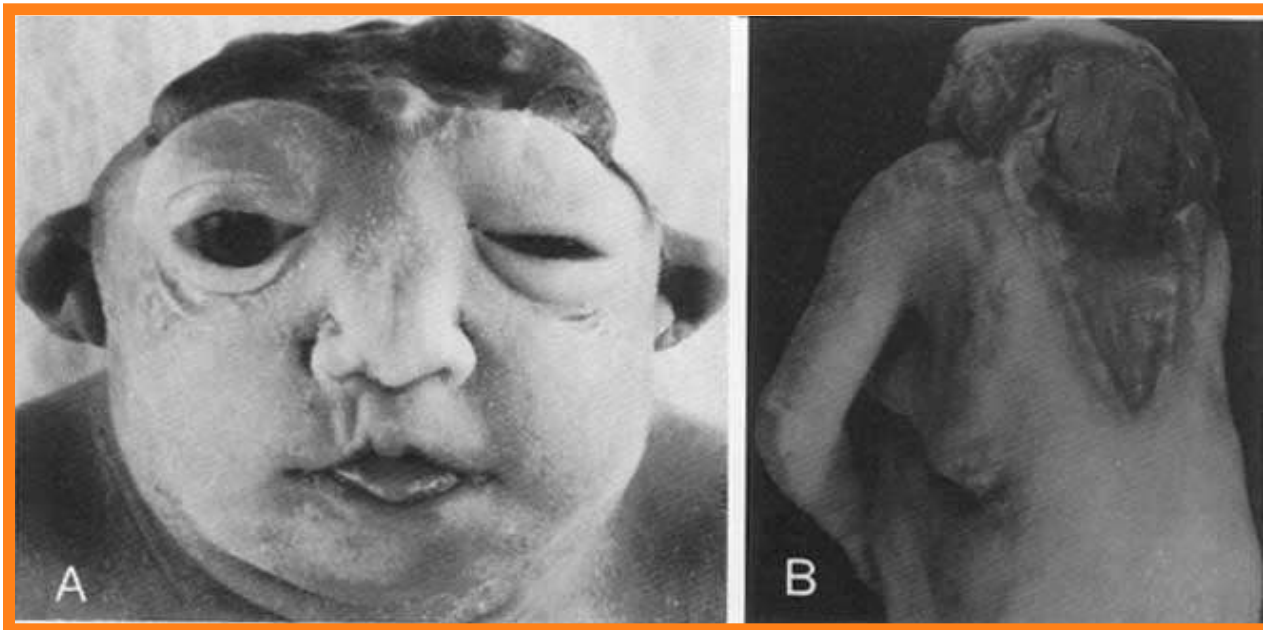
Δυνατόν να προκαλέσουν μικροκεφαλία, μικροφθalmία, υδροκέφαλο



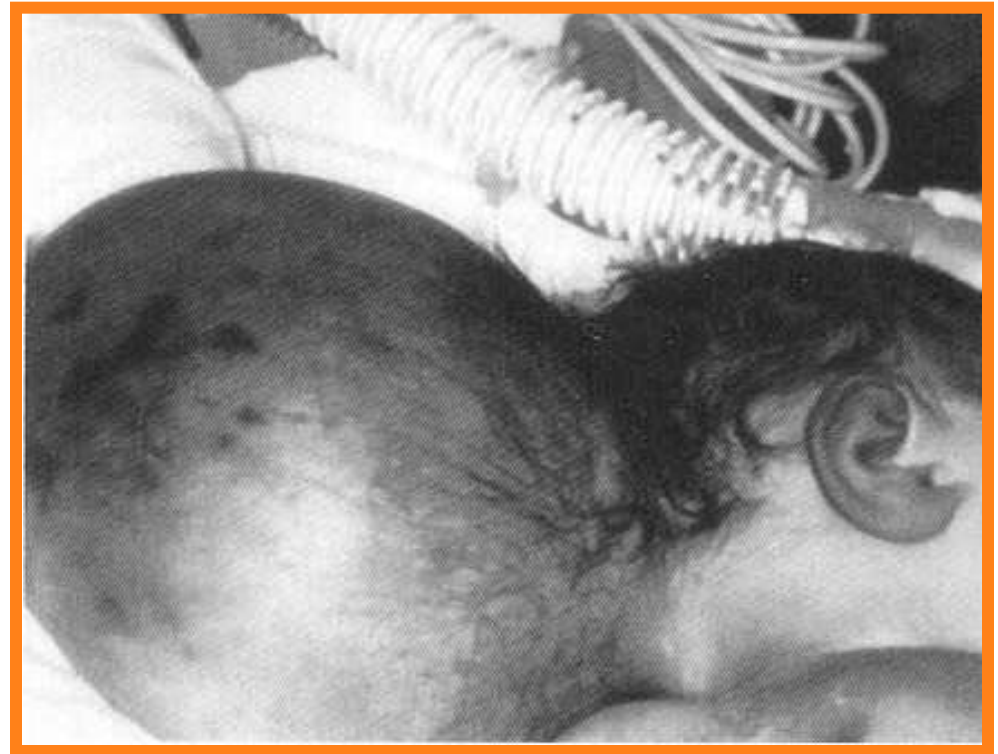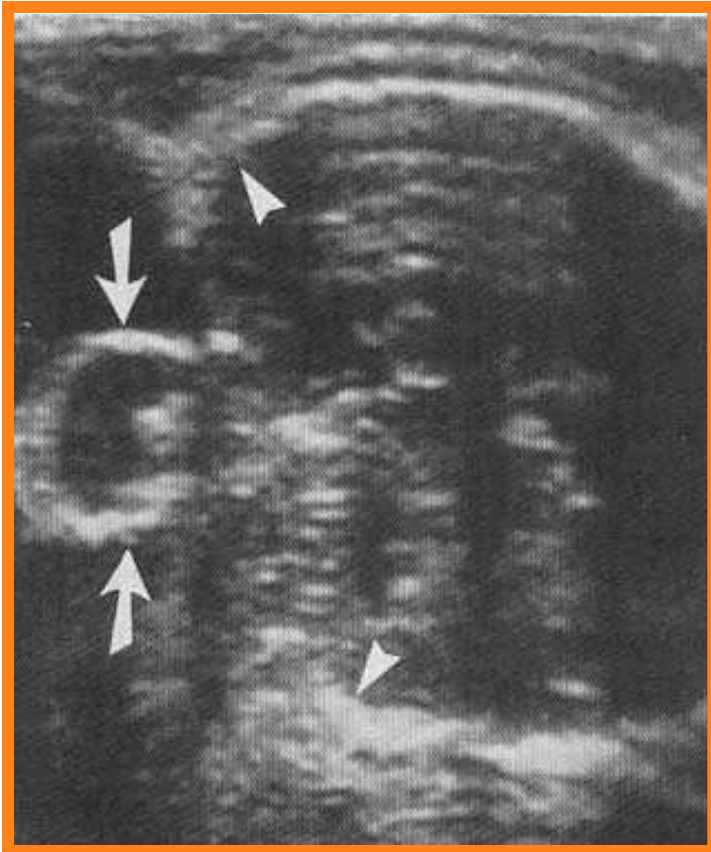
Προγεννητικός έλεγχος

Τεχνικές εφαρμόζόμενες από την 8^η έως την 20^η εβδομάδα της κύησης:

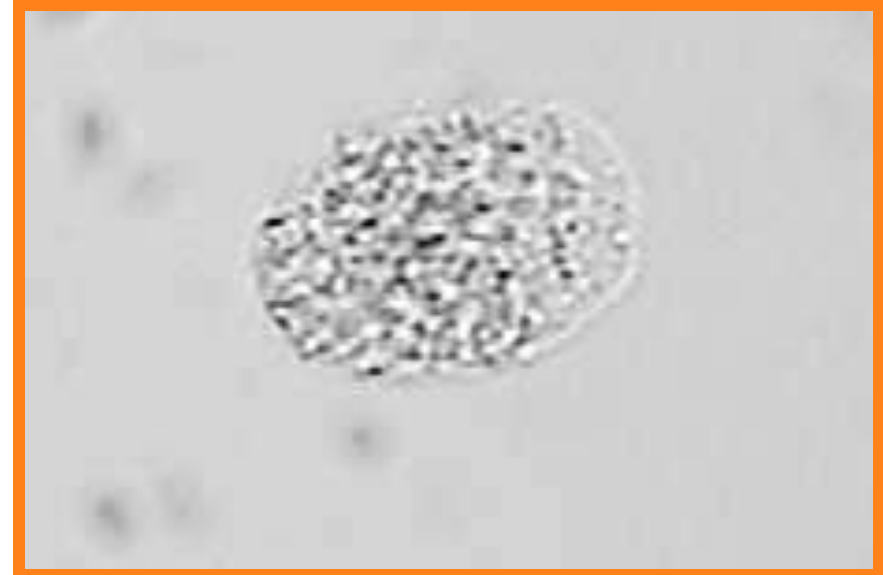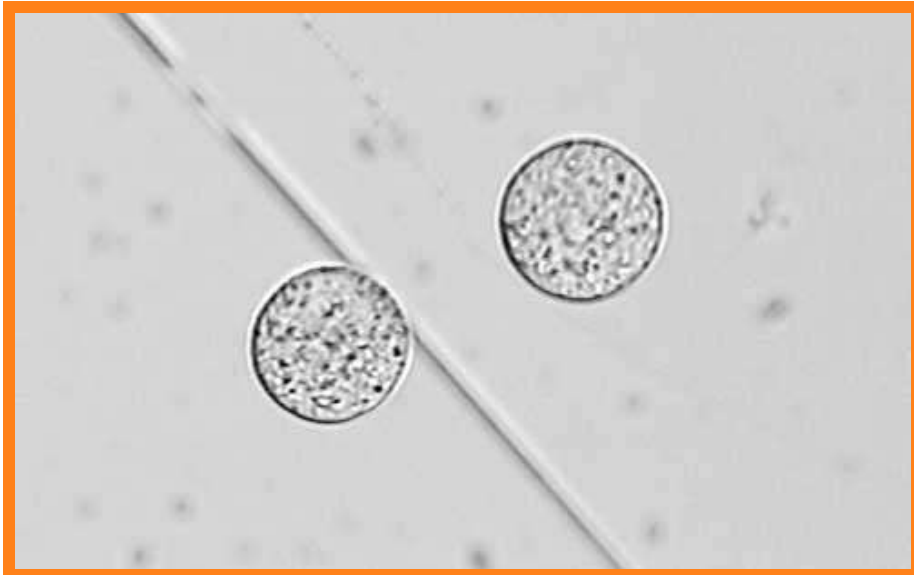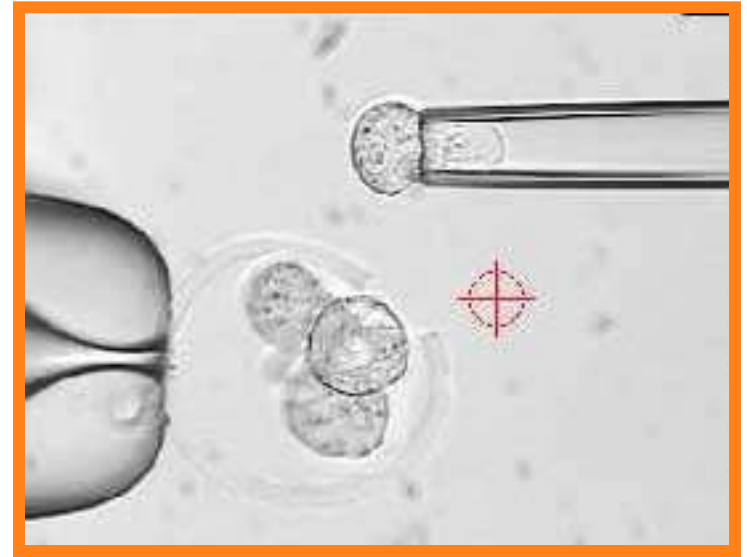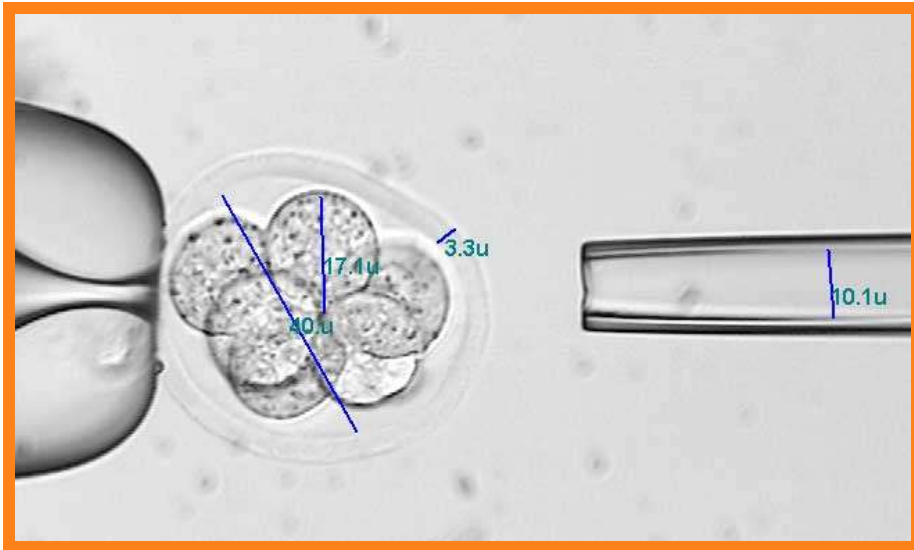
1. Υπερηχογράφημα (ασφαλές, 2^ο τρίμηνο)
2. Αμνιοκέντηση (κίνδυνος 0-5%, 2^ο τρίμηνο, ευρείας εφαρμογής) και καρυότυπος των εμβρυϊκών κυττάρων μετά από καλλιέργεια ή βιοχημικός έλεγχος της άλφα-εμβρυϊκής πρωτεΐνης (AFP) στο αμνιακό υγρό σε περιπτώσεις αυξημένου κινδύνου για βλάβες του νευρικού σωλήνα και της σπονδυλικής στήλης (ανεγκεφαλία, ανοιχτή δισχιδής ράχη), βλάβες του προσθίου κοιλιακού τοιχώματος



3. Εξέταση χοριακών λαχνών (κίνδυνος 2%, 1^ο τρίμηνο, εξειδικευμένη)
4. Χορδοκέντηση (κίνδυνος 3%, 2^ο τρίμηνο, εξειδικευμένη)
5. Βιοψία εμβρυϊκού δέρματος
6. Βιοψία εμβρυϊκού ήπατος



7. Προεμφυτευτική διάγνωση (εξέταση 1 ή 2 κυττάρων από έμβρυα που είναι στο στάδιο των 8-12 κυττάρων με ανάλυση του DNA με FISH ή PCR).



ΦΘΟΡΙΖΩΝ IN SITU ΥΒΡΙΔΙΣΜΟΣ

