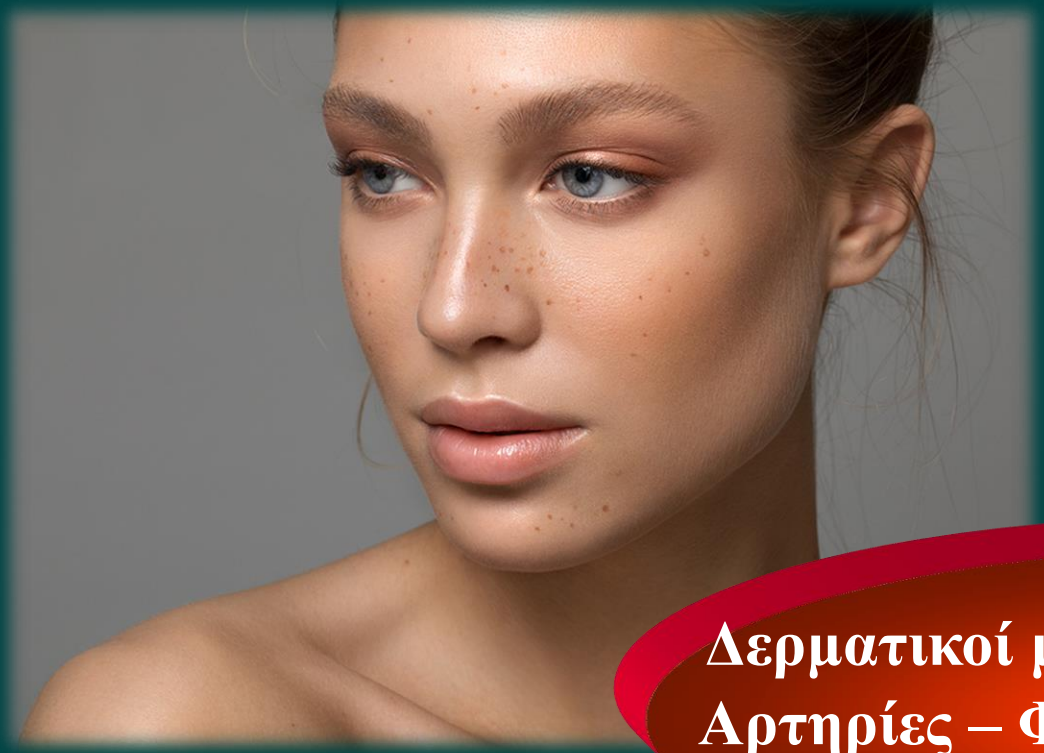

Δερματικοί μύες κεφαλής και προσώπου. Αρτηρίες – Φλέβες- Λεμφική αποχέτευση

Σύνθεση: Μάρα Πιάγκου
Αναπλ. Καθηγήτρια Ιατρικής Σχολής ΕΚΠΑ

ΕΡΓΑΣΤΗΡΙΟ ΑΝΑΤΟΜΙΑΣ - ΑΝΑΤΟΜΕΙΟ

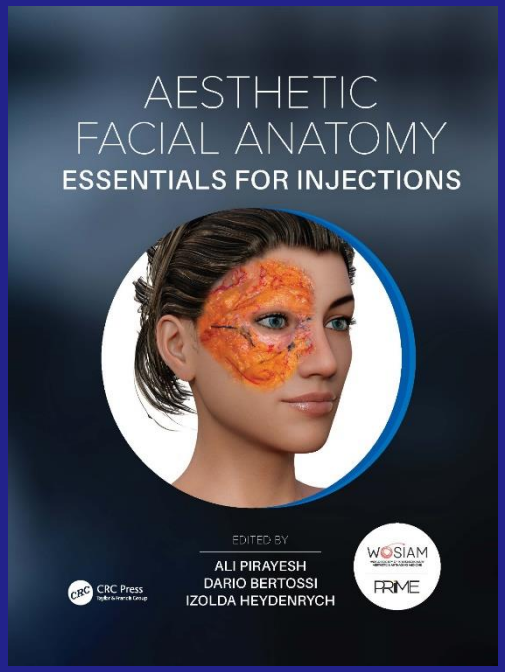

Anatomy for Plastic Surgery of the Face, Head and Neck

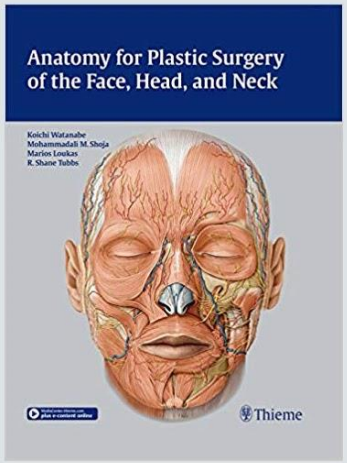

Anatomy for Plastic Surgery of the Face, Head and Neck 1st Edition
by Koichi Watanabe (Editor), Mohammadali M. Shoja (Editor), Marios Loukas (Editor)

Anatomy for Plastic Surgery of the Face, Head, and Neck details the complex regional anatomy of the face, head and neck, providing plastic surgery and otolaryngology residents with a solid anatomical knowledge base. There are many danger zones involved in operating on the head and neck, and the detailed knowledge of anatomy that readers gain from this reference will help them avoid the surgical mishaps that often result in patient disfigurement.

Key Features:
Complex regional anatomy of the head and neck detailed with drawings, intraoperative photos and radiologic images
Online access to videos in which authors walk readers through the anatomy of the face, head and neck
Covers the latest anatomical topics, including arterial supply of the facial skin and sensory nerves of the head and neck
This excellent anatomical reference will be read cover to cover by young plastic surgeons and otolaryngologists, as well as residents in these specialties. More experienced surgeons will refer to it whenever they need to learn about an unfamiliar area of the head

To download pdf - click on the link under the video

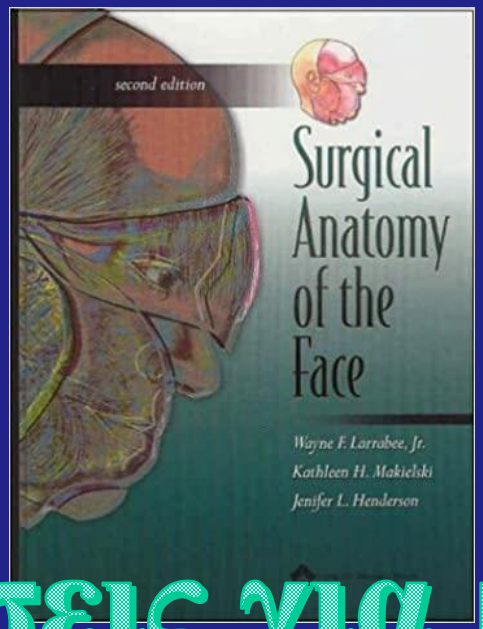

Προτάσεις για μελέτη....

περιοχή προσώπου ανατομικά είναι πολύ περίπλοκη

- Πύλες εισόδου αναπνευστικού και πεπτικού συστήματος
- Έκκριση σάλιου και επεξεργασία της τροφής (παρωτιδικός αδένας-παρωτιδικός πόρος)
- αισθήσεις όρασης, ακοής, όσφρησης και γεύσης

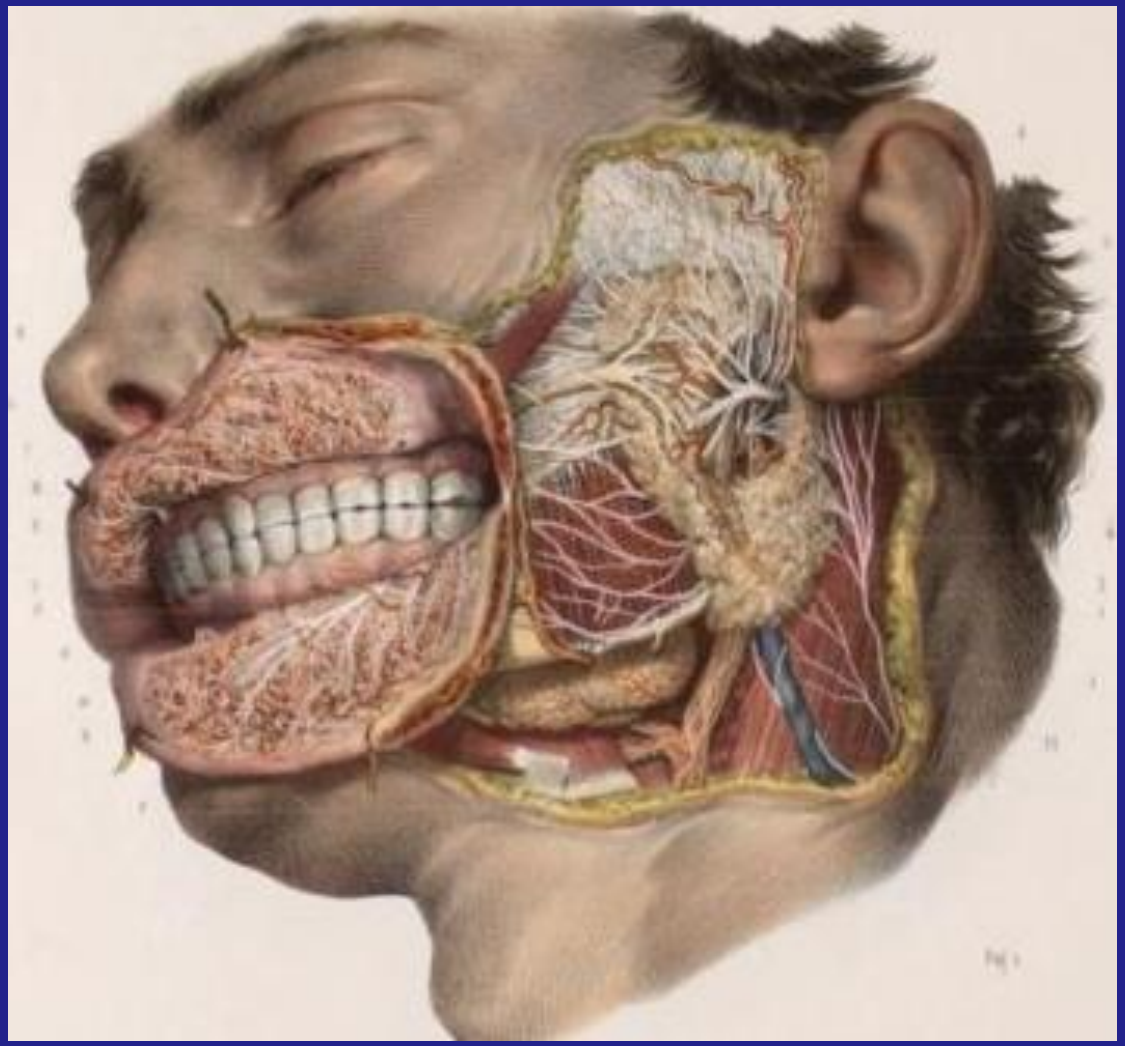

BRANCHIAL STRUCTURES

(their myogenic material probably originate from the occipital myotomes):

- Muscles of the I. Branchial arch (V. trigeminus)
- Muscles of the II. Branchial arch (VII. facialis)
- Muscles of the III. Branchial arch (IX. X. XI., glossopharyngeus, vagus,

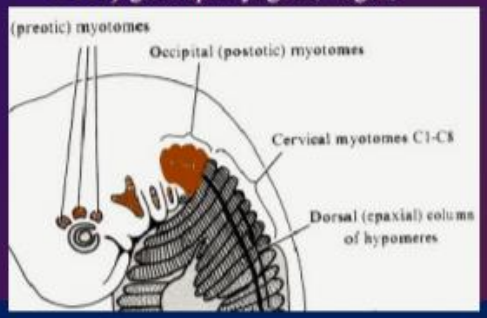

III. arch:

Cranial part: participate in forming of the laryngeal and pharyngeal muscles

Distal part: forming of the trapezius and sternocleidomastoid muscles

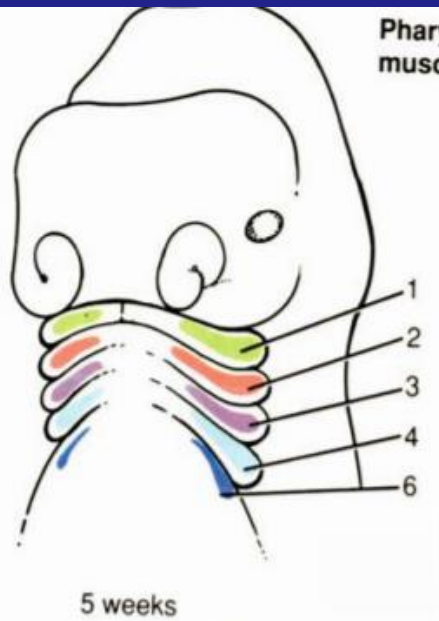

Motor areas V3., VII., IX.,X.,XI.

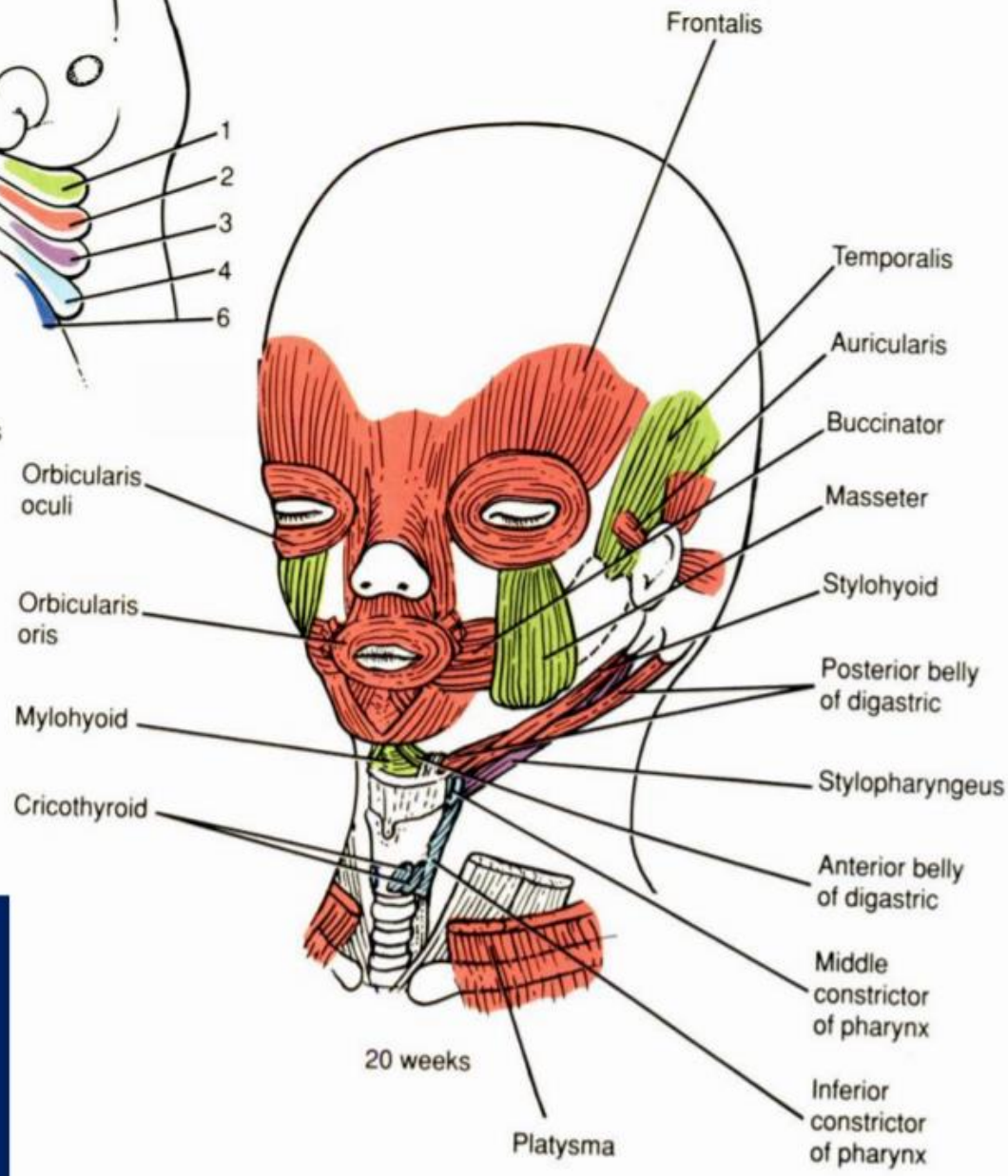

Ανωμαλίες διάπλασης

2 κύρια μέρη συνιστούν το πρόσωπο

4η εμβρυική εβδομάδα σε έμβρυο μήκους 3mm

Μετωπορρινική απόφυση (μεσαίο τμήμα) και 2 πρώτα φαρυγγικά τόξα (γναθιαίο και υοειδές) πλάγια μέρη του προσώπου

άνω γναθιαία απόφυση ενώνεται έμμεσα με την παρεμβολή του κάτω τμήματος της μετωπορρινικής απόφυσης και σχηματίζεται το άνω γναθιαίο τόξο

Κάτω γναθιαία απόφυση ενώνεται με την αντίθετη στη μέση γραμμή και σχηματίζεται το κάτω γναθιαίο τόξο

Μεταξύ των 2 γναθιαίων τόξων περιλαμβάνεται η στοματική σχισμή

Από μετωπορρινική απόφυση: ***μετωπιαίο οστό, ηθμοειδές, ρινικά οστά, ύνιδα, χόνδρινο ρινικό διάφραγμα και κάλλαιο***

Από μεσέγχυμα 1ου φαρυγγικού τόξου: ***άνω γνάθοι, κάτω γνάθος, μασητήριοι μύες, η σφύρα, ο άκμονας, το τρίδυμο νεύρο, ο θύλακος του Rathke, το θυρεοειδές εκκόλπωμα, πρόσθιο τμήμα γλώσσας, χόνδρος του Meckel, πτερύγιο ωτός, κοιλότητα μέσου ωτός και ο σφηνογναθικός σύνδεσμος***

Από μεσέγχυμα 2ου φαρυγγικού τόξου : υοειδές οστό, αναβολέας, μύες υοειδούς, μιμικοί μύες, μυώδες πλάτυσμα, προσωπικό νεύρο, βελονοειδής απόφυση και ρίζα της γλώσσας

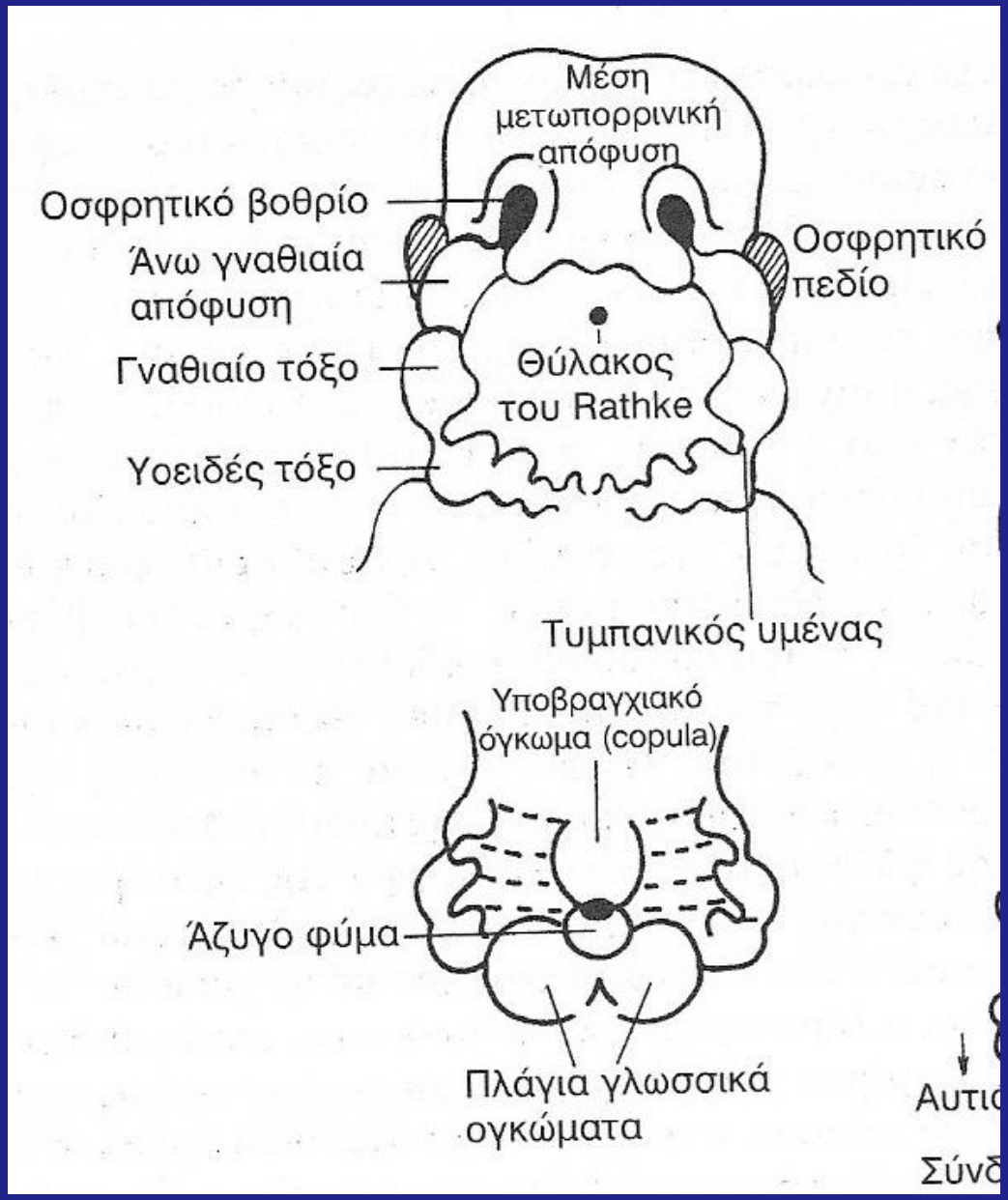

Ανωμαλίες διάπλασης

Γναθοπροσωπική δυσόστωση (σύνδρομο Treacher Collins), λοξές βλεφαρικές σχισμές, υποπλασία ζυγωματικών οστών, έλλειψη ζυγωματικών τόξων, ανωμαλίες μέσου ωτός, υποπλαστικοί κλάδοι και κόνδυλοι κάτω γνάθου

Κρανιοπροσωπική δυσόστωση (σύνδρομο Crouzon και Apert), πρώιμη σύγκλειση ραφών, βραχυκεφαλία και επιμήκυνση εγκεφαλικού κρανίου (πυργοκεφαλία), πρόπτωση οφθαλμικών βολβών, συνδακτυλία χεριών και ποδιών

Σχιστίες προσώπου (χειλεοσχιστία, υπερωιοσχιστία, λοξή σχισμή προσώπου)

Σύνδρομο 1ου βραγχιακού τόξου (έλλειψη πτερυγίου ωτός, ακουστικών οσταρίων, κλάδου και του κονδύλου της κάτω γνάθου). Οφείλεται σε αιμάτωμα που πρόερχεται από την αρχέγονη αρτηρία του αναβολέα

Η περιοχή του προσώπου ανατομικά είναι πολύ περίπλοκη
- λεπτοφυείς μιμικοί μύες

- λεπτοί κλάδοι 7ης εγκεφαλικής συζυγίας (προσωπικό νεύρο)

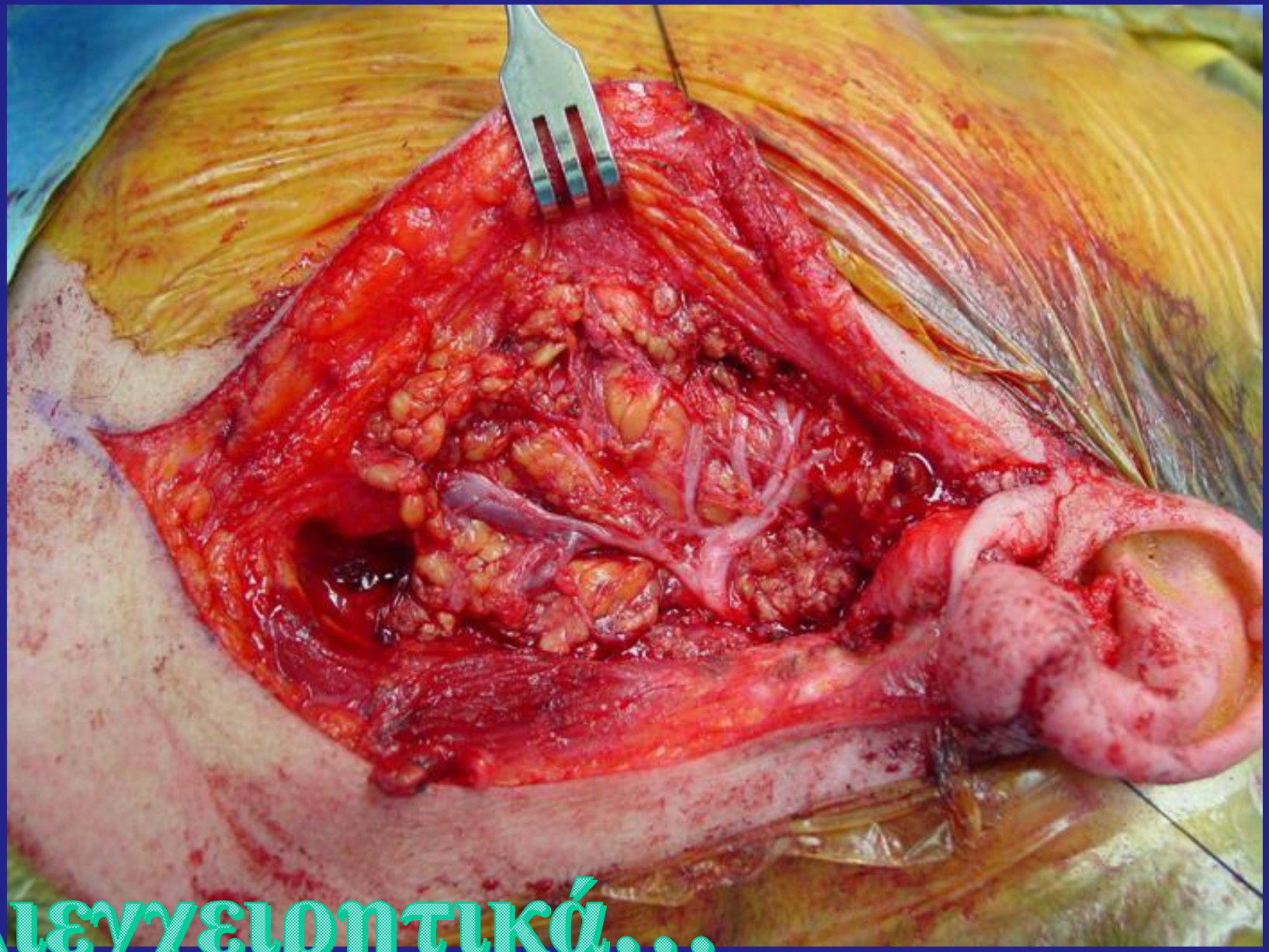

Διεγχειρητικά…

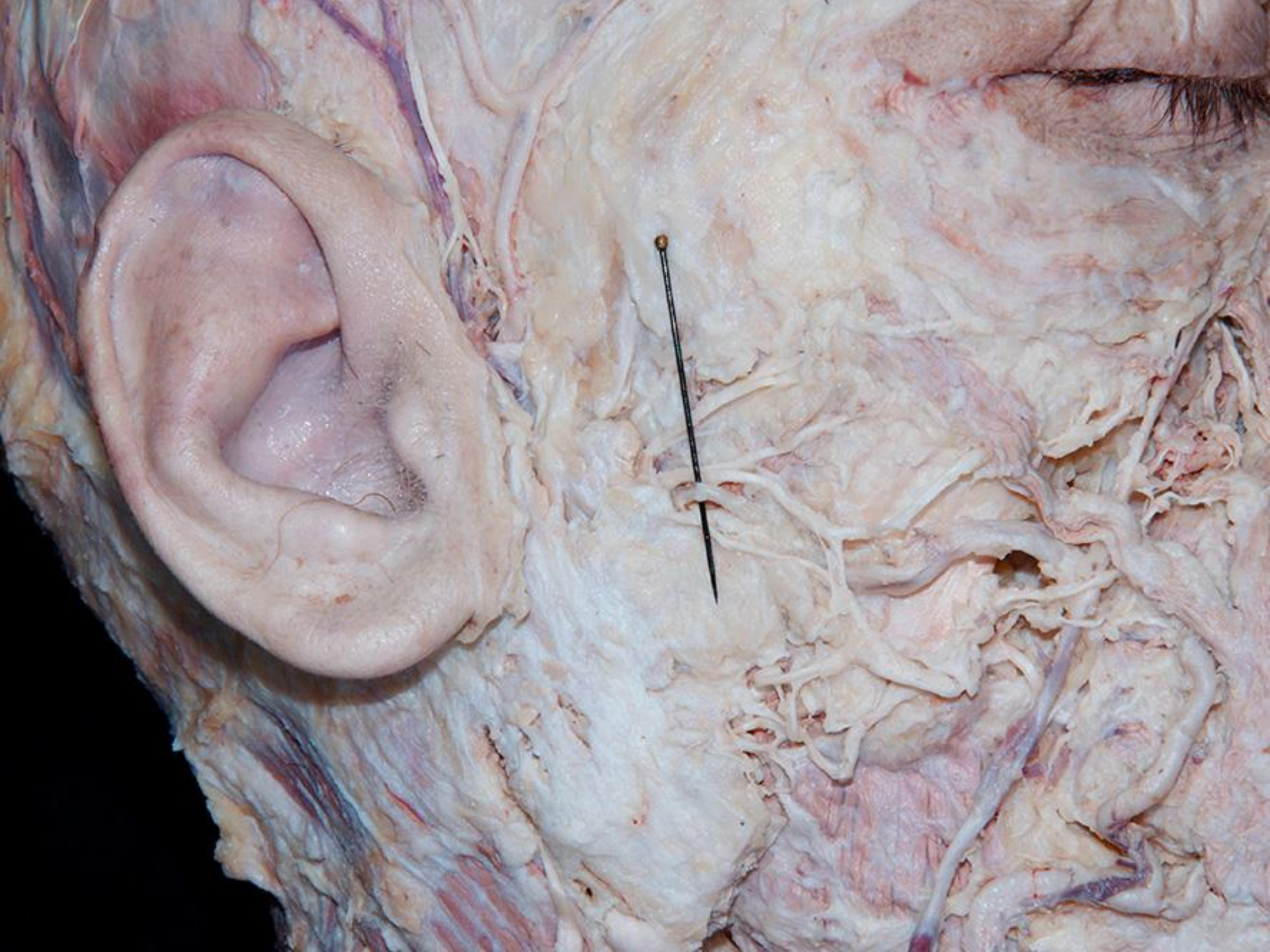

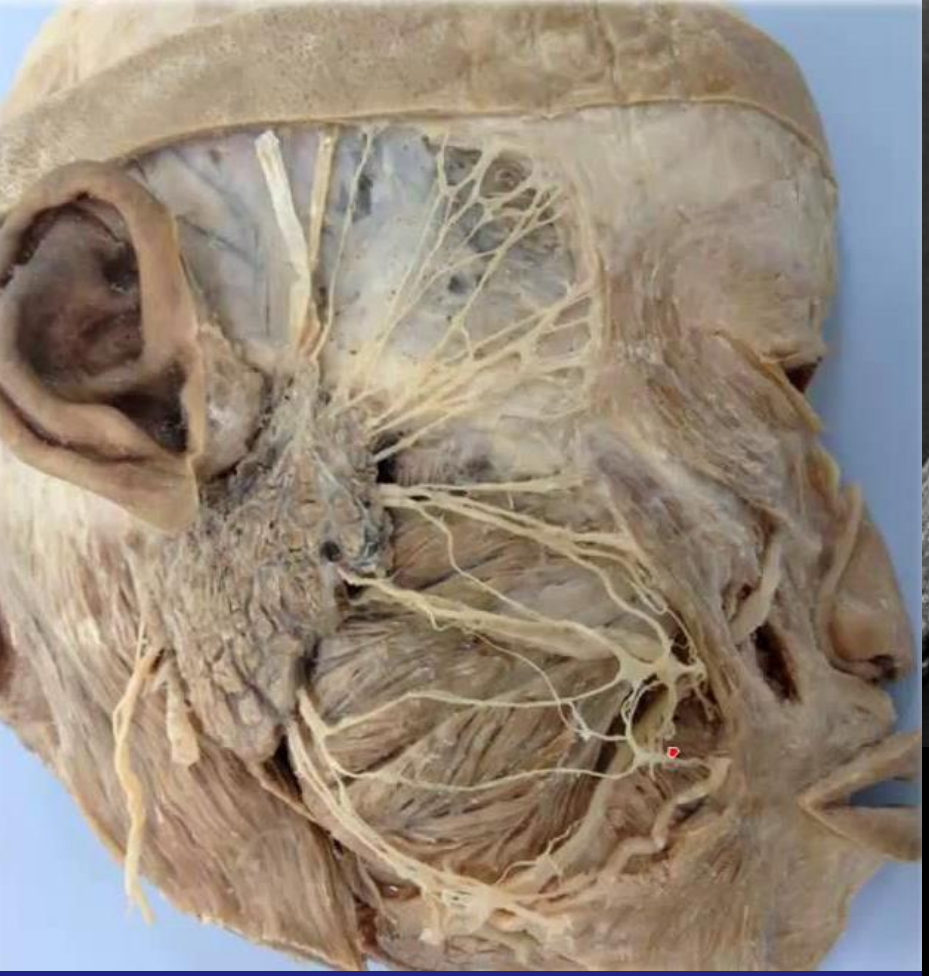

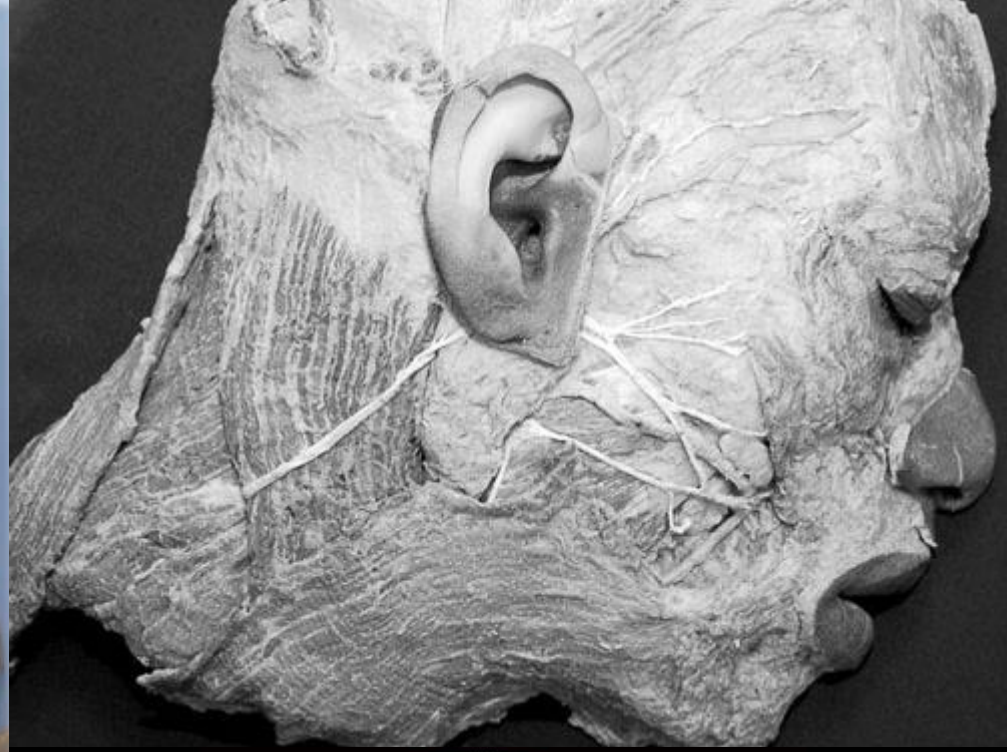

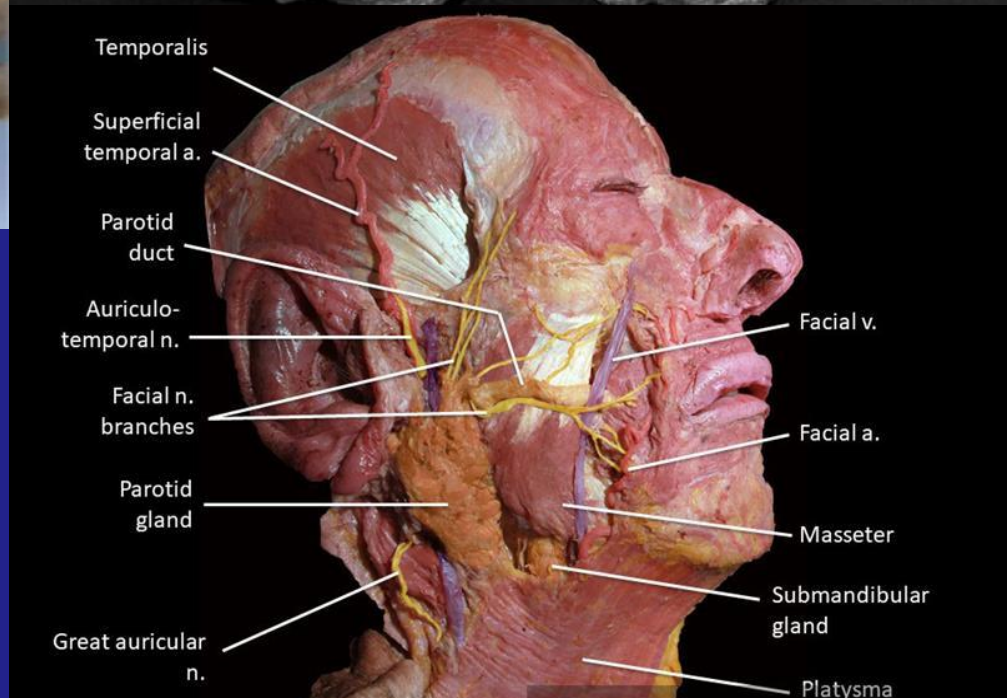
Temporalis
Superficial temporal a.
Parotid duct
Auriculo-temporal n.
Facial n. branches
Parotid gland
Great auricular n.
Facial v.
Facial a.
Masseter
Submandibular gland
Platysma


19.11.2008 10:04

Επιπολής και μέση στιβάδα των μυών του προσώπου

Μιμικοί ή δερματικοί μύες
(προσωπικό ν.)

Μασητήριοι μύες
(τρίδυμο ν.)
(Κροταφίτης, μασητήρας)

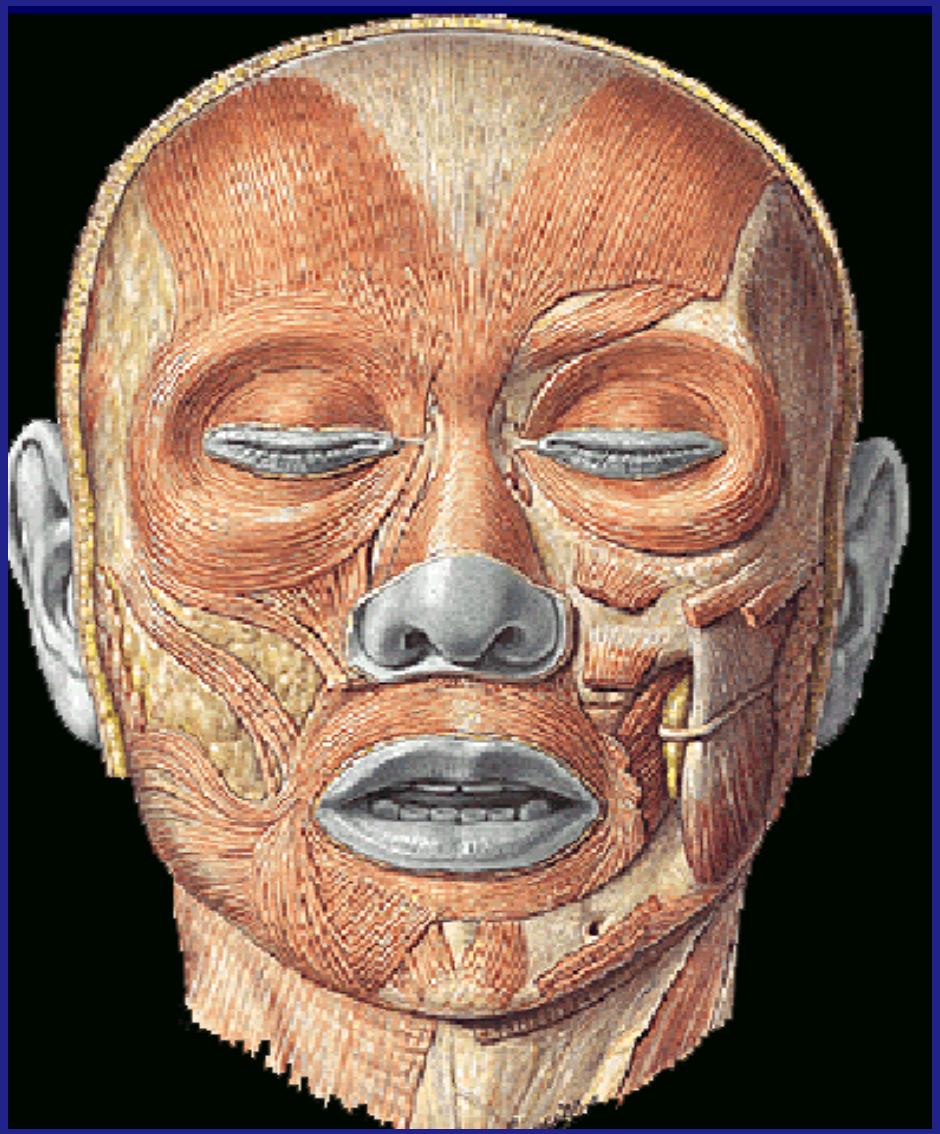

3. Procerus
4. Depressor supercilii
5. Orbicularis oculi (superior lateral)
6. Orbicularis oculi (lateral)
7. Nasalis
8. Levator labii superioris alaeque nasi
9. Levator labii superioris
10. Zygomaticus minor
11. Zygomaticus major
12. Orbicularis oris
13. Buccinator
14. Risorius
15. Masseter
16. Depressor anguli oris
17. Depressor labii inferioris
18. Platysma
19. Mentalis

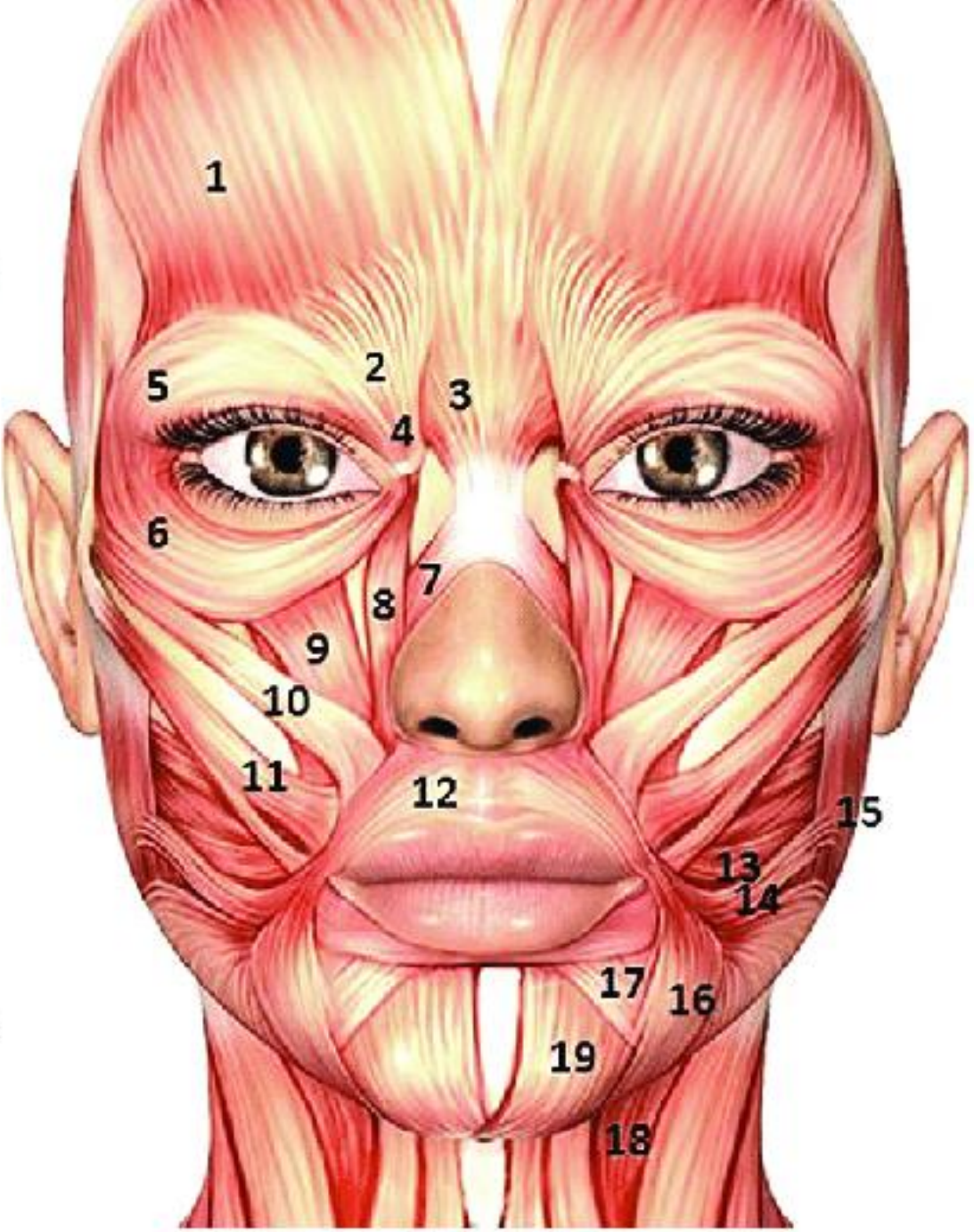

1. Frontalis m.
2. Temporalis m.
3. Corrugator supercilii m.
4. Procerus m.
5. Depressor supercilii m.
6. Orbicularis oculi m.
7. Nasalis m.
8. Levator labii superioris alaeque nasi m.
9. Zygomaticus minor m.
10. Zygomaticus major m.
11. Orbicularis oris m.
12. Modeulus
13. Risorius m.
14. Platysma m.
15. Depressor anguli oris m.
16. Mentalis m.
17. Depressor labii inferioris m.
18. Masseter m.
19. Buccinator m.
20. Levator anguli oris m.
21. Levator labii superioris m.

The facial mimetic muscles are protected in deep plane facelift surgery because they are innervated from their inferior (under)surfaces. The exception is the buccinator, levator labii superioris, and the mentalis, which are the deepest lying muscles and are innervated on their outer surfaces.

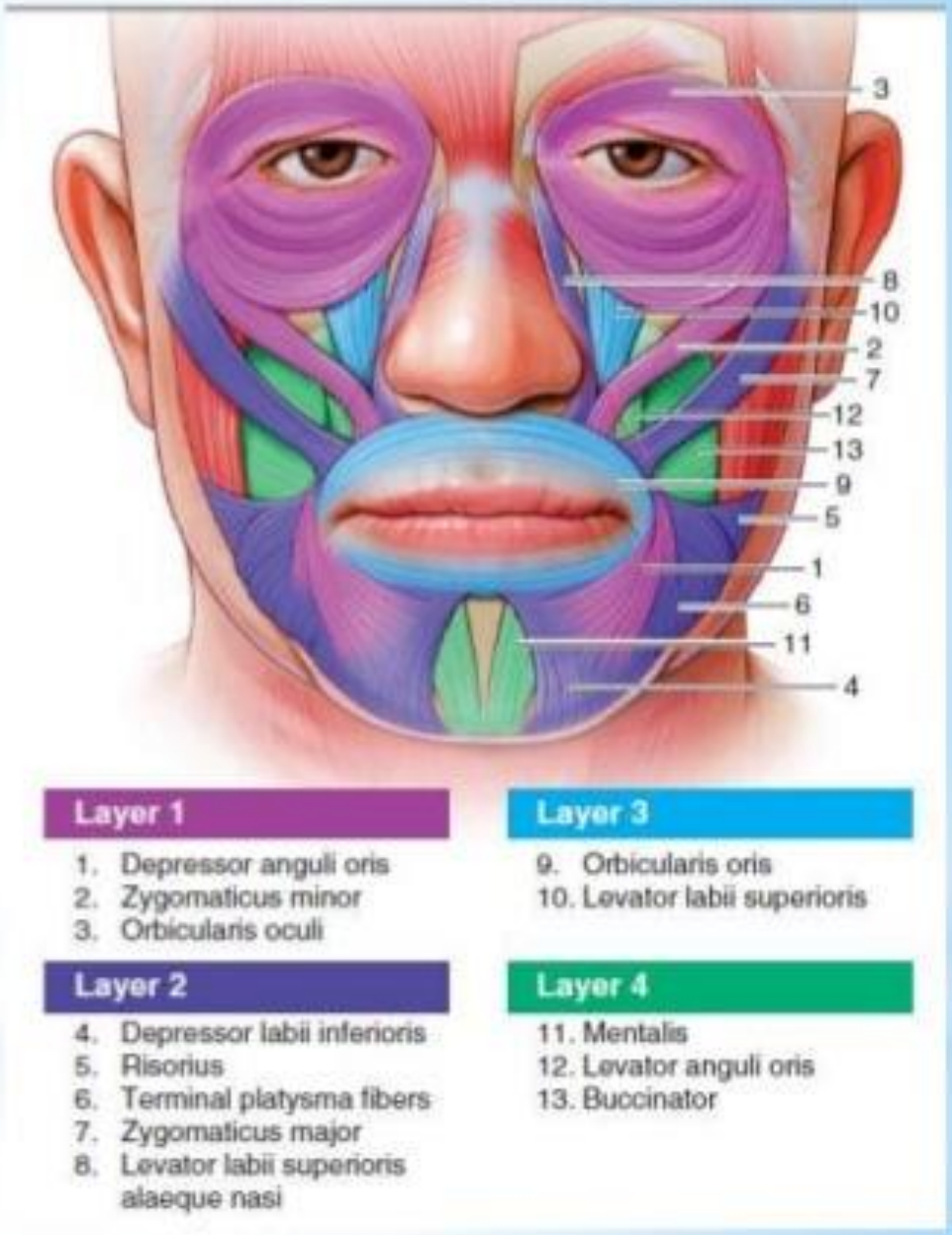


HAPPY
SAD
ANGRY
DISGUSTED
FEARFUL
FEARFULLY ANGRY
SURPRISED
FEARFULLY SURPRISED
FEARFULLY DISGUSTED

Frontalis

Orbicularis oris

Mentalis

Depressor anguli oris

Zygomaticus major

Risorius

Corrugator supercilii

Nasalis

Procerus

- αγγειοβρίθεια περιοχής

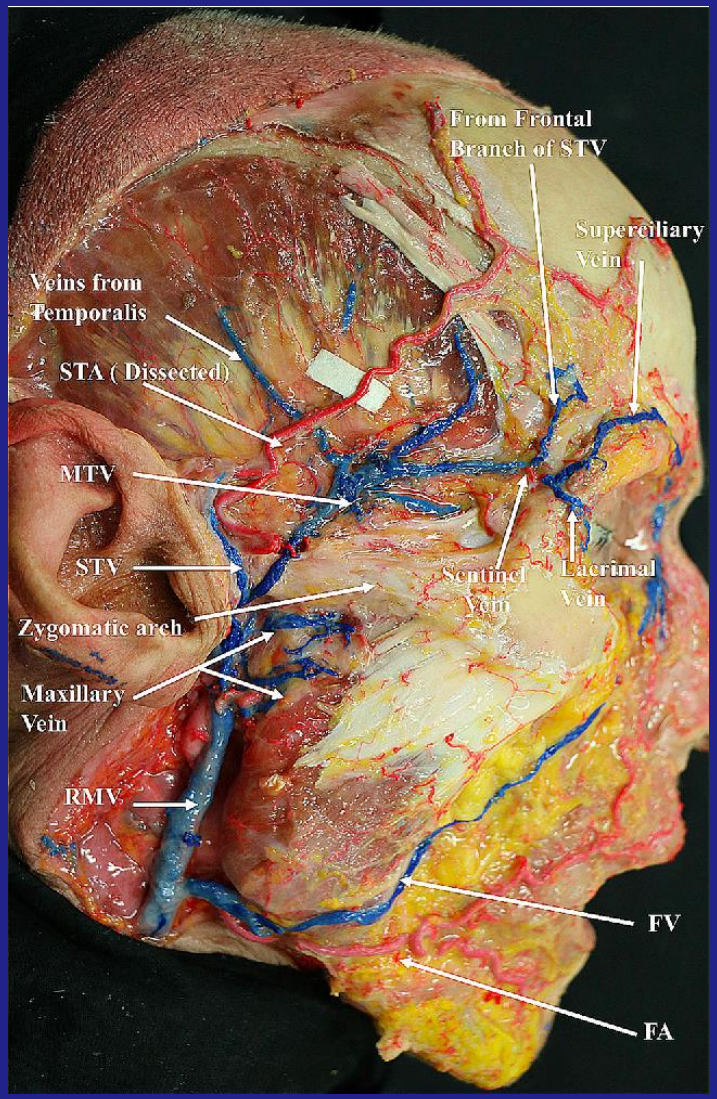

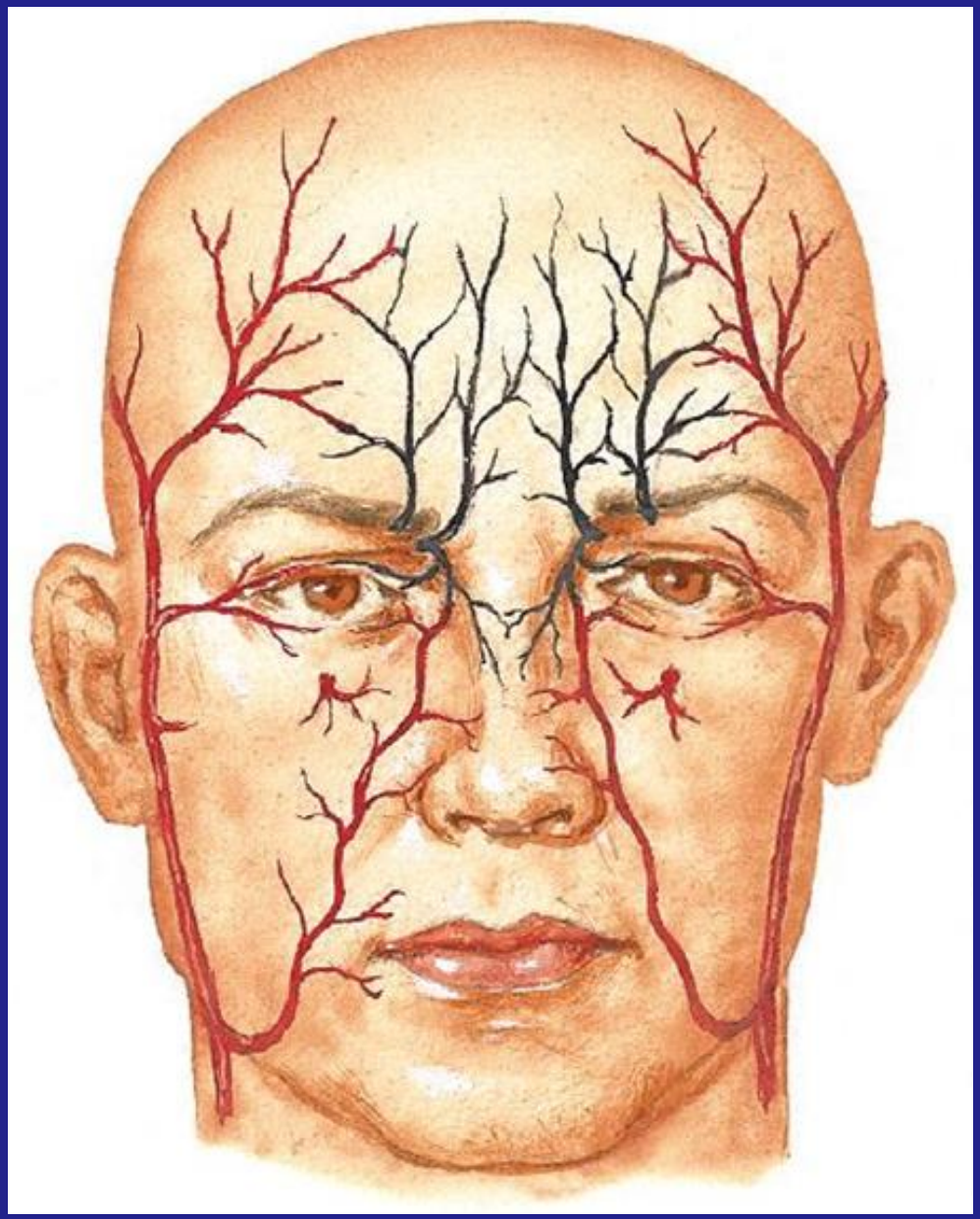

Αναστόμωση έσω και έξω καρωτίδας

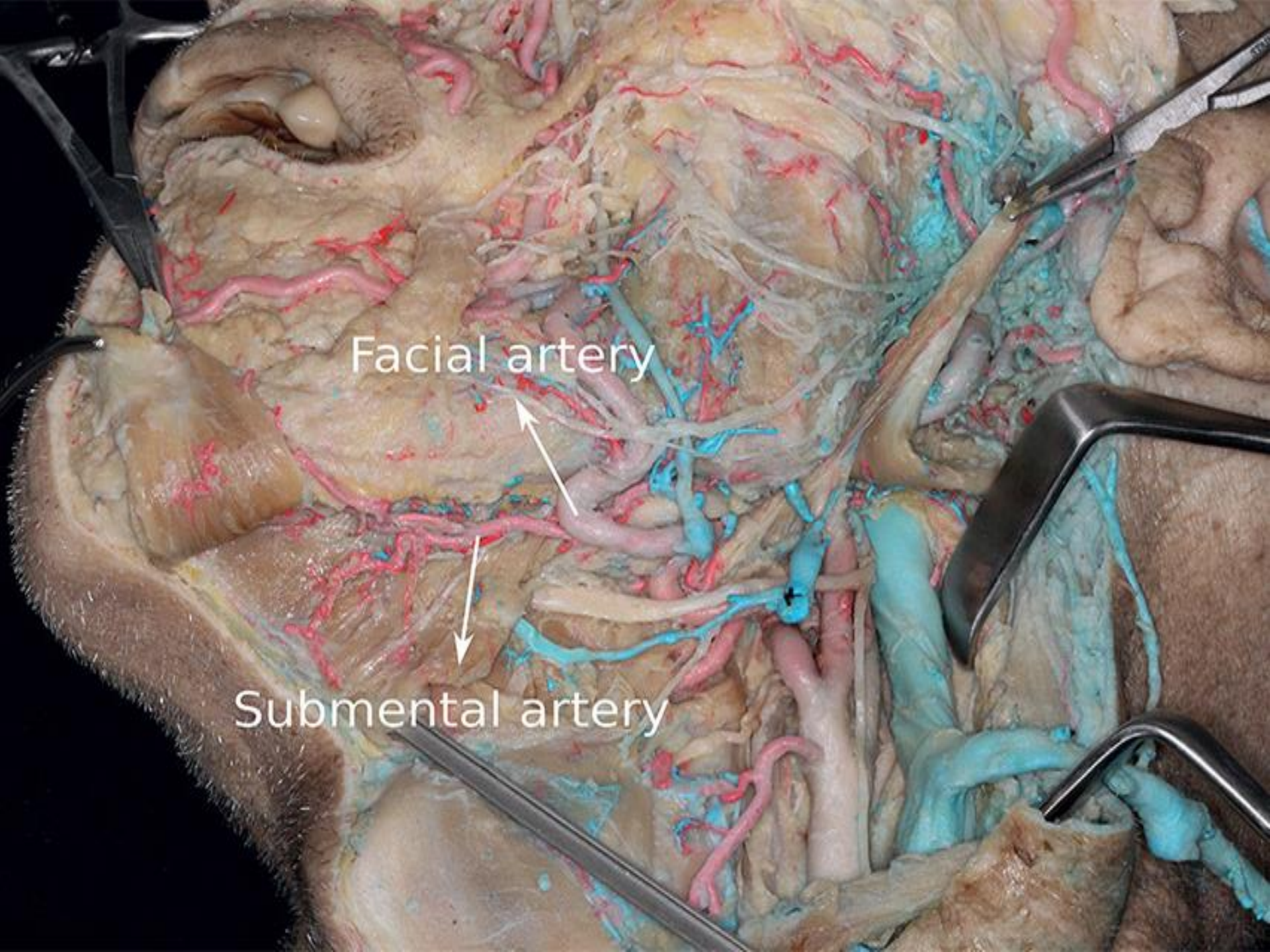
Facial artery
Submental artery

- βοηθάει στην ταχεία επούλωση των τραυματισθέντων μαλακών μορίων και τη γρηγορότερη πώρωση των καταγμάτων των οστών του σπλαγχνικού κρανίου

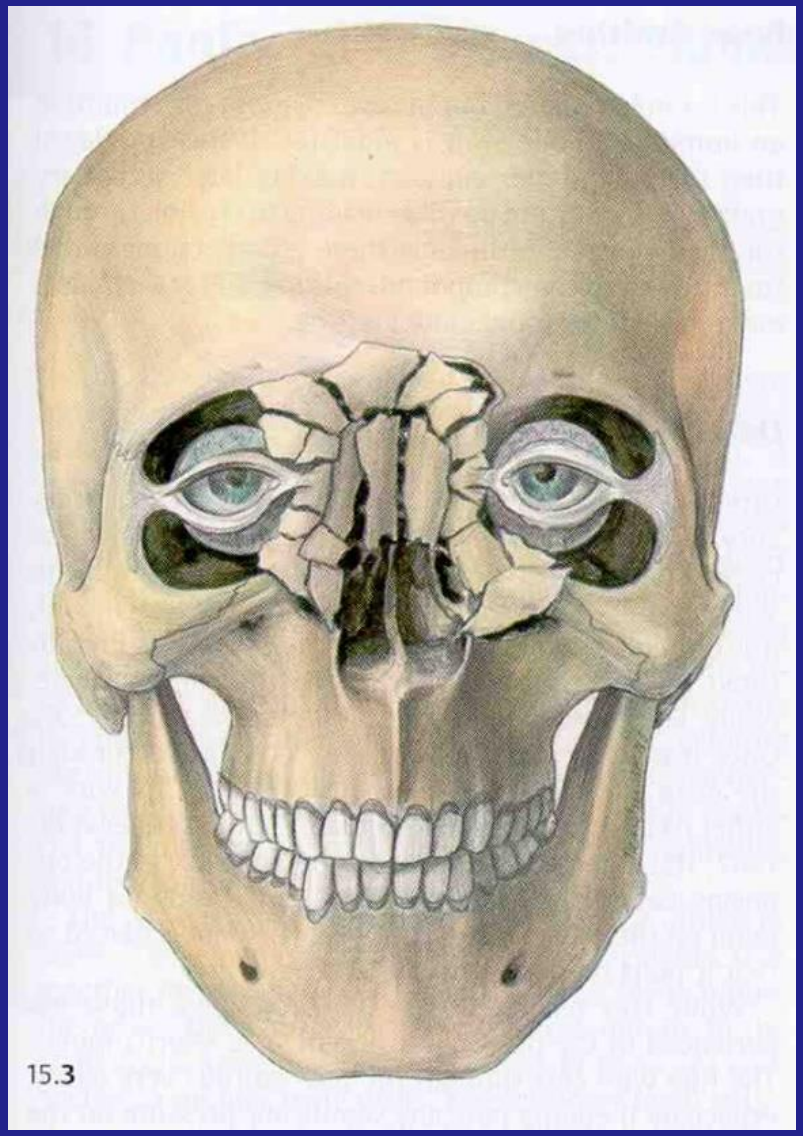

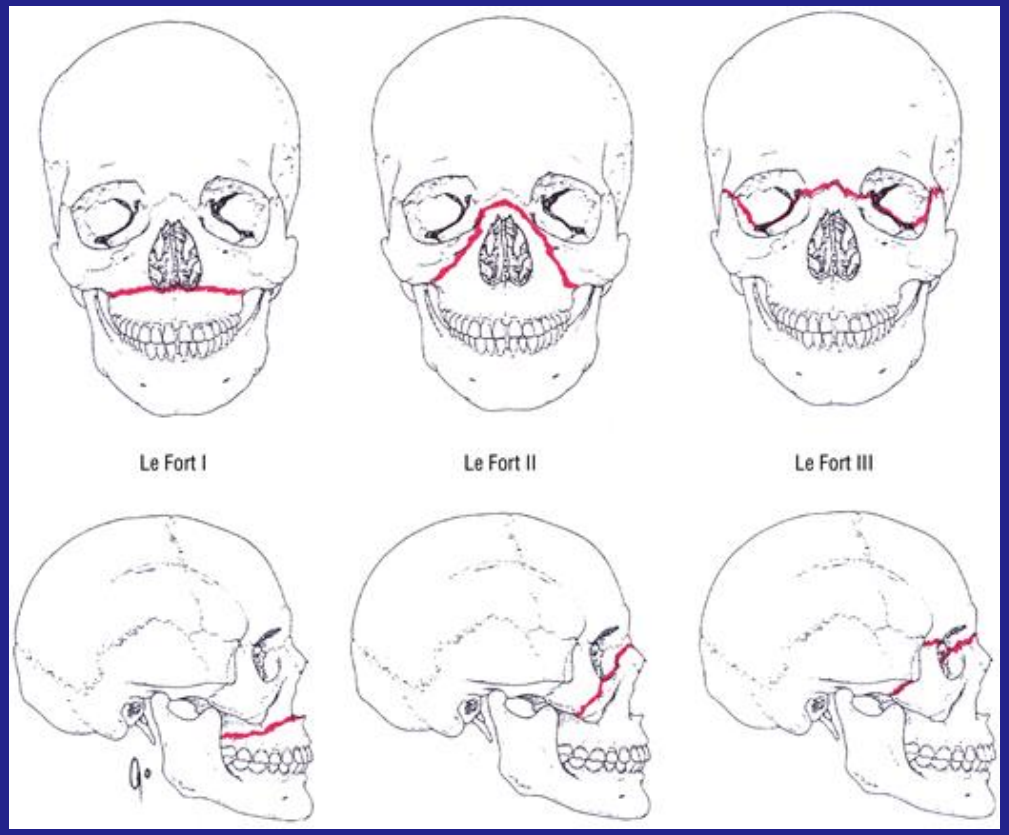

Πυκνοβρίθεια ανατομικών στοιχείων

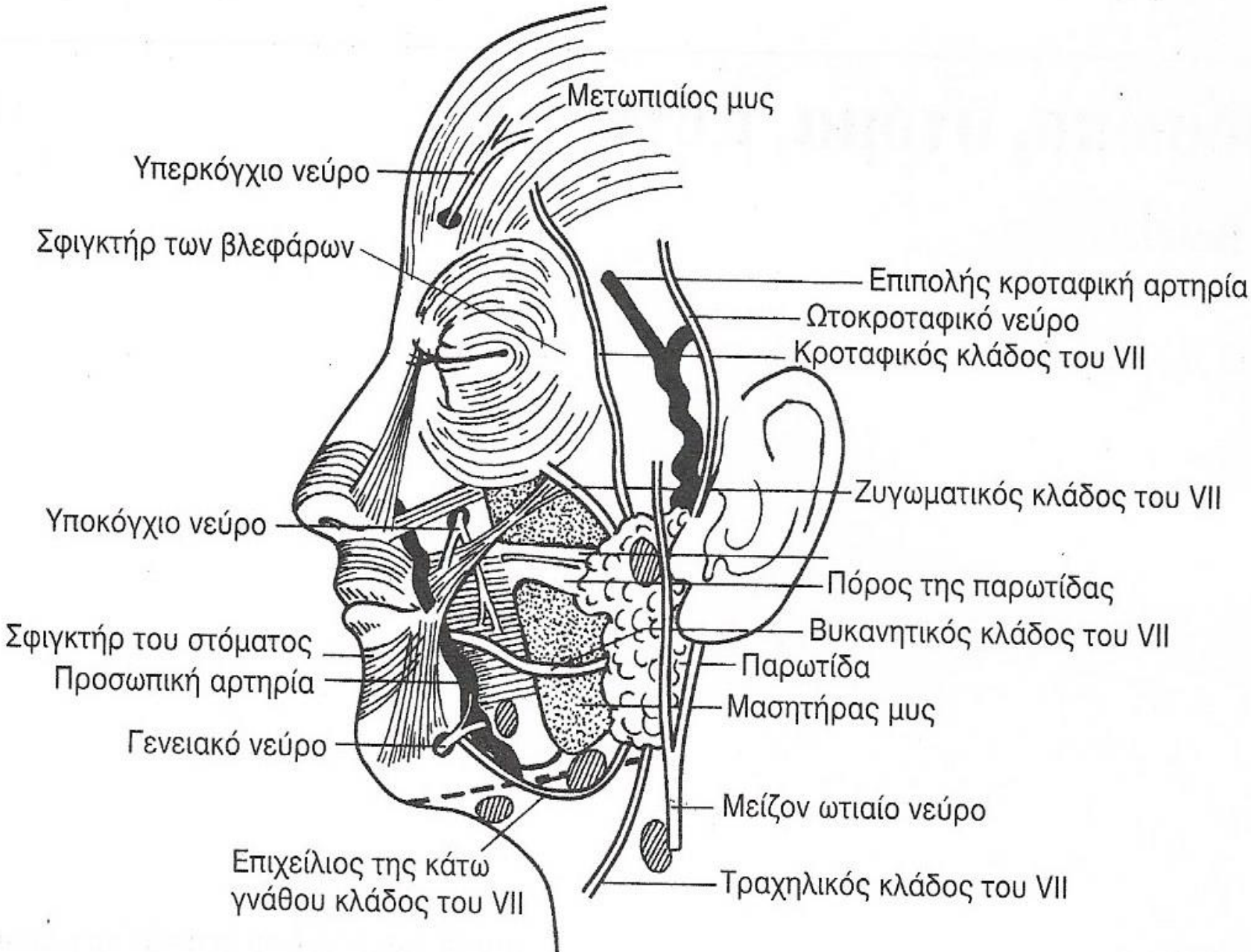

Επιπολής ανατομία

δέρμα προσώπου

- Λείο και ελαστικό παρακολουθεί τις κινήσεις των υποκείμενων μιμικών μυών
- Άριστη επουλωτική ικανότητα
- Λεπτή υφή δέρματος

δέρμα προσώπου



- χρώμα δέρματος πιο ροδαλό από του υπόλοιπου σώματος
- Δότριες περιοχές μοσχευμάτων (οπισθωτιαία και υπερκλείδια περιοχή)
- Σε απώλεια ολικού πάχους απαιτείται δερματικός κρημνός ολικού πάχους (δερματικός κρημνός και υποδόριος ιστός από άλλη περιοχή του προσώπου)
- Ποικιλία μικρών ελεύθερων ή αξονικών κρημνών

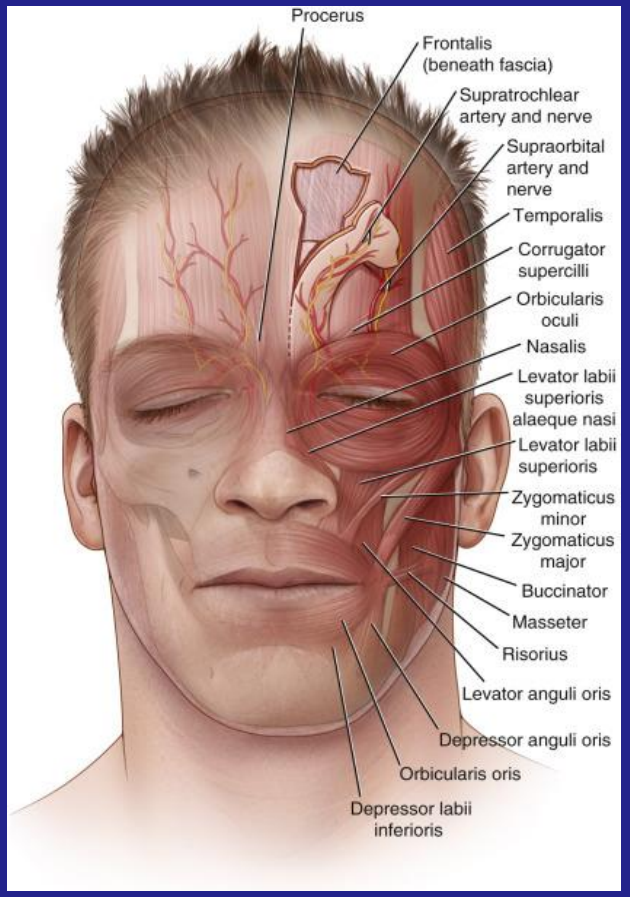

TABLE 41–1. Flaps in Head and Neck Reconstruction

Flap	*Type*	*Vascular Supply*	*Sensory*
Pectoralis major	Pedicled	Thoracoacromial a.	Insensate
Trapezius	Pedicled	Transverse cervical, dorsal scapular, occipital a., perforating branches of the paraspinous vasculature	Insensate
Sternocleidomastoid	Pedicled	Occipital, suprascapular, external carotid/superior thyroid a.	Insensate
Deltopectoral	Pedicled	Internal mammary a.	Insensate
Temporalis	Pedicled	Deep temporal a.	Insensate
Platysma	Pedicled	Facial a.	Insensate
Latissimus dorsi	Pedicled or free	Thoracodorsal a.	Long thoracic n.
Gastric pull-up	Pedicled	Right gastric and gastroepiploic a.	Insensate
Radial forearm	Free	Radial a.	Lateral antibrachial cutaneous n.
Lateral arm	Free	Posterior branch of the radial collateral a.	Inferior lateral brachial cutaneous n.
Lateral thigh	Free	Perforators of the profunda femoris a.	Lateral femoral cutaneous n.
Rectus abdominis	Free	Deep inferior epigastric a.	Insensate
Fibula	Free	Peroneal a.	Lateral sural cutaneous n., sural communicating n.
Iliac crest	Free	Deep circumflex iliac a.	Insensate
Scapula/parascapula	Free	Circumflex scapular a.	Insensate
Jejunum	Free	Superior mesenteric a.	Insensate
Gastro-omental	Free	Right gastroepiploic a.	Insensate

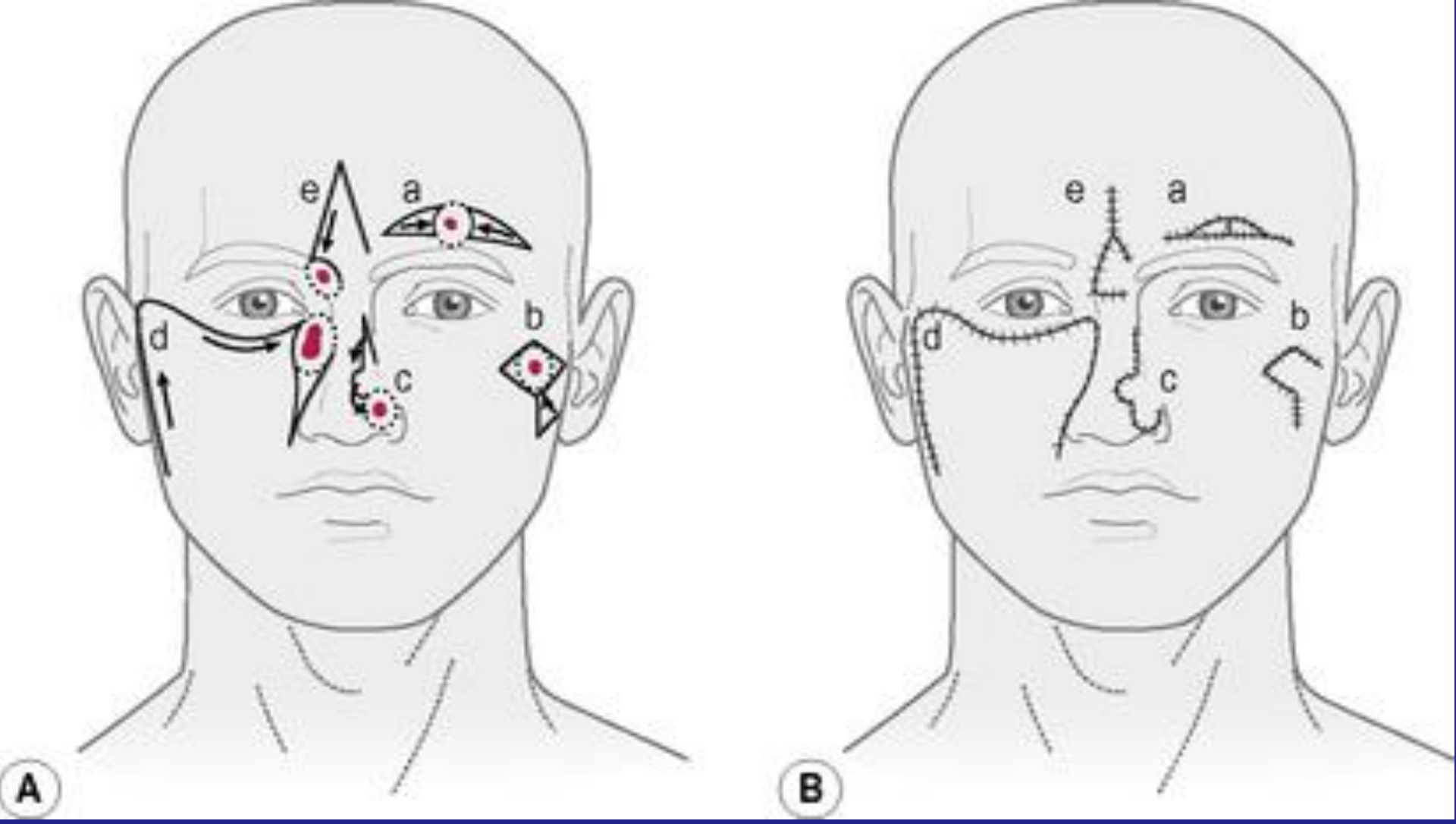
e
a
b
d
c
A
e
a
b
d
c
B

Γραμμές ελαχίστης τάσης

- κατεύθυνση τομών και ατρακτοειδών εκτομών **να είναι παράλληλη προς τις γραμμές ελάχιστης τάσης**
- Οι γραμμές ελάχιστης τάσης συμπίπτουν με τις γραμμές έκφρασης του προσώπου και τις φυσιολογικές πτυχές
- Οι ουλές παράλληλα προς αυτές τις γραμμές της ελάχιστης τάσης είναι καλής ποιότητας και λιγότερο εμφανείς

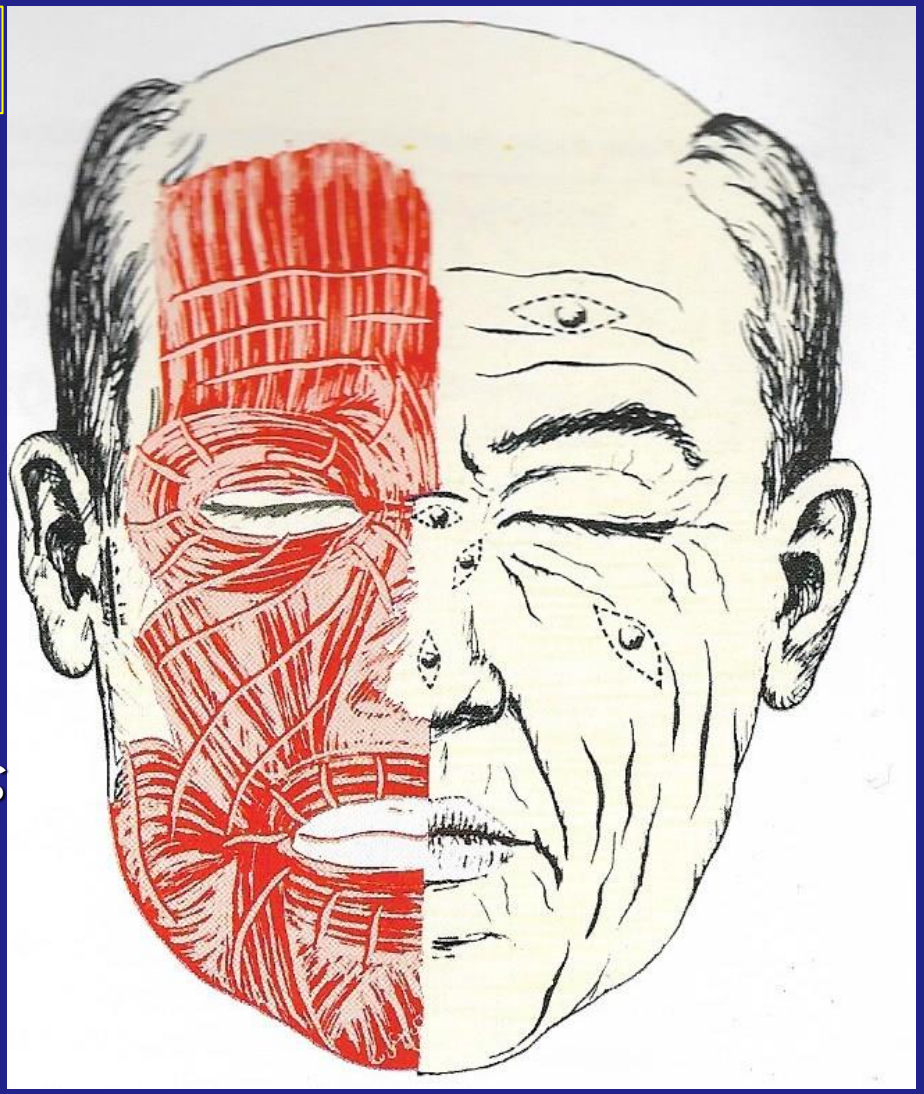

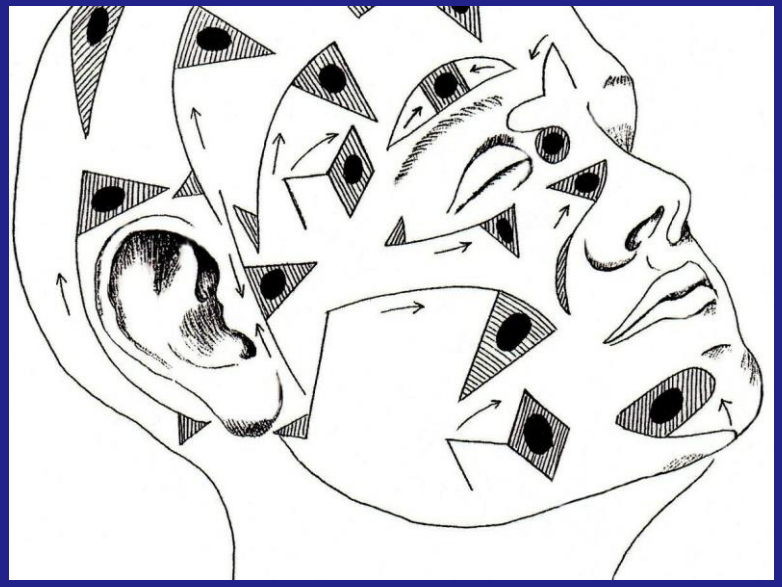

Δερματικές κινητικές πτυχές (γραμμές του Langer)

Πτυχές δέρματος: υφαίες (ρινοχειλική, γενειοχειλική)

Κινητικές (λόγω των υποκείμενων μυών)- μυϊκές υπό ορθή γωνία προς τη φορά ενέργειας μιμικών μυών

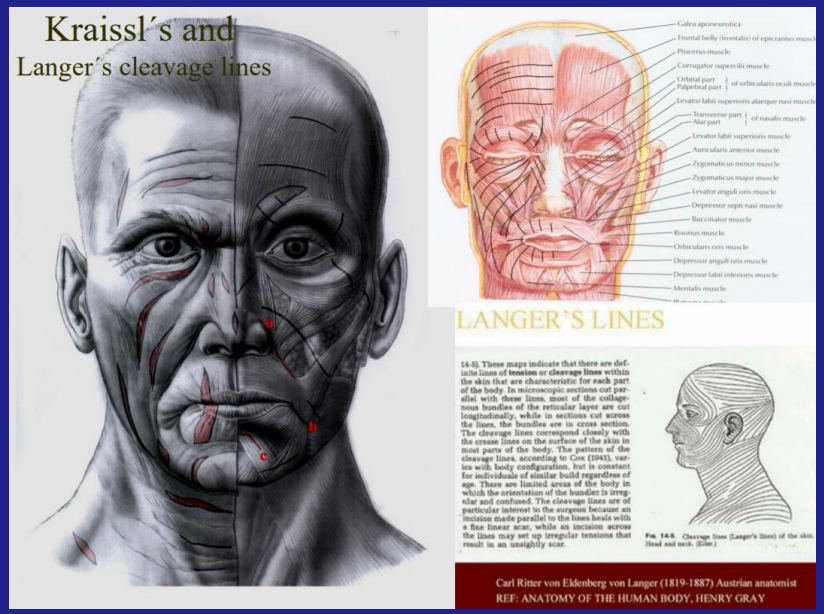

ΚΡΗΜΝΟΙ ΠΡΟΣΩΠΟΥ

1. Μεσομετωπιαίος κρημνός (απώλειες στη μύτη- υπερτροχίλια, υπερκόγχια αρτηρία, πρόσθιος κλάδος επιπολής κροταφικής αρτηρίας)
2. Ρινοχειλικός κρημνός (μικροί κλάδοι προσωπικής και υποκόγχιας αρτηρίας, αποκατάσταση πτερυγίων ρινός)
3. Κρημνός του Abbe (από το κάτω χείλος σε υπερωιοσχιστίες- κάτω χειλικός κλάδος προσωπικής αρτηρίας)

ΠΕΡΙΣΤΡΟΦΙΚΟΙ ΚΑΙ ΠΡΟΩΘΗΤΙΚΟΙ ΚΡΗΜΝΟΙ (σύγκλειση μικρών ελλειμμάτων)

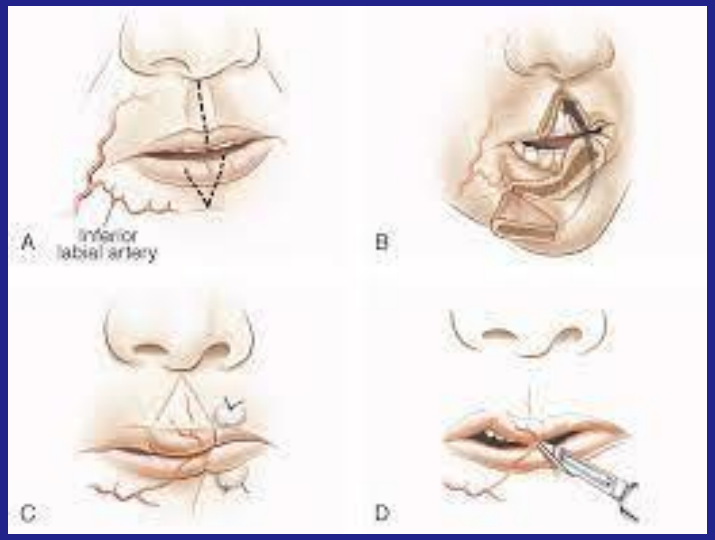

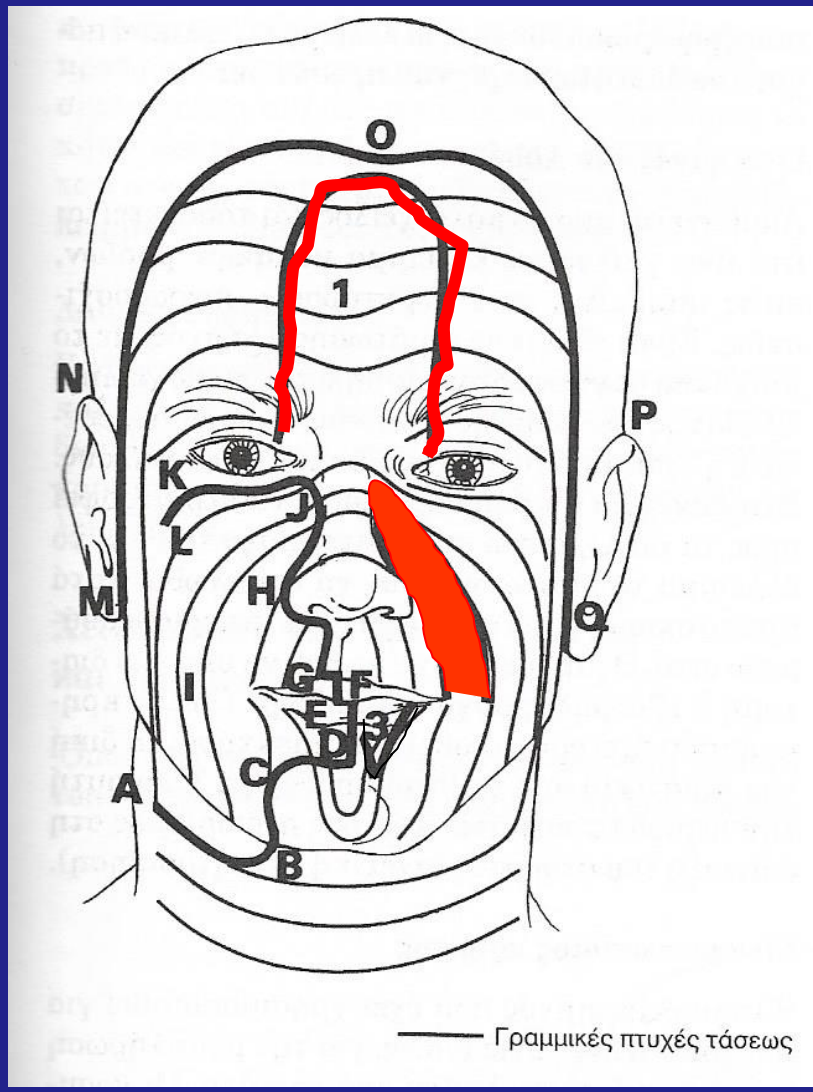

A-B ΥΠΟΓΝΑΘΙΑ ΤΟΜΗ (κατάγματα κάτω γνάθου, εξαίρεση υπογναθίου αδένα- ΕΠΙΧΕΙΛΙΟΣ ΚΛΑΔΟΣ ΚΑΤΩ ΓΝΑΘΟΥ)

A-E ΔΙΑΧΕΙΛΙΚΗ ΤΟΜΗ (προσπέλαση εδάφους στόματος)

G-J ΠΛΑΓΙΑ ΡΙΝΟΤΟΜΙΑ (προσπέλαση έξω επιφάνειας ρινός και σύστοιχης ρινικής θαλάμης)

J-L ΤΟΜΗ ΒΛΕΦΑΡΟΠΛΑΣΤΙΚΗΣ (2mm κάτω από το χείλος του κάτω βλεφάρου-προσπέλαση εδάφους οφθαλμικού κόγχου)

F-L ΤΟΜΗ WEBER-FERGUSON (προσπέλαση άνω γνάθου-ημιγναθεκτομή)

M-N ΠΡΟΩΤΙΑΙΑ ΤΟΜΗ (προσπέλαση ΚΓΔ σε επεμβάσεις για αγκύλωση ή σε ενδοαρθρικές βλάβες)

M-Q ΑΜΦΙΣΤΕΦΑΝΙΑΙΟΣ ΚΡΗΜΝΟΣ (για υψηλή οστεοτομία άνω γνάθου – LeFort III)

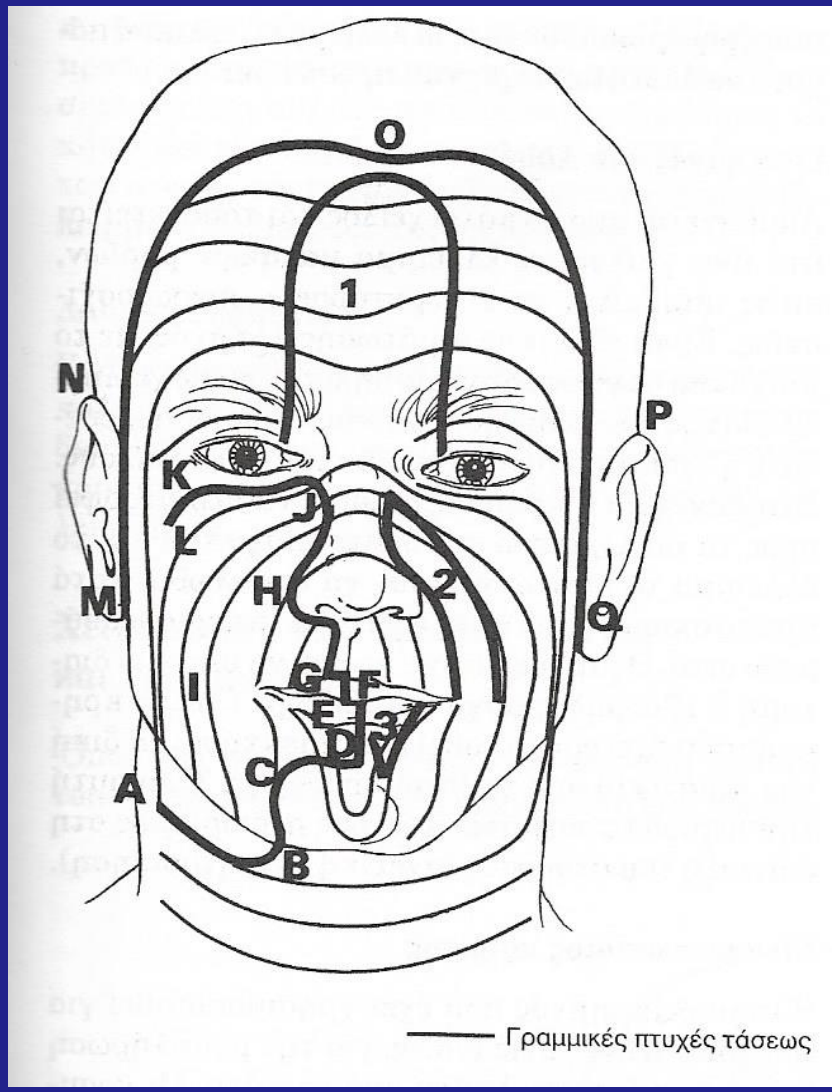

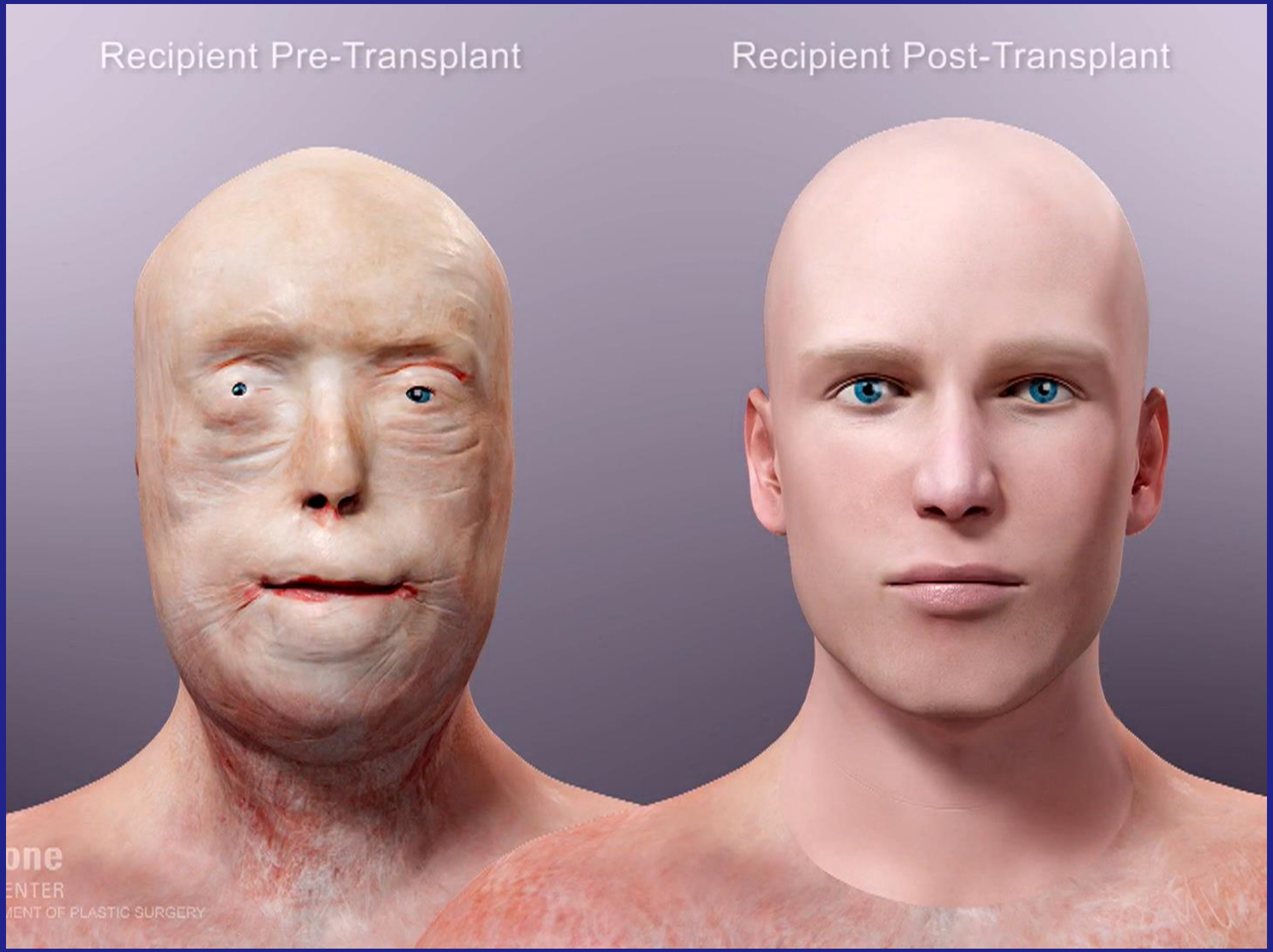
Recipient Pre-Transplant
Recipient Post-Transplant
one
ENTER
MENT OF PLASTIC SURGERY

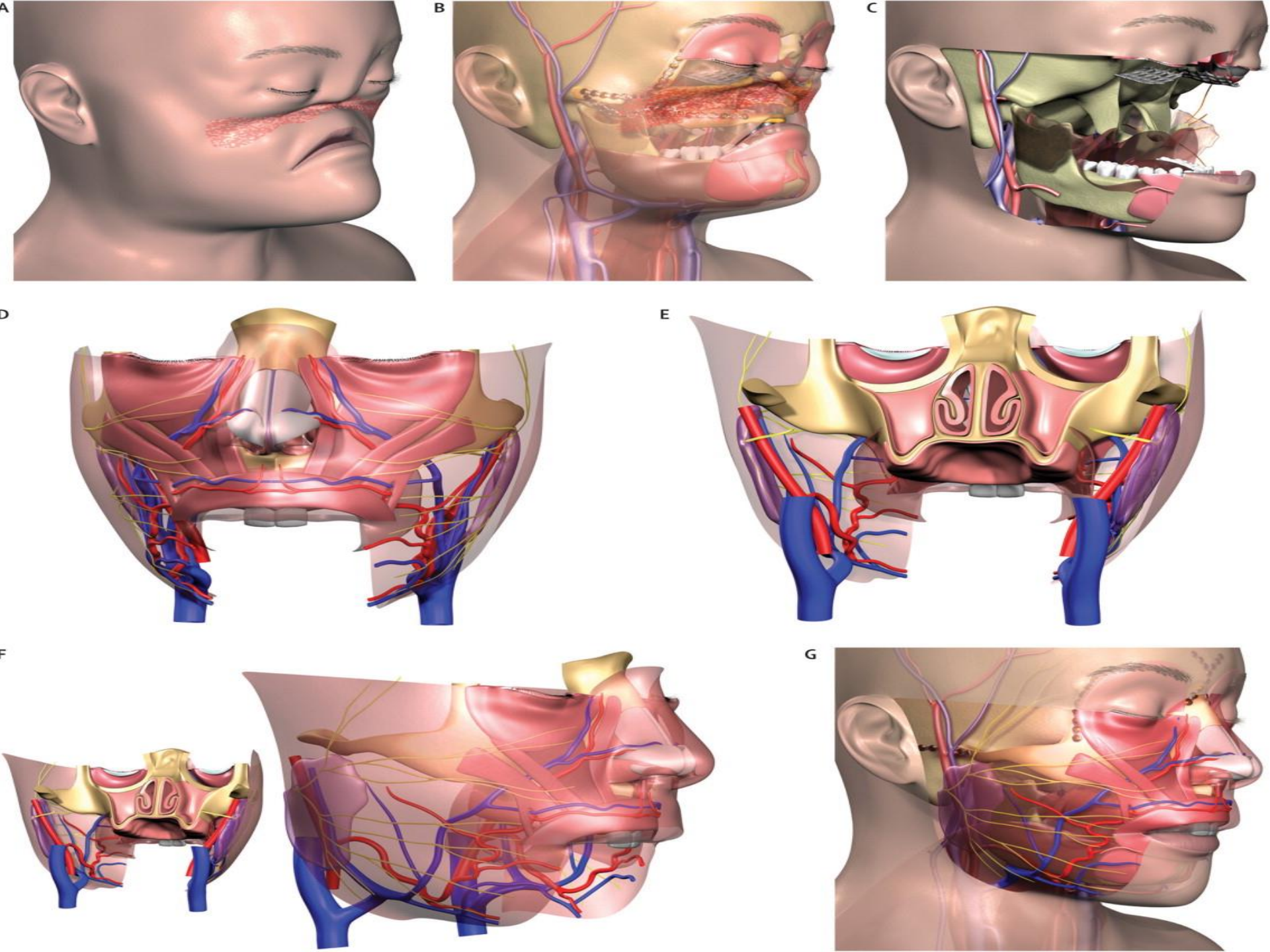
A
B
C
D
E
F
G


A
i
ii
iii
B
i
ii
iii
C
i
ii
iii
D
i
ii
iii
E
i
ii
iii
F
i
ii
iii

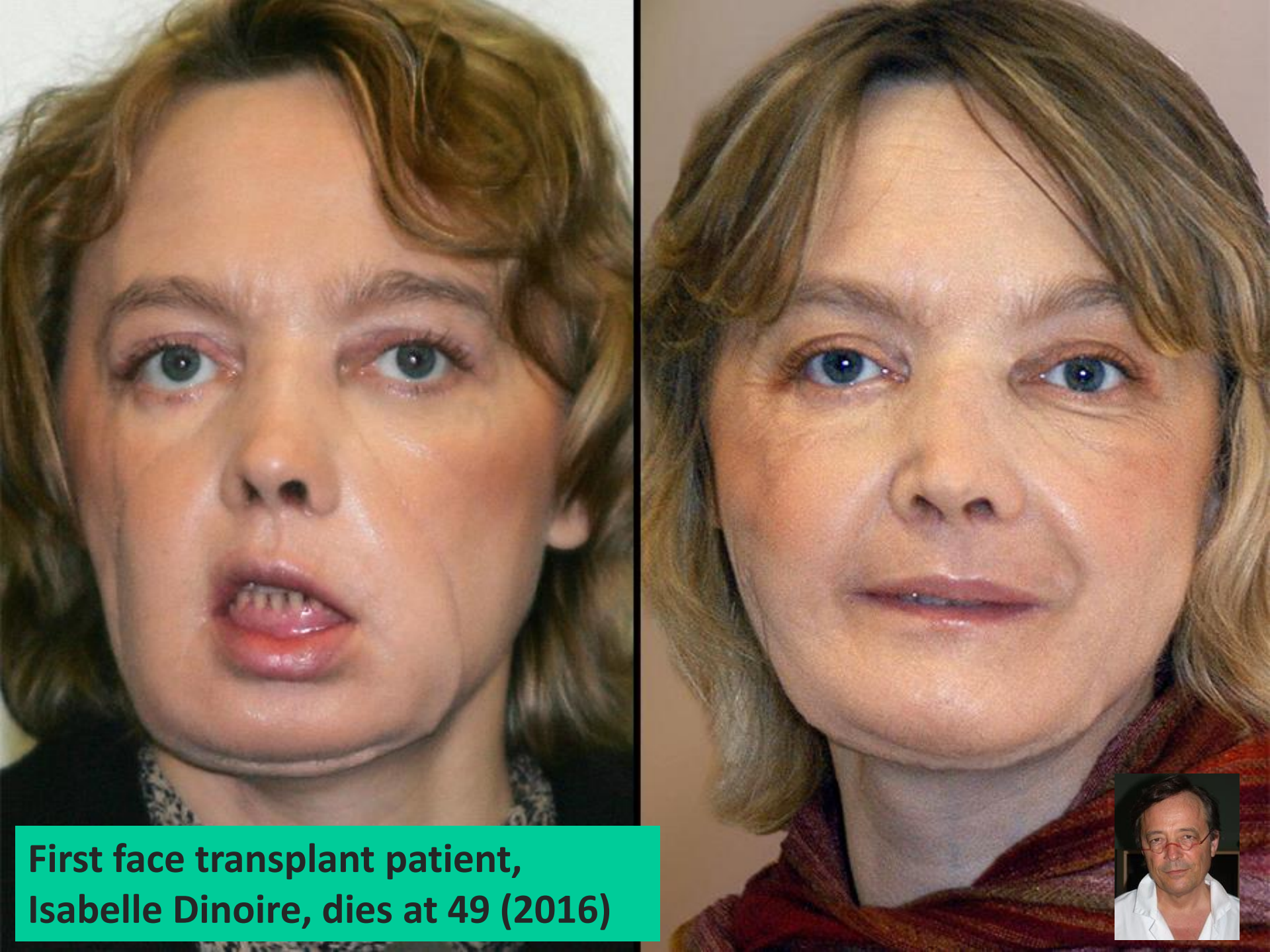

First face transplant patient,
Isabelle Dinoire, dies at 49 (2016)

Υποδόριος ιστός και λίπος προσώπου

- λίγο υποδόριο λίπος και άφθονα αγγεία - ροδόχρουν χρώμα
- Στρογγυλότητα παρειάς-λιπώδης σφαίρα Bichat (εξωτερική επιφάνεια βυκανητού, στη γωνία μεταξύ αυτού και του προσθίου χείλους του μασητήρα) με επέκταση προς τα άνω στην κροταφική χώρα
- Τάση πρόπτωσης λιπώδους σφαίρας διαμέσου των ενδοστοματικών τομών ή θλαστικών τραυμάτων της παρειάς με διάσχιση του βυκανητού

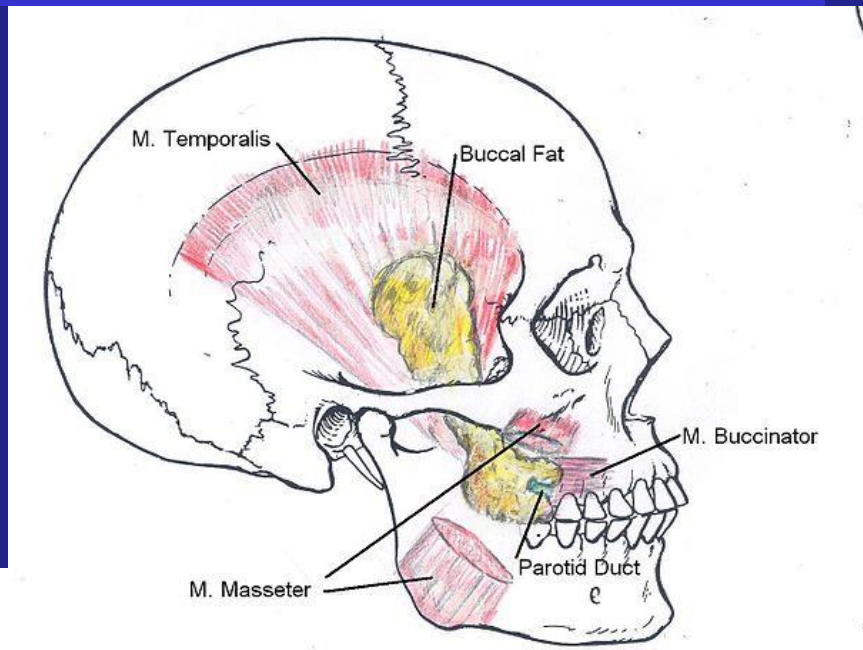

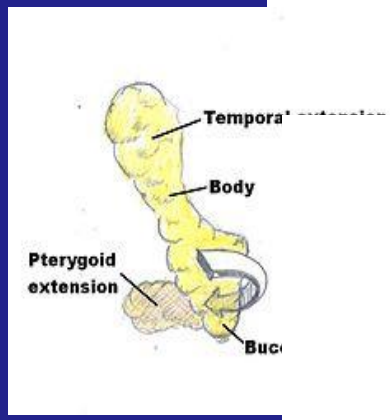

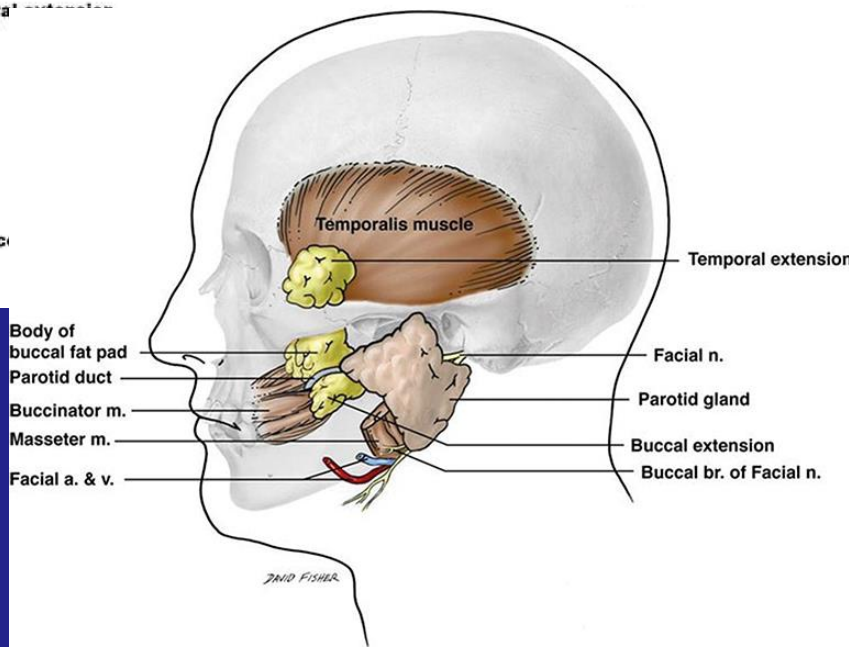

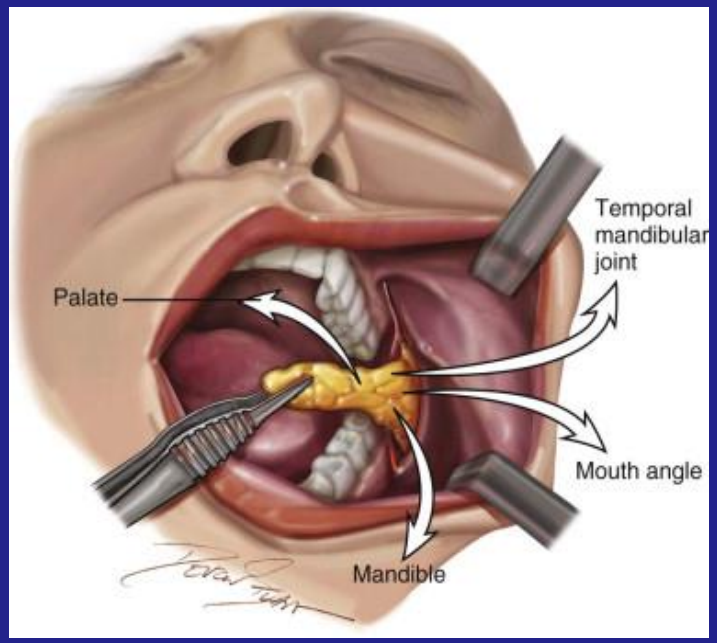

λιπώδης σφαίρα Bichat

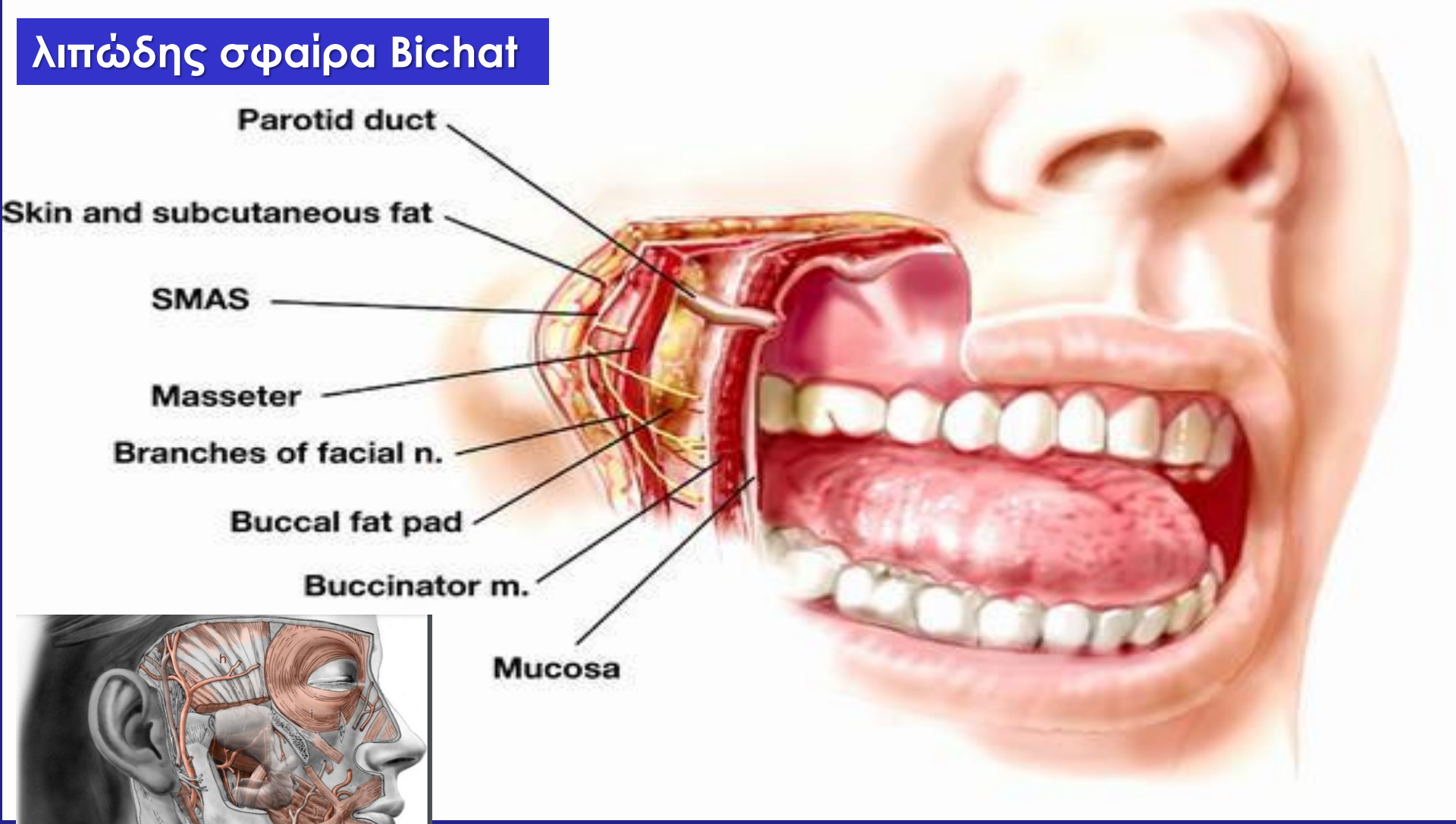

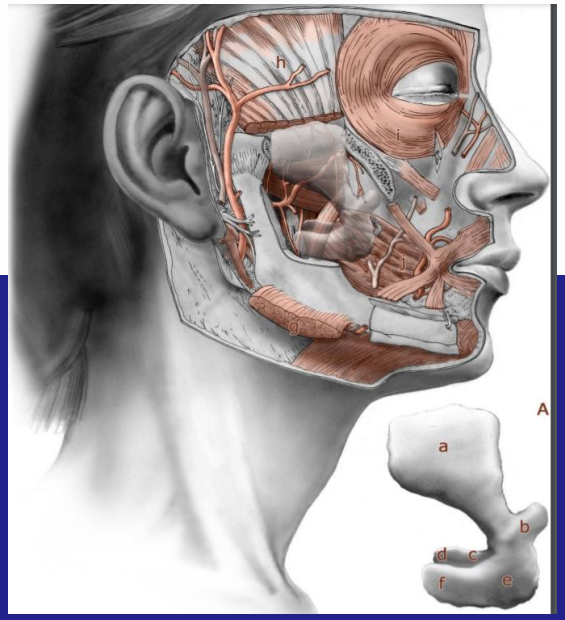

Υποδόριο λίπος προσώπου σε διάφορα ανατομικά διαμερίσματα

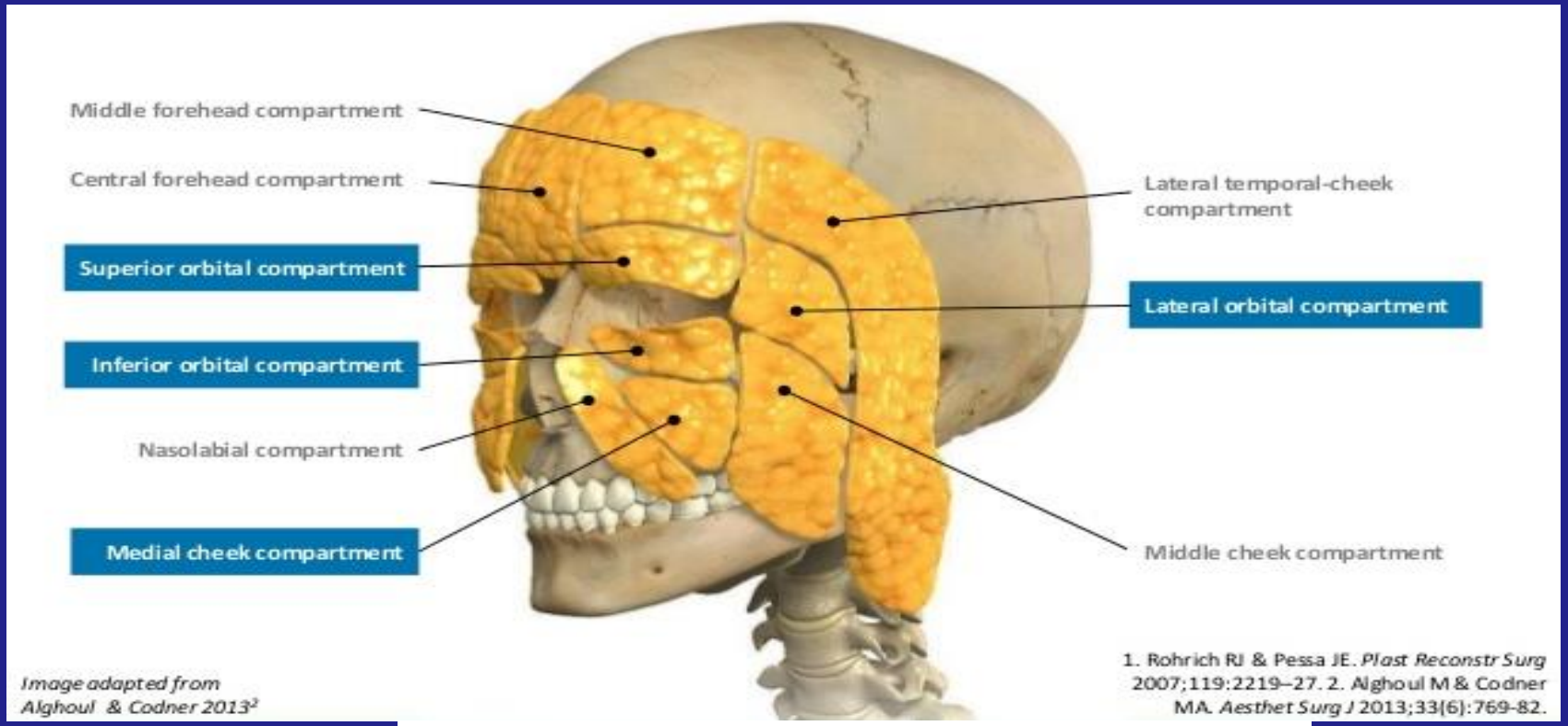

Image adapted from Alghoul & Codner 2013[2]

1. Rohrich RJ & Pessa JE. *Plast Reconstr Surg* 2007;119:2219–27. 2. Alghoul M & Codner MA. *Aesthet Surg J* 2013;33(6):769-82.

Τα μαξιλαράκια λίπους βρίσκονται υποδερμάτια και βοηθούν στον όγκο, την πληρότητα του προσώπου και στο περίγραμμά του Καθώς γερνάμε, το λίπος λεπταίνει και κατέρχεται, με αποτέλεσμα το πρόσωπο να χάνει τη στρογγυλότητά του και να σχηματίζονται «σακούλες» κάτω από τα μάτια.



Fat Pads *by Adan Antaloczy*

Fat pads are a signifigant contributor to form in the aging or overwiegh face. In a youthful face, the pads are smooth and almost a continuous layer. As we age some pads loose fat, such as the forehead (not shown) and cheeks, while others gain fat and sag, like those around the mouth and jaw. In addition these compartments tend to become farther apart and apear as separate structures.

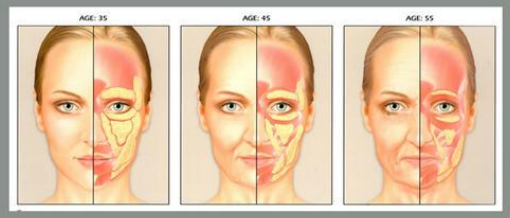

I have left out several fat pads, mainly in the forehead because they are thin and do not contirbute to the overall form of the face.

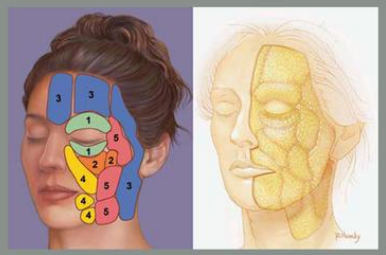

Retaining Ligaments

A highly organized and consistent

three-dimensional connective tissue framework supports

the overlying skin and soft tissues.

The retaining ligaments of the face can be likened to a tree. The ligaments attach the soft tissues to the facial skeleton or deep muscle fascia, passing through all five layers of the soft tissues. It fans out in a series of branches and inserts into the dermis. At different levels of dissection, it is given different names, such as the retinacular cutis in the subcutaneous layer and ligaments in the subSMAS level .

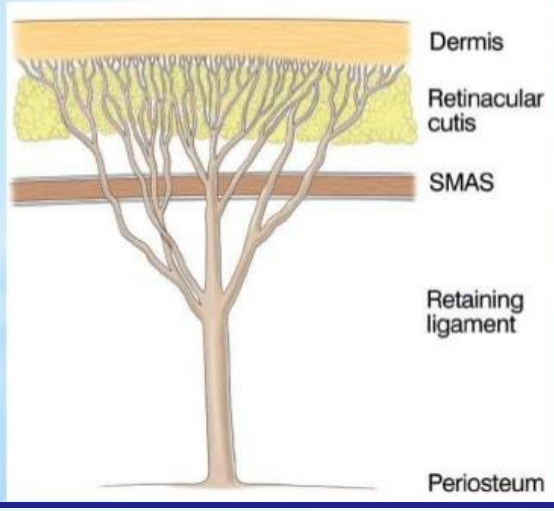

The regional nerves and vessels display constant and

Predictable relationships with both the fascial planes and

their ligamentous attachments.

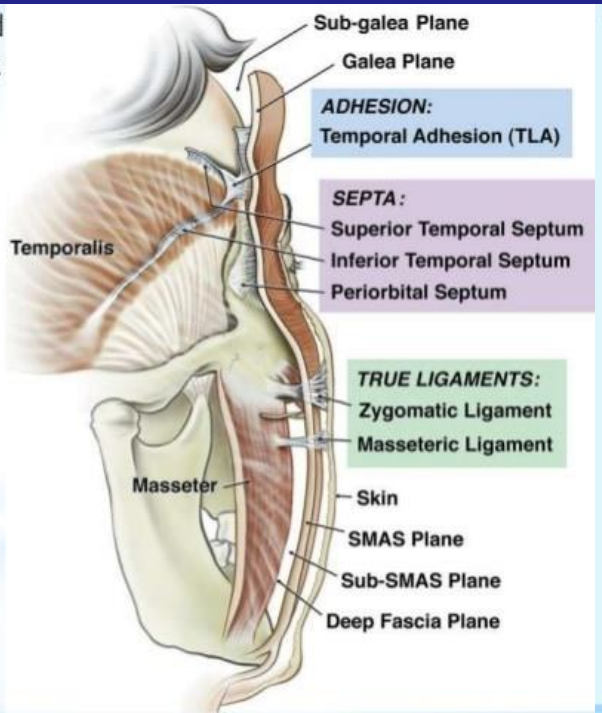

* The main retaining ligaments that may require division for moblization of the face during a face-lift .

These must be released for mobilization of the brow and periorbital tissues as part of upper facial rejuvenation procedures such as brow lift and blepharoplasty.

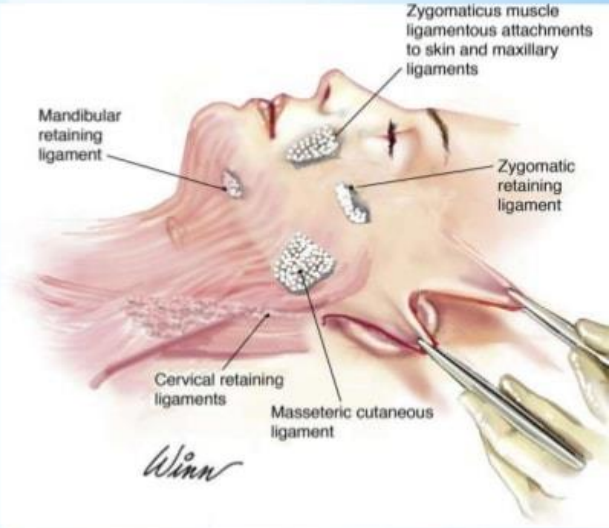

Regions of the face

- The mobile anterior face is adapted for facial expressions
- the relatively fixed lateral face (shaded), which overlies masticatory structures.

separated by

A vertical line of retaining ligaments (red) from above:
temporal, lateral orbital, zygomatic, masseteric, and mandibular ligaments.

In the anterior face, **the mid-cheek** is split obliquely into two separate functional parts by the mid-cheek groove (dotted line) related to two cavities:

1. **the periorbital part above (blue)**
2. **the perioral part below (yellow).**

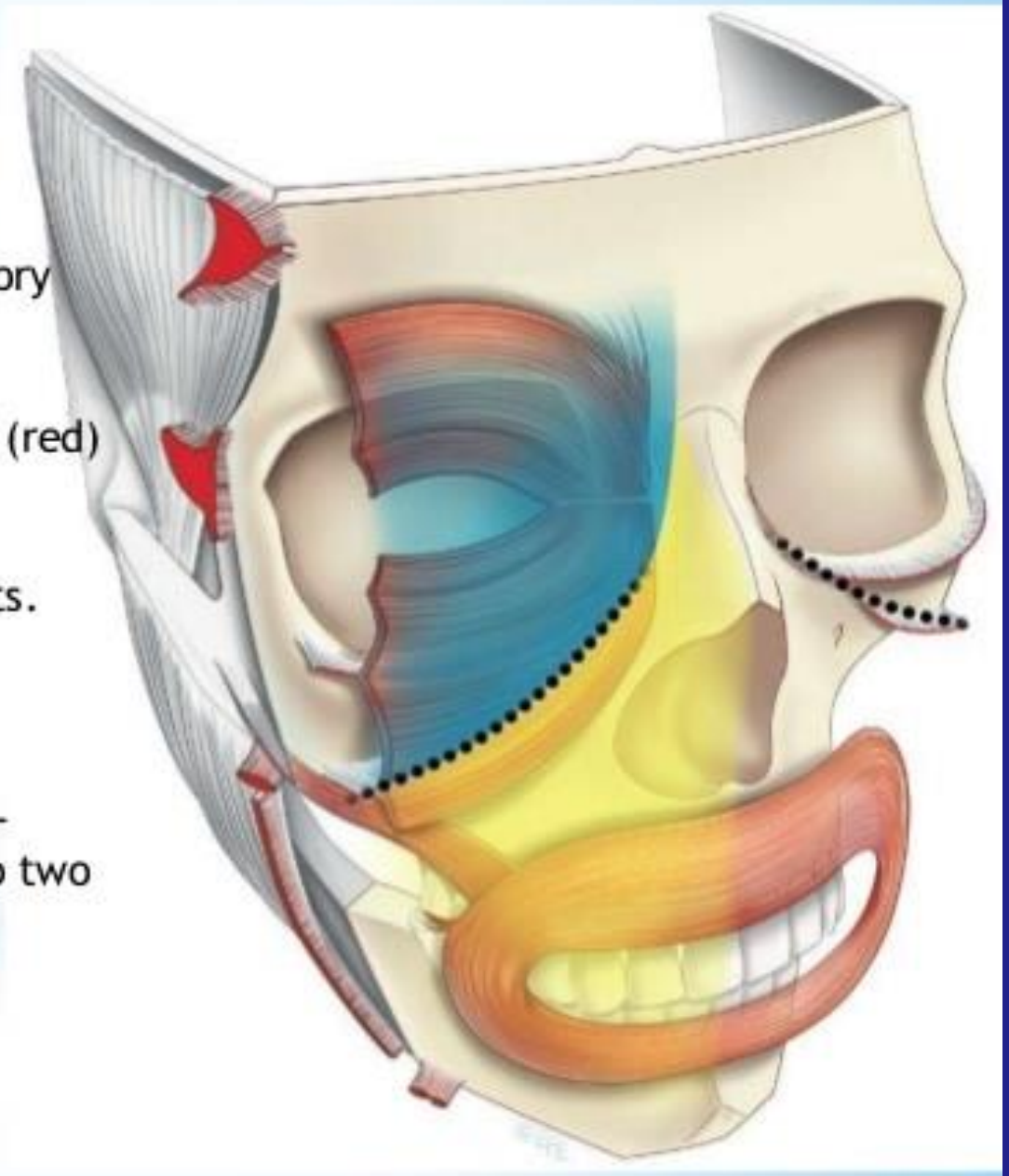

Επιπολής μυϊκή στιβάδα (δερματικοί ή μιμικοί μύες)

Λεπτοφυείς και ευκίνητοι μιμικοί μύες βρίσκονται κάτω από το χόριο του δέρματος στο οποίο καταφύονται

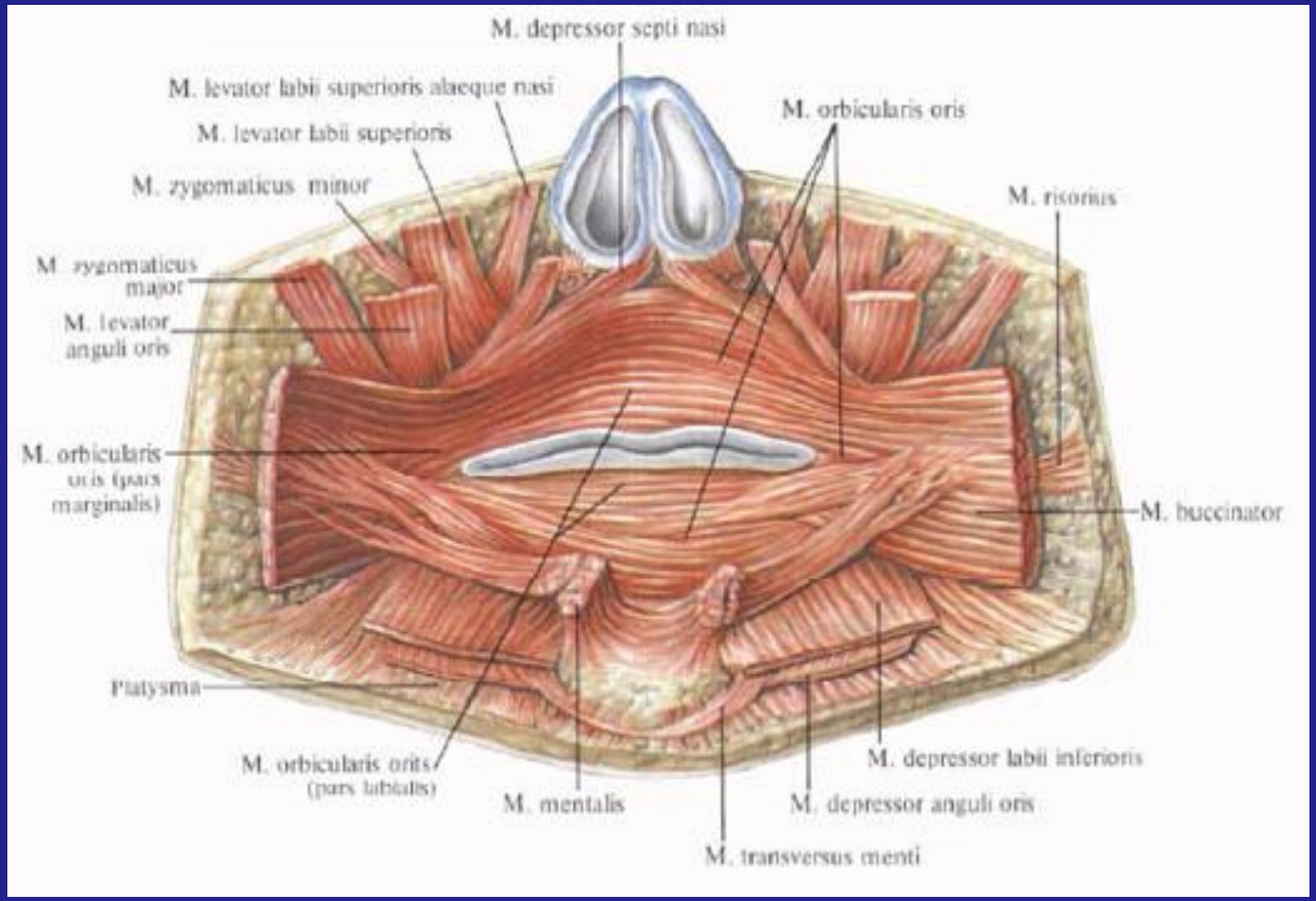

Επιπολής μυϊκή στιβάδα

(δερματικοί ή μιμικοί μύες)

σφιγκτήρες γύρω από βλεφαρική σχισμή

μυκτήρες μύτης (σφιγκτήρας βλεφάρων, στόματος και ρινικός μυς)

διαστολείς σχισμών (ανευρύνων τη ρίνα μυς, κυνικός ή ανελκτήρας της γωνίας του στόματος)

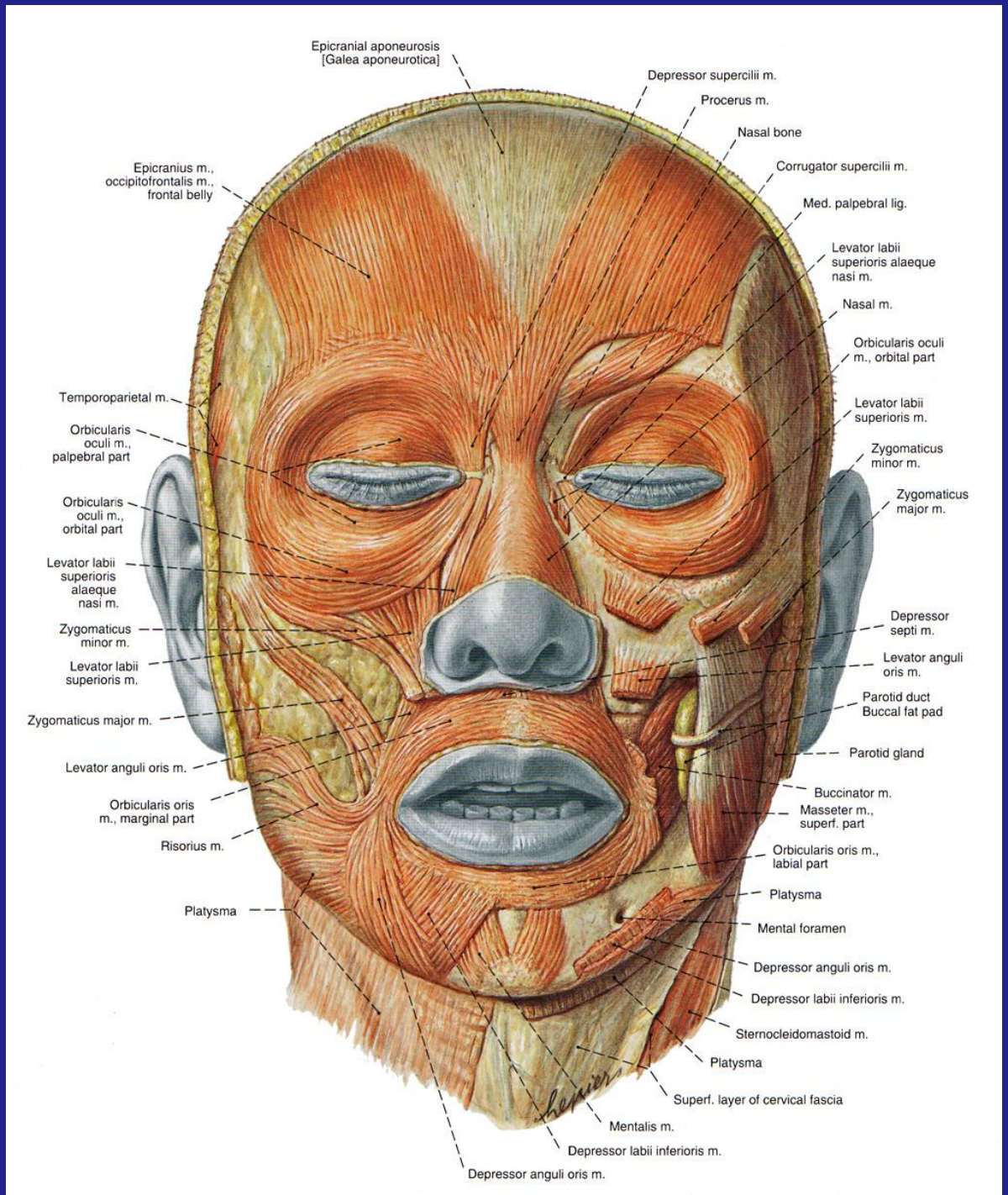

ΜΥΕΣ ΠΡΟΣΩΠΟΥ ΚΑΙ ΚΕΦΑΛΗΣ

SMAS superficial (subcutaneous)musculoaponeurotic system

3D plexiform net of collagenous and muscular fibers containing fat cells

SMAS type I - thin septal layer containing fat lobules

SMAS type II - deep located with intermingling muscular and collagenous fibers

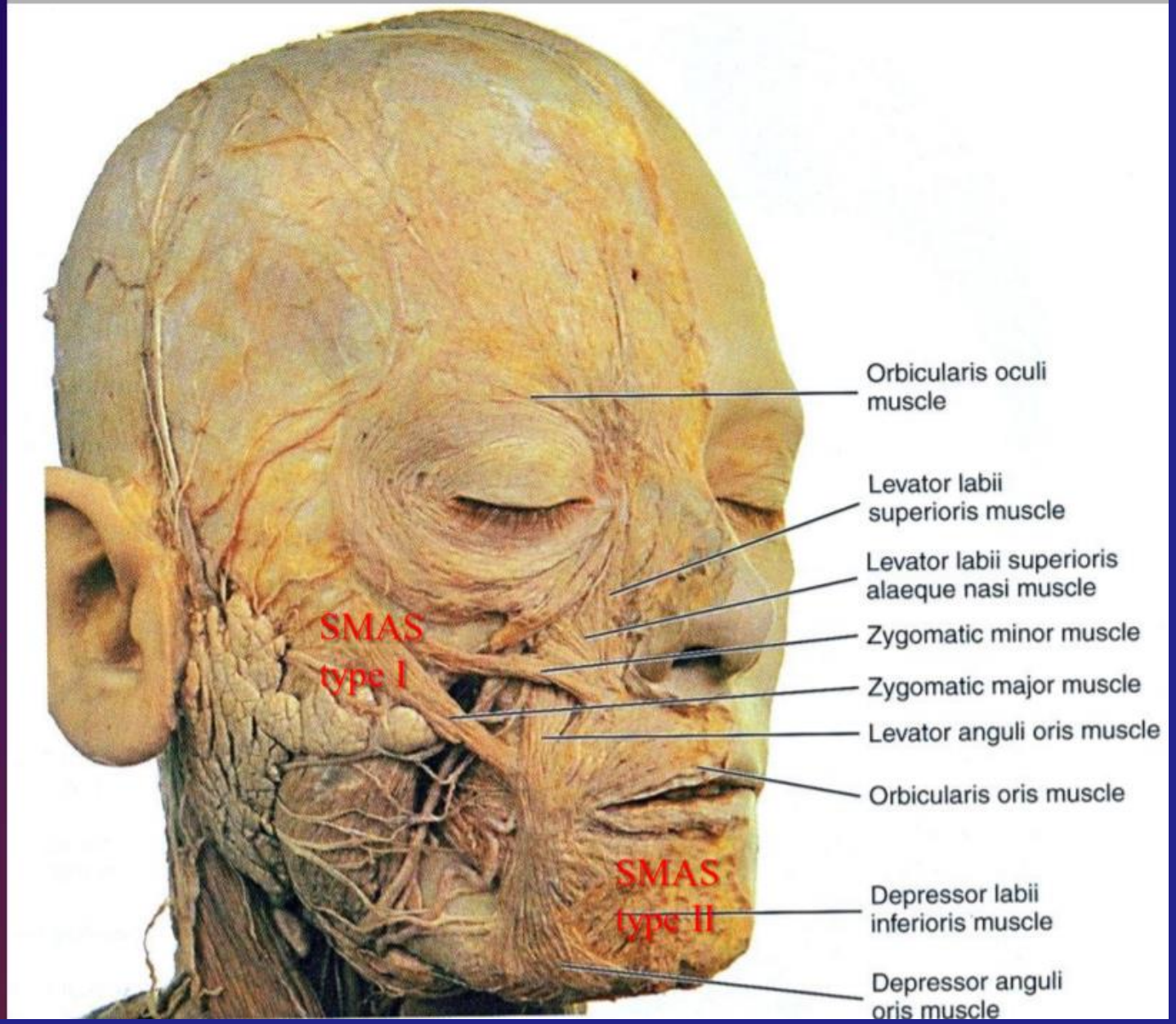

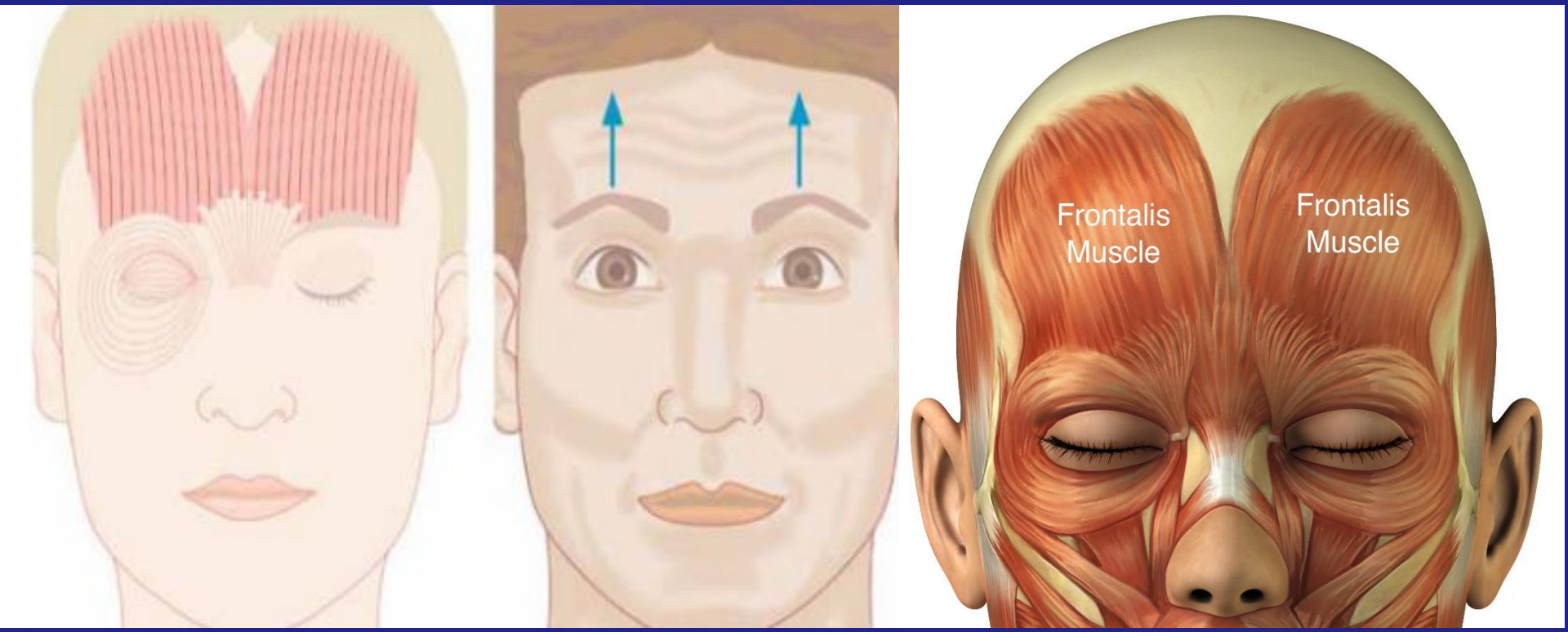

ΜΕΤΩΠΟΪΝΙΑΚΟΣ Ή ΕΠΙΚΡΑΝΙΟΣ ΜΥΣ
ΙΝΙΑΚΗ ΓΑΣΤΕΡΑ- ΆΝΩ ΑΥΧΕΝΙΚΗ ΓΡΑΜΜΗ ΚΑΙ ΜΑΣΤΟΕΙΔΗΣ ΑΠΟΦΥΣΗ- ΟΠΙΣΘΙΟ ΧΕΙΛΟΣ ΕΠΙΚΡΑΝΙΑΣ ΑΠΟΝΕΥΡΩΣΗΣ- ΟΠΙΣΘΙΟΣ ΩΤΙΑΙΟΣ ΚΛΑΔΟΣ ΠΡΟΣΩΠΙΚΟΥ ΝΕΥΡΟΥ
ΜΕΤΩΠΙΑΙΑ ΓΑΣΤΕΡΑ – ΠΡΟΣΘΙΟ ΧΕΙΛΟΣ ΕΠΙΚΡΑΝΙΑΣ ΑΠΟΝΕΥΡΩΣΗΣ- ΕΠΙΠΟΛΗΣ ΠΕΡΙΤΟΝΙΑ ΜΥΩΝ ΠΡΟΣΩΠΟΥ-ΔΕΡΜΑ ΜΕΣΟΦΡΥΟΥ ΚΑΙ ΦΡΥΔΙΩΝ- ΚΡΟΤΑΦΙΚΟΙ ΚΛΑΔΟΙ ΠΡΟΣΩΠΙΚΟΥ ΝΕΥΡΟΥ

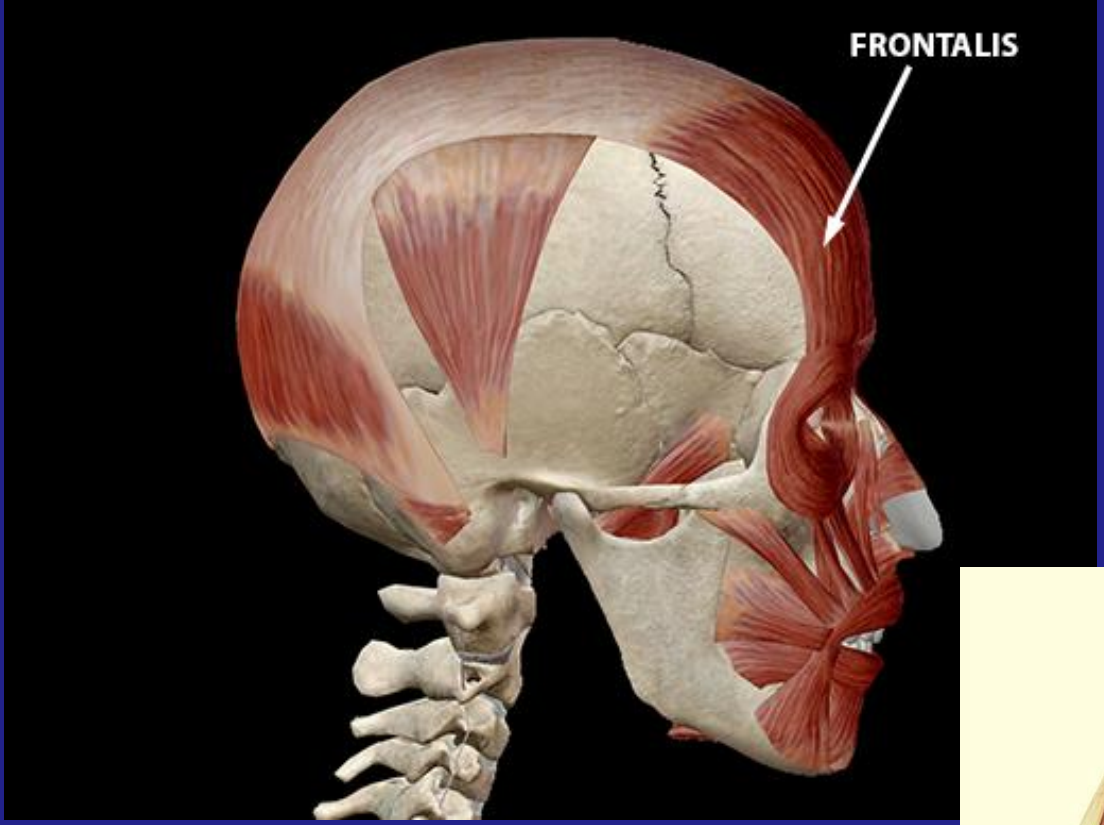
FRONTALIS

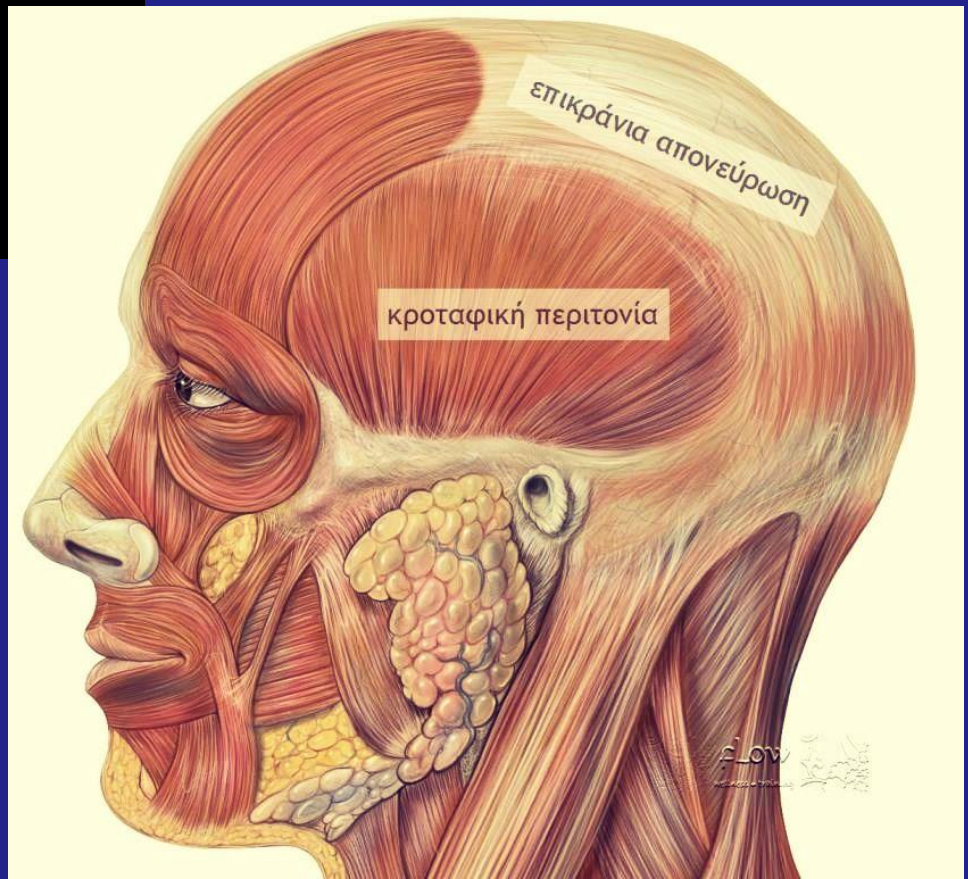
επικράνια απονεύρωση
κροταφική περιτονία

SCALP

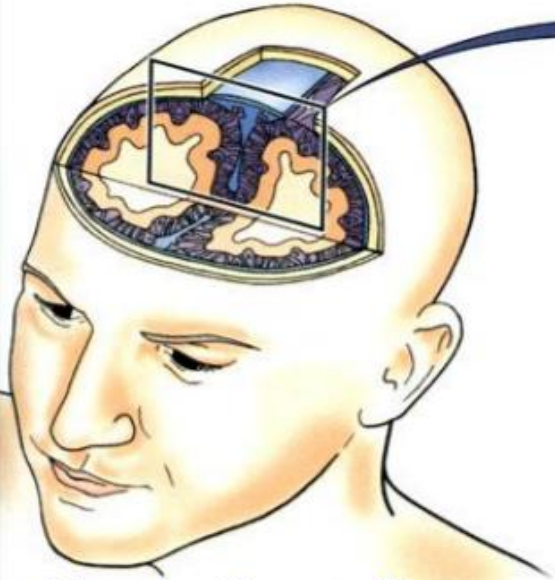

Regio frontalis, temporalis, parietalis, occipitalis

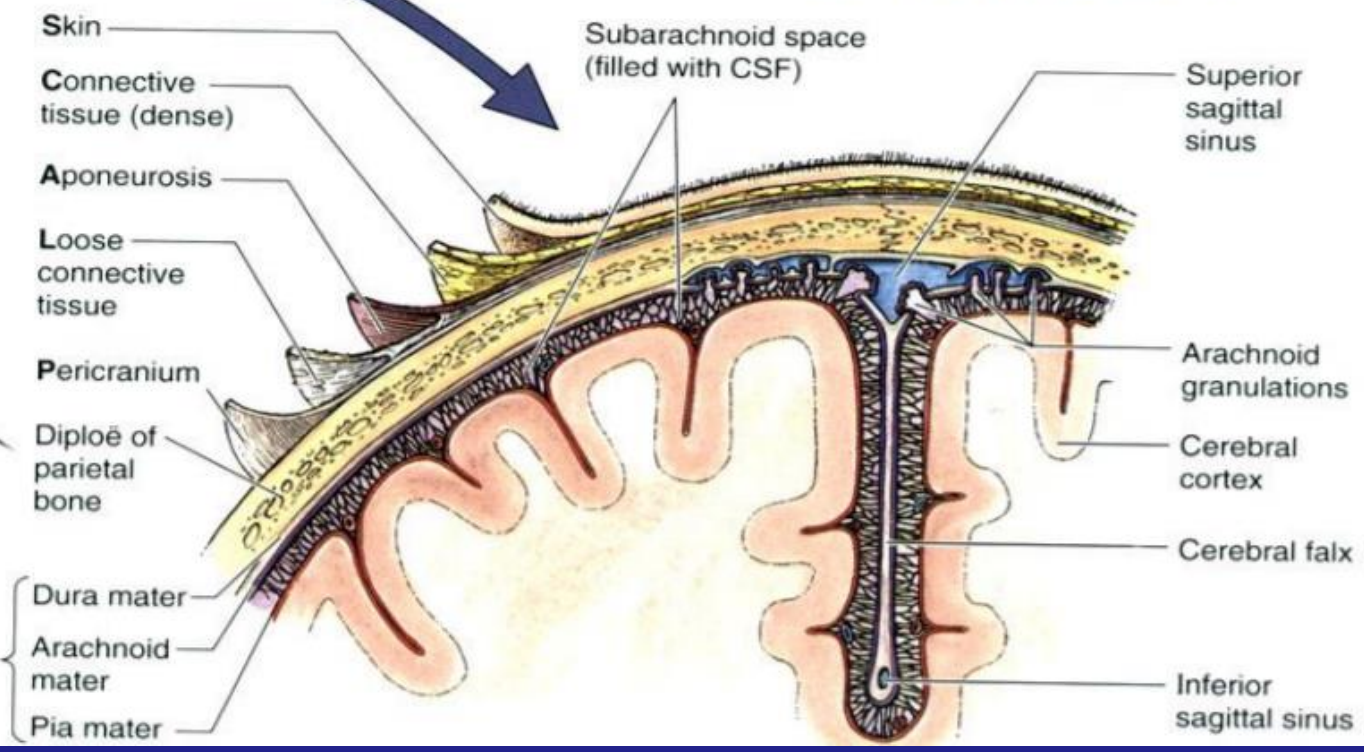

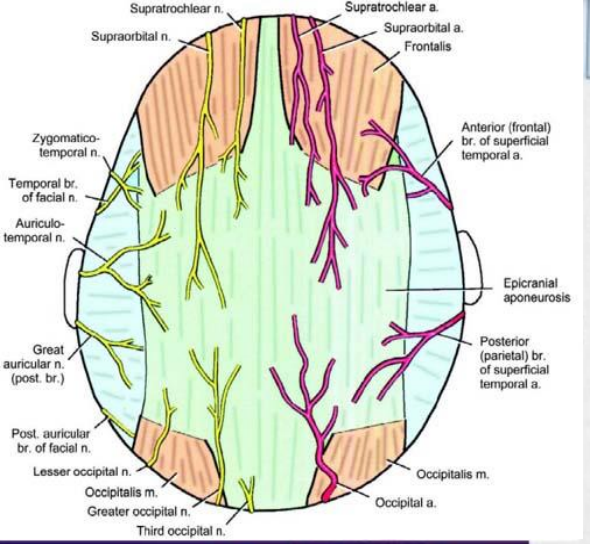

SENSORY NERVES	VESSELS

Leží v subaponeurotickém prostoru

Venae are opened into v.jugularis ext., v. supraorbitalis, v. occipitalis

Arteriae are come from the aa. supraorbitales, superficiales temporales, auriculares posteriores, occipitales

Nerveas are branches of the cervical segments V_1,V_2

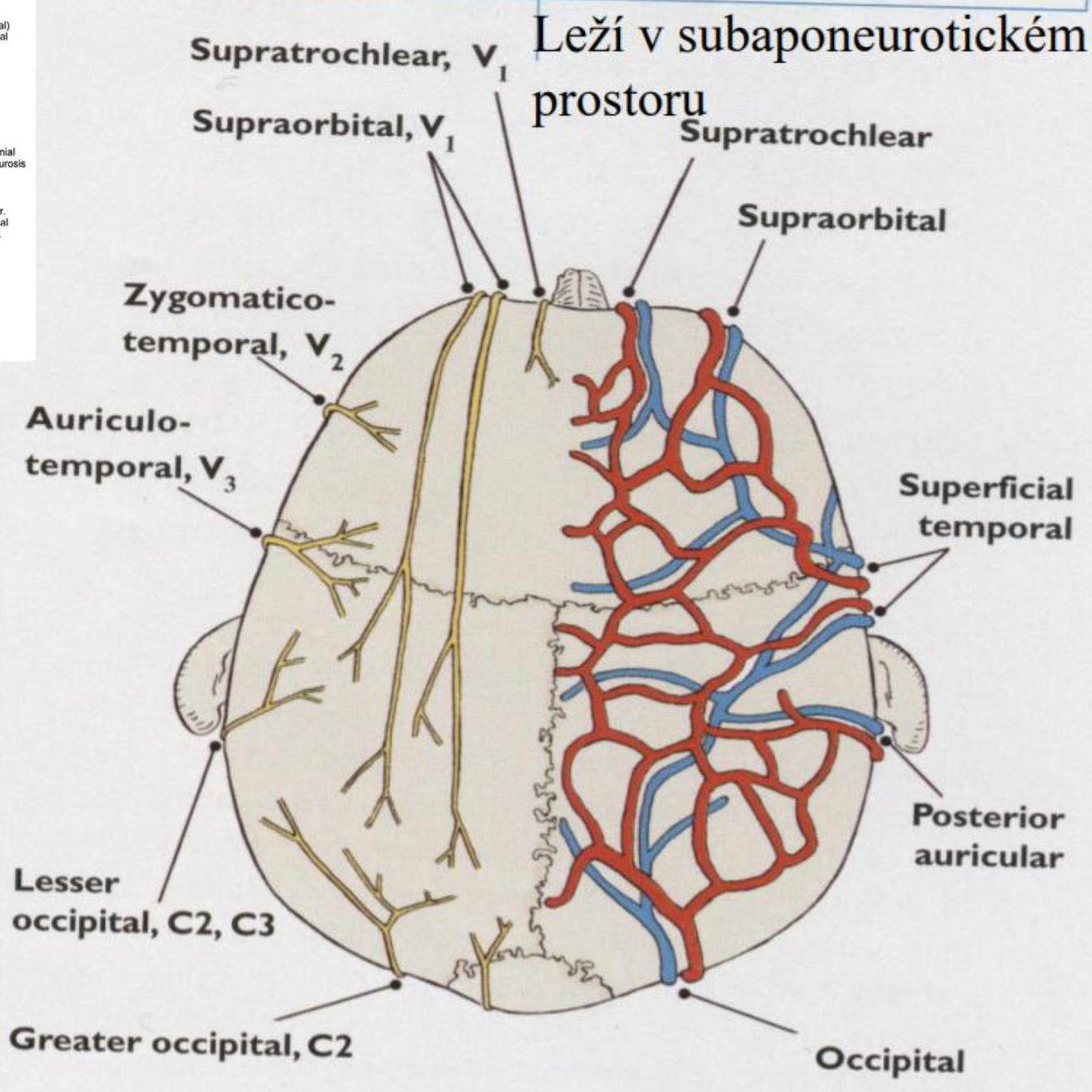

Epicranial aponeurosis
Frontal belly of occipitofrontalis
Corrugator supercilii
Orbicularis oculi
Procerus
Nasalis
Levator labii superioris
Zygomaticus minor
Zygomaticus major
Orbicularis oris
Mentalis
Depressor labii inferioris
Depressor anguli oris
Omohyoid
Temporoparietalis (cut and reflected)
Temporalis
Occipital belly of occipitofrontalis
Masseter
Buccinator
Sternocleidomastoid
Platysma (cut and reflected)

(a) Lateral view

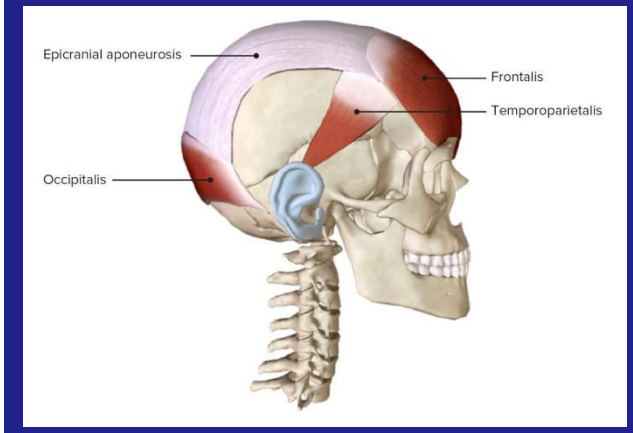

ΚΡΟΤΑΦΟΒΡΕΓΜΑΤΙΚΟΣ ΜΥΣ
ΚΡΟΤΑΦΙΚΗ ΠΕΡΙΤΟΝΙΑ-ΠΛΑΓΙΟ ΧΕΙΛΟΣ ΕΠΙΚΡΑΝΙΑΣ ΑΠΟΝΕΥΡΩΣΗΣ
ΑΝΥΨΩΝΕΙ ΤΑ ΑΥΤΙΑ-ΔΙΑΤΕΙΝΕΙ ΤΟ ΤΡΙΧΩΤΟ ΚΕΦΑΛΗΣ
ΚΡΟΤΑΦΙΚΟΙ ΚΛΑΔΟΙ ΠΡΟΣΩΠΙΚΟΥ ΝΕΥΡΟΥ

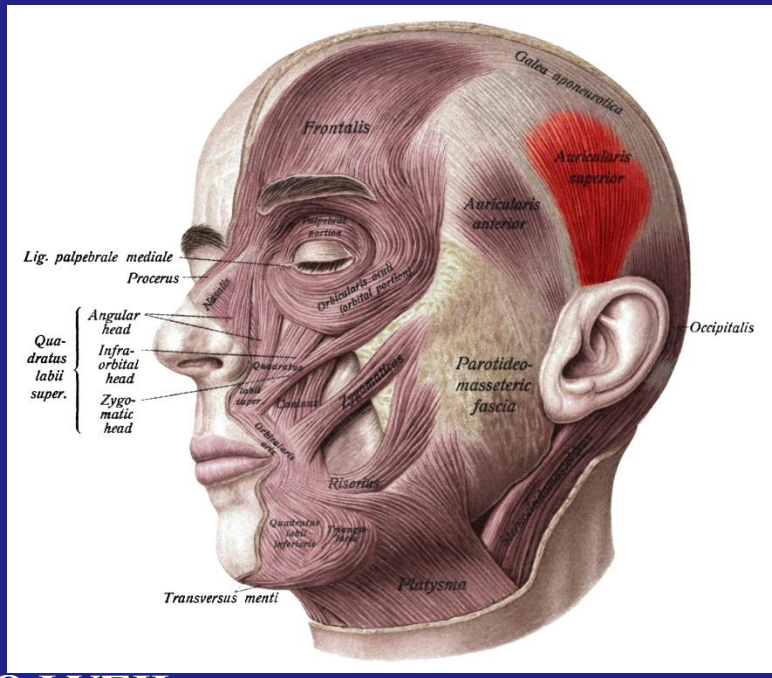

ΠΡΟΣΘΙΟΣ, ΆΝΩ ΚΑΙ ΟΠΙΣΘΙΟΣ ΩΤΙΑΙΟΣ ΜΥΣ
ΚΡΟΤΑΦΙΚΗ ΠΕΡΙΤΟΝΙΑ ΚΑΙ ΜΑΣΤΟΕΙΔΗΣ ΑΠΌΦΥΣΗ-
ΈΛΙΚΑ, ΟΠΙΣΘΙΟ ΆΝΩ ΤΜΗΜΑ ΠΤΕΡΥΓΙΟΥ ΑΥΤΙΟΥ, ΟΠΙΣΘΙΟ ΤΜΗΜΑ ΠΤΕΡΥΓΙΟΥ ΑΥΤΙΟΥ
ΚΡΟΤΑΦΙΚΟΣ ΚΛΆΔΟΣ ΠΡΟΣΩΠΙΚΟΥ ΝΕΥΡΟΥ ΚΑΙ ΟΠΙΣΘΙΟΣ ΩΤΙΑΙΟΣ

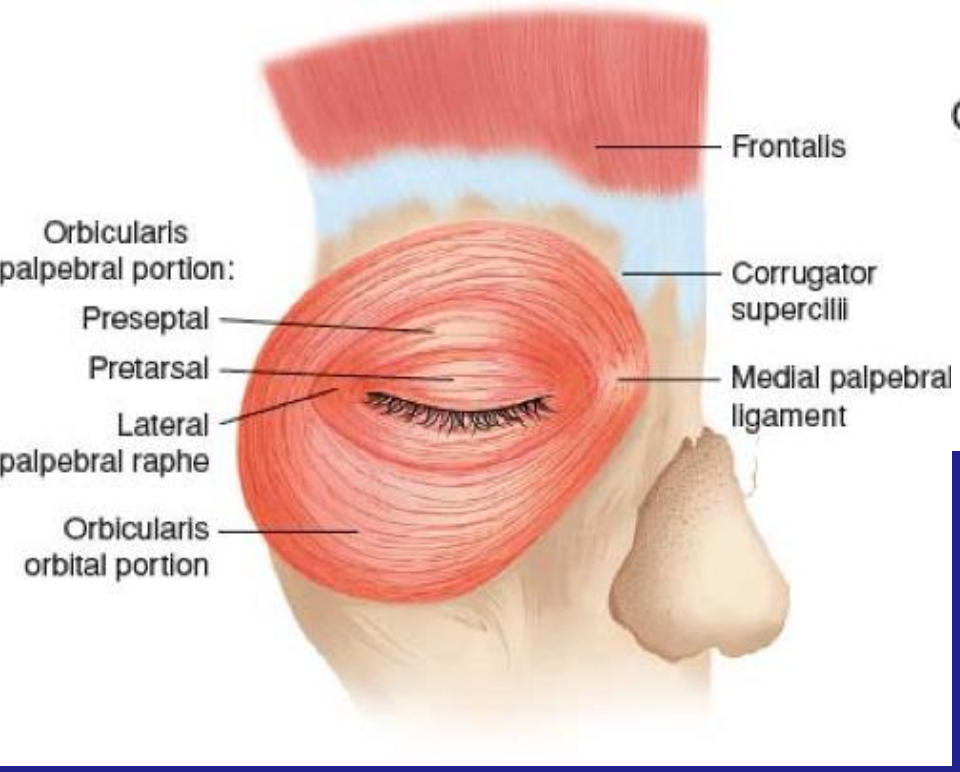

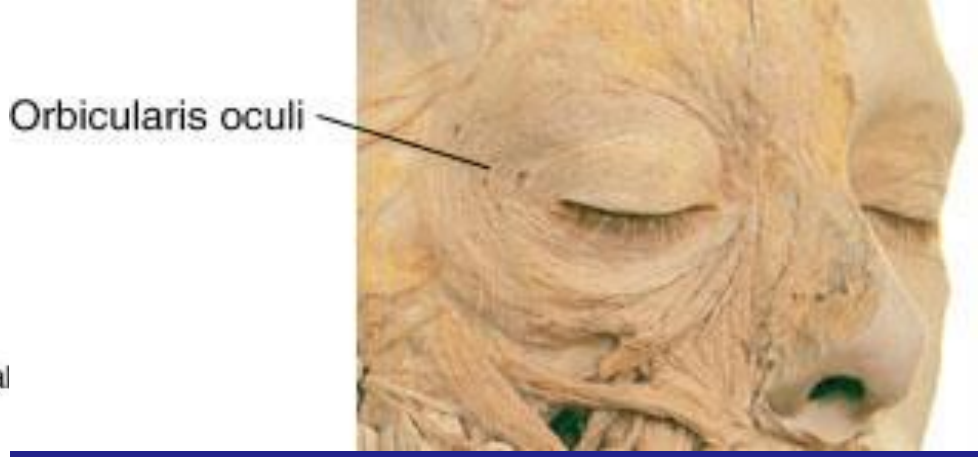

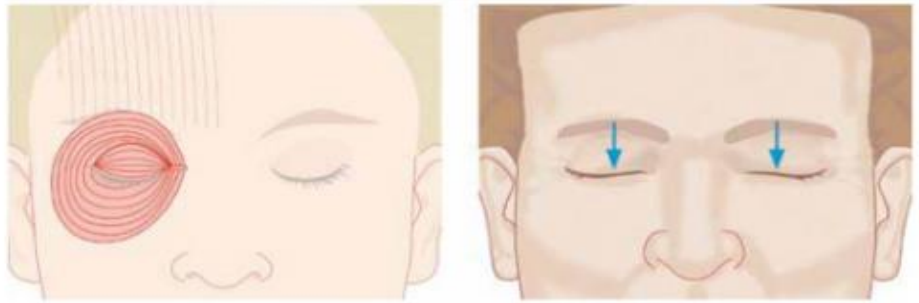

Orbicularis oculi muscle forms a broad ring-like muscular layer around the eyes, spreading downwards on the cheeks. The area of the muscle that occupies the eyelids is called the palpebral portion. The area covering the entire eye socket is known as the orbital portion.

The orbicularis oculi muscle closes the eyes and spreads tears over the cornea. The palpebral portion closes the eyelids gently, but when more force is required, when closing the eyes tightly and squinting, the orbital portion is also engaged. Contraction of the orbicularis oculi muscle causes lines around the eyes.

ΣΦΙΓΚΤΗΡΑΣ ΒΛΕΦΑΡΩΝ

ΚΟΓΧΙΚΗ ΜΟΙΡΑ-ΜΕΤΩΠΙΑΙΟ ΟΣΤΟ ΚΑΙ ΆΝΩ ΓΝΑΘΙΑΙΟ ΧΕΙΛΟΣ ΟΦΘΑΛΜΙΚΟΥ ΚΟΓΧΟΥ- ΧΕΙΛΗ ΟΦΘΑΛΜΙΚΟΥ ΚΟΓΧΟΥ- ΚΡΟΤΑΦΙΚΟΙ ΚΑΙ ΖΥΓΩΜΑΤΙΚΟΙ ΚΛΑΔΟΙ ΠΡΟΣΩΠΙΚΟΥ ΝΕΥΡΟΥ – ΈΝΤΟΝΑ ΣΥΓΚΛΕΙΕΙ ΤΑ ΒΛΕΦΑΡΑ

ΒΛΕΦΑΡΙΚΗ ΜΟΙΡΑ- ΈΣΩ ΒΛΕΦΑΡΙΚΟΣ ΣΥΝΔΕΣΜΟΣ- ΈΞΩ ΒΛΕΦΑΡΙΚΟΣ ΣΥΝΔΕΣΜΟΣ (ΖΥΓΩΜΑΤΙΚΟ)-ΚΡΟΤΑΦΙΚΟΙ ΚΑΙ ΖΥΓΩΜΑΤΙΚΟΙ ΚΛΑΔΟΙ ΠΡΟΣΩΠΙΚΟΥ ΝΕΥΡΟΥ-ΑΠΑΛΑ ΣΥΓΚΛΕΙΕΙ ΤΑ ΒΛΕΦΑΡΑ

ΔΑΚΡΥΪΚΗ ΜΟΙΡΑ-ΔΑΚΡΥΪΚΟ ΟΣΤΟ-ΈΞΩ ΒΛΕΦΑΡΙΚΗ ΡΑΦΗ-ΚΡΟΤΑΦΙΚΟΙ ΚΑΙ ΖΥΓΩΜΑΤΙΚΟΙ ΚΛΑΔΟΙ ΠΡΟΣΩΠΙΚΟΥ ΝΕΥΡΟΥ-ΈΚΚΡΙΣΗ ΔΑΚΡΥΩΝ

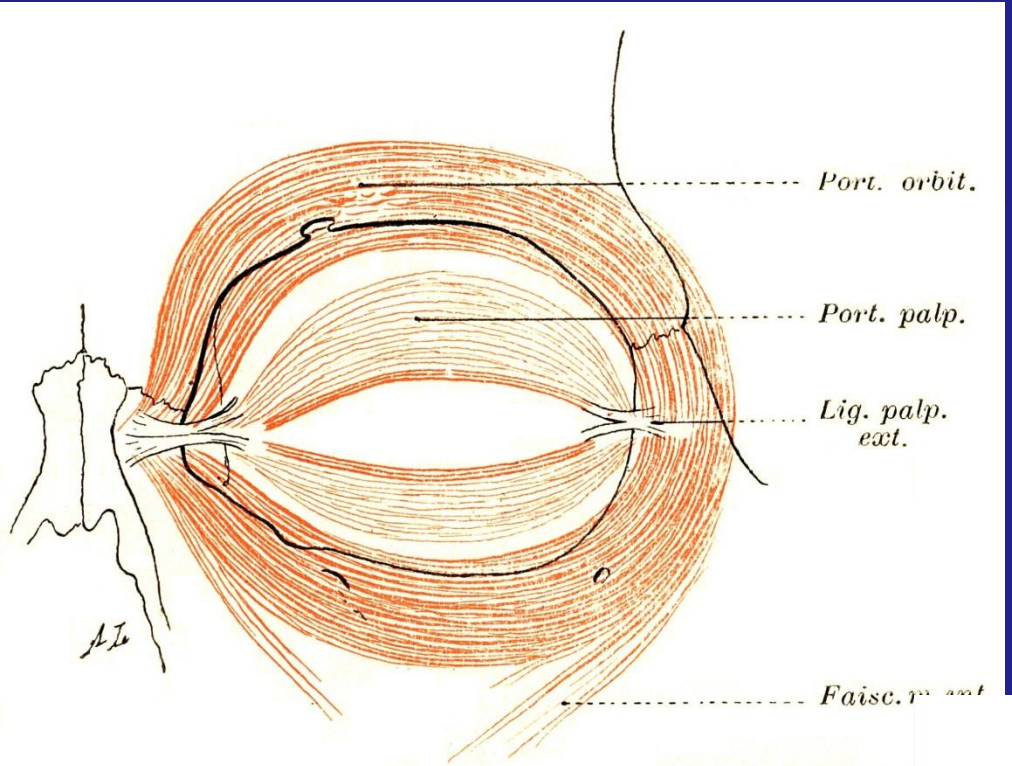

Fig. 119. — Muscle orbiculaire des paupières. Œil gauch

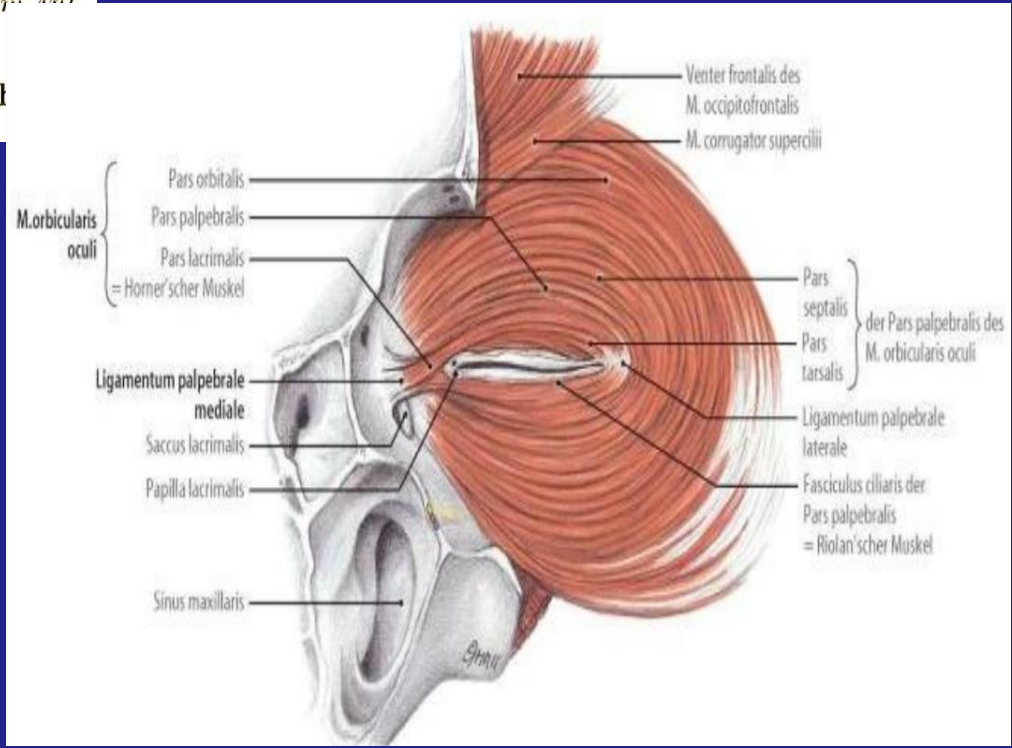

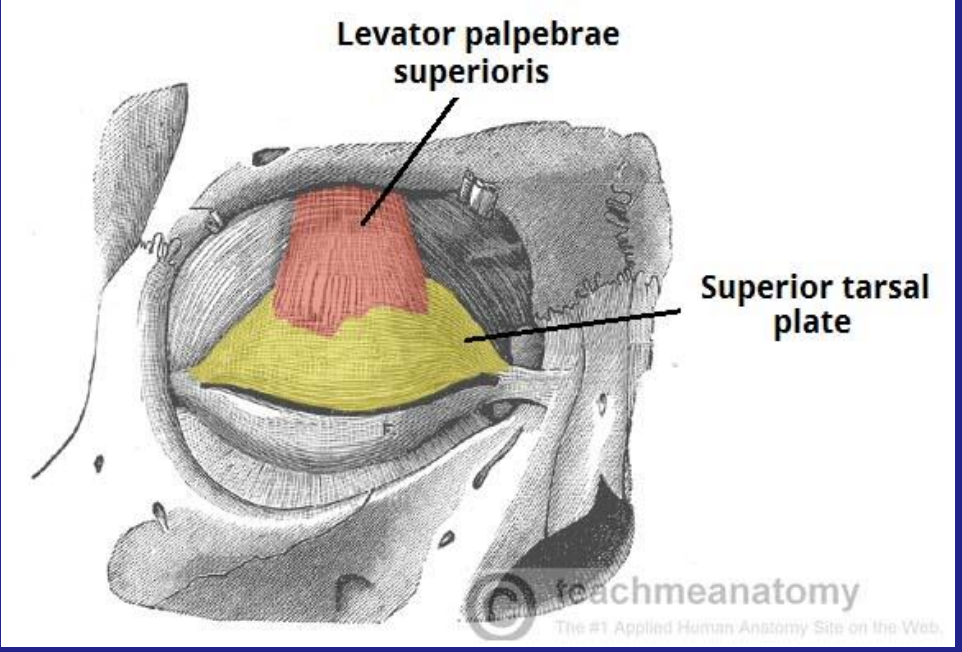

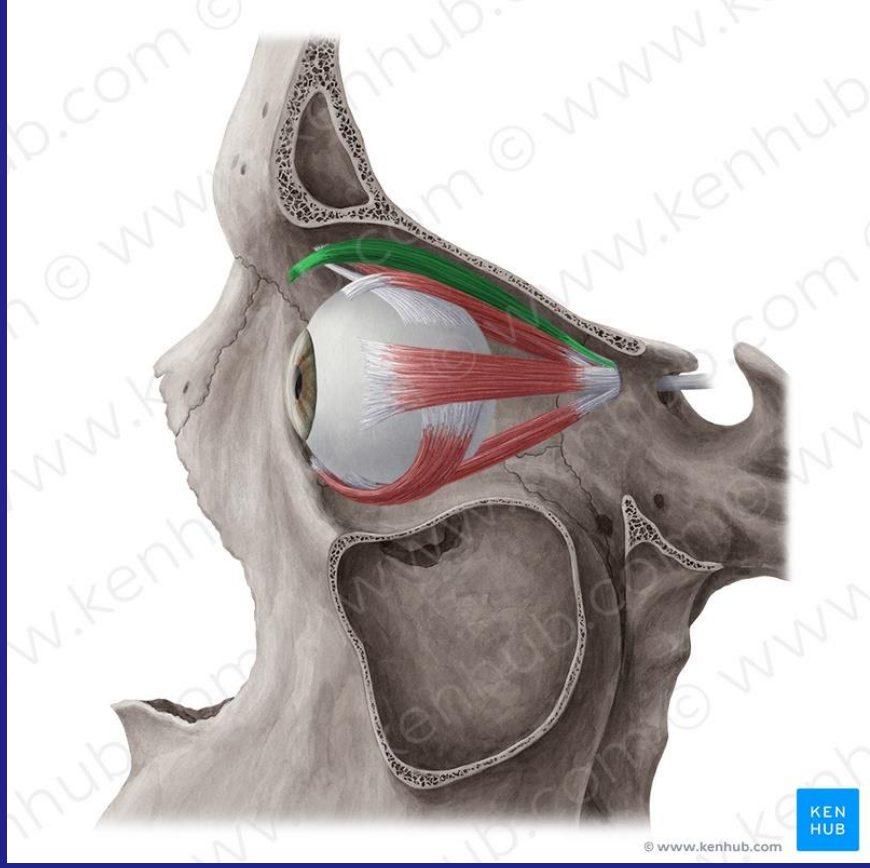

ΑΝΕΛΚΤΗΡΑΣ ΆΝΩ ΒΛΕΦΑΡΟΥ
ΚΑΤΩ ΕΠΙΦΑΝΕΙΑ ΕΛΑΣΣΟΝΟΣ
ΠΤΕΡΥΓΑΣ ΣΦΗΝΟΕΙΔΟΥΣ
ΔΕΡΜΑ ΆΝΩ ΒΛΕΦΑΡΟΥ
ΑΝΑΣΠΑΣΗ ΆΝΩ ΒΛΕΦΑΡΟΥ
ΚΟΙΝΟ ΚΙΝΗΤΙΚΟ ΝΕΥΡΟ

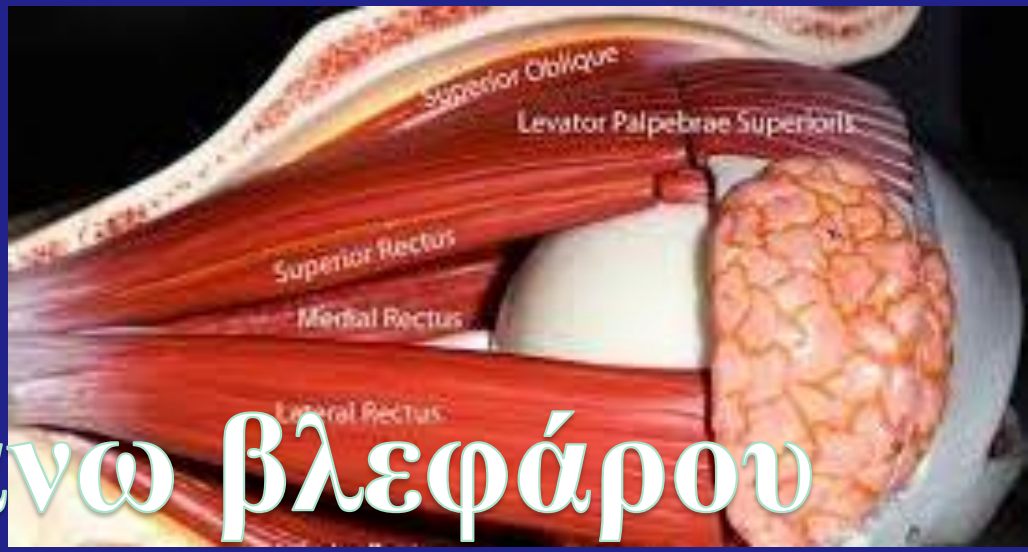

Ανελκτήρας άνω βλεφάρου

Ανελκτήρας άνω βλεφάρου

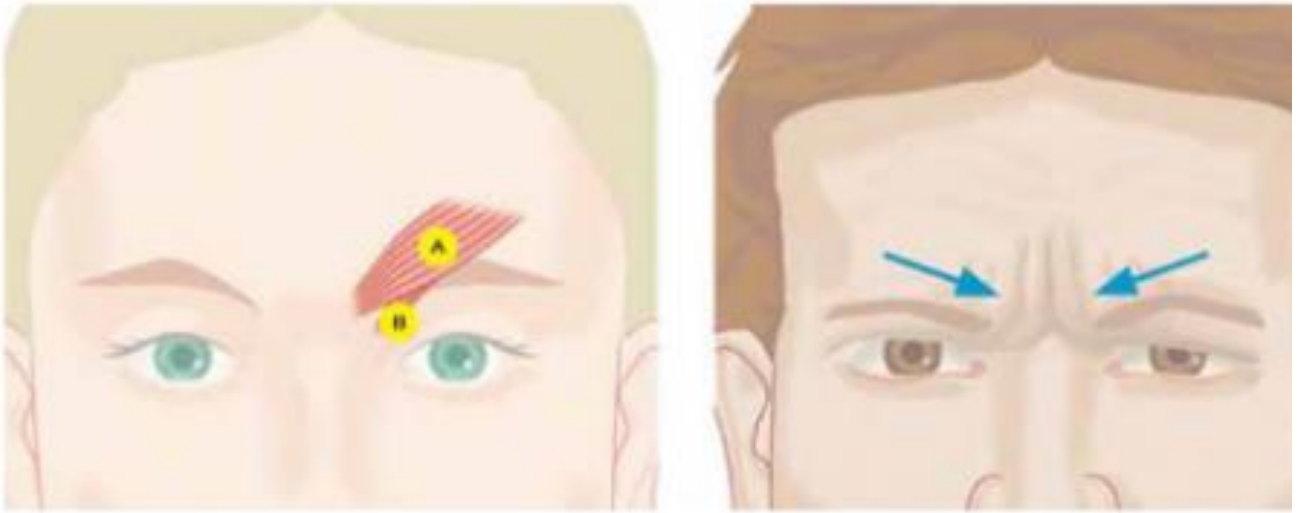

A) Corrugator supercilii muscle (frowning muscle) pulls the eyebrows together and makes vertical skinfol and lines between the eyebrows. It lies deep to the procerus and frontalis muscles.

B) Depressor supercilii muscle works with the corrugator supercilii muscle, pulling the eyebrows togethe downwards. It is located just below corrugator muscle.

ΕΠΙΣΚΥΝΙΟΣ ΜΥΣ
ΈΣΩ ΠΕΡΑΣ ΥΠΕΡΟΦΡΥΟΥ ΤΟΞΟΥ, ΥΠΟ ΤΗΝ ΚΟΓΧΙΚΗ ΜΟΙΡΑ ΣΦΙΓΚΤΗΡΑ ΒΛΕΦΑΡΩΝ
ΔΕΡΜΑ ΈΣΩ ΜΟΙΡΑΣ ΦΡΥΔΙΟΥ
ΚΡΟΤΑΦΙΚΟΣ ΚΛΑΔΟΣ ΠΡΟΣΩΠΙΚΟΥ ΝΕΥΡΟΥ

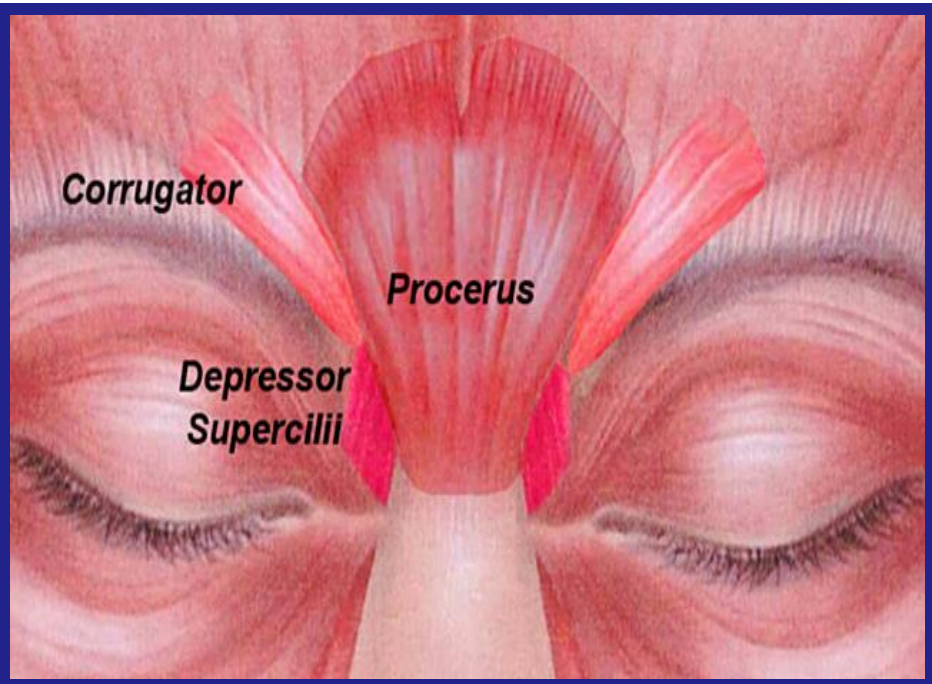

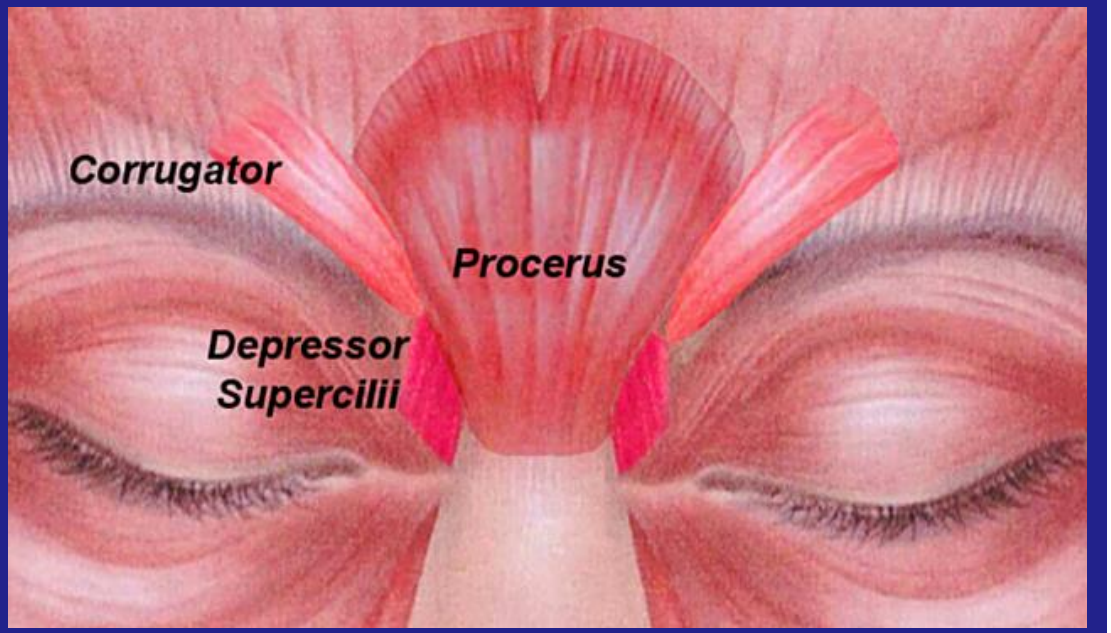

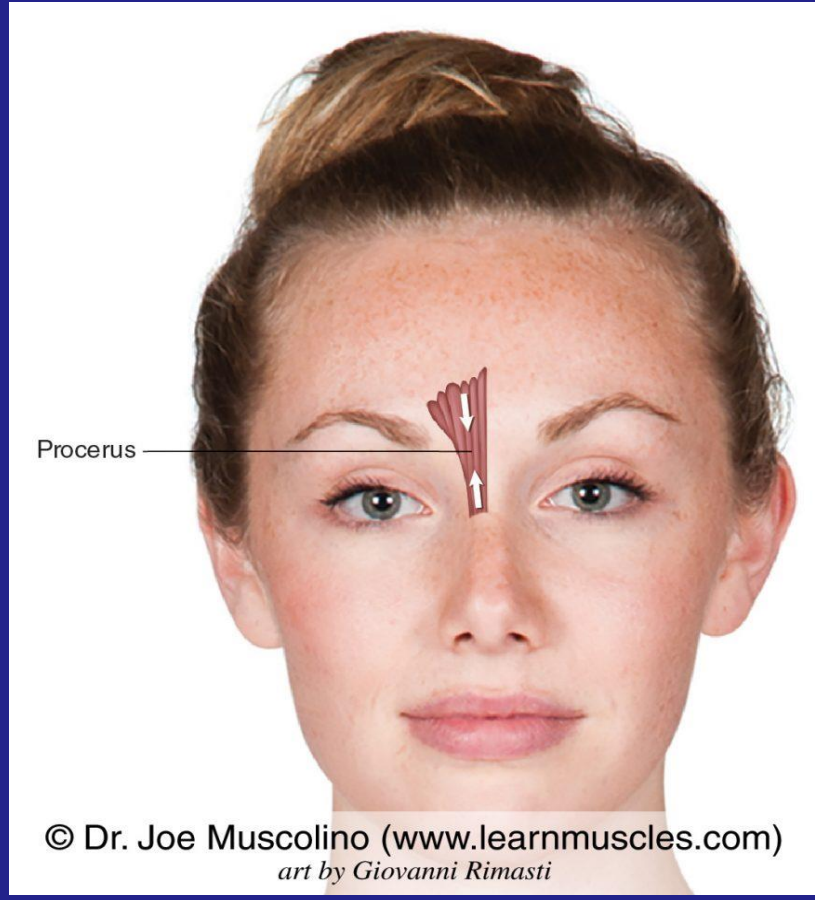

ΠΥΡΑΜΟΕΙΔΗΣ ΜΥΣ
ΡΑΧΗ ΡΙΝΟΣ ΚΑΙ ΠΛΑΓΙΟΣ ΡΙΝΙΚΟΣ ΧΟΝΔΡΟΣ- ΔΕΡΜΑ ΜΕΣΟΦΡΥΟΥ
ΒΥΚΑΝΗΤΙΚΟΙ ΚΛΑΔΟΙ ΠΡΟΣΩΠΙΚΟΥ ΝΕΥΡΟΥ

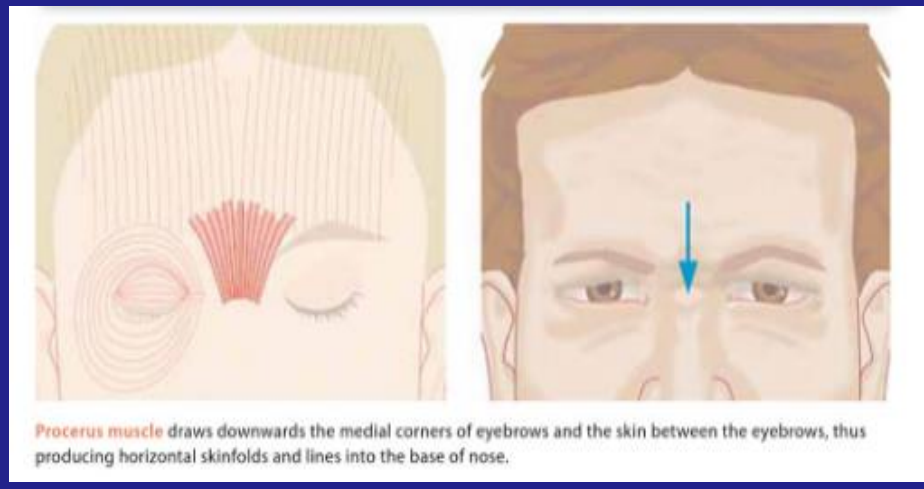

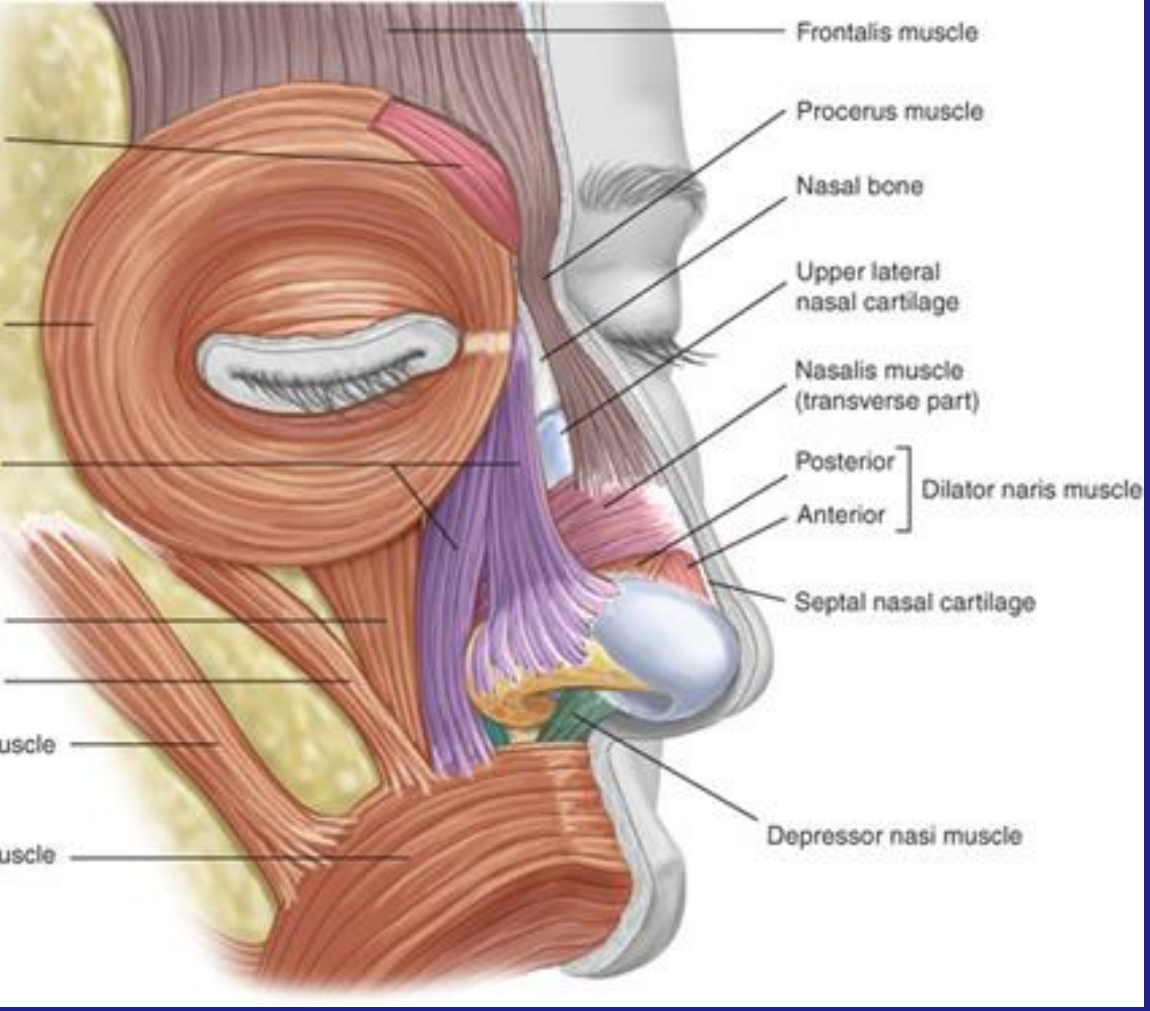

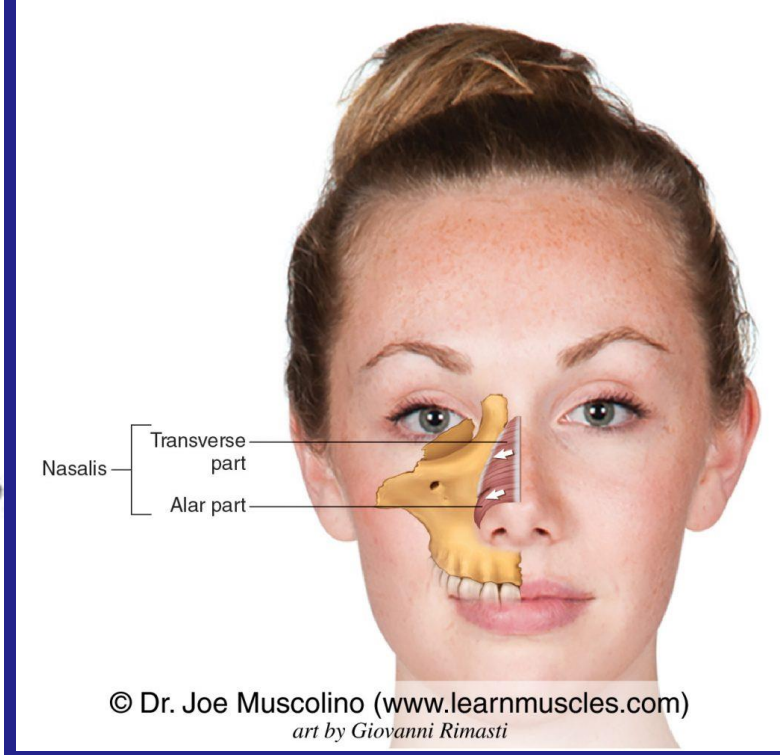

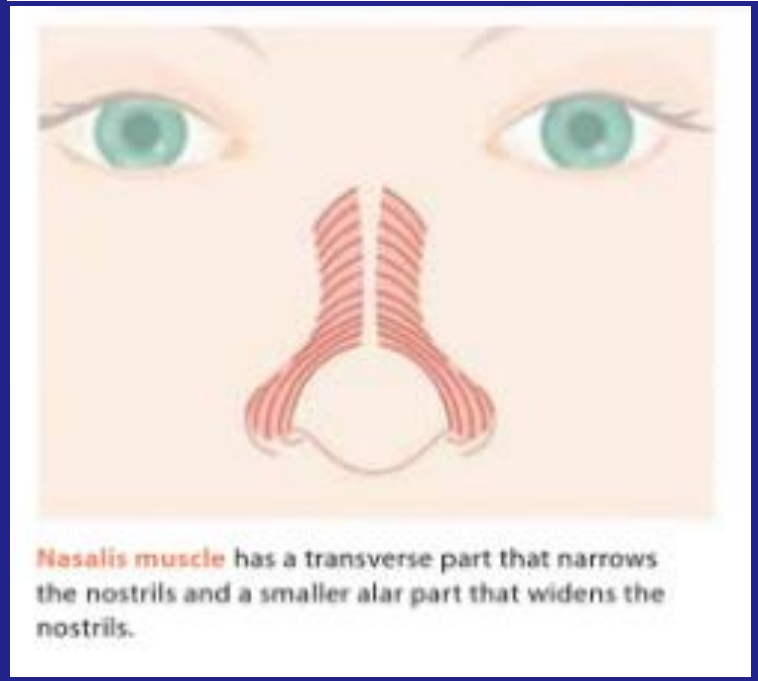

ΡΙΝΙΚΟΣ ΜΥΣ
ΜΕΣΟΤΗΤΑ ΆΝΩ ΓΝΑΘΟΥ- ΠΕΡΙΚΑΜΠΤΕΙ ΕΓΚΑΡΣΙΑ ΤΗ ΡΑΧΗ ΤΗΣ ΜΥΤΗΣ ΣΤΗΝ ΑΝΤΙΘΕΤΗ ΆΝΩ ΓΝΑΘΟ
ΔΙΑΝΟΙΞΗ ΜΥΚΤΗΡΩΝ ΣΕ ΒΙΑΙΗ ΕΚΠΝΟΗ
ΒΥΚΑΝΗΤΙΚΟΙ ΚΛΑΔΟΙ ΠΡΟΣΩΠΙΚΟΥ ΝΕΥΡΟΥ

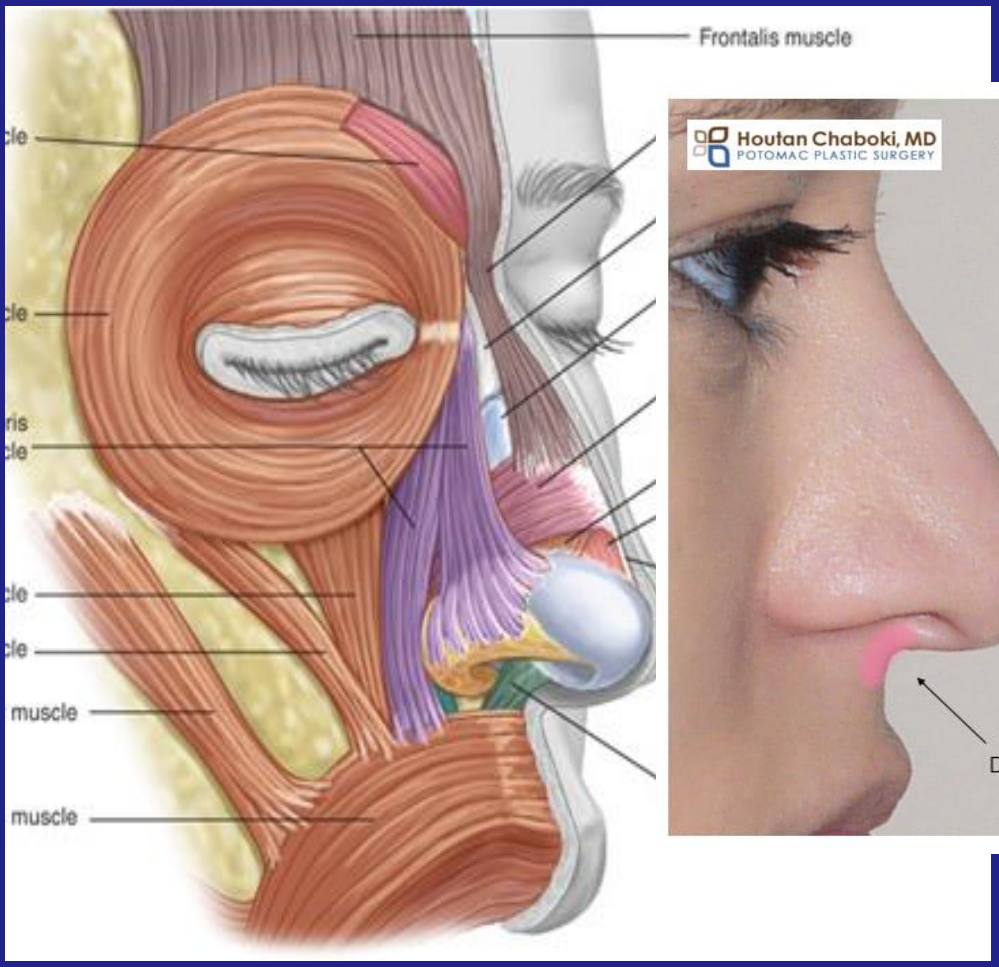

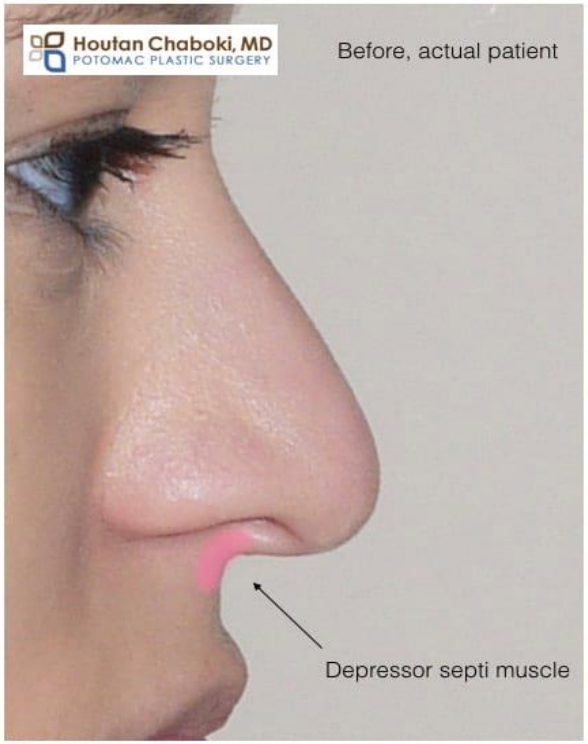

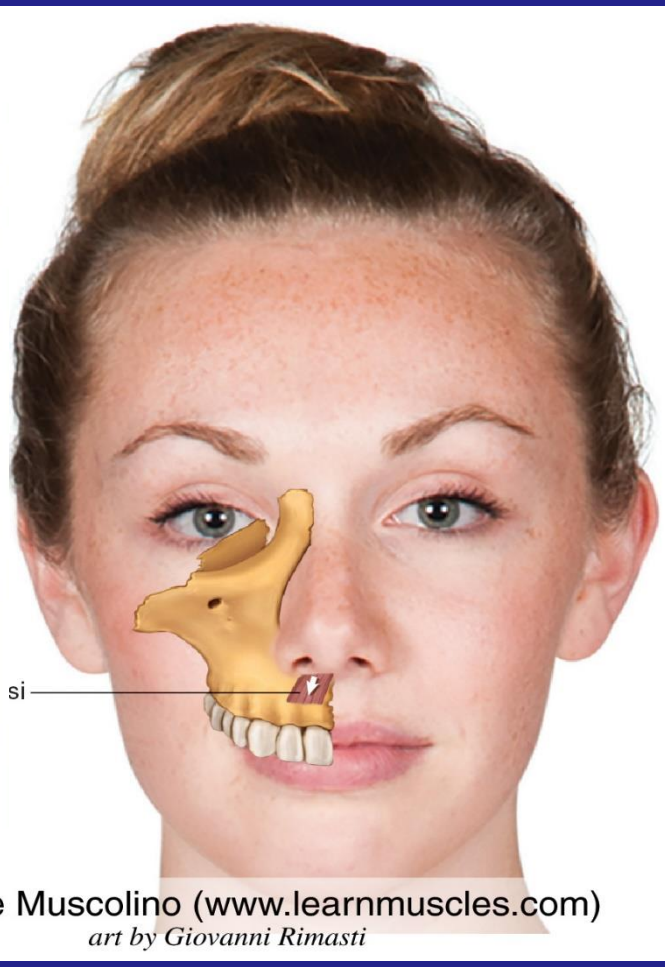

ΚΑΘΕΛΚΤΗΡΑΣ ΡΙΝΙΚΟΥ ΔΙΑΦΡΑΓΜΑΤΟΣ
ΤΟΜΙΚΟ ΒΟΘΡΙΟ ΆΝΩ ΓΝΑΘΟΥ- ΡΙΝΙΚΟ ΔΙΑΦΡΑΓΜΑ ΚΑΙ ΠΤΕΡΥΓΙΑ
ΣΥΓΚΛΕΙΣΗ ΜΥΚΤΗΡΩΝ
ΒΥΚΑΝΗΤΙΚΟΙ ΚΛΑΔΟΙ ΠΡΟΣΩΠΙΚΟΥ ΝΕΥΡΟΥ

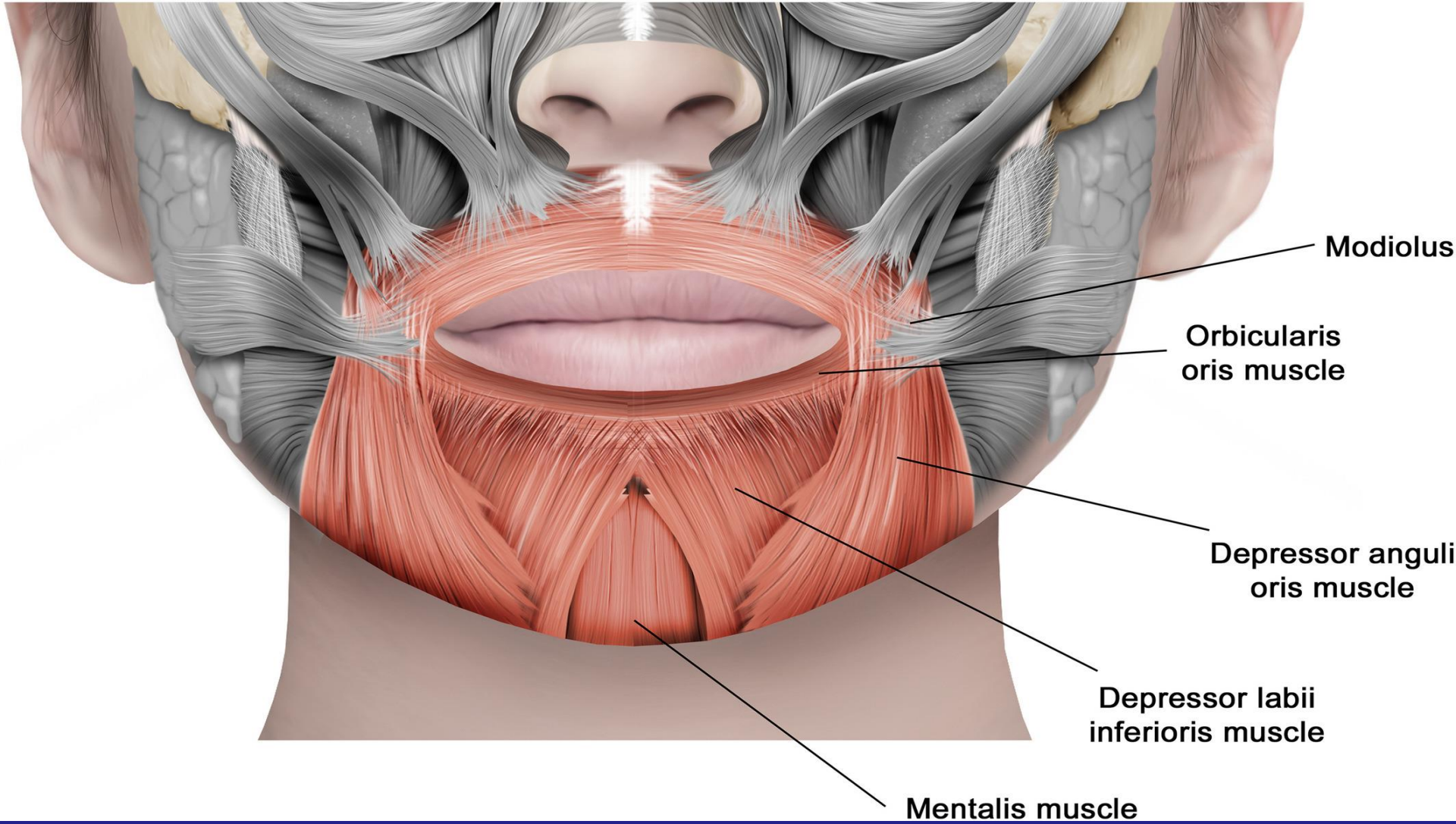

ΣΦΙΓΚΤΗΡΑΣ ΣΤΟΜΑΤΟΣ
ΈΞΩ ΔΕΣΜΗ-ΦΑΤΝΙΑΚΟ ΧΕΙΛΟΣ ΆΝΩ ΓΝΑΘΟΥ
ΈΣΩ ΔΕΣΜΗ-ΡΙΝΙΚΟ ΔΙΑΦΡΑΓΜΑ
ΚΑΤΩ ΜΟΙΡΑ- ΑΠΌ ΤΟ ΠΛΑΓΙΟ ΠΡΟΣ ΤΗ ΜΕΣΗ ΓΡΑΜΜΗ ΚΑΤΩ ΓΝΑΘΟΥ
ΣΥΝΕΧΕΤΑΙ ΜΕ ΜΥΣ ΓΩΝΙΑΣ ΣΤΟΜΑΤΙΚΗΣ ΣΧΙΣΜΗΣ
ΒΥΚΑΝΗΤΙΚΟΙ ΚΑΙ ΕΠΙΧΕΙΛΙΟΙ ΚΛΑΔΟΙ ΠΡΟΣΩΠΙΚΟΥ ΝΕΥΡΟΥ

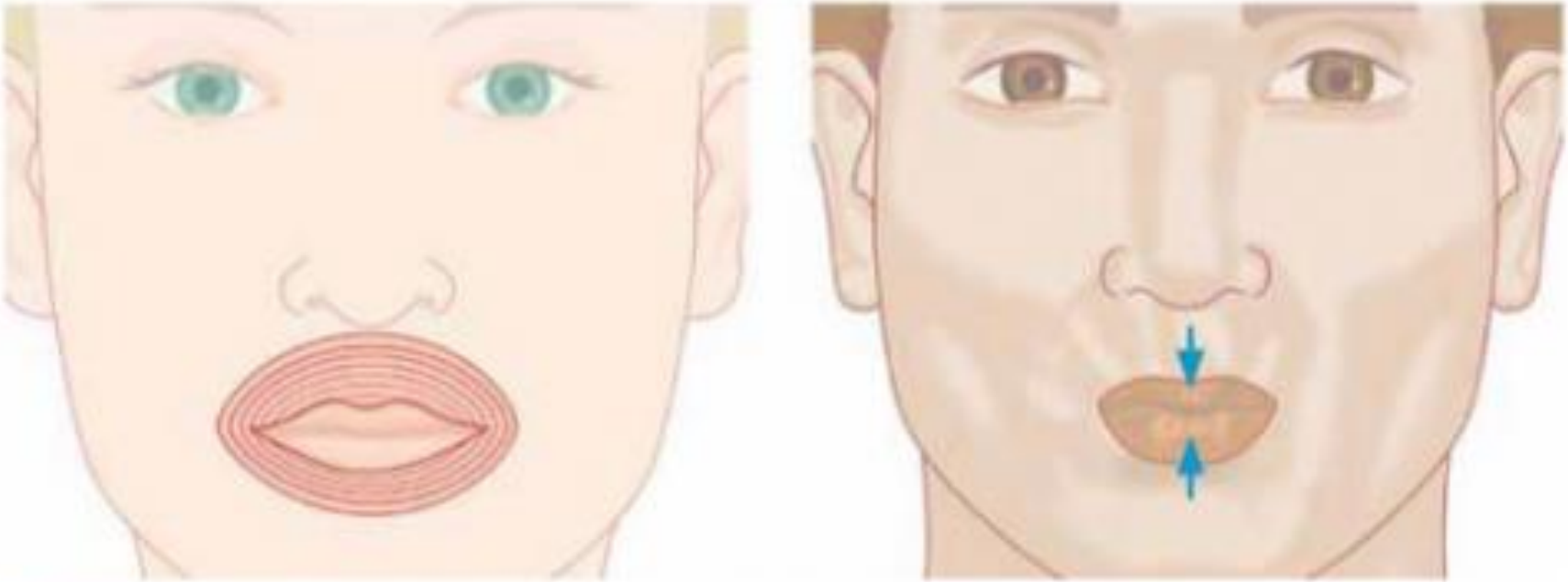

Orbicularis oris muscle consists of many layers of muscle fibres surrounding the mouth and creates the basic structure of the lips. Many of its fibres are connected with the fibres of other facial muscles such as the buccinator muscle and the other muscles at the corner of the mouth. This complex arrangement makes possible the varied movements of the lips such as closing or pressing the lips together, protruding them forward in a 'kissing' action and all the precise changes of the shape of the mouth needed in pronunciation.

- **Protracts the lips**

- If the orbicularis oris were to concentrically contract and shorten, what would happen to the overall length of the muscle fibers?
- *They would decrease in length.*

- If the shorter muscle fibers were to create a circle, would they create a larger or a smaller circle?
- *They would create a smaller circle.*

- What would happen to the mouth if the orbicularis oris concentrically contracted and shortened?
- *The mouth would close if it were open, and, as the muscle continued to contract, the lips would protract.*

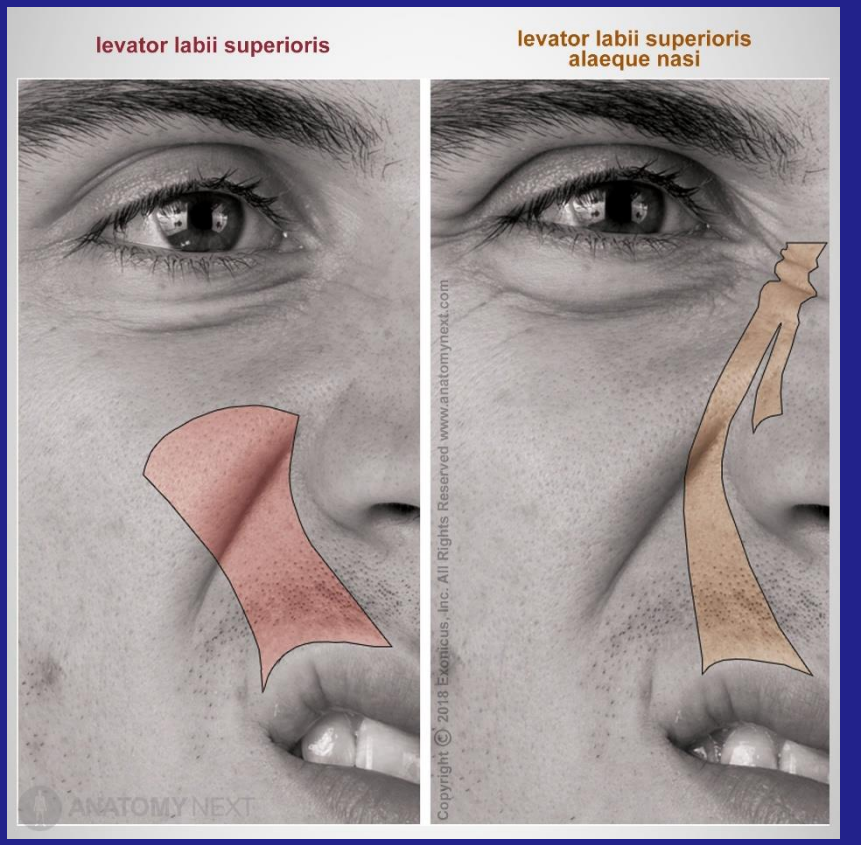

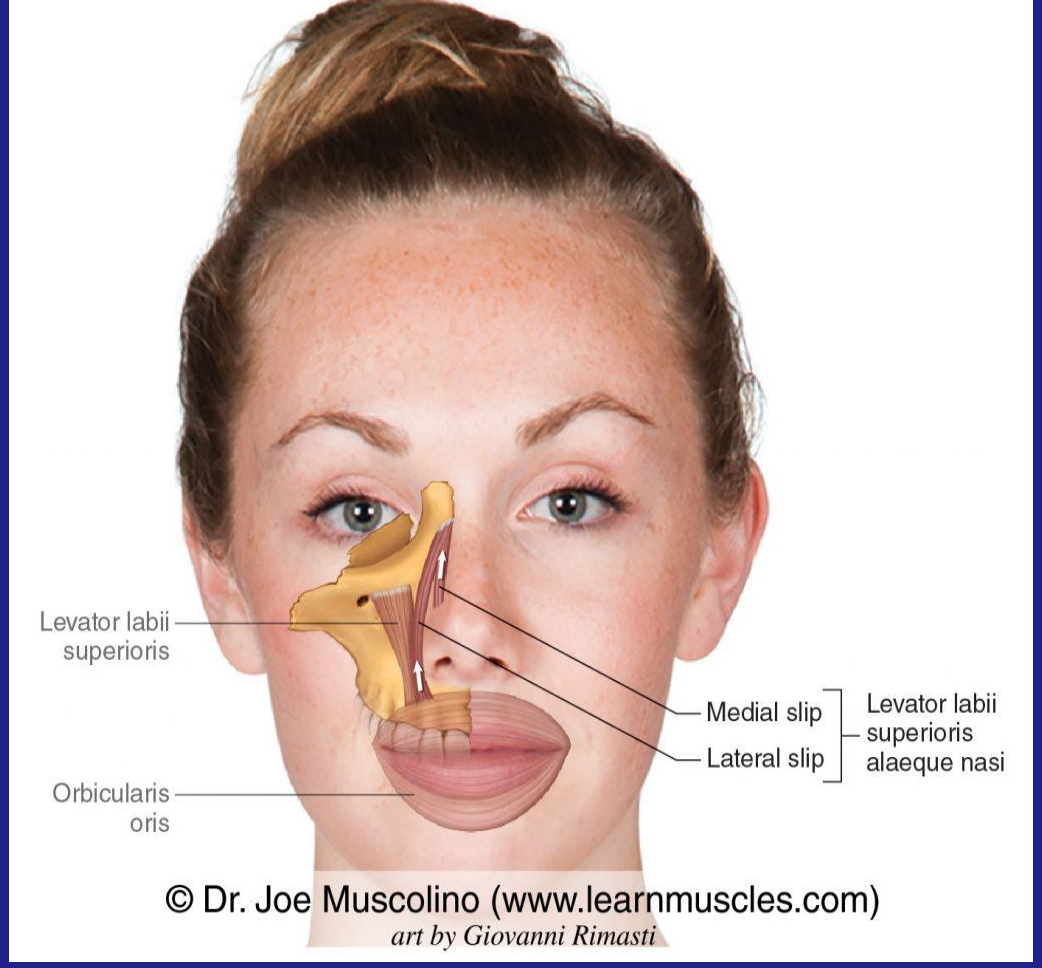

ΑΝΕΛΚΤΗΡΑΣ ΆΝΩ ΧΕΙΛΟΥΣ
ΓΩΝΙΑΚΗ ΜΟΙΡΑ (ΤΟΥ ΤΕΤΡΑΓΩΝΟΥ ΆΝΩ ΧΕΙΛΟΥΣ-ΑΝΕΛΚΤΗΡΑΣ
ΠΤΕΡΥΓΙΟΥ ΡΙΝΟΣ
ΜΕΤΩΠΙΑΙΑ ΑΠΟΦΥΣΗ ΆΝΩ ΓΝΑΘΟΥ ΚΑΙ ΖΥΓΩΜΑΤΙΚΟ ΟΣΤΟ- ΜΕΙΖΩΝ
ΠΤΕΡΥΓΙΑΟΣ ΧΟΝΔΡΟΣ ΚΑΙ ΔΕΡΜΑ ΜΥΤΗΣ ΚΑΙ ΆΝΩ ΧΕΙΛΟΥΣ
ΒΥΚΑΝΗΤΙΚΟΙ ΚΛΑΔΟΙ ΠΡΟΣΩΠΙΚΟΥ ΝΕΥΡΟΥ
ΥΠΟΚΟΓΧΙΑ ΜΟΙΡΑ
ΥΠΟΚΟΓΧΙΟ ΧΕΙΛΟΣ-ΜΥΕΣ ΆΝΩ ΧΕΙΛΟΥΣ

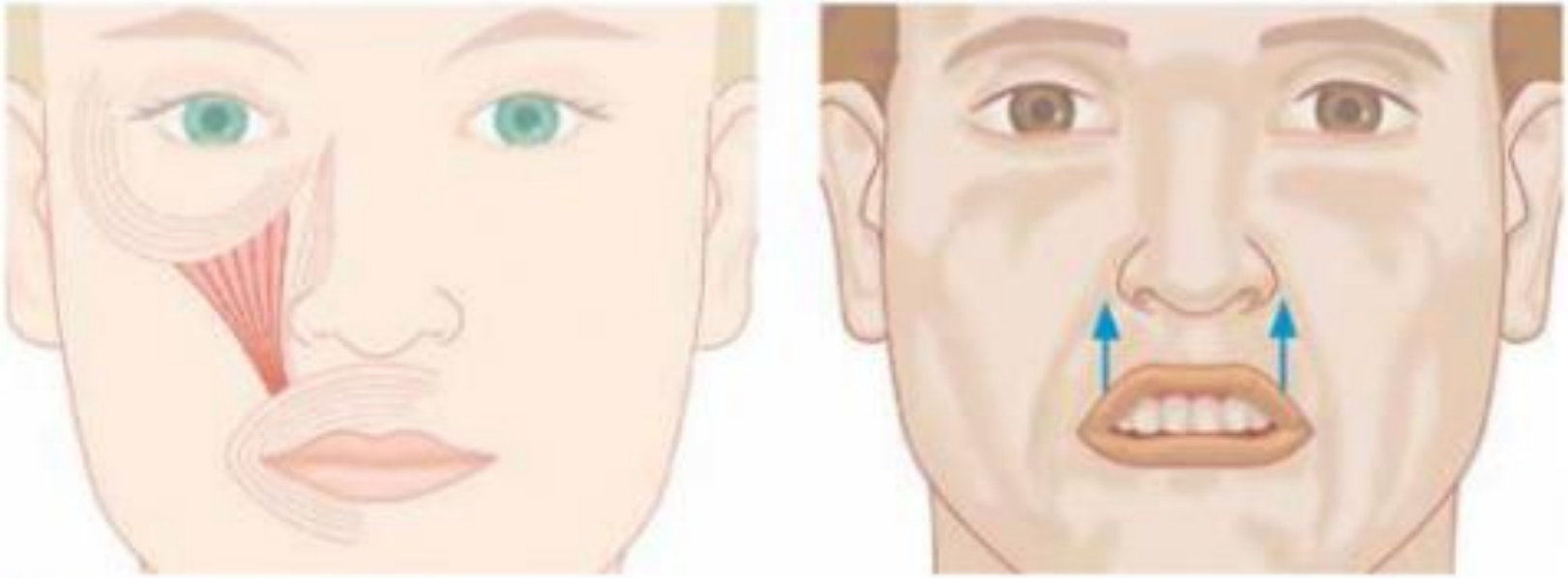

Levator labii superioris muscle is inserted into the skin of the upper lip.
It elevates the upper lip and rolls the upper lip outward.

Levator labii superioris alaeque nasi muscle is attached to the upper lip and to the lateral part of the nostrils. It elevates the upper lip and aids in dilation of the nostrils.

ΑΝΕΛΚΤΗΡΑΣ ΓΩΝΙΑΣ ΧΕΙΛΟΥΣ (ΚΥΝΙΚΟΣ ΜΥΣ)

ΚΥΝΙΚΟΣ ΒΟΘΡΟΣ ΆΝΩ ΓΝΑΘΟΥ

ΓΩΝΙΑ ΣΤΟΜΑΤΟΣ

ΑΝΕΛΚΕΙ ΓΩΝΙΑ ΣΤΟΜΑΤΟΣ

ΒΥΚΑΝΗΤΙΚΟΙ ΚΛΑΔΟΙ ΠΡΟΣΩΠΙΚΟΥ ΝΕΥΡΟΥ

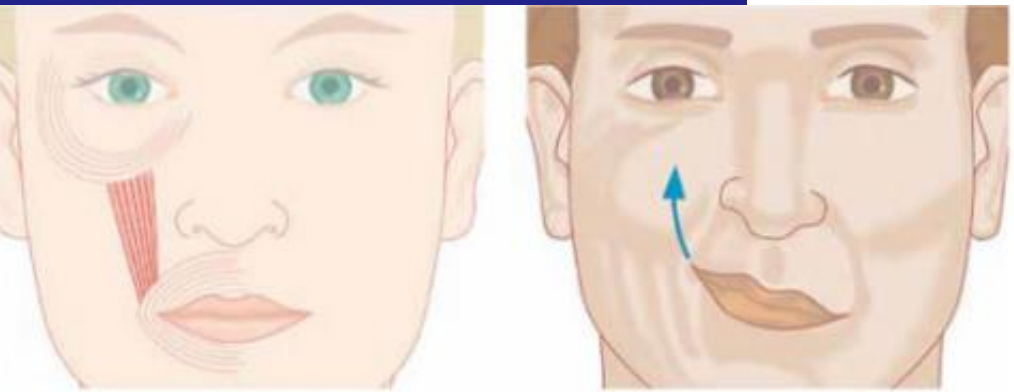

Levator anguli oris muscle is inserted into the corner of the mouth and pulls it upward.
It is positioned beneath the levator labii superioris and zygomaticus major muscles.

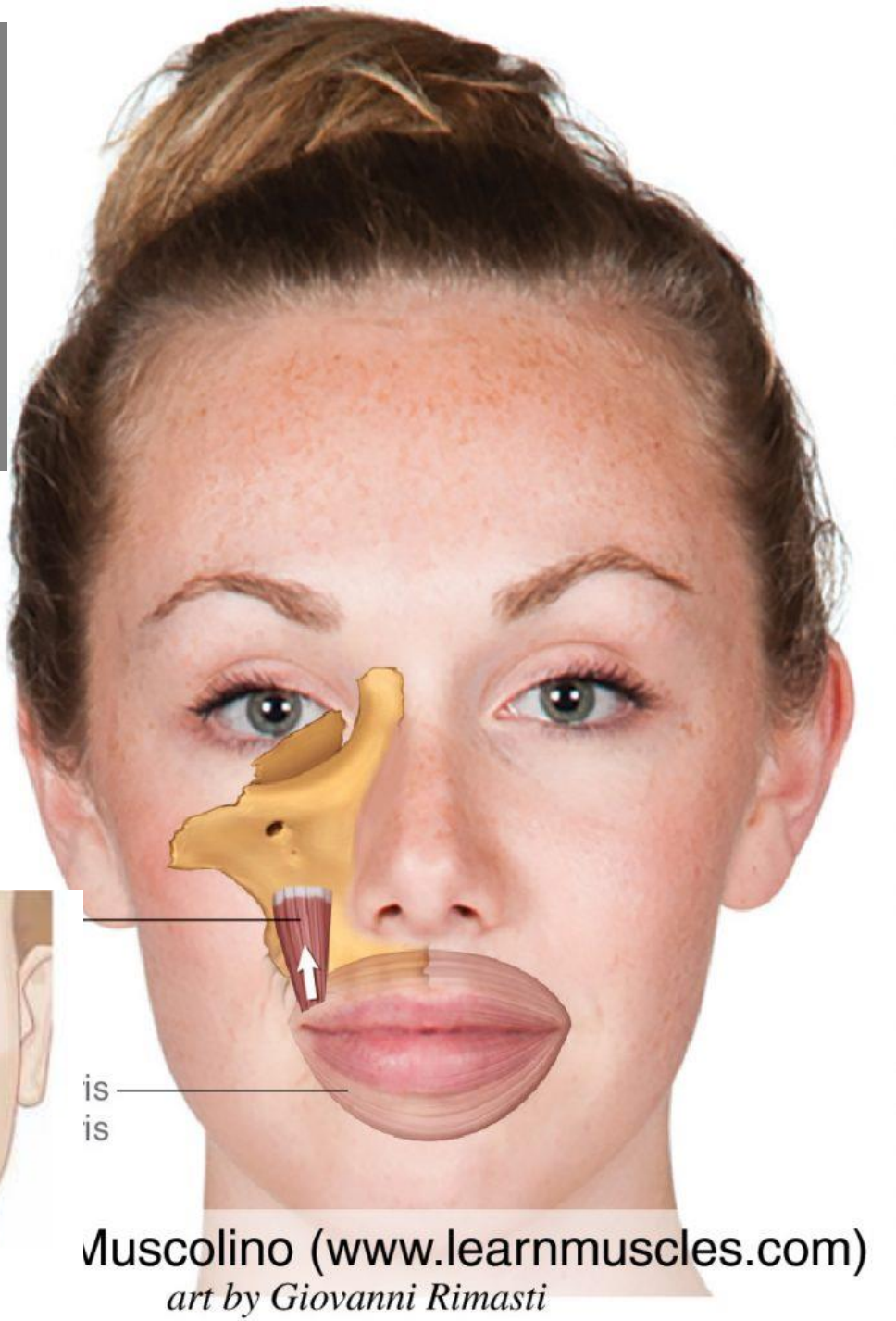

ΜΕΙΖΩΝ ΖΥΓΩΜΑΤΙΚΟΣ ΜΥΣ
ΖΥΓΩΜΑΤΙΚΟ ΟΣΤΟ-ΓΩΝΙΑ
ΣΤΟΜΑΤΟΣ
ΕΛΚΕΙ ΓΩΝΙΑ ΣΤΟΜΑΤΟΣ ΠΡΟΣ ΤΑ ΆΝΩ ΚΑΙ ΈΞΩ
ΒΥΚΑΝΗΤΙΚΟΙ ΚΛΑΔΟΙ ΠΡΟΣΩΠΙΚΟΥ ΝΕΥΡΟΥ

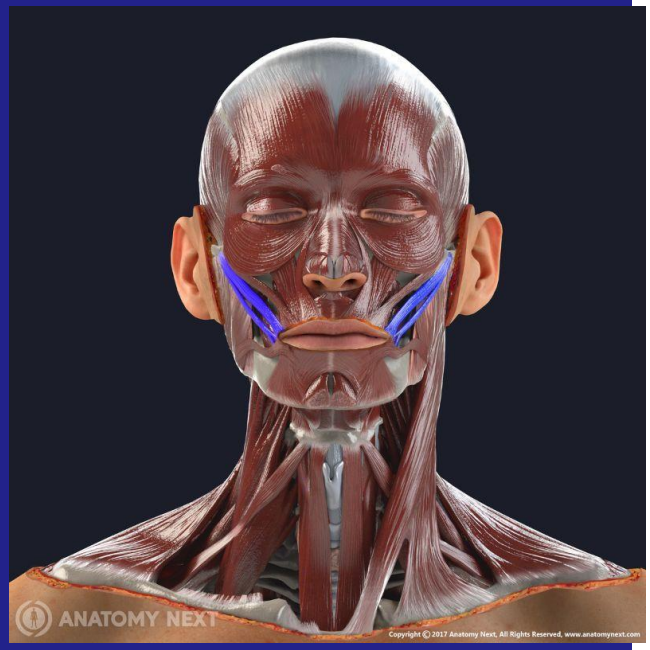

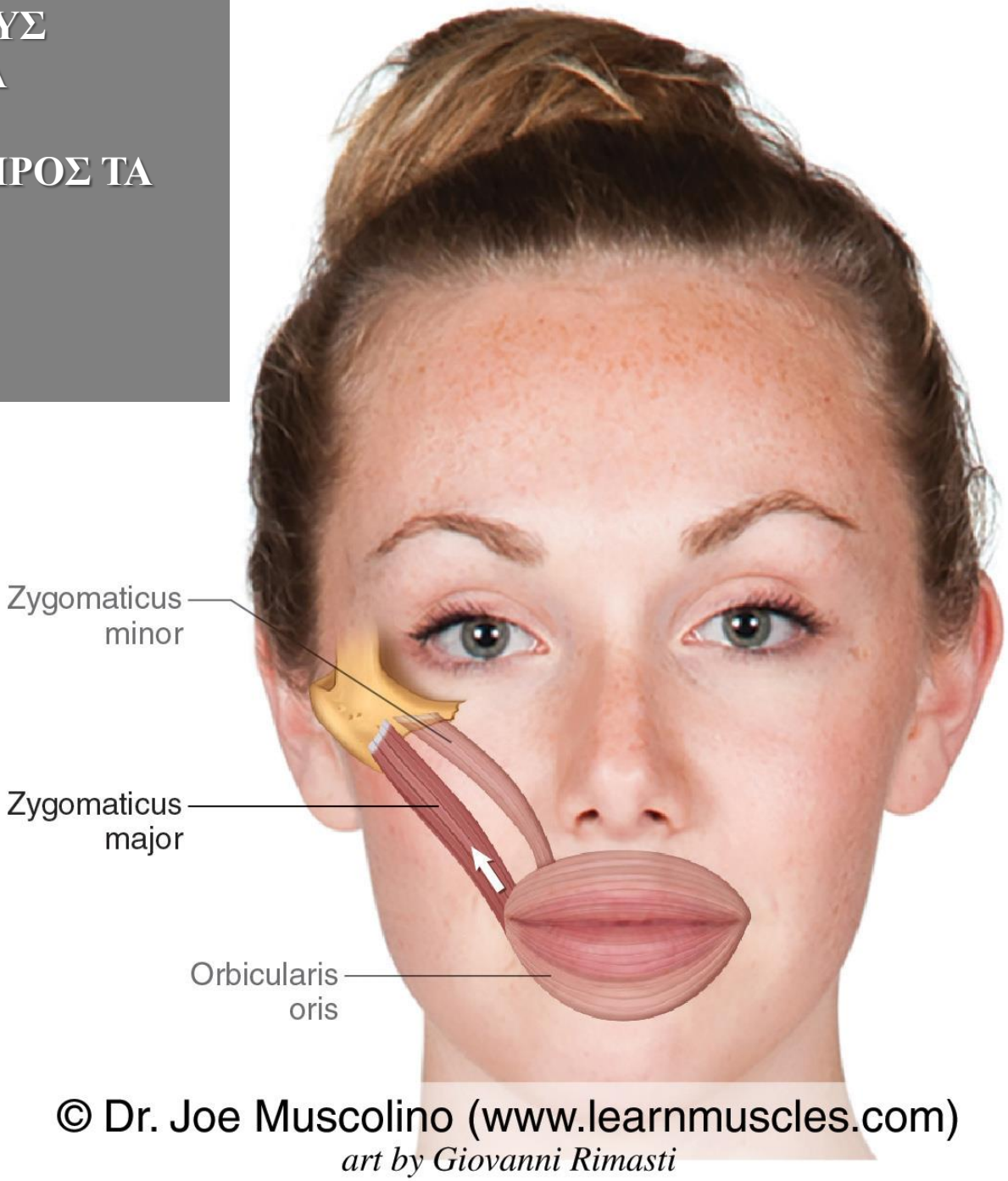

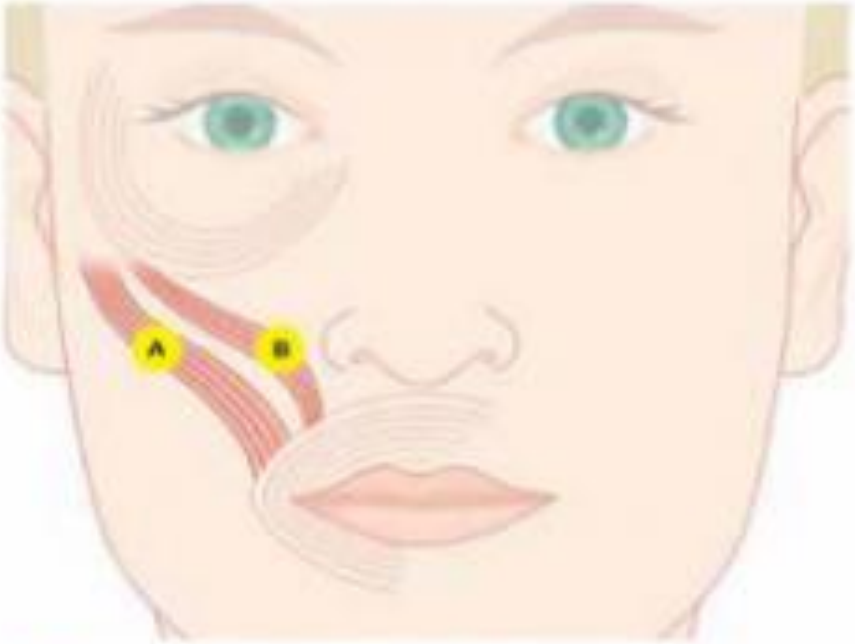

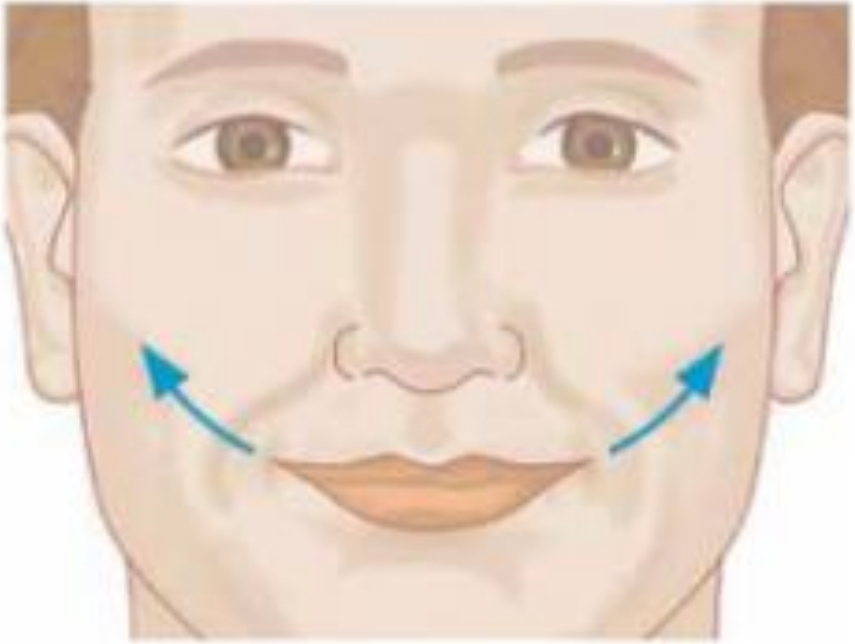

A) Zygomaticus major muscle
B) Zygomaticus minor muscle

These muscles receive their names from the bone they are attached to, the zygomatic bone (cheekbone), and are used for smiling and laughing. Zygomaticus major runs into the corner of the mouth and zygomaticus minor into the upper lip. Zygomaticus major is longer and thicker than zygomaticus minor.

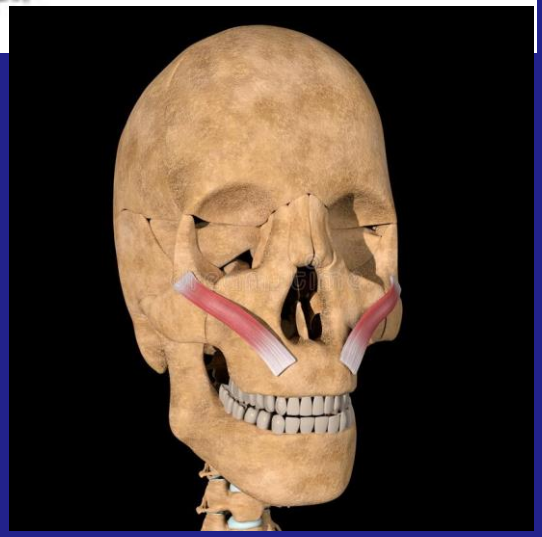

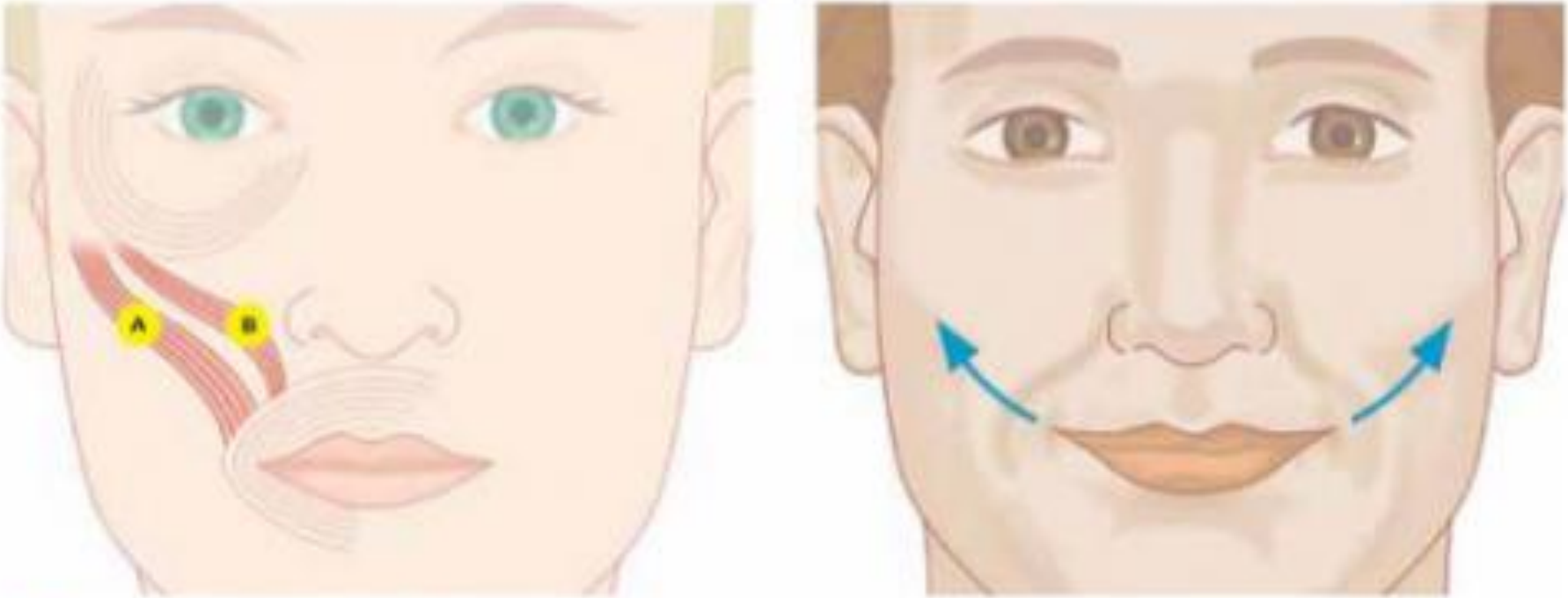

A) Zygomaticus major muscle
B) Zygomaticus minor muscle

These muscles receive their names from the bone they are attached to, the zygomatic bone (cheekbone), and are used for smiling and laughing. Zygomaticus major runs into the corner of the mouth and zygomaticus minor into the upper lip. Zygomaticus major is longer and thicker than zygomaticus minor.

ΕΛΑΣΣΩΝ ΖΥΓΩΜΑΤΙΚΟΣ ΜΥΣ (ΖΥΓΩΜΑΤΙΚΗ ΜΟΙΡΑ ΤΕΤΡΑΓΩΝΟΥ ΆΝΩ ΧΕΙΛΟΥΣ)
ΖΥΓΩΜΑΤΙΚΟ ΟΣΤΟ- ΆΝΩ ΧΕΙΛΟΣ ΕΠΙ ΤΑ ΕΚΤΟΣ ΤΟΥ ΑΝΕΛΤΗΡΑ ΆΝΩ ΧΕΙΛΟΥΣ
ΕΛΚΕΙ ΓΩΝΙΑ ΣΤΟΜΑΤΟΣ ΠΡΟΣ ΤΑ ΆΝΩ ΚΑΙ ΈΞΩ
ΒΥΚΑΝΗΤΙΚΟΙ ΚΛΑΔΟΙ ΠΡΟΣΩΠΙΚΟΥ ΝΕΥΡΟΥ

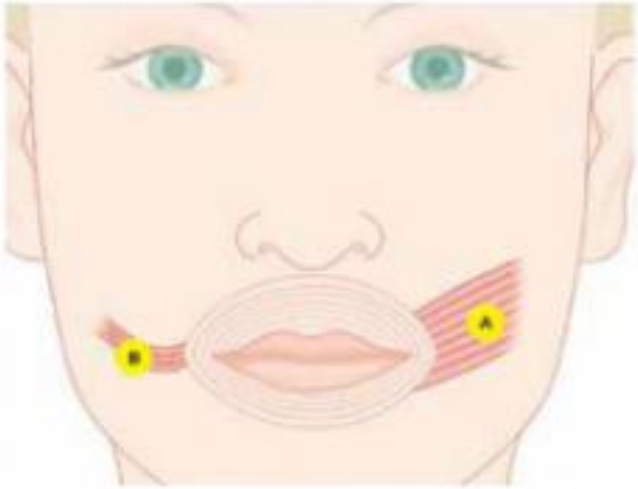

A) Buccinator muscle is situated deep and makes up the i
the corners of the mouth sideways and compresses the ch
the molar teeth. The buccinator muscle is also employed i
hence its name 'the trumpet muscle'.

B) Risorius muscle pulls the corners of the mouth sideway
muscle can produce dimples in some individuals.

ΓΕΛΑΣΤΗΡΙΟΣ
ΜΑΣΗΤΗΡΙΑ ΠΕΡΙΤΟΝΙΑ-ΔΕΡΜΑ ΓΩΝΙΑΣ ΣΤΟΜΑΤΟΣ
ΈΛΚΕΙ ΓΩΝΙΑ ΣΤΟΜΑΤΟΣ ΠΡΟΣ ΤΑ ΈΞΩ (ΧΑΜΟΓΕΛΟ)
ΒΥΚΑΝΗΤΙΚΟΙ ΚΛΑΔΟΙ ΠΡΟΣΩΠΙΚΟΥ ΝΕΥΡΟΥ

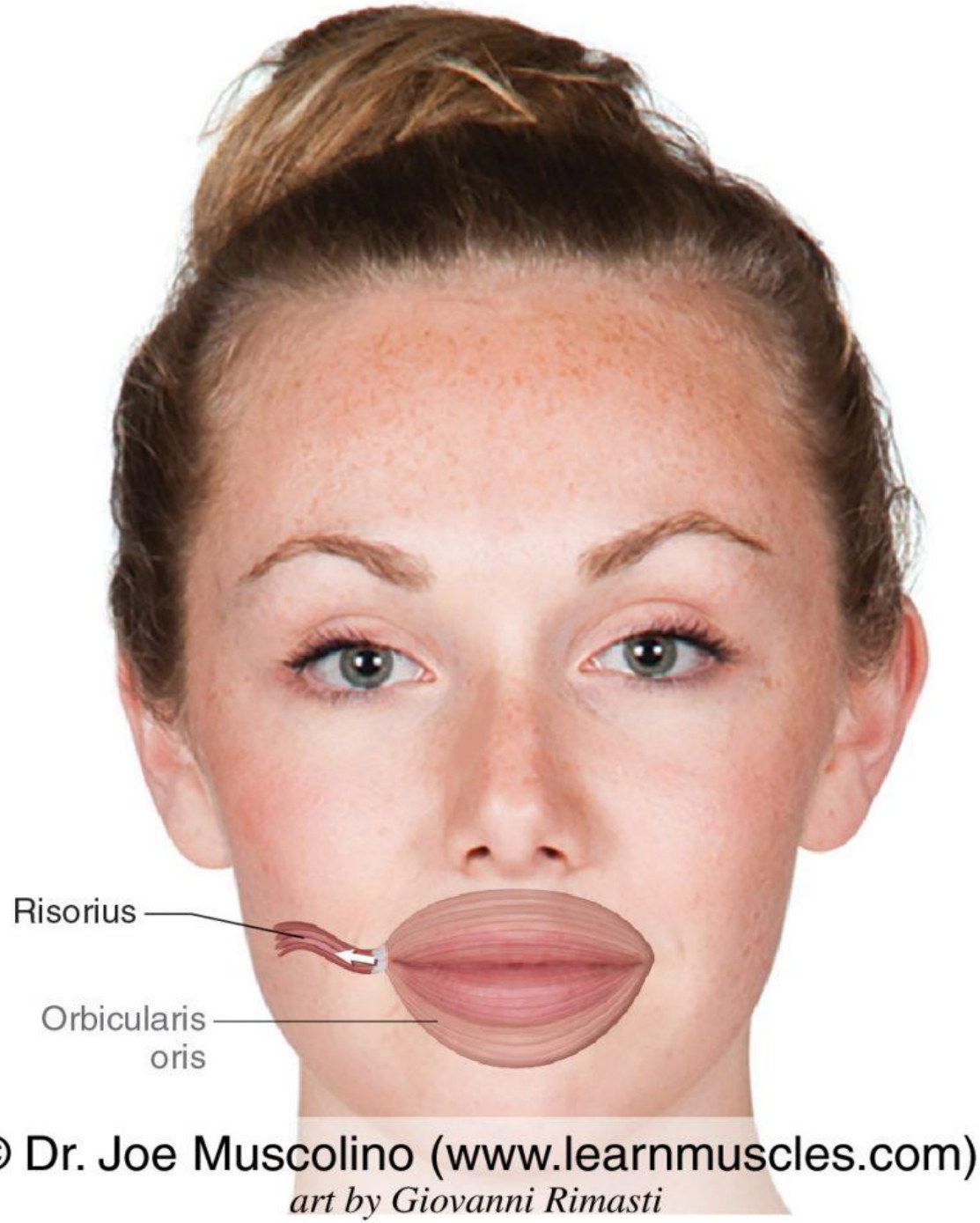

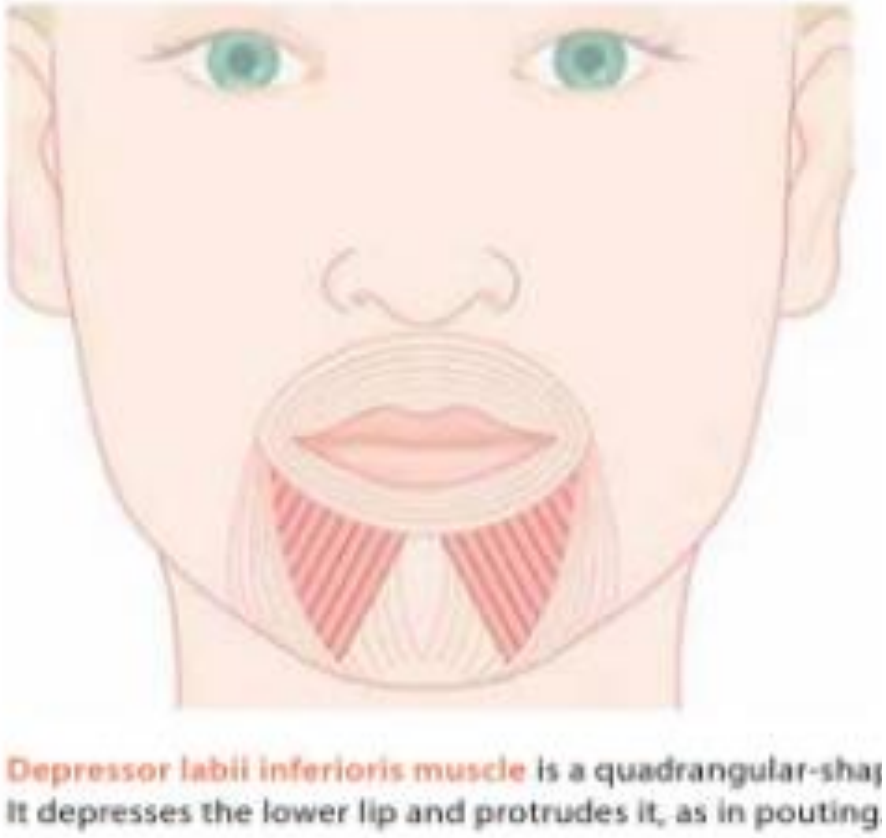

ΚΑΘΕΛΚΤΗΡΑΣ ΚΑΤΩ ΧΕΙΛΟΥΣ
ΚΑΤΩ ΓΝΑΘΟΣ (ΜΕΤΑΞΥ ΓΕΝΕΙΑΚΗΣ ΣΥΜΦΥΣΗΣ ΚΑΙ ΓΕΝΕΙΑΚΟΥ ΤΡΗΜΑΤΟΣ)
ΔΕΡΜΑ ΚΑΤΩ ΧΕΙΛΟΥΣ
ΈΛΚΕΙ ΚΑΤΩ ΧΕΙΛΟΣ ΠΡΟΣ ΤΑ ΚΑΤΩ ΚΑΙ ΈΞΩ
ΕΠΙΧΕΙΛΙΟΣ ΚΛΑΔΟΣ ΚΑΤΩ ΓΝΑΘΟΥ

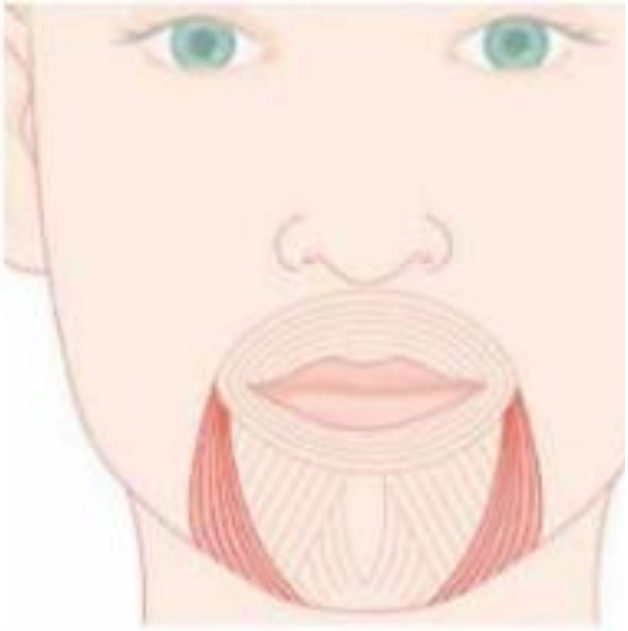

Depressor anguli oris muscle is a triangular-
draws it downward. Contraction of the depre

ΚΑΘΕΛΚΤΗΡΑΣ ΓΩΝΙΑΣ ΣΤΟΜΑΤΟΣ
ΛΟΞΗ ΓΡΑΜΜΗ ΚΑΤΩ ΓΝΑΘΟΥ-ΓΩΝΙΑ ΣΤΟΜΑΤΟΣ
ΚΑΘΕΛΚΕΙ ΓΩΝΙΑ ΣΤΟΜΑΤΟΣ
ΕΠΙΧΕΙΛΙΟΣ ΚΛΑΔΟΣ ΠΡΟΣΩΠΙΚΟΥ ΝΕΥΡΟΥ

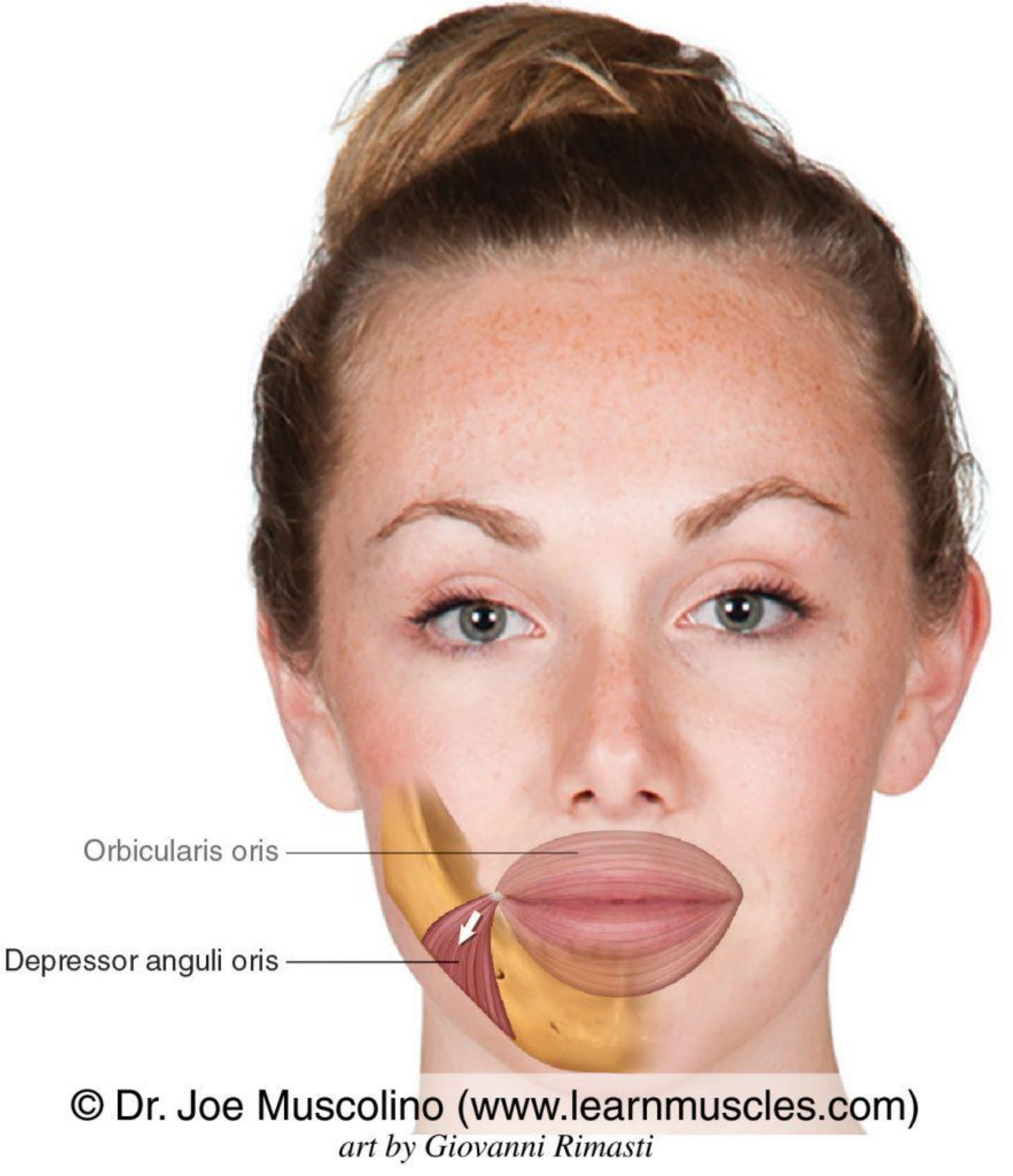

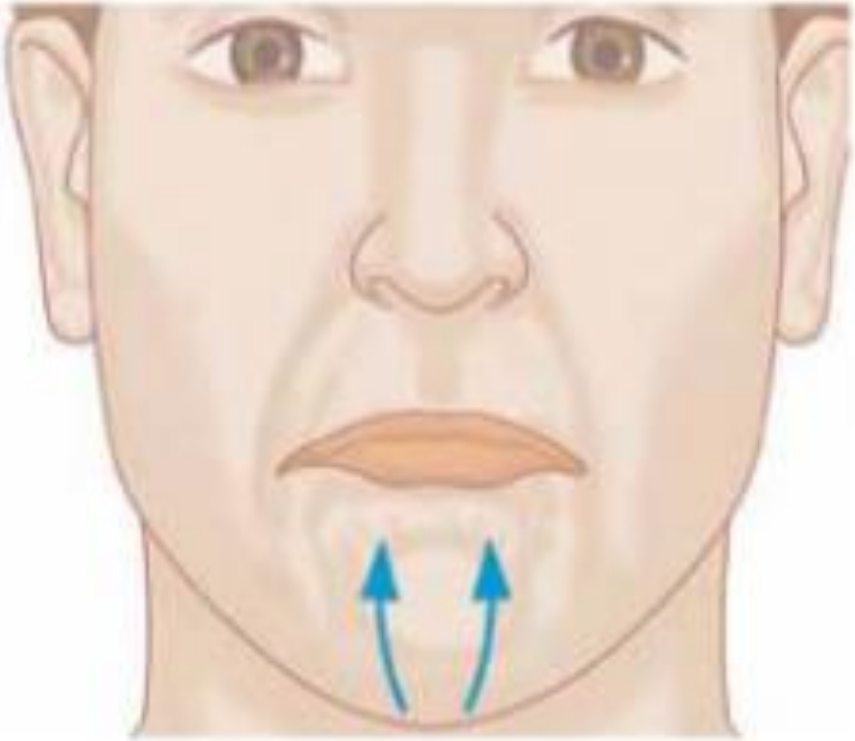

Mentalis muscle (chin muscle) is inserted into the skin on the
of the chin upwards, causes a transverse line in the chin and w
when a person is about to cry.

ΓΕΝΕΙΑΚΟΣ ΜΥΣ
ΚΥΝΙΚΟΣ ΒΟΘΡΟΣ ΚΑΤΩ ΓΝΑΘΟΥ-
ΔΕΡΜΑ ΓΕΝΕΙΟΥ
ΑΝΥΨΩΝΕΙ ΚΑΙ ΠΡΟΒΑΛΛΕΙ ΤΟ ΚΑΤΩ ΧΕΙΛΟΣ
ΕΠΙΧΕΙΛΙΟΣ ΚΛΑΔΟΣ ΠΡΟΣΩΠΙΚΟΥ ΝΕΥΡΟΥ

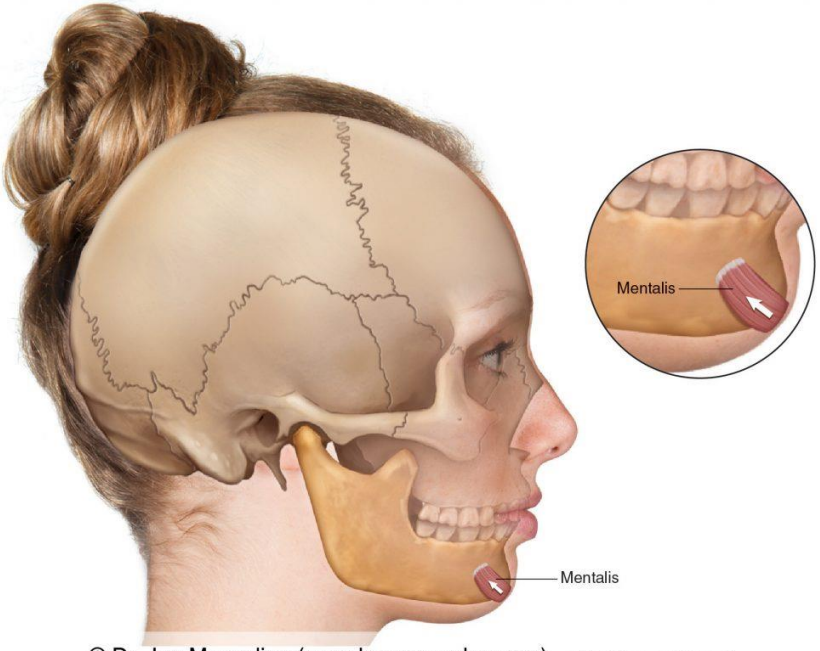

© Dr. Joe Muscolino (www.learnmuscles.com), *art by Giovanni Rimasti*

Regio labialis et mentalis Lip Chin

A. u. N. infra-orbitalis

A. transversa faciei

Ductus parotideus

M. masseter

R. mentalis, A. alveolaris inferior

N. mentalis

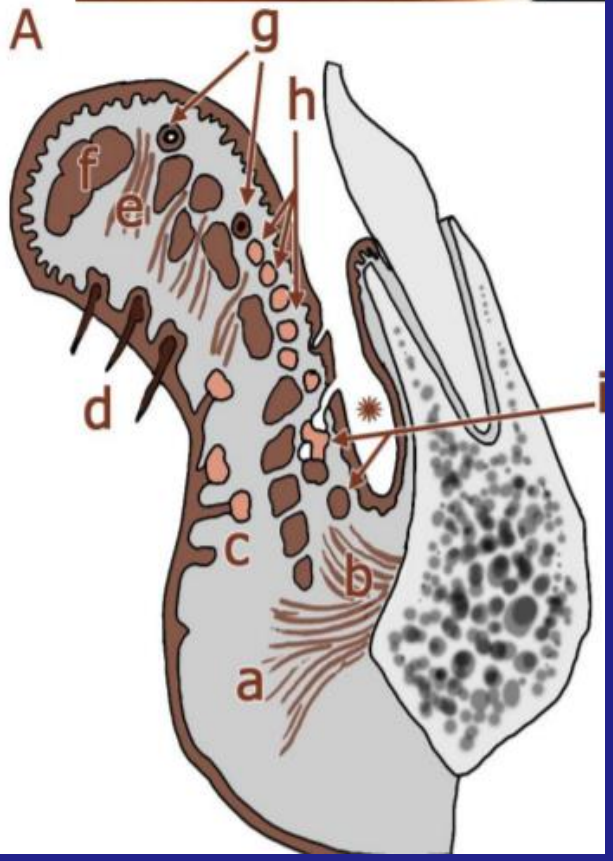

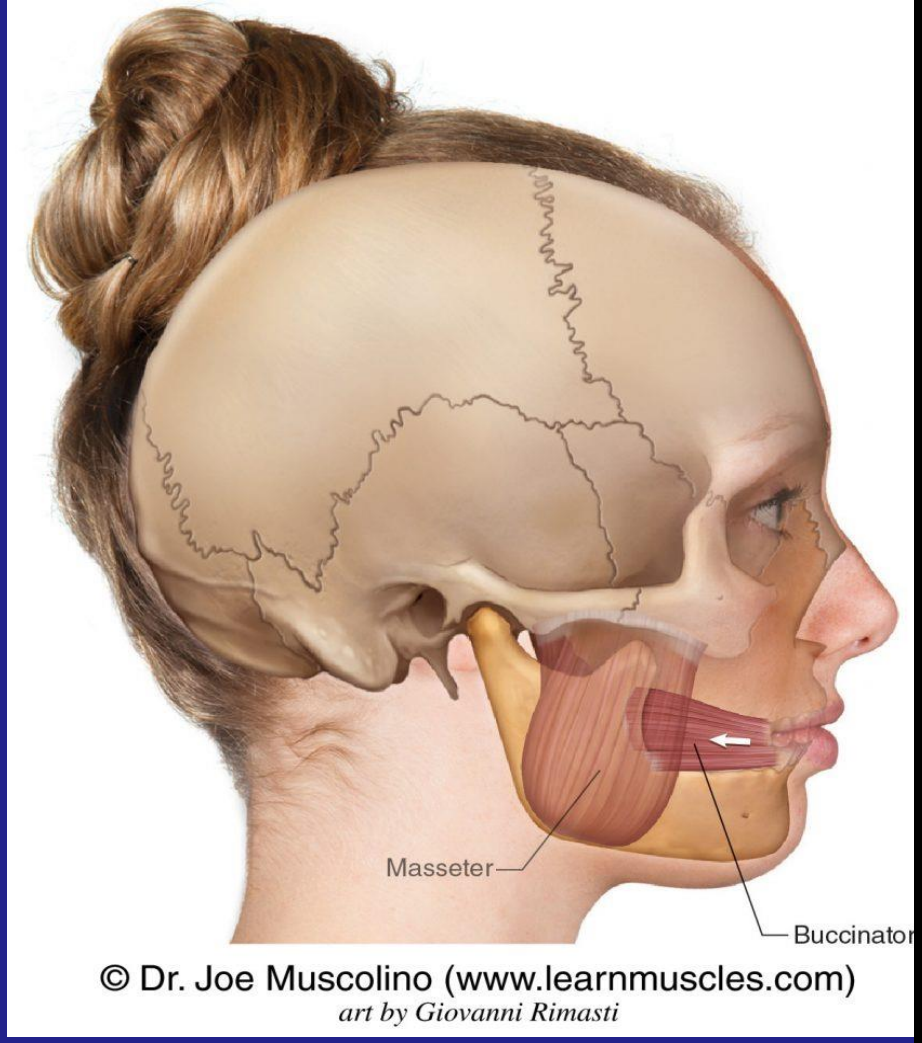

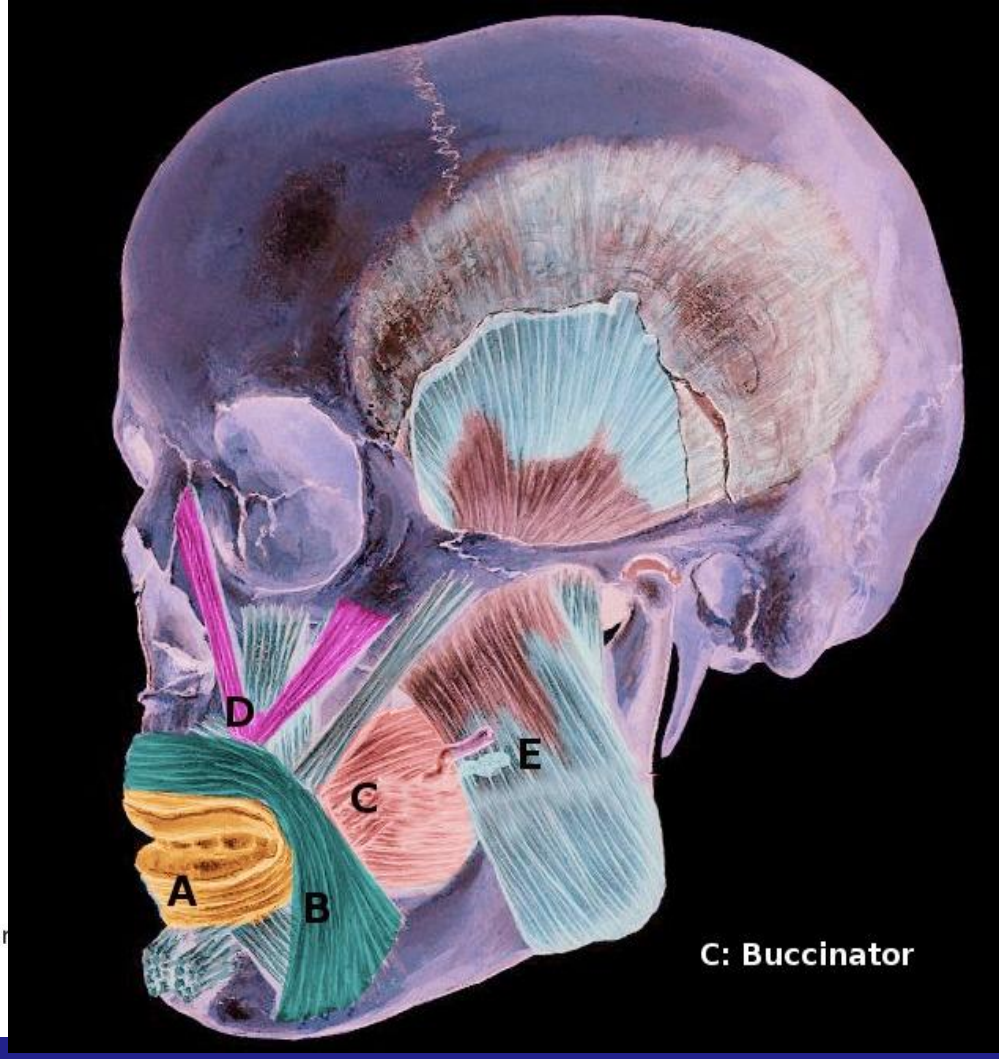

ΒΥΚΑΝΗΤΗΣ ΜΥΣ

ΈΞΩ ΕΠΙΦΑΝΕΙΑ ΦΑΤΝΙΑΚΩΝ ΑΠΟΦΥΣΕΩΝ ΆΝΩ ΚΑΙ ΚΑΤΩ ΓΝΑΘΟΥ-ΕΝ ΤΩ ΒΑΘΕΙ ΕΠΙΦΑΝΕΙΑ ΜΥΩΝ ΧΕΙΛΕΩΝ

ΒΥΚΑΝΗΤΙΚΟΙ ΚΛΑΔΟΙ ΠΡΟΣΩΠΙΚΟΥ ΝΕΥΡΟΥ

ΜΥΕΣ ΠΡΟΣΩΠΟΥ

(πλάγια άποψη I και II)

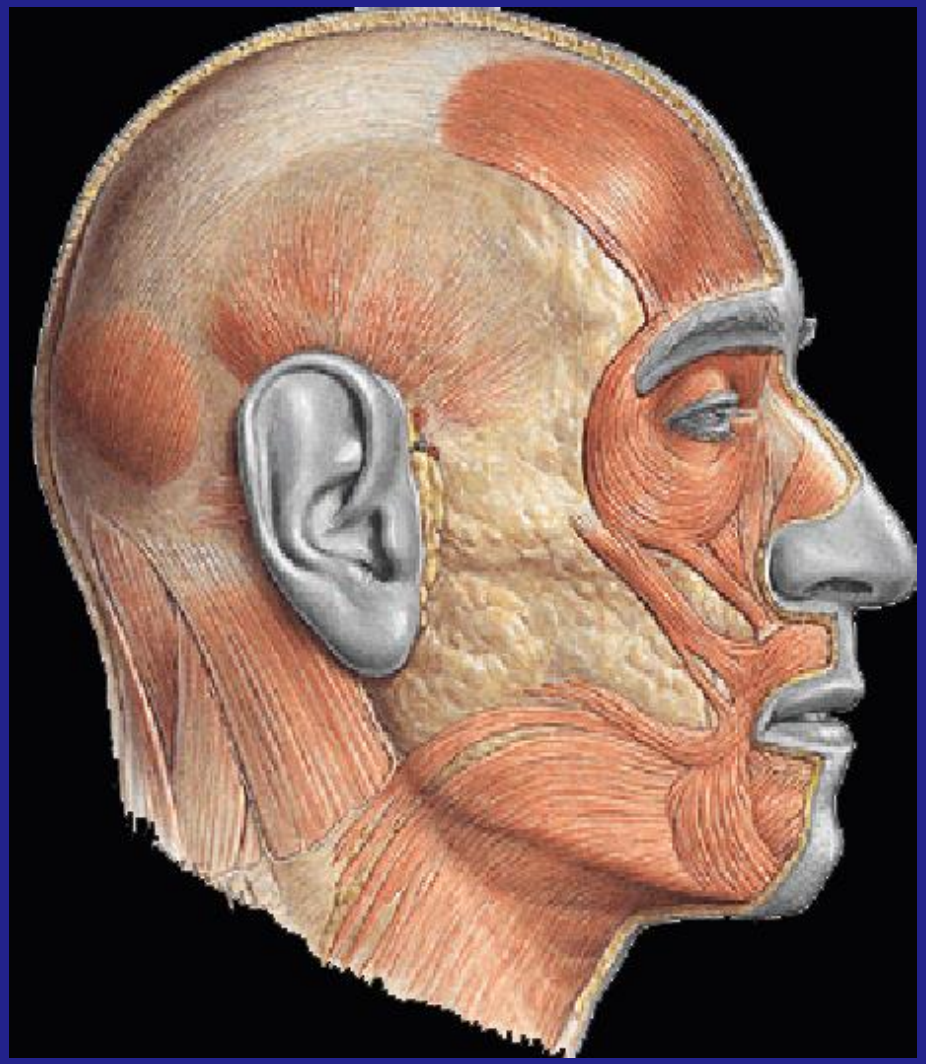

Μέση στιβάδα μιμικών μυών

ΜΥΕΣ ΠΡΟΣΩΠΟΥ
(πλάγια άποψη ΙΙΙ και ΙV)

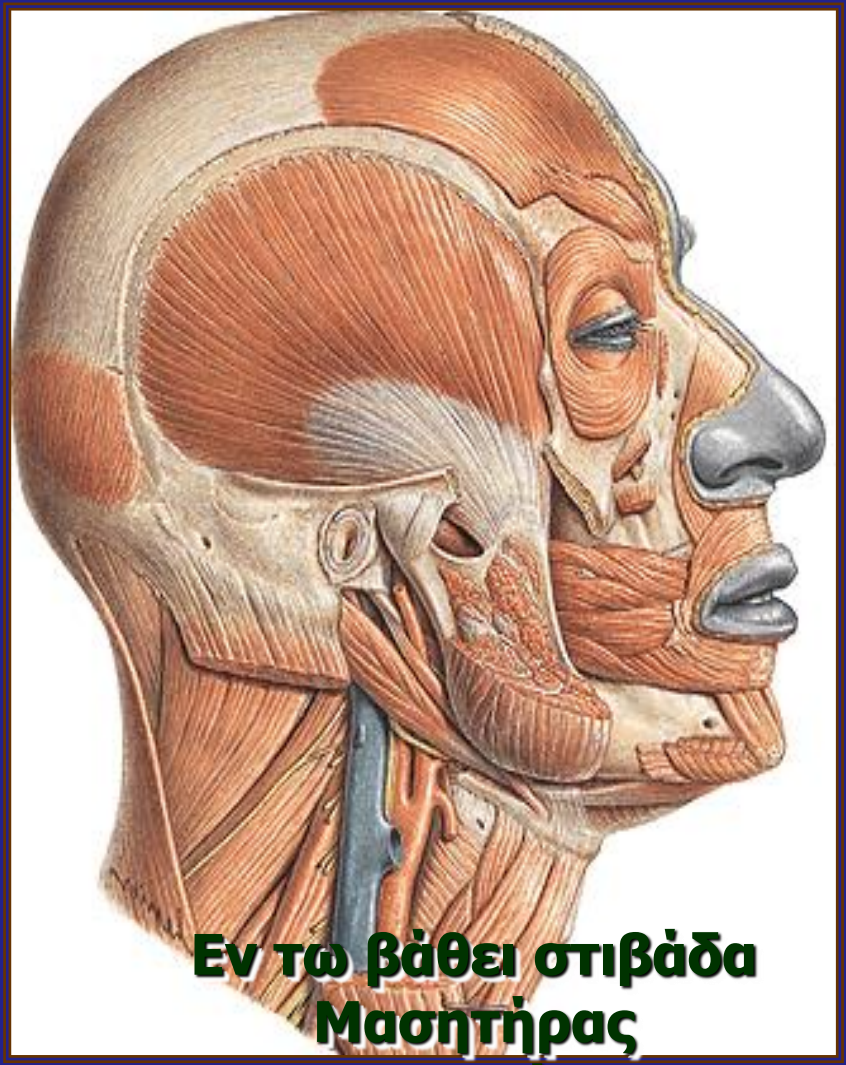

Εν τω βάθει στιβάδα
Μασητήρας
Κροταφίτης

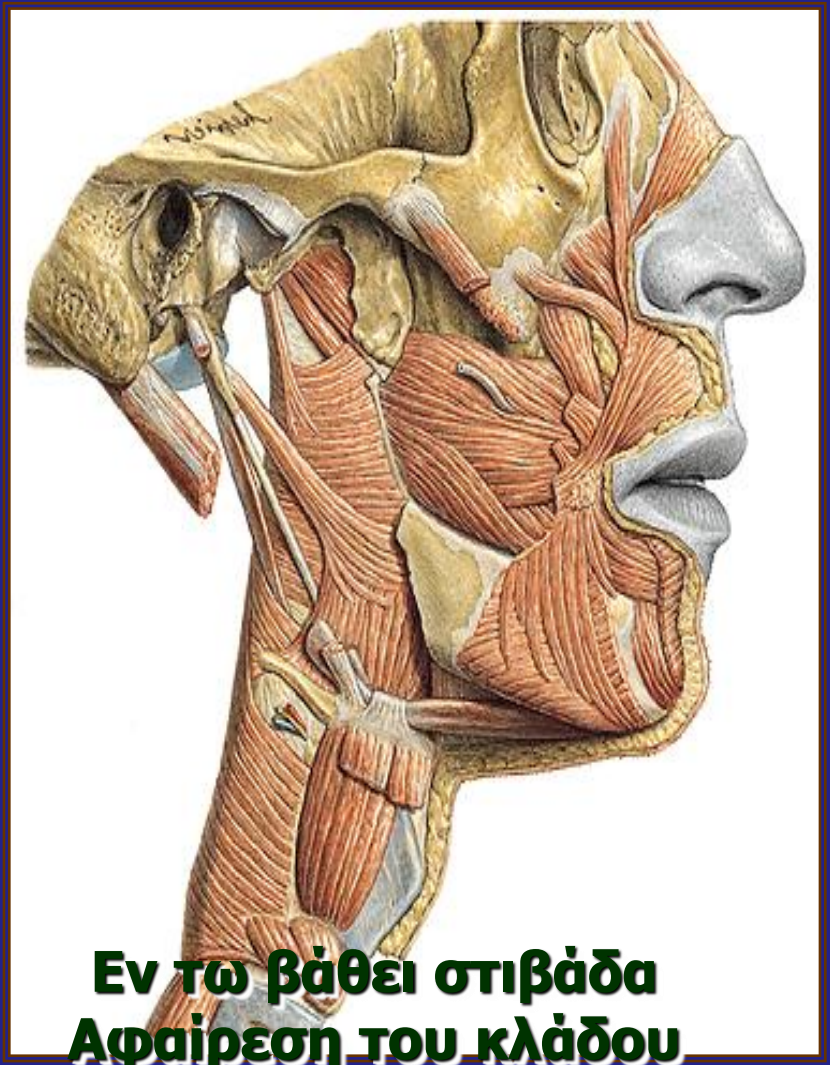

Εν τω βάθει στιβάδα
Αφαίρεση του κλάδου
της κάτω γνάθου.

ΚΡΟΤΑΦΙΚΟΣ ΒΟΘΡΟΣ-ΚΟΡΩΝΟΕΙΔΗΣ ΑΠΟΦΥΣΗ, ΠΡΟΣΘΙΟ ΧΕΙΛΟΣ ΚΛΑΔΟΥ ΚΑΤΩ ΓΝΑΘΟΥ
ΕΝ ΤΩ ΒΑΘΕΙ ΚΡΟΤΑΦΙΚΑ ΝΕΥΡΑ

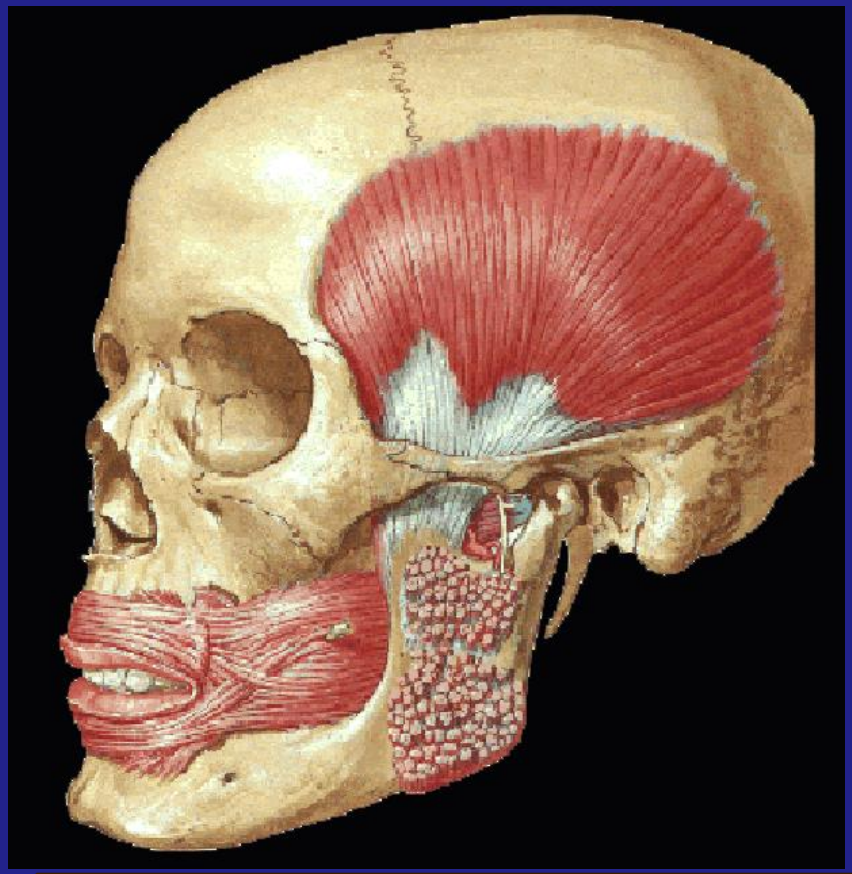

Κροταφίτης

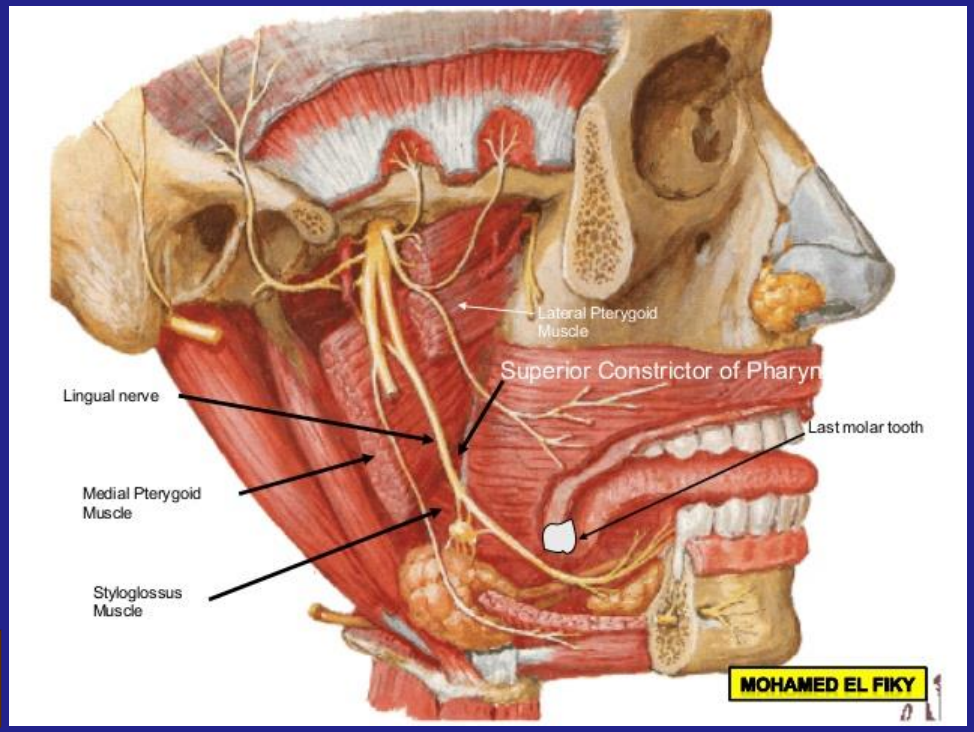

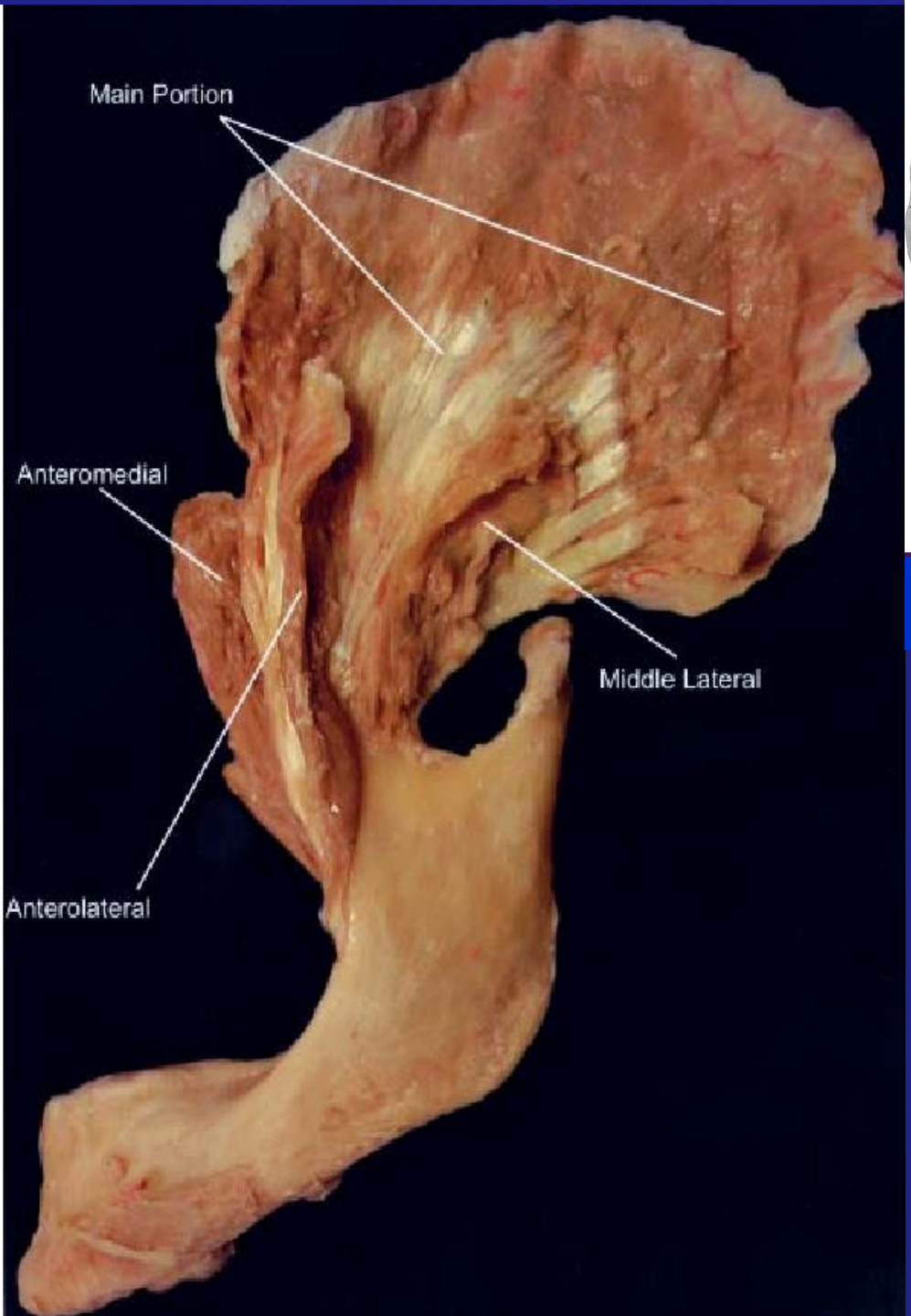

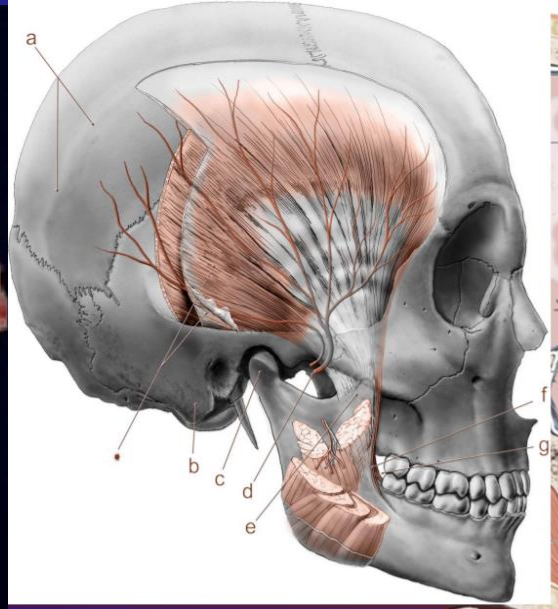

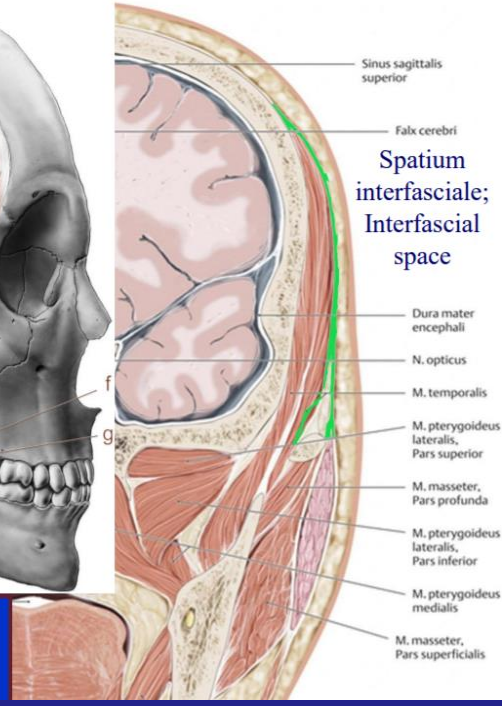

Spatium interfasciale; Interfascial space

M. temporalis
et fascia temporalis

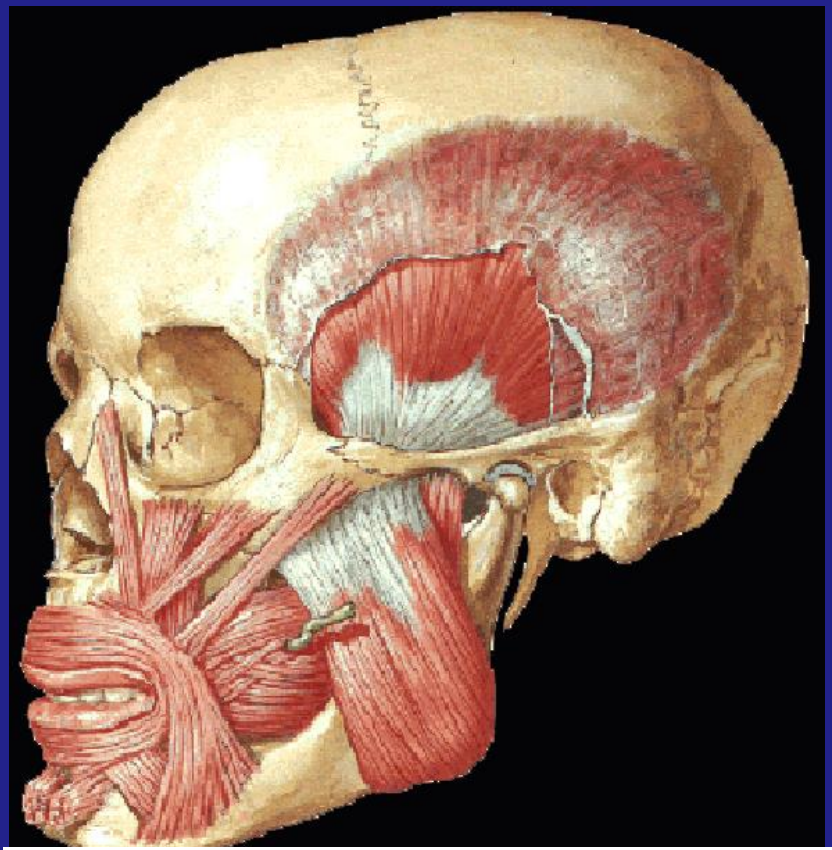

ΖΥΓΩΜΑΤΙΚΗ ΑΠΟΦΥΣΗ ΆΝΩ ΓΝΑΘΟΥ,
ΈΣΩ ΚΑΙ ΚΆΤΩ ΕΠΙΦΑΝΕΙΑ
ΖΥΓΩΜΑΤΙΚΟΥ ΤΟΞΟΥ-
ΓΩΝΙΑ ΚΑΙ ΚΛΑΔΟΣ ΚΑΤΩ ΓΝΑΘΟΥ,
ΈΞΩ ΕΠΙΦΑΝΕΙΑ ΚΟΡΩΝΟΕΙΔΟΥΣ
ΑΠΟΦΥΣΗΣ ΚΑΤΩ ΓΝΑΘΟΥ
ΜΑΣΗΤΗΡΙΟ ΝΕΥΡΟ

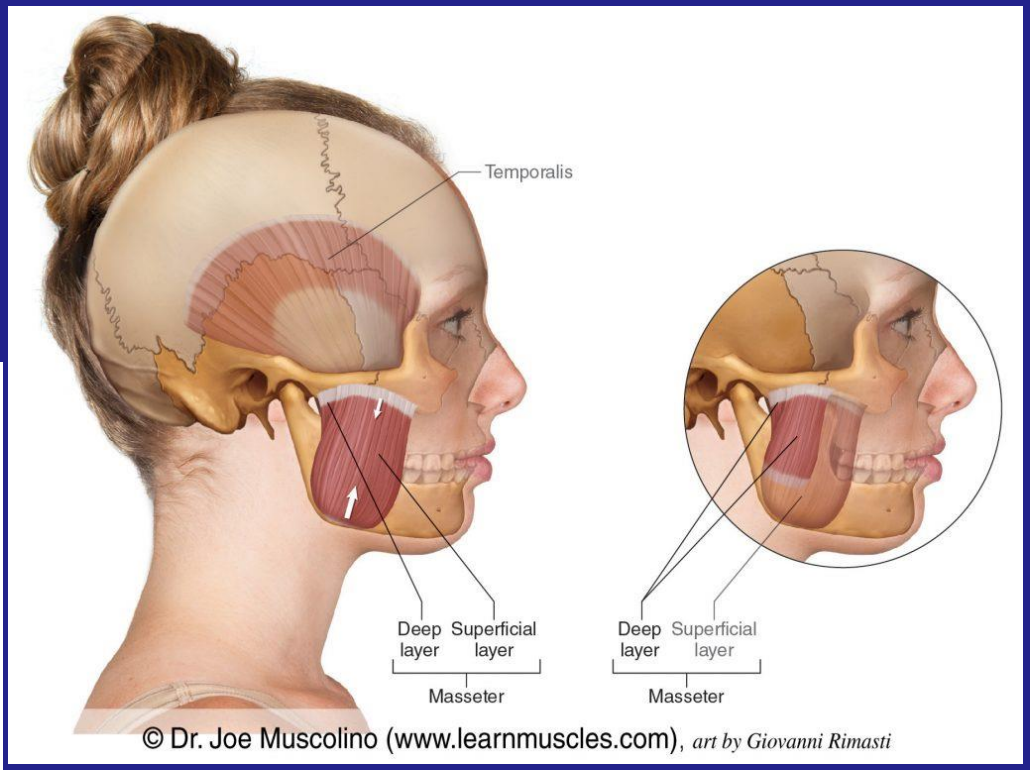

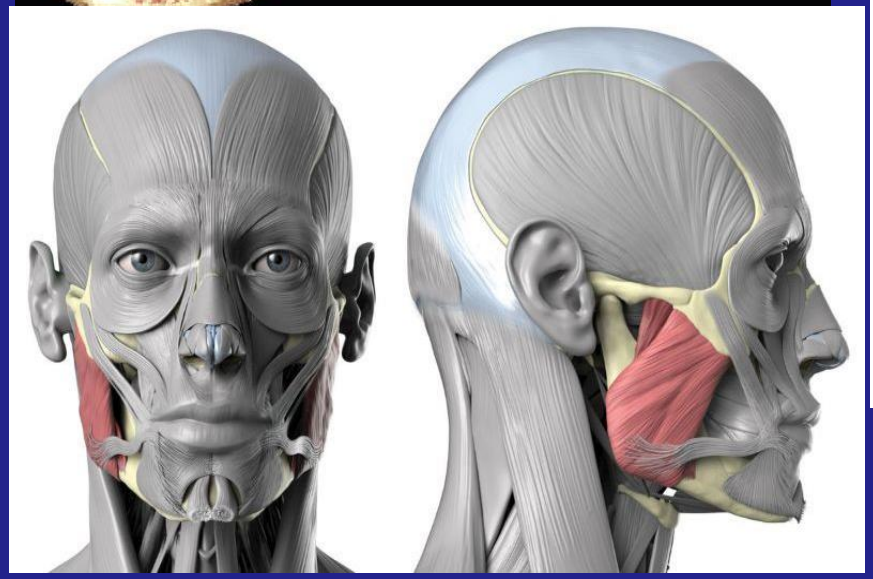

Μασητήρας

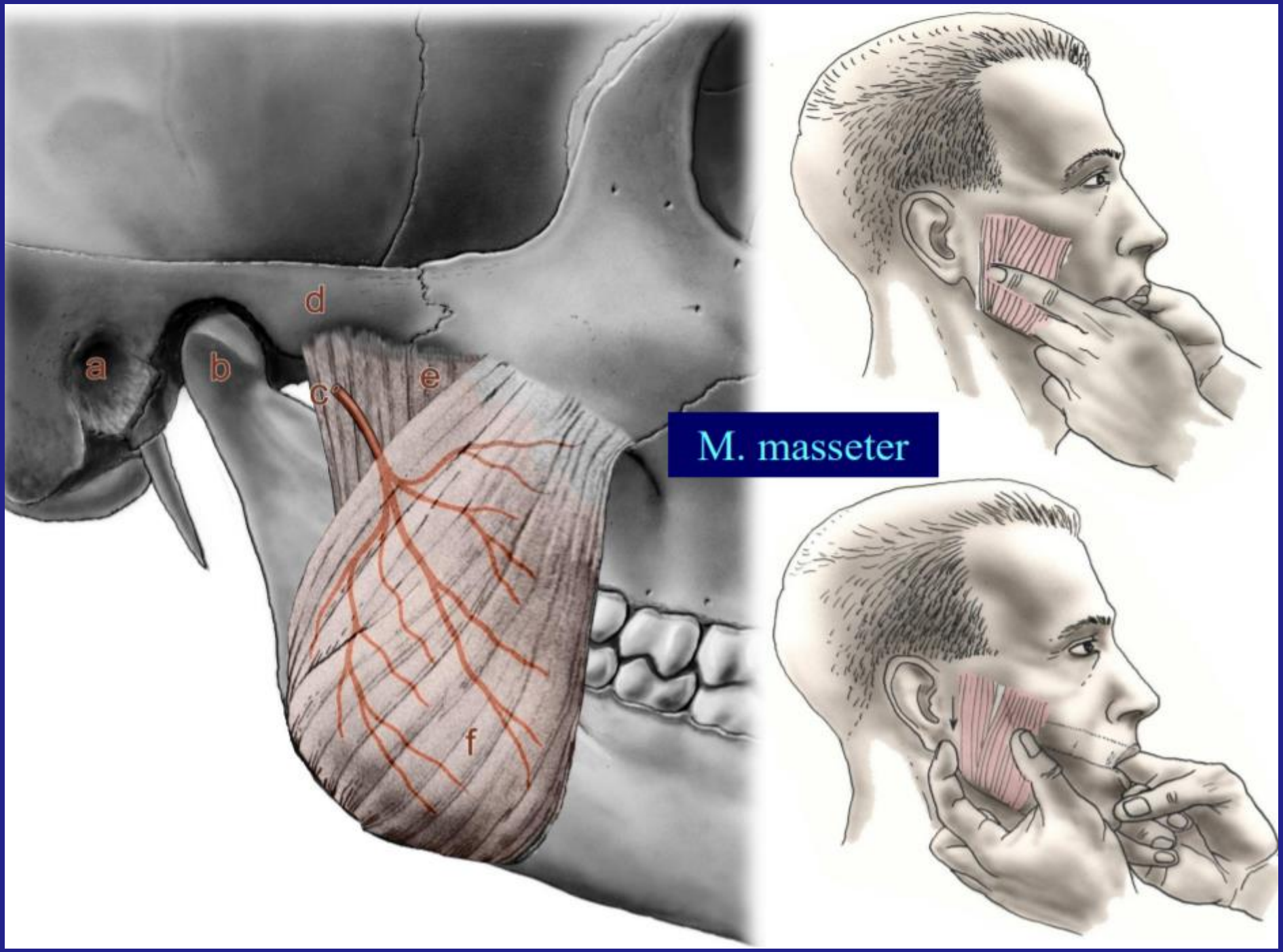
a
b
c
d
e
f
M. masseter

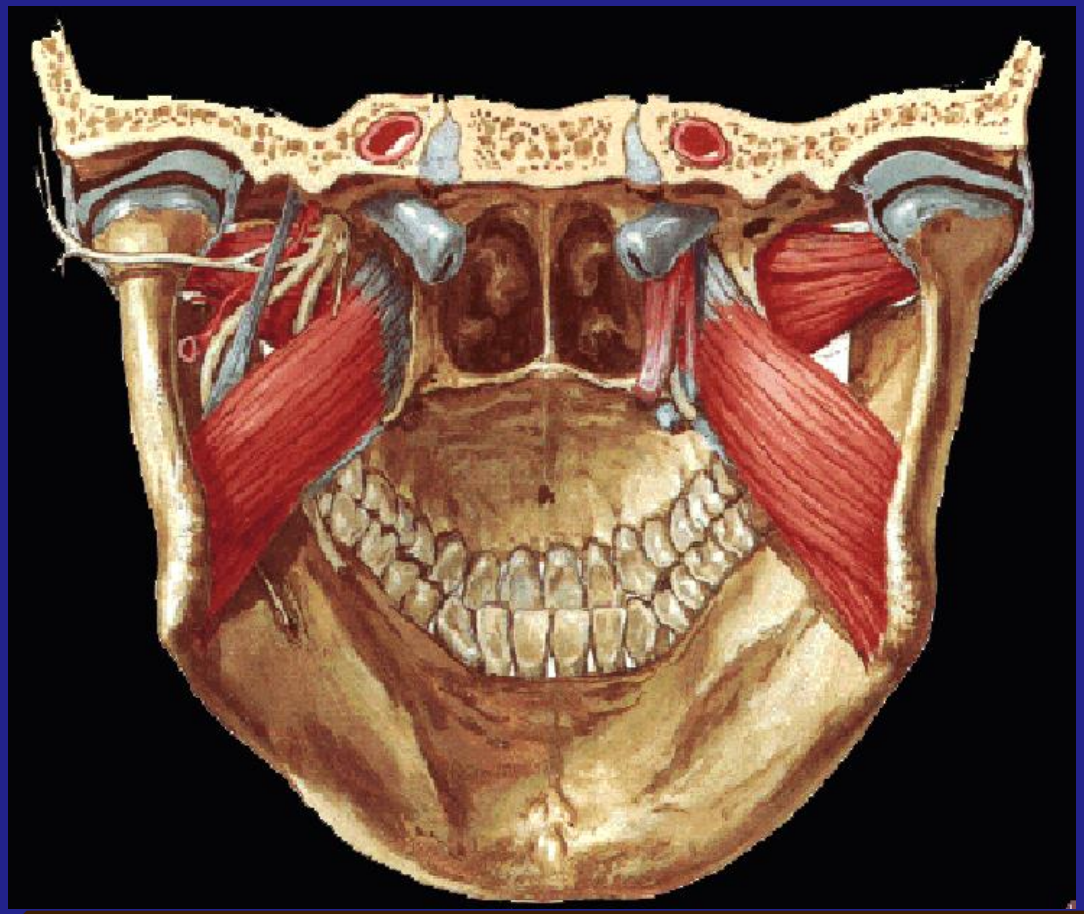

Έξω πτερυγοειδής

ΆΝΩ ΚΕΦΑΛΗ-ΈΞΩ ΕΠΙΦΑΝΕΙΑ ΜΕΙΖΟΝΟΣ ΠΤΕΡΥΓΑΣ ΣΦΗΝΟΕΙΔΟΥΣ
ΚΑΤΩ ΚΕΦΑΛΗ-ΈΞΩ ΕΠΙΦΑΝΕΙΑ ΈΞΩ ΠΕΤΑΛΟΥ ΠΤΕΡΥΓΟΕΙΔΟΥΣ ΑΠΟΦΥΣΗΣ
ΚΟΝΔΥΛΟΣ ΚΑΤΩ ΓΝΑΘΟΥ-ΚΓΔ
ΈΞΩ ΠΤΕΡΥΓΟΕΙΔΕΣ ΝΕΥΡΟ

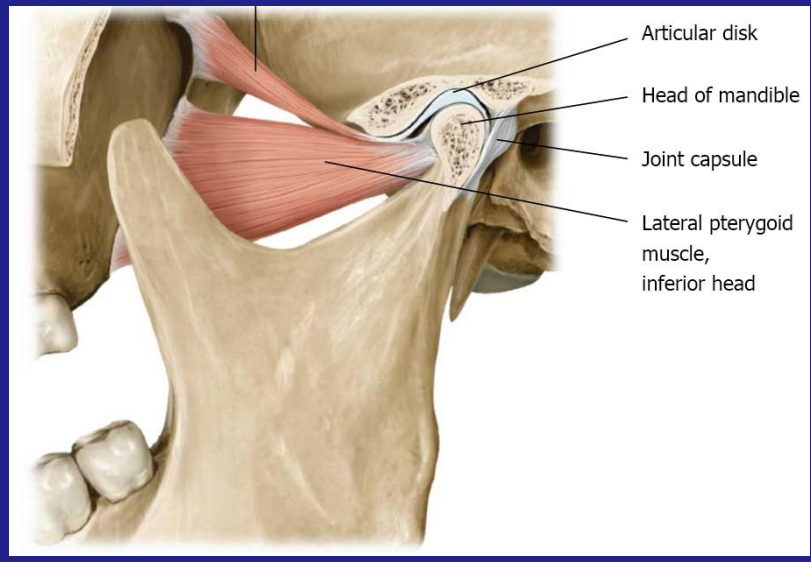

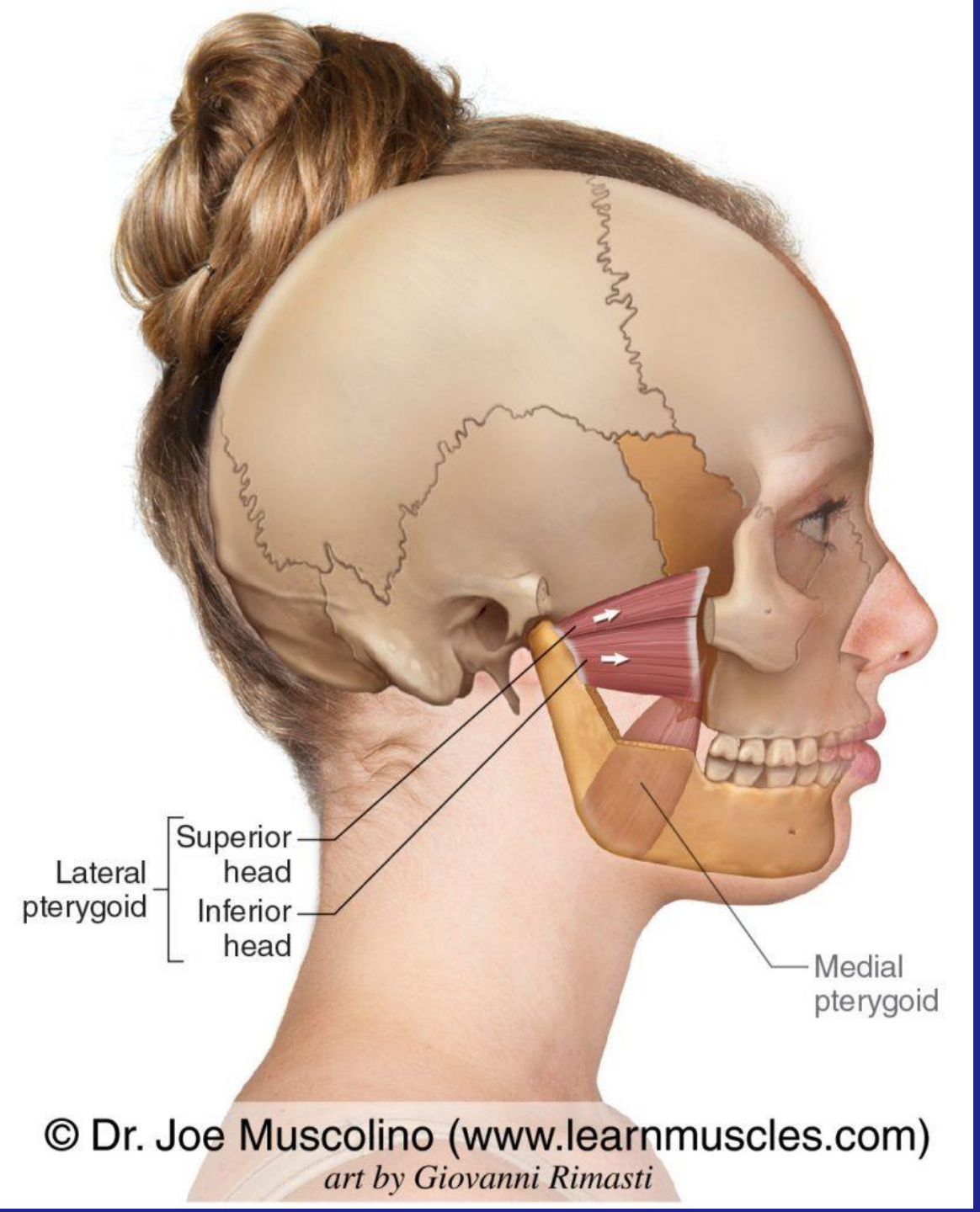
Lateral pterygoid
Superior head
Inferior head
Medial pterygoid
© Dr. Joe Muscolino (www.learnmuscles.com)
art by Giovanni Rimasti

Articulatio temporo-mandibularis

ATM lat.
TM , TMJ engl.

Morphological findings:

- *The great variability of all the articular structures*
- *The absence of hyaline cartilage*
- *The two separate compartments, allowing a wider range of mandibular movements*
- *The mared weakness of the articular ligaments, allowing hypertranslation and dislocation without tearing the capsule*

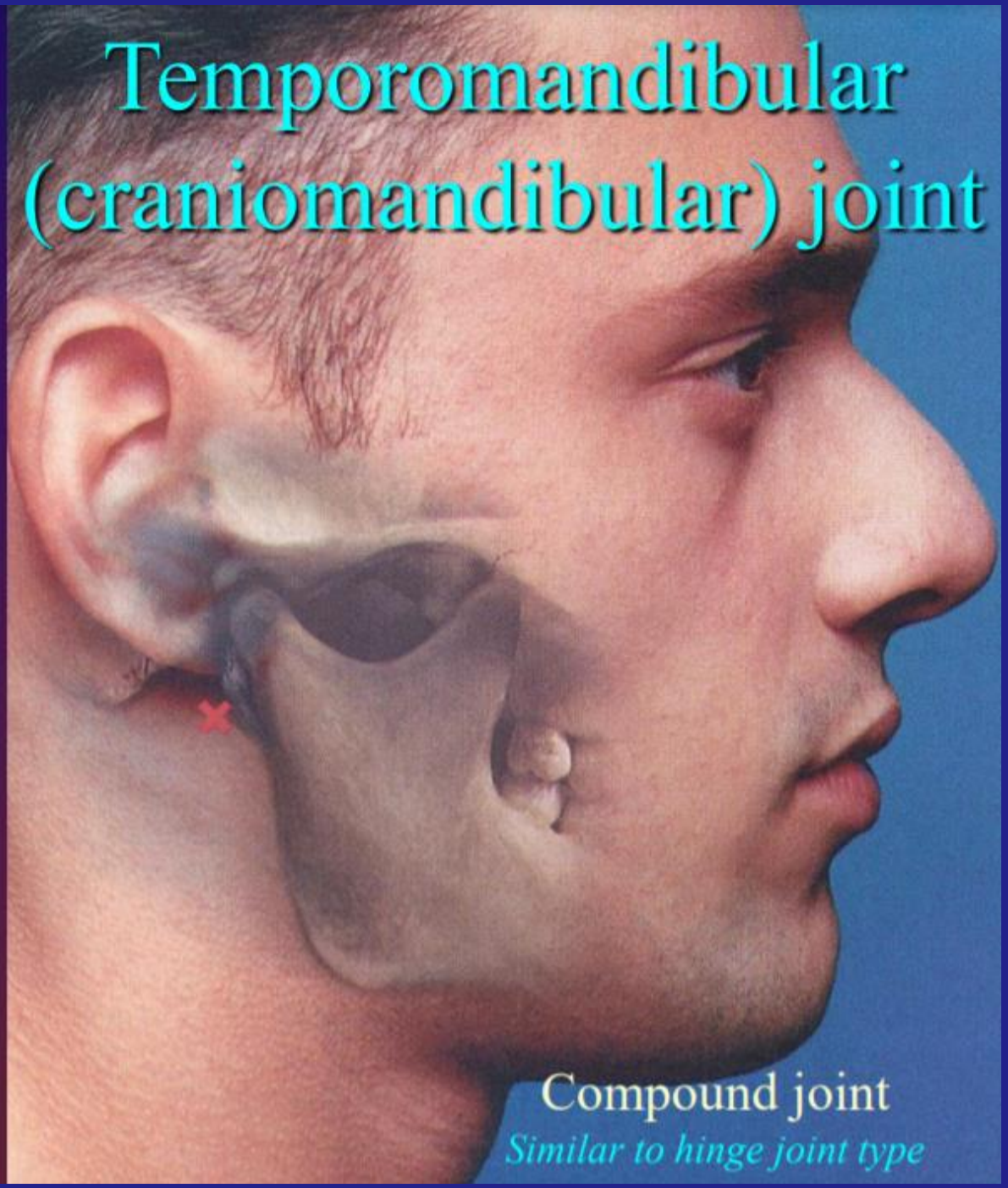

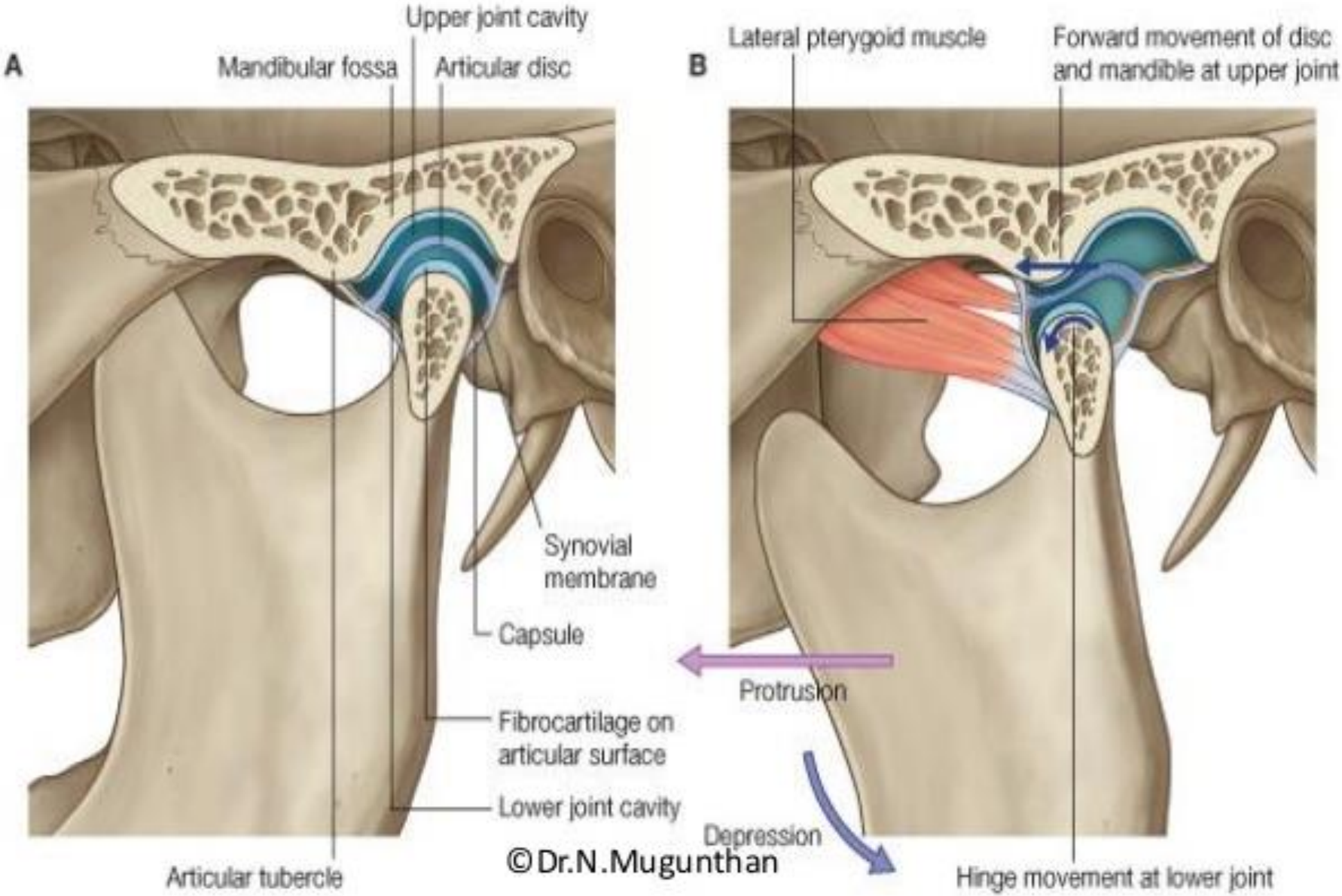

Έξω πτερυγοειδής μυς

- Ο μυς προσφύεται στον αυχένα του κονδύλου και στον αρθρικό θύλακο και τον διάρθριο δίσκο, ώστε και οι δύο να μπορούν να κινούνται συγχρόνως
- Η προς τα πίσω επιστροφή του διάρθριου δίσκου είναι εφικτή λόγω της ελαστικότητας του διπέταλου ινοελαστικού οπισθίου χαλινού του διάρθριου δίσκου
- σύνδεσμοι ΚΓΔ (έξω πλάγιος ή κροταφογναθικός) είναι χαλαροί, ώστε ο κόνδυλος μπορεί να μετατοπίζεται προς τα μπροστά και πέρα από το πρόσθιο χείλος του αρθρικού φύματος και ακινητοποιείται προσωρινά σε αυτή τη θέση

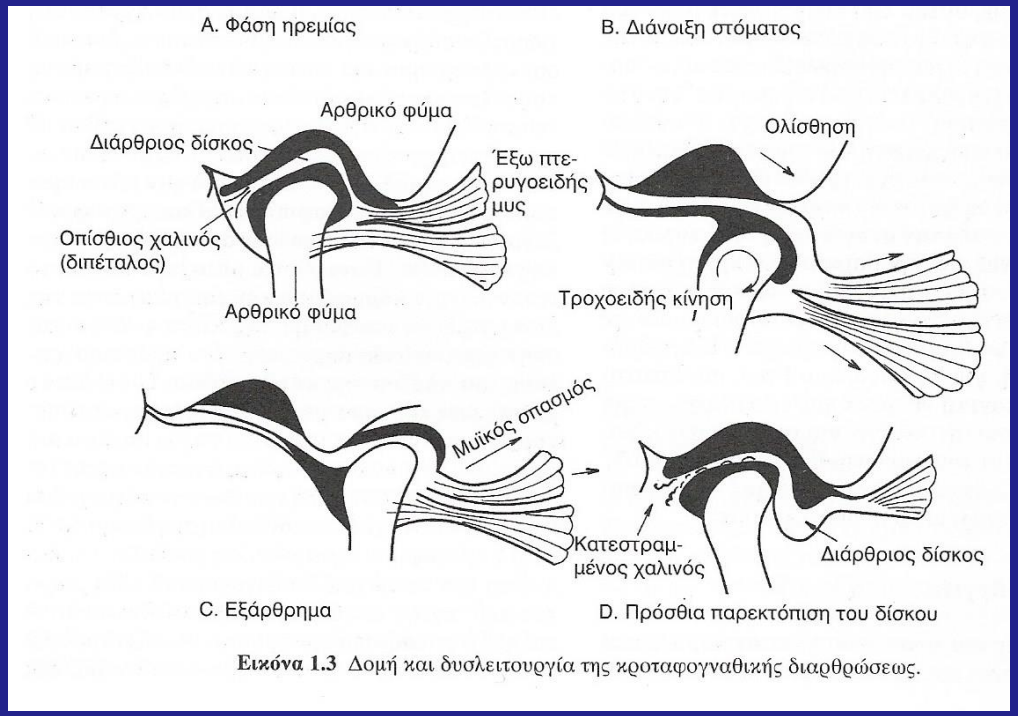

Εικόνα 1.3 Δομή και δυσλειτουργία της κροταφογναθικής διαρθρώσεως.

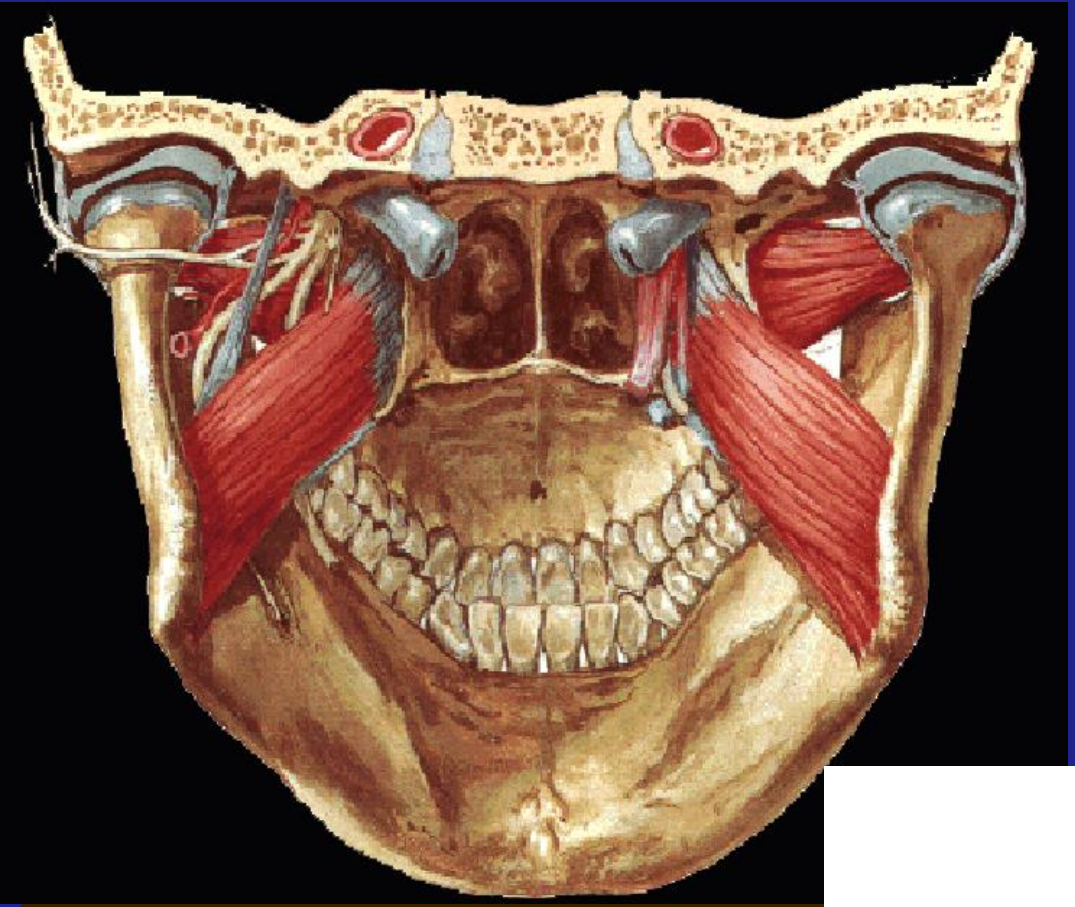

ΈΣΩ ΕΠΙΦΑΝΕΙΑ ΈΞΩ ΠΕΤΑΛΟΥ ΠΤΕΡΥΓΟΕΙΔΟΥΣ ΑΠΟΦΥΣΗΣ ΣΦΗΝΟΕΙΔΟΥΣ, ΥΠΕΡΩΙΟ ΟΣΤΟ, ΓΝΑΘΙΑΙΟ ΚΥΡΤΩΜΑ- ΈΣΩ ΕΠΙΦΑΝΕΙΑ ΚΛΑΔΟΥ ΚΑΙ ΓΩΝΙΑΣ ΚΑΤΩ ΓΝΑΘΟΥ
ΈΣΩ ΠΤΕΡΥΓΟΕΙΔΕΣ ΝΕΥΡΟ

Έσω πτερυγοειδής

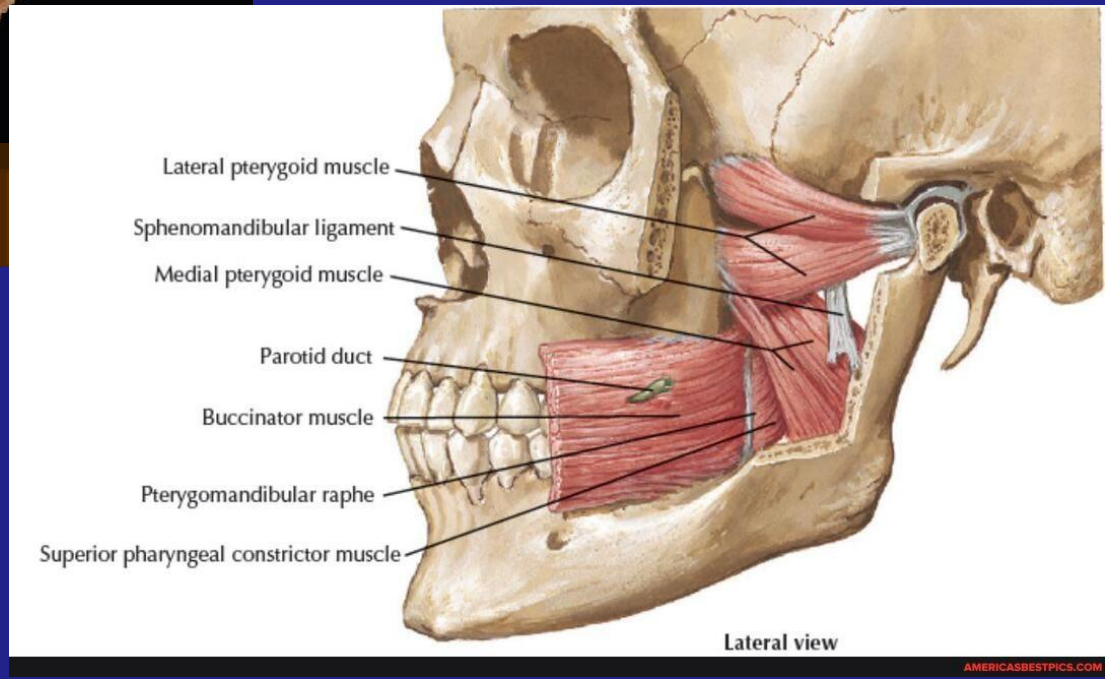

Επιπολής ή υποδόρια περιτονία

- Λεπτότατο στρώμα υποδόριου ιστού καλύπτει τους μιμικούς μυς
- στο μεγαλύτερο μέρος του προσώπου <u>δεν υπάρχει εν τω βάθει περιτονία</u>

- Στην υποδόρια περιτονία πορεύονται οι λεπτοί κλάδοι του προσωπικού νεύρου

- Στις ανορθωτικές επεμβάσεις προσώπου είναι δυνατός ο αμβλύς διαχωρισμός του δέρματος από την υποδόρια περιτονία χωρίς να υποστούν βλάβη οι κλάδοι του προσωπικού νεύρου (μέσω προωτιαίας τομής στην προωτιαία πτυχή που επεκτείνεται στο τριχωτό κεφαλής και έλξη προς τα άνω χαλαρού δέρματος του προσώπου που έχει αποκολληθεί)

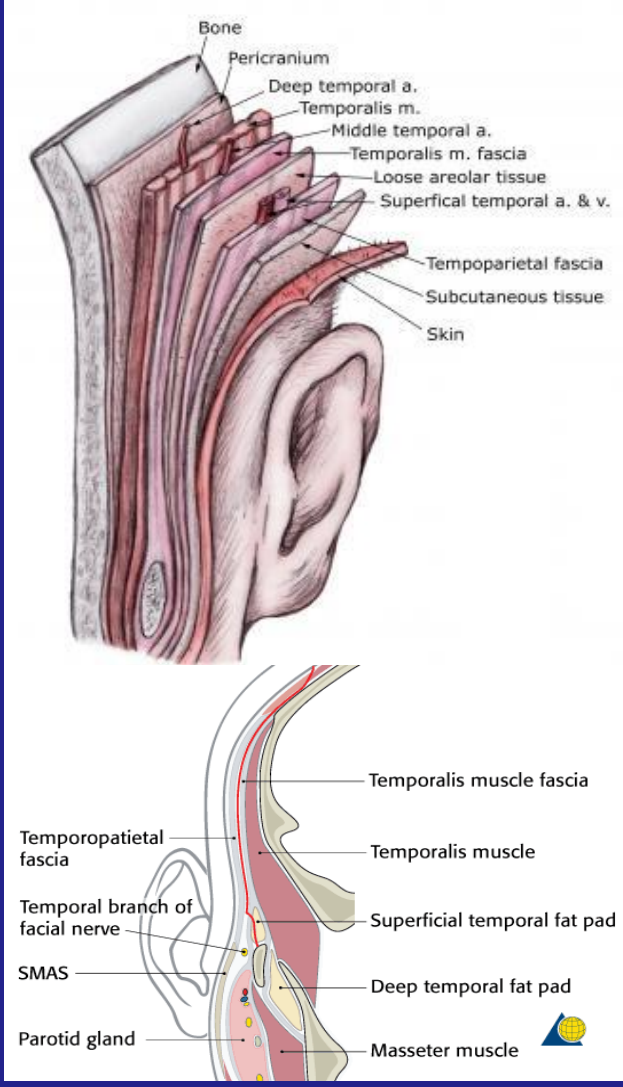

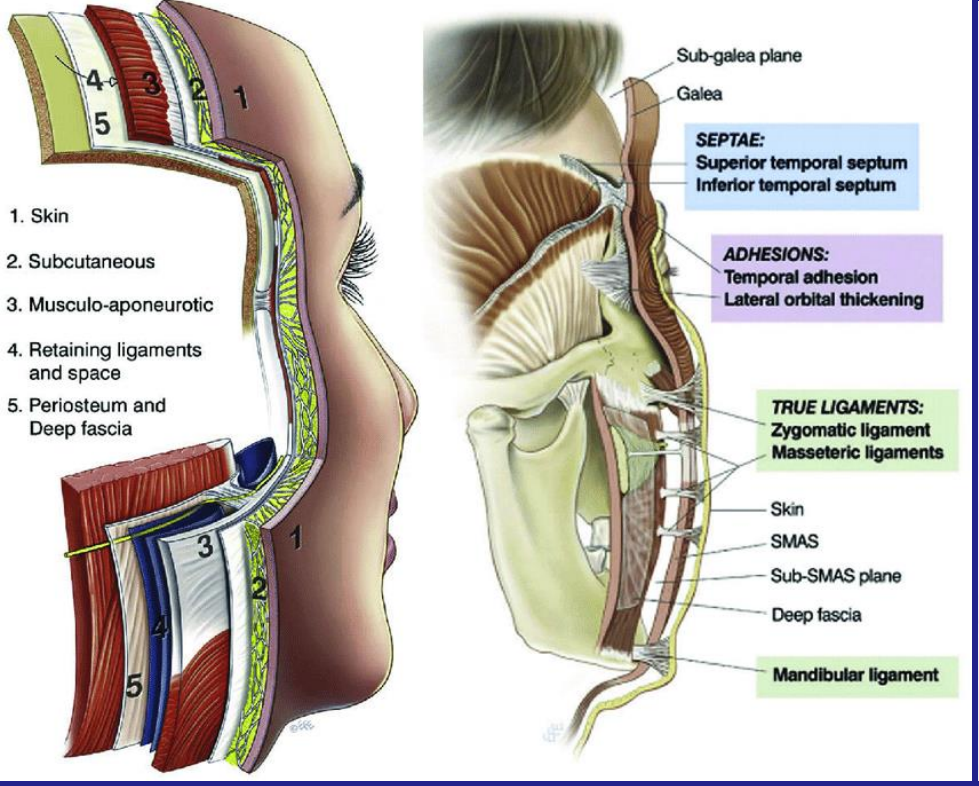
1. Skin
2. Subcutaneous
3. Musculo-aponeurotic
4. Retaining ligaments and space
5. Periosteum and Deep fascia
Sub-galea plane
Galea
SEPTAE:
Superior temporal septum
Inferior temporal septum
ADHESIONS:
Temporal adhesion
Lateral orbital thickening
TRUE LIGAMENTS:
Zygomatic ligament
Masseteric ligaments
Skin
SMAS
Sub-SMAS plane
Deep fascia
Mandibular ligament


Facial Anatomy Layers
1. Skin (epidermis and dermis) layer
2. Superficial fat (subcutaneous) layer
3. SMAS (superficial musculoaponeurotic system)
4. Retaining ligaments and spaces
5. Deep fat layer (absent on the forehead)
6. Periosteum, deep fascia
7. Bones
Copyright © 2017 MAIPS

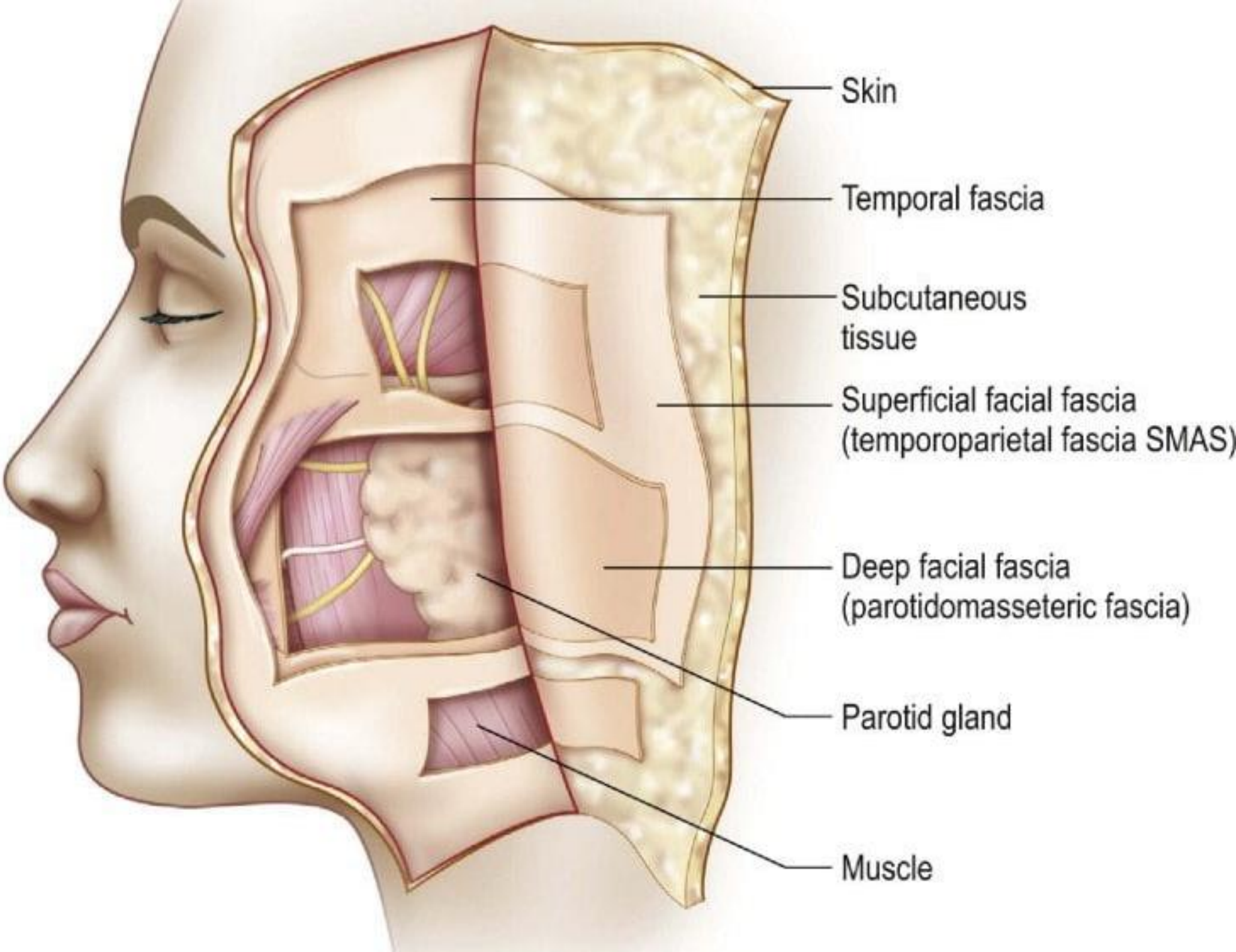
Skin
Temporal fascia
Subcutaneous tissue
Superficial facial fascia (temporoparietal fascia SMAS)
Deep facial fascia (parotidomasseteric fascia)
Parotid gland
Muscle

1: Layers of the face: Skin (blue), Superficial Fatty Layer (green), SMAS (yellow), Deep Areolar Tissure Layer (red), Deep Facial Fascia (red)

Εν τω βάθει περιτονία

- Εν τω βάθει περιτονία υπάρχει άνωθεν της παρωτίδας (παρωτιδική περιτονία) και άνωθεν του βυκανητού μυός (βυκανητο-φαρυγγική περιτονία)

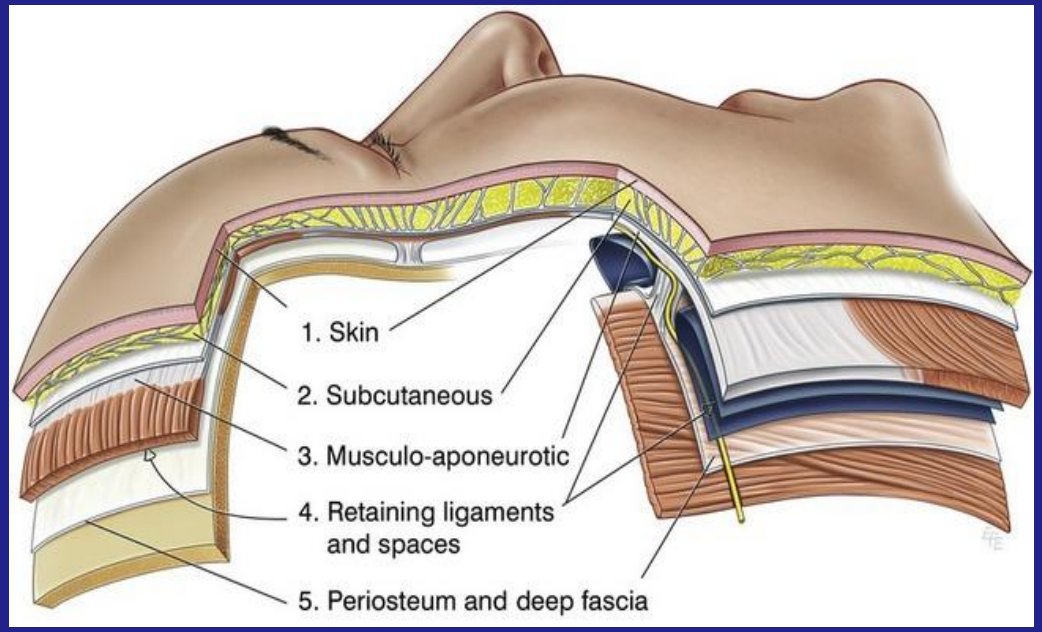

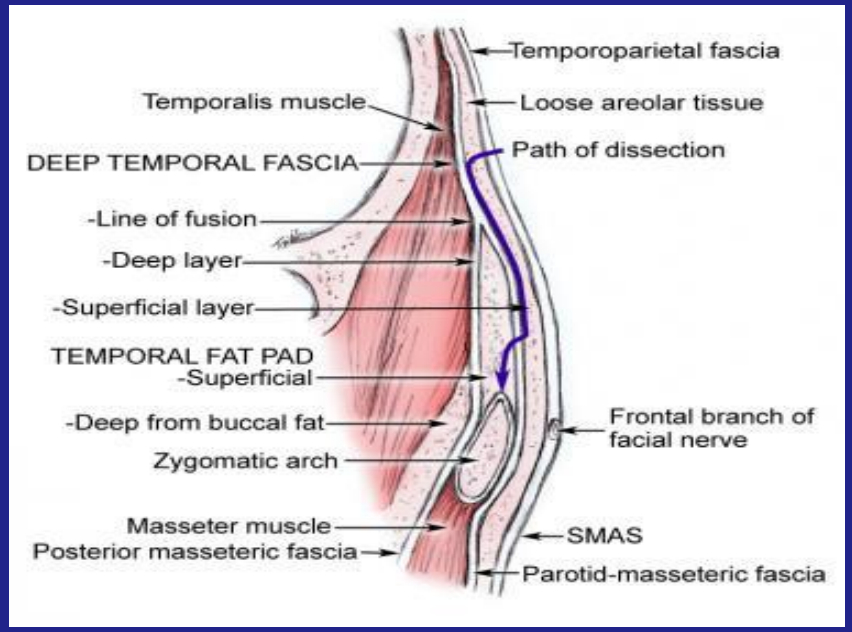

Posteriorly, the pretracheal layer is referred to as the **buccopharyngeal fascia** (a fascia enclosing the pharynx, superior continuation of the fascia covering the buccinator muscle) and separates the pharynx and the esophagus from the prevertebral layer.

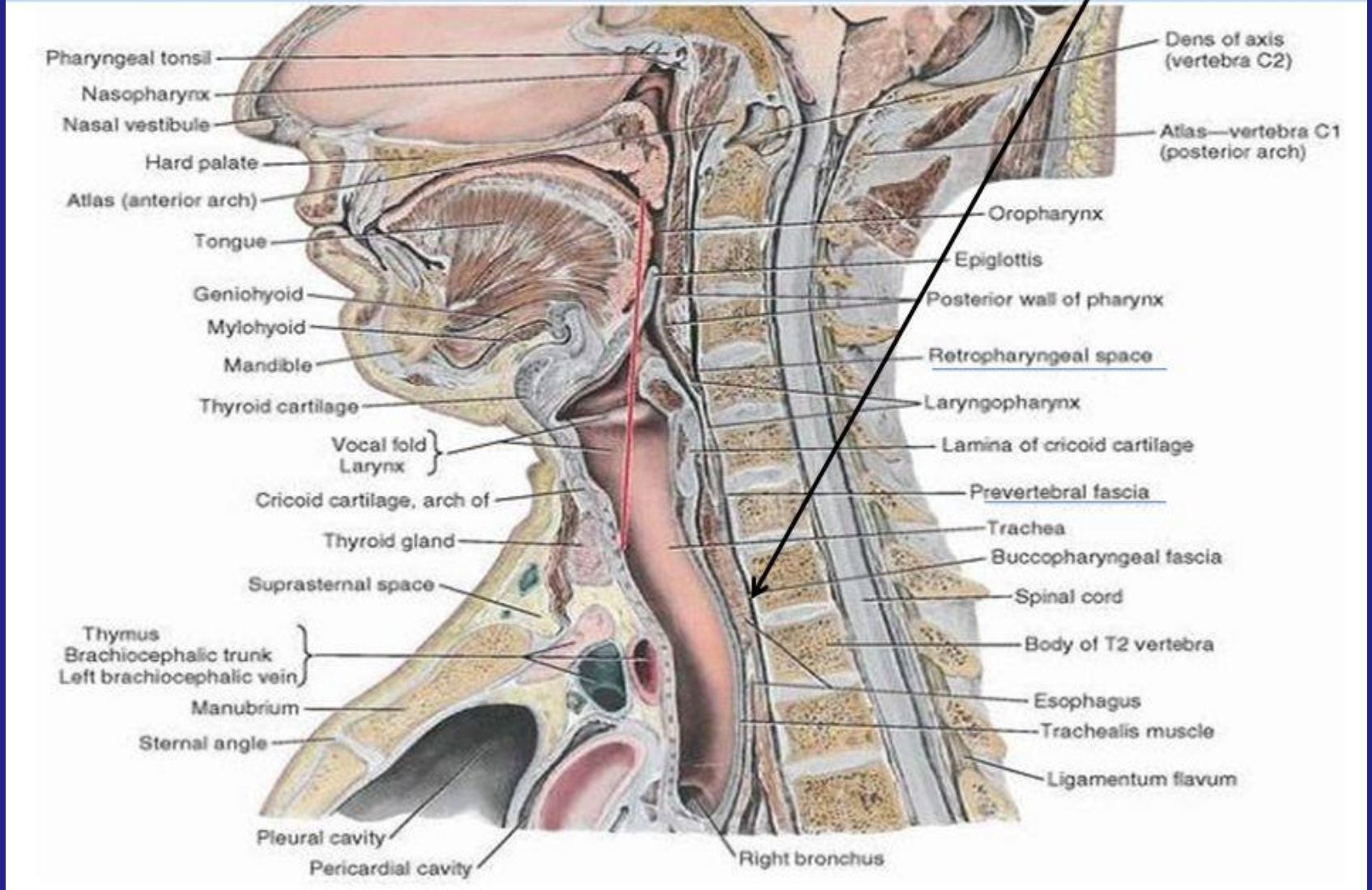

Pretracheal/ Buccopharyngeal fascia

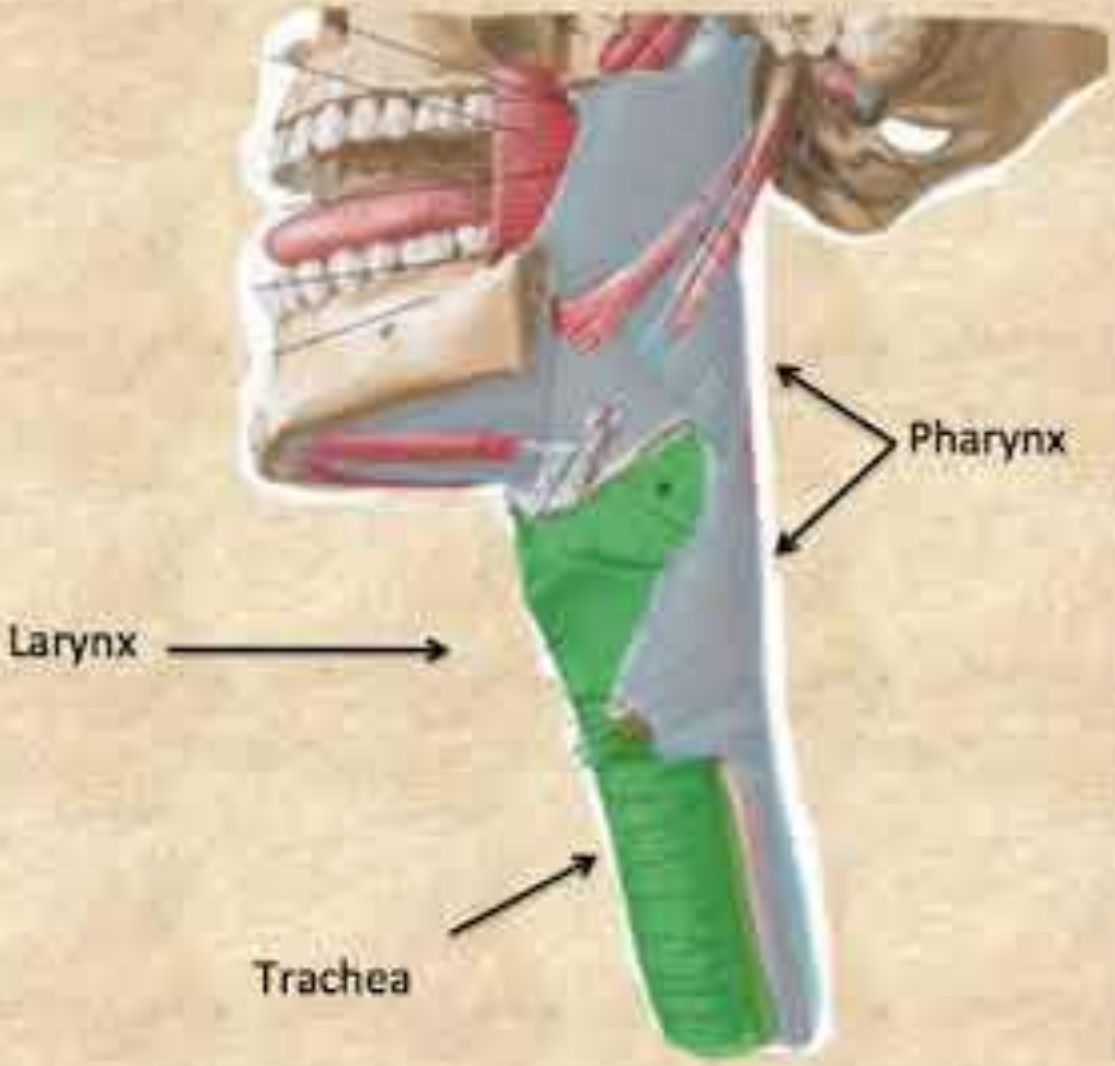

- Continuous with the buccopharyngeal fascia
- Blends laterally with carotid sheaths but does not contain them
- Inferiorly blends with fibrous pericardium

Buccopharyngeal fascia

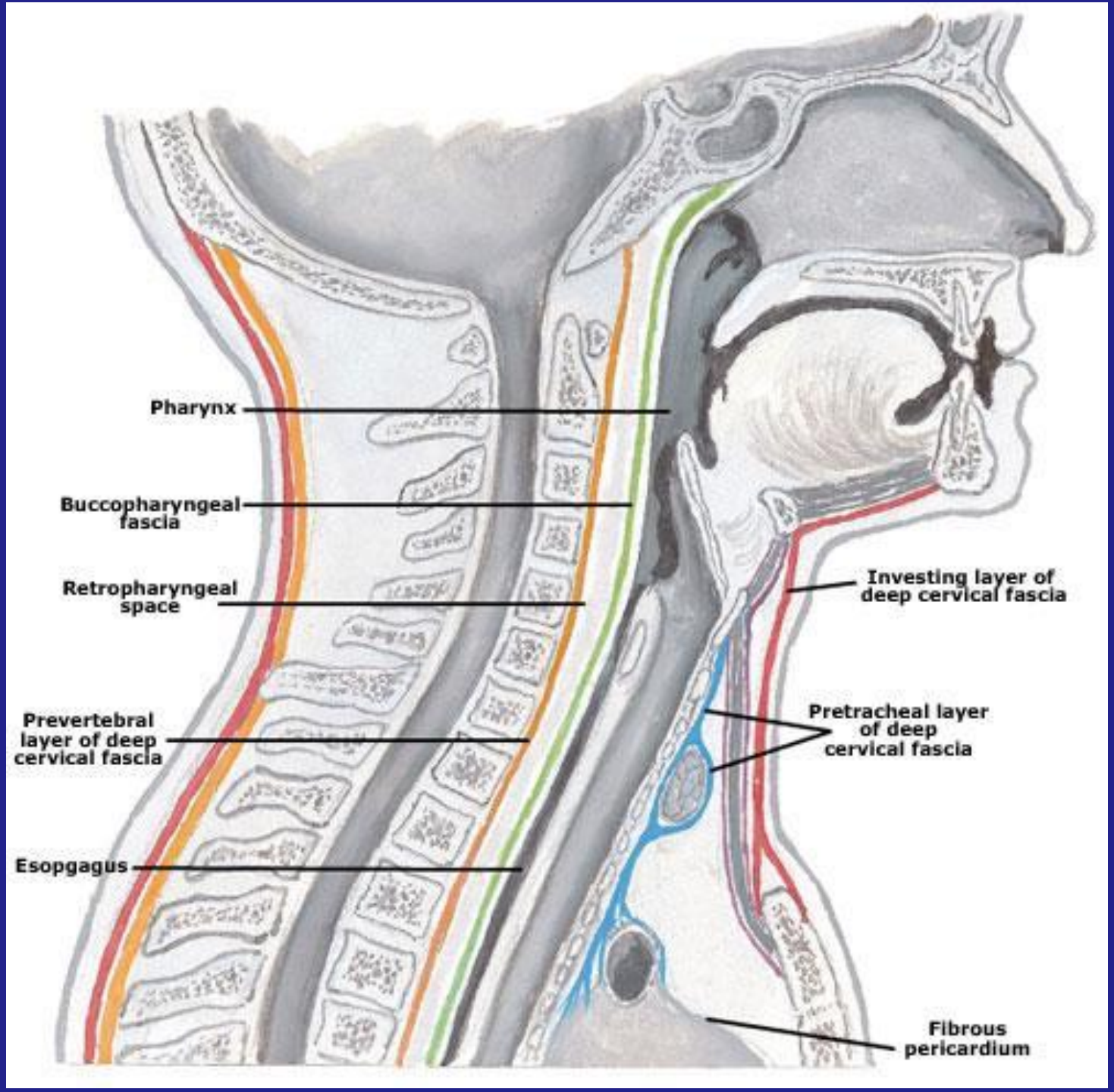
Pharynx
Buccopharyngeal fascia
Retropharyngeal space
Prevertebral layer of deep cervical fascia
Esopgagus
Investing layer of deep cervical fascia
Pretracheal layer of deep cervical fascia
Fibrous pericardium

Νεύρωση μιμικών μυών

- Κινητική νεύρωση μιμικών μυών από κλάδους του προσωπικού νεύρου (VII)
- Διατομή ή τρώση κάποιου κλάδου- δυσμορφία από παράλυση αντιστοίχων μυών
- Εξαίρεση: 2 βυκανητικοί κλάδοι (άνω και κάτω)
- Άμεση συρραφή στο επινεύριο με nylon 10/0, ενώ σε διακοπή συνέχειας του νεύρου πρέπει να επιχειρηθεί νευρική μεταμόσχευση
- Σε θλαστικό τραύμα, εντόπιση λεπτών κλάδων νεύρου με νευροδιεγέρτη τις πρώτες 36 ώρες (εντόπιση περιφερικού κολοβώματος)

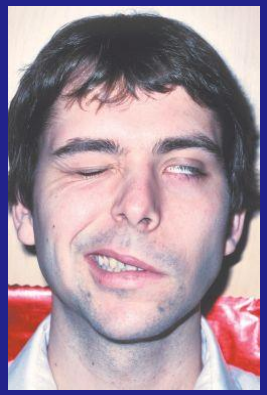

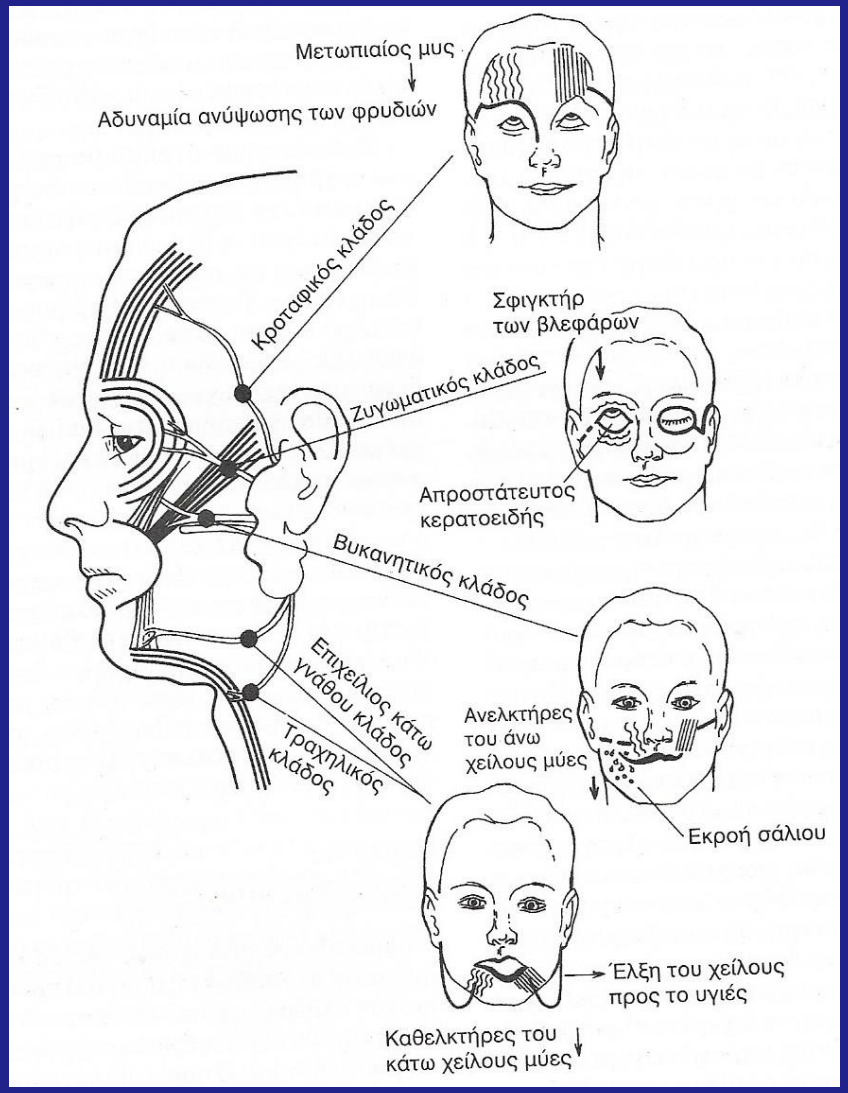

Παρωτίδα και προσωπικό νεύρο

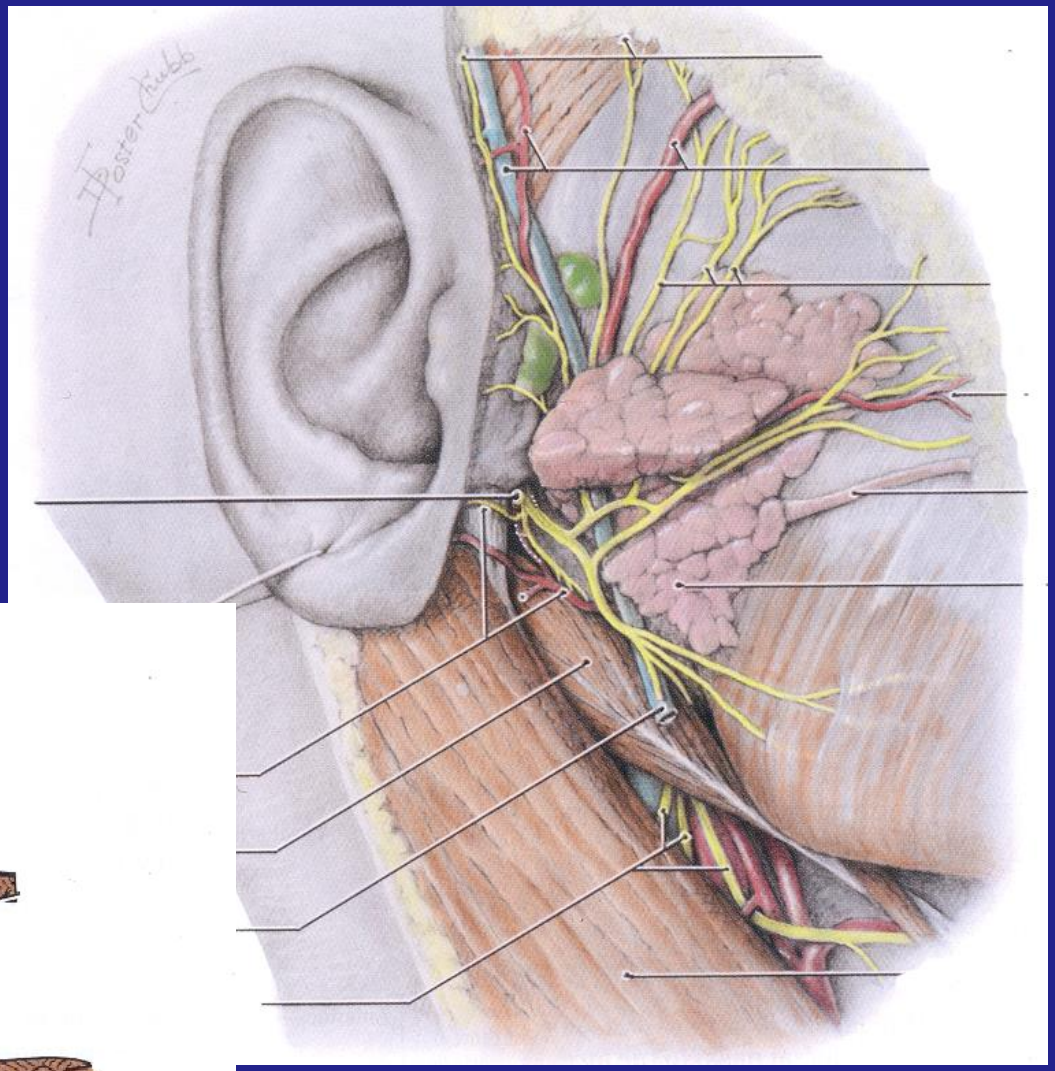



Εν τω βάθει μοίρα παρωτίδας

- προσεκβολή μεταξύ ΣΚΜ και οπίσθιας γαστέρας διγάστορα, όπισθεν του έσω πτερυγοειδούς και έμπροσθεν του κλάδου της κάτω γνάθου
- Έρχεται σε σχέση με βελονοειδή απόφυση και τους εκφυόμενους από αυτή μύες, οι οποίοι τη χωρίζουν από τον άνω σφιγκτήρα του φάρυγγα
- Όγκος εν τω βάθει λοβού: προβολή στον στοματοφάρυγγα, ασυμμετρία μαλθακής υπερώας και παρεκτόπιση αμυγδαλής προς τα έσω

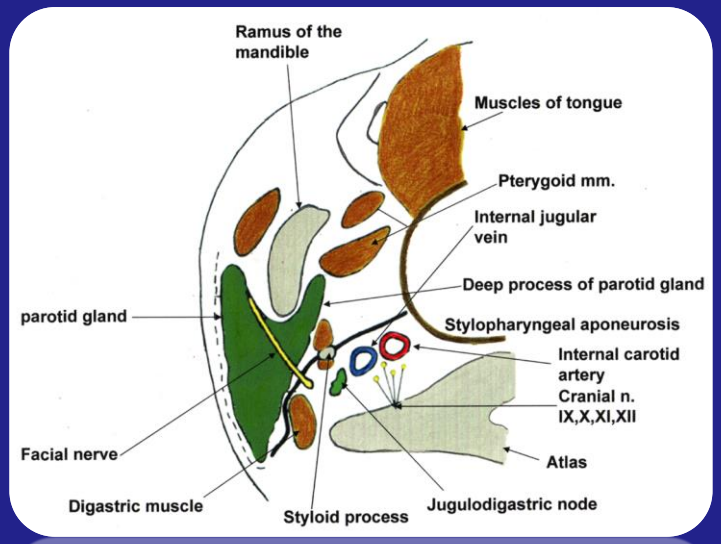

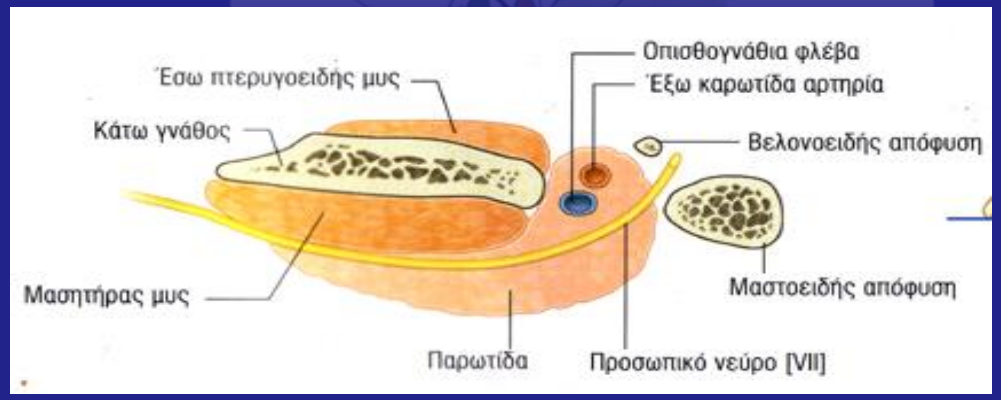

Σχέσεις παρωτίδας και προσωπικού νεύρου

- Το προσωπικό νεύρο και το ενδοπαρωτιδικό πλέγμα του υποδιαιρούν χειρουργικά το παρέγχυμα της παρωτίδας σε **επιπολής λοβό** (μεγαλύτερος) και **εν τω βάθει λοβό** (μικρότερος)
- Το παρωτιδικό αδενικό παρέγχυμα περιβάλλει το προσωπικό νεύρο

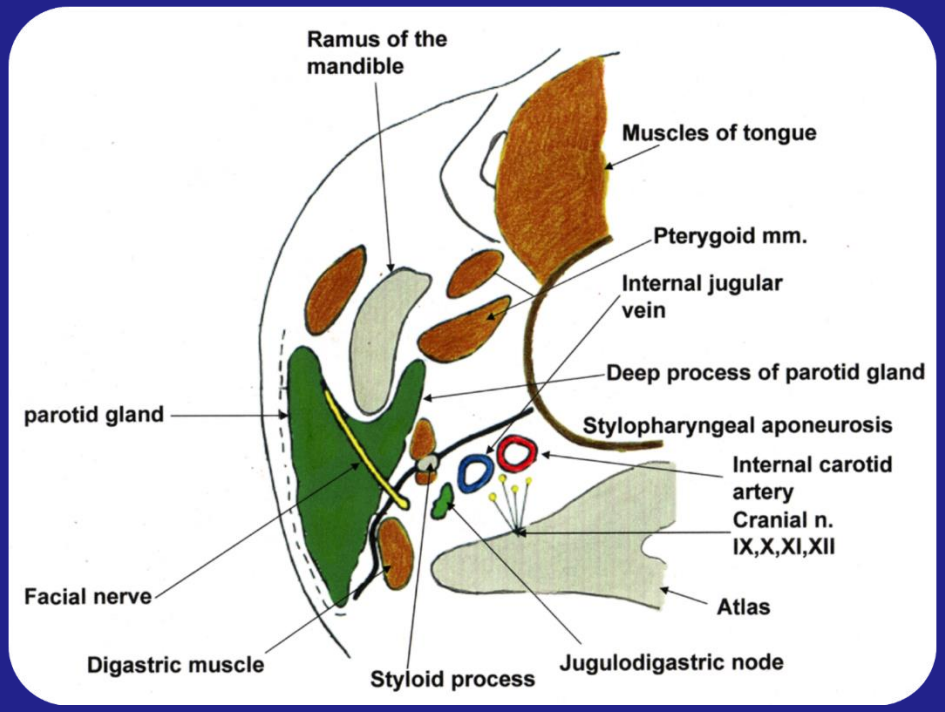

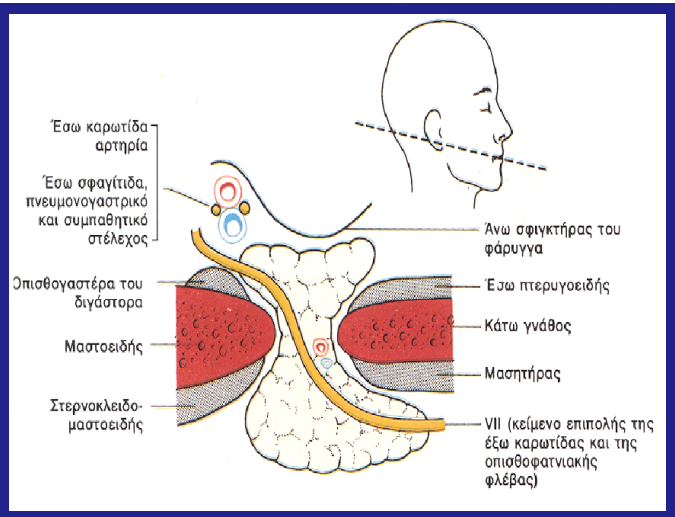

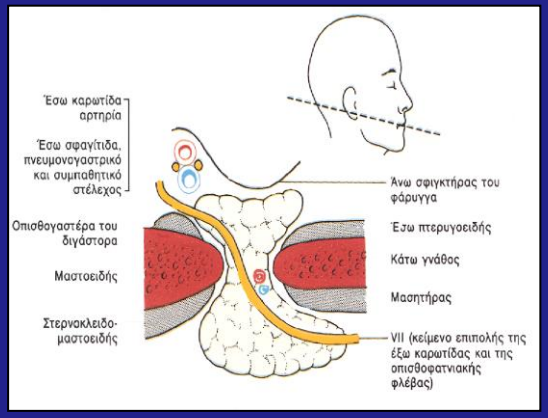
Έσω καρωτίδα αρτηρία
Έσω σφαγίτιδα, πνευμονογαστρικό και συμπαθητικό στέλεχος
Οπισθογαστέρα του διγάστορα
Μαστοειδής
Στερνοκλειδο-μαστοειδής
Άνω σφιγκτήρας του φάρυγγα
Έσω πτερυγοειδής
Κάτω γνάθος
Μασητήρας
VII (κείμενο επιπολής της έξω καρωτίδας και της οπισθοφατνιακής φλέβας)

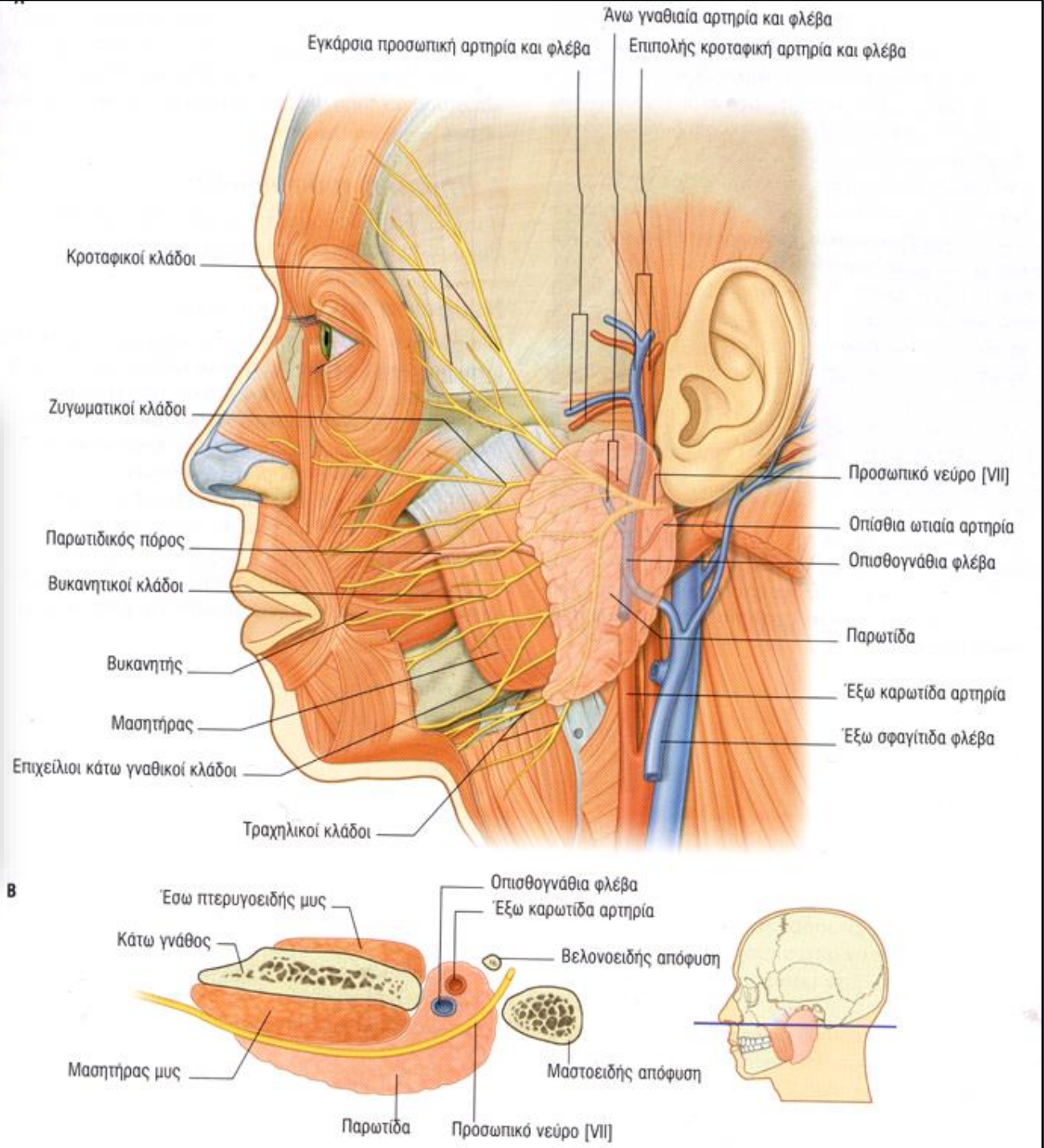
Άνω γναθιαία αρτηρία και φλέβα
Εγκάρσια προσωπική αρτηρία και φλέβα
Επιπολής κροταφική αρτηρία και φλέβα
Κροταφικοί κλάδοι
Ζυγωματικοί κλάδοι
Παρωτιδικός πόρος
Βυκανητικοί κλάδοι
Βυκανητής
Μασητήρας
Επιχείλιοι κάτω γναθικοί κλάδοι
Τραχηλικοί κλάδοι
Προσωπικό νεύρο [VII]
Οπίσθια ωτιαία αρτηρία
Οπισθογνάθια φλέβα
Παρωτίδα
Έξω καρωτίδα αρτηρία
Έξω σφαγίτιδα φλέβα
B
Έσω πτερυγοειδής μυς
Κάτω γνάθος
Οπισθογνάθια φλέβα
Έξω καρωτίδα αρτηρία
Βελονοειδής απόφυση
Μασητήρας μυς
Μαστοειδής απόφυση
Παρωτίδα
Προσωπικό νεύρο [VII]

προσωπικό ν.

Ανάδυση
III-XIII
από στέλεχος
εγκεφάλου

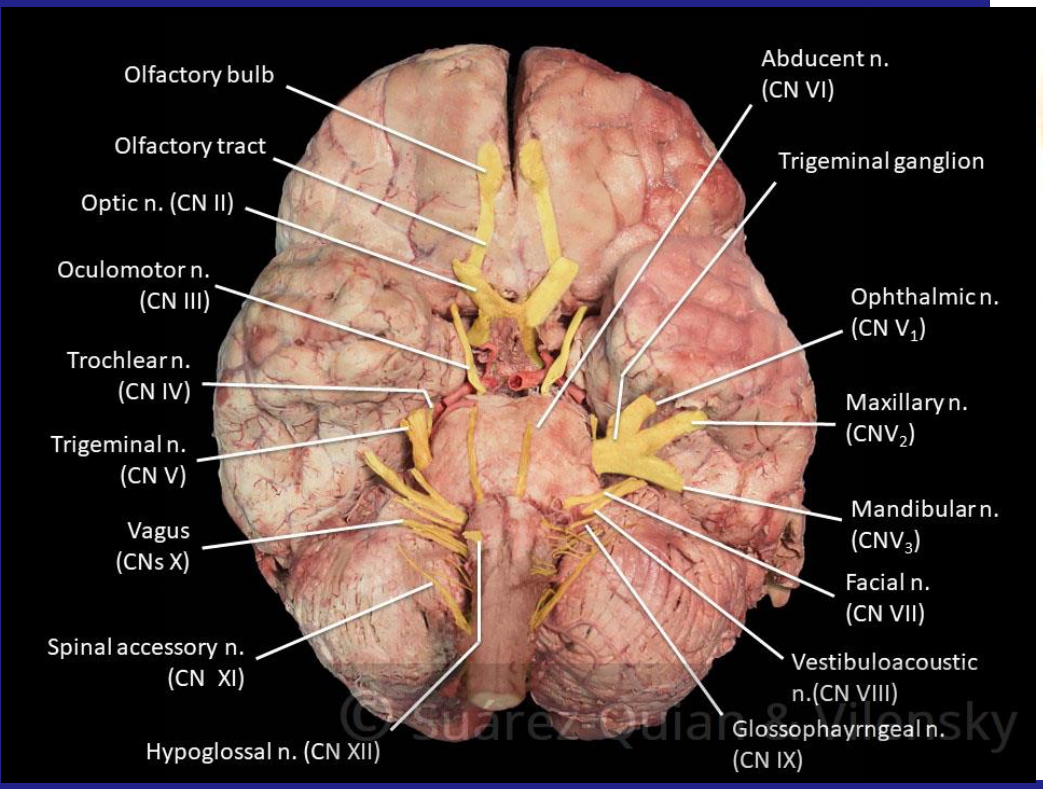

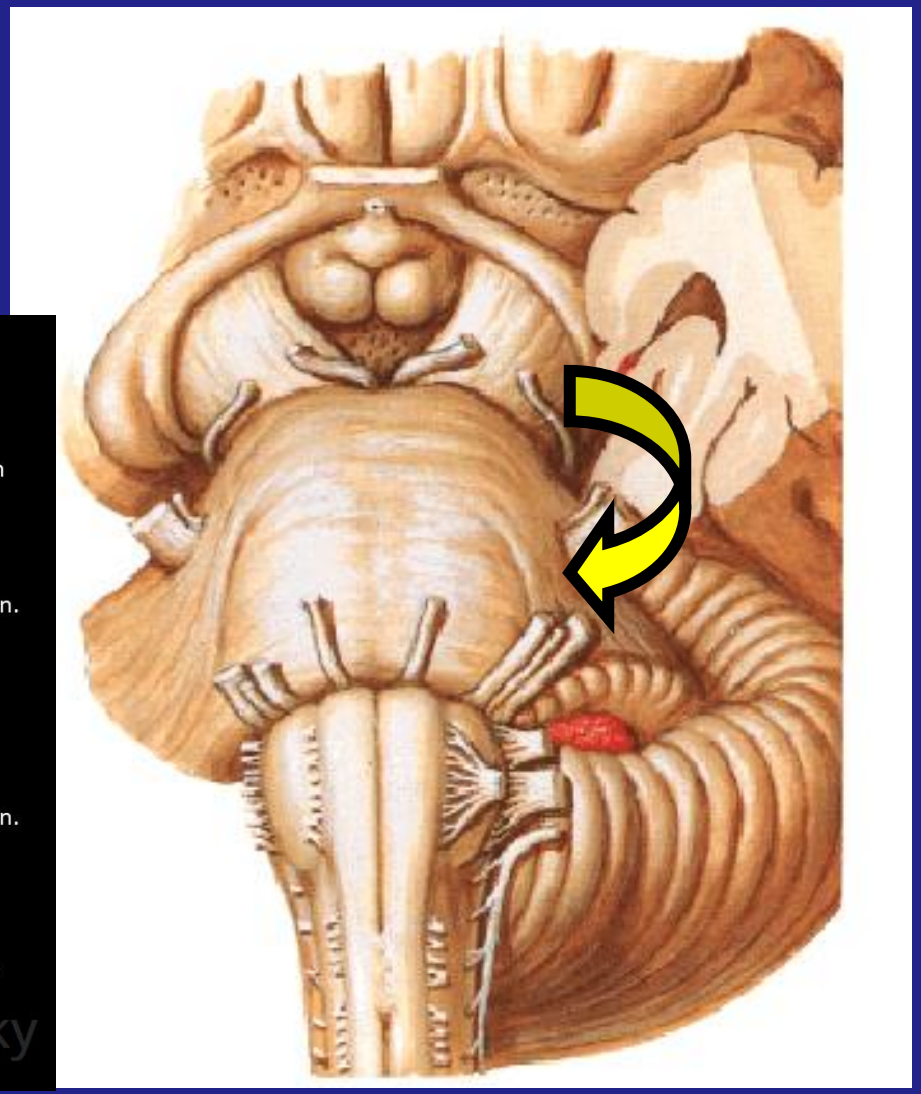

ΔΙΕΛΕΥΣΗ ΝΕΥΡΟΥ ΑΠΟ ΤΟ ΚΡΑΝΙΟ
έσω ακουστικός πόρος – πόρος προσωπικού (Fallopius) – βελονομαστοειδές τρήμα

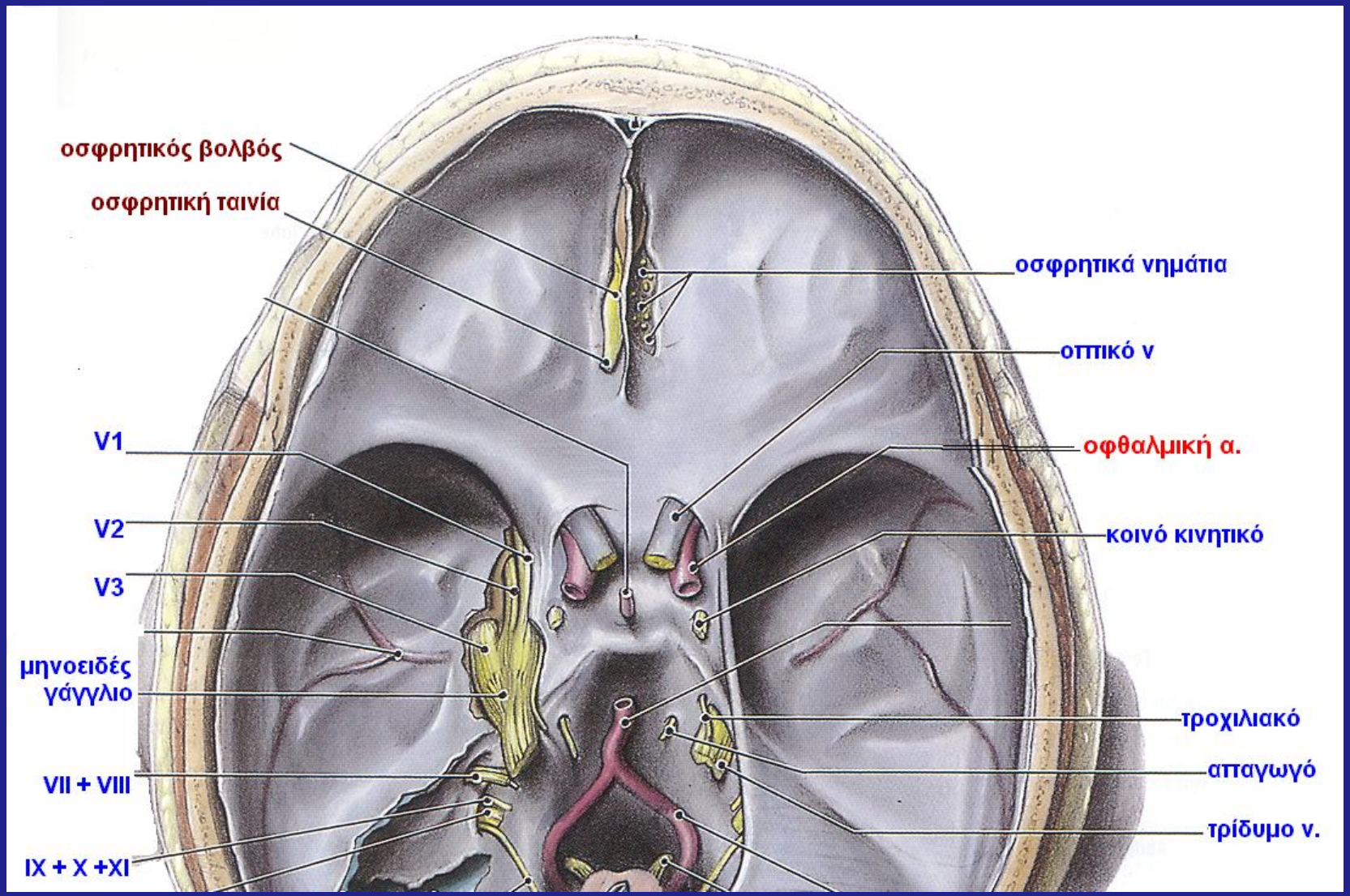

Έσω ακουστικός πόρος:
λαβυρινθική αρτηρία και φλέβα
Προσωπικό νεύρο (VII)
Στατικοακουστικό νεύρο (κοχλιακό και αιθουσαίο) (VIII)

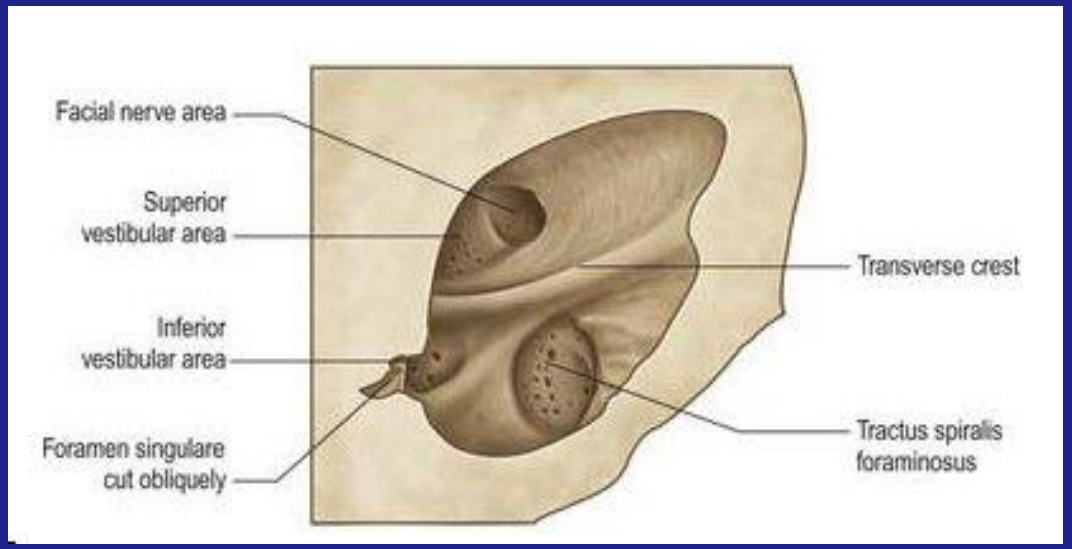

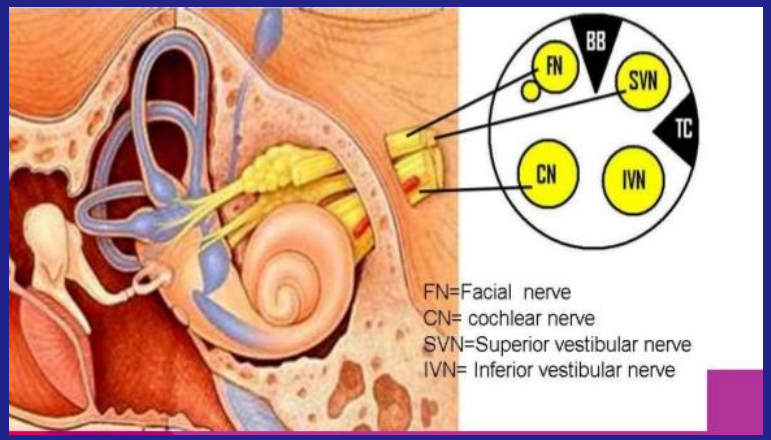

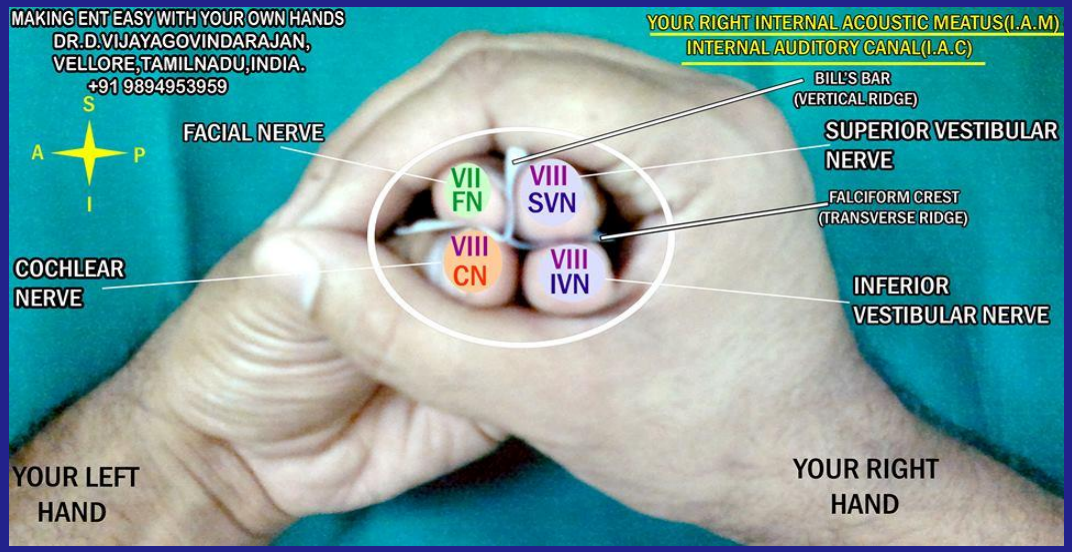

Το προσωπικό νεύρο εισέρχεται σε ιδιαίτερο σωλήνα στο λιθοειδές οστό (πόρος Fallopius)

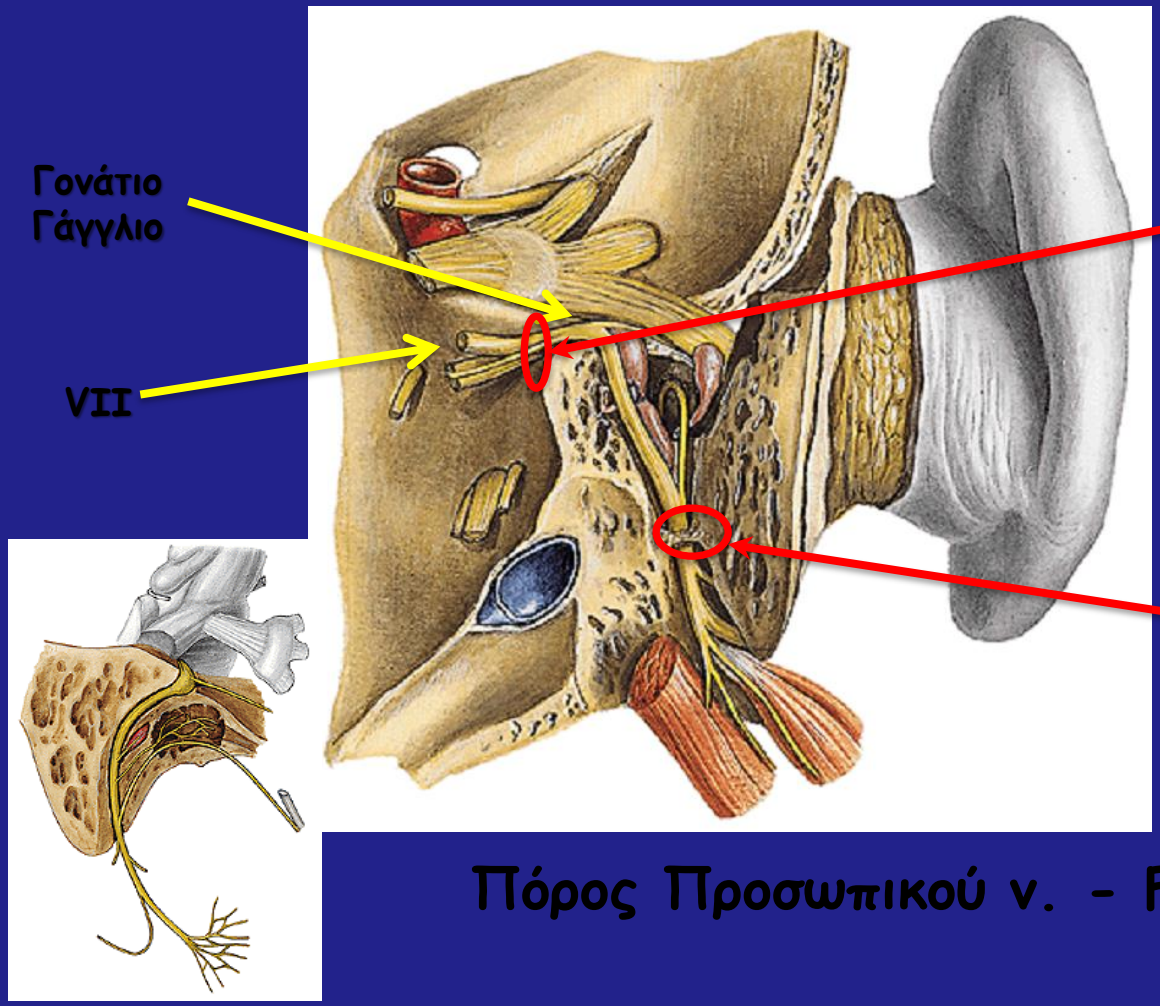

Πόρος Προσωπικού ν. - Fallopius

Ενδοκρανιακή πορεία
Διέλευση από τον πόρο του προσωπικού
Έξοδος από βελονομαστοειδές τρήμα

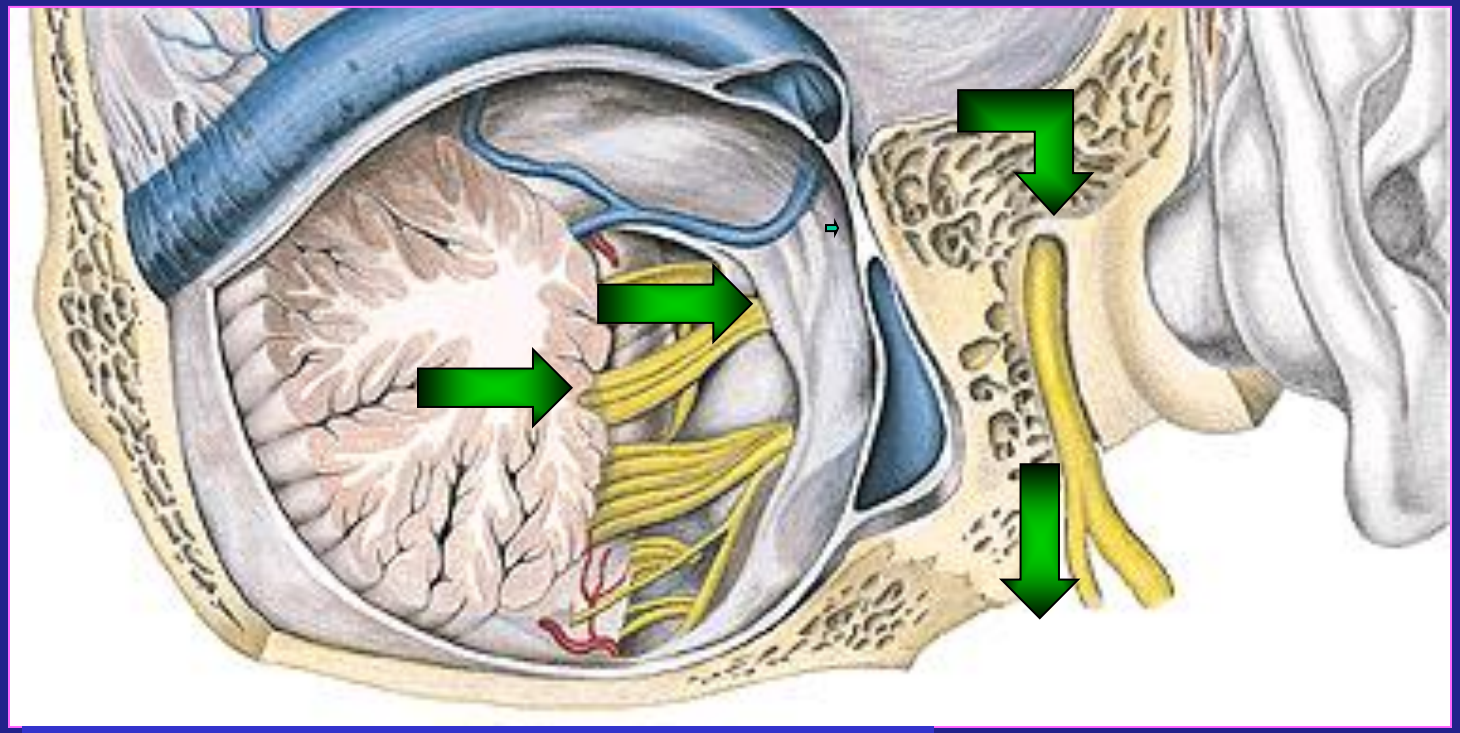

Οπίσθια δεξιά άποψη

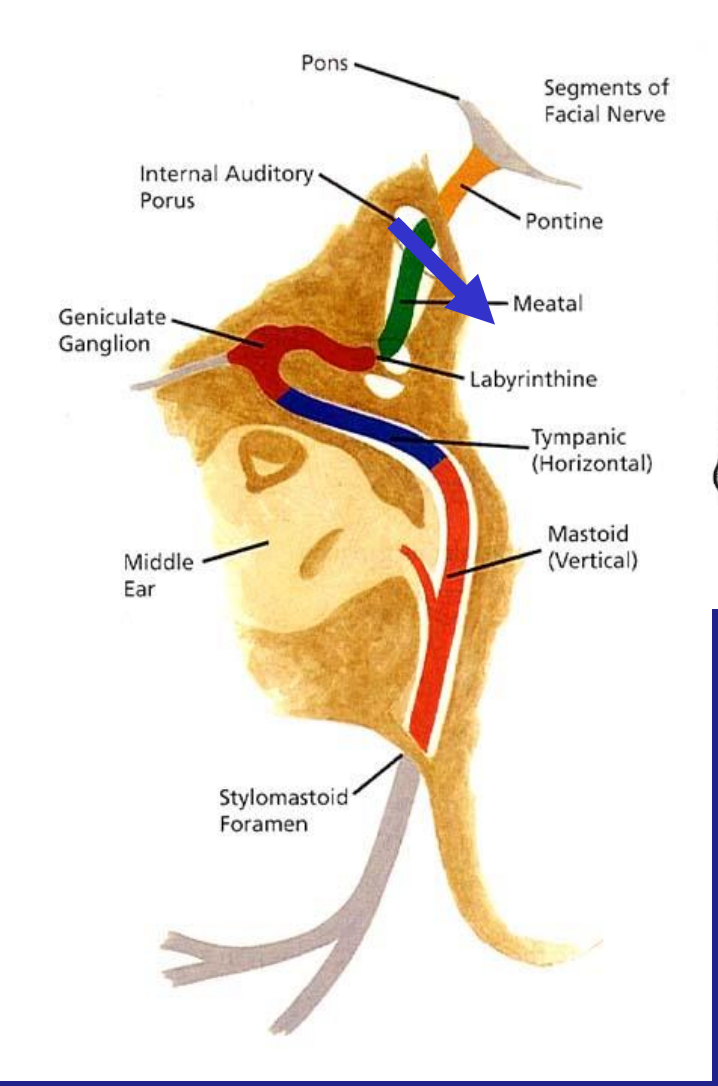

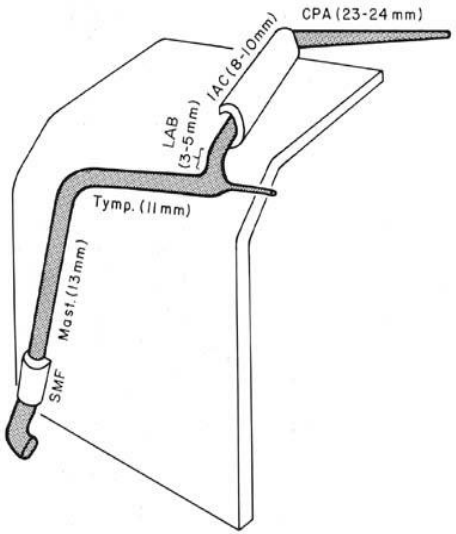

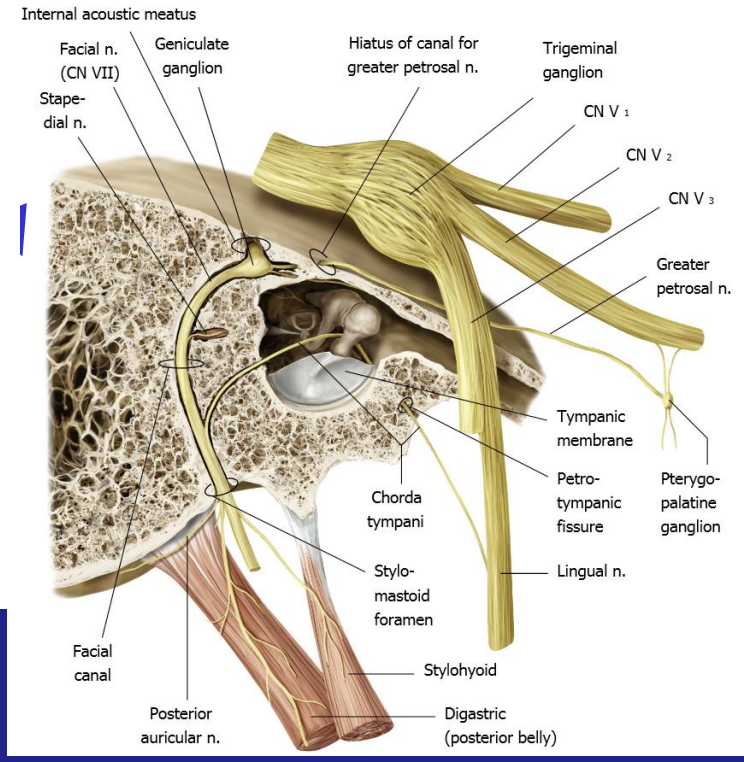

Καμπές του πόρου- 3 μοίρες: οβελιαία, εγκάρσια και κατιούσα
Μεταξύ οβελιαίας και εγκάρσιας μοίρας- αγκύλη- έξω γόνυ του προσωπικού

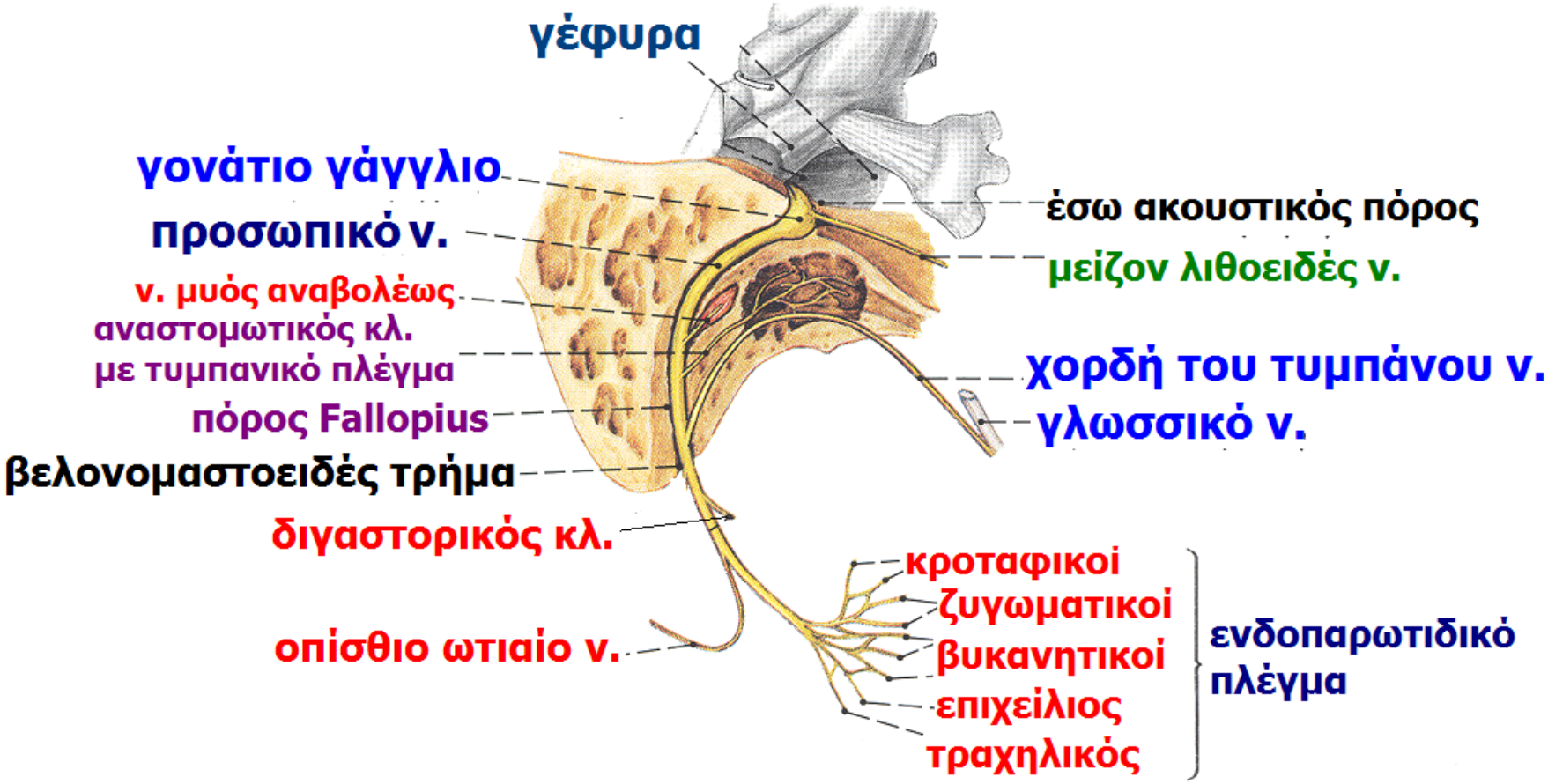

Πορεία και κλάδοι του Προσωπικού νεύρου

- **μετά την έξοδό του από το τρήμα όλοι οι κλάδοι κινητικοί**
- **Οπίσθιο ωτιαίο νεύρο** (ινιακή μοίρα του μετωποϊνιακού μυός & τον οπίσθιο ωτιαίο μυ)

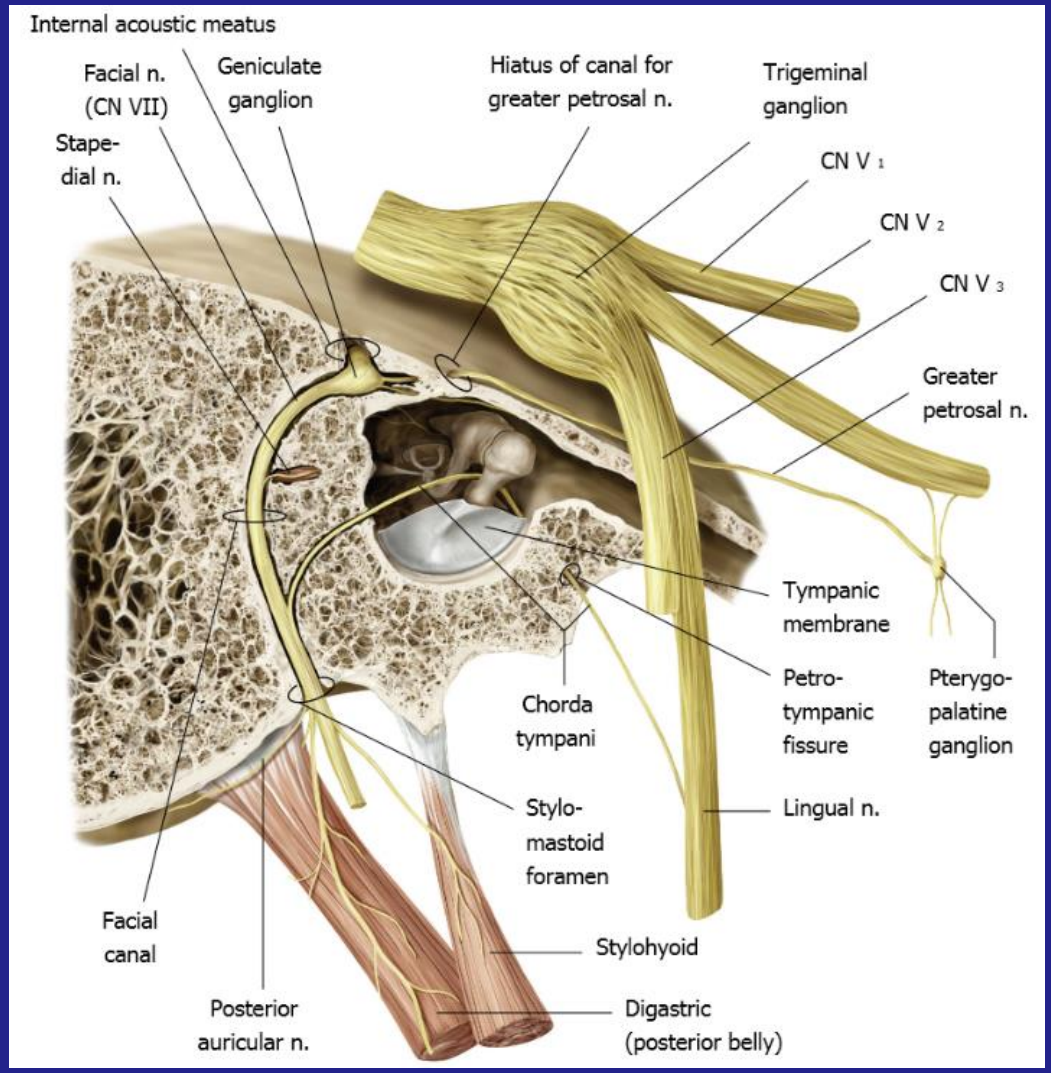

Κλάδοι του προσωπικού νεύρου

Μέσα στον πόρο του προσωπικού νεύρου

2 αισθητικά νεύρα: **μείζον επιπολής λιθοειδές** & η **χορδή του τυμπάνου**

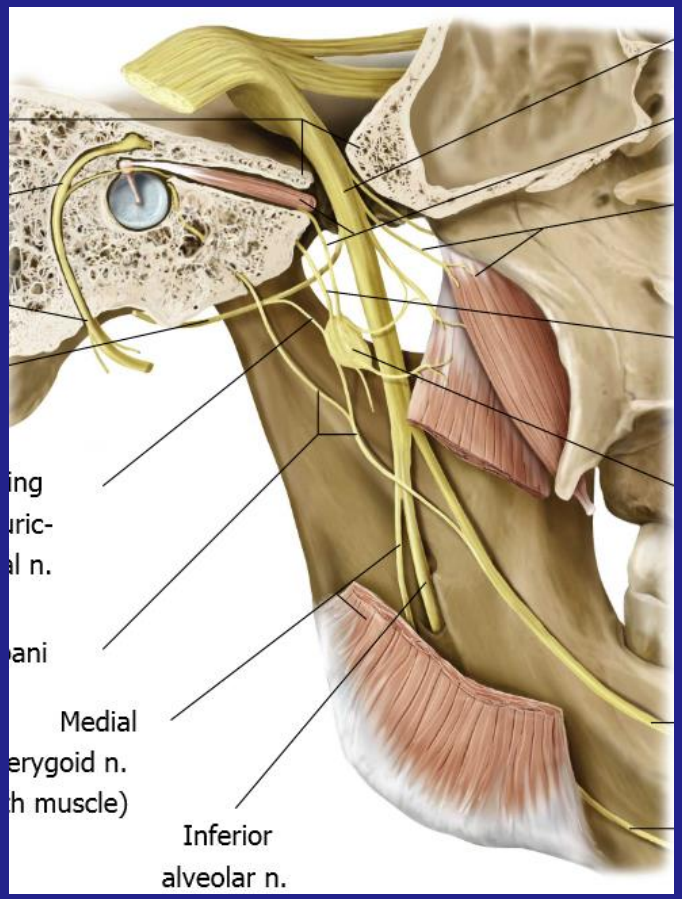

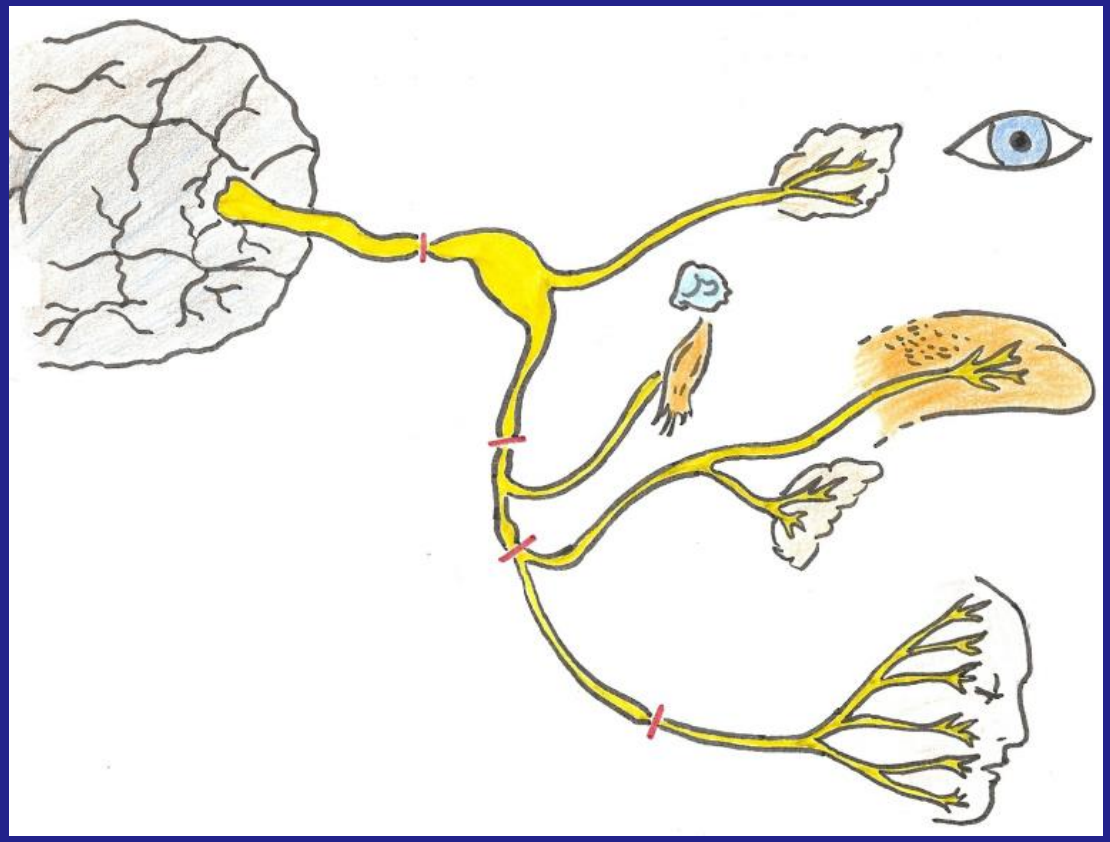

το μείζον επιπολής λιθοειδές πορεύεται στην αύλακα του μείζονος επιπολής λιθοειδούς, υπό τη σκληρά μήνιγγα μέχρι το πρόσθιο ρηγματώδες τρήμα όπου και αναστομώνεται με το εν τω βάθει λιθοειδές νεύρο (καρωτιδικό πλέγμα συμπαθητικού) και σχηματίζουν το νεύρο του πτερυγοειδούς πόρου (βιδιανό νεύρο) που εισέρχεται στο σφηνοϋπερώιο γάγγλιο.

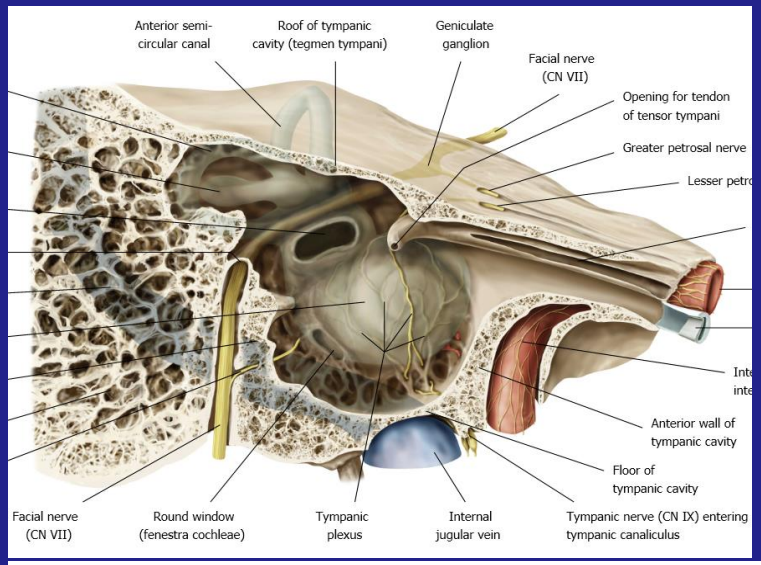

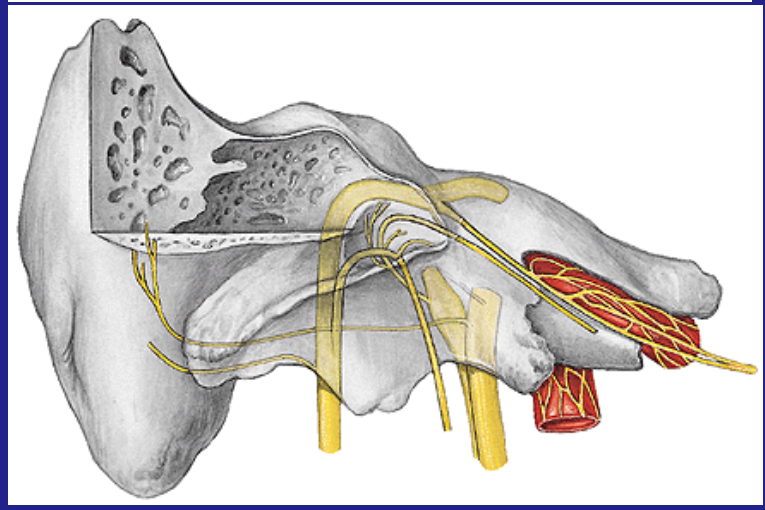

- Το προσωπικό νεύρο μόλις εξέλθει από το βελονομαστοειδές τρήμα φέρεται προς τα πρόσω

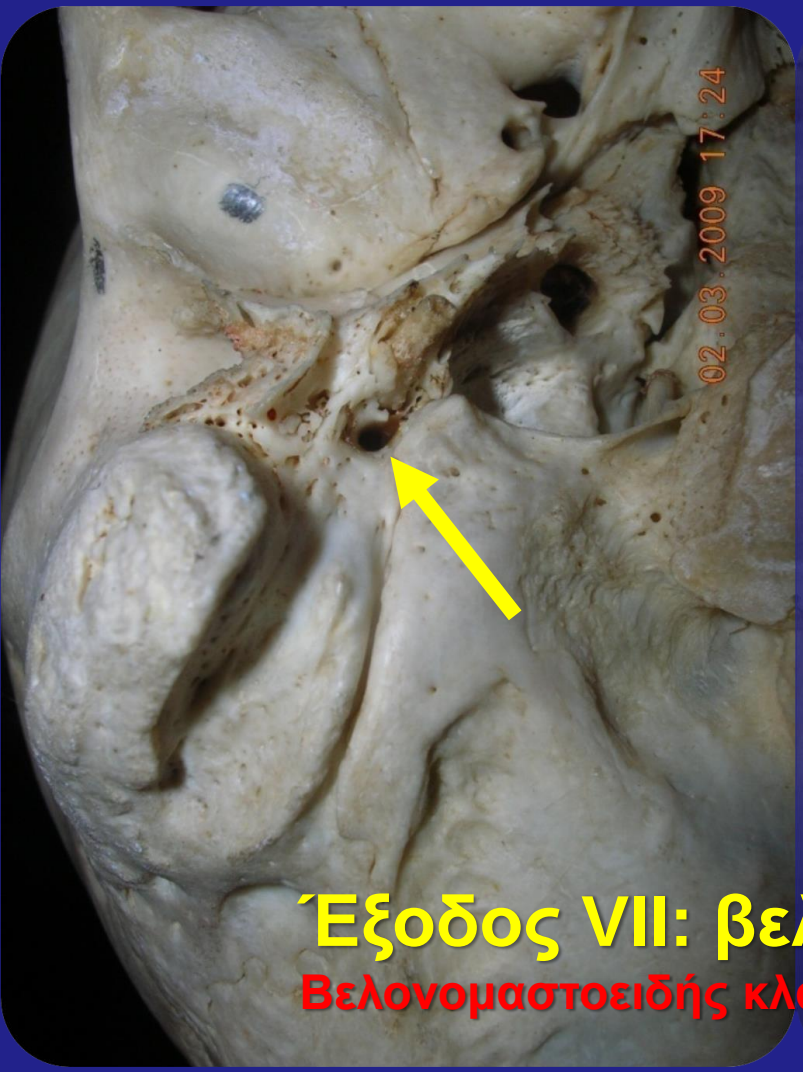

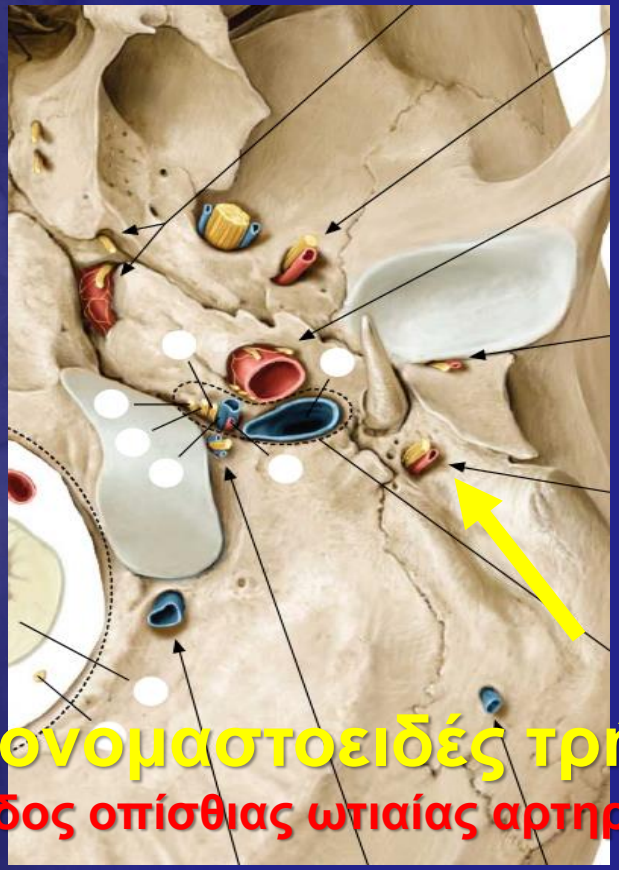

Έξοδος VII: βελονομαστοειδές τρήμα

Βελονομαστοειδής κλάδος οπίσθιας ωτιαίας αρτηρίας

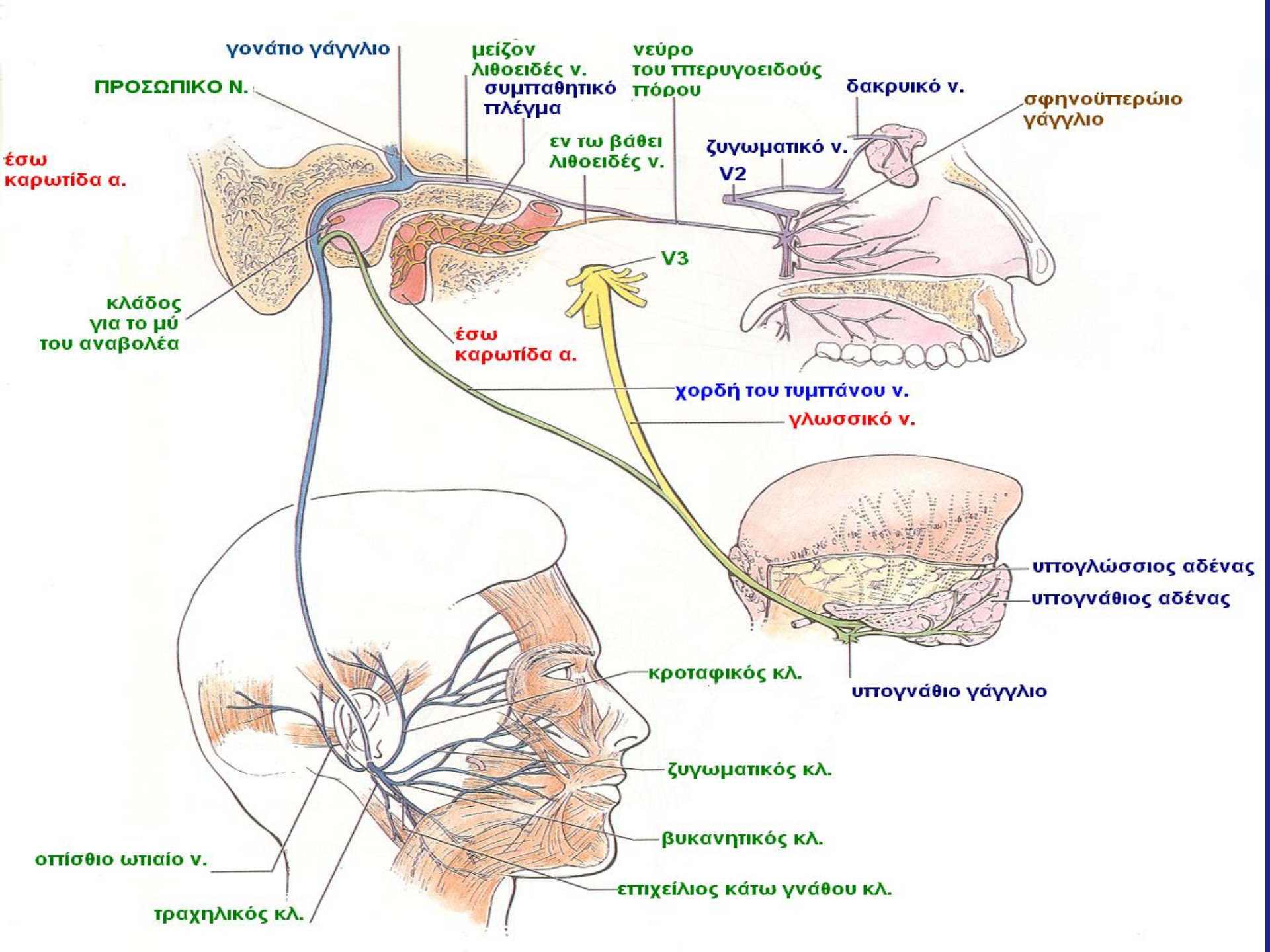
γονάτιο γάγγλιο
μείζον λιθοειδές ν.
νεύρο του πτερυγοειδούς πόρου
ΠΡΟΣΩΠΙΚΟ Ν.
συμπαθητικό πλέγμα
δακρυικό ν.
σφηνοϋπερώιο γάγγλιο
εν τω βάθει λιθοειδές ν.
ζυγωματικό ν.
V2
έσω καρωτίδα α.
V3
κλάδος για το μύ του αναβολέα
έσω καρωτίδα α.
χορδή του τυμπάνου ν.
γλωσσικό ν.
υπογλώσσιος αδένας
υπογνάθιος αδένας
κροταφικός κλ.
υπογνάθιο γάγγλιο
ζυγωματικός κλ.
βυκανητικός κλ.
οπίσθιο ωτιαίο ν.
επιχείλιος κάτω γνάθου κλ.
τραχηλικός κλ.

Νεύρωση από το προσωπικό νεύρο

- κινητική νεύρωση
  - στον μυ του αναβολέα,
  - στο βελονοϋοειδή και
    την οπίσθια γαστέρα
    του διγάστορος μυός
  - στους μιμικούς μυς προσώπου.

Νεύρωση από το προσωπικό νεύρο

- αισθητική νεύρωση

σε έξω ακουστικό πόρο και πτερύγιο του ωτός

Νεύρωση από το προσωπικό νεύρο

- παρασυμπαθητική νεύρωση,
  - ✓ Από τον δακρυορρινικό πυρήνα μέσω μείζονος λιθοειδούς ν., πτερυγοειδούς ν., σφηνοϋπερωίου γαγγλίου, στον δακρυικό αδένα και,
  - ✓ Από άνω σιαλικό πυρήνα, μέσω της χορδής του τυμπάνου, υπογναθίου γαγγλίου, σε υπογνάθιο και υπογλώσσιο αδένα.

Νεύρωση από το προσωπικό νεύρο

- αισθητηριακή νεύρωση

γευστικές ίνες,μέσω της χορδής του τυμπάνου (γλωσσικού ν. V3) από τα δύο πρόσθια τριτημόρια της γλώσσας

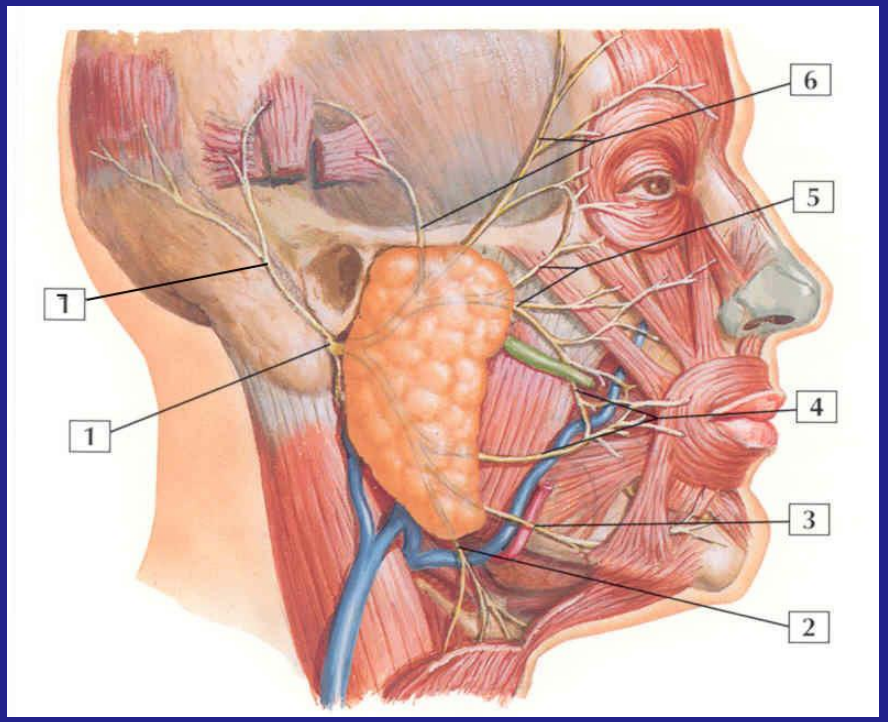

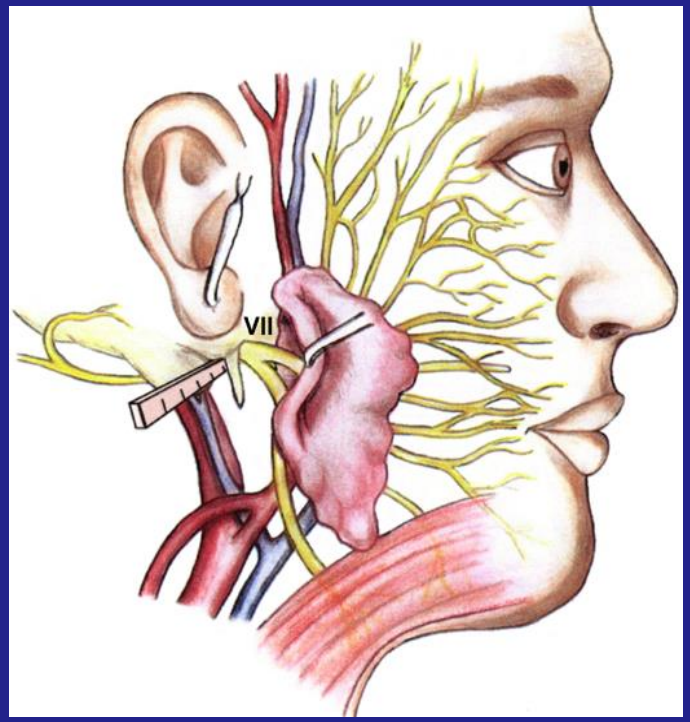

- ✓ **Το νεύρο πλησιάζει την οπίσθια & έσω επιφάνεια της παρωτίδας και πριν εισέλθει στον αδένα διαιρείται:**
- ✓ **σε άνω στέλεχος- ΚΡΟΤΑΦΟΠΡΟΣΩΠΙΚΟ**
- ✓ **σε κάτω στέλεχος – ΤΡΑΧΗΛΟΠΡΟΣΩΠΙΚΟ**

Αναστόμωση κλάδων μέσα στο παρωτιδικό παρέγχυμα

- 5 κύριοι κλάδοι αναδύονται **«δίκην χηνείου ποδός»**
  - Κροταφικοί κλάδοι
  - Ζυγωματικοί κλάδοι
  - Βυκανητικοί κλάδοι
  - Επιχείλιος κάτω γνάθου
  - Τραχηλικός κλάδος

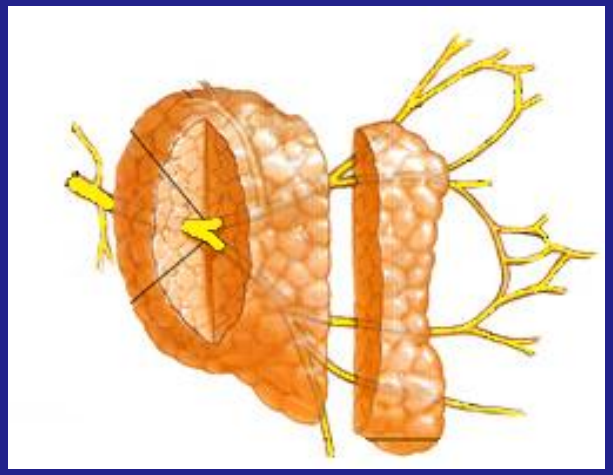

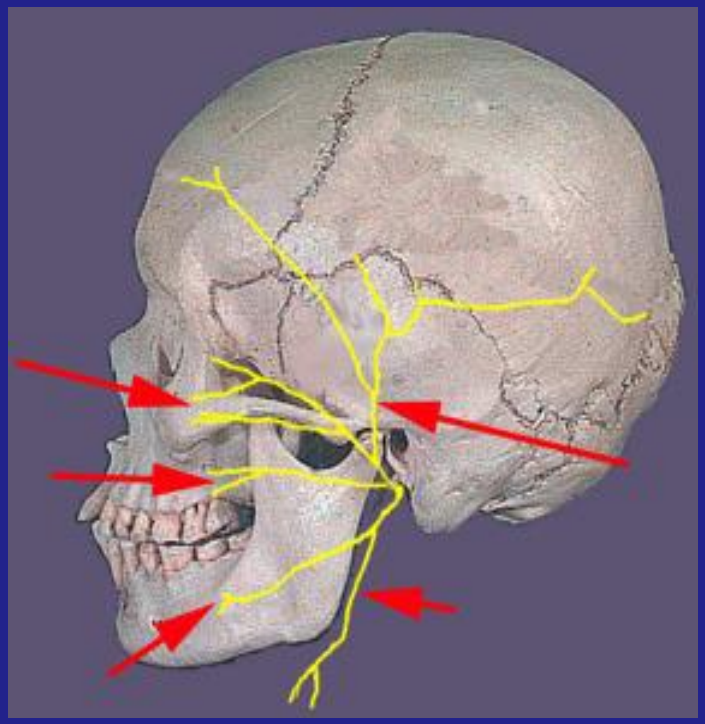



Ολική περιφερική παράλυση
(τύπου Bell)
του αριστερού προσωπικού
νεύρου

Παράλυση του προσωπικού νεύρου
Επώδυνη Υπερακουστία λόγω
παράλυσης του μυός του αναβολέα

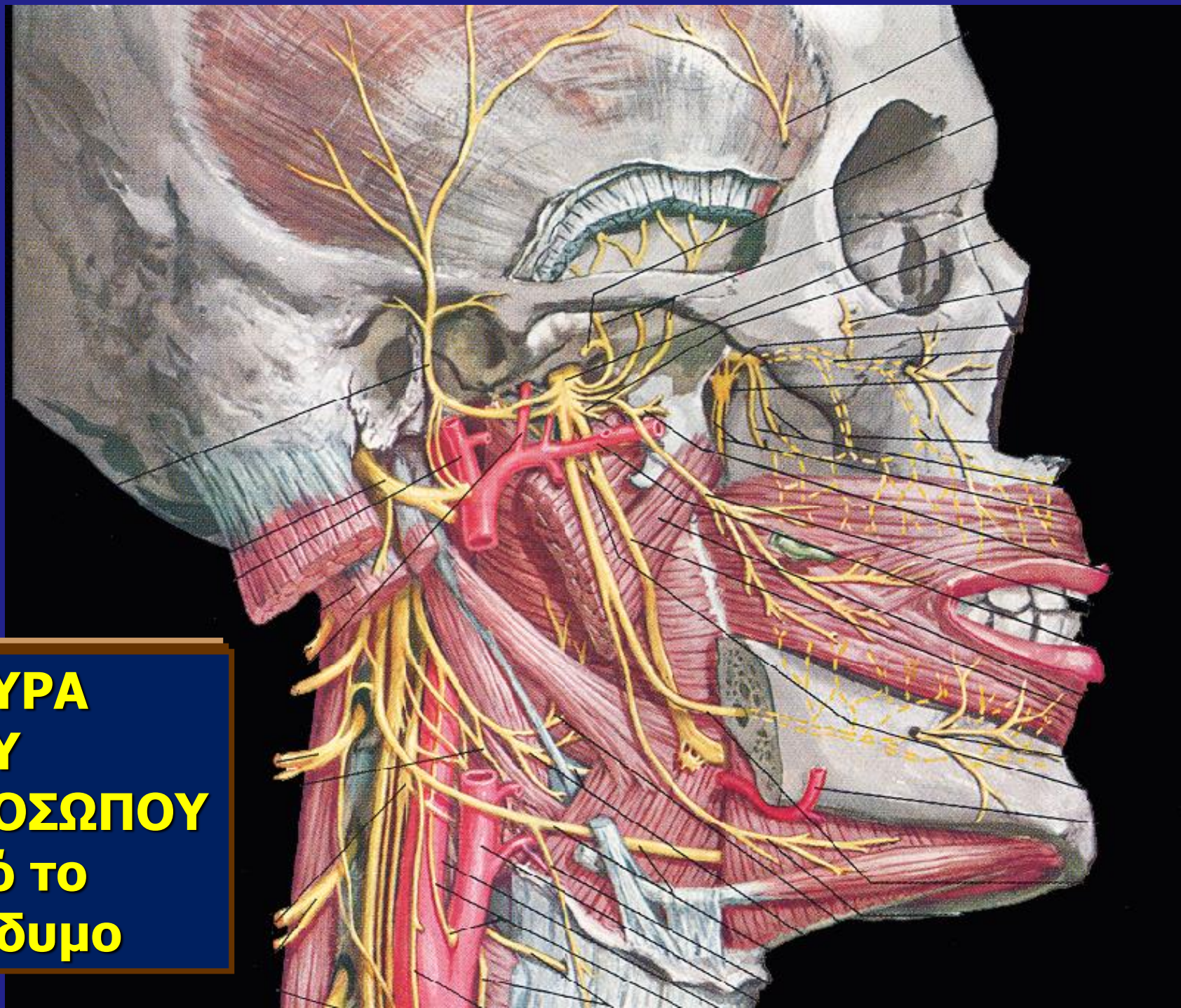

ΝΕΥΡΑ ΤΟΥ ΠΡΟΣΩΠΟΥ
Από το Τρίδυμο

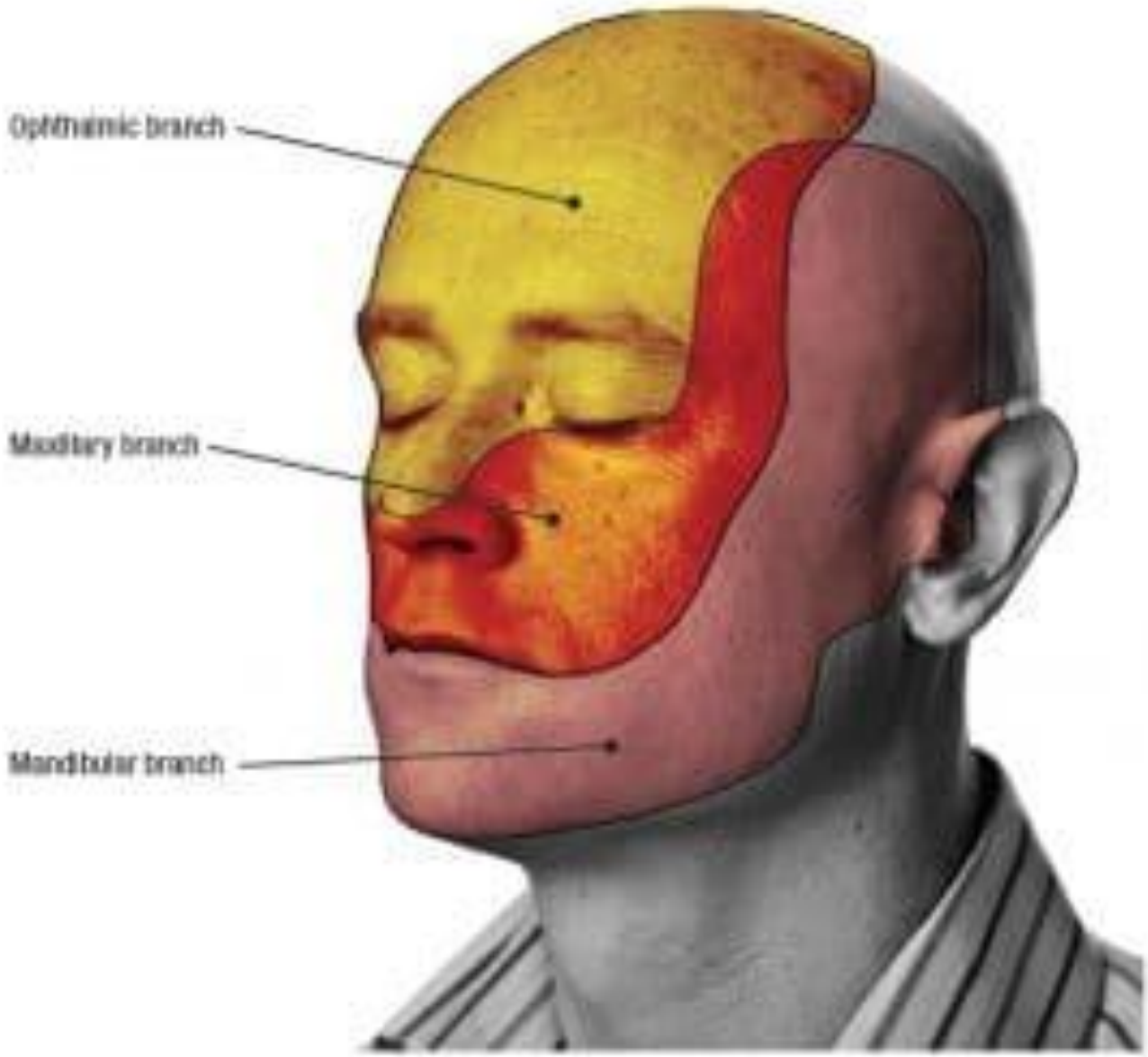

Figure 1. Distribution of the cranial nerve V: the ophthalmic nerve (V_1), the maxillary nerve (V_2), and the mandibular nerve (V_3).

Δερματικά αισθητικά νεύρα με κλινική σημασία

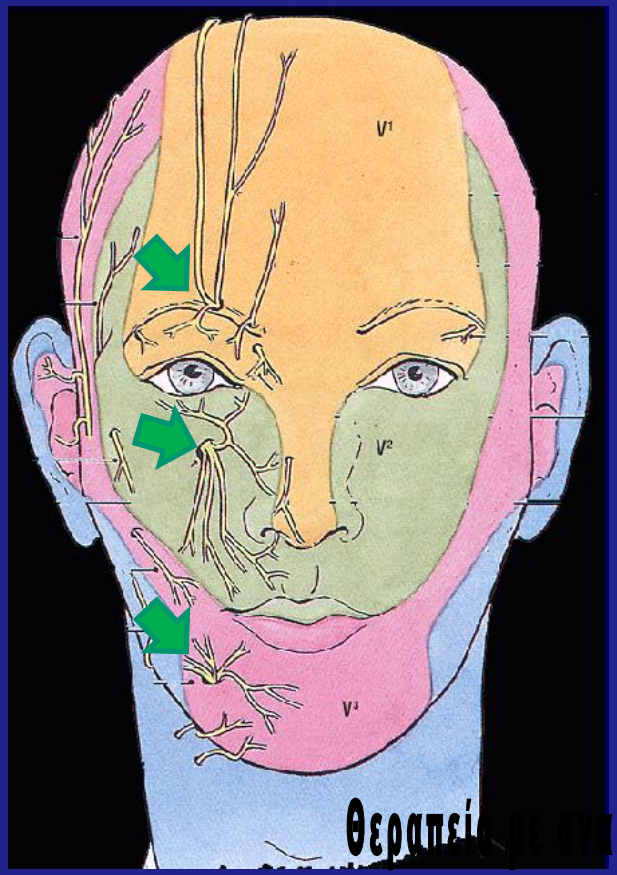

Από V2
Υποκόγχιο

Από V1
Υπερκόγχιο

Από V3
Γενειακό

Προσβάλλονται από τον οξύ παροξυσμικό πόνο
της νευραλγίας του τριδύμου
που προκαλείται με την πίεση σε ζώνες διέγερσης
του δέρματος του προσώπου

Θεραπείες με αναισθητικό αποκλεισμό τους (τοπική διήθηση αλκοόλης) ή κρυοχειρουργική

Δερματικά αισθητικά νεύρα του προσώπου

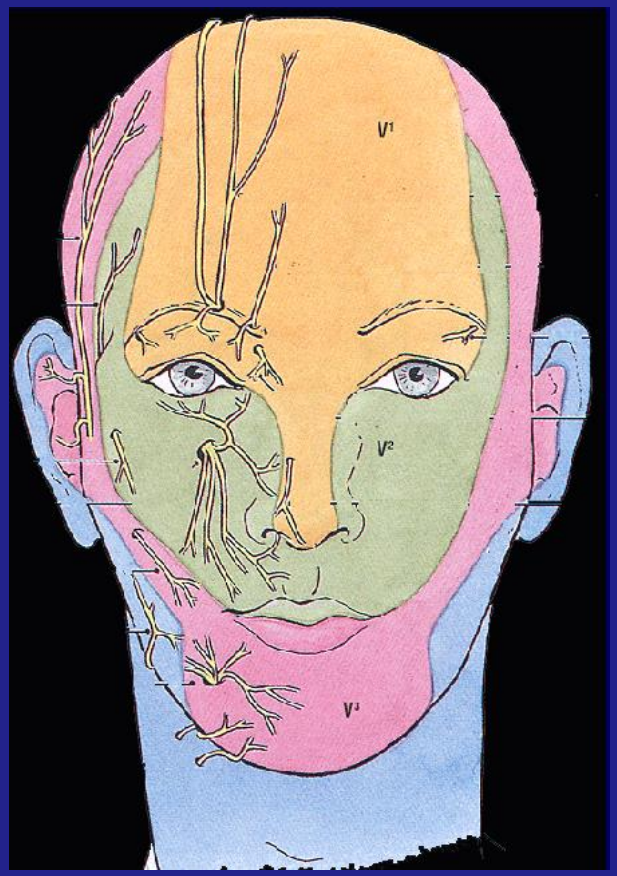

Από V2
Ζυγωματοκροταφικό
Ζυγωματοπροσωπικό
Υποκόγχιο

Από V3
Βυκανητικό
Ωτοκροταφικό
Γενειακό

Από V1
Υπερτροχίλιο
Υπερκόγχιο
Δακρυικό
Υποτροχίλιο
Έξω ρινικά

Από το αυχενικό πλέγμα
Το μείζον ωτιαίο
(Α2 και Α3)

Το ωτοκροταφικό νεύρο

- Αναδύεται από το άνω χείλος της παρωτίδας
- Διανέμεται στο δέρμα της κροταφικής χώρας
- Τραυματισμός του γύρω από τον αυχένα του κονδύλου της κάτω γνάθου ή εντός της παρωτίδας κατά την παρωτιδεκτομή προκαλεί το σύνδρομο της γευστικής υπεριδρωσίας (σύνδρομο Frey)

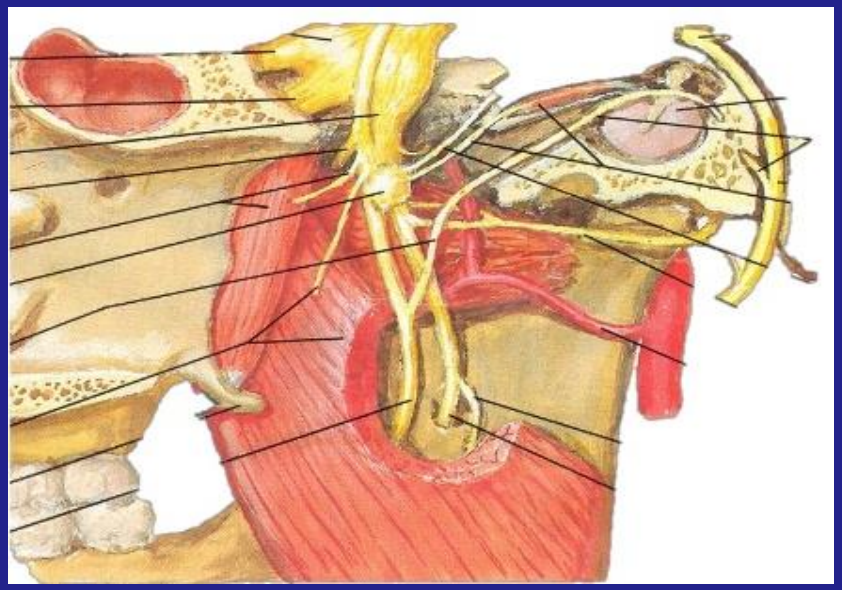

Σύνδρομο Frey και ωτοκροταφικό νεύρο

- κατά την παρωτιδεκτομή προκαλεί το σύνδρομο της γευστικής υπεριδρωσίας (σύνδρομο Frey)
- Αυτό συμβαίνει γιατί οι προοριζόμενες για την παρωτίδα εκκριτικοκινητικές ίνες εκτρέπονται από την πορεία τους και φέρονται και νευρώνουν ιδρωτοποιούς αδένες παρακείμενων δερματικών περιοχών
- Τυμπανική νευρεκτομή- διατομή εκκριτικοκινητικών ινών για την παρωτίδα διατέμνονται επί του ακρωτηρίου του μέσου ωτός

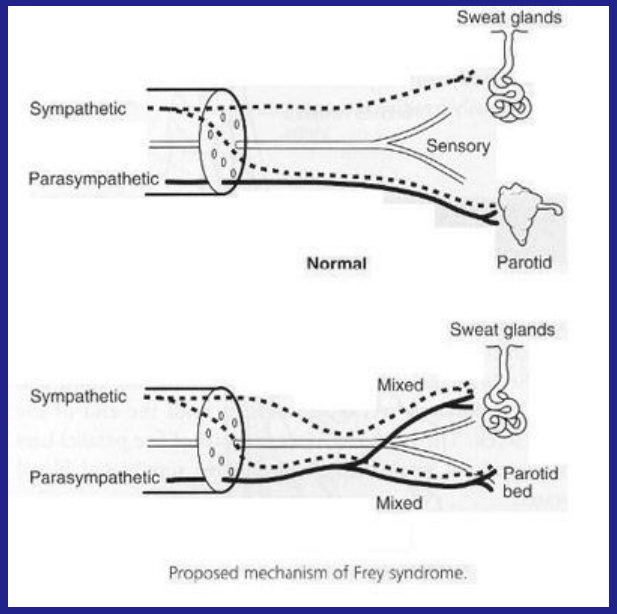

Proposed mechanism of Frey syndrome.

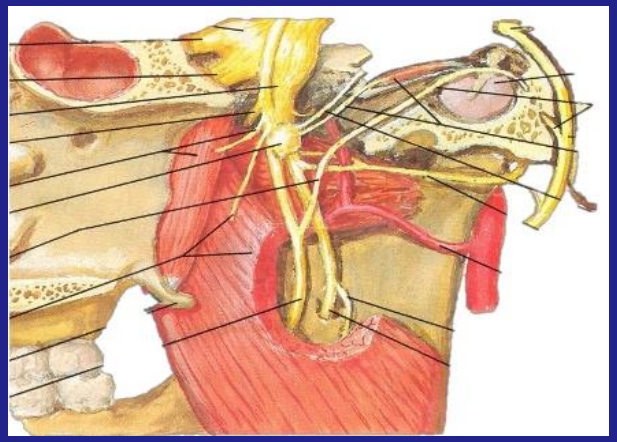

το τρίδυμο νεύρο
και οι αισθητικοί κλάδοι του

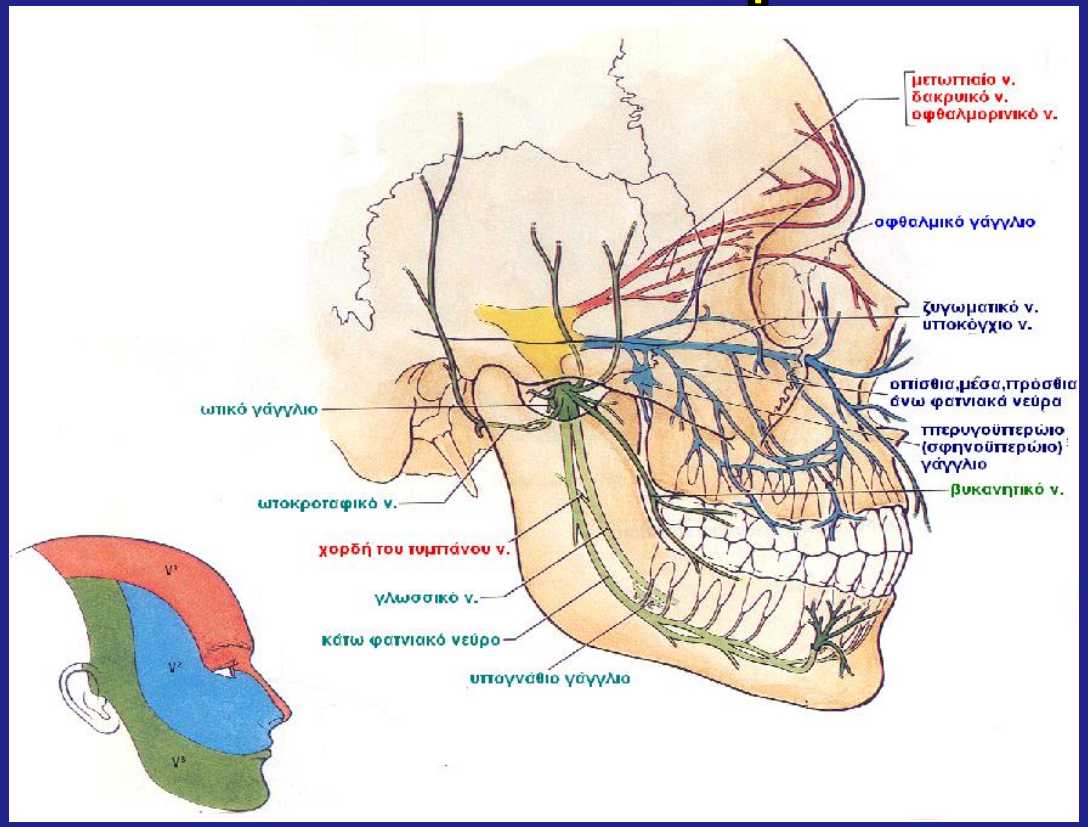

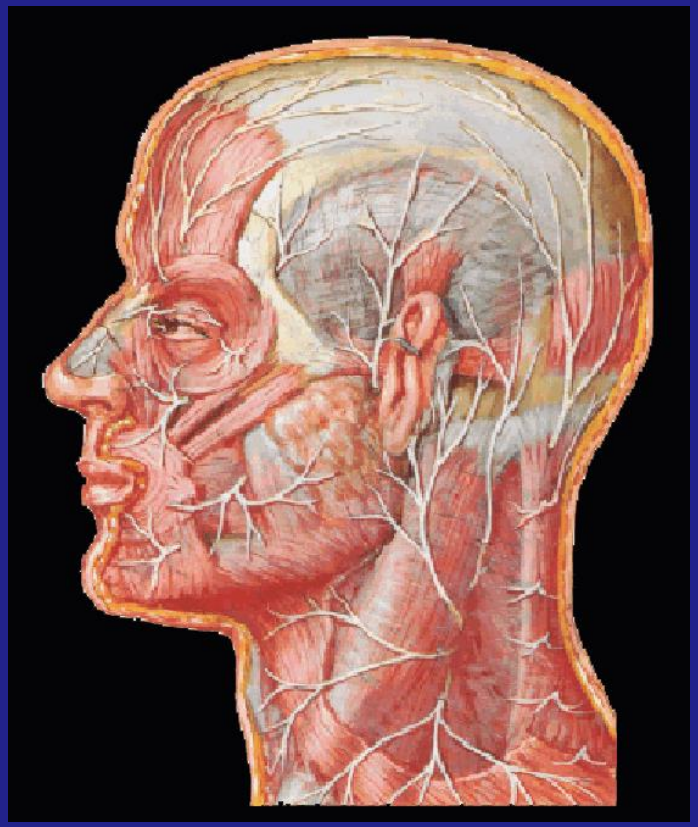

το οφθαλμικό ν. (V1) και οι κλάδοι του

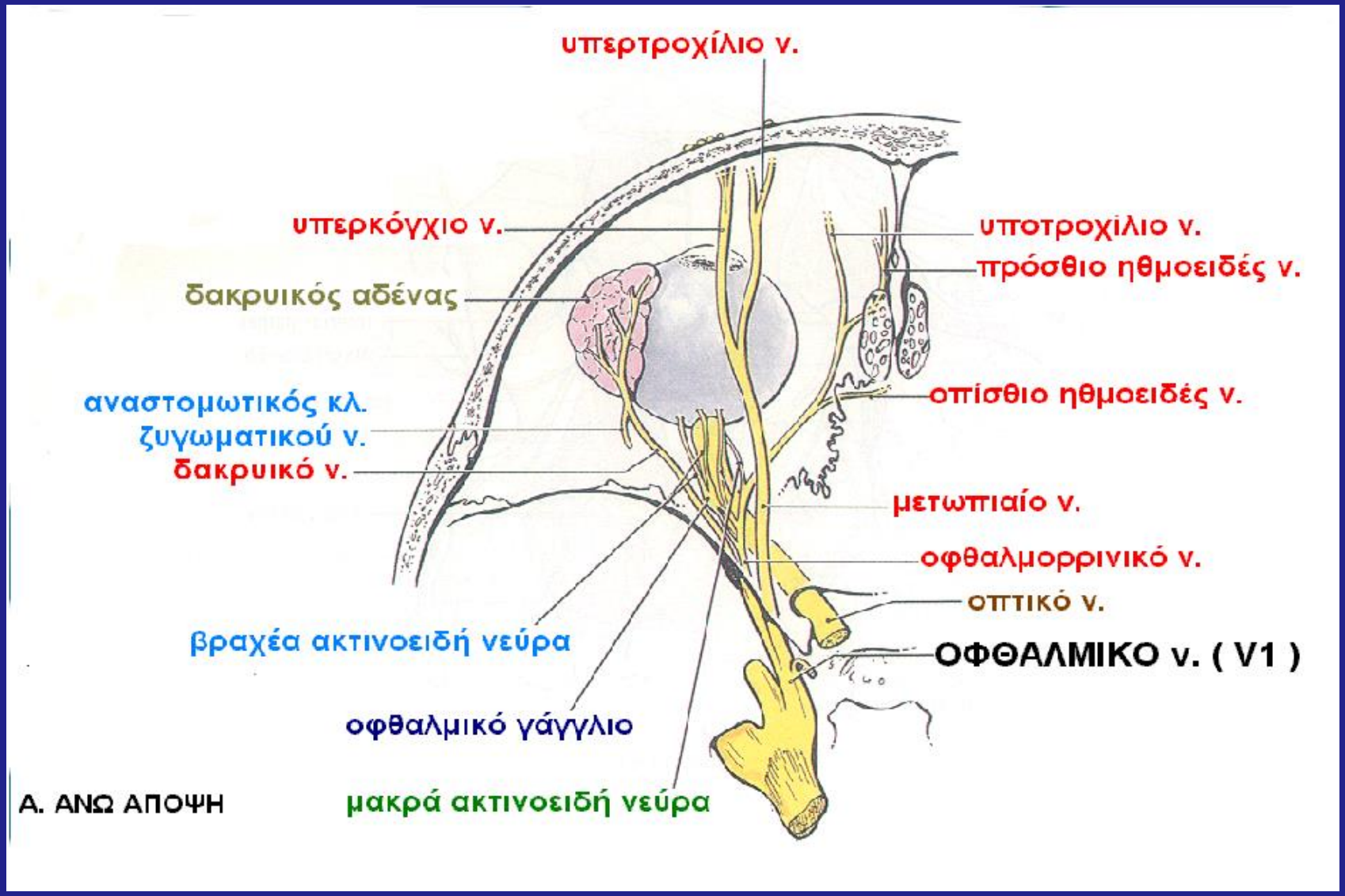

το οφθαλμικό ν. (V1) και οι κλάδοι του

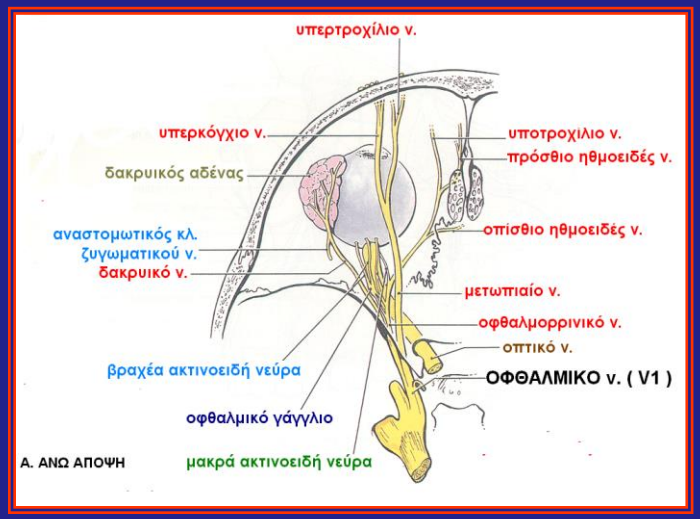

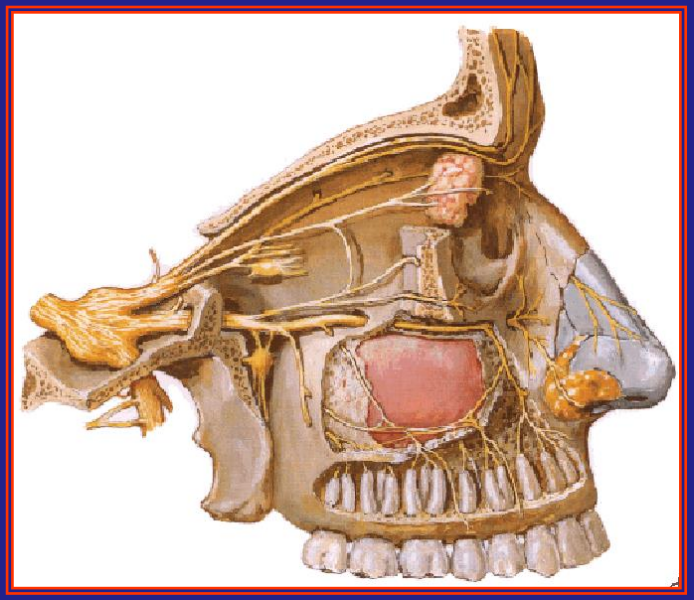

Χορηγεί αισθητικούς κλάδους:

- **στο βολβό και κερατοειδή, με τα ακτινοειδή νεύρα -αντανακλαστικό κερατοειδούς**
- **στους κόλπους μετωπιαίο, σφηνοειδή και ηθμοειδείς κυψέλες με το υπερκόγχιο και τα ηθμοειδή νεύρα**
- **στο δέρμα και τον επιπεφυκότα άνω βλεφάρου και δέρμα και βλεννογόνο μύτης**

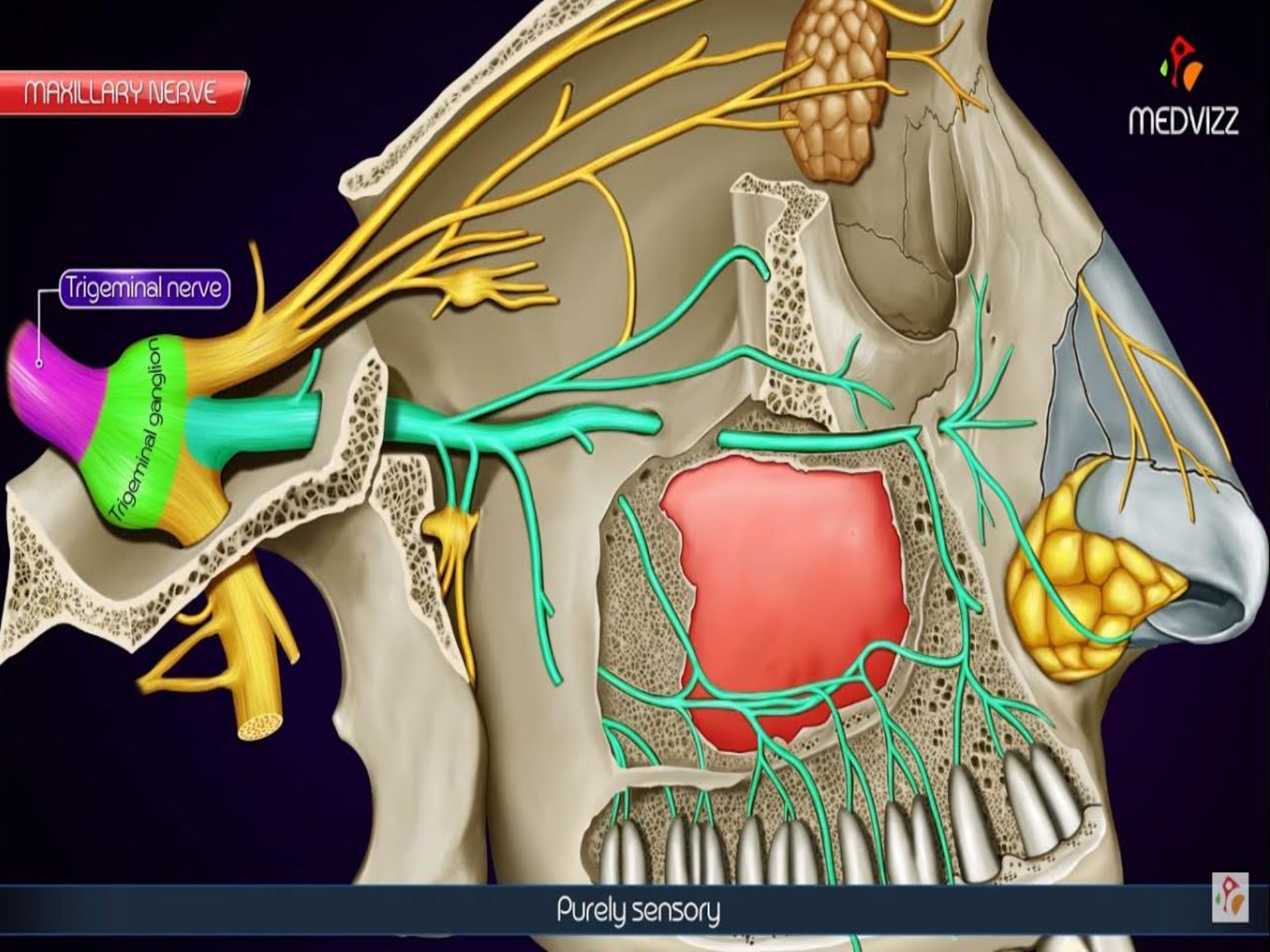
MAXILLARY NERVE
MEDVIZZ
Trigeminal nerve
Trigeminal ganglion
Purely sensory

το άνω γναθικό ν. (V2) και οι κλάδοι του

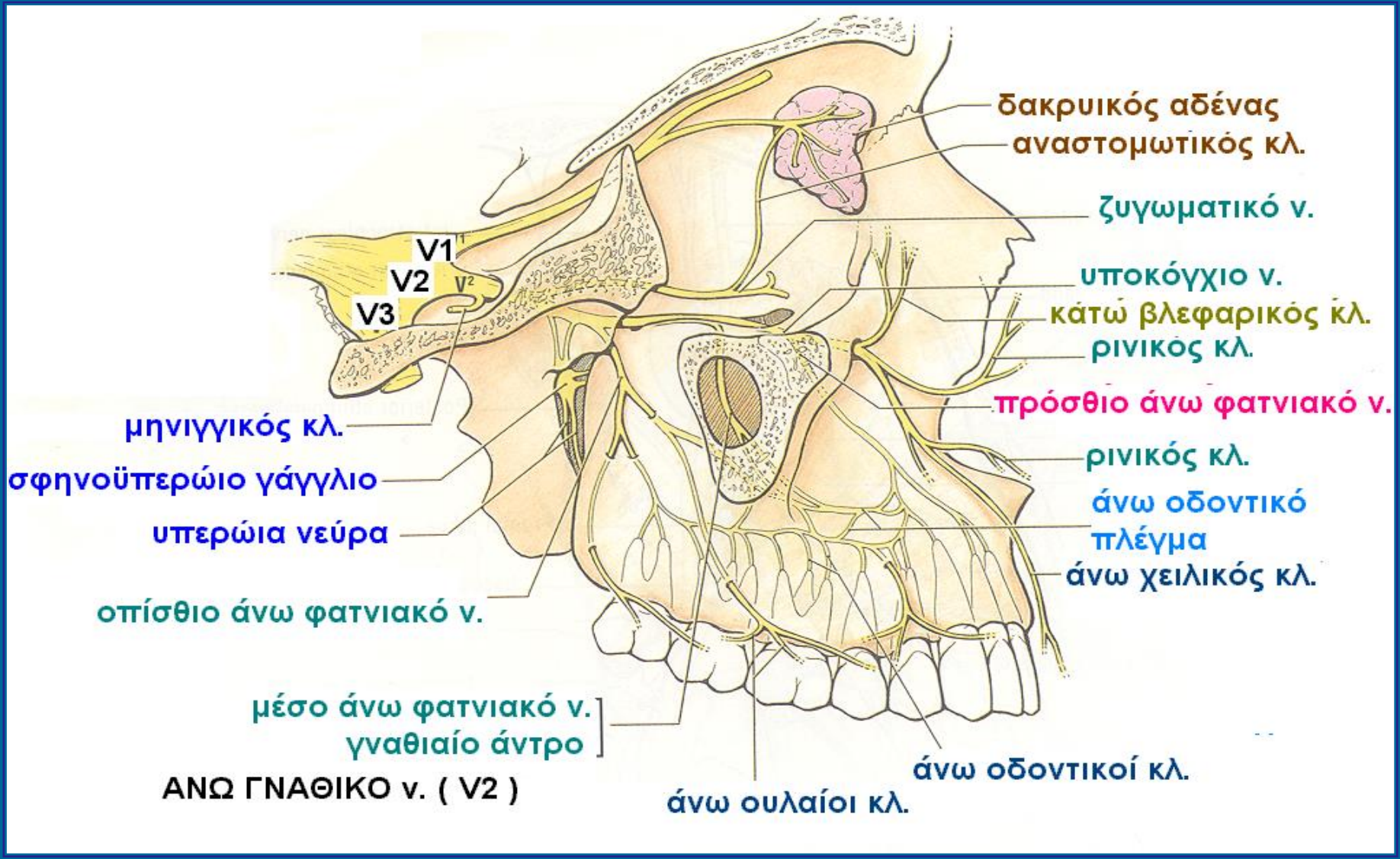

το άνω γναθικό ν. (V2) και οι κλάδοι του

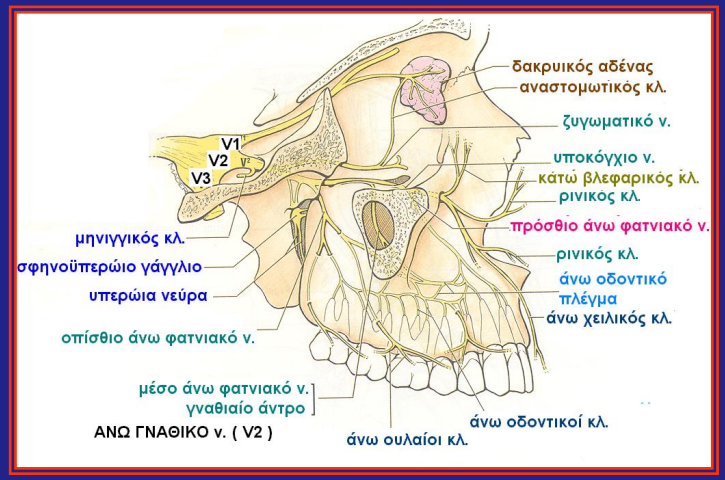

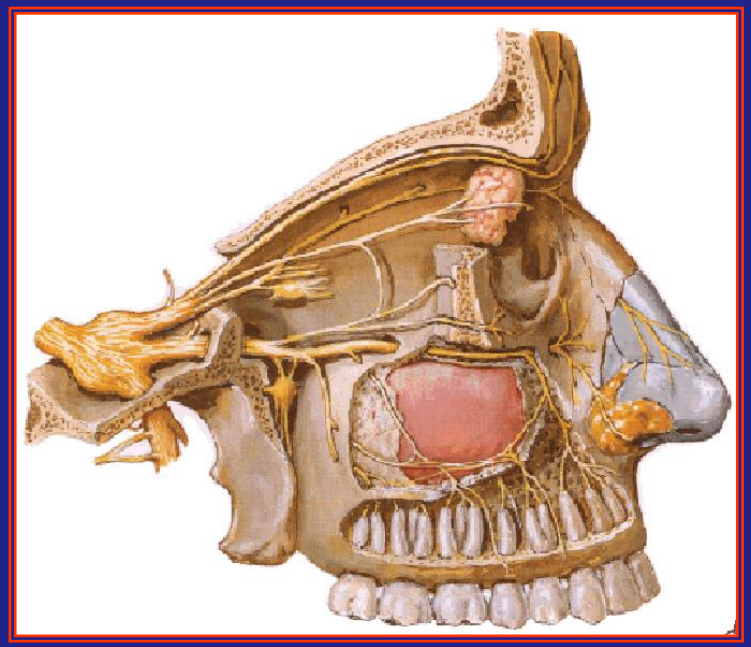

Χορηγεί αισθητικούς κλάδους:

- στα δόντια και ούλα άνω γνάθου
- στο δέρμα και επιπεφυκότα κάτω βλεφάρου, δέρμα υποκόγχιας χώρας και πλάγιου μύτης, πρόδομο μύτης, άνω χείλος
- δια του σφηνοϋπερωίου γαγγλίου στο βλεννοπεριόστεο μύτης, υπερώας και οροφής φάρυγγα
- στους κόλπους σφηνοειδή, γναθιαίο και ηθμοειδείς κυψέλες
- δακρυοεκκριτικές ίνες, μέσω σφηνοϋπερωίου γαγγλίου, ζυγωματικού ν.-δακρυικού ν.

το κάτω γναθικό ν. [V3]
και οι κλάδοι του

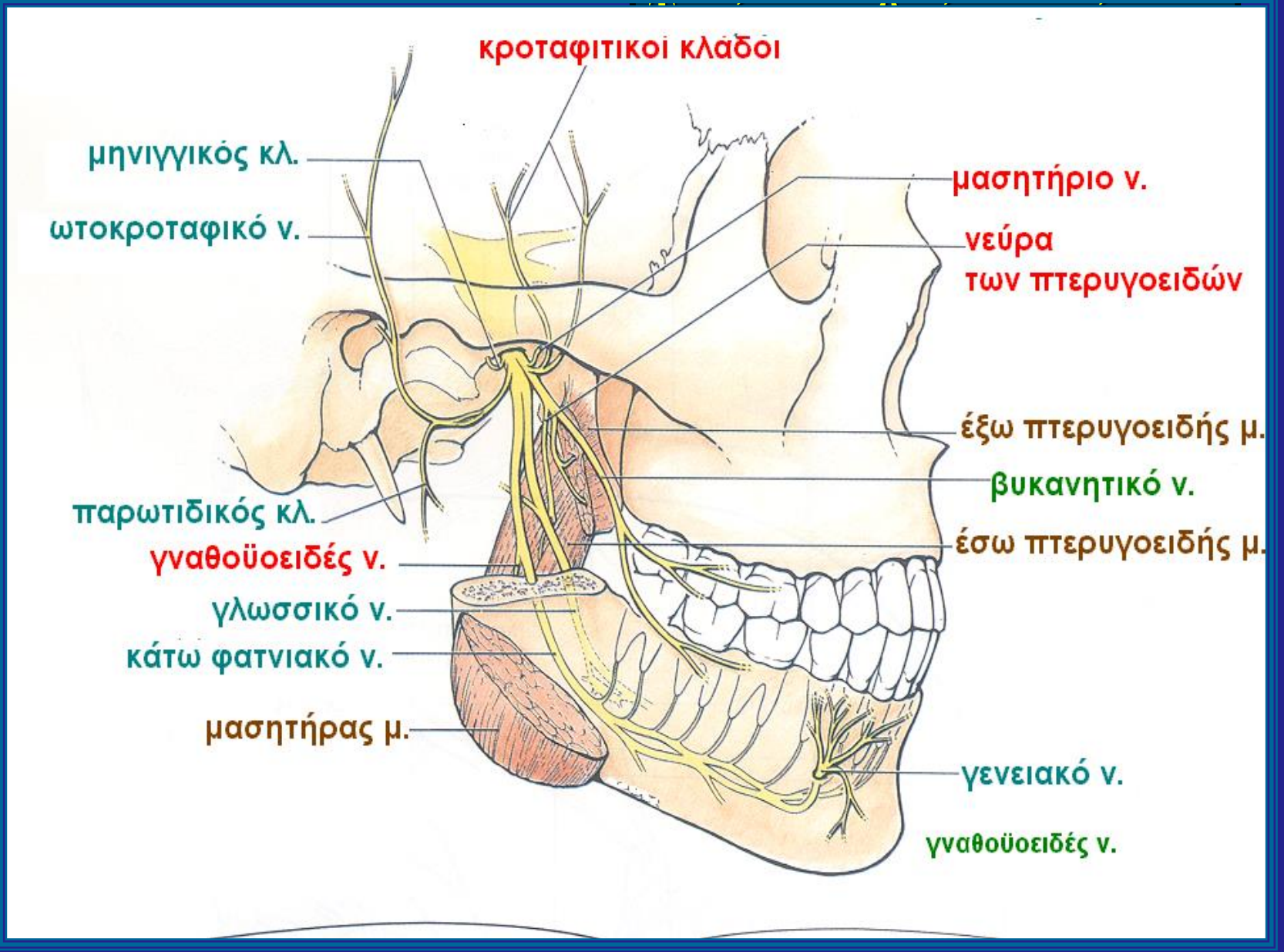

το κάτω γναθικό ν. [V3] και οι κλάδοι του

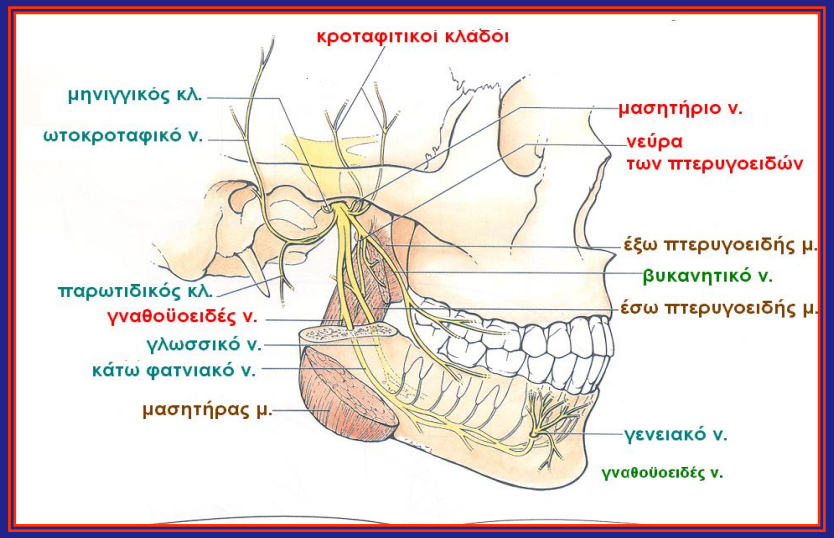

Το κάτω γναθικό χορηγεί:

- κινητικους κλάδους για τους μασητήριους μυς, τον τείνοντα το τύμπανο, τον διατείνοντα την υπερώα, το γναθοϋοειδή και την πρόσθια γαστέρα του διγάστορα.
- αισθητικούς κλάδους στα δόντια και τα ούλα της κάτω γνάθου, για το δέρμα της γενειακής και ωτοκροταφικής χώρας, της παρειάς και του βλεννογόνου της, πτερύγιο αυτιού, έξω ακουστικό πόρο και έξω επιφάνεια τυμπάνου και για τα δύο πρόσθια τριτημόρια της γλώσσας (καθώς και γευστικές ίνες, μέσω της χορδής του τυμπάνου)
- παρασυμπαθητικές ίνες από το ωτικό γάγγλιο στην παρωτίδα

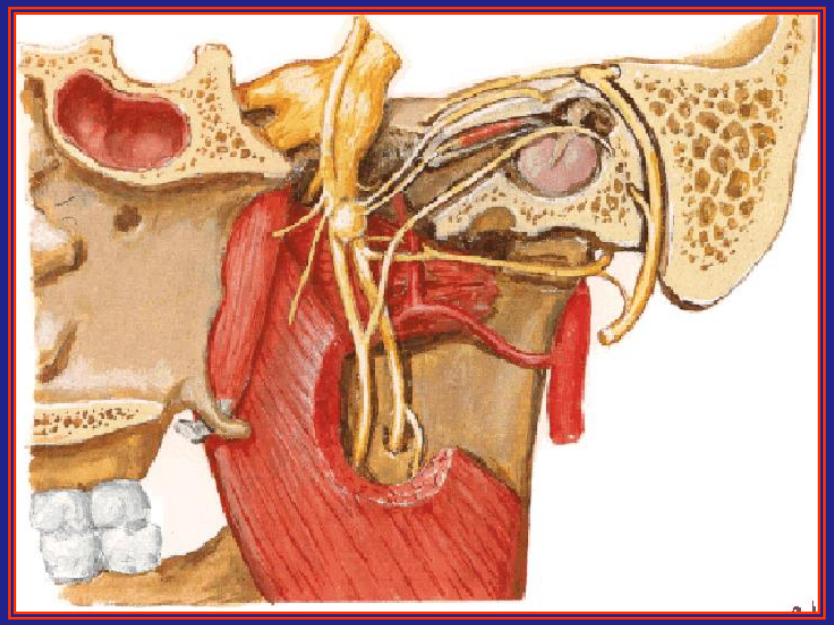

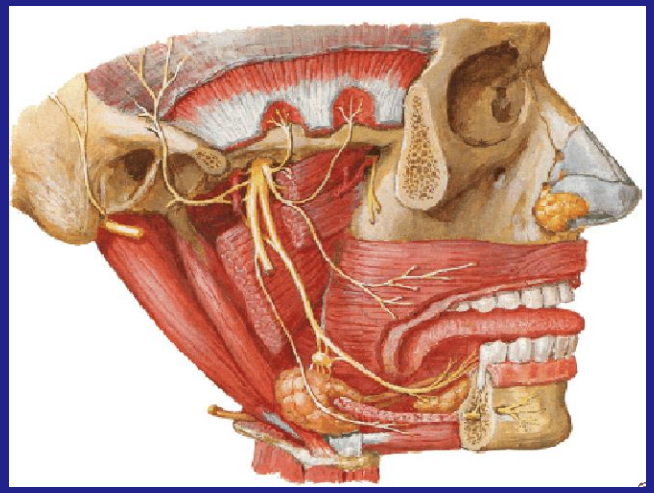

ΝΕΥΡΑ υπογνάθιας χώρας

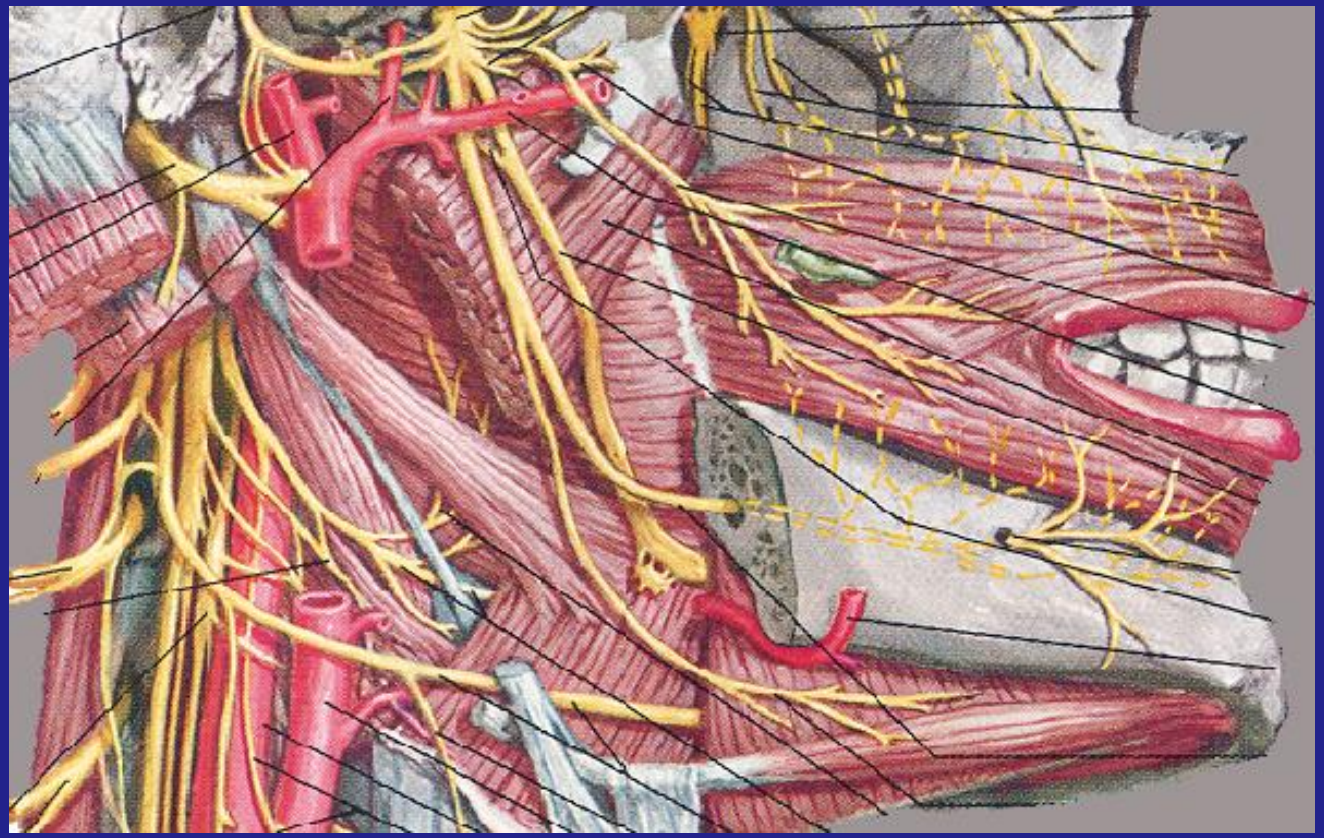

Υπογλώσσιο ν., που χορηγεί θυρεοϋοειδές ν. και γενειοϋοειδές ν.

Γναθοϋοειδές από κάτω φατνιακό

Γλωσσοφαρυγγικό ν.

Λείπουν επιχείλιος κάτω γνάθου και τραχηλικός κλ. του προσωπικού

Λοιπά στοιχεία : γλωσσικό ν. βελονοϋοειδής συνδ.

- Το υπογλώσσιο ν. επί της έξω καρωτίδας χορηγεί την άνω ρίζα αυχενικής αγκύλης. Μετά, υπό την οπίσθια γαστέρα του διγάστορος, επί του υογλωσσικού και μετά μεταξύ υογλωσσικού και γναθοϋοειδούς
- Το γλωσσοφαρυγγικό ν. επί του βελονοφαρυγγικού, μετά επί τα εντός του υογλωσσικού μ.
- Το γναθοϋοειδές ν. επί του γναθοϋοειδούς

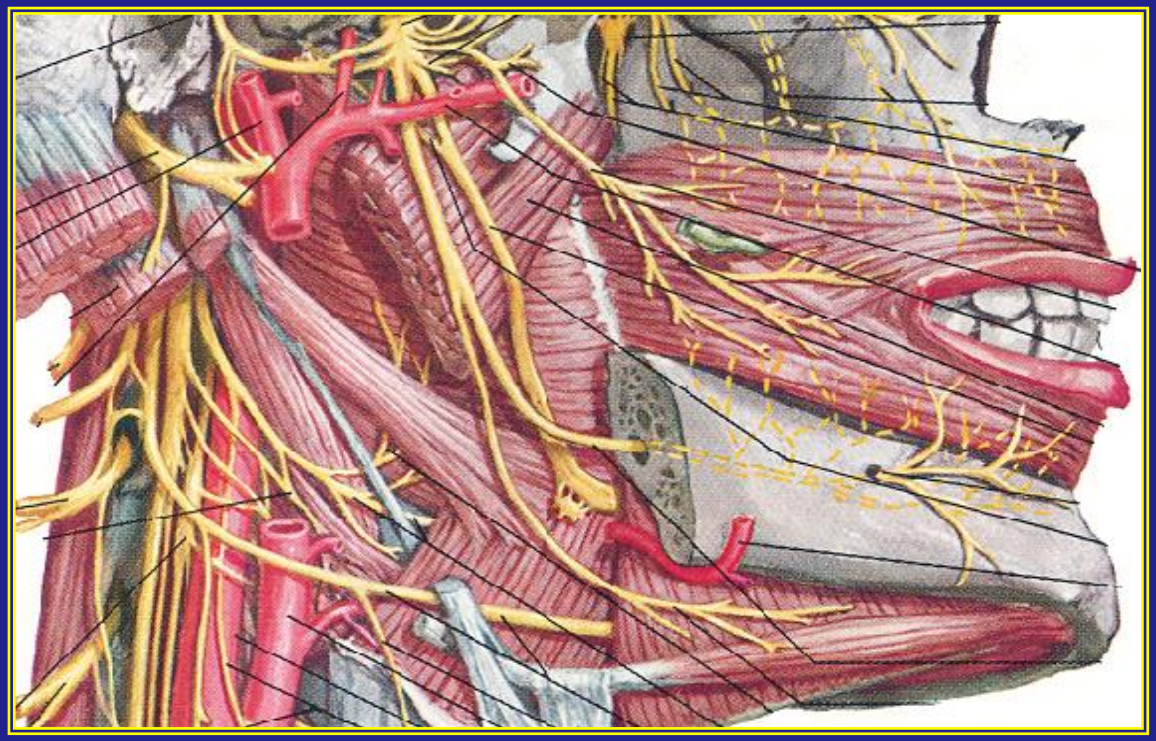

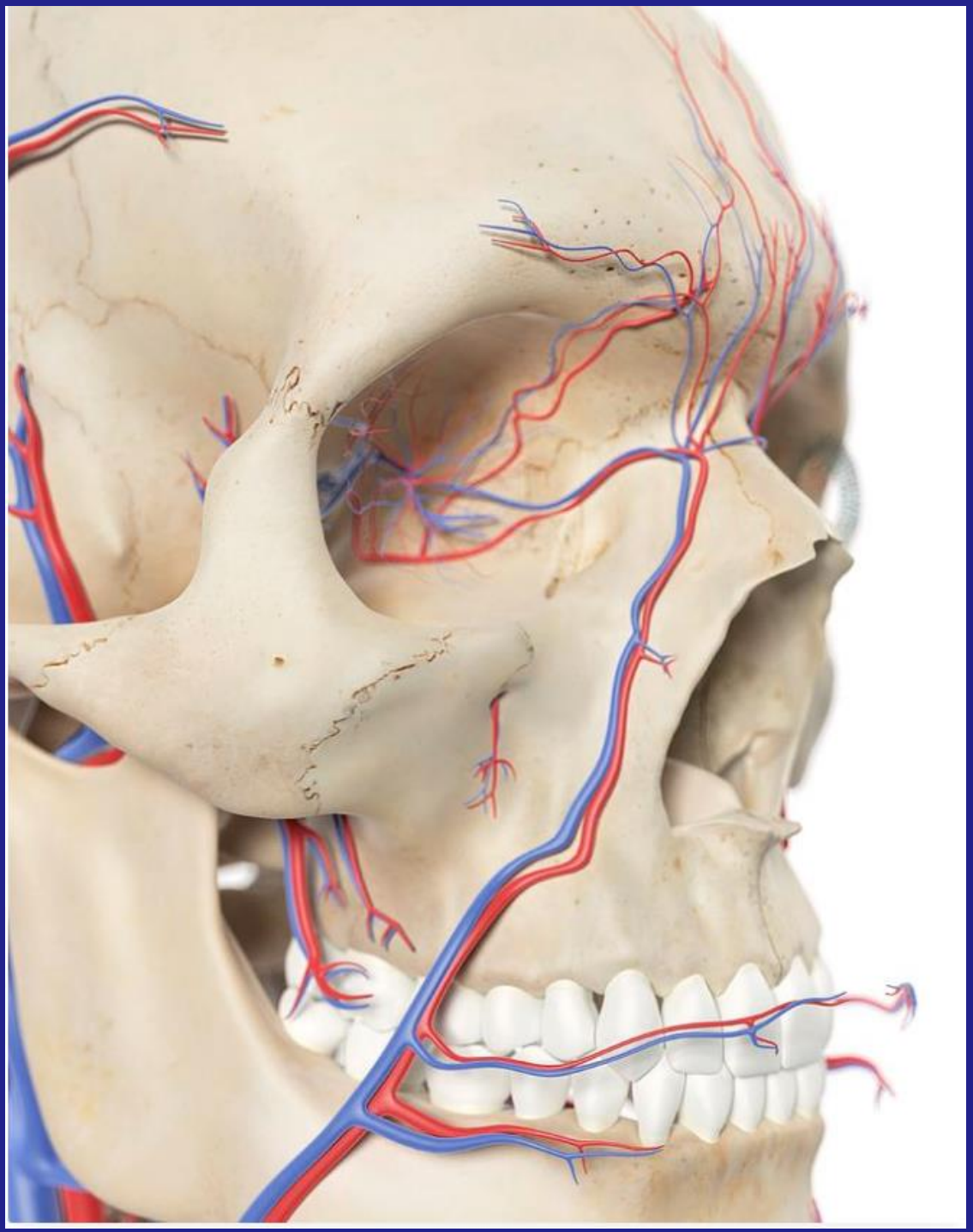

ΑΡΤΗΡΙΕΣ ΠΡΟΣΩΠΟΥ

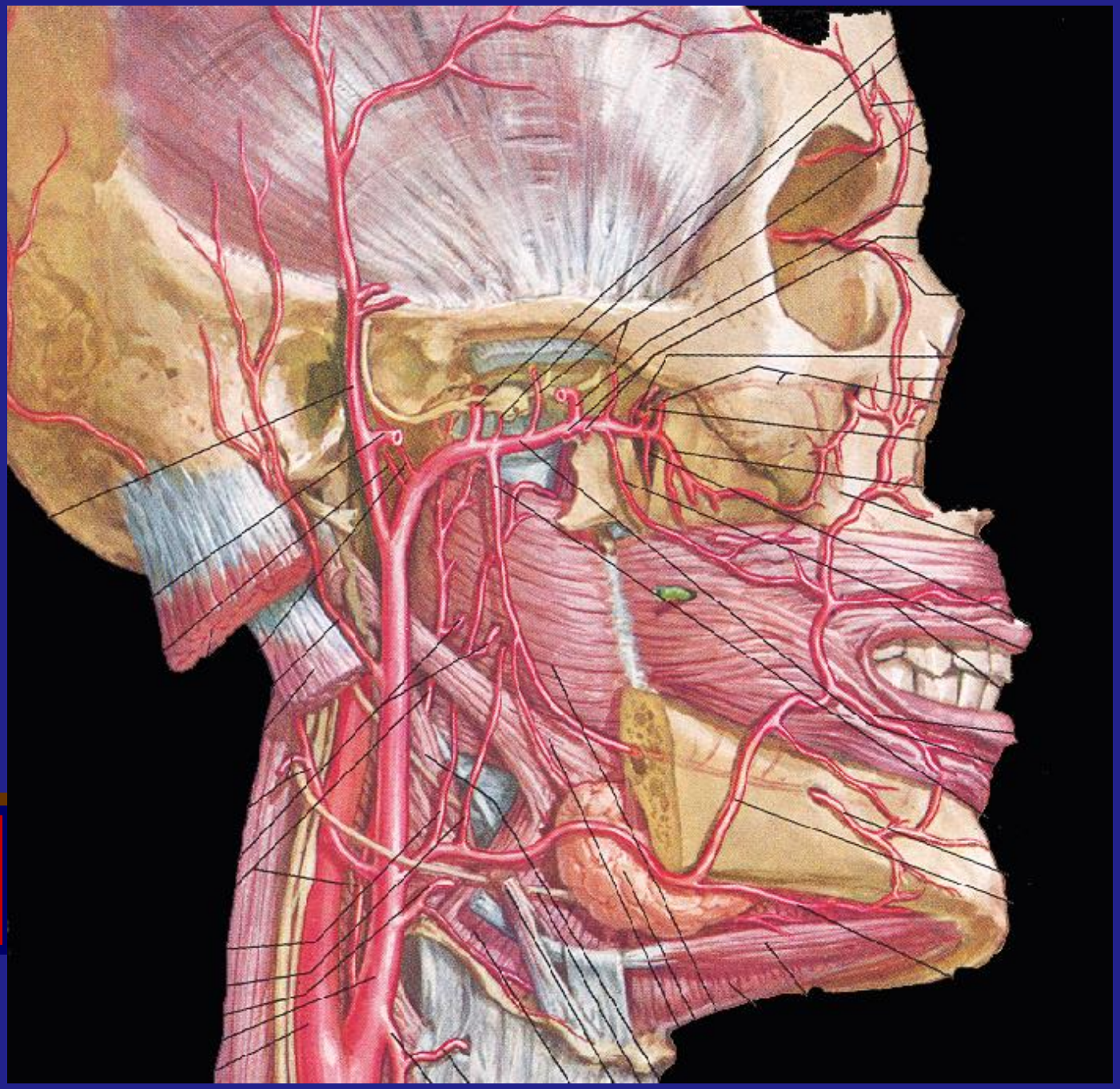

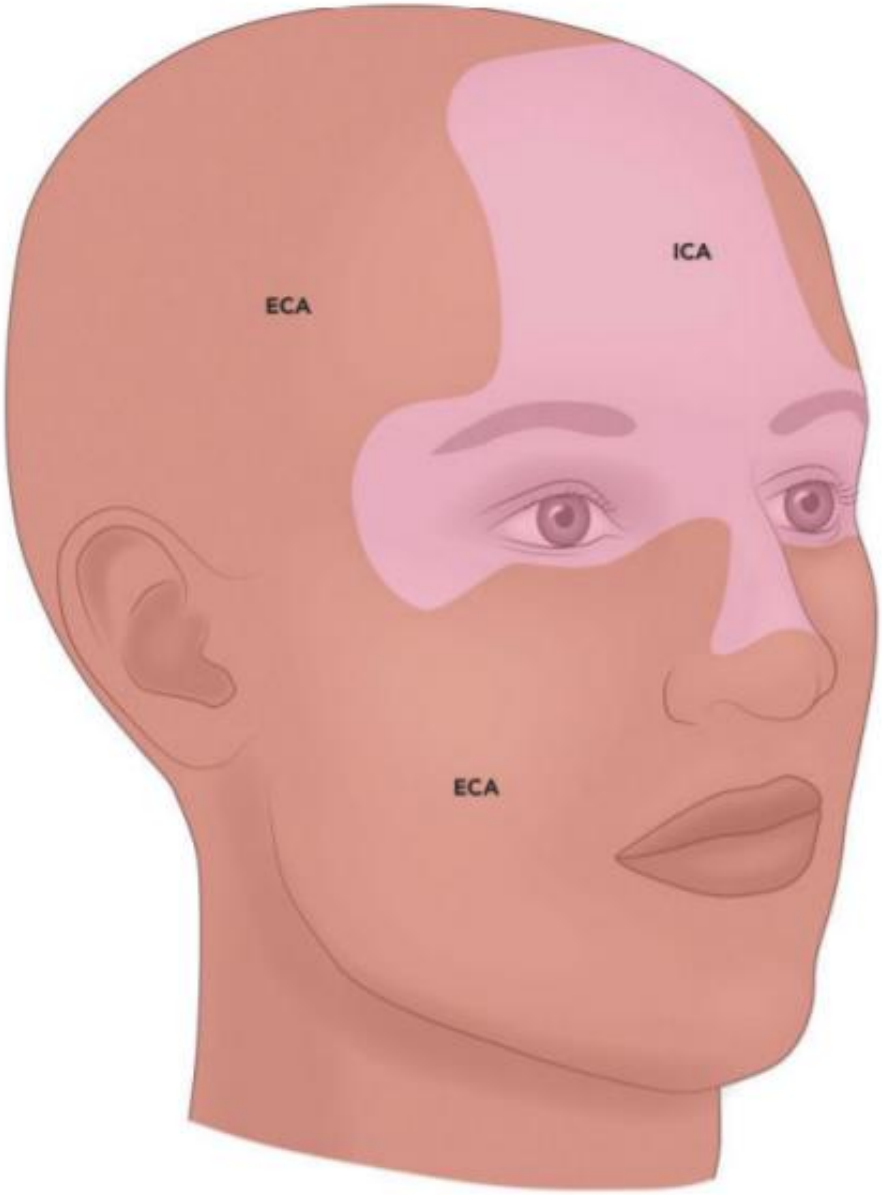

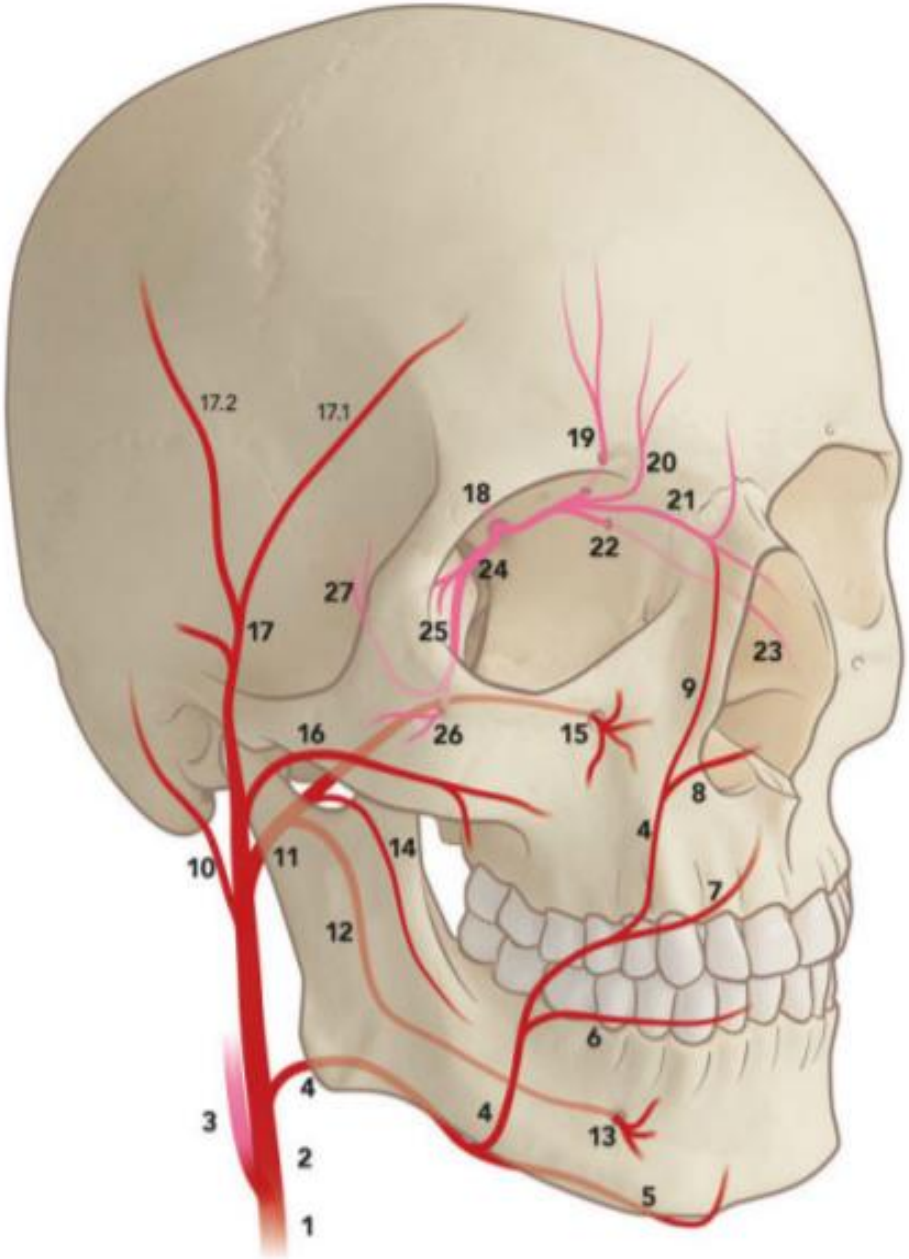

Fig. 1 The arterial blood supply to the face is provided by two sources: the external carotid artery (ECA, red area) and the internal carotid artery (ICA, pink area)

Έξω καρωτίδας - Έσω καρωτίδας

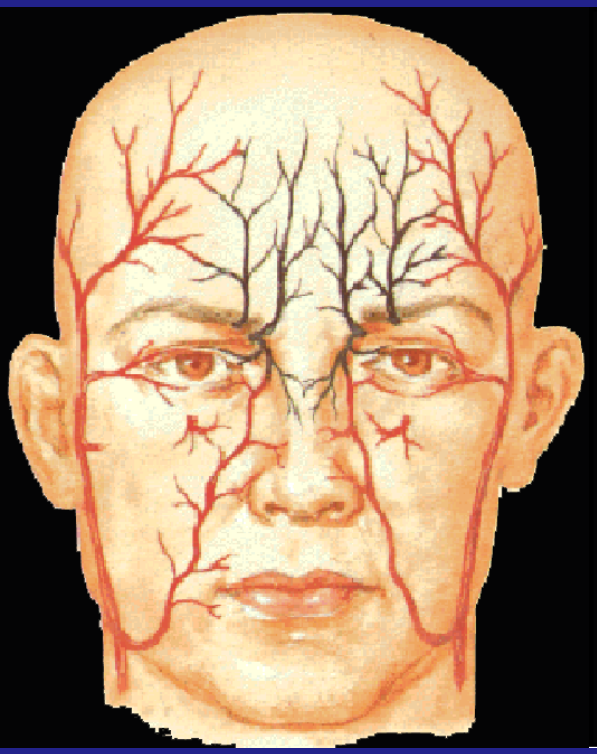

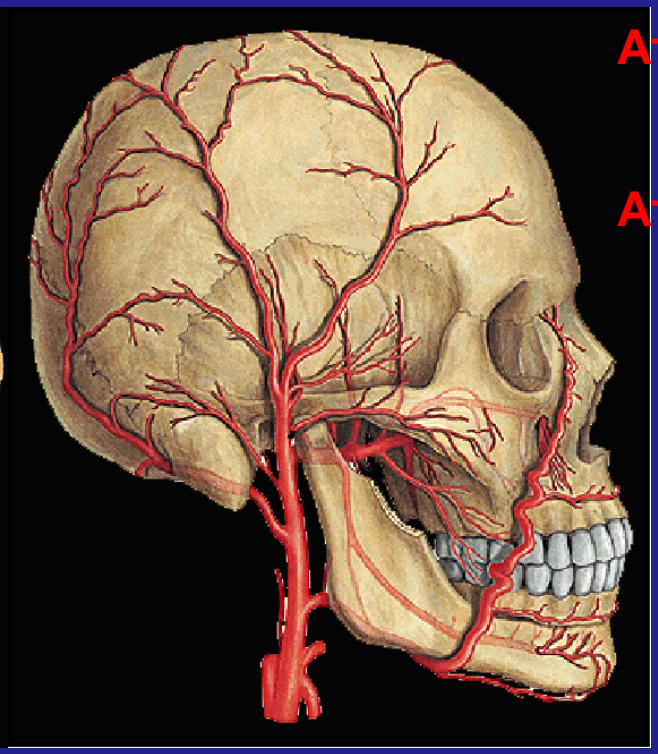

Από την έξω καρωτίδα
- προσωπική
- επιπολής κροταφική
- έσω γναθιαία

Από την έσω καρωτίδα
- υπερκόγχια και μετωπιαία

ΑΡΤΗΡΙΕΣ ΠΡΟΣΩΠΟΥ

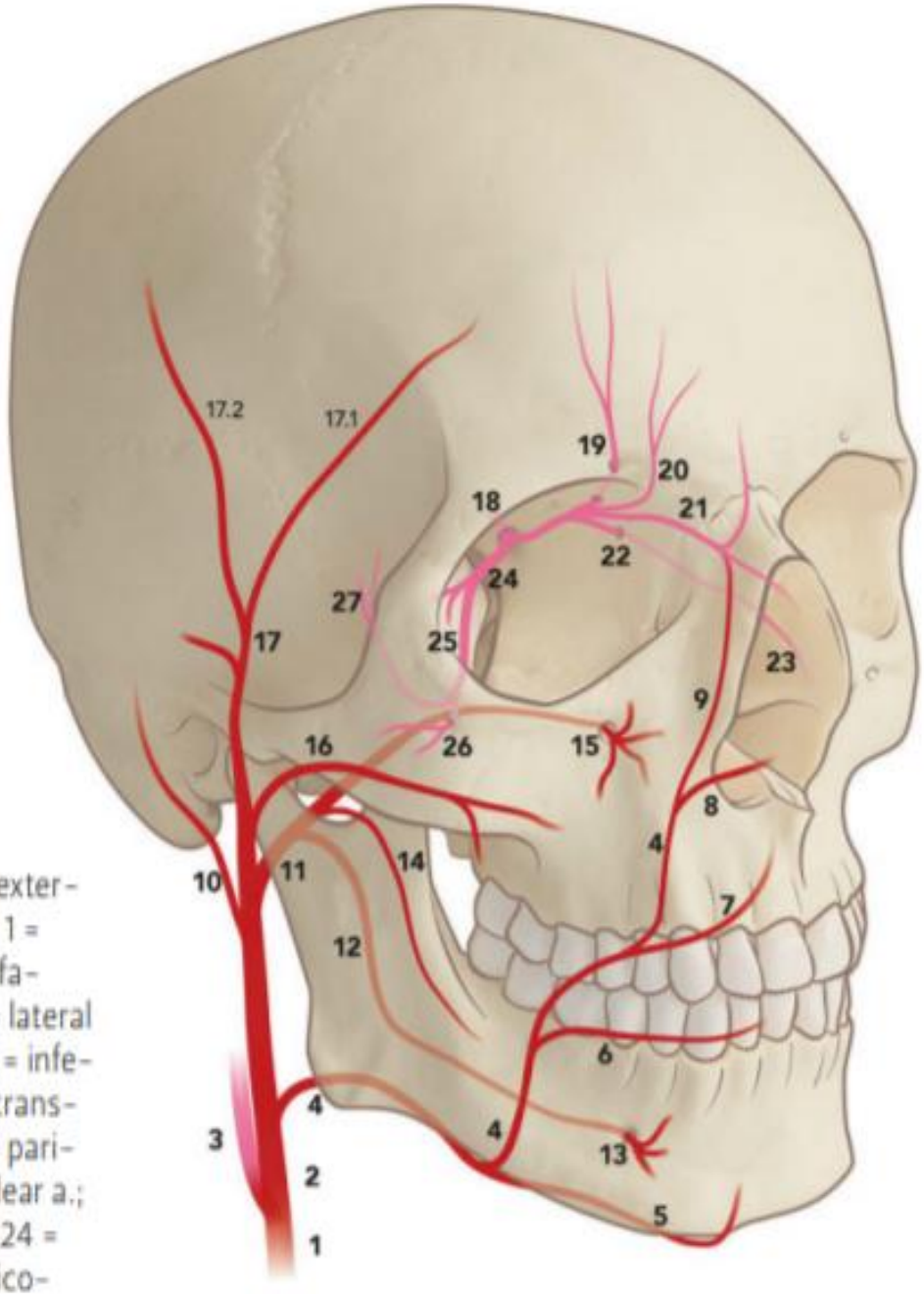

Fig. 2 Arteries with branches to the face (in red originating from the external carotid artery, in pink originating from the internal carotid artery): 1 = common carotid a.; 2 = external carotid a.; 3 = internal carotid a.; 4 = facial a.; 5 = submental a.; 6 = inferior labial a.; 7 = superior labial a.; 8 = lateral nasal a.; 9 = angular a.; 10 = posterior auricular a.; 11 = maxillary a.; 12 = inferior alveolar a.; 13 = mental a.; 14 = buccal a.; 15 = infraorbital a.; 16 = transverse facial a.; 17 = superficial temporal a. (17.1 = frontal branch, 17.2 = parietal branch); 18 = ophthalmic a.; 19 = supraorbital a.; 20 = supratrochlear a.; 21 = dorsal nasal a.; 22 = anterior ethmoidal a.; 23 = external nasal a.; 24 = lacrimal a.; 25 = zygomatic a.; 26 = zygomaticofacial a.; 27 = zygomaticotemporal a.

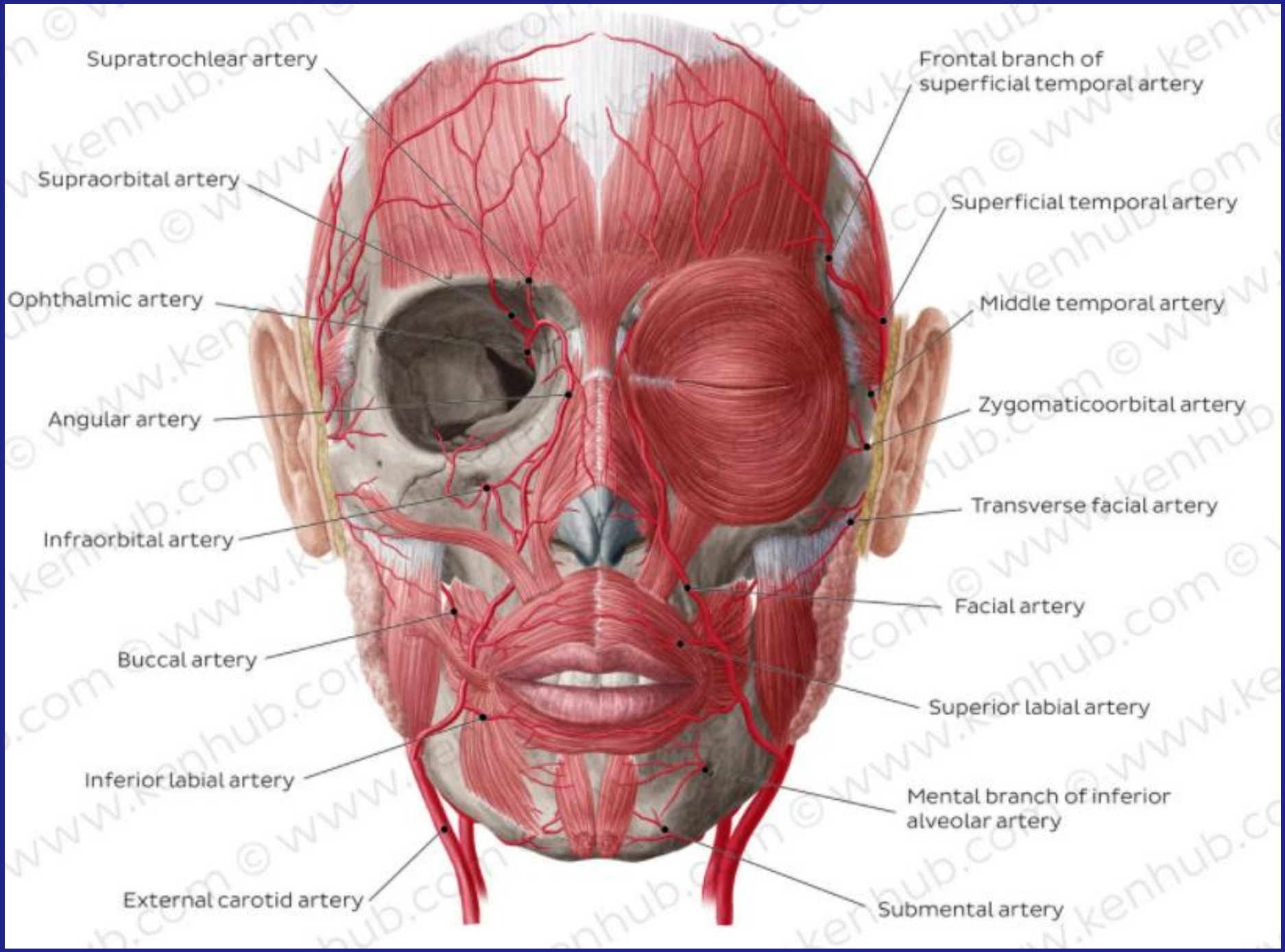
Supratrochlear artery
Supraorbital artery
Ophthalmic artery
Angular artery
Infraorbital artery
Buccal artery
Inferior labial artery
External carotid artery
Frontal branch of superficial temporal artery
Superficial temporal artery
Middle temporal artery
Zygomaticoorbital artery
Transverse facial artery
Facial artery
Superior labial artery
Mental branch of inferior alveolar artery
Submental artery

Αγγείωση προσώπου

- Από την προσωπική αρτηρία και την εγκάρσια προσωπική αρτηρία (επιπολής κροταφική)
- Πολλαπλές αναστομώσεις
- Τα τραύματα του προσώπου αιμορραγούν πολύ αλλά σπάνια εμφανίζεται ολιγαιμικό shock
- Ισχαιμική νέκρωση μαλακών μορίων προσώπου σε βαριά ασιτία (αραβοσιτική πελάγρα)

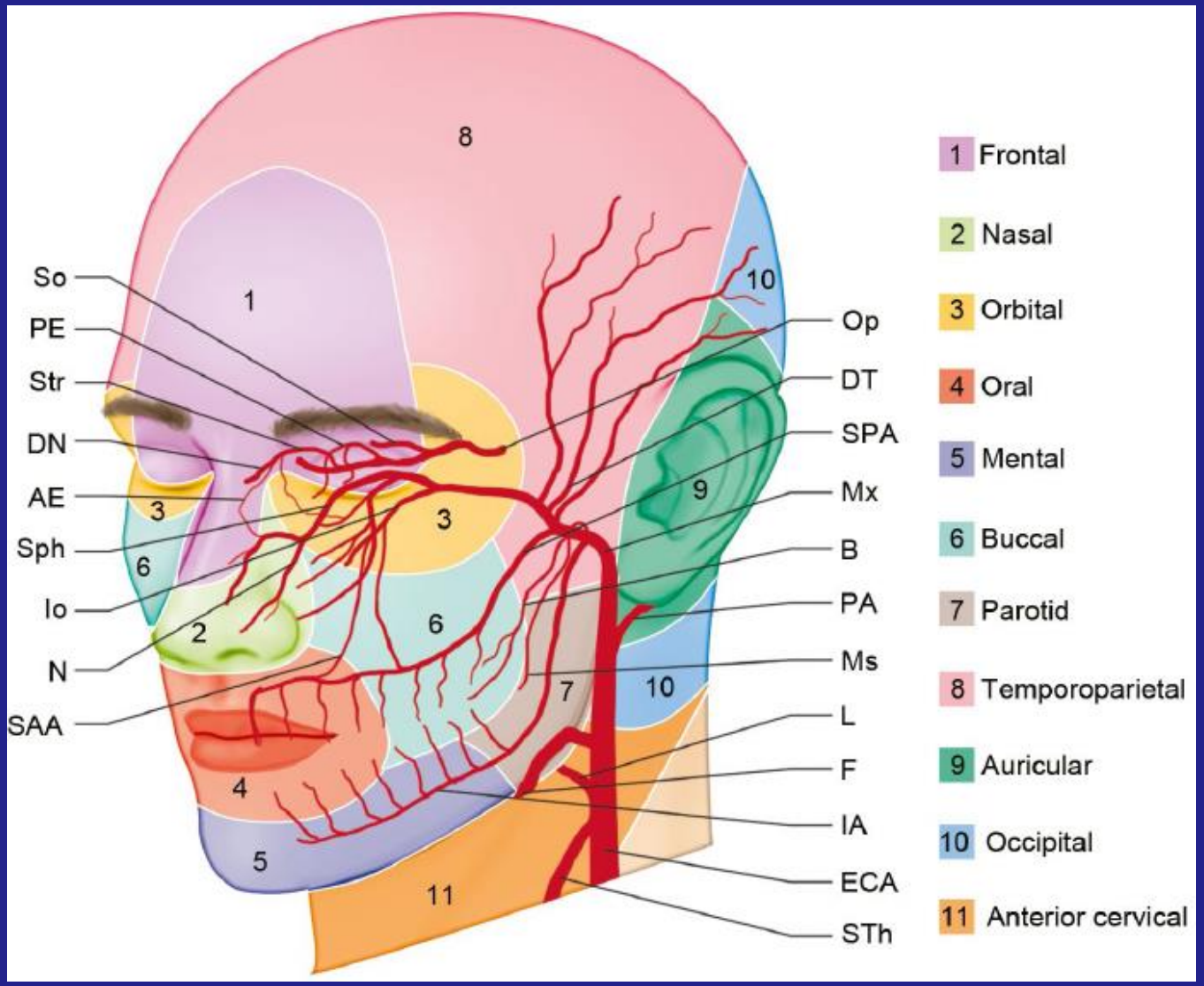

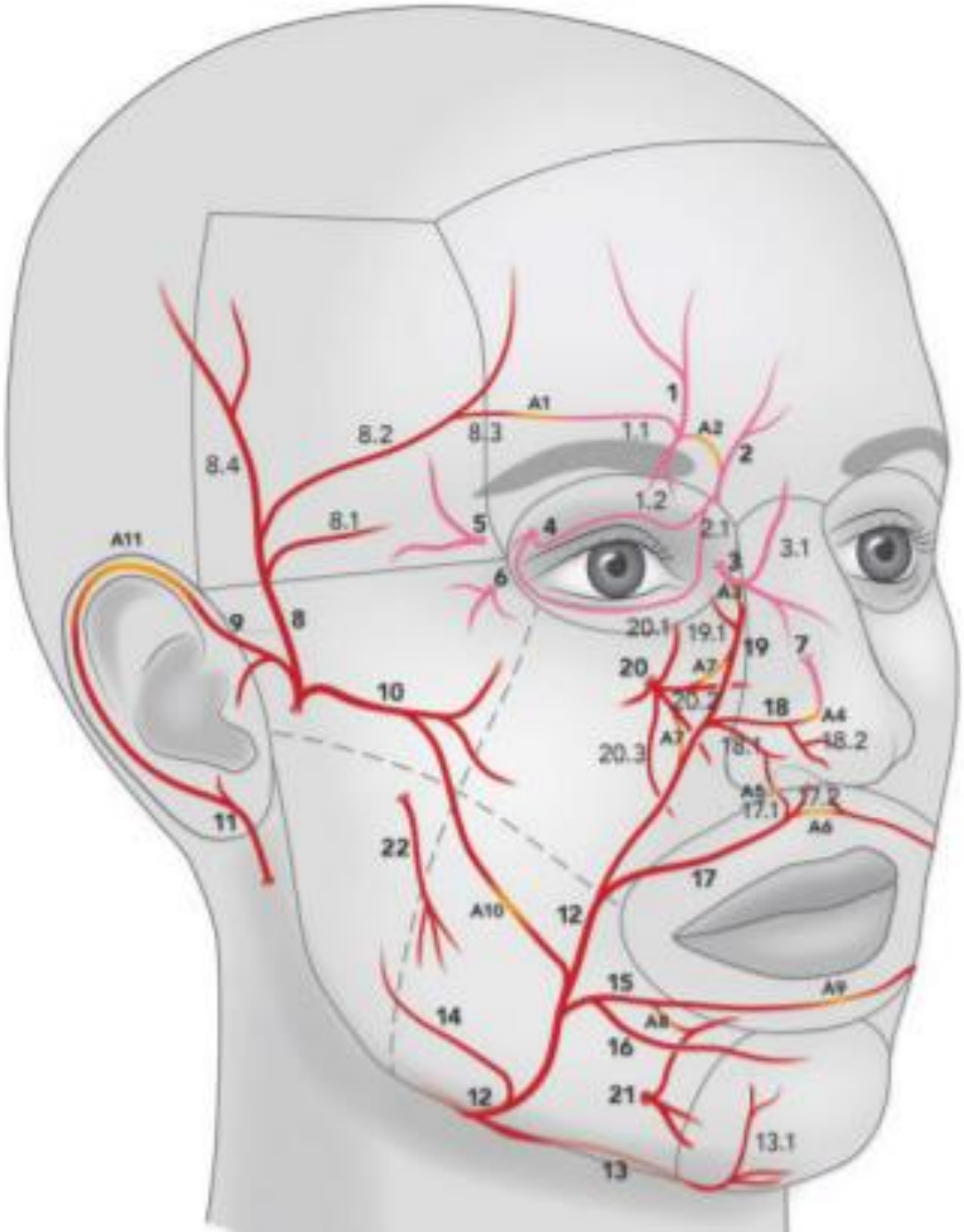

Fig. 3 Arteries contributing to the vascular supply of the face (in red originating from the external carotid artery, in pink originating from the internal carotid artery, in orange arterial anastomoses): 1 = supraorbital a. (1.1 = horizontal frontal branch, 1.2 = superior palpebral branches); 2 = supratrochlear a. (2.1 = superior/inferior palpebral branches); 3 = dorsal nasal a. (3.1 = central a.); 4 = superior/inferior palpebral branches from lacrimal a.; 5 = zygomaticotemporal a.; 6 = zygomaticofacial a.; 7 = external nasal branch from anterior ethmoidal a.; 8 = superficial temporal a. (8.1 = temporo-orbital branch, 8.2 = frontal branch, 8.3 = transverse frontal branch, 8.4 = parietal branch); 9 = anterior auricular a.; 10 = transverse facial a.; 11 = posterior auricular a.; 12 = facial a.; 13 = submental a. (13.1 = vertical labiomental a.); 14 = masseteric branch from facial a.; 15 = inferior labial a.; 16 = horizontal labiomental a.; 17 = superior labial a. (17.1 = inferior alar branch, 17.2 = septal branches); 18 = lateral nasal a. (18.1 = superior alar branches, 18.2 = nostril branches); 19 = angular artery (19.1 = medial palpebral branch); 20 = infraorbital a. (20.1 = inferior palpebral branch, 20.2 = nasal branch, 20.3 = superior labial branches); 21 = mental a.; 22 = buccal a.

Arterial anastomoses: A1 = anastomosis between supraorbital a. and frontal branch of superficial temporal a.; A2 = anastomosis between supraorbital a. and supratrochlear a.; A3 = anastomosis between dorsal nasal a. and angular a.; A4 = anastomosis between lateral nasal a. and external nasal branch from anterior ethmoidal a.; A5 = anastomosis between superior labial a. and lateral nasal a.; A6 = anastomosis between bilateral superior labial a.; A7 = anastomosis between facial a. and infraorbital a.; A8 = anastomosis between inferior labial a. and mental a.; A9 = anastomosis between bilateral inferior labial a.; A10 = anastomosis between facial a. and transverse facial a.; A11 = anastomosis between anterior and posterior auricular a.

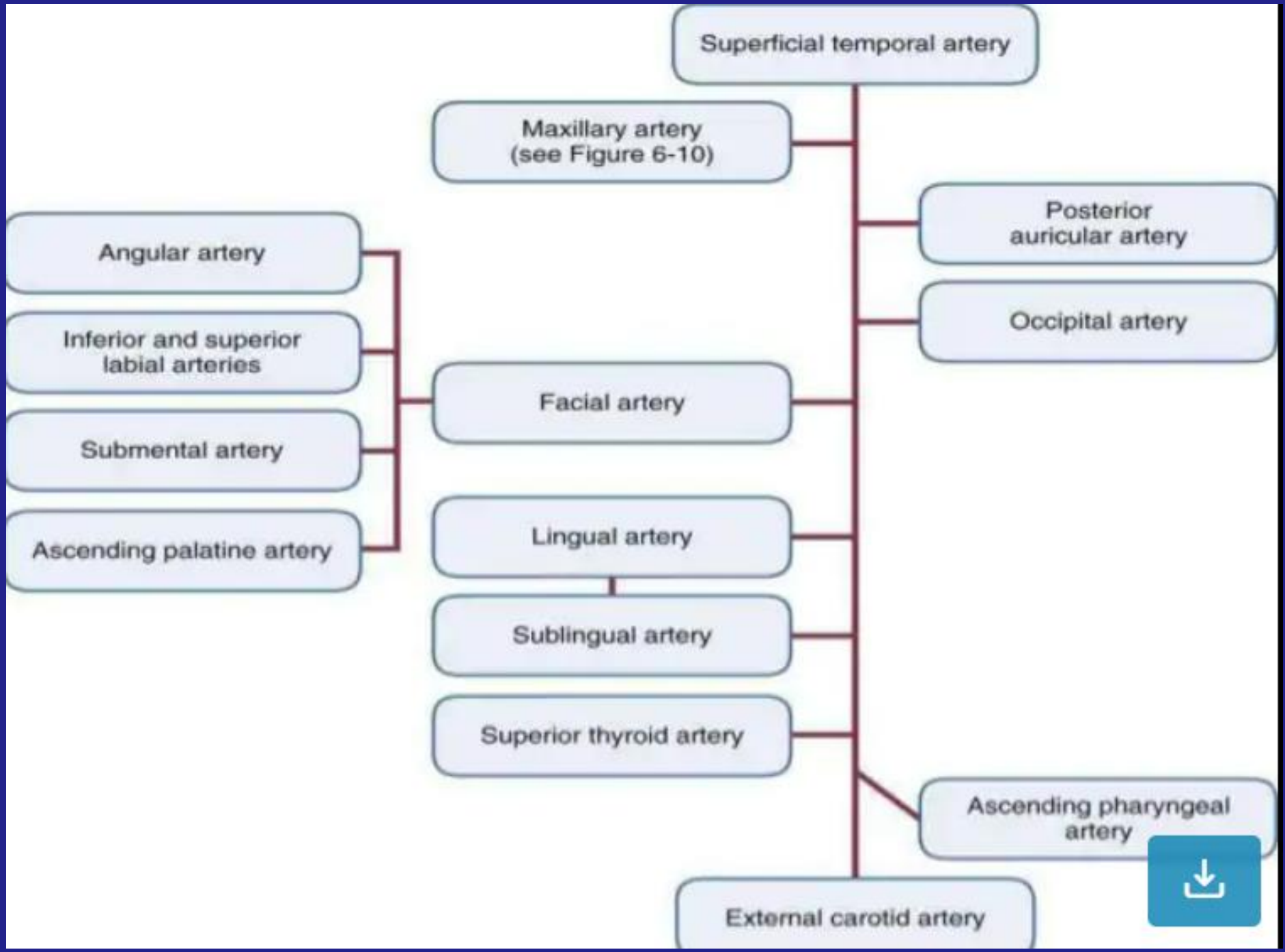
Superficial temporal artery
Maxillary artery (see Figure 6-10)
Posterior auricular artery
Occipital artery
Angular artery
Inferior and superior labial arteries
Facial artery
Submental artery
Ascending palatine artery
Lingual artery
Sublingual artery
Superior thyroid artery
Ascending pharyngeal artery
External carotid artery

Η προσωπική αρτηρία (έξω γναθιαία)

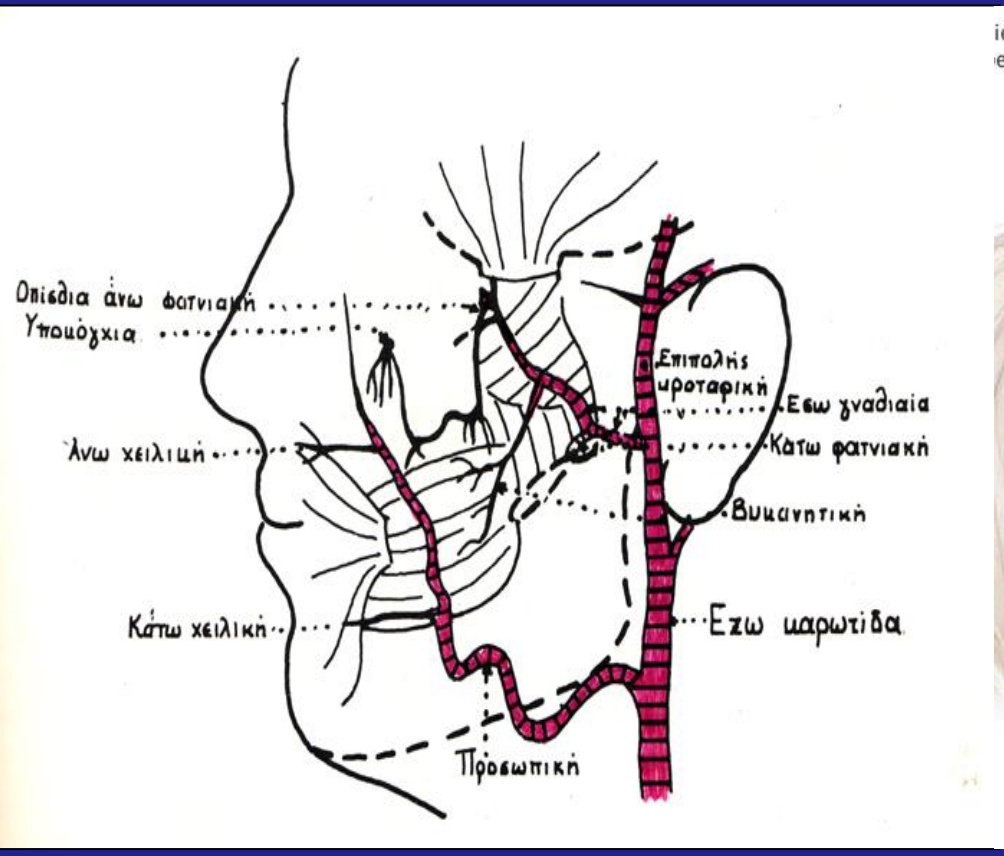

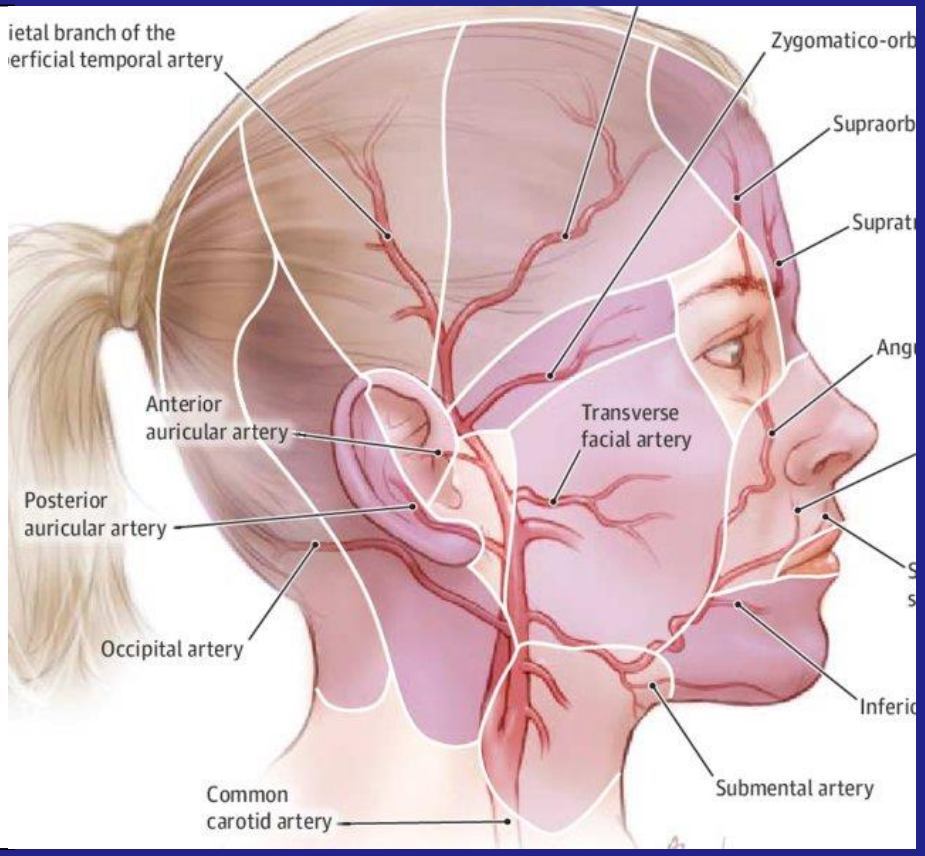

Απαραίτητη η απολίνωση της αρτηρίας σε επεμβάσεις στην περιοχή του υπογναθίου τριγώνου

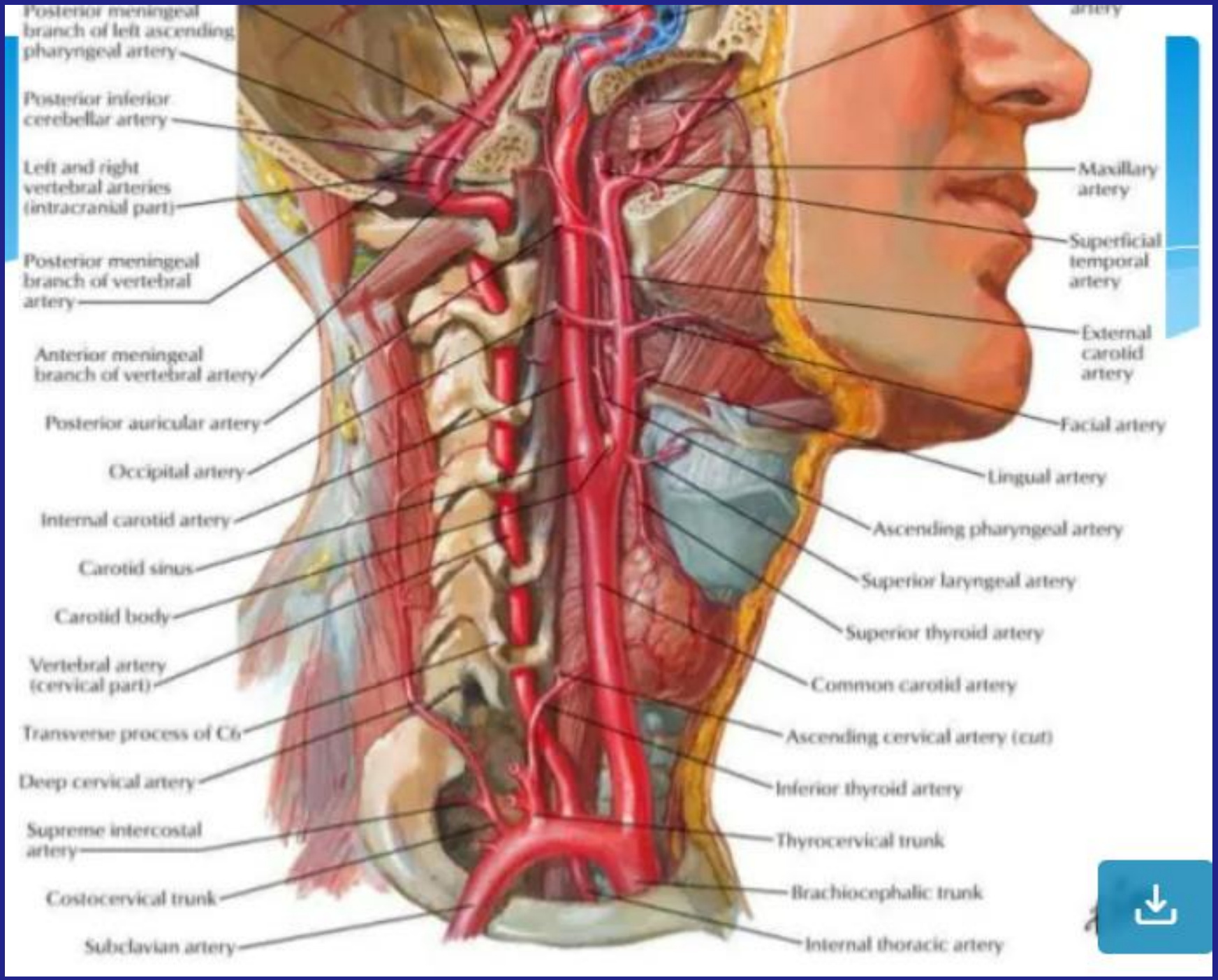
Posterior meningeal branch of left ascending pharyngeal artery
Posterior inferior cerebellar artery
Left and right vertebral arteries (intracranial part)
Posterior meningeal branch of vertebral artery
Anterior meningeal branch of vertebral artery
Posterior auricular artery
Occipital artery
Internal carotid artery
Carotid sinus
Carotid body
Vertebral artery (cervical part)
Transverse process of C6
Deep cervical artery
Supreme intercostal artery
Costocervical trunk
Subclavian artery
Maxillary artery
Superficial temporal artery
External carotid artery
Facial artery
Lingual artery
Ascending pharyngeal artery
Superior laryngeal artery
Superior thyroid artery
Common carotid artery
Ascending cervical artery (cut)
Inferior thyroid artery
Thyrocervical trunk
Brachiocephalic trunk
Internal thoracic artery

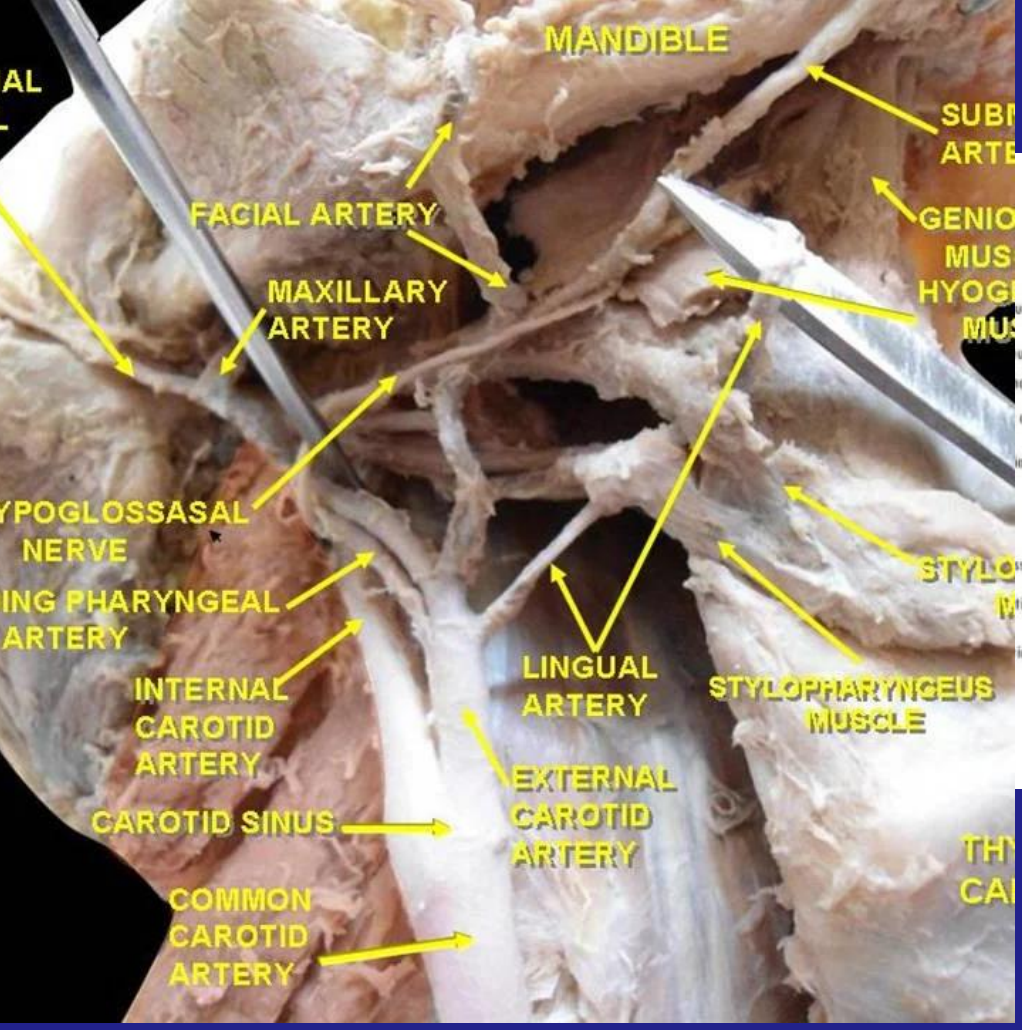
MANDIBLE
FACIAL ARTERY
MAXILLARY ARTERY
YPOGLOSSASAL NERVE
ING PHARYNGEAL ARTERY
INTERNAL CAROTID ARTERY
CAROTID SINUS
COMMON CAROTID ARTERY
LINGUAL ARTERY
EXTERNAL CAROTID ARTERY
STYLOPHARYNGEUS MUSCLE

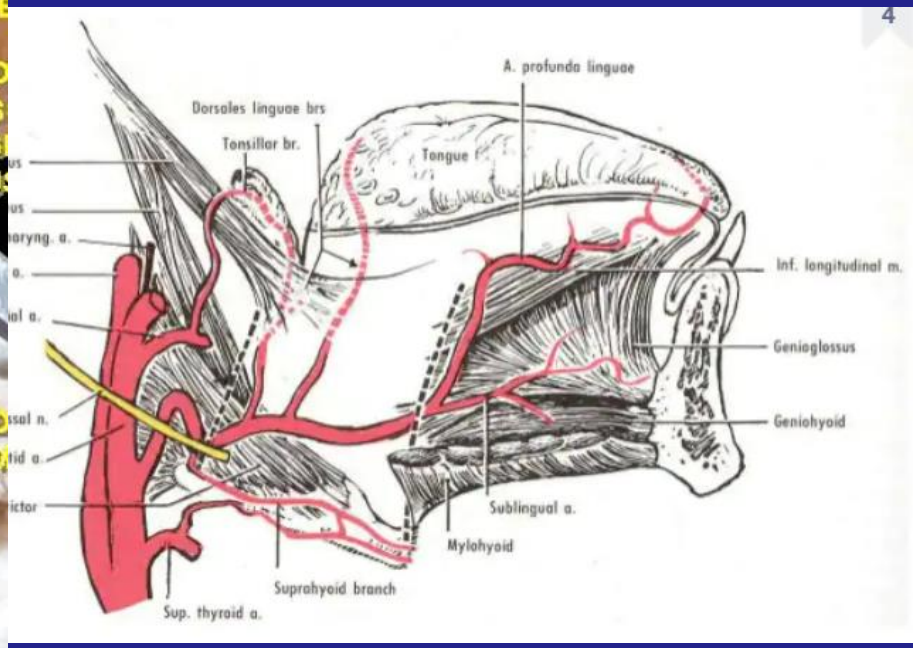
A. profunda linguae
Dorsales linguae brs
Tonsillar br.
Tongue
Inf. longitudinal m.
Geniaglossus
Geniohyoid
Sublingual a.
Mylohyoid
Suprahyoid branch
Sup. thyroid a.

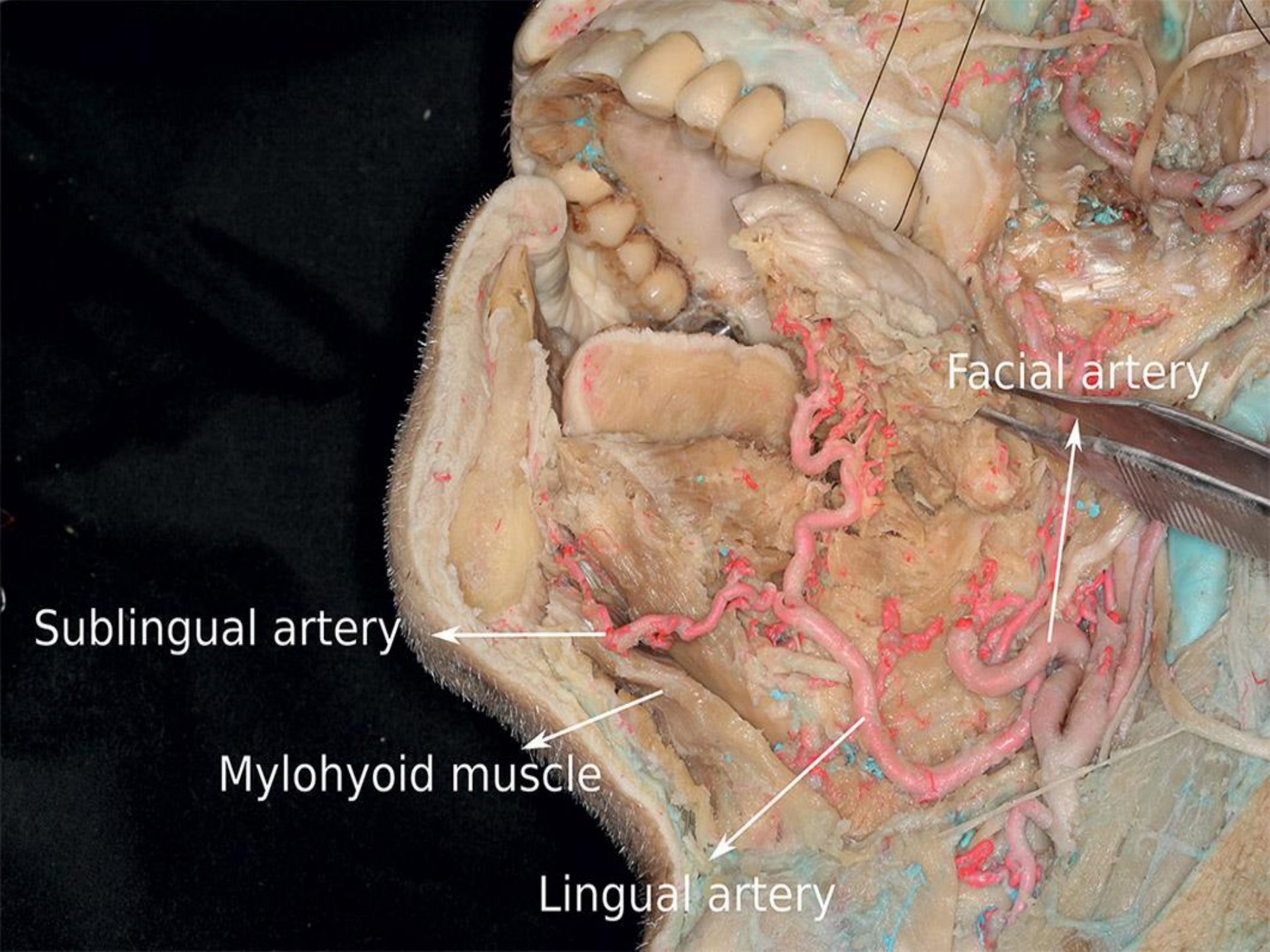
Facial artery
Sublingual artery
Mylohyoid muscle
Lingual artery

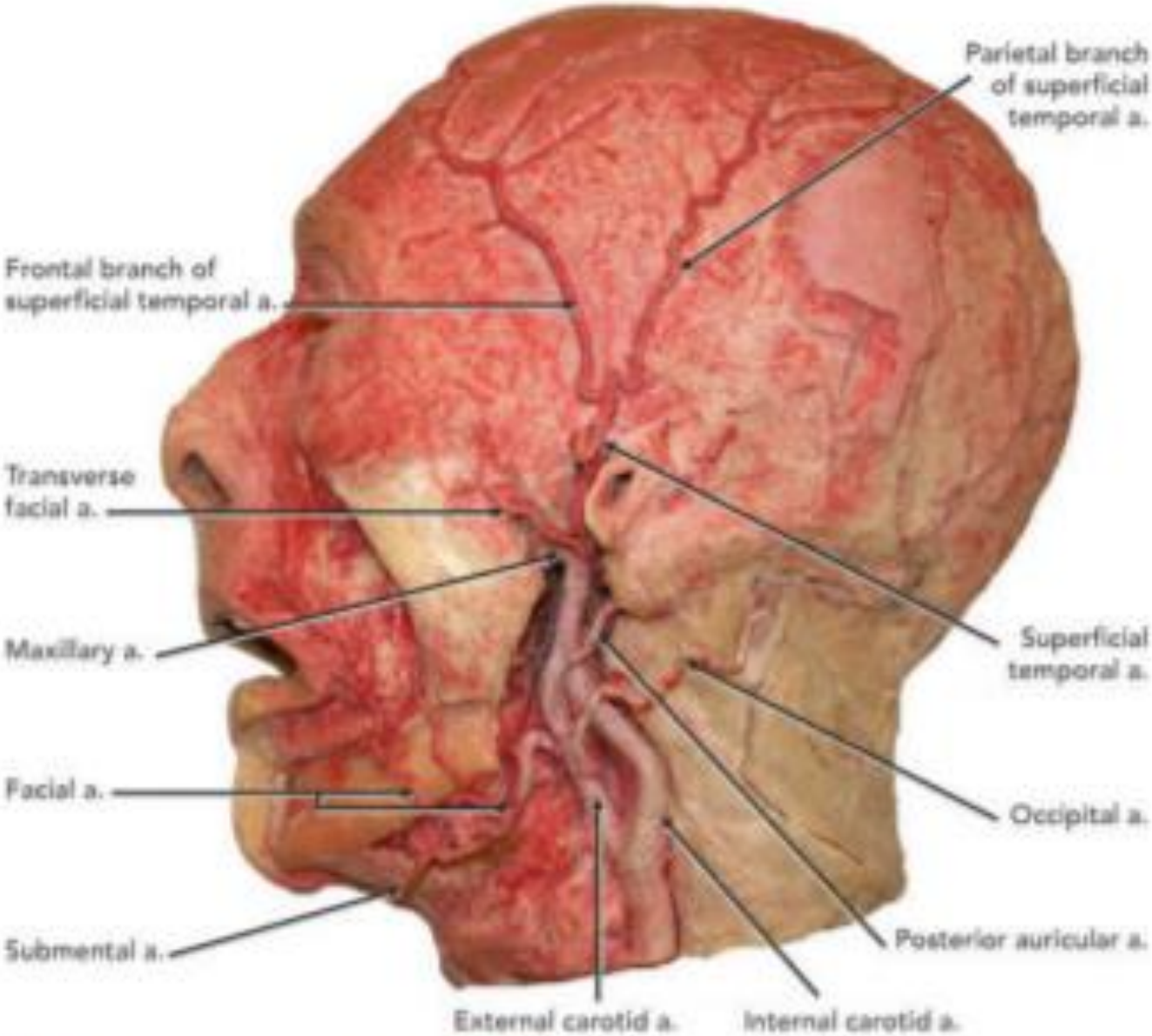

Fig. 4 Lateral view of the arterial facial blood supply. The external carotid artery provides all extracranial branches (formalin-fixated and colored-latex injected cadaveric head).

Περικογχικές και Βλεφαρικές Αρτηρίες

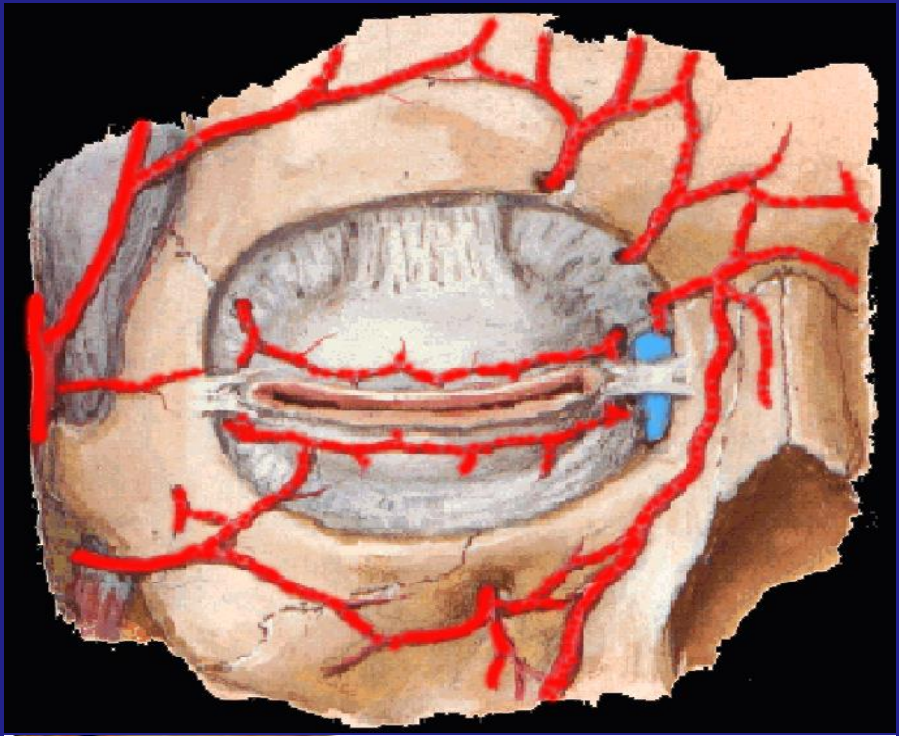

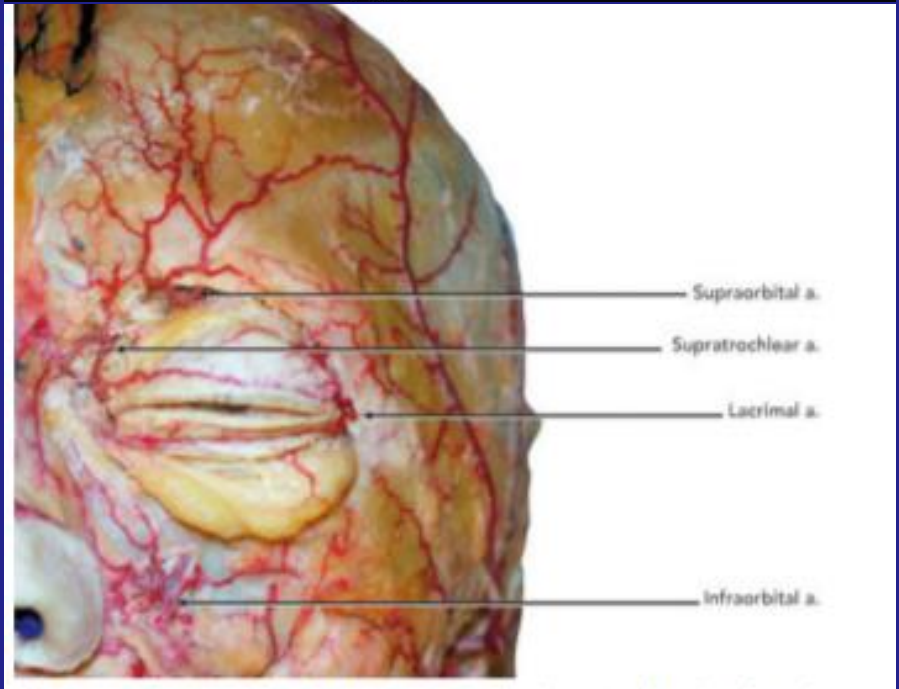

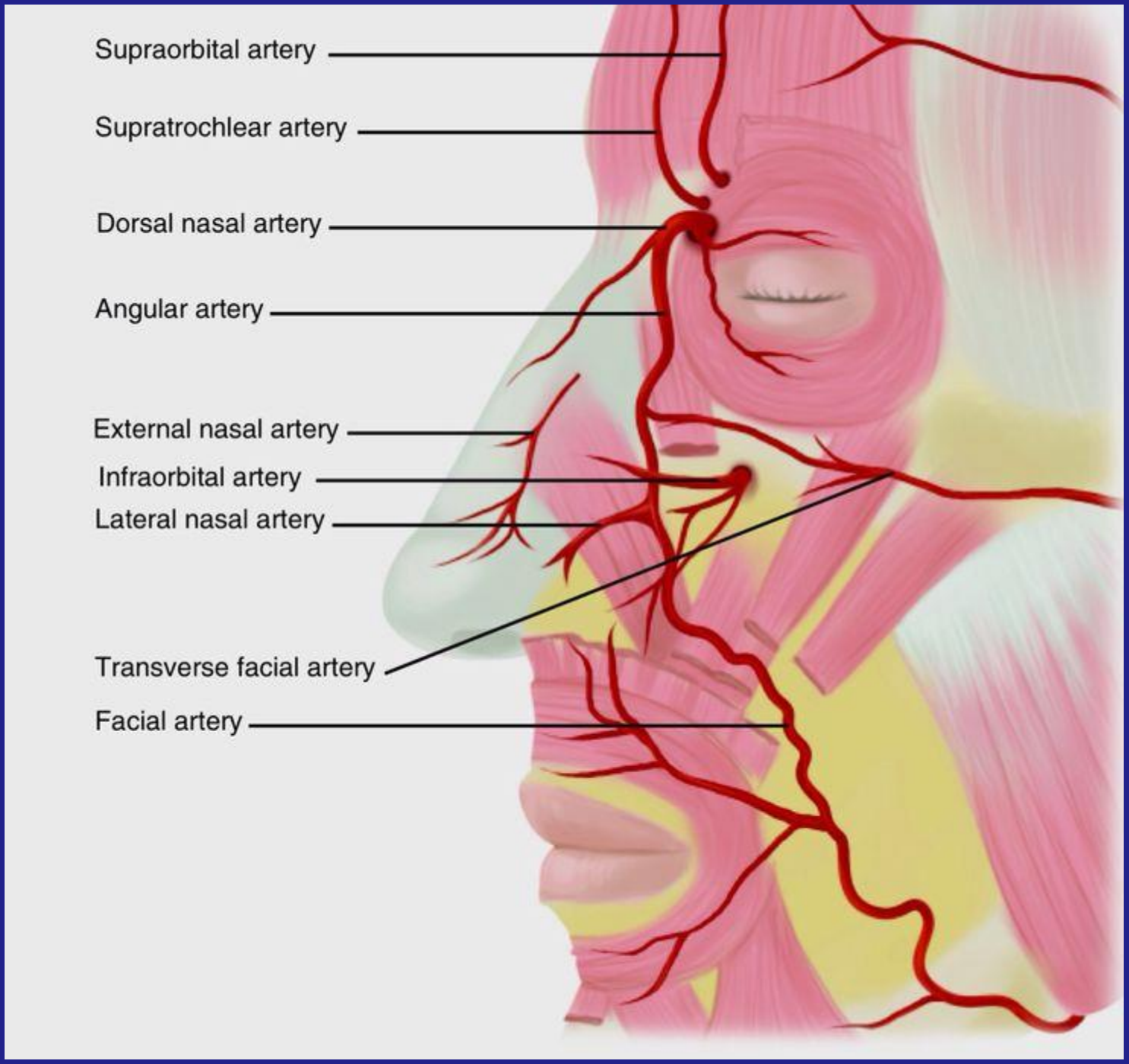
Supraorbital artery
Supratrochlear artery
Dorsal nasal artery
Angular artery
External nasal artery
Infraorbital artery
Lateral nasal artery
Transverse facial artery
Facial artery

ΑΡΤΗΡΙΕΣ υπογνάθιας χώρας

γλωσσική αρτηρία, υπό το υπογλώσσιο νεύρο

Έξω γναθιαία = προσωπική → ανιούσα υπερώια, αμυγδαλική και υπογενείδια

Γναθοϋοειδής α. , από κάτω φατνιακή

Λοιπά στοιχεία : υπογλώσσιο ν. υπογνάθιος αδένας, βελονοϋοειδής συνδ.

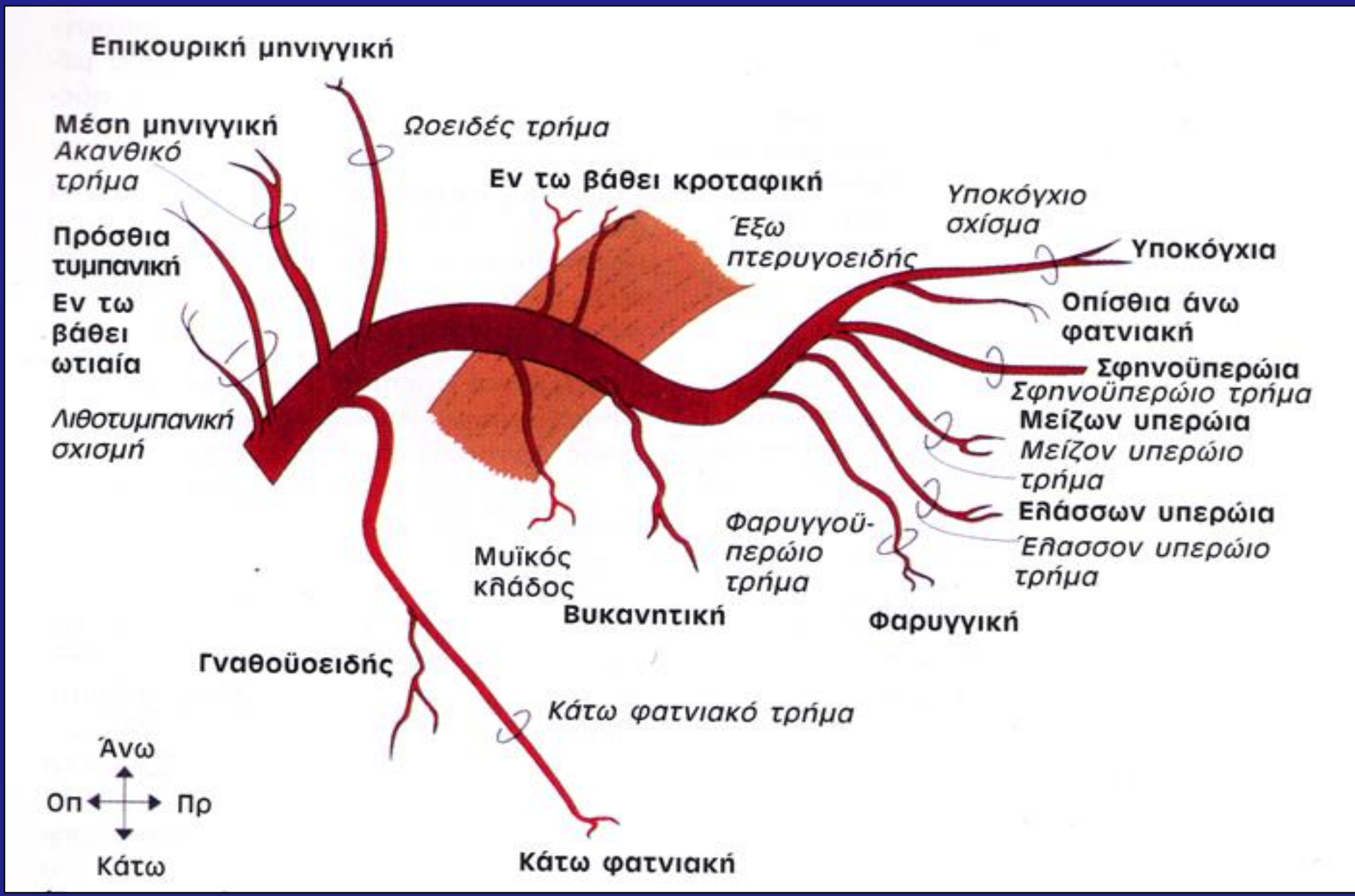

Η άνω γναθιαία αρτηρία

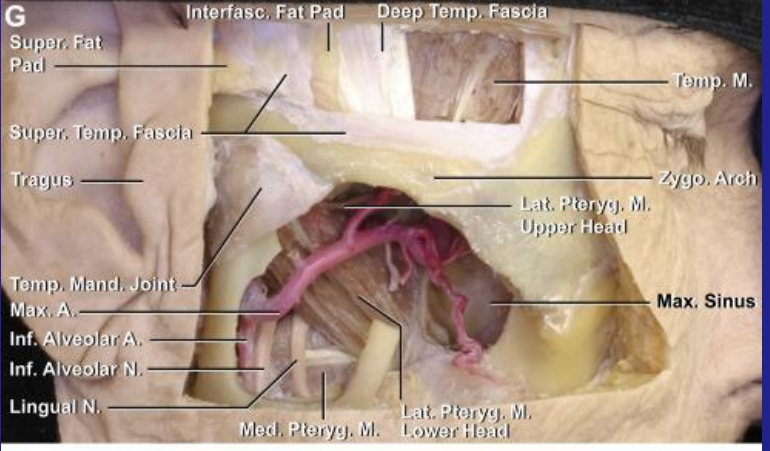
G
Interfasc. Fat Pad
Deep Temp. Fascia
Super. Fat Pad
Temp. M.
Super. Temp. Fascia
Tragus
Zygo. Arch
Lat. Pteryg. M. Upper Head
Temp. Mand. Joint
Max. Sinus
Max. A.
Inf. Alveolar A.
Inf. Alveolar N.
Lingual N.
Med. Pteryg. M.
Lat. Pteryg. M. Lower Head

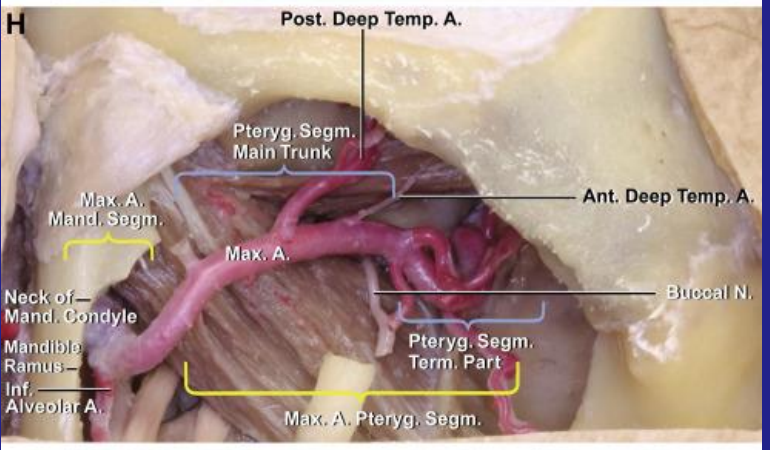
H
Post. Deep Temp. A.
Pteryg. Segm. Main Trunk
Ant. Deep Temp. A.
Max. A. Mand. Segm.
Max. A.
Buccal N.
Neck of Mand. Condyle
Pteryg. Segm. Term. Part
Mandible Ramus
Inf. Alveolar A.
Max. A. Pteryg. Segm.

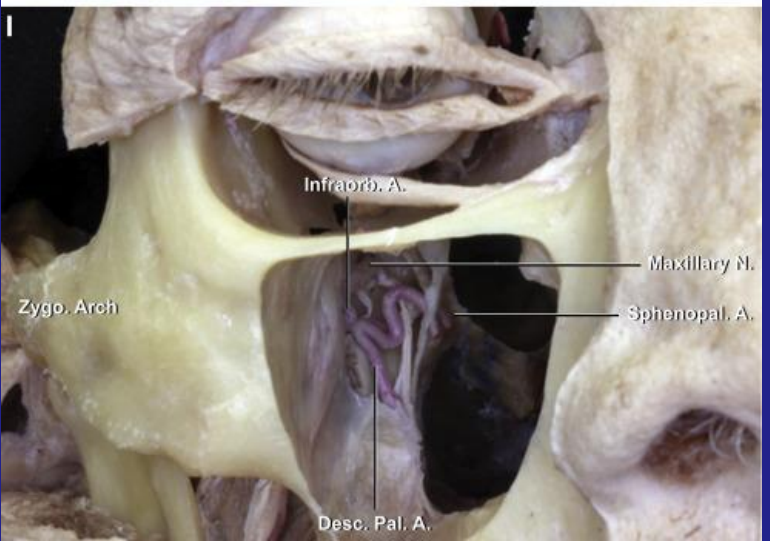
I
Infraorb. A.
Maxillary N.
Zygo. Arch
Sphenopal. A.
Desc. Pal. A.

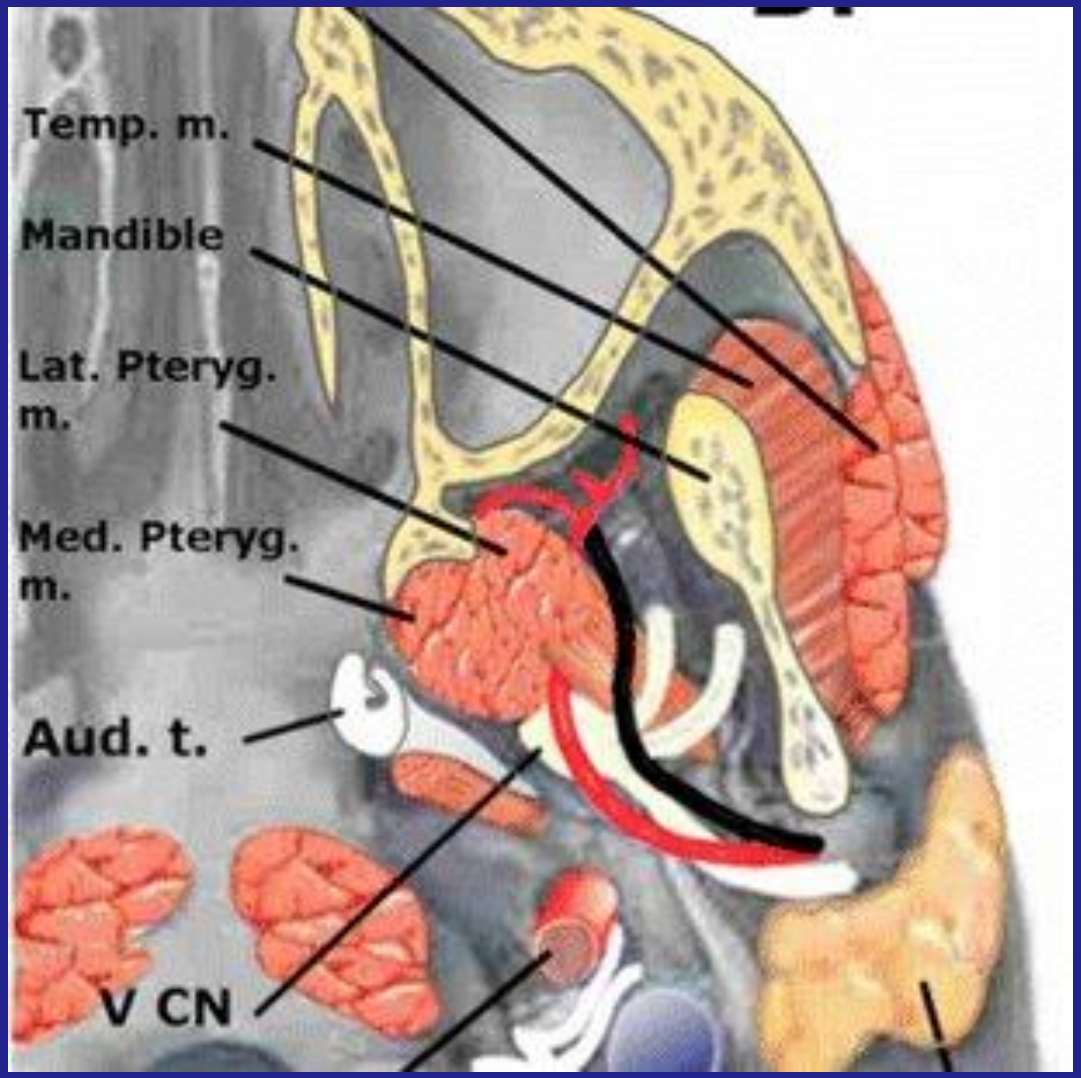
Temp. m.
Mandible
Lat. Pteryg. m.
Med. Pteryg. m.
Aud. t.
V CN

Arteries

- Maxillary a.
  - Posterior superior alveolar a.
  - Anterior superior alveolar a.
  - Infra-orbital a.

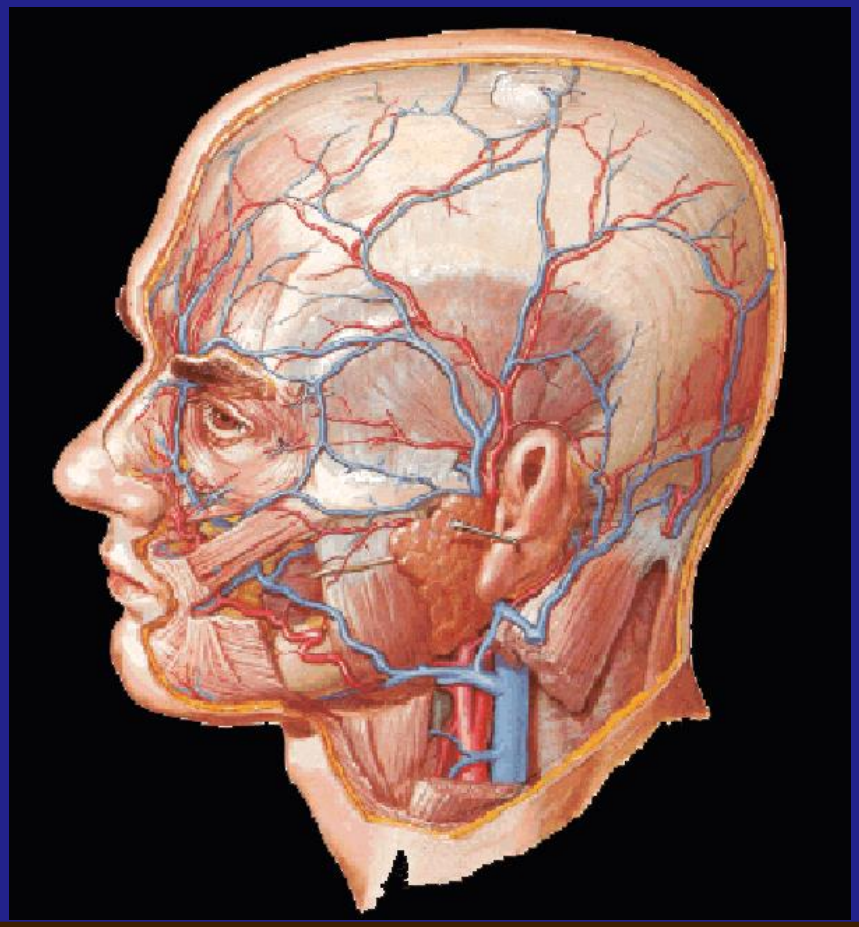

Επιπολής Αρτηρίες και Φλέβες

and a posterior superficial division. The posterior division merges with the posterior auricular vein to form the external jugular vein, whereas the anterior division merges with the facial vein and drains into the internal jugular vein.

In general, anatomical textbooks report that facial veins are devoid of valves – thus facilitating the spread of infection from the "dangerous triangle" to the intracranial venous sinuses. The so-called "dangerous triangle" of the midface is a triangular-

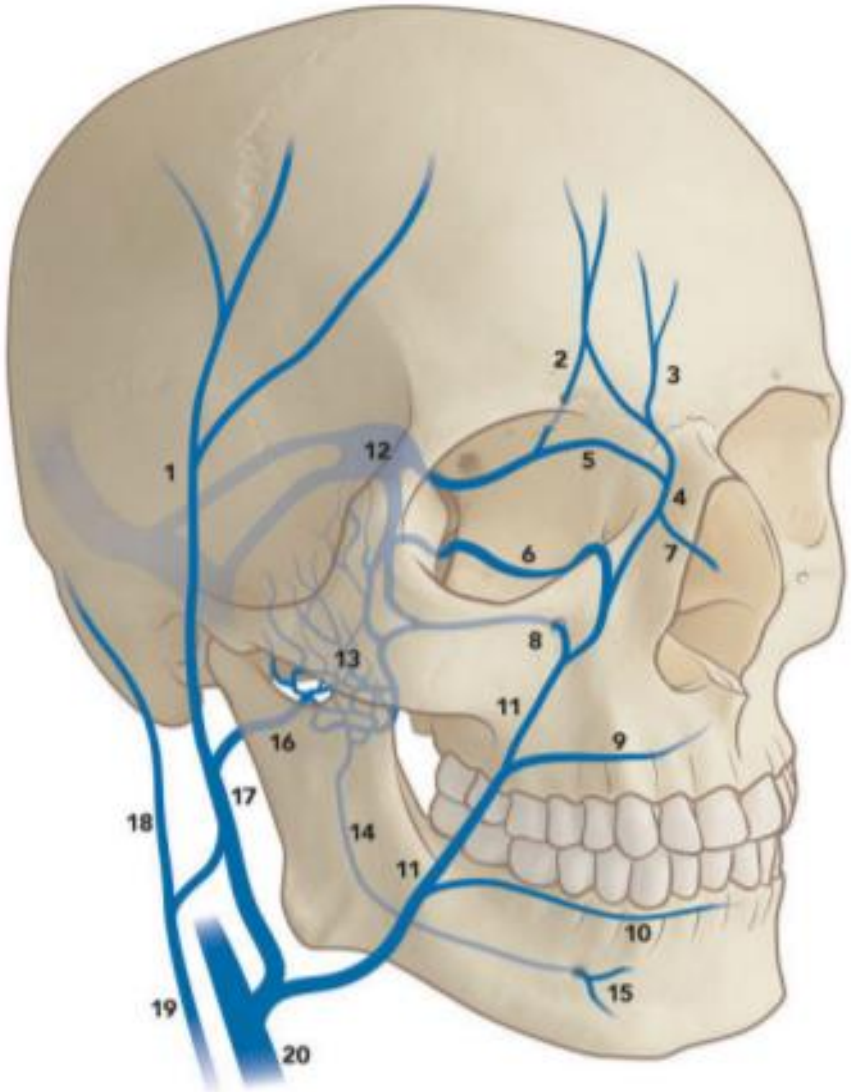

Fig. 9 Veins of the face: 1 = superficial temporal v.; 2 = supraorbital v.; 3 = supratrochlear v.; 4 = angular v.; 5 = superior ophthalmic v.; 6 = inferior ophthalmic v.; 7 = external nasal v.; 8 = infraorbital v.; 9 = superior labial v.; 10 = inferior labial v.; 11 = facial v.; 12 = cavernous sinus; 13 = pterygoid plexus; 14 = inferior alveolar v.; 15 = mental v.; 16 = maxillary v.; 17 = retromandibular v.; 18 = posterior auricular v.; 19 = external jugular v.; 20 = internal jugular v.

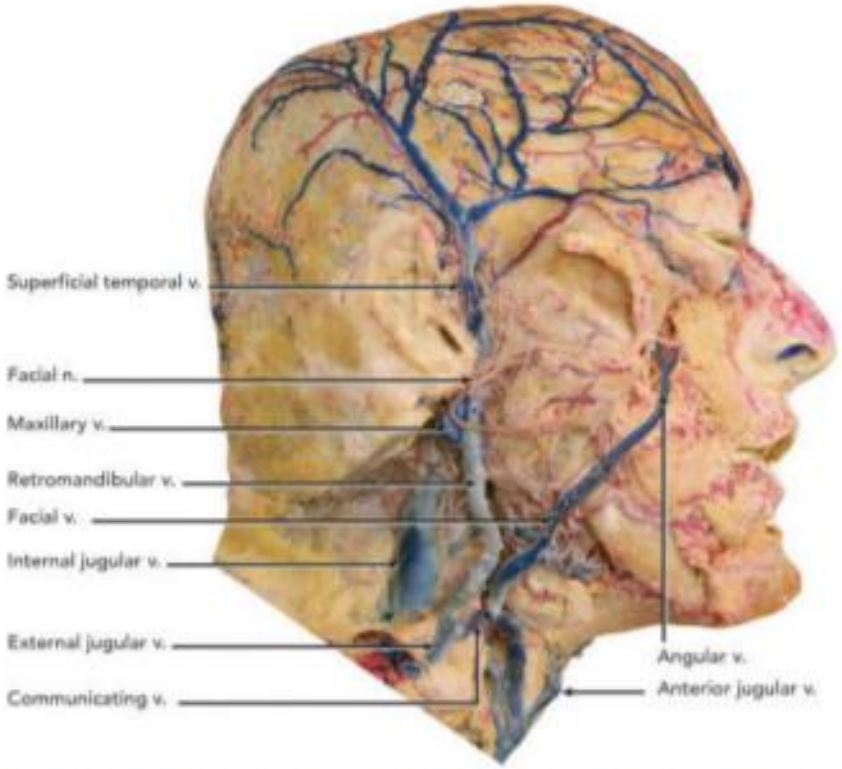

Fig. 10 Venous drainage of the cranial region. Note the superficial position of the facial nerve and its relationship with the superficial temporal vein (formalin-fixated and colored-latex injected cadaveric head).

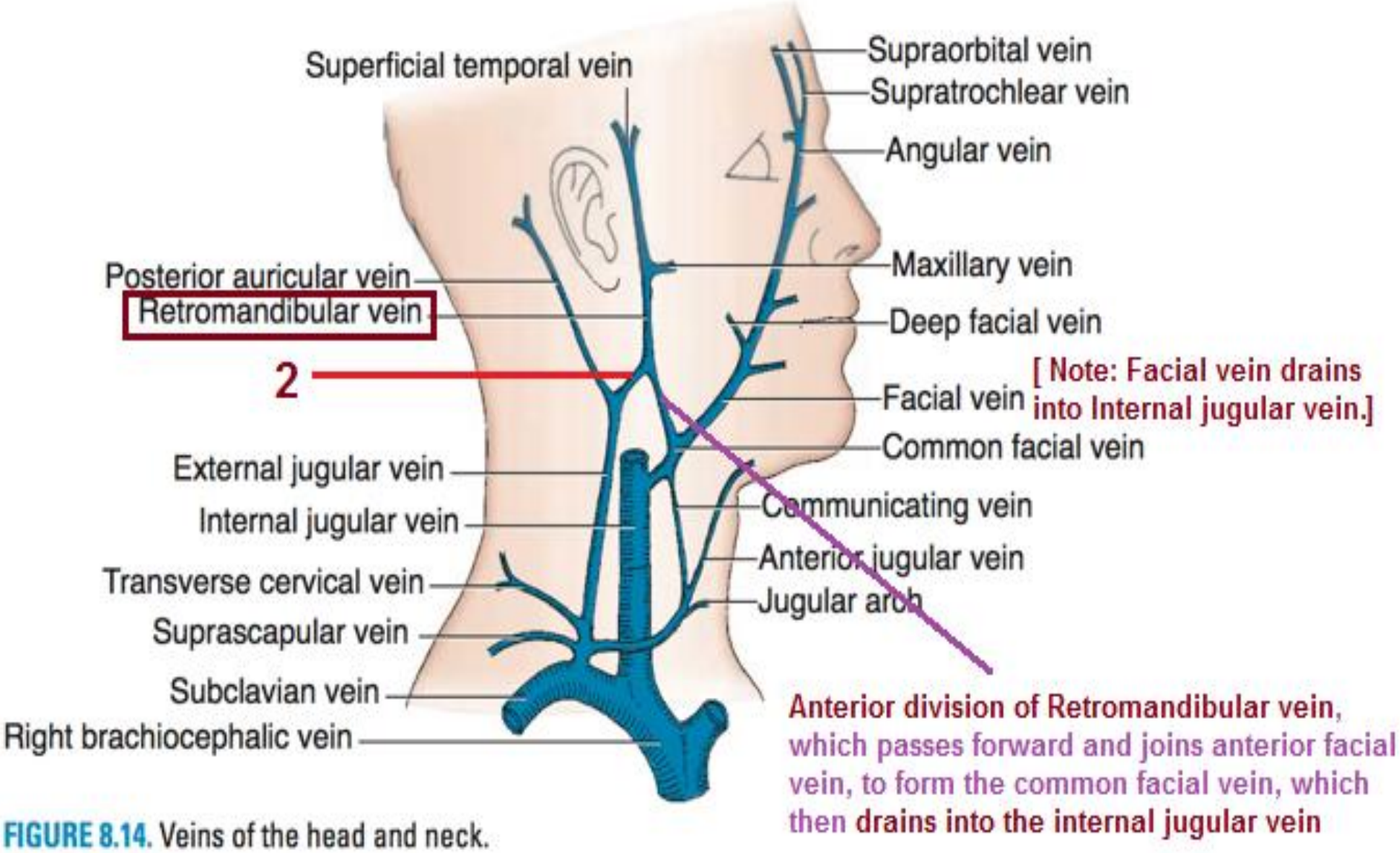

FIGURE 8.14. Veins of the head and neck.

2 Posterior division of Retromandibular vein, which is joined by the posterior auricular vein and becomes the external jugular vein, Which hen drains into Subclavian vein.

Φλέβες προς έσω σφαγίτιδα
- έσω γναθιαία
- επιπολής κροταφική
- οπισθογναθιαία
- πρόσθια προσωπική
- κοινή προσωπική

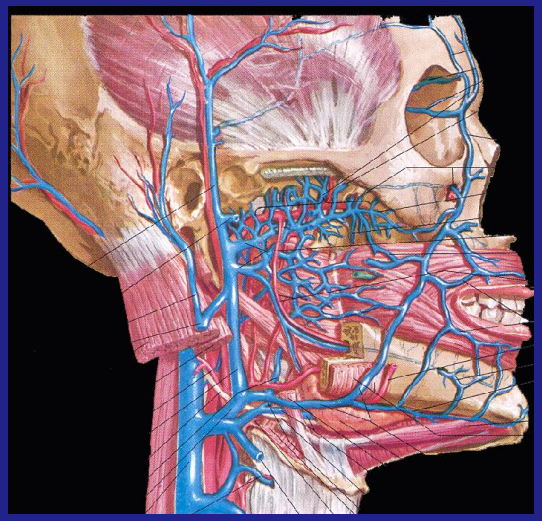

Φλέβες Προσώπου

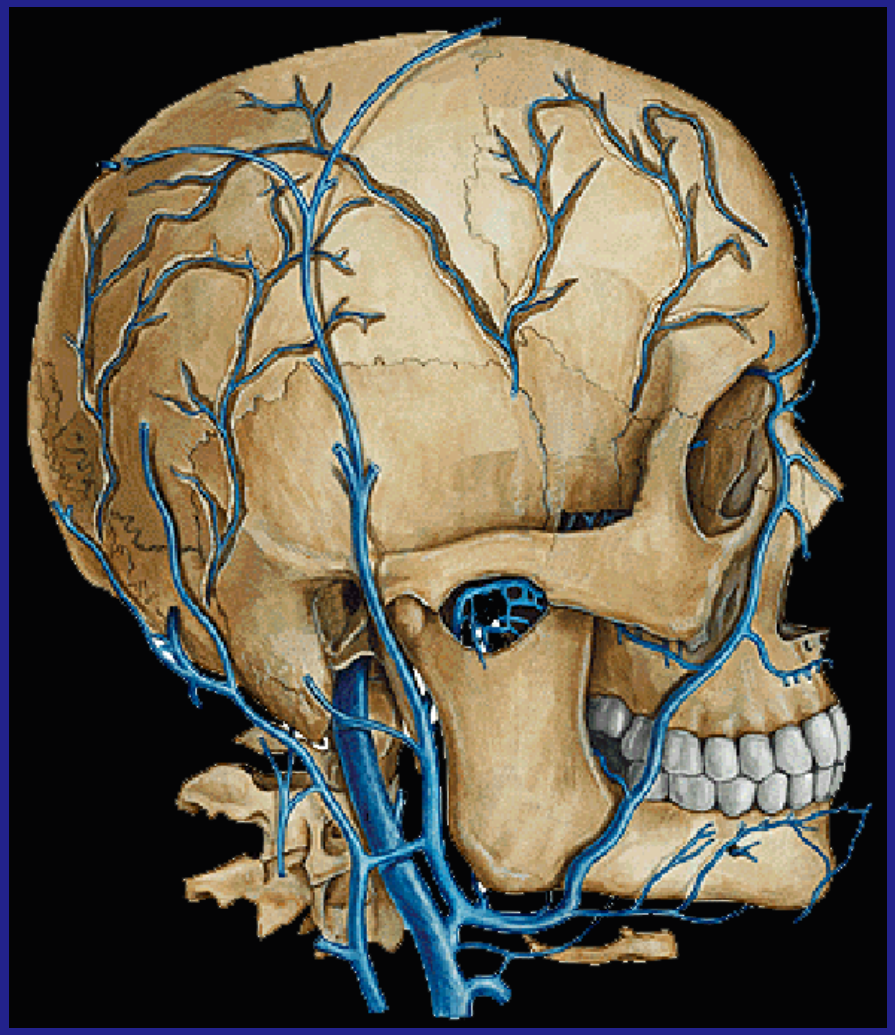

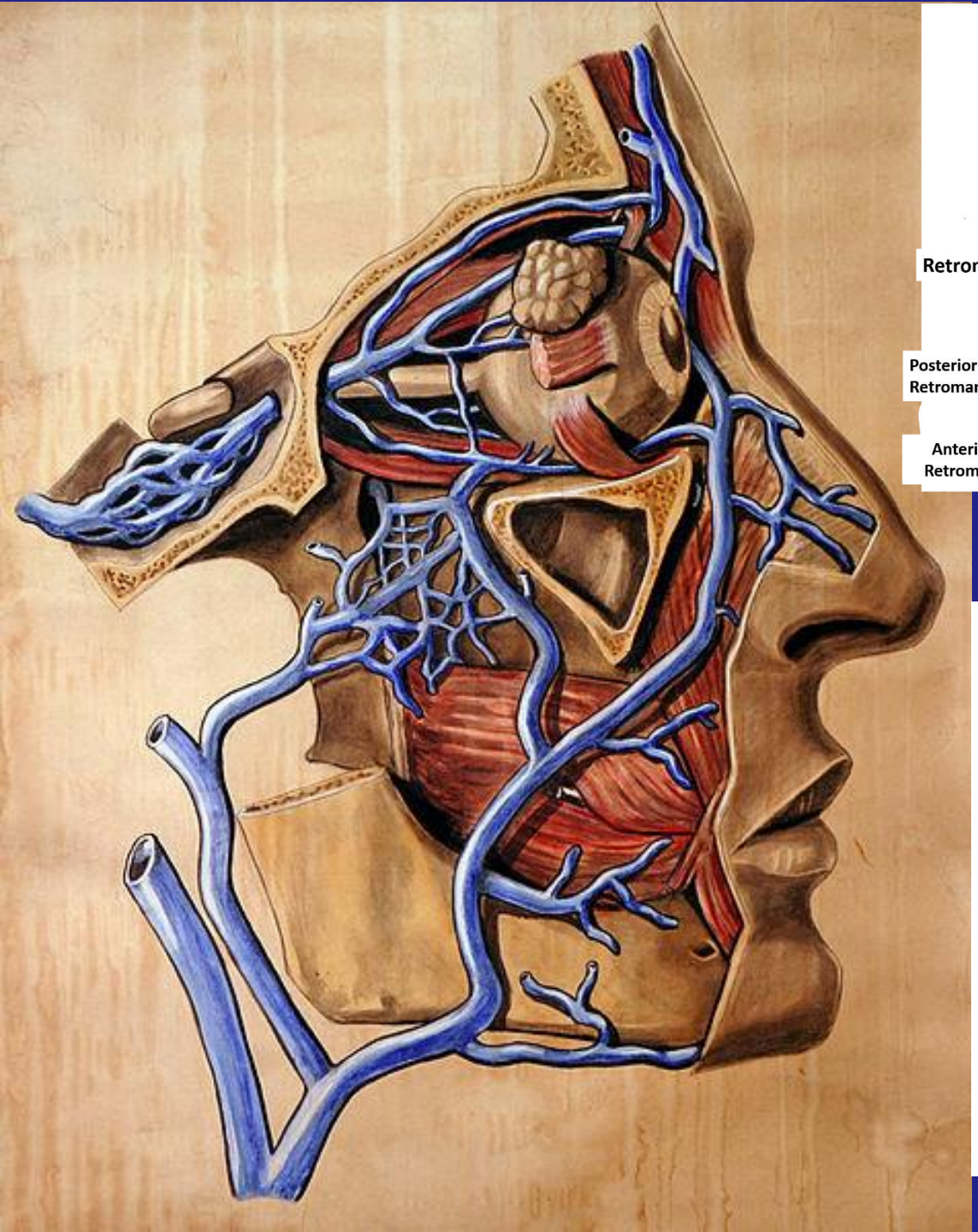

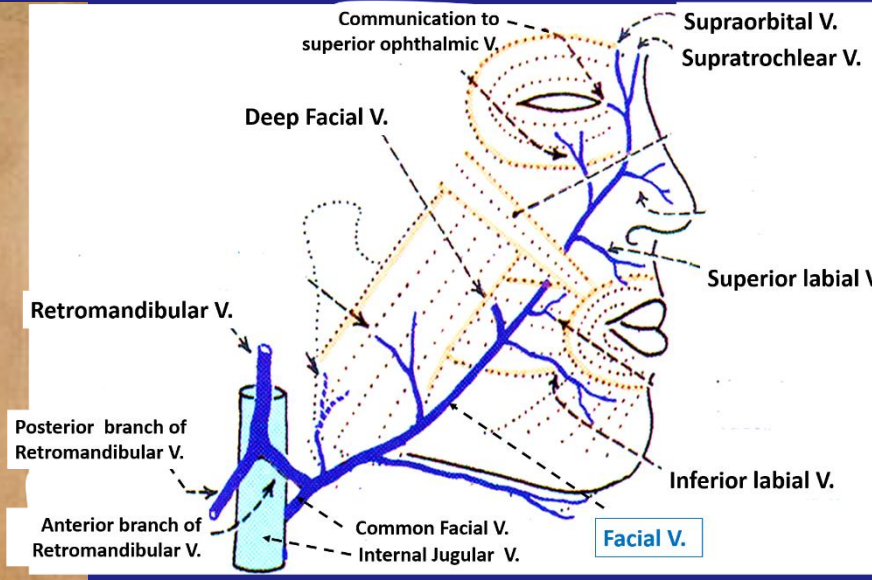
Communication to superior ophthalmic V.
Supraorbital V.
Supratrochlear V.
Deep Facial V.
Superior labial V
Retromandibular V.
Posterior branch of Retromandibular V.
Inferior labial V.
Anterior branch of Retromandibular V.
Common Facial V.
Internal Jugular V.
Facial V.

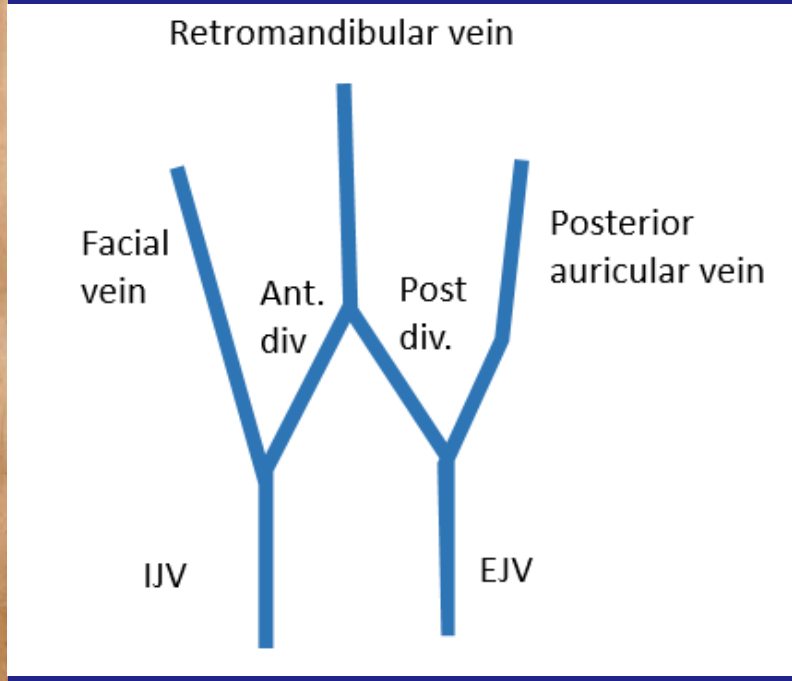
Retromandibular vein
Facial vein
Ant. div
Post div.
Posterior auricular vein
IJV
EJV

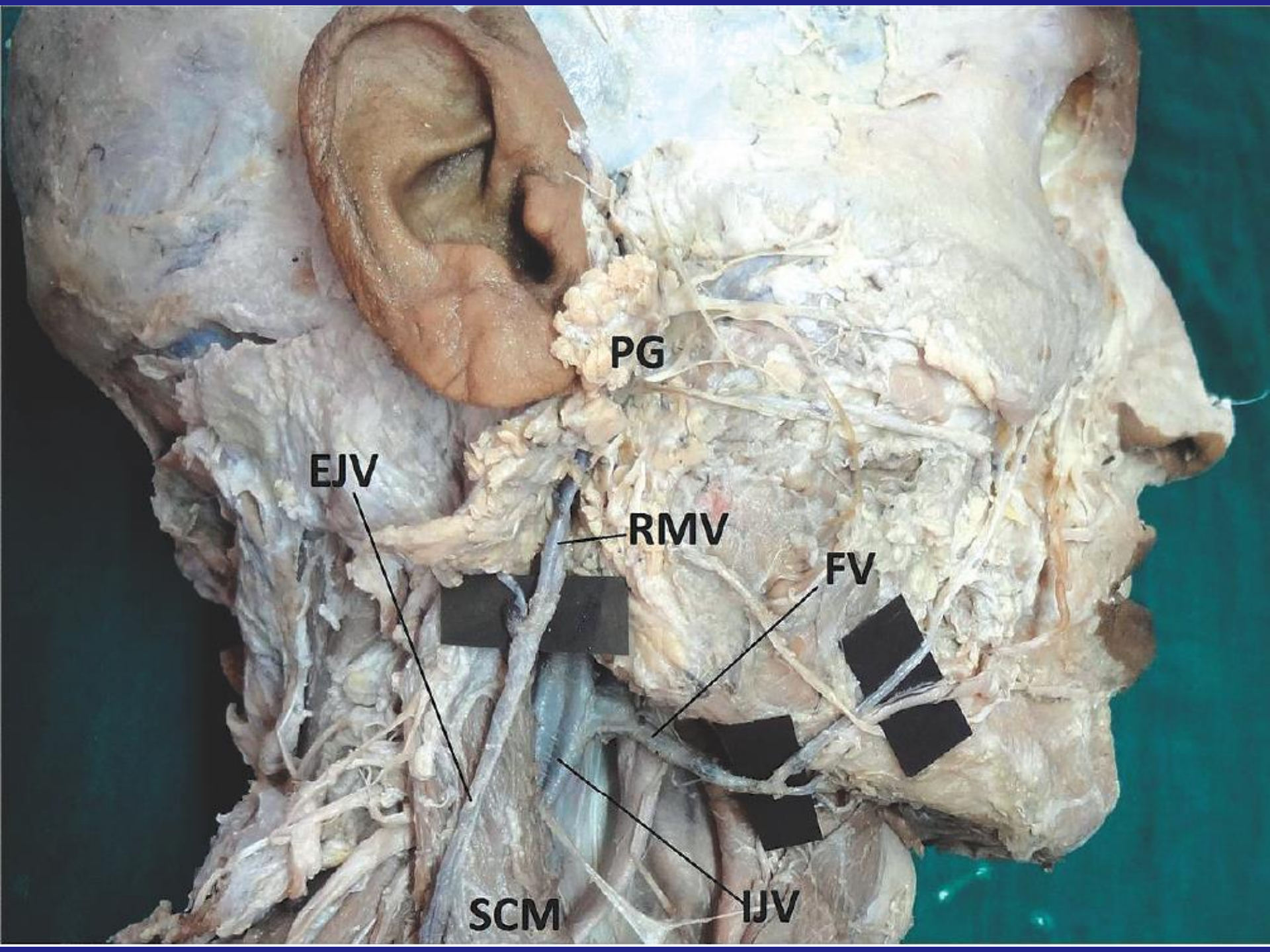
PG
EJV
RMV
FV
SCM
IJV

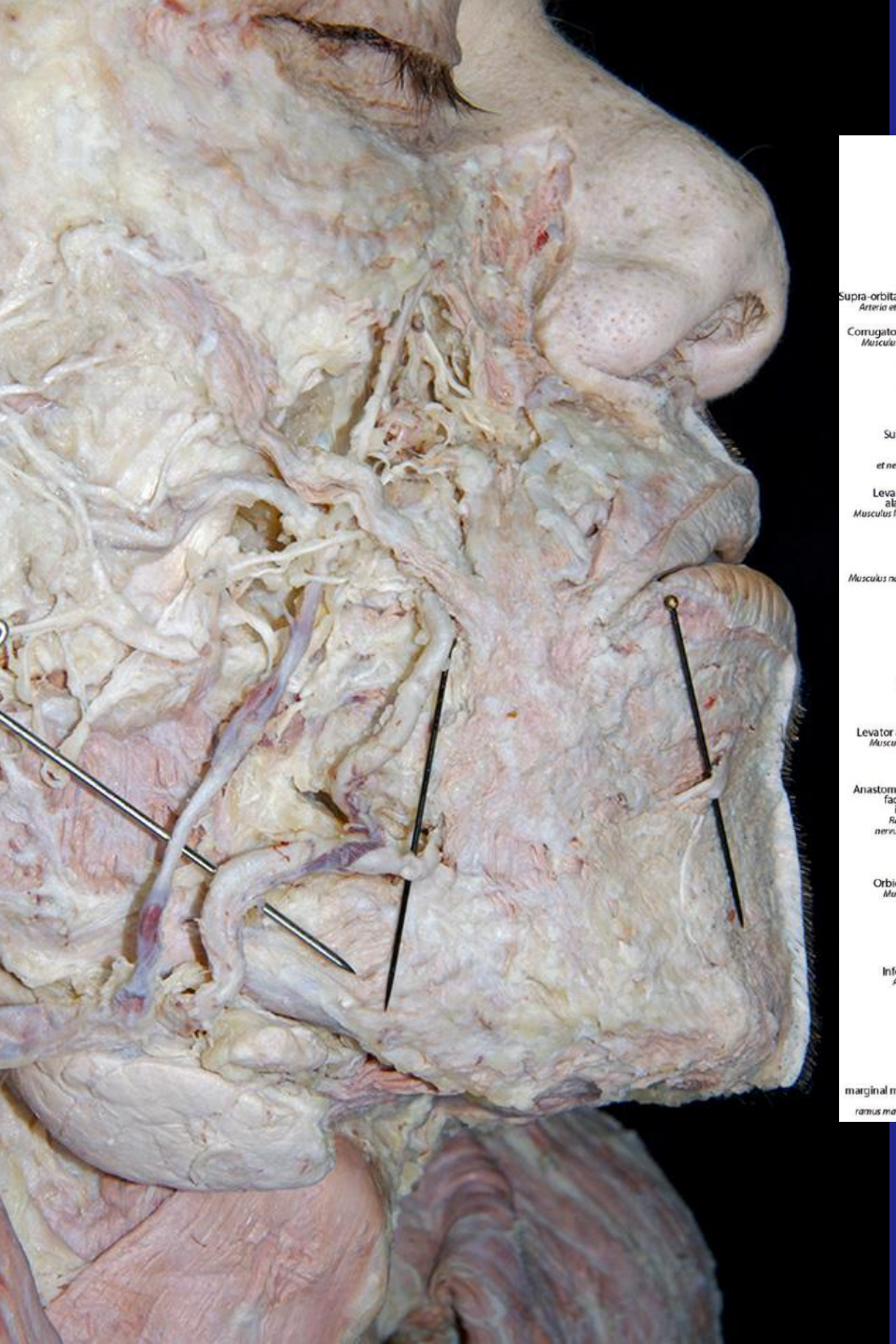

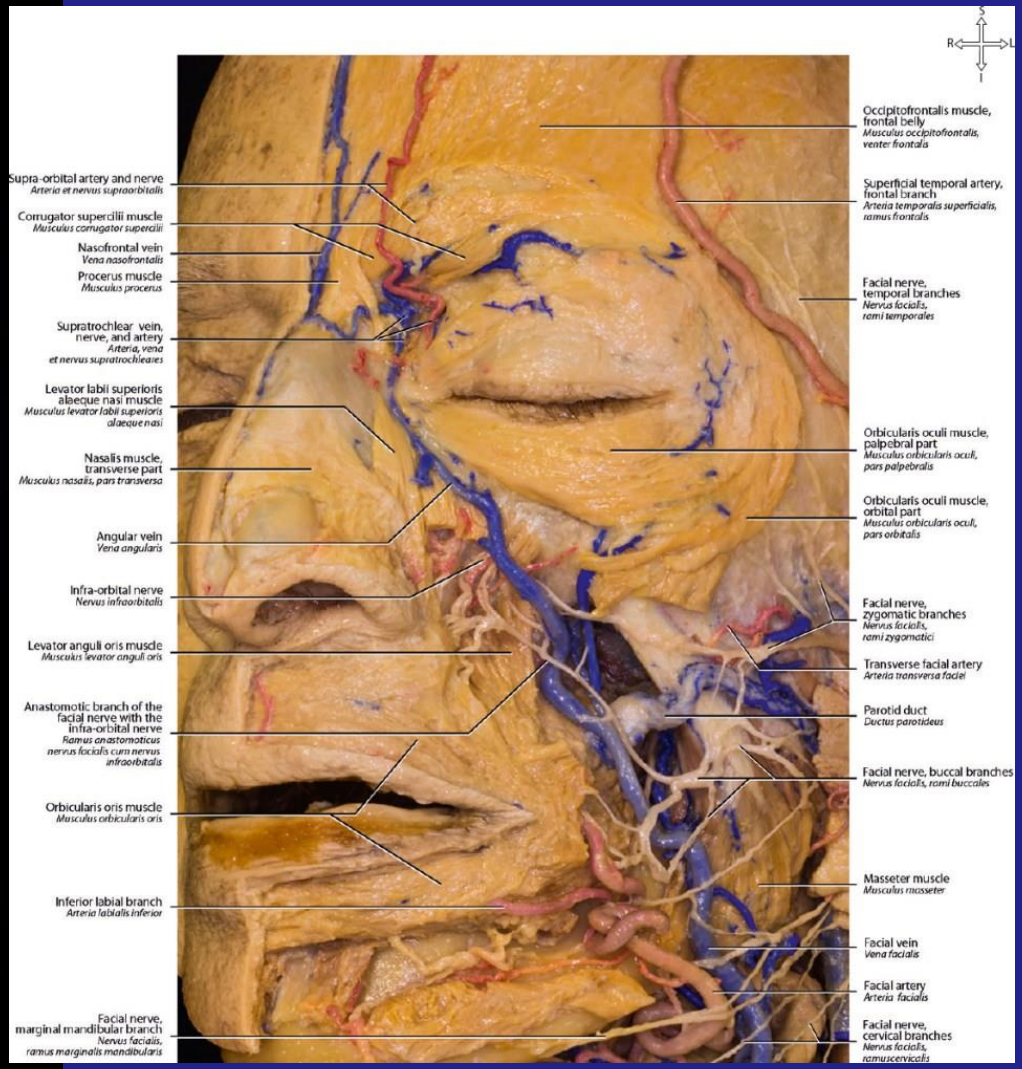
S
R
L
I
Supra-orbital artery and nerve
Arteria et nervus supraorbitalis
Corrugator supercilii muscle
Musculus corrugator supercilii
Nasofrontal vein
Vena nasofrontalis
Procerus muscle
Musculus procerus
Supratrochlear vein, nerve, and artery
Arteria, vena et nervus supratrochleares
Levator labii superioris alaeque nasi muscle
Musculus levator labii superioris alaeque nasi
Nasalis muscle, transverse part
Musculus nasalis, pars transversa
Angular vein
Vena angularis
Infra-orbital nerve
Nervus infraorbitalis
Levator anguli oris muscle
Musculus levator anguli oris
Anastomotic branch of the facial nerve with the infra-orbital nerve
Ramus anastomoticus nervus facialis cum nervus infraorbitalis
Orbicularis oris muscle
Musculus orbicularis oris
Inferior labial branch
Arteria labialis inferior
Facial nerve, marginal mandibular branch
Nervus facialis, ramus marginalis mandibularis
Occipitofrontalis muscle, frontal belly
Musculus occipitofrontalis, venter frontalis
Superficial temporal artery, frontal branch
Arteria temporalis superficialis, ramus frontalis
Facial nerve, temporal branches
Nervus facialis, rami temporales
Orbicularis oculi muscle, palpebral part
Musculus orbicularis oculi, pars palpebralis
Orbicularis oculi muscle, orbital part
Musculus orbicularis oculi, pars orbitalis
Facial nerve, zygomatic branches
Nervus facialis, rami zygomatici
Transverse facial artery
Arteria transversa faciei
Parotid duct
Ductus parotideus
Facial nerve, buccal branches
Nervus facialis, rami buccales
Masseter muscle
Musculus masseter
Facial vein
Vena facialis
Facial artery
Arteria facialis
Facial nerve, cervical branches
Nervus facialis, ramuscervicalis

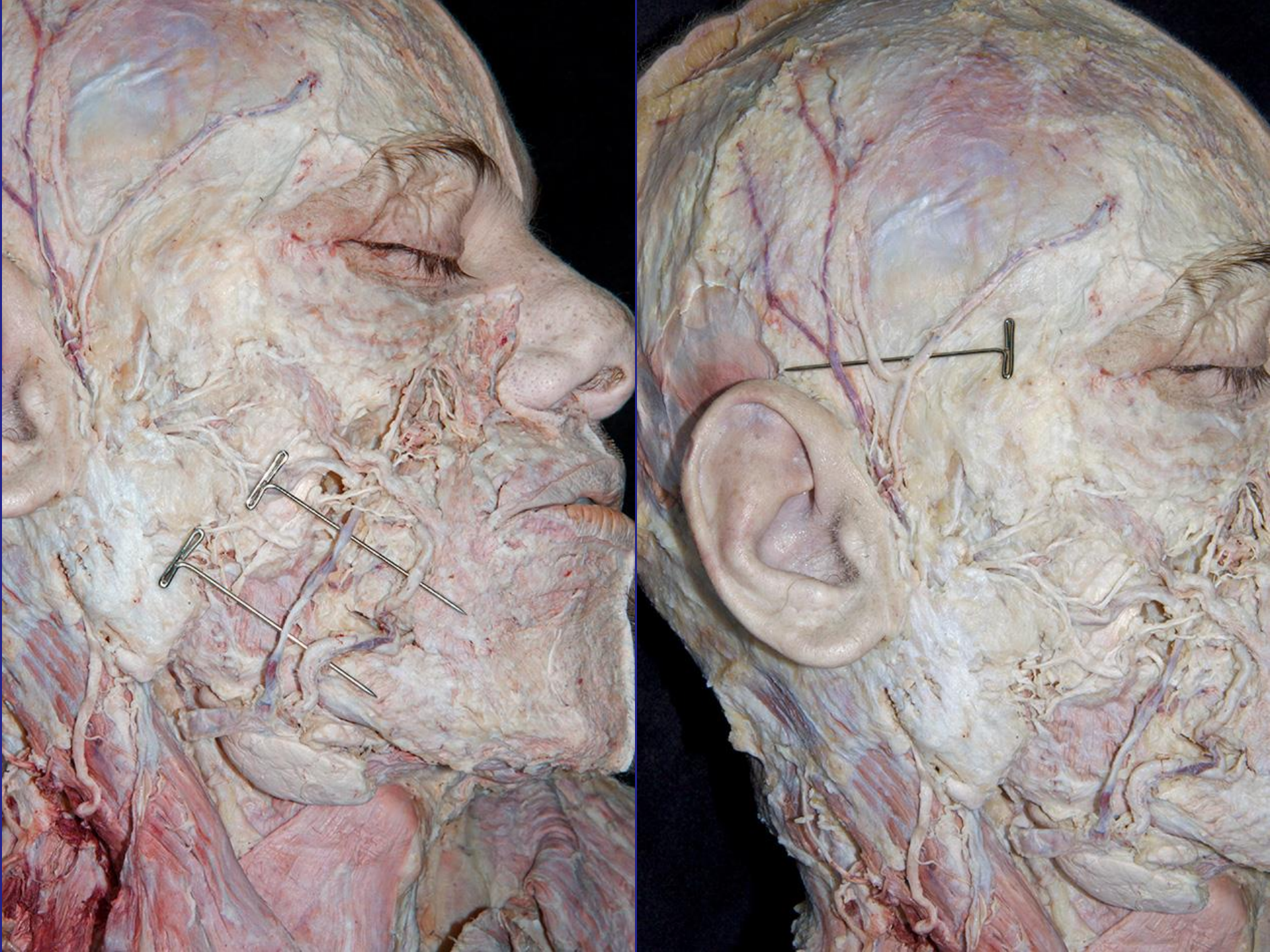

ΦΛΕΒΕΣ υπογνάθιας χώρας

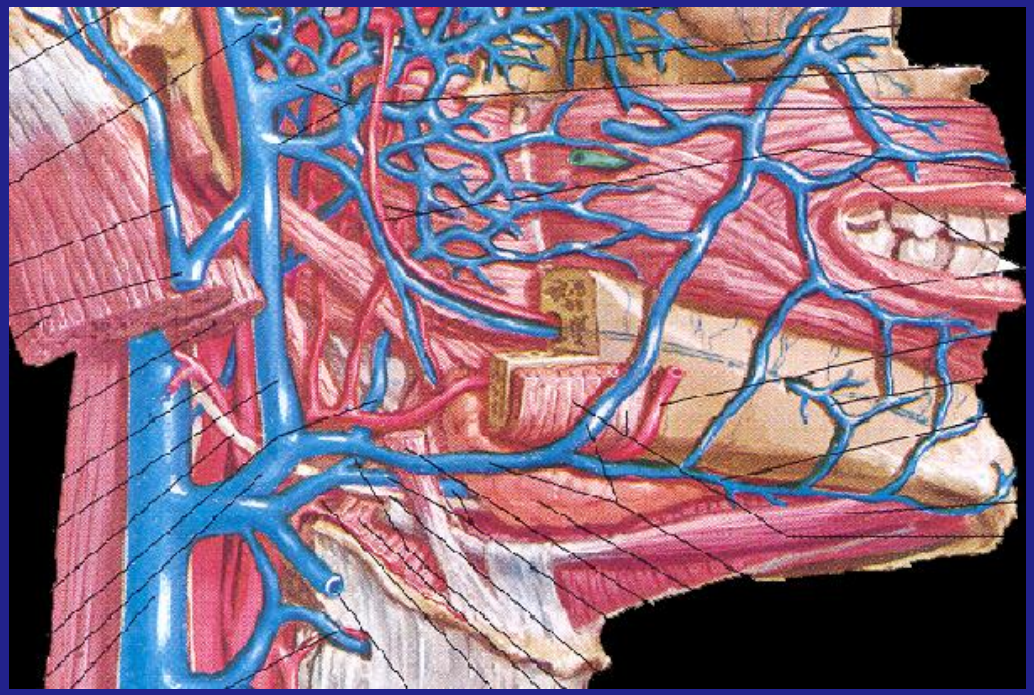

(στην έσω σφαγίτιδα φλ. εκβάλλει η κοινή προσωπική φλ.)

Κοινή προσωπική φλ.=από συμβολή προσωπικής, οπισθογνναθιαίας και γλωσσικής

Υπογενείδια φλ. σε προσωπική φλ.

Λοιπά στοιχεία : υπογλώσσιο ν. υπογνάθιος αδένας, βελονοϋοειδής συνδ.

Περικογχικές και Ενδοκογχικές αναστομώσεις

Δυνητική οδός μετάδοσης μικροοργανισμών από φλεγμονές κάτω τμήματος του προσώπου

(δοθιηνώσεις, οδοντικά αποστήματα)

ΘΡΟΜΒΩΣΗ ΣΗΡΑΓΓΩΔΟΥΣ ΚΟΛΠΟΥ

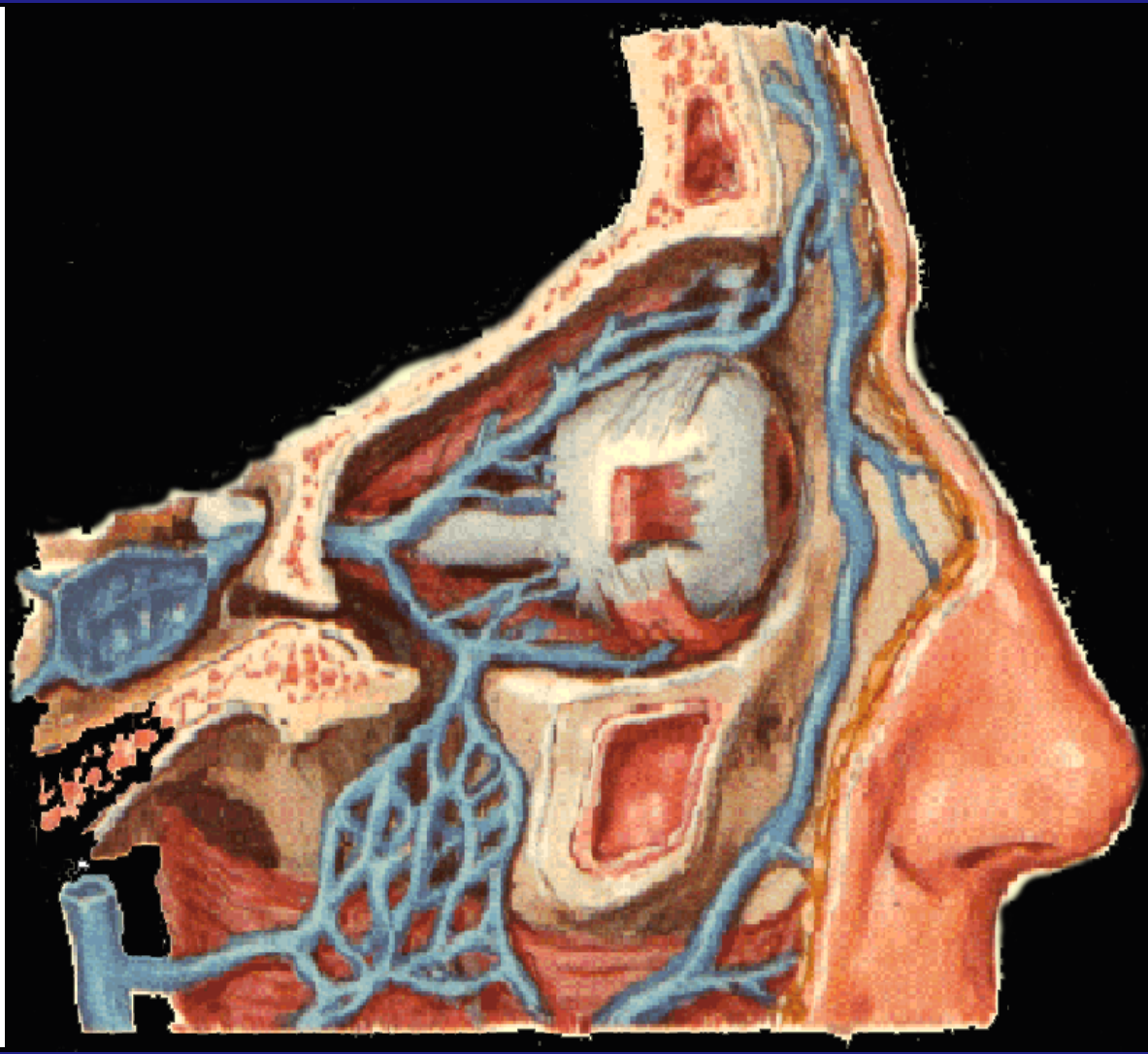

ΛΕΜΦΟΓΑΓΓΛΙΑ

και ΛΕΜΦΙΚΗ ΑΠΟΧΕΤΕΥΣΗ

ΚΕΦΑΛΗΣ ΚΑΙ ΤΡΑΧΗΛΟΥ

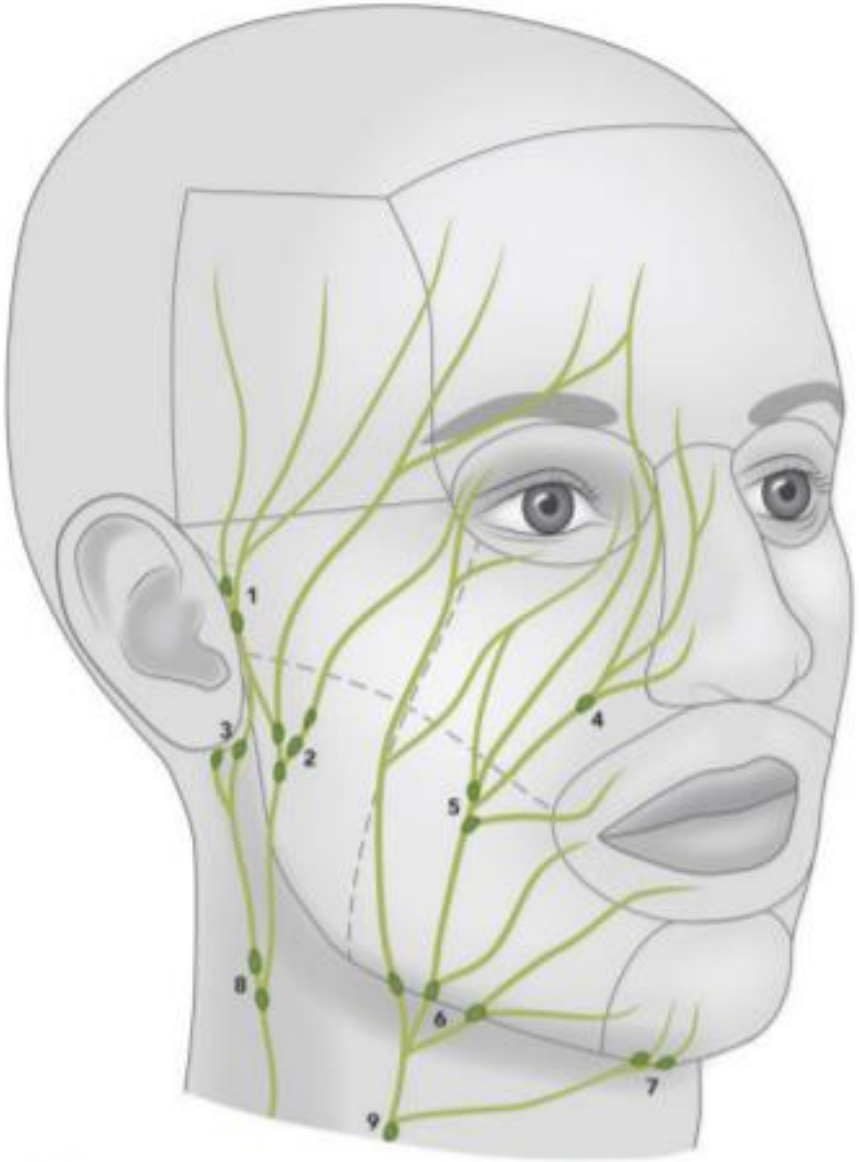

Fig. 11 Vessels and nodes (ln.) of lymphatic drainage of the face according to PAN ET AL. (2011): 1 = preauricular ln.; 2 = parotid ln.; 3 = infra-auricular ln.; 4 = nasolabial ln.; 5 = buccinator ln.; 6 = submandibular ln.; 7 = submental ln.; 8 = internal jugular ln.; 9 = anterior jugular ln.

Λεμφική αποχέτευση προσώπου-τραχήλου

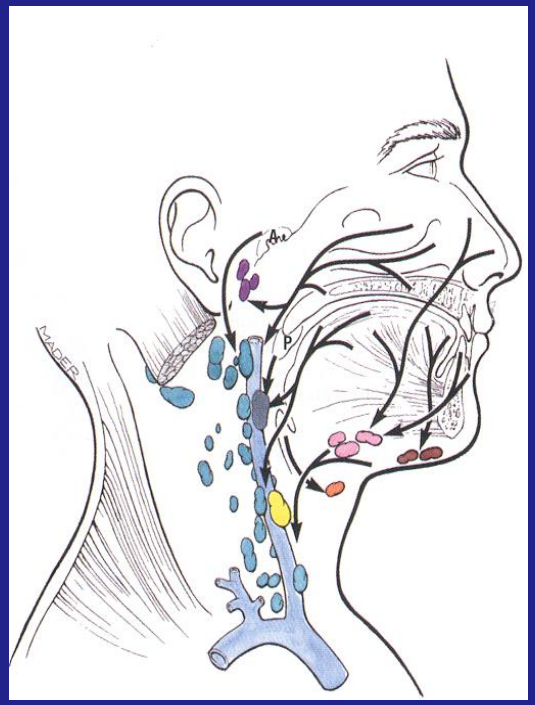

Ινιακά (πορτοκαλί)

Οπισθοοωτιαία-μαστοειδή (μώβ)

Παρωτιδικά (κόκκινα)

Παρειακά-βυκανητικά (βαθύ μπλέ)

Υπογνάθια (ρόζ)

Υπογενείδια (γκρενά)

Επιπολής Τραχηλικά (πράσινα)

Εν τω βάθει Τραχηλικά (άνω και κάτω)(μπλέ)

Λεμφική αποχέτευση προσώπου-τραχήλου

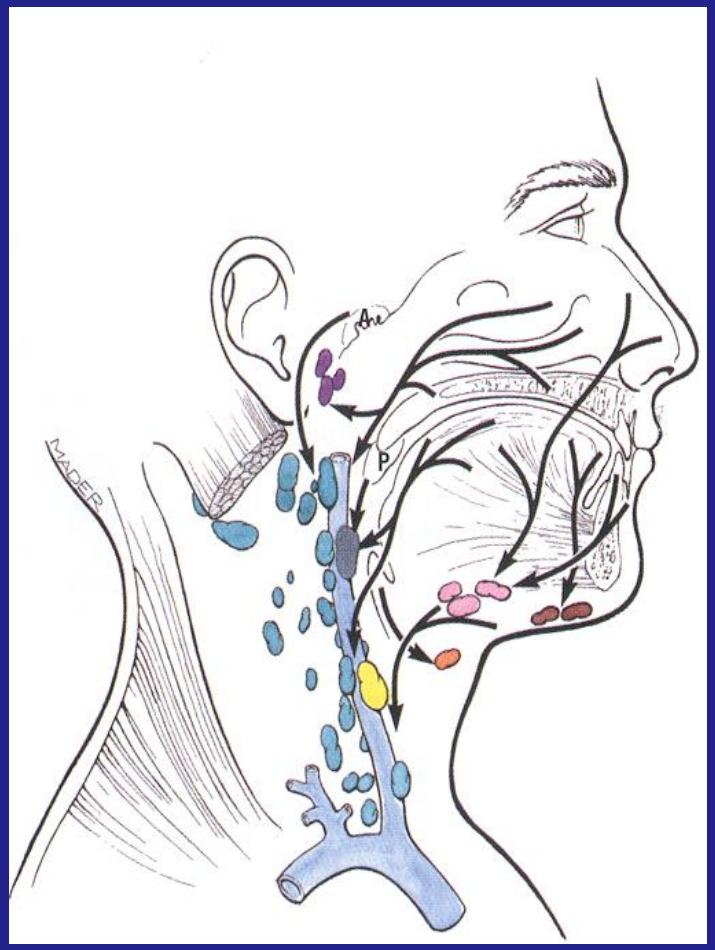

Επιπολής Τραχηλικά

Εν τω βάθει Τραχηλικά
(άνω και κάτω)

Σπλαγχνικά
Πρόσθια τραχηλικά
Λαρυγγικά Τραχειακά
Οπισθοφαρυγγικά

Υπογνάθια λεμφογάγγλια

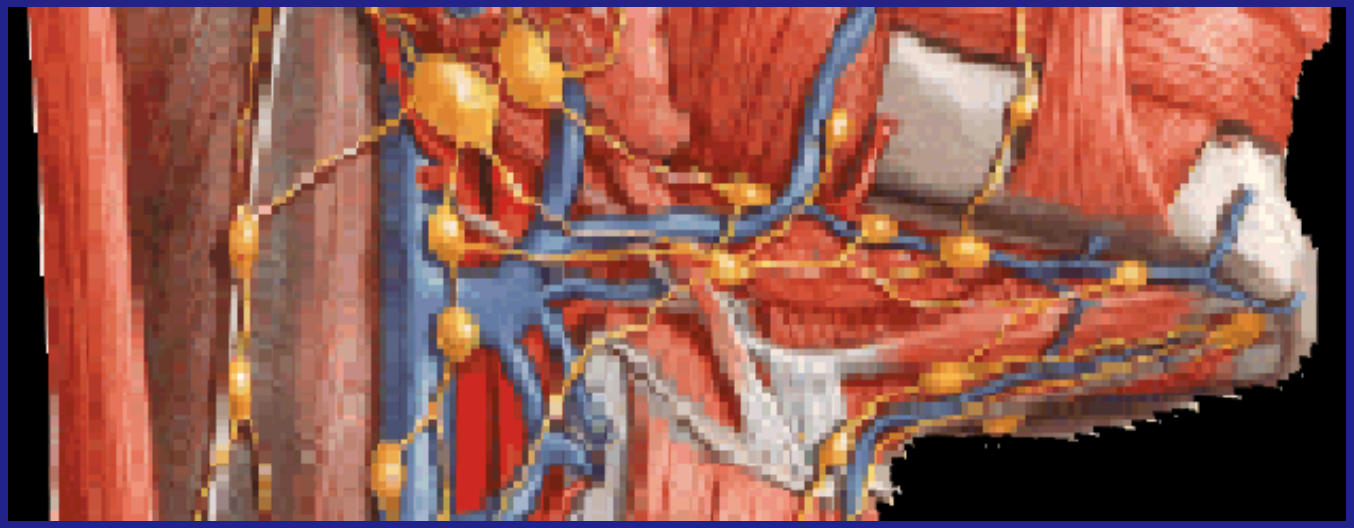

- ✓ 5-6 υπογνάθια λεμφογάγγλια βρίσκονται μέσα στη θήκη του υπογνάθιου αδένα, σε στενή επαφή μ΄αυτόν και δύσκολα ξεχωρίζουν.
- ✓ Δέχονται λεμφαγγεία από τα υπογενείδια, από στοματική κοιλότητα και πρόσθια μέρη προσώπου.
- ✓ Προς σφαγιτιδο: -διγαστορικά, -καρωτιδικά και -ωμοϋοειδή

Υπογνάθια λεμφογάγγλια



Δέχονται λεμφαγγεία από τα υπογενείδια λεμφογάγγλια, τα πλάγια του κάτω χείλους και της μύτης και από το πρόσθιο μέρος της γλώσσας (όχι από την κορυφή) κυρίως, αλλά όχι αποκλειστικά, του ιδίου ημιμορίου, από όλα τα δόντια (εκτός των κάτω τομέων), από το πρόσθιο μέρος των ρινικών τοιχωμάτων και τους παραρρίνιους κόλπους (μετωπιαίο, πρόσθιες και μέσες ηθμοειδείς κυψέλες και γναθιαίο άντρο)

Υπογενείδια Υπογνάθια

Σφαγιτιδιδο-διγαστορικά

Εν τω βάθει τραχηλικά

Σφαγιτιδο-ωμοϋοειδή

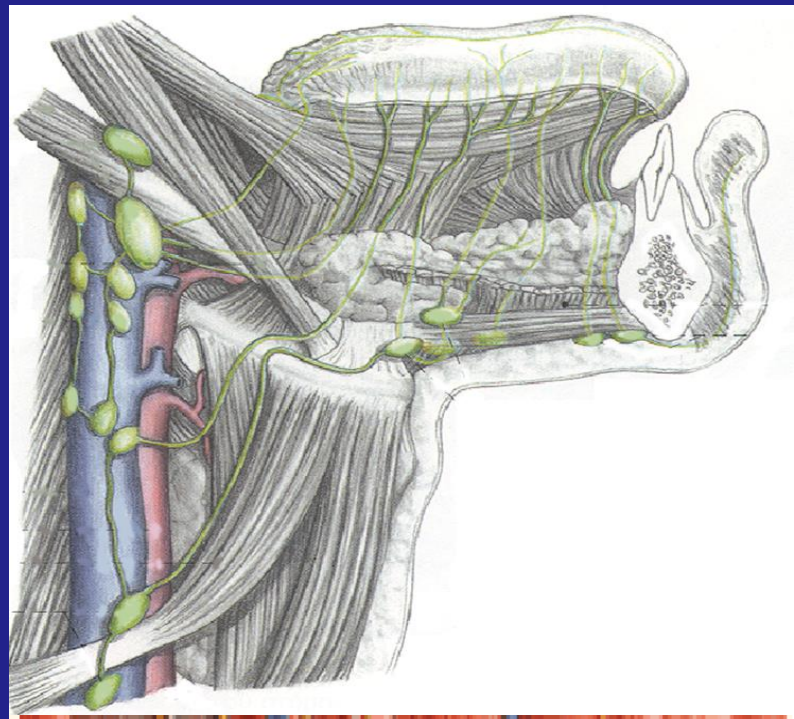

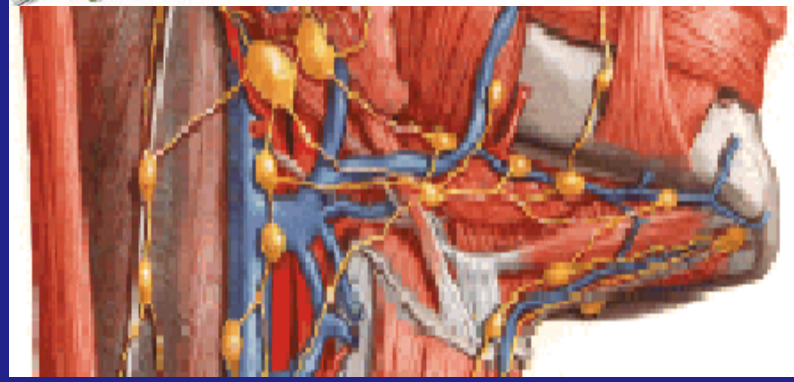

Συστοιχίες

- ΄Ανω οριζόντια
- Οπίσθια κάθετη
- Μέση κάθετη (ΣΦΑΓΙΤΙΔΙΚΗ)
- Πρόσθια κάθετη (ΣΠΛΑΓΧΝΙΚΗ)
- Κάτω οριζόντια (ΥΠΕΡΚΛΕΙΔΙΑ)

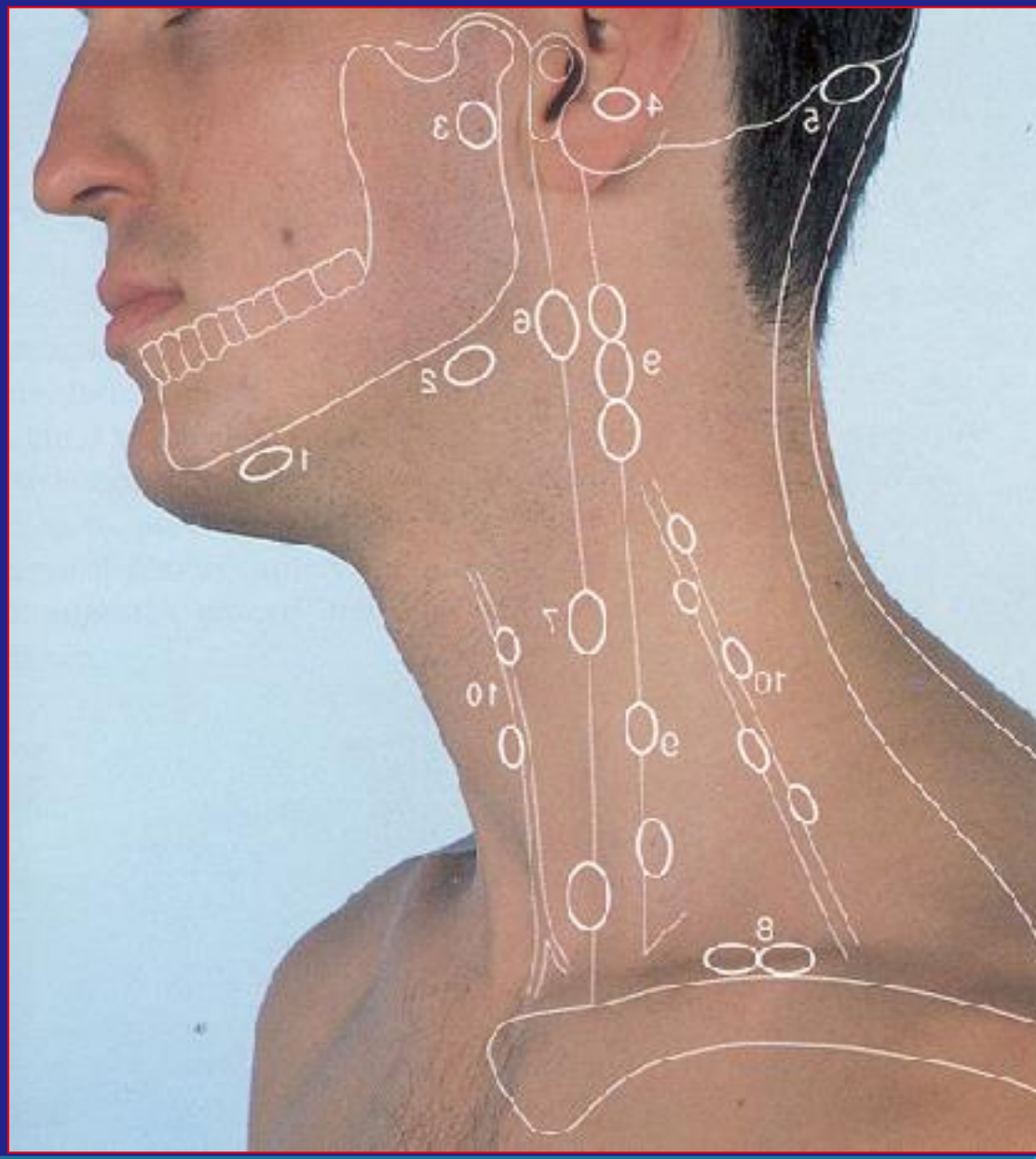

λεμφογάγγλια κεφαλής –τραχήλου

ΛΕΜΦΙΚΗ ΑΠΟΧΕΤΕΥΣΗ ΠΡΟΣΩΠΟΥ-ΤΡΑΧΗΛΟΥ



- Ινιακά (πορτοκαλί)
- Οπισθοοωτιαία-μαστοειδή (μώβ)
- Παρωτιδικά (κόκκινα)
- Παρειακά-βυκανητικά (βαθύ μπλέ)
- Υπογνάθια (ρόζ)
- Υπογενείδια (γκρενά)

Επιπολής Τραχηλικά (πράσινα)

Εν τω βάθει Τραχηλικά

ΛΕΜΦΙΚΗ ΑΠΟΧΕΤΕΥΣΗ ΠΡΟΣΩΠΟΥ-ΤΡΑΧΗΛΟΥ

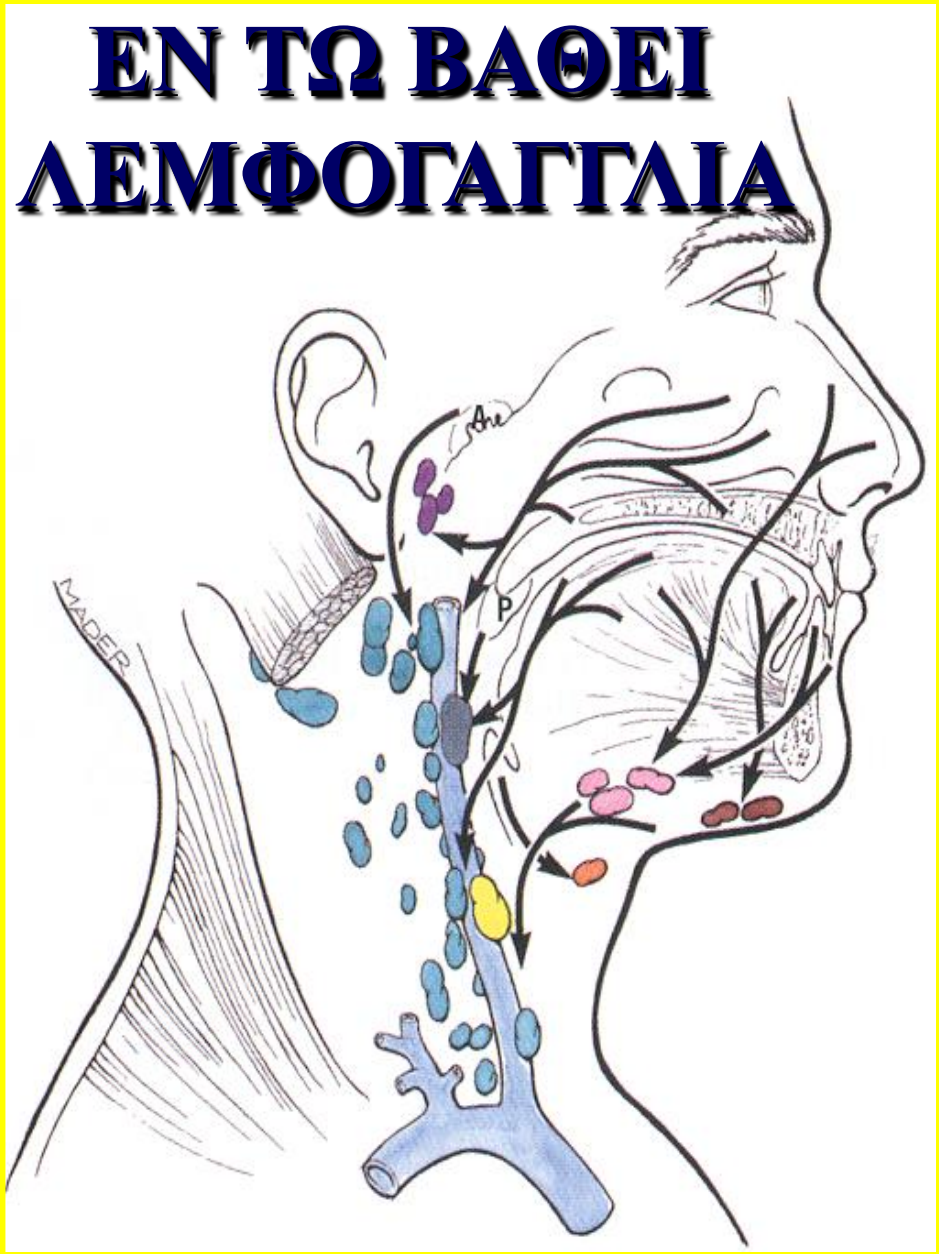

Επιπολής Τραχηλικά

Εν τω βάθει Τραχηλικά
(άνω και κάτω)

Σπλαγχνικά
Πρόσθια τραχηλικά
Λαρυγγικά Τραχειακά
Οπισθοφαρυγγικά

Λεμφογάγγλια του τραχήλου

ΑΝΩ ΟΡΙΖΟΝΤΙΑ

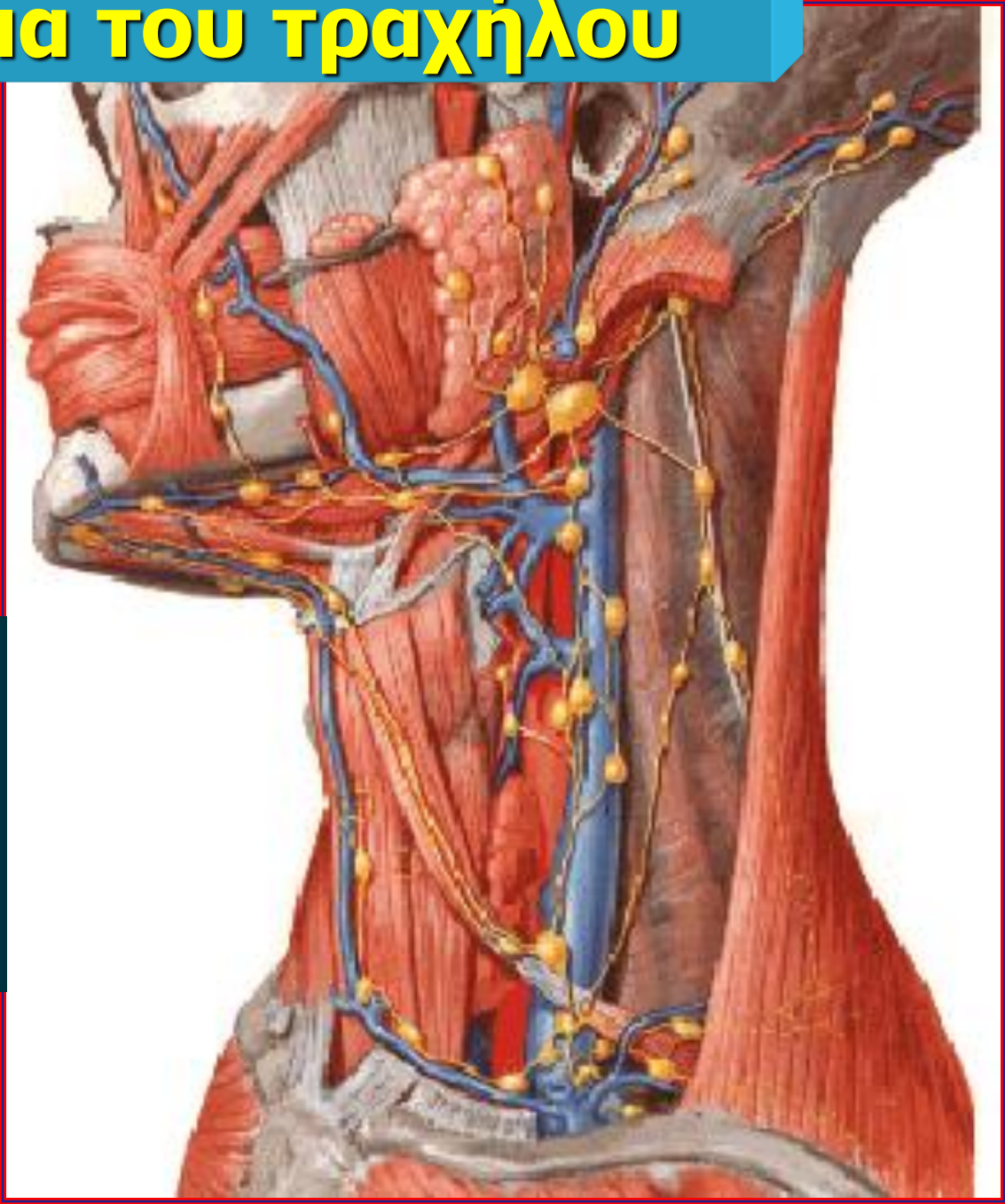

Υπογενείδια

Προς: Υπογνάθια, και Σφαγιτιδική αλυσίδα

κορυφή γλώσσας

Λεμφογάγγλια του τραχήλου

ΑΝΩ ΟΡΙΖΟΝΤΙΑ

Υπογνάθια

Προς: Σφαγιτιδική αλυσίδα και εν τω βάθει οπίσθια τραχηλικά κάτω χείλους)

Λεμφογάγγλια του τραχήλου

ΑΝΩ ΟΡΙΖΟΝΤΙΑ

Προωτιαία-Παρωτιδικά

Προς: εν τω βάθει τραχηλικά

και πλαγιο κεφαλης

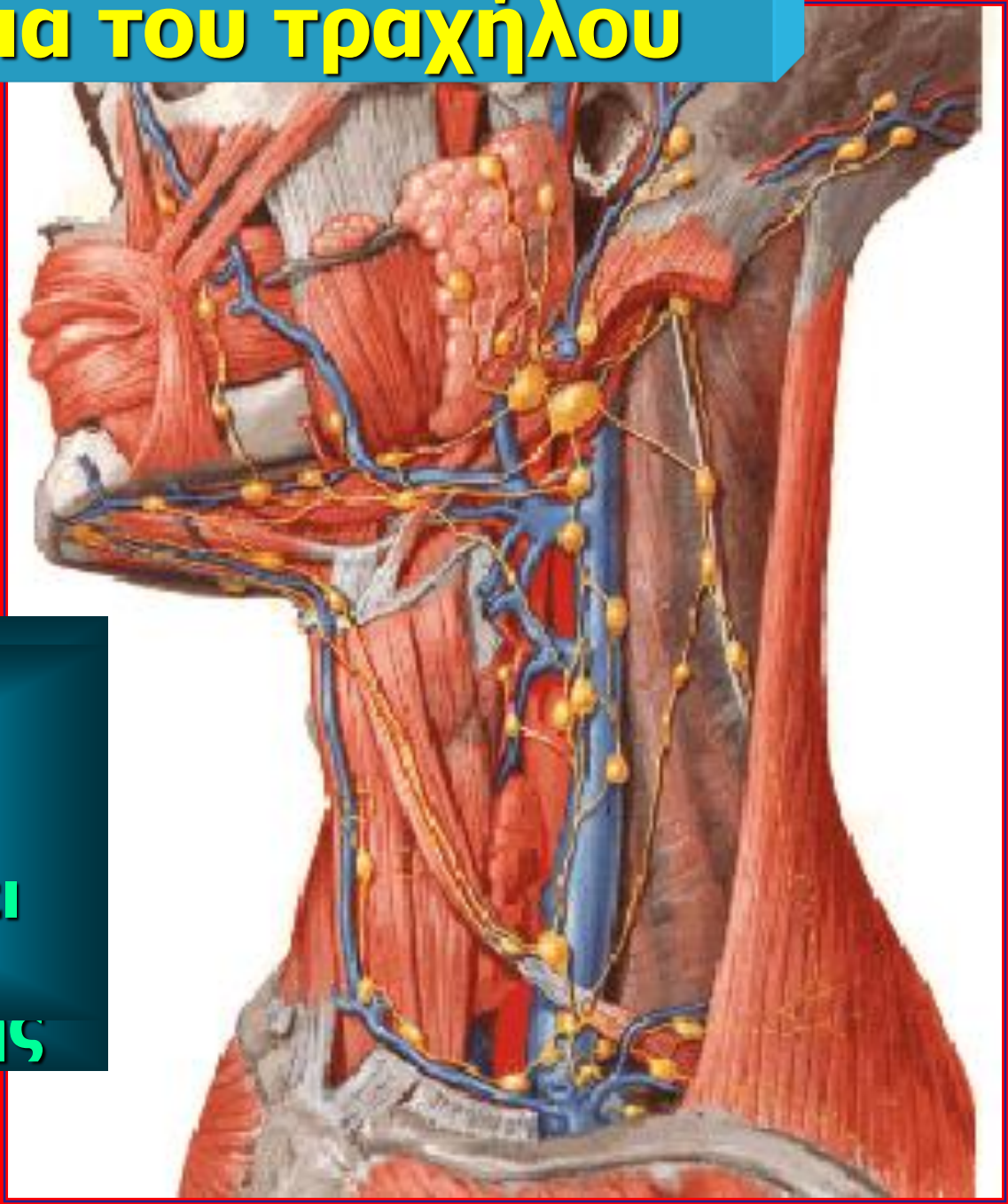

Λεμφογάγγλια του τραχήλου

ΑΝΩ ΟΡΙΖΟΝΤΙΑ

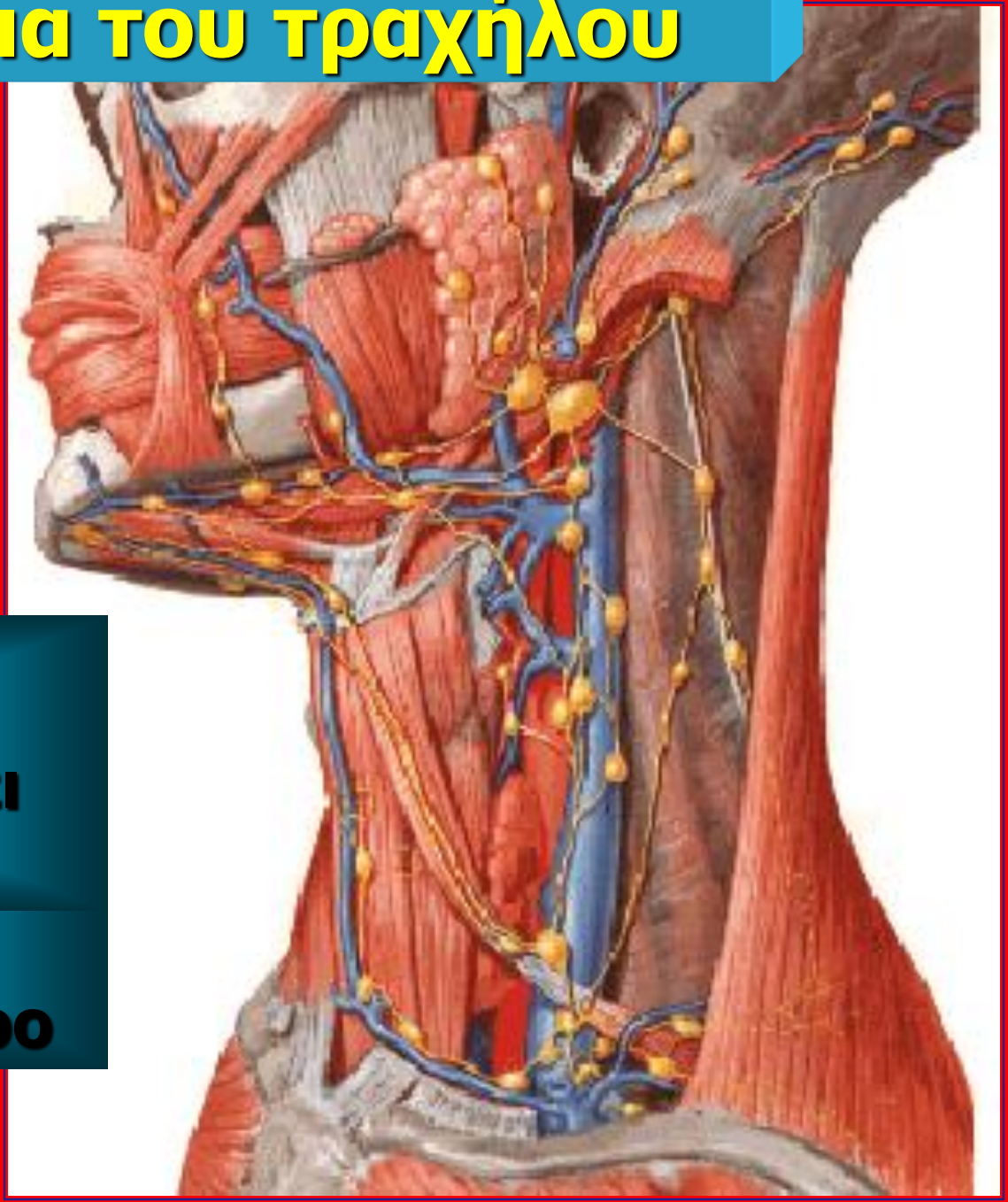

Οπισθοωτιαία

Προς: εν τω βάθει τραχηλικά πτερυγίου και έξω ακουστικό πόρο

Λεμφογάγγλια του τραχήλου

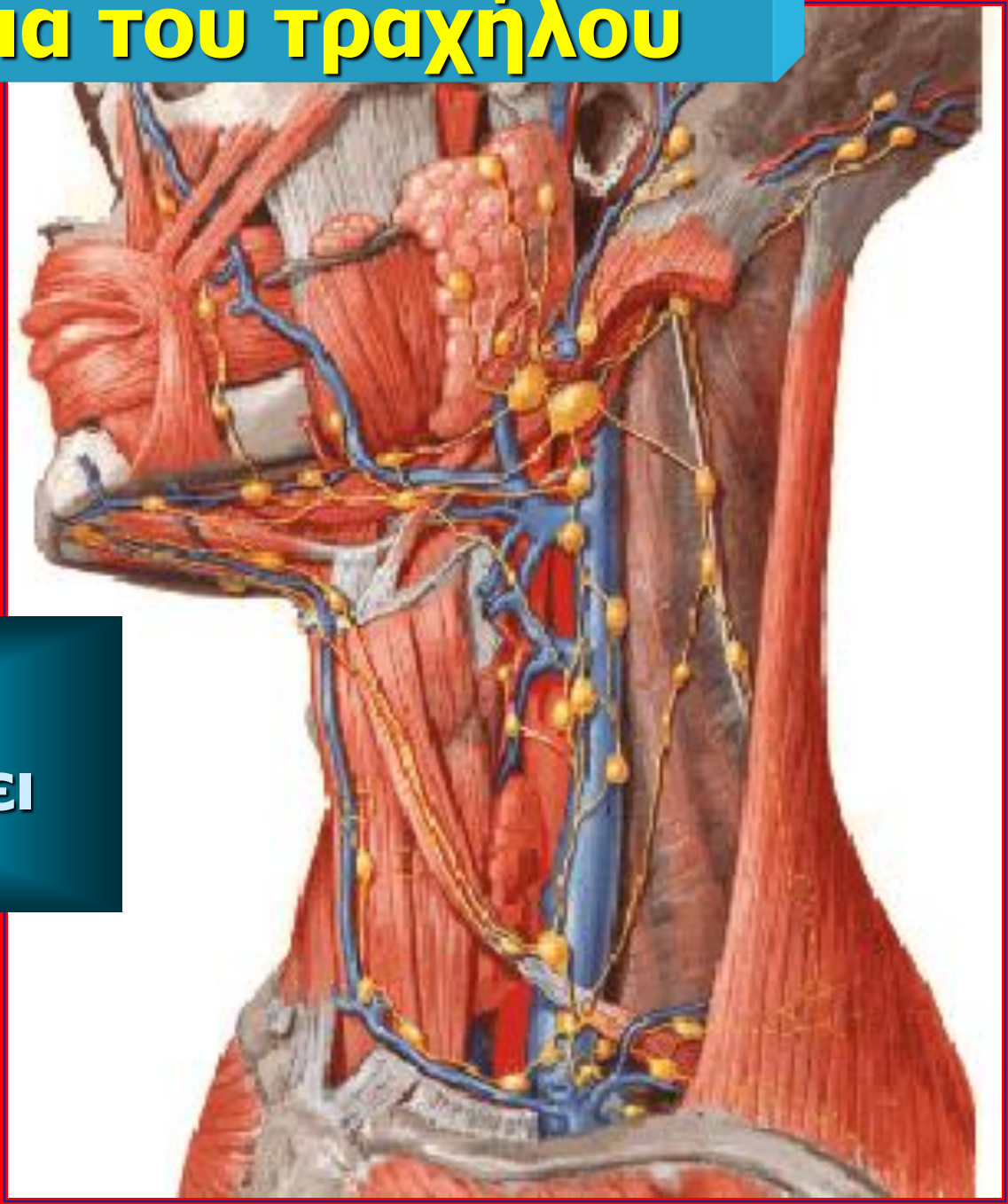

ΑΝΩ ΟΡΙΖΟΝΤΙΑ

Ινιακό/ά

Προς: εν τω βάθει τραχηλικά

Λεμφογάγγλια του τραχήλου

ΟΠΙΣΘΙΑ ΚΑΘΕΤΗ

Επιπολής οπίσθια τραχηλικά

Κατά μήκος έξω σφαγίτιδας νεύρου

Λεμφογάγγλια του τραχήλου

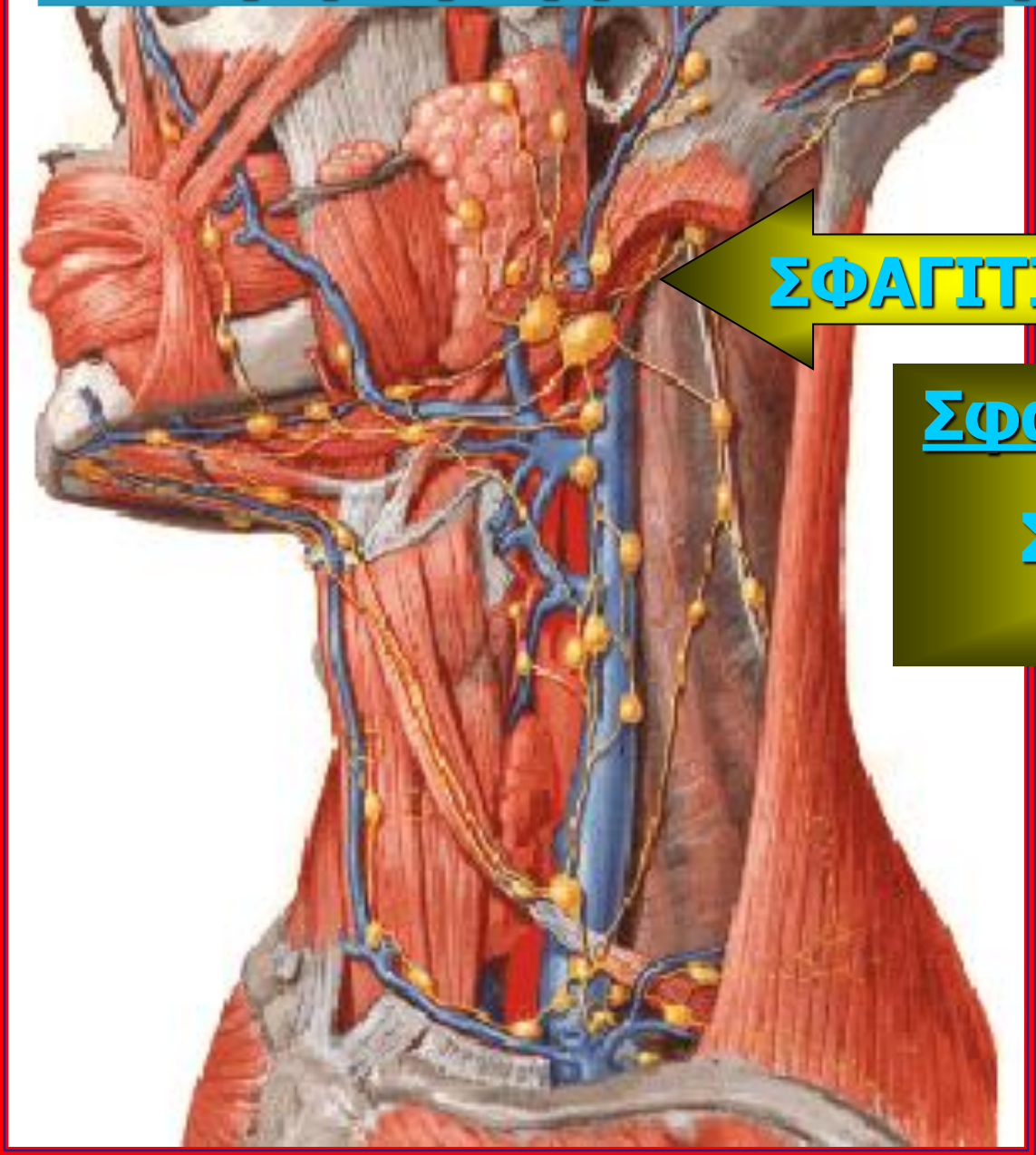

ΣΦΑΓΙΤΙΔΙΚΗ

Σφαγιτιδοπαρωτιδικά

Στη γωνία κάτω γνάθου

ΕΝ ΤΩ ΒΑΘΕΙ ΤΡΑΧΗΛΙΚΑ ή ΣΦΑΓΙΤΙΔΙΚΗ ΑΛΥΣΙΔΑ (μέση κάθετη)

Λεμφογάγγλια του τραχήλου

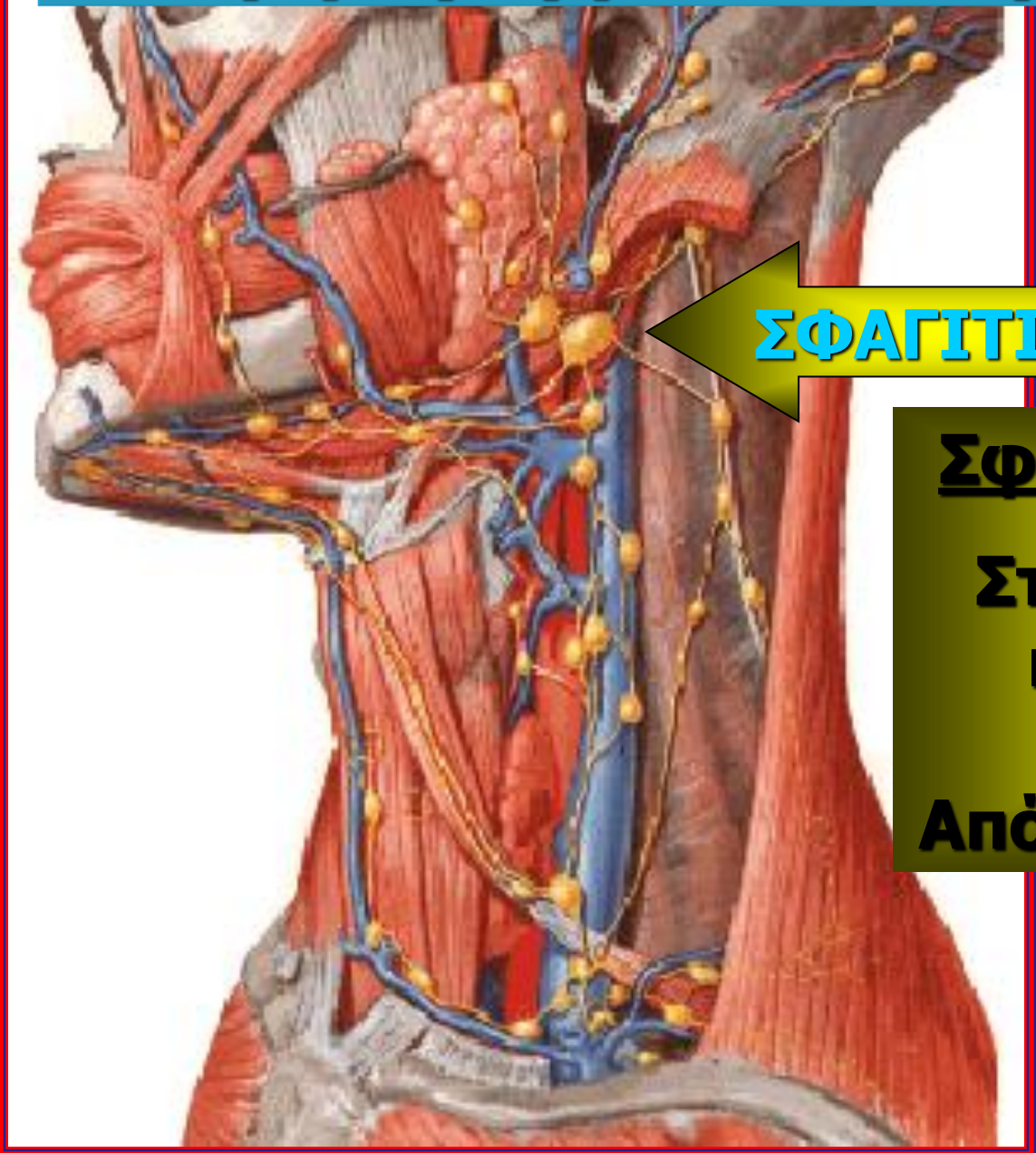

Σφαγιτιδοδιγαστορικά

Στη συμβολή κοινής προσωπικής-έσω σφαγίτιδας
Από υπερώια αμυγδαλή

ΣΦΑΓΙΤΙΔΙΚΗ ΑΛΥΣΙΔΑ
(μέση κάθετη)

Λεμφογάγγλια του τραχήλου

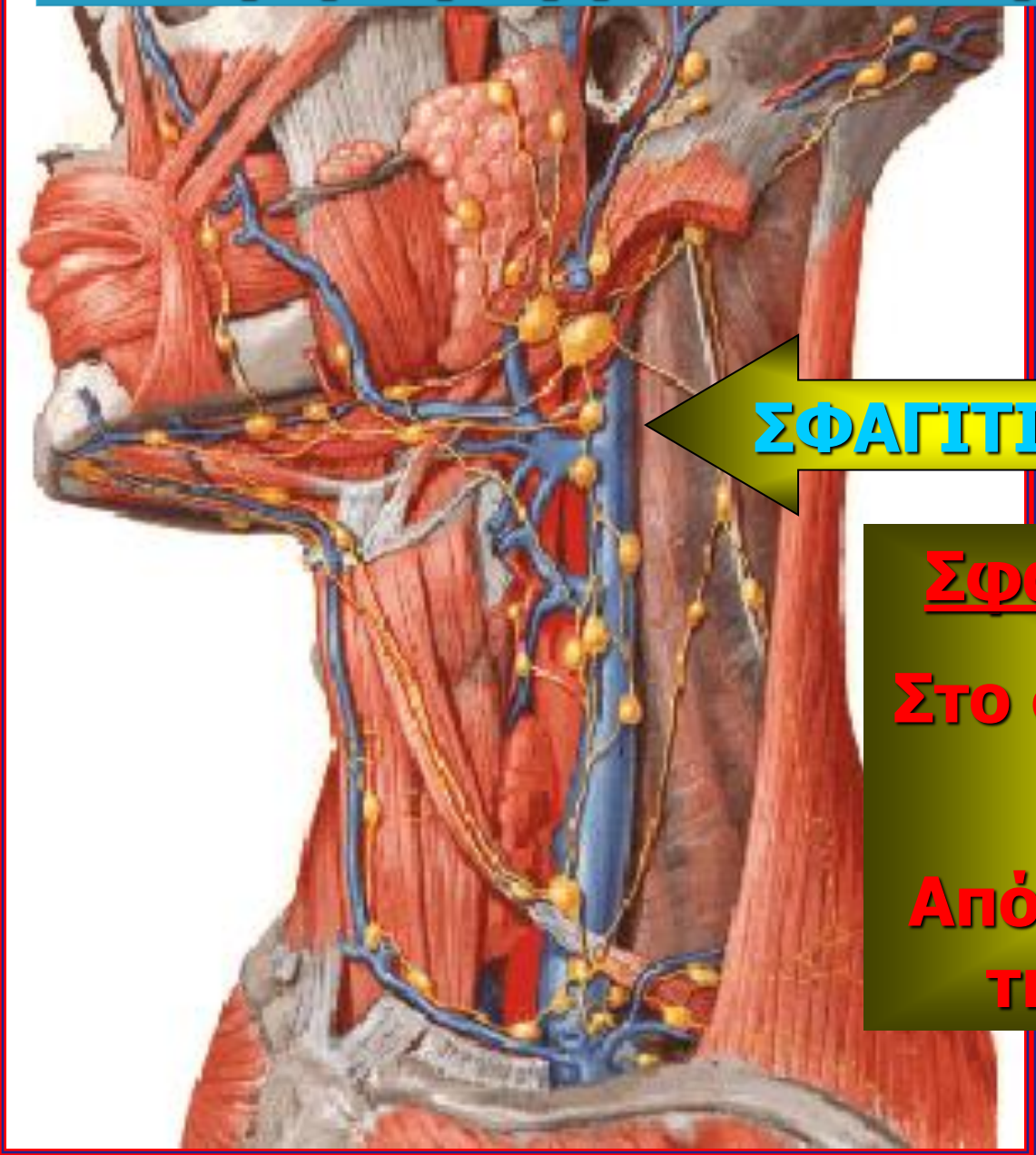

Σφαγιτιδοκαρωτιδικά

Στο διχασμό της κοινής καρωτίδας

Από τη γλώσσα (εκτός της κορυφής της)

(μέση κάθετη)

Λεμφογάγγλια του τραχήλου

ΕΝ ΤΩ ΒΑΘΕΙ ΤΡΑΧΗΛΙΚΑ ή

Σφαγιτιδοωμοϋοειδή

Στη διασταύρωση ωμοϋοειδούς μυός με έσω σφαγίτιδα

Από την κορυφή της γλώσσας

Λεμφογάγγλια του τραχήλου

Παραφαρυγγικά-
Οπισθοφαρυγγικά

Προς :
Μέση κάθετη – σφαγιτιδική αλυσίδα

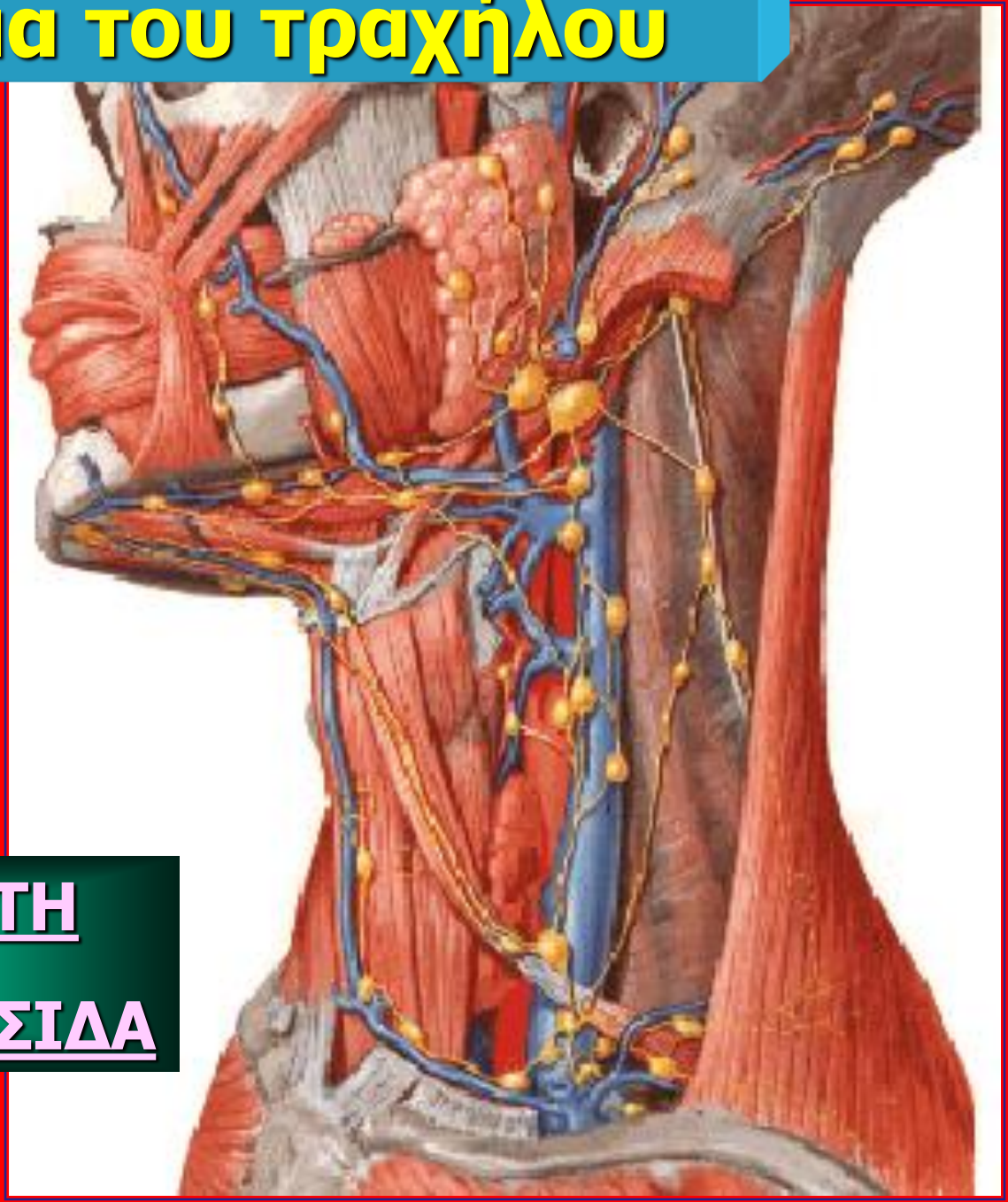

ΠΡΟΣΘΙΑ ΚΑΘΕΤΗ

ΣΠΛΑΓΧΝΙΚΗ ΑΛΥΣΙΔΑ

Λεμφογάγγλια του τραχήλου

Παραλαρυγγικά

Προς :
Μέση κάθετη – σφαγιτιδική αλυσίδα

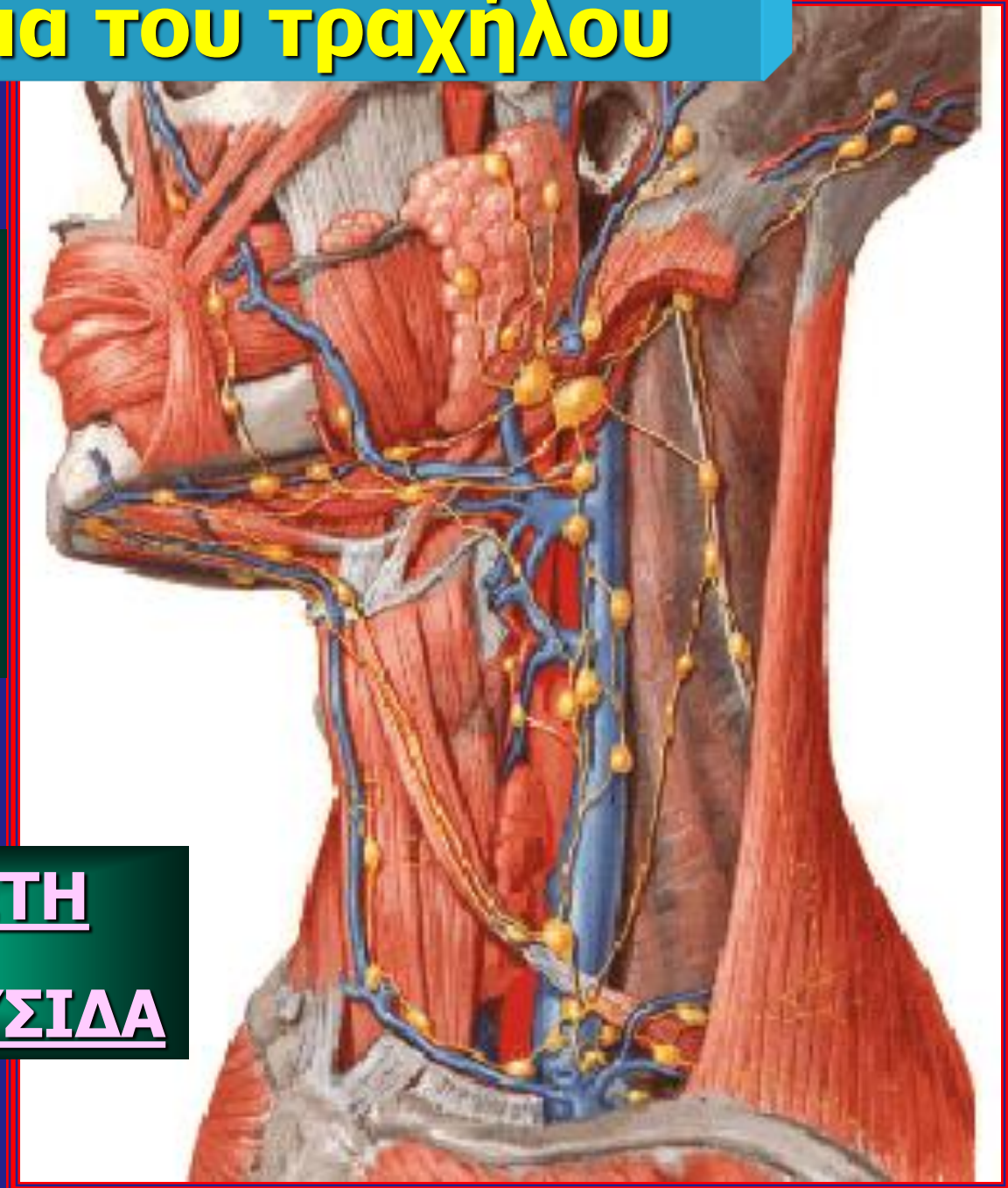

ΠΡΟΣΘΙΑ ΚΑΘΕΤΗ

ΣΠΛΑΓΧΝΙΚΗ ΑΛΥΣΙΔΑ

Λεμφογάγγλια του τραχήλου

Παρατραχειακά

Προς :
Μέση κάθετη – σφαγιτιδική αλυσίδα και μεσοπνευμόνια

ΠΡΟΣΘΙΑ ΚΑΘΕΤΗ

ΣΠΛΑΓΧΝΙΚΗ ΑΛΥΣΙΔΑ

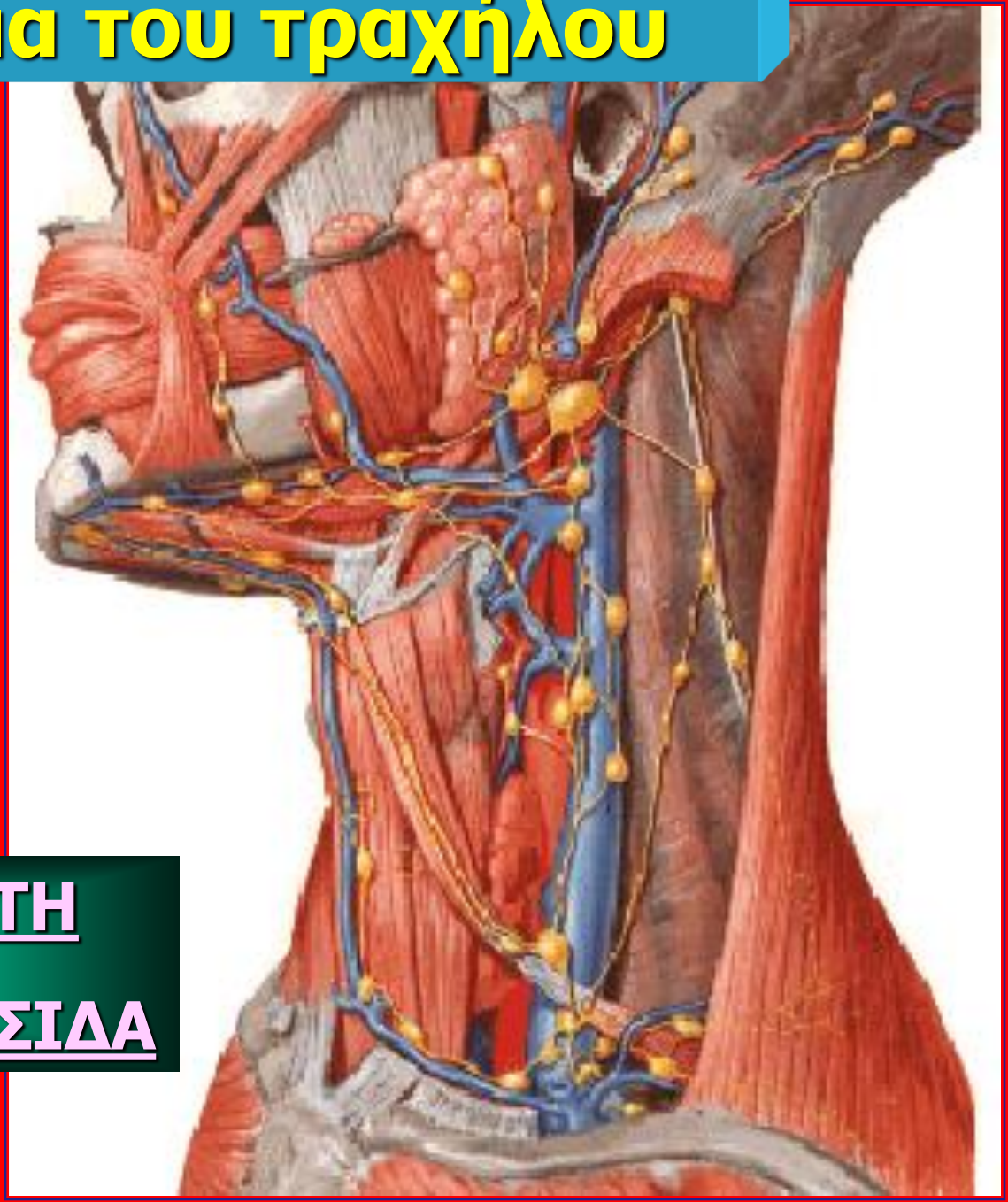

Λεμφογάγγλια του τραχήλου

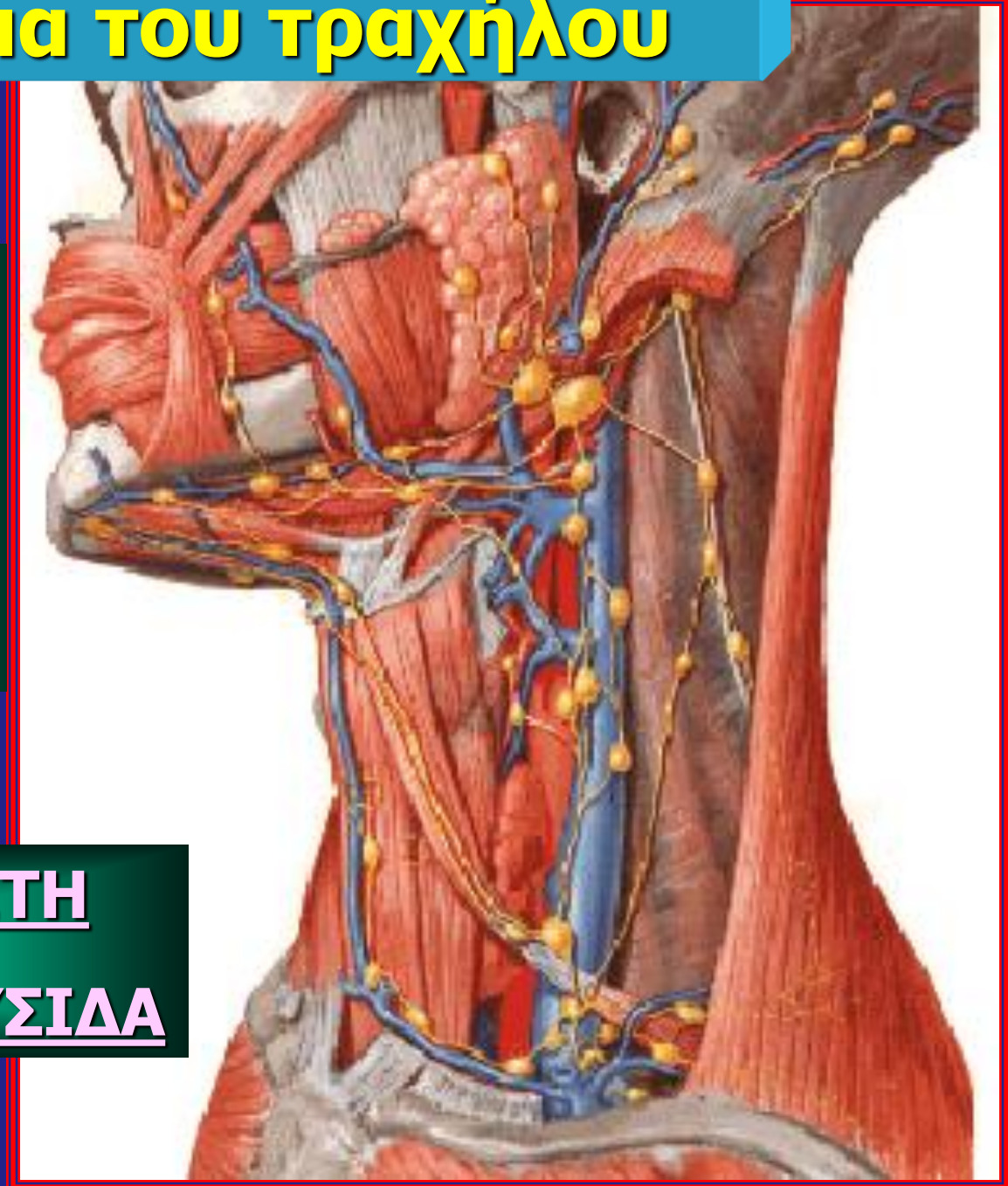

Προλαρυγγικά

Προς :
Μέση κάθετη – σφαγιτιδική αλυσίδα

ΠΡΟΣΘΙΑ ΚΑΘΕΤΗ

ΣΠΛΑΓΧΝΙΚΗ ΑΛΥΣΙΔΑ

Λεμφογάγγλια του τραχήλου

Προτραχειακά

Προς :
Μέση κάθετη – σφαγιτιδική αλυσίδα
και
μεσοπνευμόνια

ΠΡΟΣΘΙΑ ΚΑΘΕΤΗ

ΣΠΛΑΓΧΝΙΚΗ ΑΛΥΣΙΔΑ

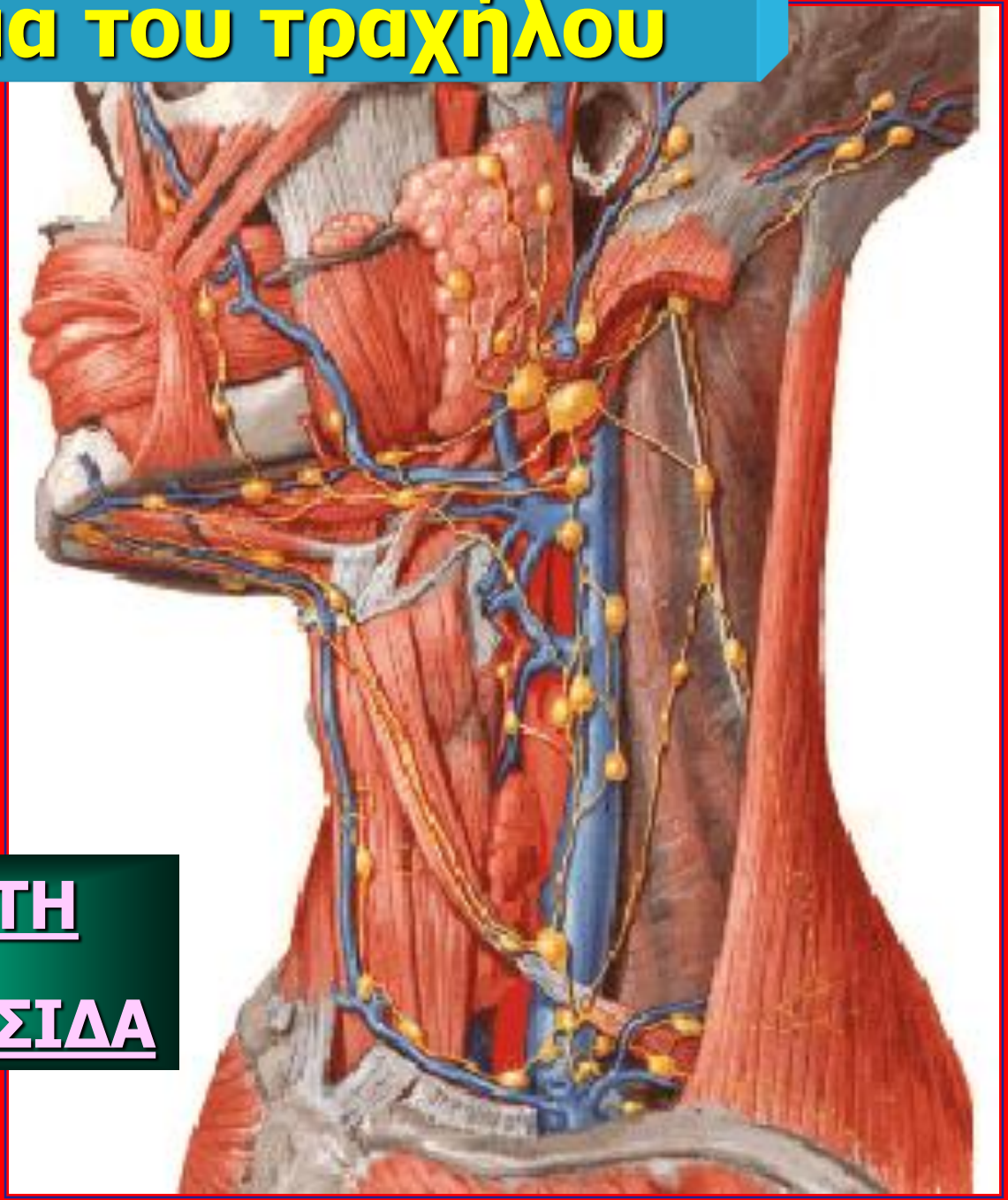

Λεμφογάγγλια του τραχήλου

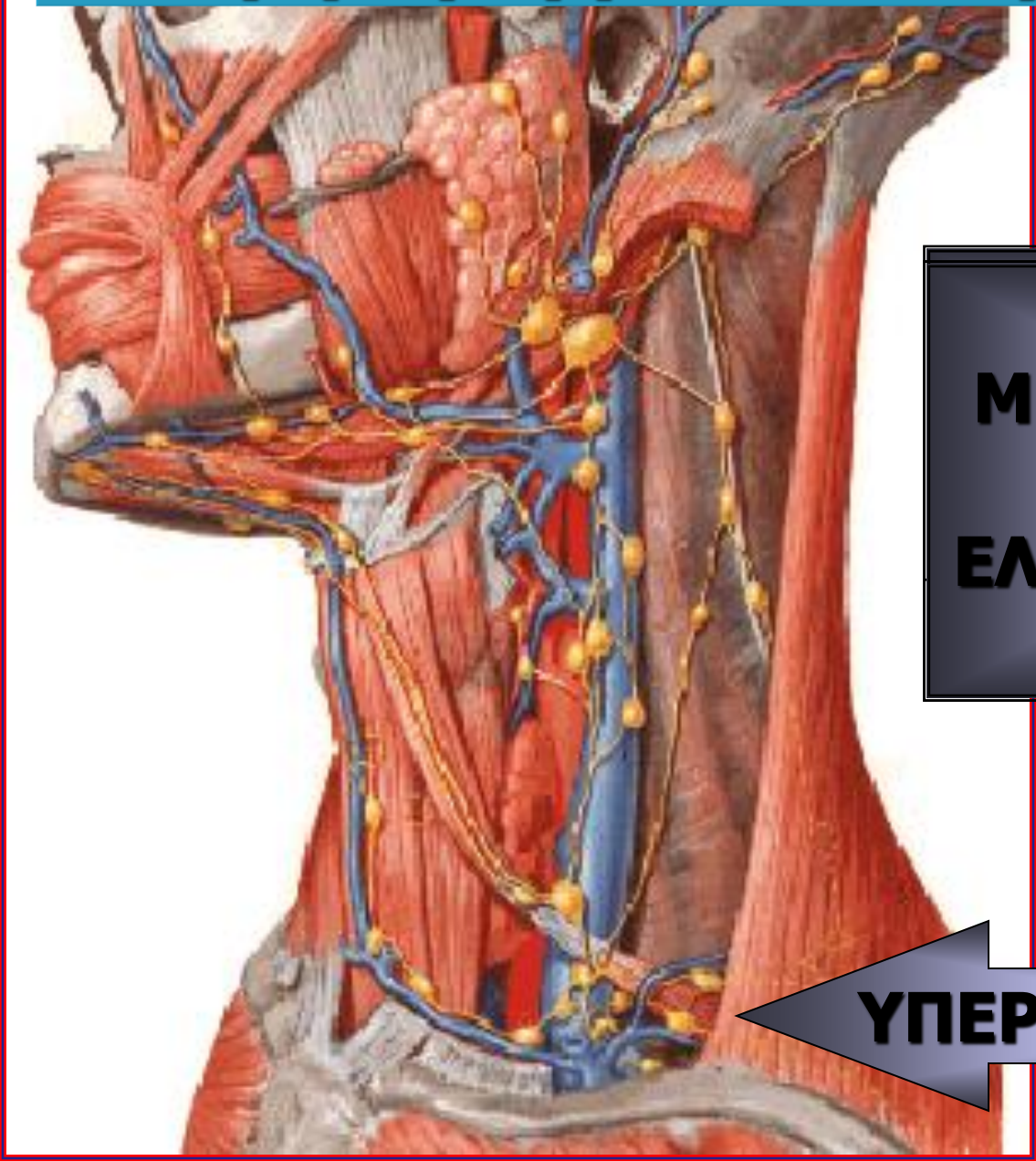

ΚΑΤΩ ΟΡΙΖΟΝΤΙΑ ΑΛΥΣΙΔΑ

Προς :
ΜΕΙΖΟΝΑ ΘΩΡΑΚΙΚΟ ΠΟΡΟ (αριστερά)
ΕΛΑΣΣΟΝΑ ΘΩΡΑΚΙΚΟ ΠΟΡΟ (δεξιά)

ΥΠΕΡΚΛΕΙΔΙΑ+ΣΚΑΛΗΝΑ

Προσωπικά

Παρωτιδικά
Προωτιαία

Υπογενείδια
Υπογνάθια

Σφαγιτιδιδο-
διγαστορικά

Εν τω βάθει
τραχηλικά

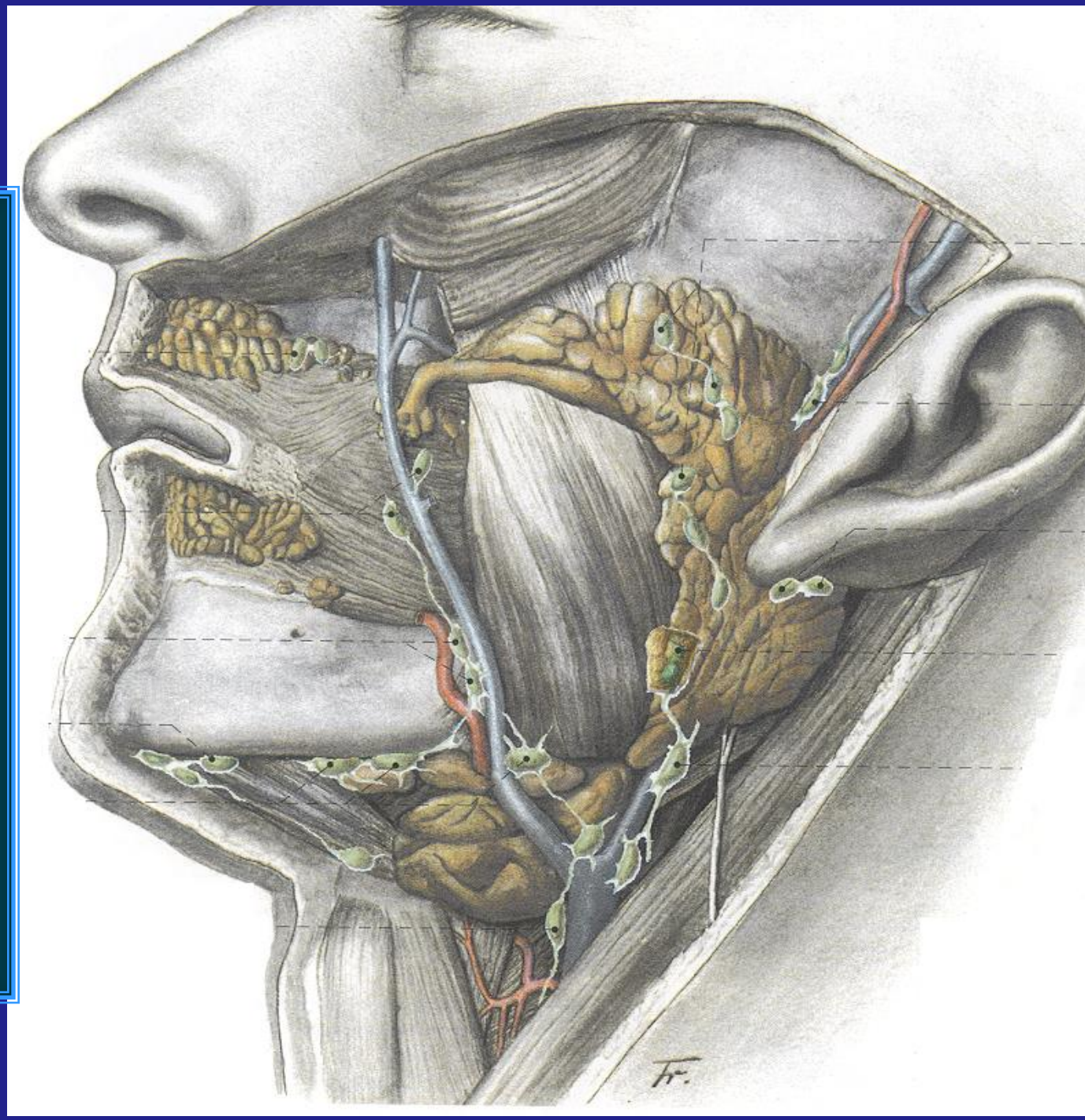

Παραφαρυγγικά – Οπισθοφαρυγγικά
Σφαγιτιδική Αλυσίδα

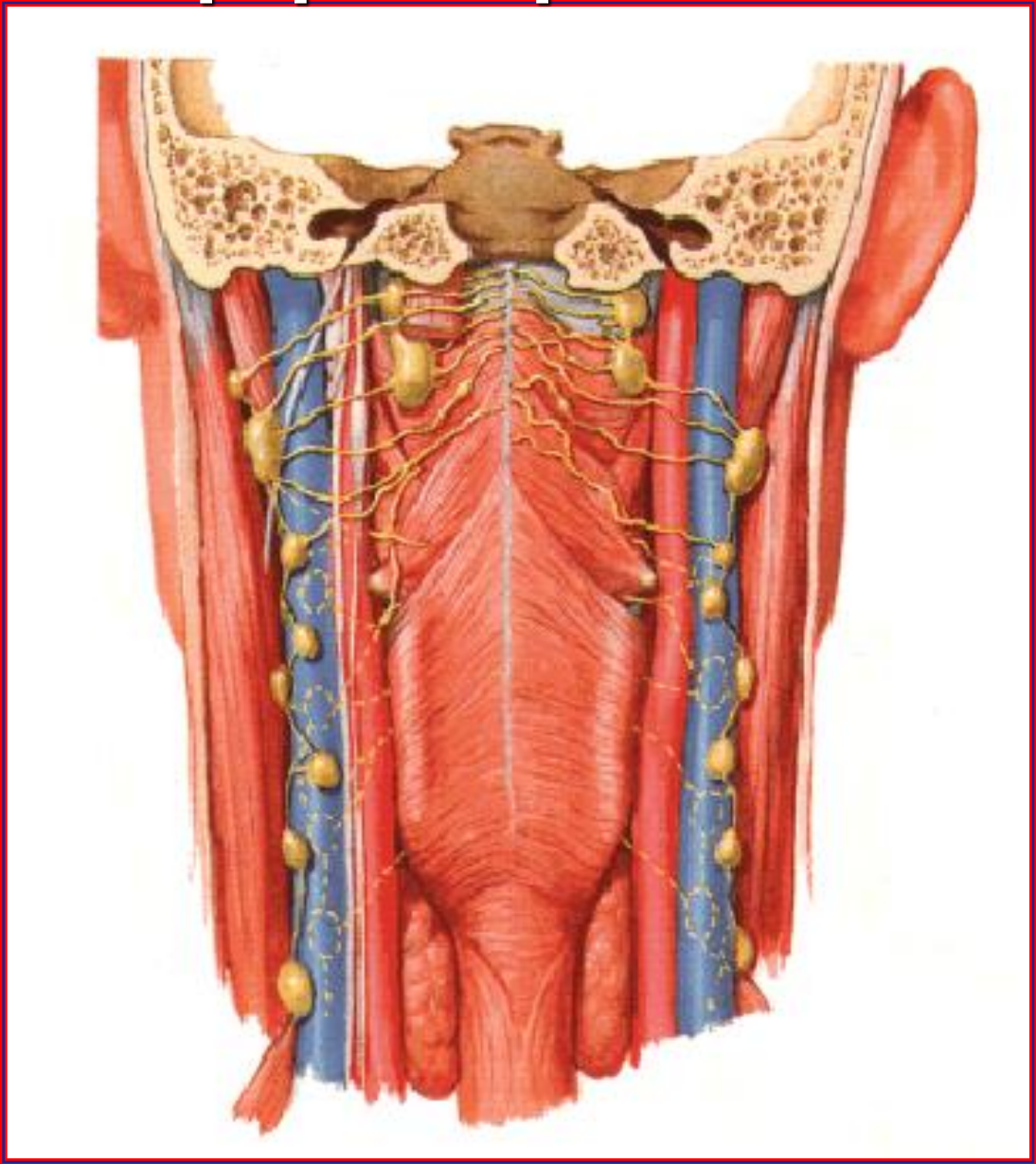

Παρατραχειακά – Υπερκλείδια λεμφογάγγλια Ελάσσων και Μείζων Θωρακικός πόρος

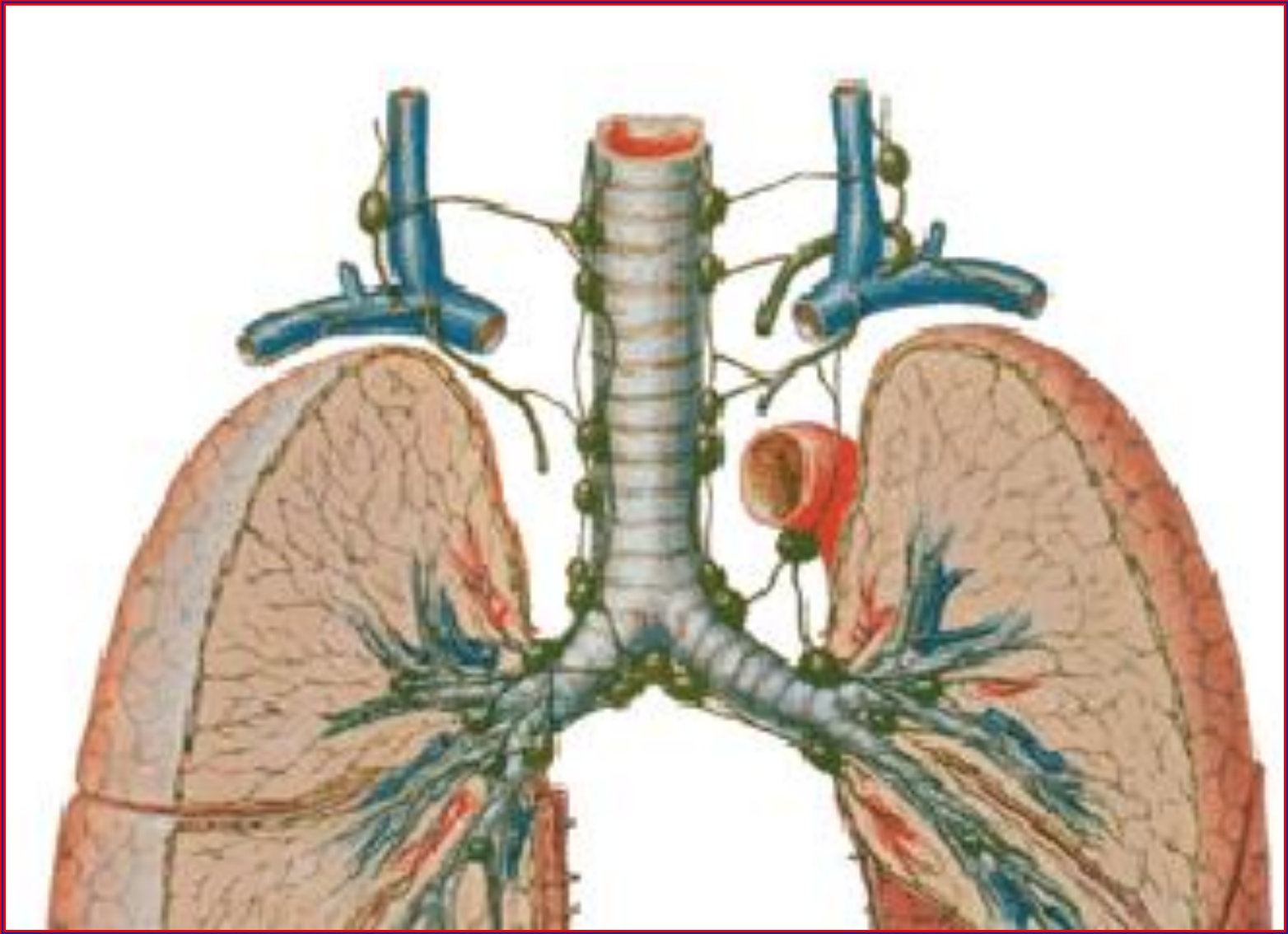

Παρατραχειακά – Παραοισοφαγικά
Μείζων Θωρακικός πόρος

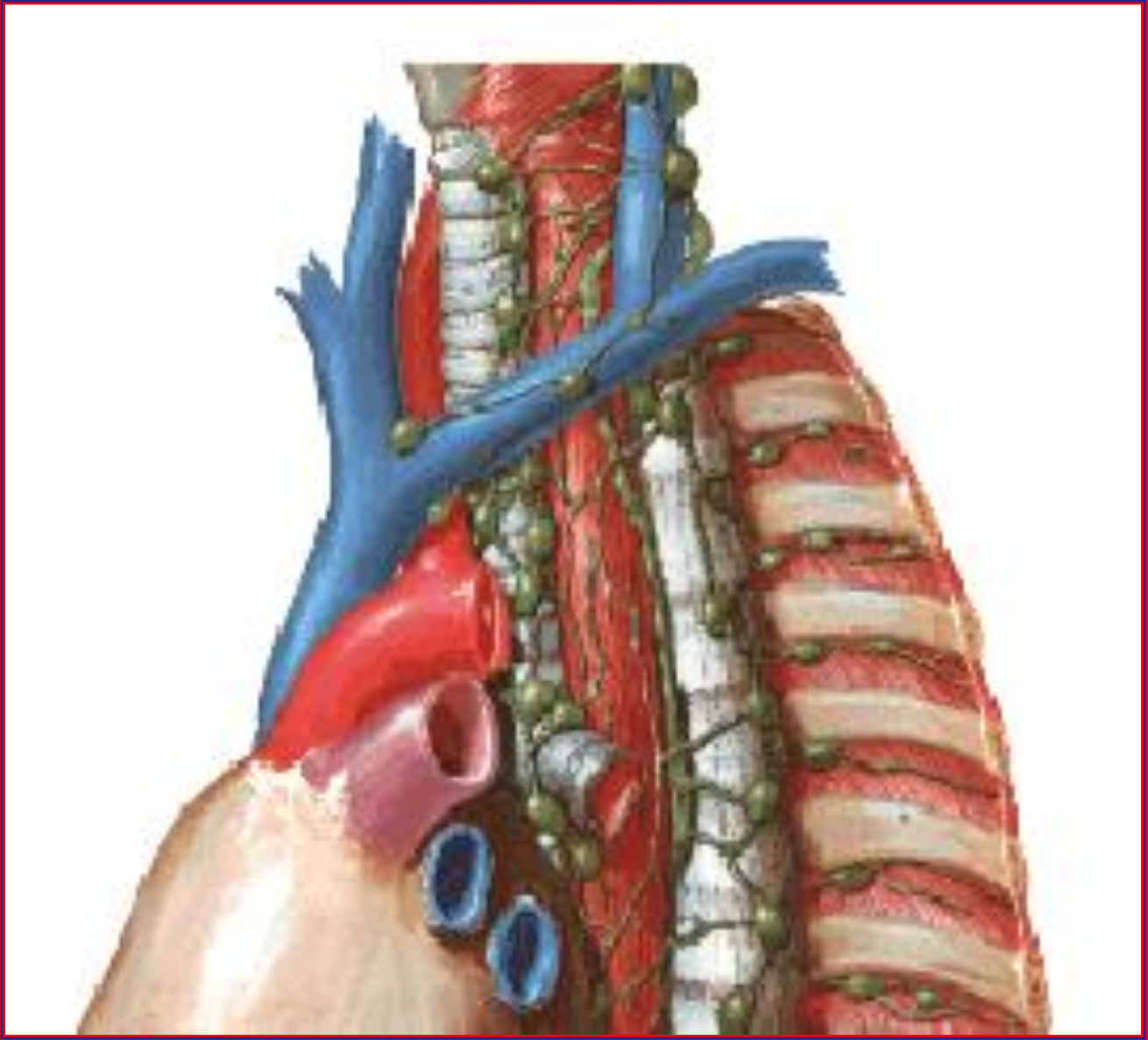

Επιλεγμένη Χειρουργική Ανατομική του προσώπου

κατά στιβάδες

ΧΩΡΕΣ ΤΟΥ ΠΡΟΣΩΠΟΥ (εκτημόρια)

1. Μετωποβρεγματική
2. Μετωπιαία
3. Κροταφοζυγωματική
4. Περικογχική
5. Παρωτιδομασητήρια-Οπισθογνάθια
6. Περιστοματική

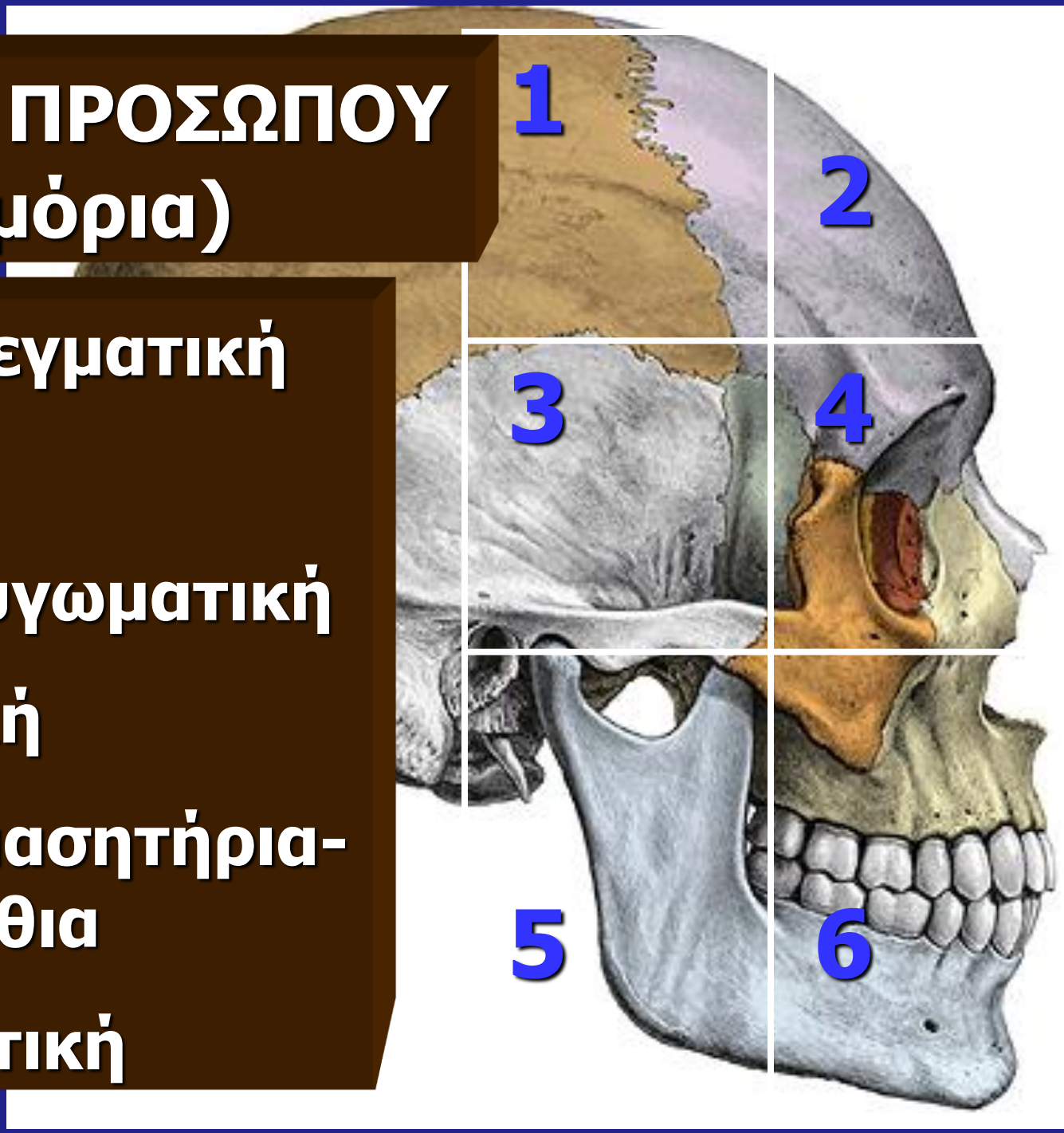


1
2
3
4
5
6

3. Κροταφοζυγωματική χώρα

ΜΥΕΣ
ΑΓΓΕΙΑ
ΝΕΥΡΑ
Κατά
Χώρες
(1-6)

3.

Κροταφοζυγωματική

4. Περικογχική χώρα

ΜΥΕΣ
ΑΓΓΕΙΑ
ΝΕΥΡΑ
Κατά
Χώρες
(1-6)

4.

Περικογχική

5. Παρωτιδομασητήρια-Οπισθογνάθια χώρα

ΜΥΕΣ
ΑΓΓΕΙΑ
ΝΕΥΡΑΚ
ατά
Χώρες
(1-6)

5.

Παρωτιδομασητήρια-Οπισθογνάθια

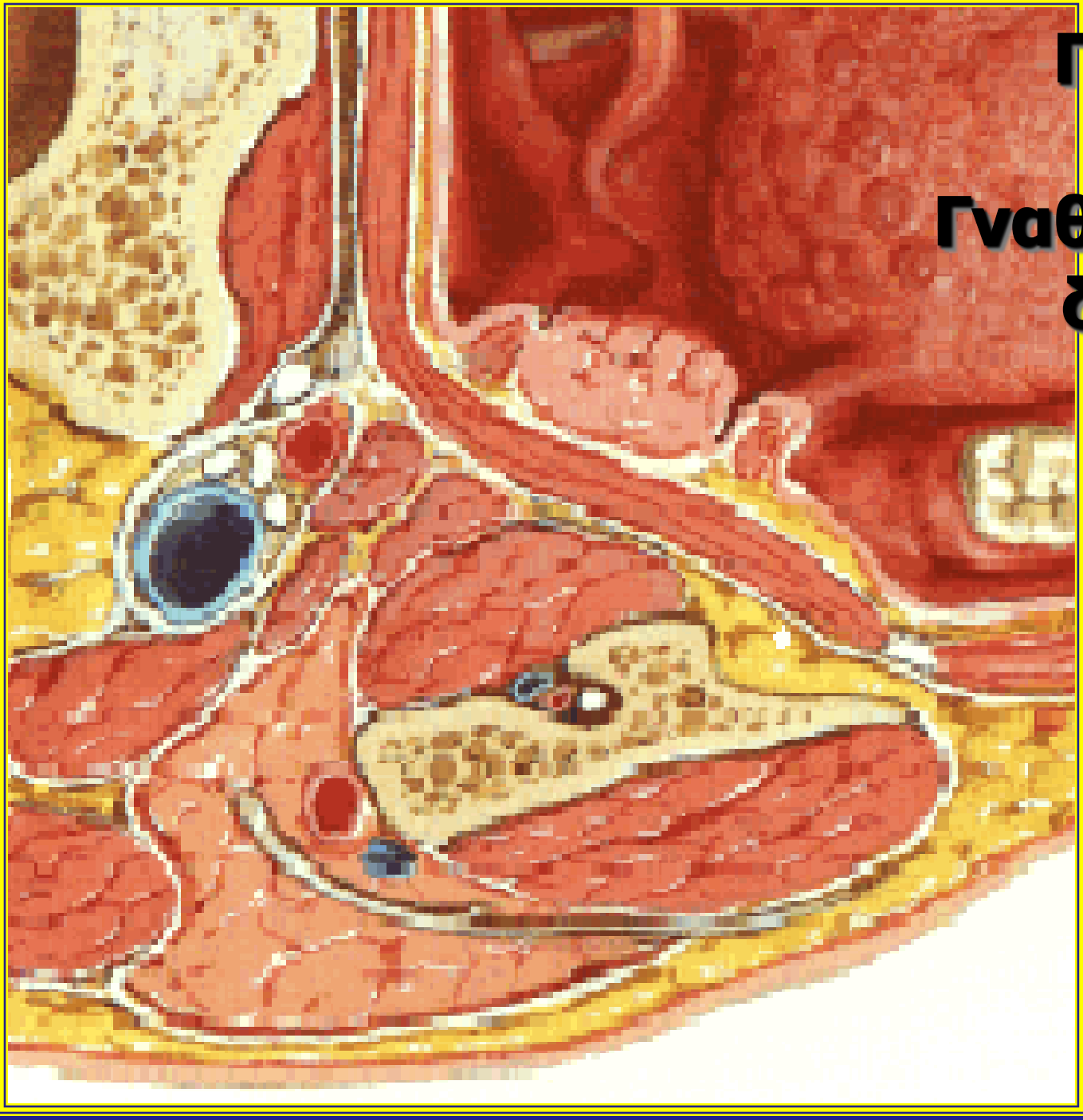

Παρωτίδα
και
Γναθοφαρυγγικό διάστημα

6. Περιστοματική χώρα

ΜΥΕΣ
ΑΓΓΕΙΑ
ΝΕΥΡΑ
Κατά
Χώρες
(1-6)

6.

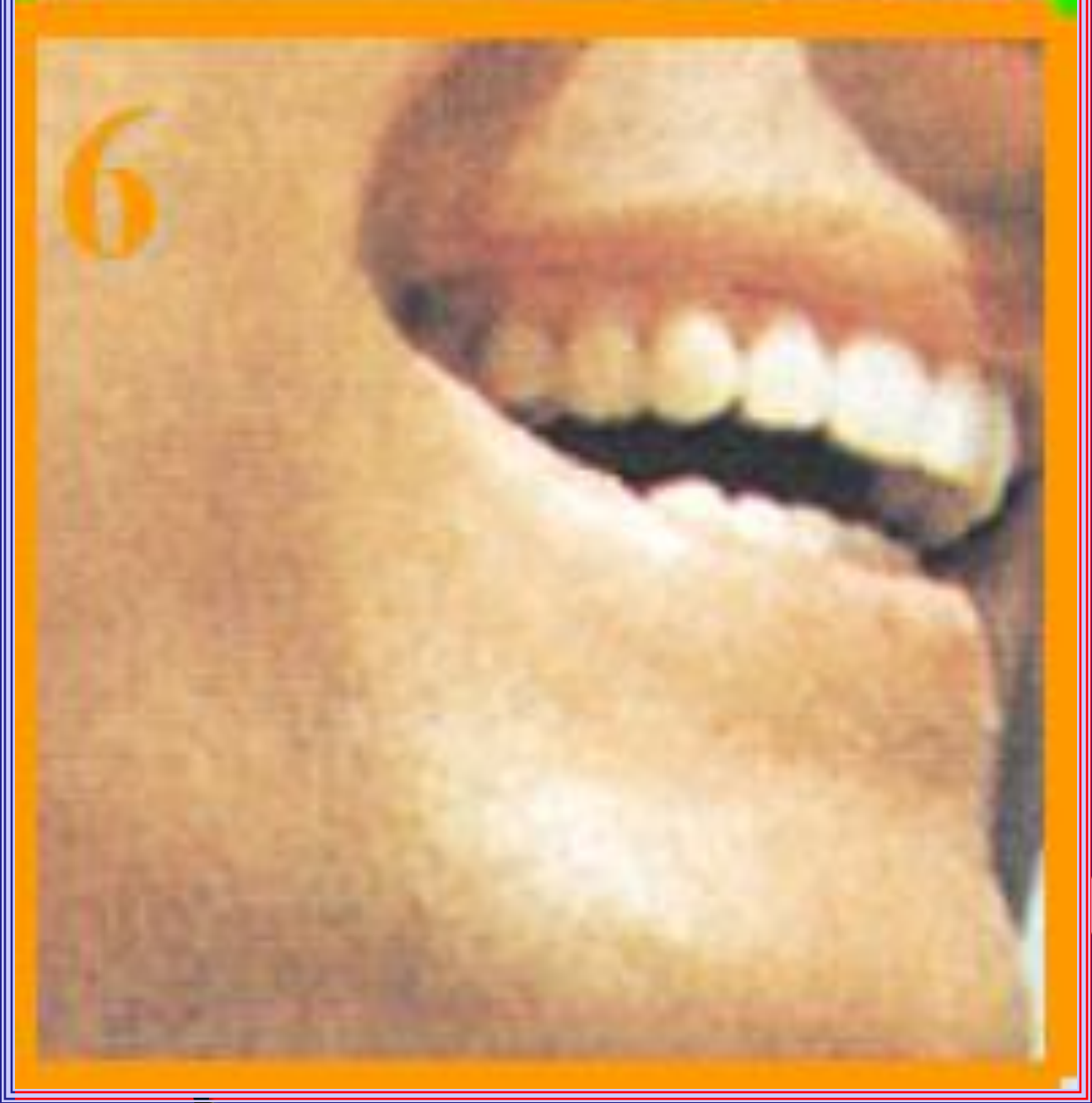

Περιστοματική