ΓΛΩΣΣΙΤΙΔΑ, ΧΕΙΛΙΤΙΔΑ, ΒΛΕΝΝΟΓΟΝΙΤΙΔΑ

ΚΛΙΝΙΚΗ ΣΤΟΜΑΤΟΛΟΓΙΑΣ ΚΑΙ ΝΟΣΟΚΟΜΕΙΑΚΗΣ ΟΔΟΝΤΙΑΤΡΙΚΗΣ

ΧΕΙΛΙΤΙΔΕΣ

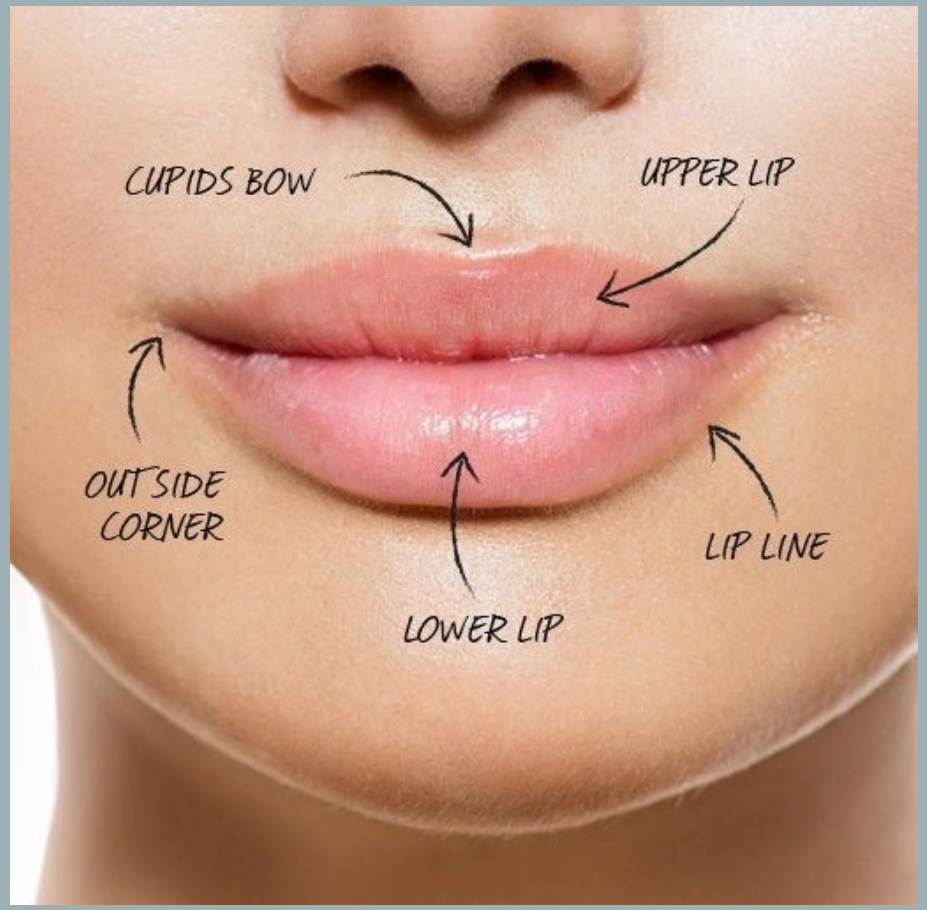

ΧΕΙΛΙΤΙΔΑ

- **Κάθε φλεγμονώδης βλάβη των χειλέων**
- **Συνηθέστερα προσβάλλεται το ερυθρό κράσπεδο**
- **Οξεία ή χρόνια, συμπτωματική ή μη**
- **Τοπικής ή συστηματικής αιτιολογίας**

(Rogers RS, Bekic M. Sem Cutan Med Surg, 1997)

Νοσήματα από μηχανικά αίτια (λειχή, απομύζηση, καθ' έξη δήξη)	**Απολεπιστική χειλίτιδα**
Νοσήματα που σχετίζονται με *Candida*	**Συγχειλίτιδα ή Γωνιακή χειλίτιδα**
Νοσήματα από τοπική χρήση φαρμάκων και άλλων παραγόντων	**Αλλεργική χειλίτιδα εξ' επαφής, Φωτοτοξική χειλίτιδα εξ' επαφής**
Νοσήματα από συστηματική χρήση φαρμάκων	**Αγγειοοίδημα**
Νοσήματα Φλεγμονώδους αρχής	**Αδενική χειλίτιδα**
Κοκκιωματώδη Νοσήματα	**Κοκκιωματώδης χειλίτιδα**
Προκαρκινικές βλάβες	**Ακτινική χειλίτιδα**

ΑΠΟΛΕΠΙΣΤΙΚΗ ΧΕΙΛΙΤΙΔΑ (*EXFOLIATIVE CHEILITIS*)

- **Χρόνια φλεγμονώδης νόσος**
- **Αυξημένη παραγωγή και απολέπιση κερατίνης στιβάδας του ερυθρού κρασπέδου**
- **Επίμονη ξηρότητα, αποφλοίωση και σχηματισμός ραγάδων στο ερυθρό κράσπεδο των χειλέων**
- **Οταν αποκολληθούν – ερυθρή, αιματηρή επιφάνεια**
  - ✓ **Γυναίκες < 30 ετών**
  - ✓ **Συνηθέστερα το κάτω χείλος**

ΑΠΟΛΕΠΙΣΤΙΚΗ ΧΕΙΛΙΤΙΔΑ (*EXFOLIATIVE CHEILITIS*)

- **Συσχετίζεται με:**
  - **Χρόνιο τραυματισμό**
  - **Συγκεκριμένες έξεις (λειχή, απομύζηση, δήξη)**
  - **Νευροψυχικές διαταραχές, Stress**
  - **συσχέτιση με *Candida* + *HIν λοίμωξη***

Reichart PA et al. J Oral Pathol Med, 1997.
Rogers RS, Bekic M. Semin Cutan Med Surg, 1997.

ΑΠΟΛΕΠΙΣΤΙΚΗ ΧΕΙΛΙΤΙΔΑ ΘΕΡΑΠΕΙΑ

1. Εξάλειψη ενοχοποιητικού παράγοντα + Ψυχοθεραπεία σε συνδυασμό με ήπια αντικαταθλιπτικά
2. Αντηλιακή κρέμα + ενυδατική κρέμα χειλέων
3. Τοπικά ή συστηματικά κορτικοστεροειδή
4. Κερατολυτικοί παράγοντες
5. Τοπικά αντιμυκητιασικά + αντιβιοτικά
6. Τοπικά tacrolimus

Rogers RS, Bekic M. Semin Cutan Med Surg, 1997.
Leyland L, Field E. Dent Update, 2004.
Connolly M, Kennedy C. Br J Dermatol, 2004.

ΚΑΘ' ΕΞΗ ΧΕΙΛΙΤΙΔΑ (*FACTITIOUS CHEILITIS*)

- Αποδεδειγμένη συσχέτιση με αυτοπροκαλούμενο χρόνιο τραύμα

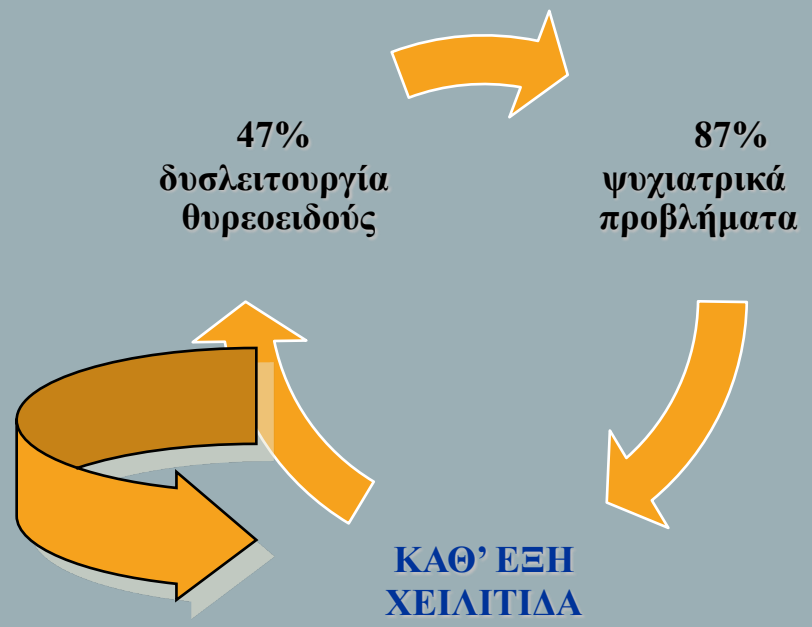

ΣΥΓΧΕΙΛΙΤΙΔΑ – ΓΩΝΙΑΚΗ ΧΕΙΛΙΤΙΔΑ (ANGULAR CHEILITIS)

- Πτυχές, ραγάδες, ερυθρότητα
- Πόνος, αίσθημα καύσου κατά την διάνοιξη του στόματος

ΣΥΓΧΕΙΛΙΤΙΔΑ – ΓΩΝΙΑΚΗ ΧΕΙΛΙΤΙΔΑ (ANGULAR CHEILITIS)

- Εμφάνιση ραγάδων και φλεγμονής στις συγχειλίες
- Πολυπαραγοντική
  - Τοπικά ή μηχανικά αίτια: Ελάττωση κάθετης διάστασης
  - Στερητικές καταστάσεις (αριβοφλαβίνωση, έλλειψη β12, σιδήρου)
  - Λοιμογόνοι παράγοντες: Βακτήρια και μύκητες (candida)
  - Συστηματικοί παράγοντες: αναιμίες, σακχαρώδης διαβήτης, Hiv-λοίμωξη ή μεταμόσχευση

ΣΥΓΧΕΙΛΙΤΙΔΑ
ΘΕΡΑΠΕΙΑ

Άρση του αιτίου

Αντιμυκητιασική αγωγή

- Συστηματική (φλουκοναζόλη, ιτρακοναζόλη ή κετοκοναζόλη, μικοναζόλη)
- Τοπική σε συγχειλίτιδα:
- αντιμυκητιασικό (μικοναζόλη, Daktarin oral gel)
- κορτικοστεροειδές + αντιμυκητιασικό (cr. Daktodor)
- κορτικοστεροειδές + αντιμικροβιακό (cr. Betnovate N, Fucidin H)

ΧΕΙΛΙΤΙΔΑ ΕΞ' ΕΠΑΦΗΣ (*CONTACT CHEILITIS*)

- **Φλεγμονώδης αντίδραση των χειλέων**
- **Οφείλεται στην επαφή με:**
  - ✓ **ερεθιστικούς (ερεθιστική χειλίτιδα εξ' επαφής) ή**
  - ✓ **αλλεργιογόνους παράγοντες (αλλεργική χειλίτιδα εξ' επαφής) ή**
    - ✓ ***επιβραδυνόμενη αντίδραση υπερευαισθησίας (τύπου IV)***
  - ✓ **σε φωτοτοξικότητα (φωτοτοξική χειλίτιδα εξ' επαφής)**

ΧΕΙΛΙΤΙΔΑ ΕΞ' ΕΠΑΦΗΣ

ΣΥΝΗΘΕΙΣ ΑΛΛΕΡΓΙΟΓΟΝΟΙ και ΕΡΕΘΙΣΤΙΚΟΙ ΠΑΡΑΓΟΝΤΕΣ	
ΤΡΟΦΕΣ	Καρποί, οστρακοειδή, καρυκεύματα (π.χ. κανέλλα), συστατικά γεύσης, συντηρητικά
ΚΑΛΛΥΝΤΙΚΑ	Πρόπολη, κολοφόνιο, λανολίνη, οξυβενζόνη
ΠΡΟΪΟΝΤΑ ΣΤΟΜΑΤΙΚΗΣ ΥΓΙΕΙΝΗΣ	Καραμέλες, οδοντόπαστες, στοματοπλύματα
ΟΔΟΝΤΙΑΤΡΙΚΑ ΥΛΙΚΑ	Σύνθετες ρητίνες, αμάλγαμα, ακρυλικό, βάλσαμο του περού, νικέλιο, χρυσός
ΠΕΡΙΒΑΛΛΟΝΤΙΚΟΙ ΠΑΡΑΓΟΝΤΕΣ	Έντονη ξηρασία, ζέστη, ψύχος, υγρασία
ΔΙΑΦΟΡΑ	Ξύλινα ή μεταλλικά πνευστά μουσικά όργανα

ΧΕΙΛΙΤΙΔΑ ΕΞ' ΕΠΑΦΗΣ
ΚΛΙΝΙΚΗ ΕΙΚΟΝΑ

- Ερύθημα, οίδημα
- Βλατιδοφυσαλιδώδες εξάνθημα,
- Ραγάδες και εφελκίδες

Αλλεργία εξ' επαφής με εμφύτευμα τιτανίου

Αλλεργία εξ' επαφής με πρόπολη

ΧΕΙΛΙΤΙΔΑ ΕΞ' ΕΠΑΦΗΣ
ΘΕΡΑΠΕΙΑ

- **Η αναγνώριση και απομάκρυνση υπεύθυνου παράγοντα**
  - ✓ **αλλεργικές επιδερμιδικές δοκιμασίες (patch tests)**
- **Τοπική εφαρμογή κορτικοστεροειδών**

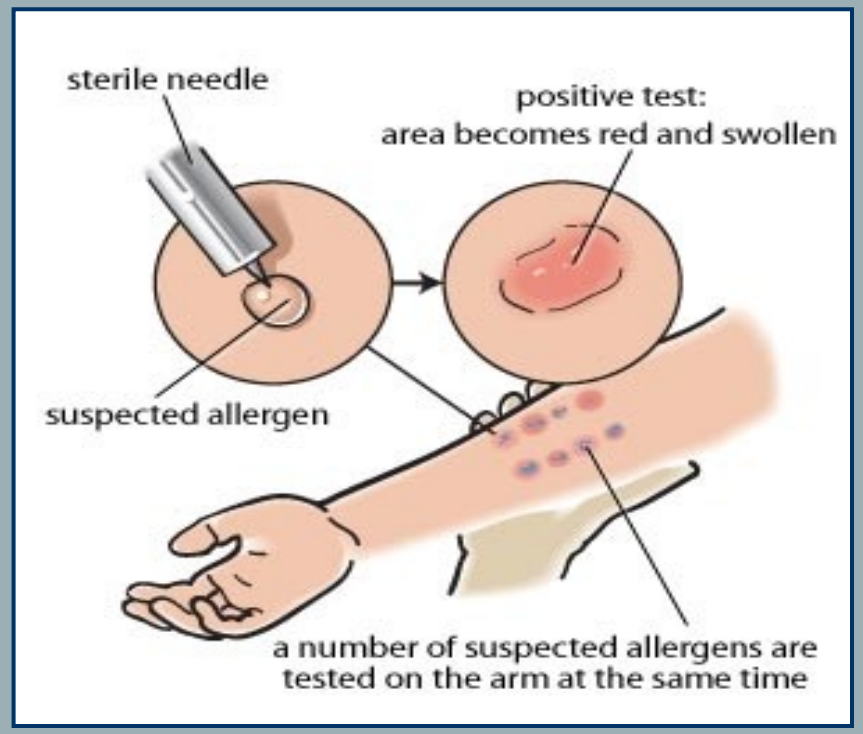

ΑΛΛΕΡΓΙΚΗ ΧΕΙΛΙΤΙΔΑ

τροφικά αλλεργιογόνα

μετά από λεύκανση δοντιών

ΑΔΕΝΙΚΗ ΧΕΙΛΙΤΙΔΑ (*CHEILITIS GLANDULARIS*)

- Σπάνια φλεγμονώδης νόσος των ελασσόνων σιαλογόνων αδένων
- Συνηθέστερα στο κάτω χείλος
- Άνδρες μέσης ηλικίας
- Ασαφής αιτιολογία: ηλιακή ακτινοβολία, κάπνισμα, σύφιλη, πτωχή στοματική υγιεινή, στοματική αναπνοή, κληρονομικότητα

Leao JC et al. Oral Surg Oral Med Oral Pathol Oral Radiol Endod, 2003.
Musa N et al. Oral Surg Oral Med Oral Pathol Oral Radiol Endod, 2005.
Carrington PR, Horn TD. J Am Acad Dermatol, 2006.

ΑΔΕΝΙΚΗ ΧΕΙΛΙΤΙΔΑ
ΤΑΞΙΝΟΜΗΣΗ (ΜΕ ΒΑΣΗ ΤΗΝ ΒΑΡΥΤΗΤΑ ΤΗΣ ΝΟΣΟΥ)

- **Απλή μορφή**
- **Επιπολής πυώδης (νόσος του Baelz)**
- **Εν τω βάθει πυώδης (*cheilitis glandularis apostematosa*)**

Εξελικτικά στάδια της νόσου με βακτηριακή προσβολή, ελκώσεις, εφελκίδες, αποστήματα και σχηματισμό συριγγίων

ΑΔΕΝΙΚΗ ΧΕΙΛΙΤΙΔΑ
ΠΡΟΓΝΩΣΗ-ΘΕΡΑΠΕΙΑ

- **Συνήθως δεν απαιτεί θεραπευτική παρέμβαση**
- **18-35% συσχέτιση με Ακανθοκυτταρικό καρκίνωμα υπερκείμενου επιθηλίου**
  - *Κυρίως η εν τω βάθει μορφή*
  - *Ο ΠΟΥ δεν την συμπεριλαμβάνει στις δυνητικά κακοήθεις νόσους*
- **Άρση αιτιολογικών παραγόντων**
- **Τύπος 1: τοπική εφαρμογή κορτικοστεροειδών, αντιβιοτικών και αντιηλιακών αλοιφών**
- **Τύπος 2: Ενδοϊστική έγχυση κορτικοστεροειδών + χορήγηση αντιβιοτικών per os**
- **Τύπος 3 : Χειρουργική αντιμετώπιση (lip shave) + χορήγηση αντιβιοτικών per os**

Leao JC et al. Oral Surg Oral Med Oral Pathol Oral Radiol Endod, 2003.

ΚΟΚΚΙΩΜΑΤΩΔΗΣ ΧΕΙΛΙΤΙΔΑ (*CHEILITIS GRANULOMATOSA- OF MIESCHER*)

- **Κοκκιωματώδης διήθηση χειλέων άγνωστης αιτιολογίας**
- **Νεαρά άτομα, 20-40 ετών**
- **Αιφνίδια, υποτροπιάζουσα, ανώδυνη και τελικά μόνιμη διόγκωση χειλέων**
- **Ετερόπλευρη, διάχυτη ή και στα δυο χείλη**

ΚΟΚΚΙΩΜΑΤΩΔΗΣ ΧΕΙΛΙΤΙΔΑ

- **Υπότυπος στοματοπροσωπικής κοκκιωμάτωσης (*Orofacial granulomatosis*)**
- **Ομάδα νοσημάτων που προσβάλλουν τα μαλακά μόρια της στοματοπροσωπικής περιοχής και χαρακτηρίζονται ιστοπαθολογικά από το σχηματισμό λεμφοιδήματος και μη τυροειδοποιούμενων κοκκιωμάτων**
- **Ιδιοπαθής νόσος - ανοσολογική αντίδραση ? (αλλεργικό υπόστρωμα, γενετική προδιάθεση, μολυσματικός παράγοντας)**
- **Κλινική διάγνωση μετά από αποκλεισμό συγκεκριμένων οντοτήτων και αιτιών**

ΚΟΚΚΙΩΜΑΤΩΔΗΣ ΧΕΙΛΙΤΙΔΑ

➢ **Στο πλαίσιο της Στοματοπροσωπικής κοκκιωμάτωσης (ΣΚ) μπορεί να εμφανίζεται ως:**

- **ανεξάρτητη οντότητα**
- **εκδήλωση συνδρόμου Melkersson-Rosenthal ή**
- **σε συνδυασμό με άλλες εκδηλώσεις ΣΚ:**
  - ✓ **οίδημα προσώπου, αφθώδη έλκη, βλαστική πυοστοματίτιδα**
  - ✓ **χρονίζουσες γραμμοειδείς ελκώσεις βλεννογόνου**
  - ✓ **πτυχώσεις βλεννογόνου παρειάς-εικόνα «πλακόστρωτου»**
  - ✓ **τραχηλική λεμφαδενίτιδα**

➢ **ως εκδήλωση νόσου Crohn**

➢ **ως εκδήλωση σαρκοείδωσης**

Σύνδρομο Melkersson-Rosenthal

- ✓ **Διόγκωση προσώπου και ιδιαίτερα χειλέων**
- ✓ **οσχεοειδής (ή αυλακωτή) γλώσσα)**
- ✓ **Πάρεση προσωπικού νεύρου**

ΣΥΝΔΡΟΜΟ MELKERSSON-ROSENTHAL

1. Υποτροπιάζουσα διόγκωση προσώπου-χειλέων (κοκκιωματώδης χειλίτιδα)
2. Υποτροπιάζουσα περιφερικού τύπου πάρεση προσωπικού νεύρου
3. Οσχεοειδής (αυλακωτή) γλώσσα

ΚΛΙΝΙΚΗ ΔΙΑΦΟΡΙΚΗ ΔΙΑΓΝΩΣΗ ΚΟΚΚΙΩΜΑΤΩΔΟΥΣ ΧΕΙΛΙΤΙΔΑΣ

ΝΟΣΟΣ	ΚΛΙΝΙΚΑ ΧΑΡΑΚΤΗΡΙΣΤΙΚΑ	ΕΡΓΑΣΤΗΡΙΑΚΑ ΕΥΡΗΜΑΤΑ	ΙΣΤΟΠΑΘΟΛΟΓΙΚΑ ΕΥΡΗΜΑΤΑ
ΕΠΙΚΤΗΤΟ ΑΓΓΕΙΟΟΙΔΗΜΑ	• Αιφνίδια ανώδυνη διόγκωση χείλους • Ιστορικό αλλεργιών	↑ IgE	Περιαγγειακή φλεγμονή
ΝΟΣΟΣ CROHN	• Εκδηλώσεις από το γαστρεντερικό	↓ Fe, B12, φερριτίνη ↑ ΤΚΕ, CRP, PLT's	μη τυροειδοποιούμενα κοκκιώματα
ΣΑΡΚΟΕΙΔΩΣΗ	• Εκδηλώσεις από τους πνεύμονες, σιαλογόνους αδένες	↑SACE, CRP, ↑Ca++ ούρων/24ώρου αναιμία, α/α θώρακος+	μη τυροειδοποιούμενα κοκκιώματα
ΑΔΕΝΙΚΗ ΧΕΙΛΙΤΙΔΑ	• Διόγκωση-έλκη βλεννογόνου χειλέων	ΚΦ	Ήπια σιαλαδενίτιδα, όχι κοκκιώματα

Leao JC et al. Aliment Pharmacol Ther, 2004.

ΚΟΚΚΙΩΜΑΤΩΔΗΣ ΧΕΙΛΙΤΙΔΑ
ΙΣΤΟΠΑΘΟΛΟΓΙΚΑ ΕΥΡΗΜΑΤΑ

- **Αρχικά:** οίδημα χορίου με περιαγγειακές φλεγμονώδεις διηθήσεις από λεμφοκύτταρα και πλασματοκύτταρα
- **Χρόνια νόσος:** περιαγγειακά μη τυροειδοποιούμενα κοκκιώματα από επιθηλιοειδή ιστιοκύτταρα, λεμφοκύτταρα και πολυπύρηνα γιγαντοκύτταρα τύπου Langhans
- Απαιτείται διερεύνηση για τη ΔΔ από μια πληθώρα κοκκιωματωδών νόσων τοπικής και συστηματικής αιτιολογίας

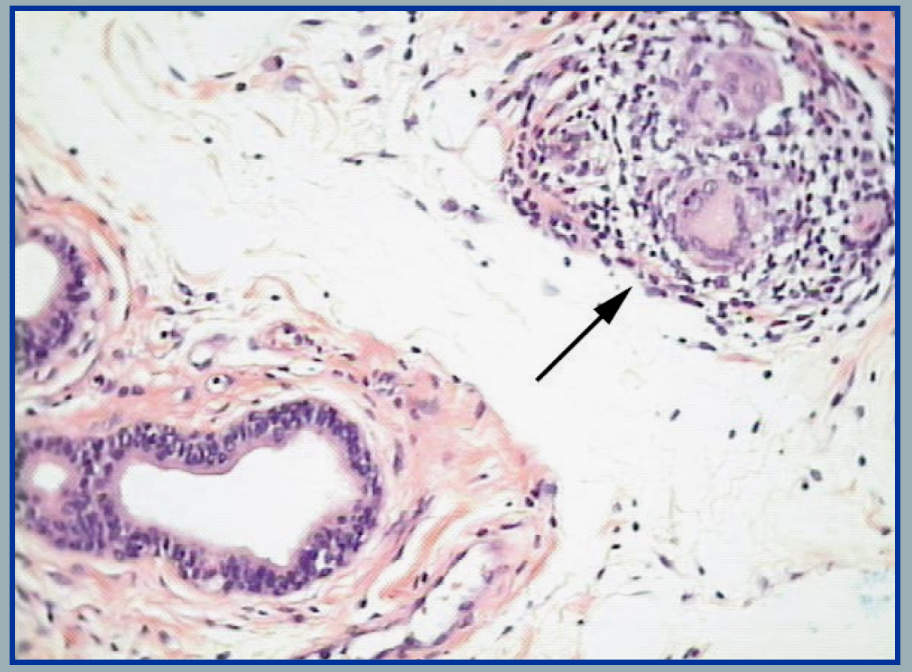

ΚΟΚΚΙΩΜΑΤΩΔΗΣ ΧΕΙΛΙΤΙΔΑ
ΘΕΡΑΠΕΙΑ

- **Απομάκρυνση πιθανών αιτιολογικών παραγόντων**
  - ✓ **αλλεργικές δοκιμασίες**
  - ✓ **αποφυγή συγκεκριμένων τροφών (π.χ. κανέλλα, βενζοϊκό)**
- **Τοπική- συστηματική-ενδοϊστική έγχυση κορτικοστεροειδών**
- **Χειλεοπλαστική**
- **Χορήγηση αντιβιοτικών ευρέως φάσματος (μετρονιδαζόλη, τετρακυκλίνη)**
- **Κλοφαζιμίνη, σουλφασαλαζίνη, δαψόνη, υδροξυχλωροκίνη, anti-TNF-α**

ΑΚΤΙΝΙΚΗ ΧΕΙΛΙΤΙΔΑ
(*ACTINIC CHEILOSIS-SOLAR CHEILOSIS*)

- **Μακροχρόνια έκθεση σε ηλιακή ακτινοβολία**
- **Προσβάλλει ανοιχτόχρωμα άτομα – άνδρες**
- **Προκαρκινική βλάβη – Δυναμικό κακοήθους εξαλλαγής**
- **Ασαφοποίηση του ορίου που διαχωρίζει το ερυθρό κράσπεδο (επιδερμοποίηση χείλους)**

ΑΚΤΙΝΙΚΗ ΧΕΙΛΙΤΙΔΑ
(*ACTINIC CHEILOSIS-SOLAR CHEILOSIS*)

- Αυλακώσεις κάθετες προς το χειλεοεπιδερμικό όριο
- Ελκώσεις, λευκές πλάκες, εφελκίδες σπάνια

ΑΚΤΙΝΙΚΗ ΧΕΙΛΙΤΙΔΑ
(*ACTINIC CHEILOSIS-SOLAR CHEILOSIS*)

Υπερορθοκερατίνωση - Ατροφία επιθηλίου - Ατυπία

Ζώνη άμορφου βασεόφιλου ακύτταρου υλικού – ελαστίνη (ηλιακή ελάστωση)

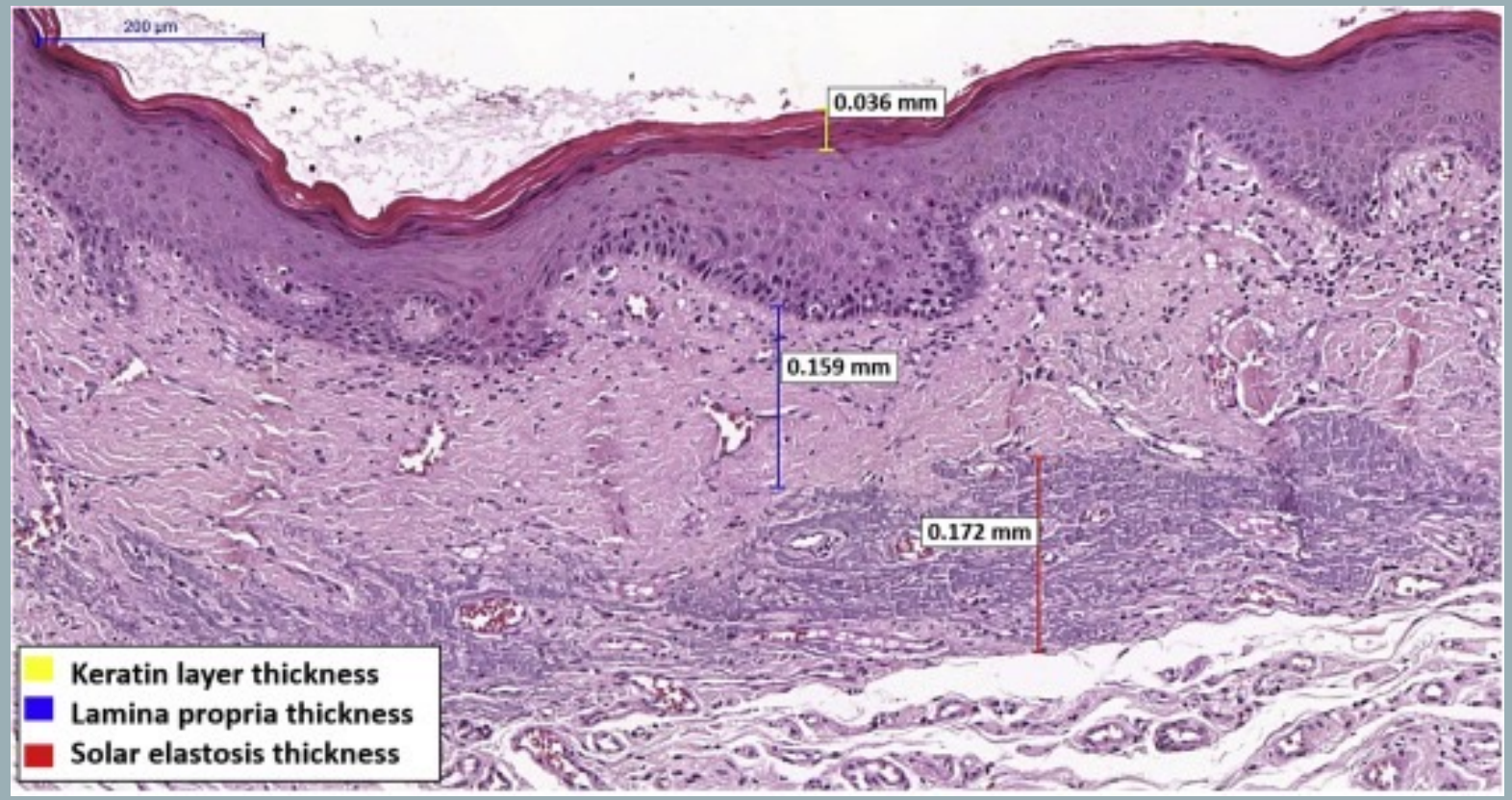

ΑΚΤΙΝΙΚΗ ΧΕΙΛΙΤΙΔΑ (*ACTINIC CHEILOSIS-SOLAR CHEILOSIS*) ΘΕΡΑΠΕΙΑ

- **Σε αρχικά στάδια**
  - ✓ **προστασία από τον ήλιο –αντηλιακή κρέμα**
- **Σε επιφανειακές διαβρώσεις**
  - ✓ **Κορτικοστεροειδή ή βιταμίνη Α**
- **Σε χρόνιες καταστάσεις**
  - ✓ **Βιοψία !!**
- **Lip save vermilionectomy**
- **Laser**
- **Κρυοχειρουργική**
- **Παρακολούθηση**

ΣΥΜΠΕΡΑΣΜΑΤΑ

- Χειλίτιδα που εκδηλώνεται με ***αιφνίδια διόγκωση*** των χειλέων μπορεί να σχετίζεται με αλλεργική αντίδραση
- ***Χρόνια ή υποτροπιάζουσα διόγκωση*** του χείλους απαιτεί συνήθως βιοψία και ιστοπαθολογική εξέταση για την τελική διάγνωση ή/και επιπρόσθετο κλινικοεργαστηριακό έλεγχο του ασθενούς για τυχόν συσχέτιση με γενικευμένο νόσημα
- ***Υπερκερατωσικές βλάβες*** με ραγάδες ή ελκώσεις των χειλέων πρέπει να διερευνώνται με βιοψία όταν αναπτύσσονται σε έδαφος ακτινικής χειλίτιδας
- ***Ραγάδες ή ελκώσεις*** συγχειλιών μπορεί να οφείλονται σε συνδυασμό τοπικών (μηχανικών, λοιμογόνων) παραγόντων ή/και να αποτελούν εκδήλωση συστηματικών νοσημάτων (ανοσοανεπάρκειες, βιταμινών, Fe κ.α.)

ΣΥΜΠΕΡΑΣΜΑ

- Ενδελεχής λήψη οδοντιατρικού, ιατρικού και φαρμακευτικού ιστορικού
- Λεπτομερής κλινική εξέταση
- Στοχευμένος εργαστηριακός έλεγχος

ΔΙΑΓΝΩΣΗ

ΓΛΩΣΣΙΤΙΔΕΣ

ΠΑΘΗΣΕΙΣ ΤΗΣ ΓΛΩΣΣΑΣ

- **Μπορεί να αποτελεί είτε την <u>αποκλειστική εντόπιση</u> ή τη <u>θέση προτίμησης</u> διαφόρων νοσολογικών οντοτήτων ποικίλης αιτιολογίας και σοβαρότητας:**

- **Βλάβες αναπτυξιακής αιτιολογίας (δυσπλαστικής αρχής)**
- **Βλάβες φλεγμονώδους ή αντιδραστικής φύσεως**
- **Παθήσεις τοπικής αιτιολογίας**
- **Βλάβες συστηματικής αιτιολογίας**

ΒΛΑΒΕΣ ΑΝΑΠΤΥΞΙΑΚΗΣ ΑΙΤΙΟΛΟΓΙΑΣ

- Αγκυλογλωσσία
- Γλωσσοσχιστία
- Μικρογλωσσία / Μακρογλωσσία
- Ημιατροφία γλώσσας
- Μέση ρομβοειδής γλωσσίτιδα
- Γλωσσικός θυρεοειδής
- Κύστη θυρεογλωσσικού πόρου

ΒΛΑΒΕΣ ΑΝΑΠΤΥΞΙΑΚΗΣ ΑΙΤΙΟΛΟΓΙΑΣ

- Οσχεοειδής/αυλακωτή γλώσσα
- Κιρσοί γλώσσας
- Λεμφοεπιθηλιακή κύστη

ΦΛΕΓΜΟΝΩΔΟΥΣ ή ΑΝΤΙΔΡΑΣΤΙΚΗΣ ΦΥΣΕΩΣ ΒΛΑΒΕΣ

- Γεωγραφική γλώσσα
- Τριχωτή/επίχριστη ή μέλαινα γλώσσα
- Υπερπλασία θηλών της γλώσσας
- Καθ’ έξη δήξη
- Εντυπώματα γλώσσας

ΒΛΑΒΕΣ ΤΡΑΥΜΑΤΙΚΗΣ ΑΙΤΙΟΛΟΓΙΑΣ

- Τραυματικό έλκος (οξύ ή χρόνιο)
- Ηωσινόφιλο έλκος
- Έγκαυμα

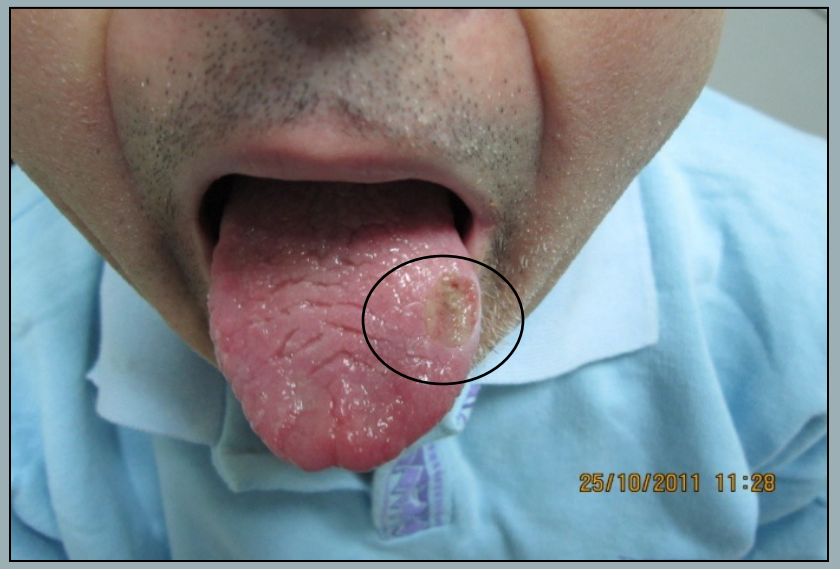

ΠΡΟΚΑΡΚΙΝΙΚΕΣ ΒΛΑΒΕΣ

- Λευκοπλακία
- Ερυθροπλακία
- Ερυθρολευκοπλακία

ΓΛΩΣΣΙΤΙΔΕΣ ΛΟΙΜΩΔΟΥΣ ΑΙΤΙΟΛΟΓΙΑΣ

- **Καντιντίαση (*C. albicans*)**
- **Τριχωτή λευκοπλακία (ιός Epstein-Barr)**
- **Συφιλιδική γλωσσίτιδα (ωχρα ςπειροχαιτη)**
- **Μοροειδής γλώσσα (β-αιμολ. Στρεπτόκοκκος)**

ΓΛΩΣΣΙΤΙΔΕΣ ΣΥΣΤΗΜΑΤΙΚΗΣ ΑΙΤΙΟΛΟΓΙΑΣ

- **Ξηρή γλώσσα (σύνδρομο Sjögren)**
- **Λεία ατροφική γλώσσα (σιδηροπενική αναιμία, μεγαλοβλαστική αναιμία)**
- **Μακρογλωσσία (αμυλοείδωση, κρετινισμός, σύνδρομο Down, μεγαλακρία)**

ΓΕΩΓΡΑΦΙΚΗ ΓΛΩΣΣΑ

- **Καλοήθης παθολογική κατάσταση**
- **Απόπτωση τριχοειδών θηλών στη ραχιαία επιφάνεια γλώσσας**
- **Αιτιοπαθογένεια = άγνωστη**
  - ✓ **Γενετικοί παράγοντες**
  - ✓ **Αλλεργικές αντιδράσεις**
  - ✓ **Ορμονικές διαταραχές**
- **Ψωρίαση**
- **Σύνδρομο Reiter**

αληθής συσχέτιση ή απλή συνύπαρξη ??

ΓΕΩΓΡΑΦΙΚΗ ΓΛΩΣΣΑ

- 3% πληθυσμού
- Σε παιδιά 15%
- Συνήθως γυναίκες
- Ερυθηματώδεις περιοχές που περιβάλλονται από λευκωπή άλω – αλλάζουν θέση
- Πρόγνωση καλή
- Δεν απαιτείται θεραπεία

ΜΕΣΗ ΡΟΜΒΟΕΙΔΗΣ ΓΛΩΣΣΙΤΙΔΑ

- Μορφή εντοπισμένης ερυθηματώδους καντιντίασης
- Αρχικά θεωρείτο βλάβη δυσπλαστικής αρχής (μη ενταφιασμού του άζυγου φύματος κατα τη διάπλαση της γλώσσας)
- Υπερισχύει η άποψη της συμμετοχής της candida albicans
- Και σε παιδιά

ΜΕΣΗ ΡΟΜΒΟΕΙΔΗΣ ΓΛΩΣΣΙΤΙΔΑ

- Ρομβοειδούς ή ελλειπτικού σχήματος ατροφική, ερυθρή περιοχή στο οπίσθιο τριτημόριο της ραχιαίας επιφάνειας της γλώσσας
- Απώλεια τριχοειδών θηλών
- Αντιμηκυτιασική θεραπεία

ΡΟΜΒΟΕΙΔΗΣ ΓΛΩΣΣΙΤΙΔΑ

ΣΥΧΝΟΤΕΡΕΣ ΔΙΟΓΚΩΣΕΙΣ ΚΑΛΟΗΘΟΥΣ ΦΥΣΗΣ ΣΤΗ ΓΛΩΣΣΑ

- **ΝΕΟΠΛΑΣΜΑΤΑ ΕΠΙΘΗΛΙΑΚΗΣ ΠΡΟΕΛΕΥΣΗΣ**
  - **Θήλωμα**
- **ΝΕΟΠΛΑΣΜΑΤΑ ΜΕΣΕΓΧΥΜΑΤΟΓΕΝΟΥΣ ΠΡΟΕΛΕΥΣΗΣ**
  - **Κοκκιοκυτταρικός όγκος**
  - **Λίπωμα**
  - **Νευρειλήμμωμα, νευροϊνωμα**
  - **Λεμφαγγείωμα, Αιμαγγείωμα**
- **ΑΝΤΙΔΡΑΣΤΙΚΕΣ ΒΛΑΒΕΣ**
  - **Τραυματικό ίνωμα**
  - **Πυογόνο κοκκίωμα**
  - **Τραυματικό νεύρωμα**
- **ΚΥΣΤΕΙΣ**
  - **Βλεννοκήλη**

ΣΥΧΝΟΤΕΡΑ ΚΑΚΟΗΘΗ ΝΕΟΠΛΑΣΜΑΤΑ ΜΕ ΕΝΤΟΠΙΣΗ ΣΤΗ ΓΛΩΣΣΑ

- **ΕΠΙΘΗΛΙΑΚΗΣ ΠΡΟΕΛΕΥΣΗΣ**
  - **Ακανθοκυτταρικό καρκίνωμα**
  - **Ακροχορδονώδες (μυρμηκιώδες) καρκίνωμα**
  - **Βλεννοεπιδερμοειδές καρκίνωμα**
- **ΜΕΣΕΓΧΥΜΑΤΟΓΕΝΟΥΣ ΠΡΟΕΛΕΥΣΗΣ**
  - **Λιποσάρκωμα**
  - **Νευρογενές σάρκωμα**

ΣΥΜΠΕΡΑΣΜΑΤΑ

- ***Απόπτωση θηλών της γλώσσας*** (κατά τόπους ή ολική) ιδιαίτερα όταν συνδυάζεται με συγχειλίτιδα μπορεί να αποτελεί εκδήλωση επιπολής μυκητίασης ή εκδήλωση συστηματικών νοσημάτων (ένδοια βιταμινών, Fe κ.α.)
- ***Υπερπλασία θηλών της γλώσσας*** (μυκητοειδών, φυλλοειδών, τριχοειδών) μπορεί να σχετίζεται με φλεγμονώδη, αλλεργικά, ή άλλα αίτια
- ***Διόγκωση*** της γλώσσας μπορεί να σχετίζεται με αλλεργική αντίδραση (αιφνίδια) ή να απαιτεί βιοψία και ιστοπαθολογική εξέταση για την τελική διάγνωση ή/και επιπρόσθετο κλινικοεργαστηριακό έλεγχο του ασθενούς για τυχόν συσχέτιση με γενικευμένο νόσημα

ΒΛΕΝΝΟΓΟΝΙΤΙΔΑ

ΕΙΣΑΓΩΓΗ

Βλεννογονίτιδα = φλεγμονή του βλεννογόνου

- Μπορεί να επηρεάσει τη στοματική κοιλότητα και όλη τη γαστρεντερική οδό
- Ογκολογικές θεραπείες
- Βλεννογονίτιδα στόματος
  - ✓ Χημειοβλεννογονίτιδα
  - ✓ Ακτινοβλεννογονίιτδα
  - ✓ HSCT
  - ✓ Στοχεύουσες θεραπείες
  - ✓ Ανοσοθεραπεία

ΒΛΕΝΝΟΓΟΝΙΤΙΔΑ

- **Μείωση ποιότητας ζωής**
  - ✓ Πόνος
  - ✓ Δυσκολία σε σίτιση και κατάποση
  - ✓ Απώλεια βάρους
- **Νοσηλεία**
  - ✓ Αφυδάτωση, διαχείριση πόνου, παρεντερική σίτιση
  - ✓ Ασθενείς ευάλωτοι σε δευτεροπαθείς λοιμώξεις που μπορεί να εξελιχθούν σε συστημικές
- **Αλλαγές σχεδίου θεραπείας**
  - ✓ Διακοπή ή μείωση δοσολογίας
  - ✓ Αυξημένο κόστος υποστηρικτικής φροντίδας

(Kusiak et al. Int J Environ Res Public Health 2020;17(7): 2464)

ΠΑΡΑΓΟΝΤΕΣ ΚΙΝΔΥΝΟΥ

- Είδος, δοσολογία Ακτινοθεραπείας-χημειοθεραπείας
- Μεγαλύτερη ηλικία
- Δείκτης μάζας σώματος (Body mass index)
- Πτωχή στοματική υγιεινή
- Γενετική προδιάθεση
- Κάπνισμα και κατανάλωση αλκοόλ (πριν και κατά τη διάρκεια της θεραπείας)
- Συνοσηρότητες: Σακχαρώδης διαβήτης, νεφρική και ηπατική δυσλειτουργία

(Kusiak A, et al. Int J Environ Res Public Health 2020;17(7): 2464)

ΧΗΜΕΙΟΒΛΕΝΝΟΓΟΝΙΤΙΔΑ

- Συχνότητα: 30-40%, έως και 75% με υψηλές δόσεις χημειοθεραπείας
- Τα συμπτώματα ξεκινούν 1 εβδομάδα μετά την έναρξη της θεραπείας
- Επούλωση μέσα σε 2 εβδομάδες (περίπου 21 ημέρες μετά την χορήγηση)
- Εντόπιση: χείλη, παρειές, κοιλιακή επιφάνεια γλώσσας, μαλθακή υπερώα

- Γυναίκες: αυξημένος κίνδυνος με μεθοτρεξάτη και 5FU
- Ηλικία <10 ετών
  - ✓ λιγότερο έντονα συμπτώματα, μικρότερη διάρκεια

ΠΑΡΑΓΟΝΤΕΣ ΚΙΝΔΥΝΟΥ

- Είδος και δοσολογία ΧΜΘ
- Ηλικία
- Πτωχή στοματική υγιεινή
- Γενετική προδιάθεση
- Συνοσηρότητες

(Darnascena et al. Int J Environ Res Public Health 2018;15: 1153
Kusiak A, et al. Int J Environ Res Public Health 2020;17(7): 2464)

ΒΛΕΝΝΟΓΟΝΙΤΙΔΑ ΣΕ ΑΣΘΕΝΕΙΣ ΜΕ HSCT

- Επίπτωση 42% (60-85%)
  - Σοβαρή βλεννογονίτιδα
    - ✓ aggressive conditioning regimens including Total Body Irradiation (up to 98%)
    - ✓ use of myeloablative regimens
    - ✓ patients who receive methotrexate-based GvHD prophylaxis

ΑΚΤΙΝΟ/ΧΗΜΕΙΟΑΚΤΙΝΟΒΛΕΝΝΟΓΟΝΙΤΙΔΑ

- Τα συμπτώματα παρουσιάζονται 2 εβδομάδες μετά την έναρξη της ακτινοθεραπείας
  - ✓ at cumulative radiation doses of approximately 15 to 20 grays (Gy) with standard fractionation, reaching full severity at 30 Gy
- Επούλωση περίπου 2-4 εβδομάδες μετά το πέρας της ακτινοθεραπείας
- Οι ασθενείς την περιγράφουν ως «την χειρότερη εμπειρία τους»
- Επίπτωση: 59.4% έως 100%
  - ✓ Σοβαρή βλεννογονίτιδα: 65%
  - ✓ Εντόπιση όγκου, πεδίο ακτινοθεραπείας, τεχνική ακτινοθεραπείας, σύγχρονη χημειοθεραπεία



"The Scream"

(Elad S et al. CA CANCER J CLIN 2022;72:57–77)

ΚΛΙΝΙΚΗ ΕΙΚΟΝΑ

- Αρχικά ερύθημα που εξελίσσεται σε ατροφία και έλκωση
- Διάχυτες ελκώσεις, ανώμαλου σχήματος, με ασαφή όρια, περιφερικό ερύθημα, καλυπτόμενες με ψευδομεμβράνη
- Μη κερατινοποιημένο επιθήλιο: βλεννογόνος παρειάς, χείλους, κάτω επιφάνεια γλώσσας, έδαφος στόματος, μαλθακή υπερώα

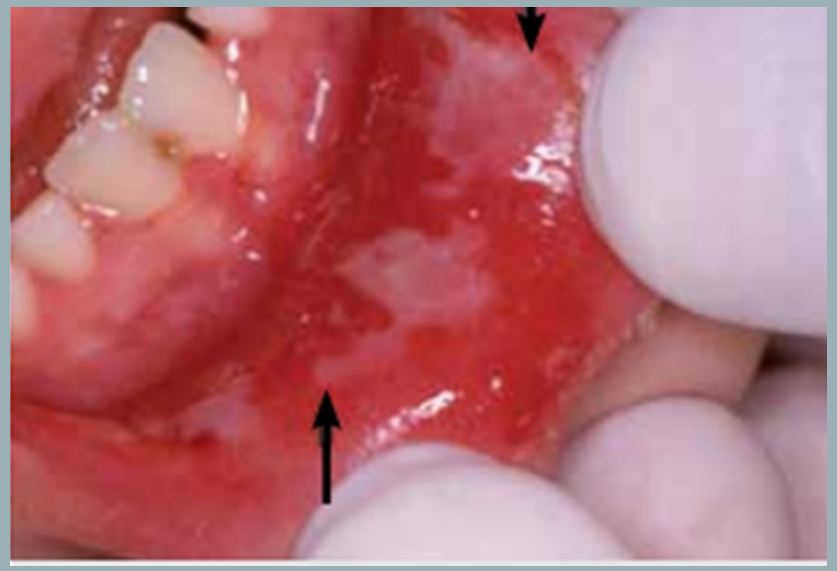

TABLE 1. Clinical Oral Mucositis Assessment Scales

SCALE	GRADE 0	GRADE 1 (MILD)	GRADE 2 (MODERATE)	GRADE 3 (SEVERE)	GRADE 4 (LIFE-THREATENING)	GRADE 5 (DEATH)
WHO	No findings	Oral erythema and soreness; no ulcers	Oral erythema, ulcers; solid diet tolerated	Oral ulcers; liquid diet only	Oral alimentation impossible	NA
NCI-CTCAE	None	Asymptomatic or mild symptoms; intervention not indicated	Moderate pain or ulcer that does not interfere with oral intake; modified diet indicated	Severe pain, interfering with oral intake	Life-threatening consequences; urgent intervention indicated	Death
RTOG	No change over baseline	Irritation; may experience mild pain, not requiring analgesic	Patchy mucositis that may produce an inflammatory, serosanguinous discharge; may experience moderate pain requiring analgesia	Confluent, fibrinous mucositis; may include severe pain requiring narcotic	Ulceration, hemorrhage, or necrosis	NA

Abbreviations: NA, not applicable; NCI-CTCAE, National Cancer Institute-Common Terminology Criteria for Adverse Events; RTOG, Radiation Therapy Oncology Group; WHO, World Health Organization.

(Elad S et al. CA CANCER J CLIN 2022;72:57–77)

ΠΡΟΛΗΨΗ ΒΛΕΝΝΟΓΟΝΙΤΙΔΑΣ

Πριν την έναρξη της θεραπείας

- Εξάλειψη πιθανών πηγών τραυματισμού
  - ✓ οξύαιχμα δόντια
- Απομάκρυνση ορθοδοντικών συσκευών
- Χρήση των κινητών προσθετικών εργασιών όσο το δυνατόν λιγότερο
- Μείωση μικροβιακού φορτίου
  - ✓ Απομάκρυνση οδοντικής πλάκας-τρυγίας
  - ✓ Οδηγίες στοματικής υγιεινής
- Δίαιτα (μαλακές και υγρές τροφές, αποφυγή όξινων και πικάντικων, ζάχαρης)
- Διακοπή καπνίσματος και αλκοόλ

Διατήρηση βέλτιστης στοματικής υγείας

Μείωση κινδύνου και βαρύτητας βλεννογονίτιδας

ΑΝΤΙΜΕΤΩΠΙΣΗ

Κρυοθεραπεία (Cryotherapy)

- μείωση συμπτωμάτων σε ασθενείς που λαμβάνουν ΧΜΘ λόγω αγγειοσυστολής
- μείωση ροής αίματος και μείωση τοπικής διανομής του χημειοθεραπευτικού παράγοντα
- 5-FU, melphalan before HSCT (LoE II)

Συστήνεται να τοποθετηθούν παγάκια 5 min πριν τη χορήγηση ΧΜΘ και συνέχιση για 30 min (εφόσον ανεκτό) *(Lalla et al 2008, Riley et al 2015)*

Διάλυμα βενζιδαμίνης (Benzydamine mouthwash)

- αντιφλεγμονώδεις ιδιότητες των TNFa και IL-β

(Ferreira et al. Int J Mol Sci 2022;23(8): 4383, Elad et al. Cancer 2020;126(19): 4423-4431)

ΑΝΤΙΟΞΕΙΔΩΤΙΚΟΙ ΠΑΡΑΓΟΝΤΕΣ

- Oral zinc supplement
- Zinc chloride
- Sodium bicarbonate

Mouthwashes effective in treating oral mucositis during the 3rd week. They reduce incidence, severity and pain in patients receiving chemotherapy (MASCC/ISOO: No guideline possible)

- Glutamine
  - ✓ MASCC/ISOO suggested oral administration of glutamine tablets for oral mucositis prevention in HNC patients receiving RT-Chemo
  - ✓ Recommended against the parenteral administration for HSCT due to higher mortality rate associated to this treatment
- Vitamin A: restrains inflammation process
- Vitamin E: reduction in severity of mucositis by decreasing the damage from oxygen radicals
- A synthetic manganese-based drug, GC4419
  - ✓ PHASE II study (currently): mucositis prevention in HNC treated with cisplatin and RT
  - ✓ Inhibits ROS production counteracting superoxide dismutase (SOD) activity

(Mohammadi F. Nurs Open 2022;9(3): 1602-1611, Blakaj A. Oral Oncol 2019;95: 29-34)

NATURAL COMPOUNDS

Royal jelly

αποτελεσματική κατά τα αρχικά αλλά όχι τελικά στάδια της στοματικής βλεννογονίτιδας

Curcuma longa (turmeric)

μειώνει και καθυστερεί τη βαρύτητα της βλεννογονίτιδας σε HNC ασθενείς

Propolis

πλούσια σε σίδηρο και ψευδάργυρο (σημαντικά για τη σύνθεση κολλαγόνου)

αντιφλεγμονώδης δράση, προωθεί την επούλωση των επιθηλιακών ιστών

το στοματικό διάλυμα βελτίωσε τη στοματική υγεία στη ΧΜΘ

Aloe vera gel

σημαντική μείωση πόνου και βαρύτητας βλεννογονίτιδας μέσα σε 3 έως 14 ημέρες μετά τη χρήση του

(Geisa Santa Ana et al. Asian Pac J Cancer Prev 2020;21(7): 1851-1866)

NATURAL COMPOUNDS

Spondias mombin (the cashew tree)

Camellia sinensis (green tea)

Plantago Major

Olea Europea (olive leaf extract)

Glycyrrhiza glabra (licorice)

Calendula officinalis

(Ferreira et al. Int J Mol Sci 2022;23(8): 4383)

- Στοχεύουσες θεραπείες
- m-TOR
- EGFR
- Pan-HER TKIs
- VEGFR TKIs
- Ανοσοθεραπεία

ΣΥΜΠΕΡΑΣΜΑ

- Η βλεννογονίτιδα αποτελεί συχνή επιπλοκή των αντινεοπλασματικών θεραπειών
- Οι αναφορές εμφάνισης βλεννογονίτιδας σε στοχεύουσες θεραπείες και ανοσοθεραπεία αυξάνονται
- Η βλεννογονίτιδα παραμένει μία επιπλοκή υποεκτιμημένη και αποτελεί πρόκληση για ασθενείς και κλινικούς
- Απαιτούνται περισσότερες μελέτες ώστε να αναπτυχθούν θεραπείες και να βελτιωθεί η ποιότητα ζωής των ασθενών
- Το κλειδί είναι η πρόληψη, η οποία βασίζεται στην καλή στοματική υγιεινή