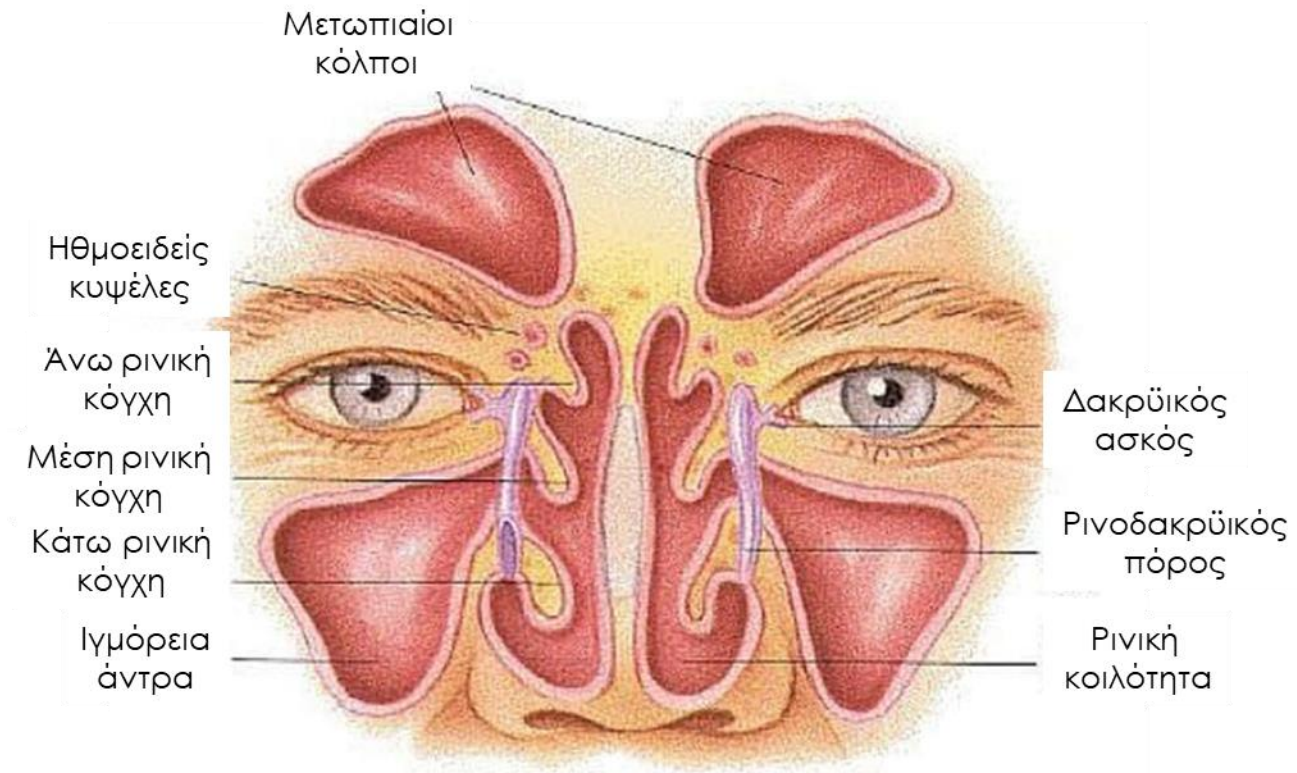
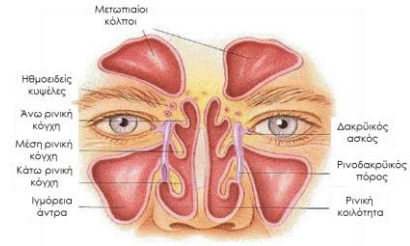


ΡΙΝΙΚΗ ΚΟΙΛΟΤΗΤΑ & ΠΑΡΑΡΡΙΝΟΙ ΚΟΛΠΟΙ



ΣΠΥΡΟΣ ΔΑΜΑΣΚΟΣ
Επικ. Καθηγητής

ΑΠΕΙΚΟΝΙΣΤΙΚΕΣ ΤΕΧΝΙΚΕΣ



Οπισθοφατνιακή ακτινογραφία

Πανοραμική ακτινογραφία

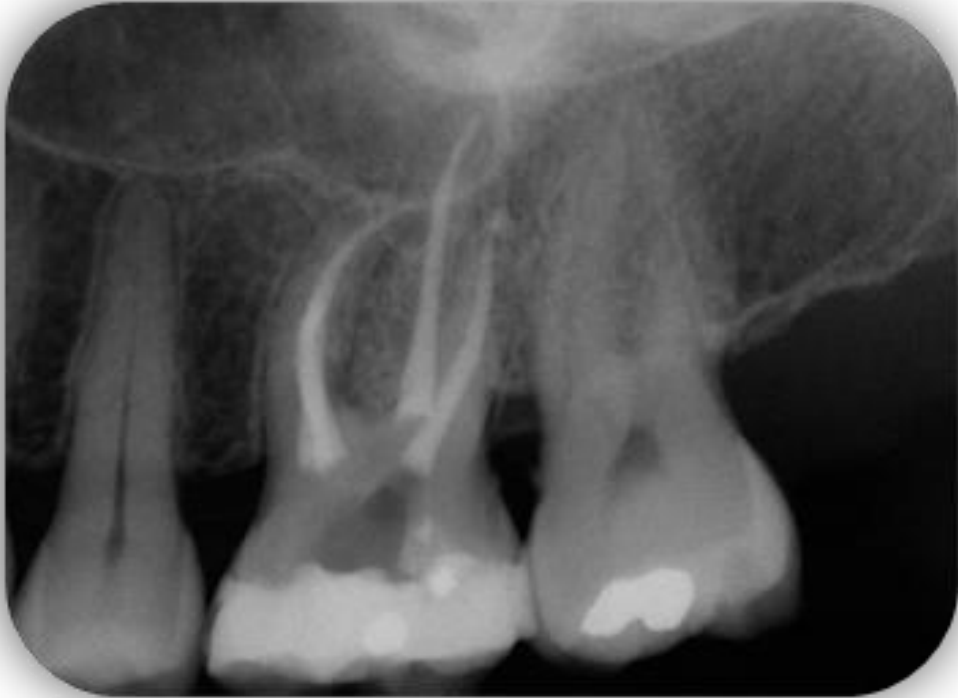Ακτινολογικές προβολές του κρανίου

- Προβολή Waters
- Ινιο-πρωγωνική προβολή (Submentovertex)
- Προβολή Caldwell
- Πλάγια κεφαλομετρική προβολή

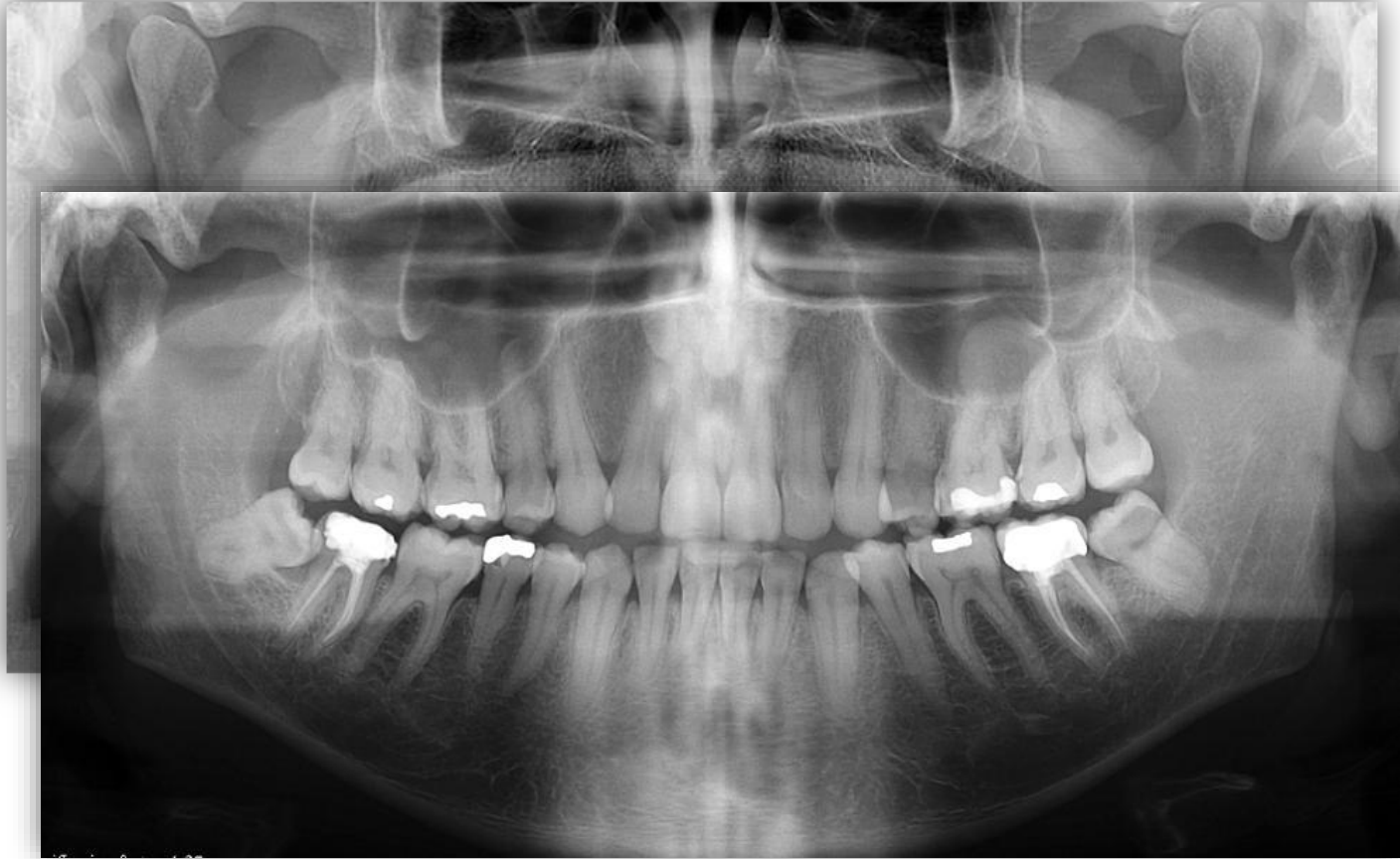
Υπολογιστική τομογραφία (CT) /

Οδοντιατρική υπολογιστική τομογραφία (CBCT)

Οπισθοφατνιακή ακτινογραφία

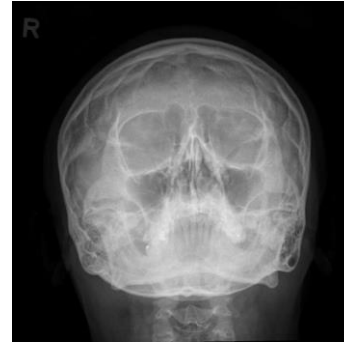

Πανοραμική ακτινογραφία

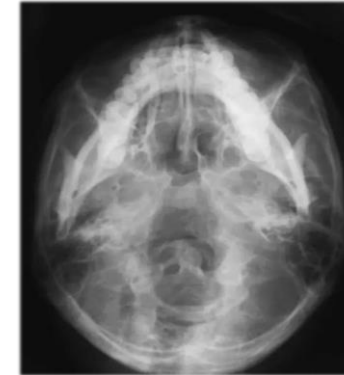

Ακτινολογικές προβολές του κρανίου

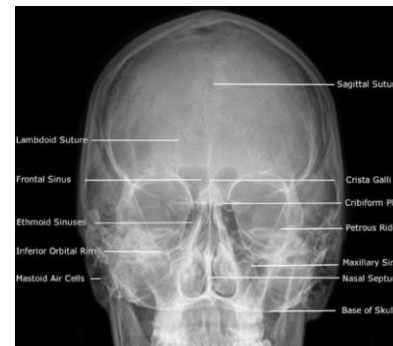- Προβολή Waters



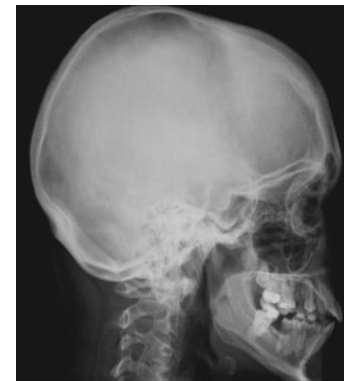- Ινιο-πρωγωνική προβολή (Submentovertex)



- Προβολή Caldwell

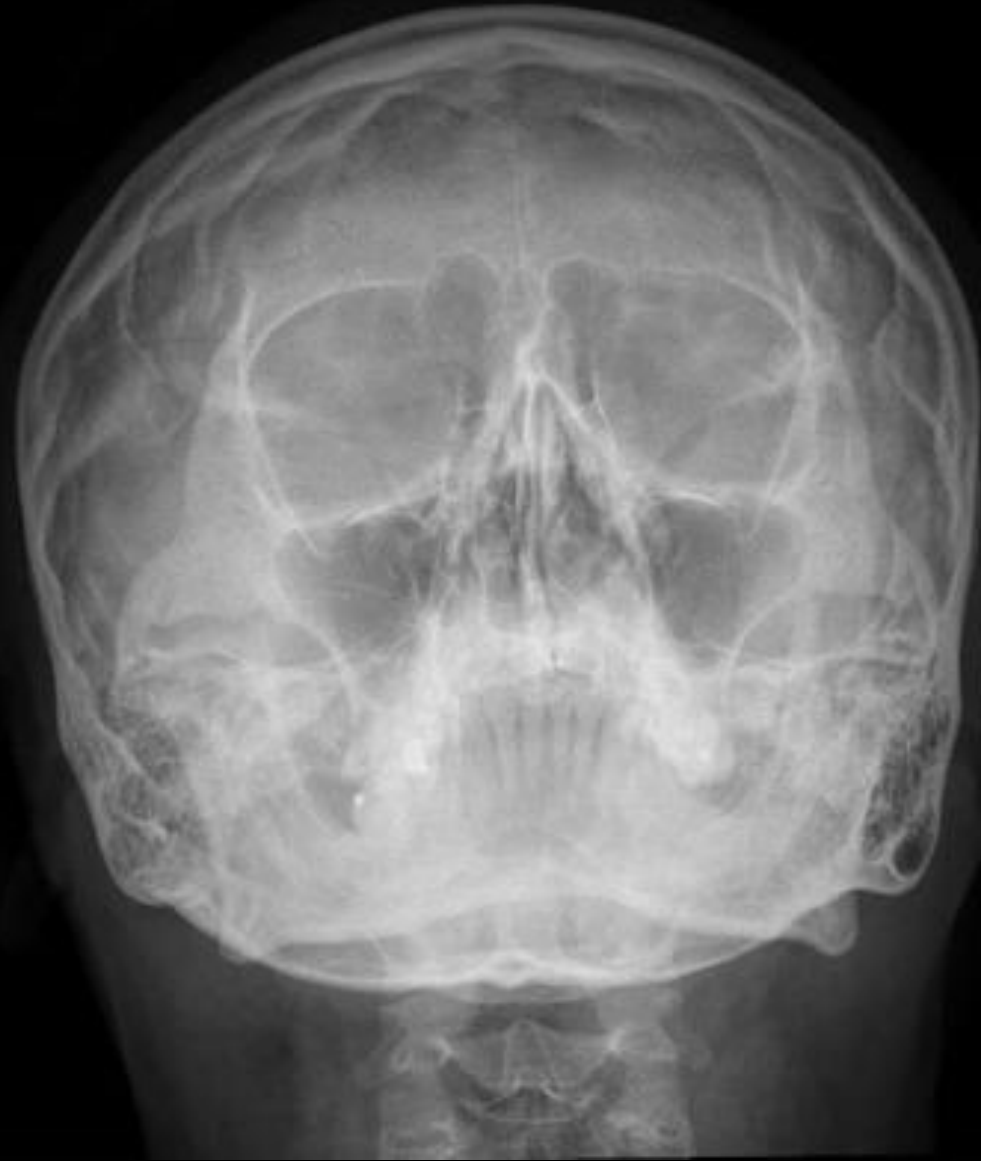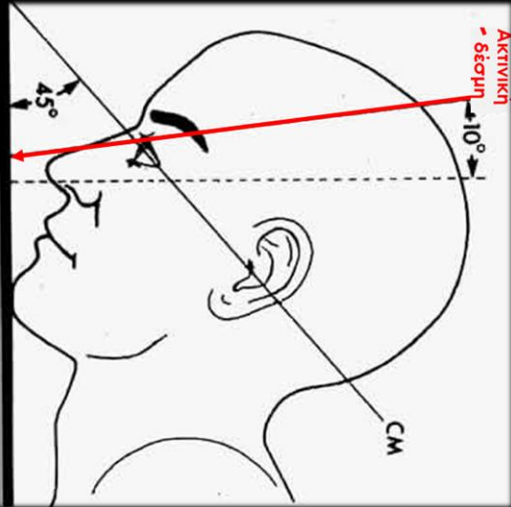


- Πλάγια κεφαλομετρική προβολή



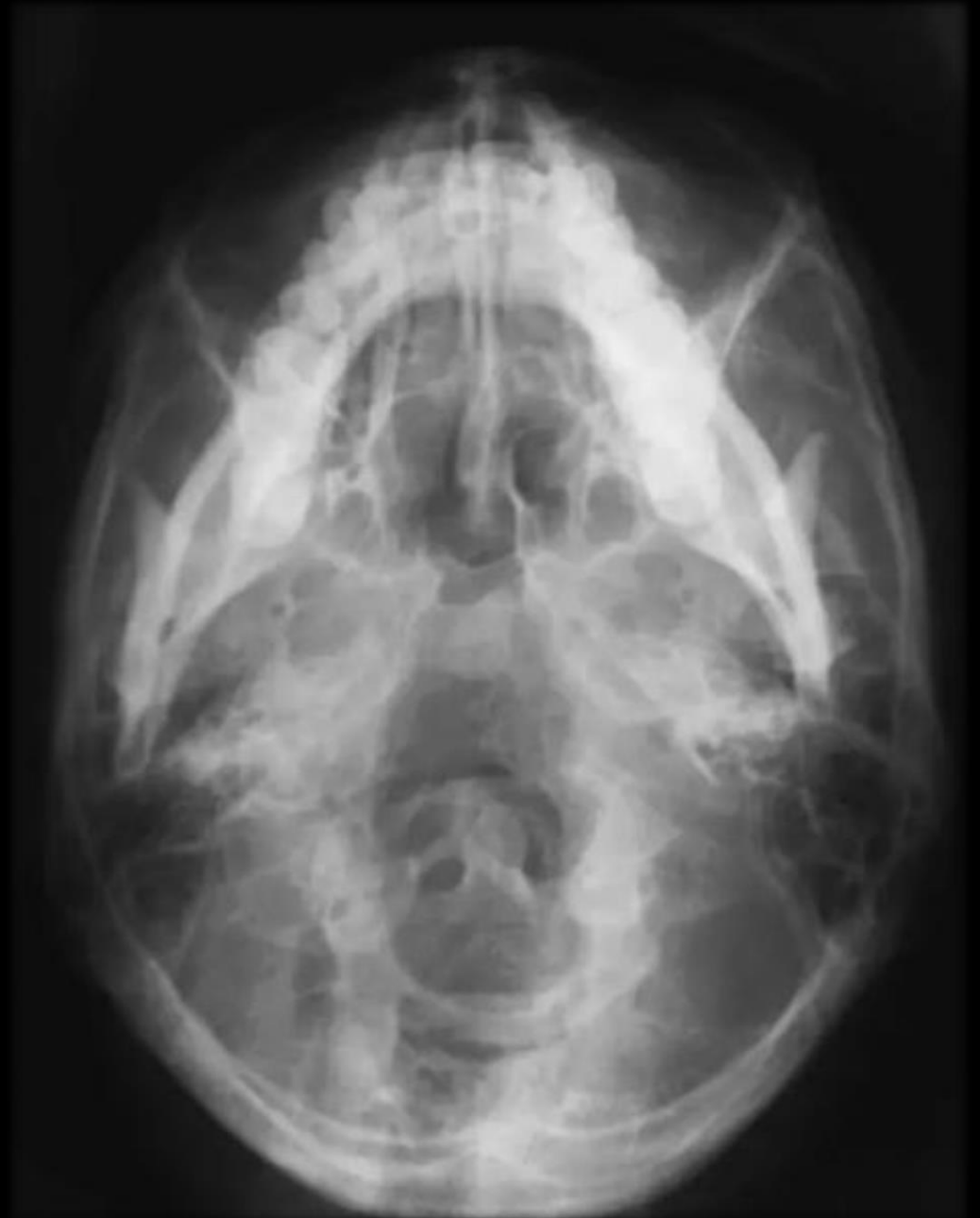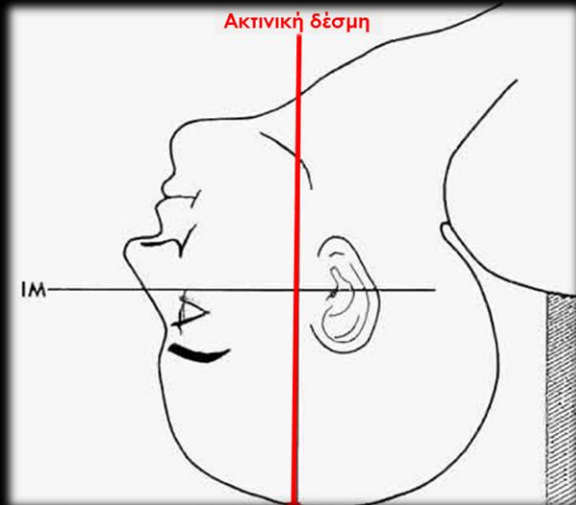
Ακτινολογικές προβολές του κρανίου

- Προβολή Waters



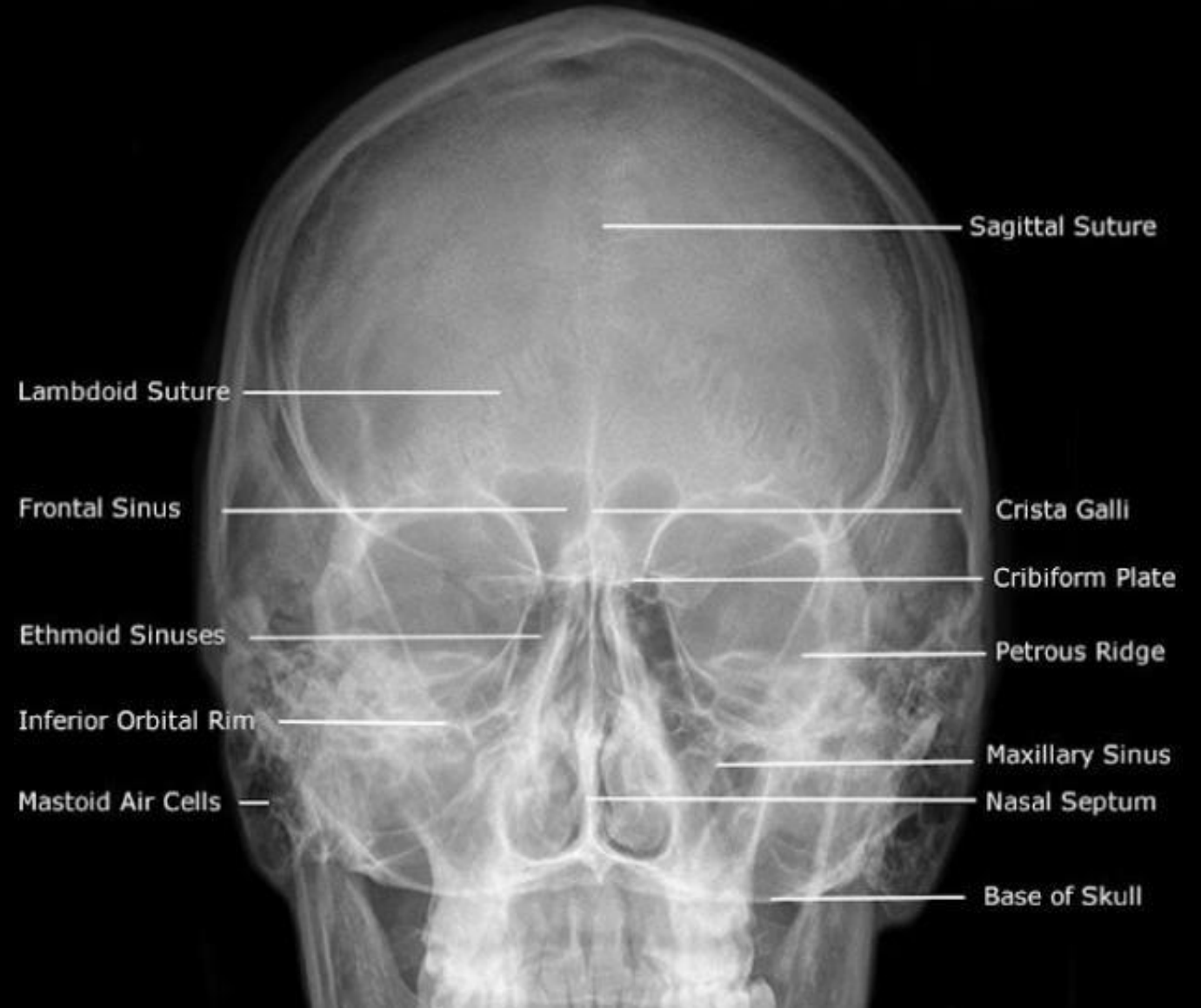
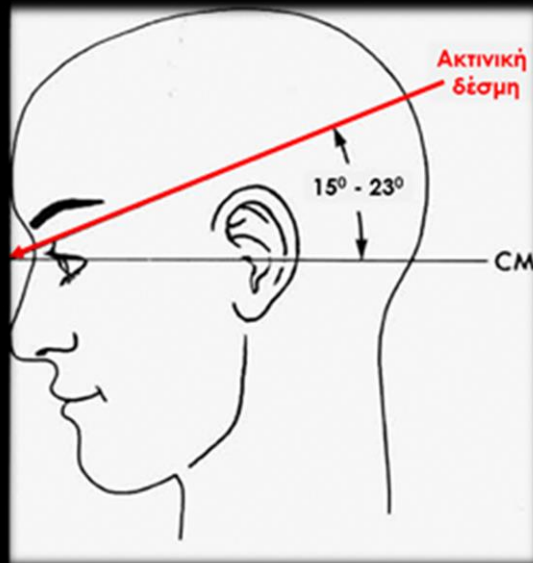
Ακτινολογικές προβολές του κρανίου

- Ινιο-πρωγωνική προβολή (Submentovertex)



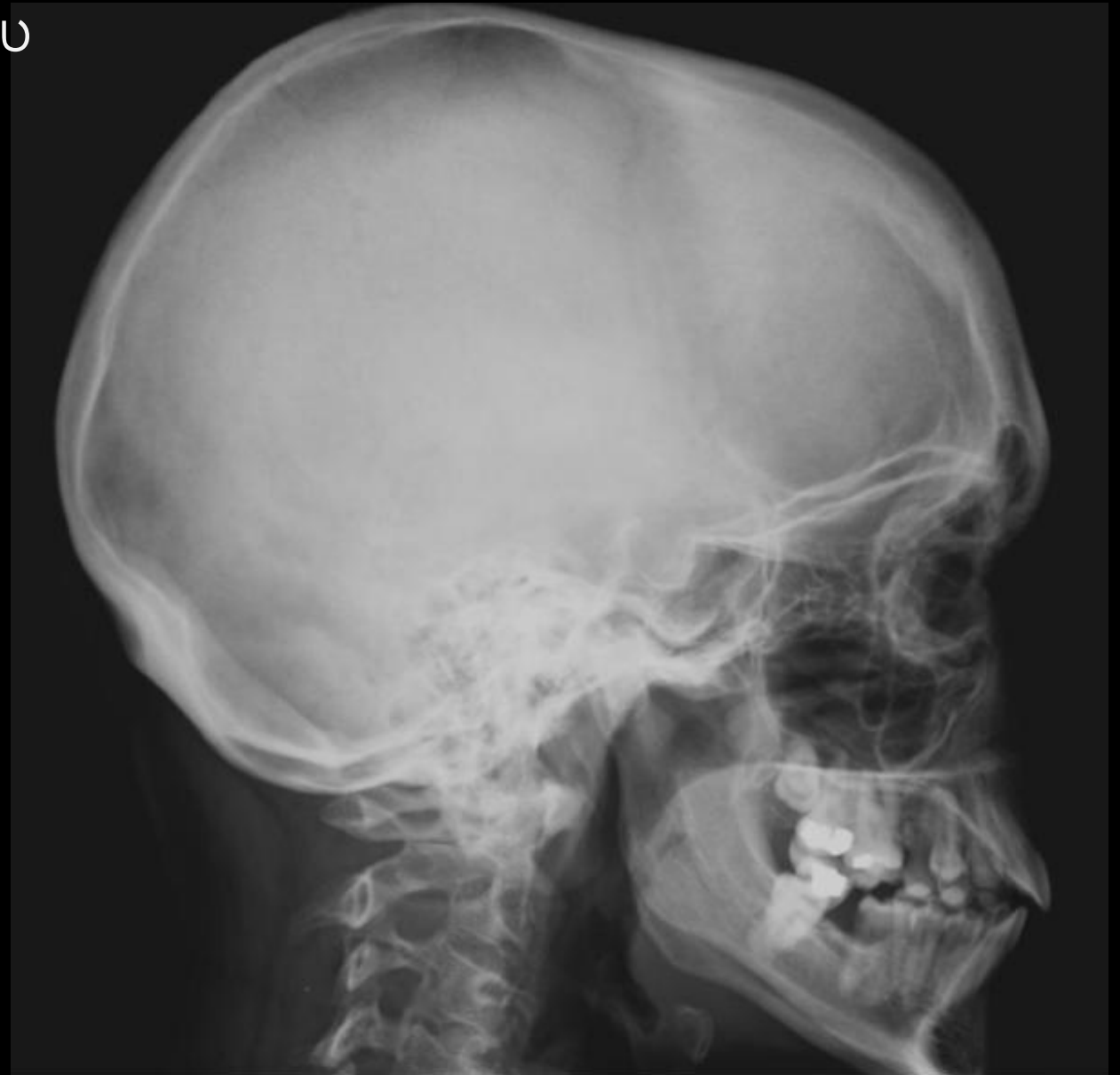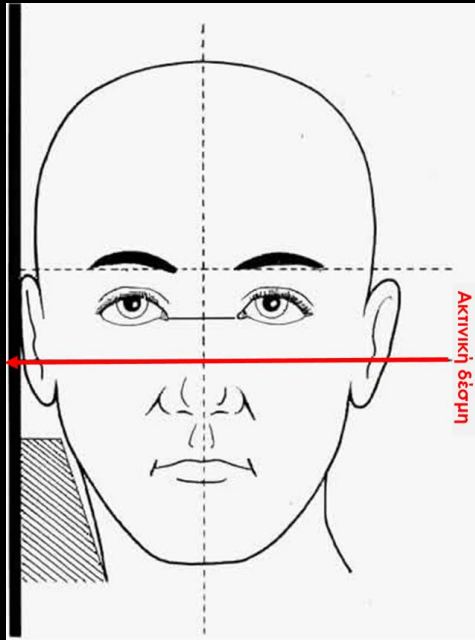
Ακτινολογικές προβολές του κρανίου

- Προβολή Caldwell

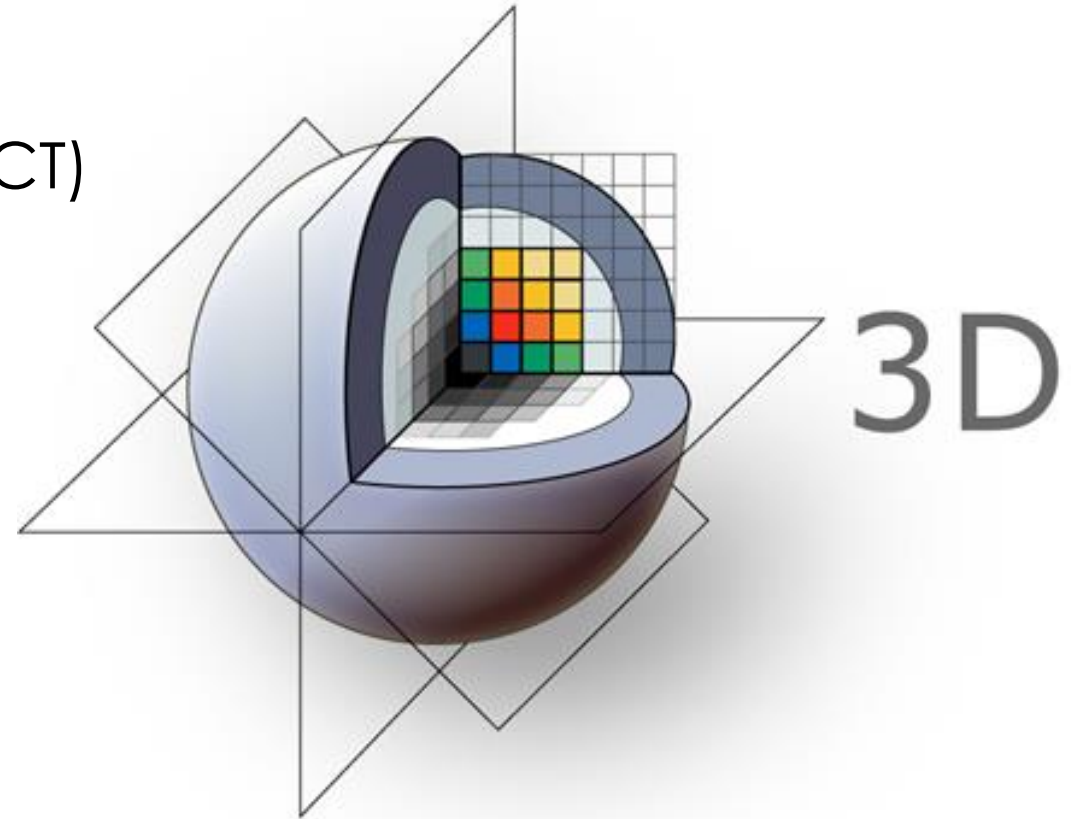


Ακτινολογικές προβολές του κρανίου

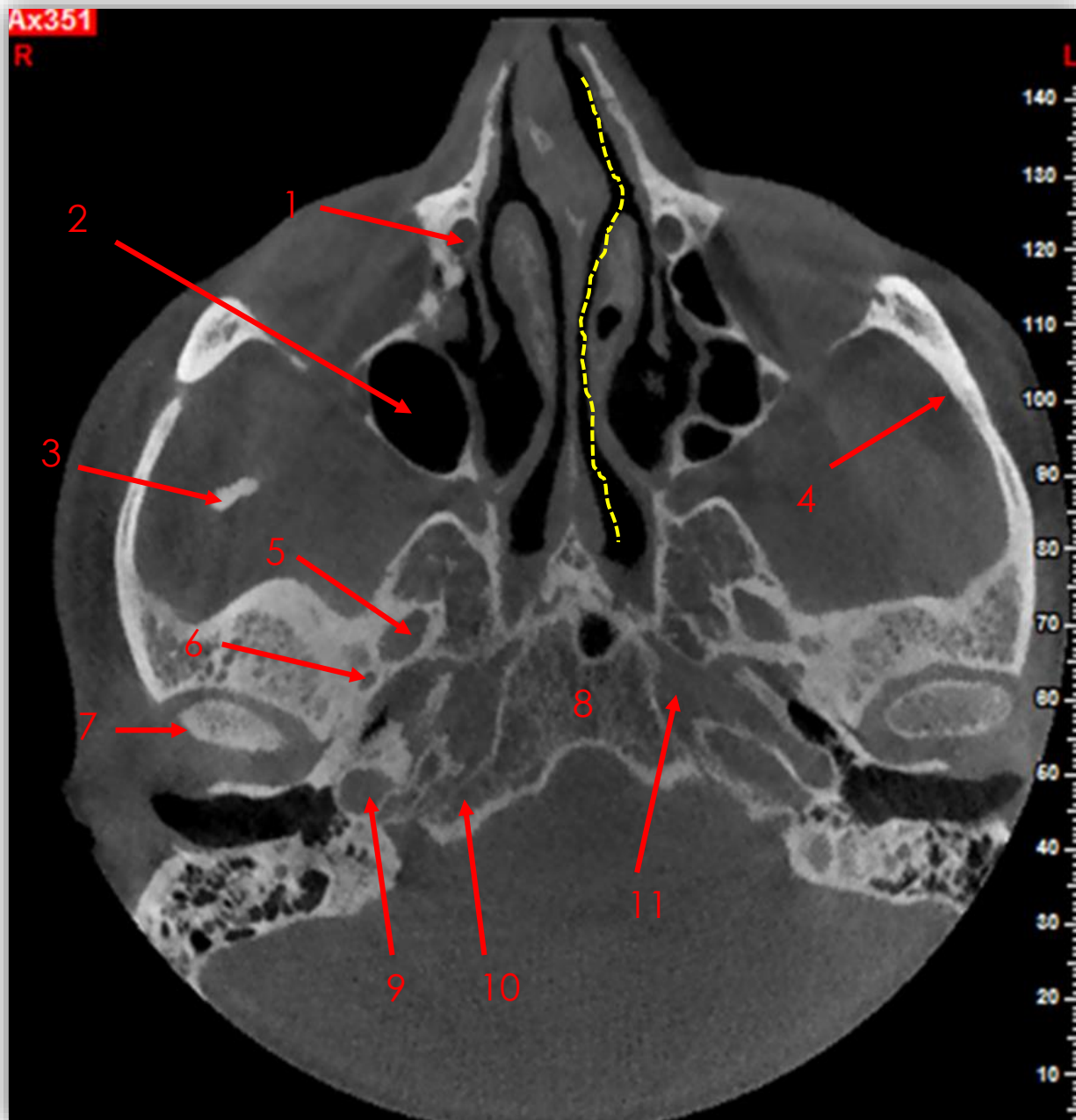
- Πλάγια κεφαλομετρική προβολή



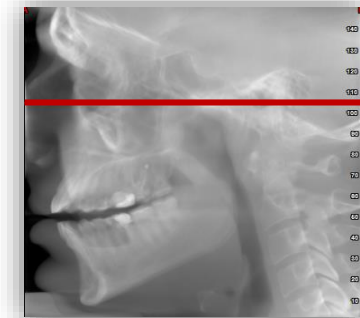
Υπολογιστική τομογραφία (CT) /
Οδοντιατρική υπολογιστική τομογραφία (CBCT)



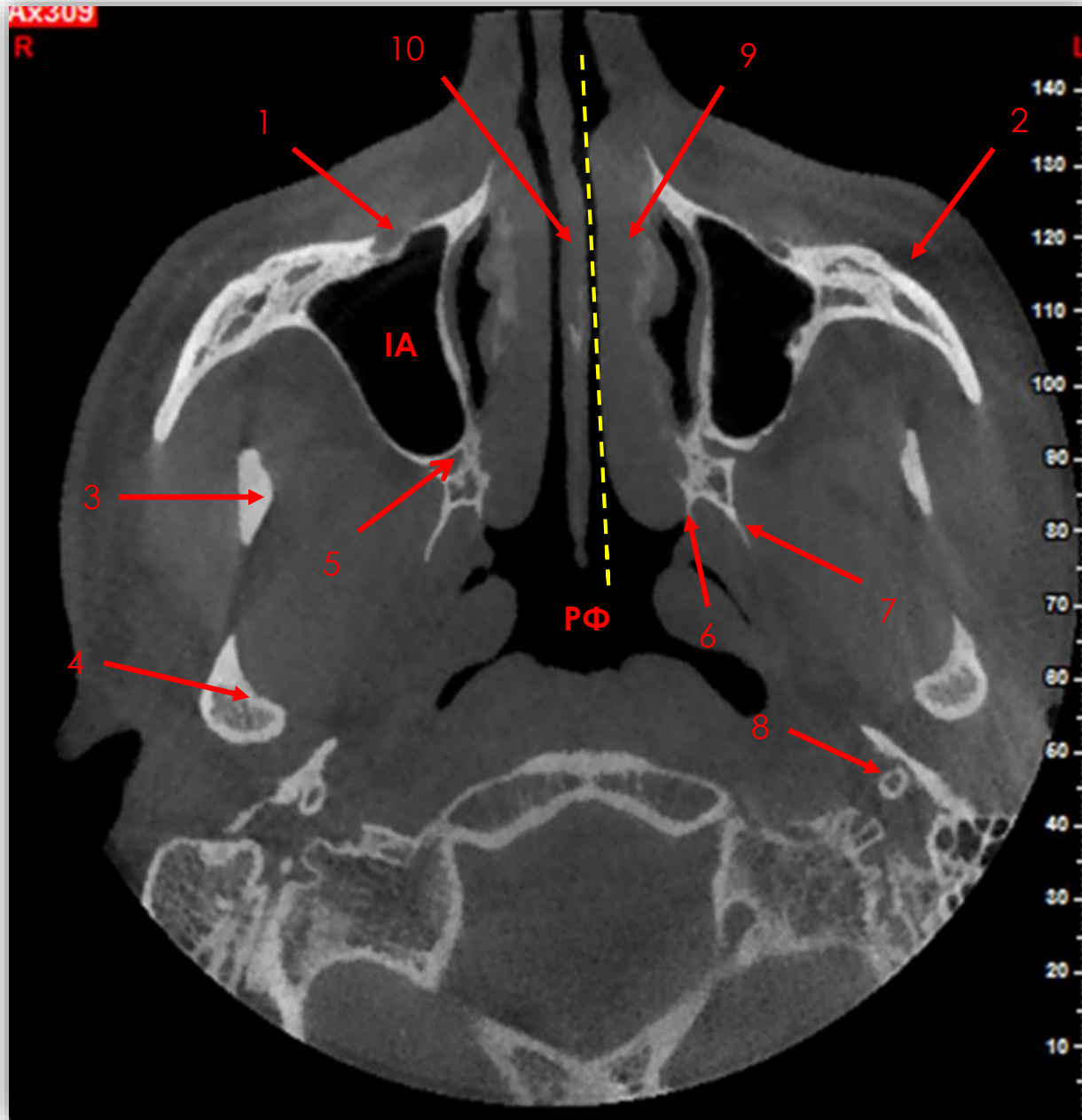
Φυσιολογική Απεικόνιση των Ανατομικών Δομών
της Ρινικής κοιλότητας & των Παραρρινίων κόλπων



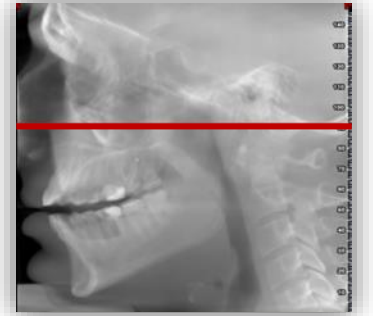Εγκάρσια τομή



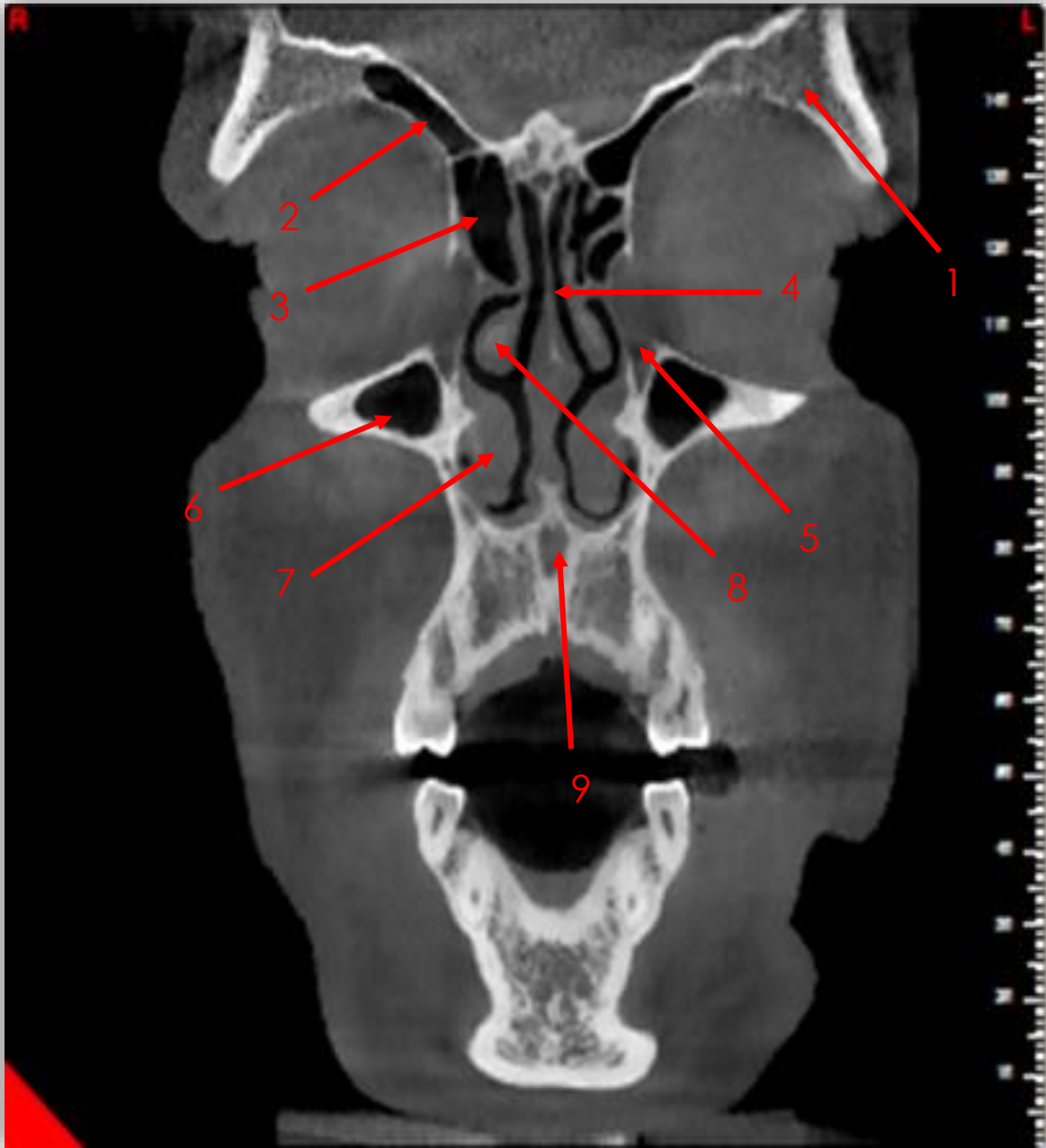1. Ρινοδακρυϊκός πόρος,
2. Γναθιαίος κόλπος,
3. Κορωνοειδής απόφυση της κάτω γνάθου,
4. Γναθοζυγωματική ραφή,
5. Ωοειδές τρήμα,
6. Ακανθικό τρήμα,
7. Κόνδυλος της κάτω γνάθου,
8. Απόκλιμα,
9. Καρωτιδικός σωλήνας,
10. Ινιακό οστό,
11. Πρόσθιο ρηγματώδες τρήμα.



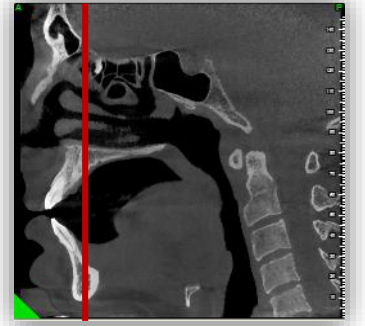
Εγκάρσια τομή



1. Υποκόγχιο τρήμα,
2. Γνάθοζυγωματική ραφή,
3. Κορωνοειδής απόφυση της κάτω γνάθου,
4. Κόνδυλος της κάτω γνάθου,
5. Πτερυγοϋπερώιος βόθρος,
6. Έσω πτερυγοειδής απόφυση,
7. Έξω πτερυγοειδής απόφυση,
8. Βελονοειδής απόφυση,
9. Κάτω ρινική κόγχη,
10. Ρινικό διάφραγμα.

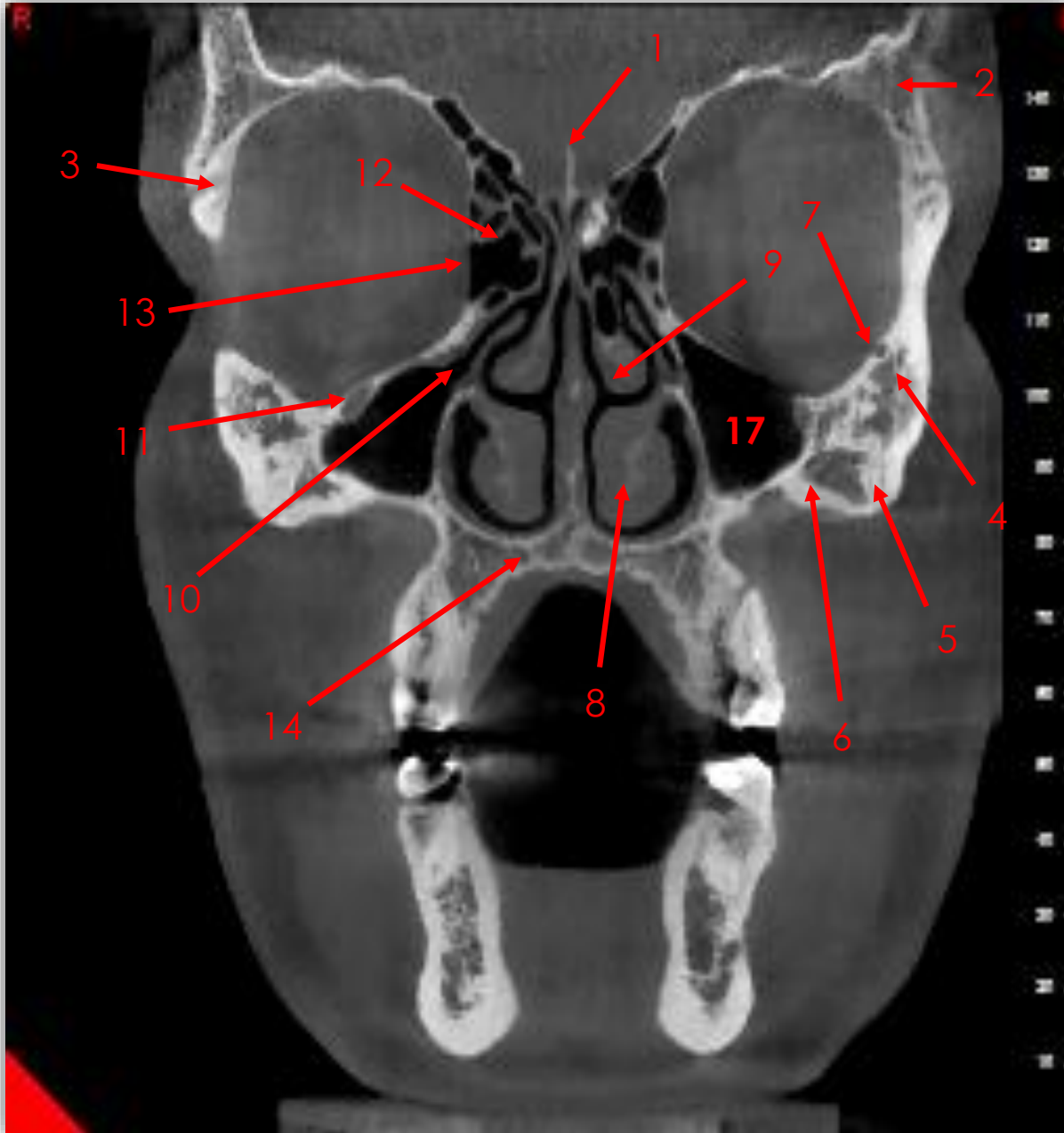
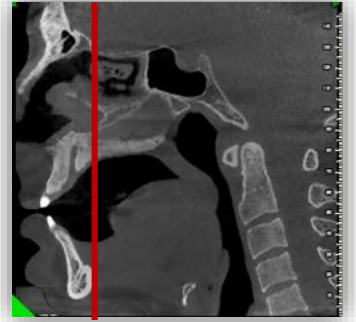


Μετωπιαία τομή

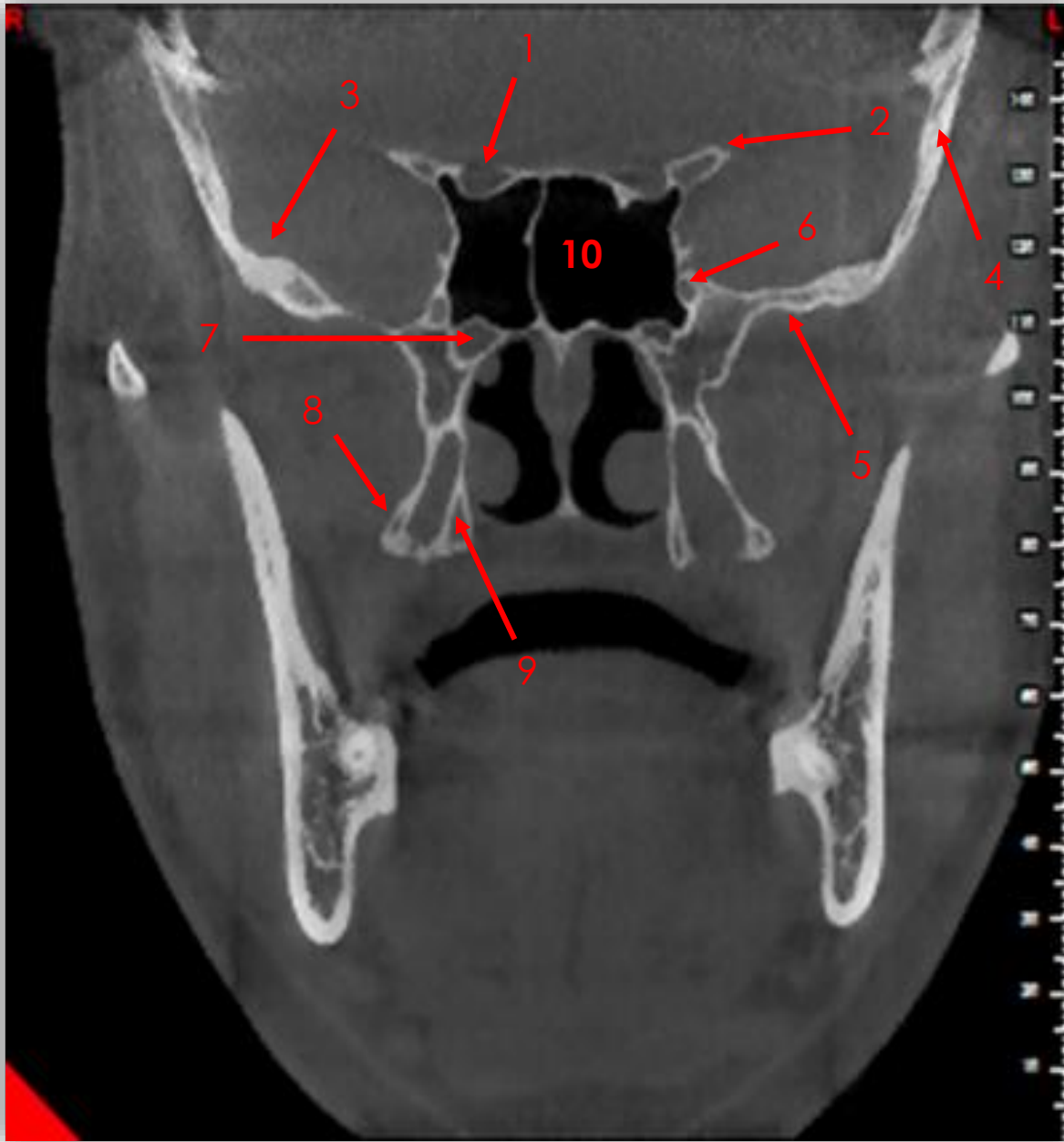


1. Μετωπιαίο οστό,
2. Μετωπιαίος κόλπος,
3. Ηθμοειδείς κυψέλες,
4. Ρινικό διάφραγμα,
5. Ρινοδακρυϊκός πόρος,
6. Γναθιαίος κόλπος (IA),
7. Κάτω ρινική κόγχη,
8. Μέση ρινική κόγχη,
9. Τομικό τρήμα.

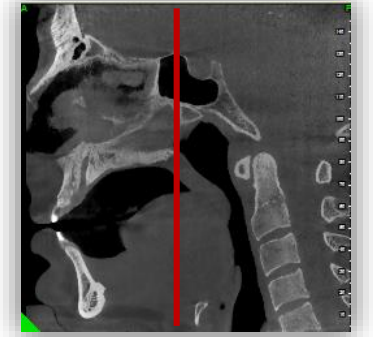
Μετωπιαία τομή



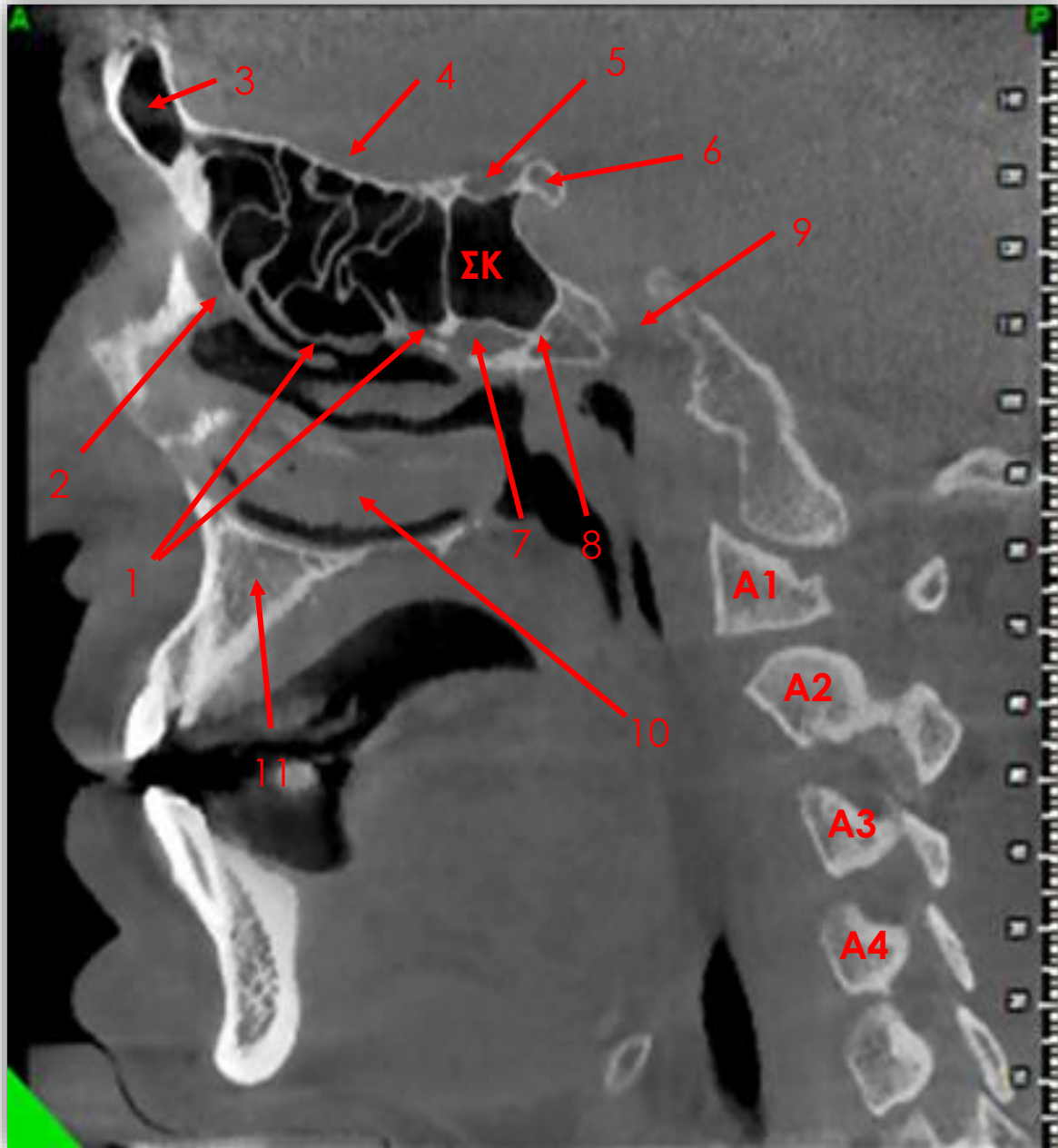1. Κάλαιο,
2. Μετωπιαίο οστό,
3. Μετωποζυγωματική ραφή,
4. Ζυγωματικό οστό,
5. Γναθοζυγωματική ραφή,
6. Άνω γνάθος,
7. Ζυγωματοπροσωπικό τρήμα,
8. Κάτω ρινική κόγχη,
9. Μέση ρινική κόγχη,
10. Αντρορινικό στόμιο (*ostium*),
11. Υποκόγχιο τρήμα,
12. Ηθμοειδείς κυψέλες,
13. Ηθμοειδές οστό,
14. Σκληρή υπερώα.



Μετωπιαία τομή



1. Πόρος του οπτικού νεύρου,
2. Ελάσσονα πτέρυγα του σ.ο.,
3. Σφηνολεπιδοειδής ραφή,
4. Κροταφικό οστό,
5. Μείζονα πτέρυγα του σ.ο.,
6. Στρόγγυλο τρήμα,
7. Πτερυγογναθιαίος βόθρος,
8. Έξω πέταλο της πτερυγοειδούς απόφυσης,
9. Έσω πέταλο της πτερυγοειδούς απόφυσης,
10. Σφηνοειδής κόλπος.



Οβελιαία τομή

1. Επικοινωνία ηθμοειδών κυψελών - ρινικής κοιλότητας,
2. Ρινοδακρυϊκός πόρος,
3. Μετωπιαίος κόλπος,
4. Τετριμμένο πέταλο του ηθμοειδούς οστού,
5. Πόρος του οπτικού νεύρου,
6. Πρόσθια κλινοειδής απόφυση,
7. Πτερυγογναθιαίος κόλπος,
8. Πτερυγοειδές τρήμα,
9. Πρόσθιο ρηγματώδες τρήμα,
10. Κάτω ρινική κόγχη,
11. Υπερώια απόφυση της άνω γνάθου.

Υπολογιστική τομογραφία (CT) /
Οδοντιατρική υπολογιστική τομογραφία (CBCT)

Παθολογία

της Ρινικής κοιλότητας & των Παραρρινίων κόλπων

❖ Δυσπλασίες

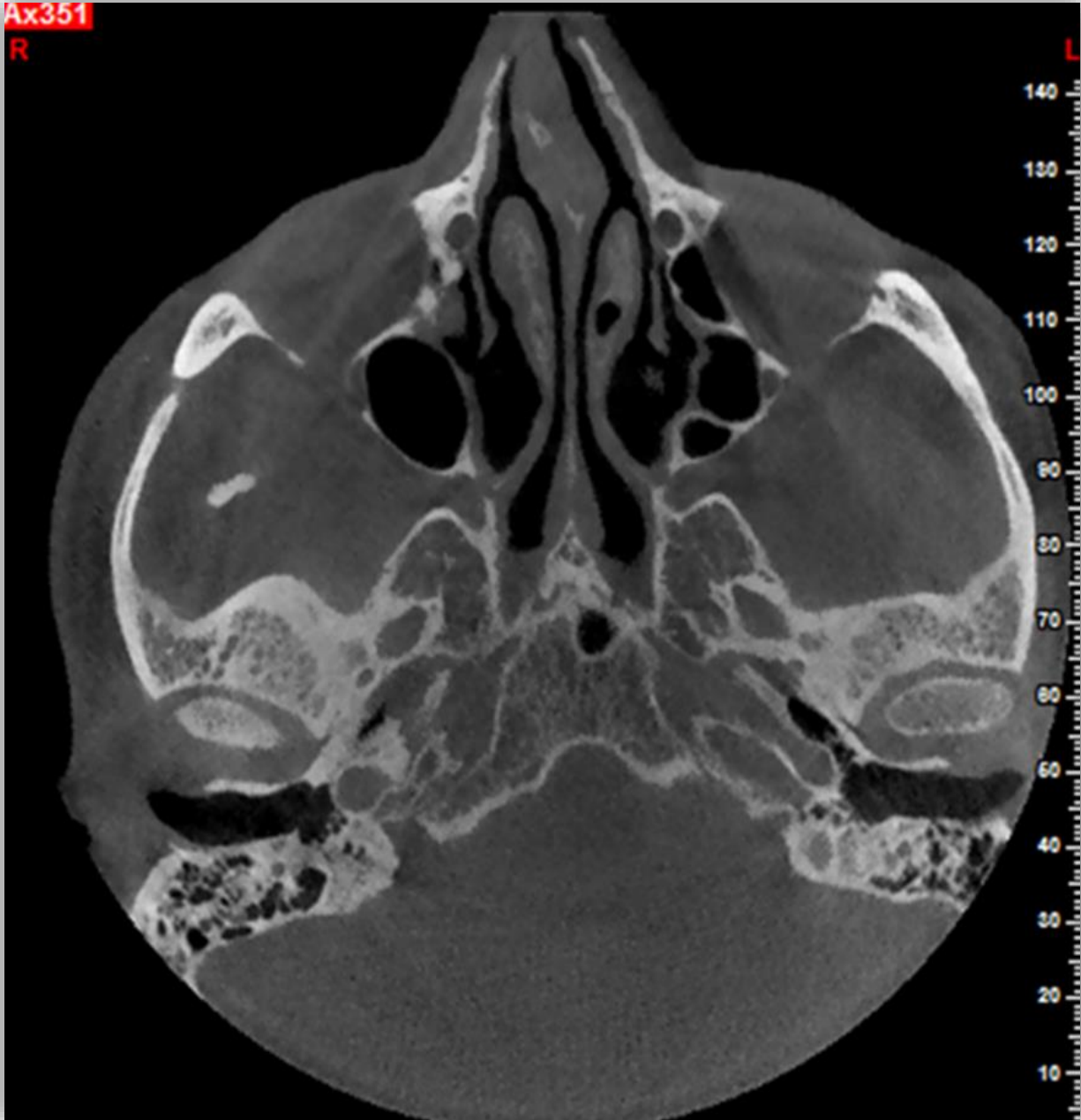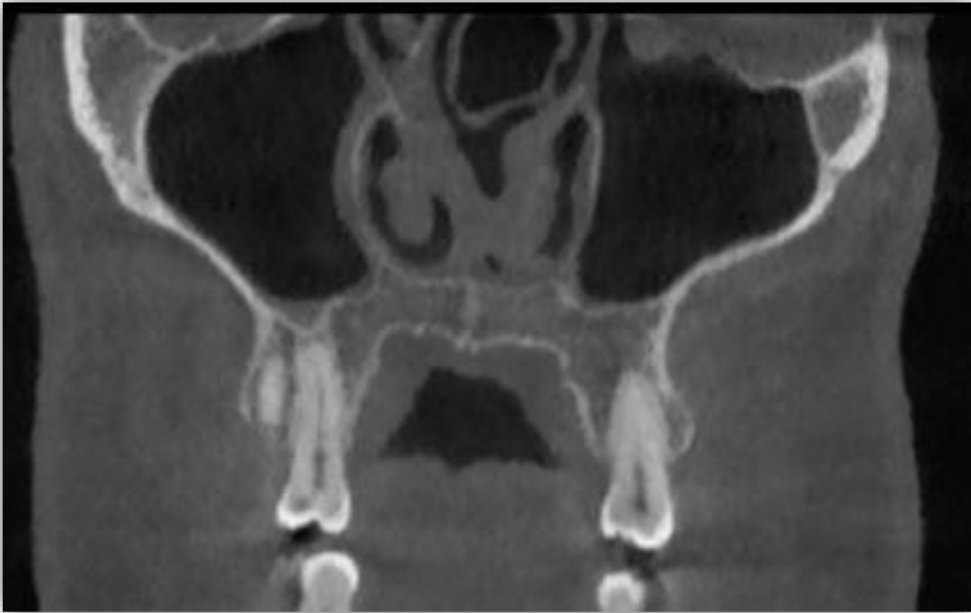Σκολίωση του ρινικού διαφράγματος

Πνευμάτωση ρινικών κογχών (*concha bullosa*)

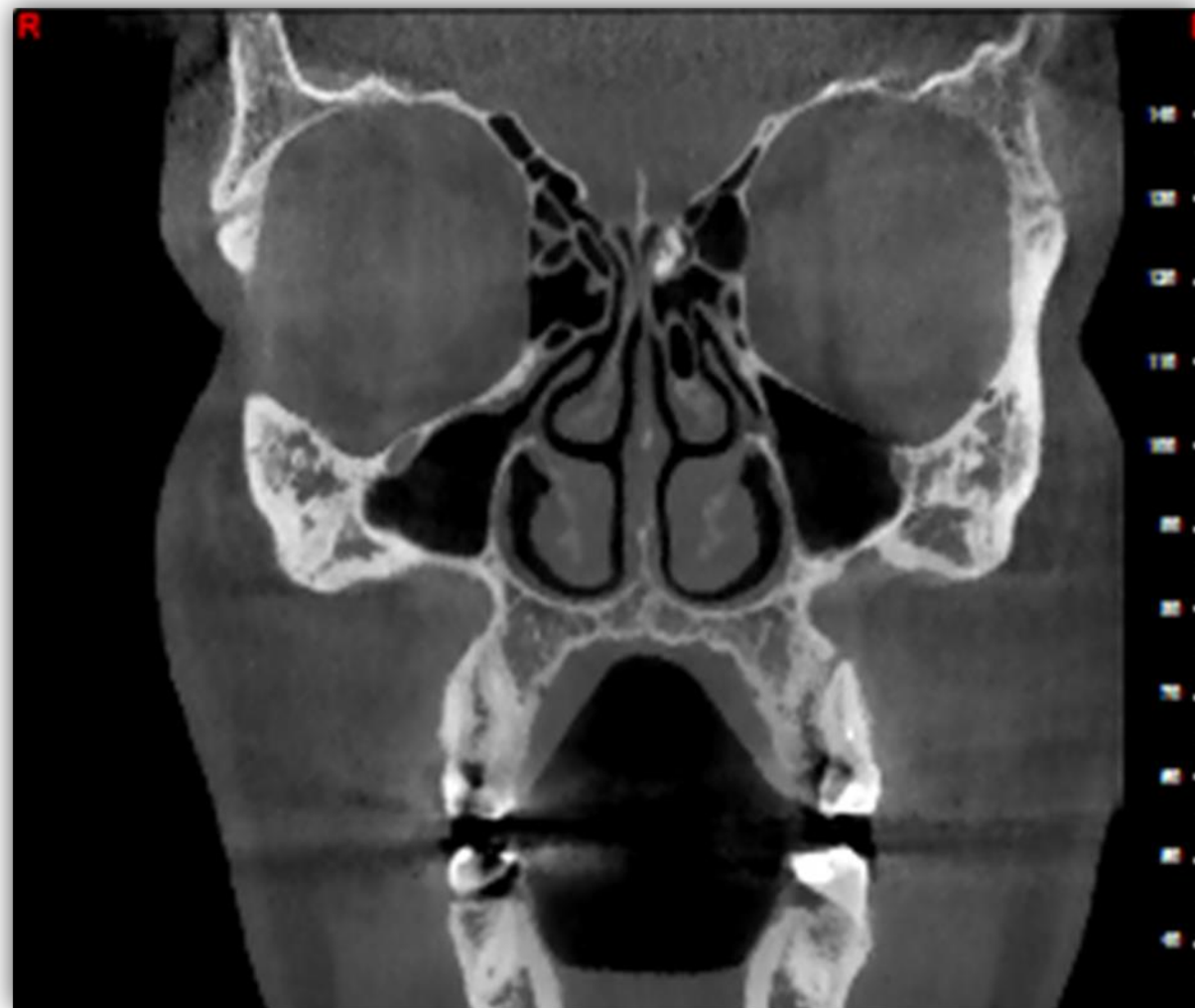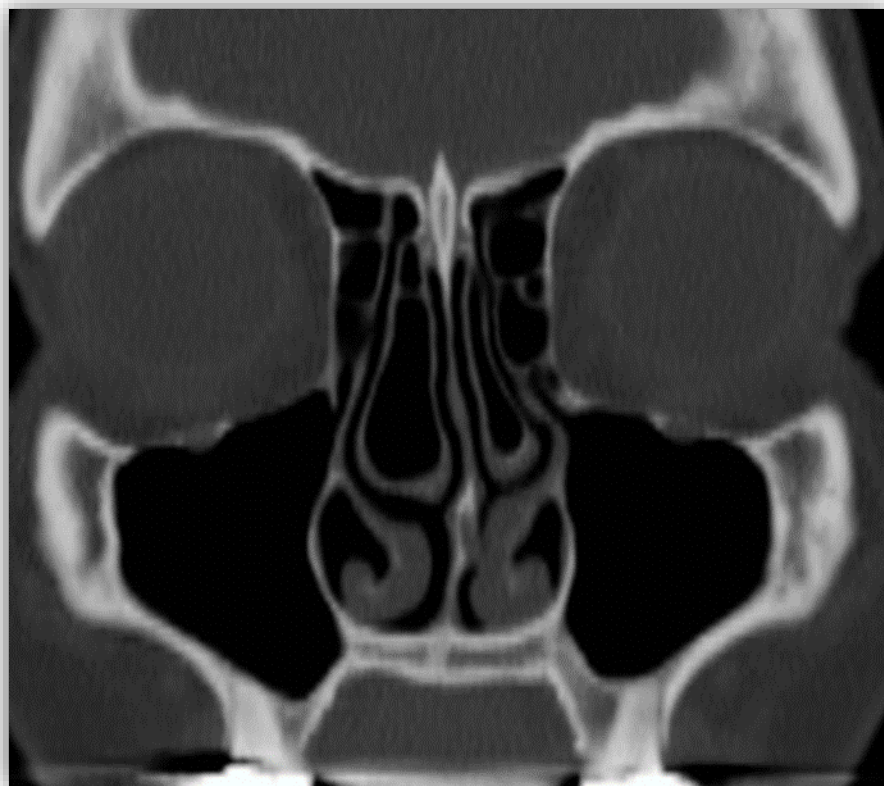
Υποπλασία

Απλασία (αγενεσία ή ατελεκτασία)

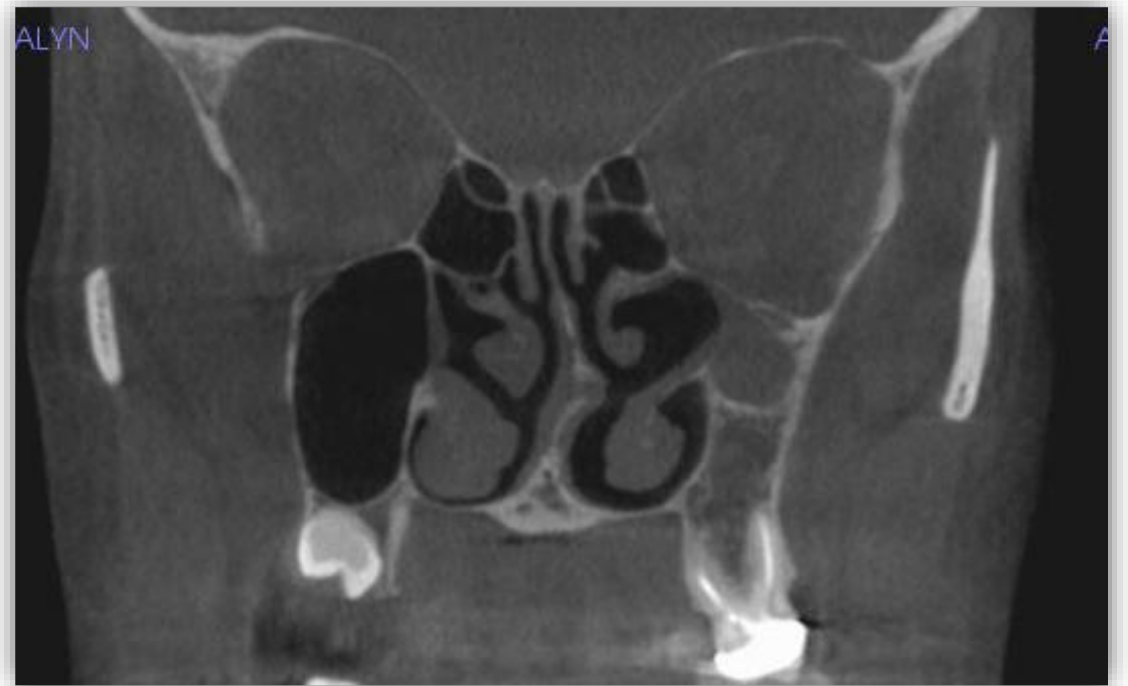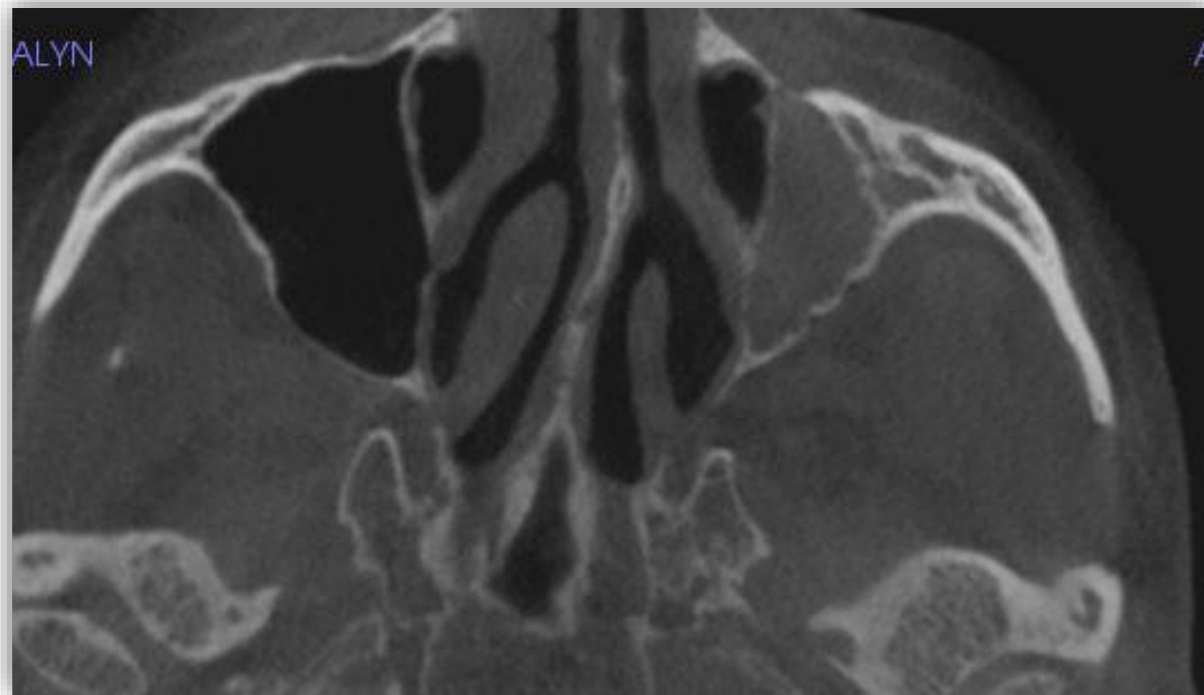
Σκολίωση του ρινικού διαφράγματος



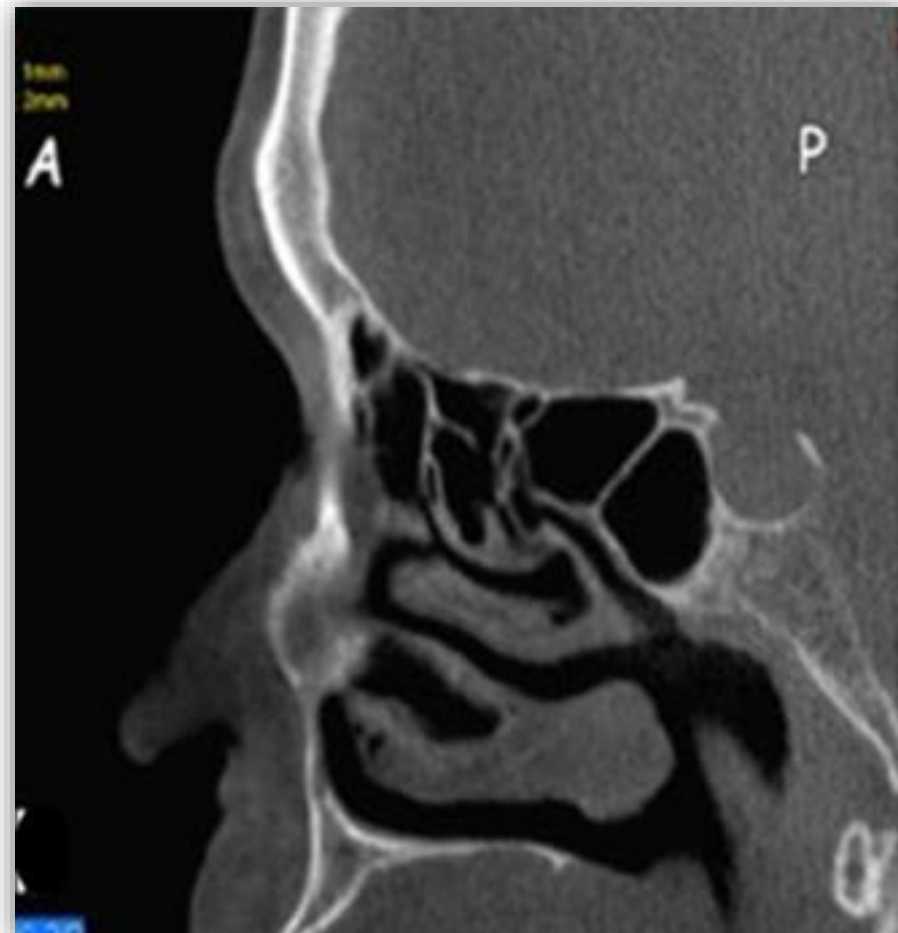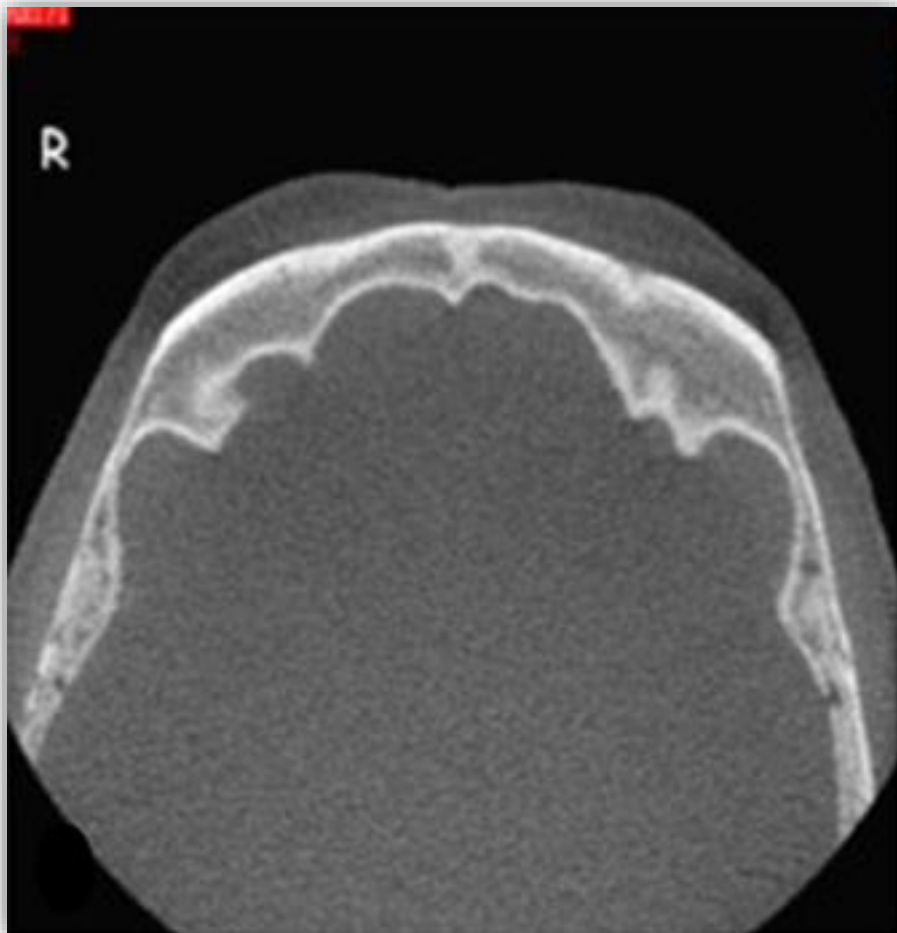
Πνευμάτωση ρινικών κογχών (*concha bullosa*)



Υποπλασία



Απλασία (αγενεσία ή ατελεκτασία)



Παθολογία

της Ρινικής κοιλότητας & των Παραρρινίων κόλπων

❖ Φλεγμονώδεις εξεργασίες

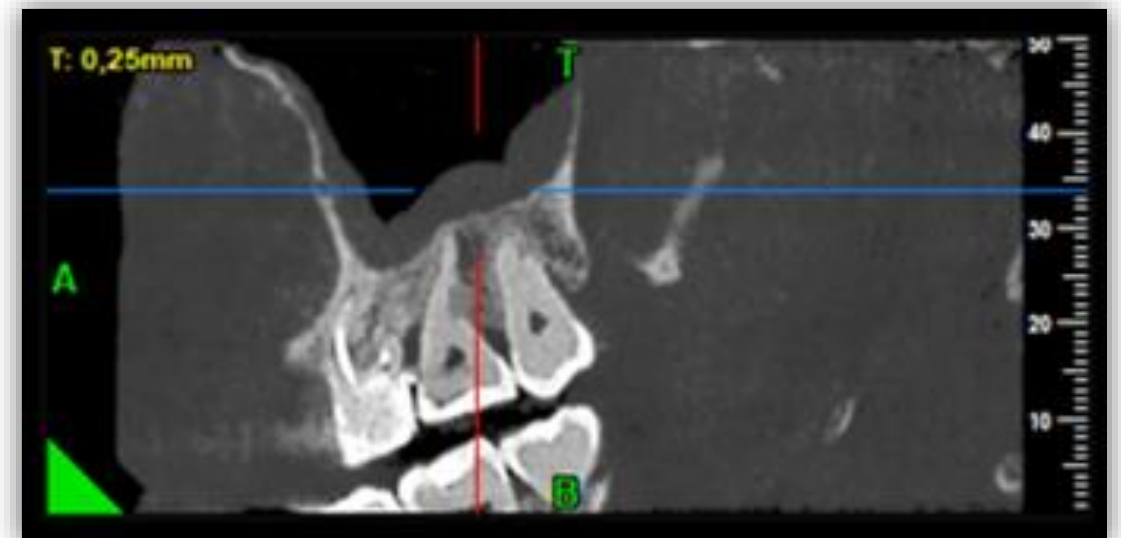
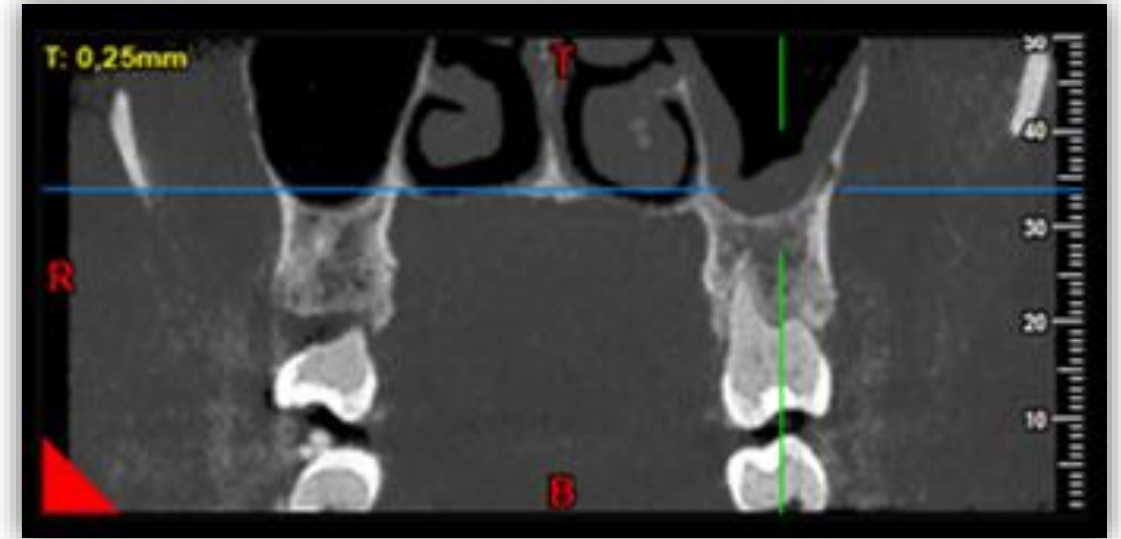
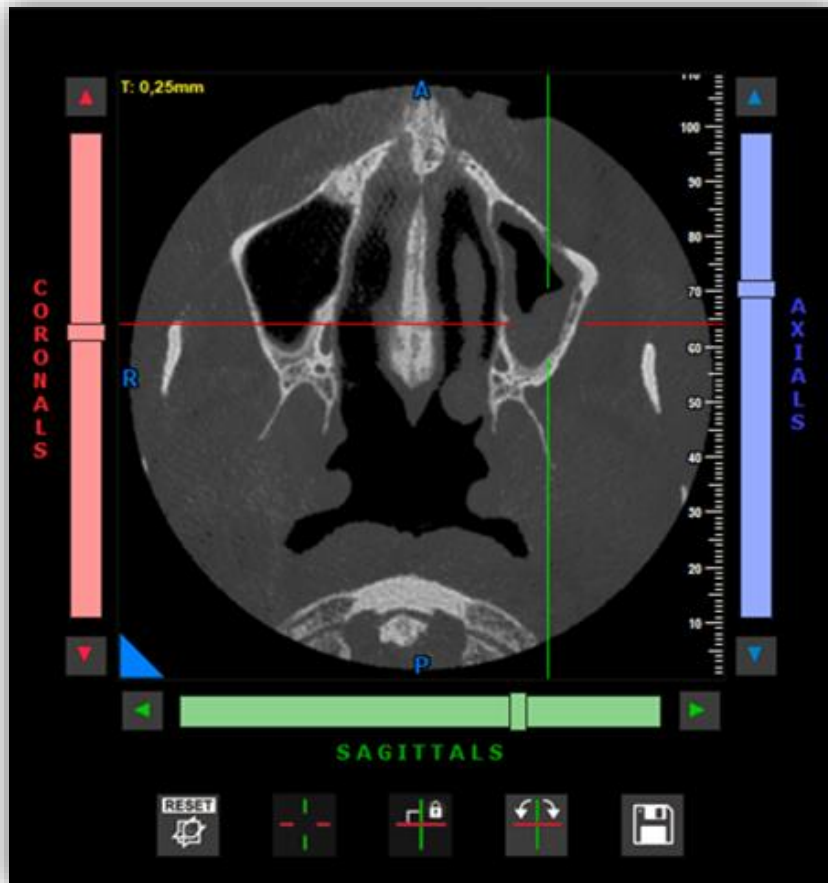
Παχυβλεννογονίτιδα

Κύστη κατακράτησης (βλεννοκύστη)

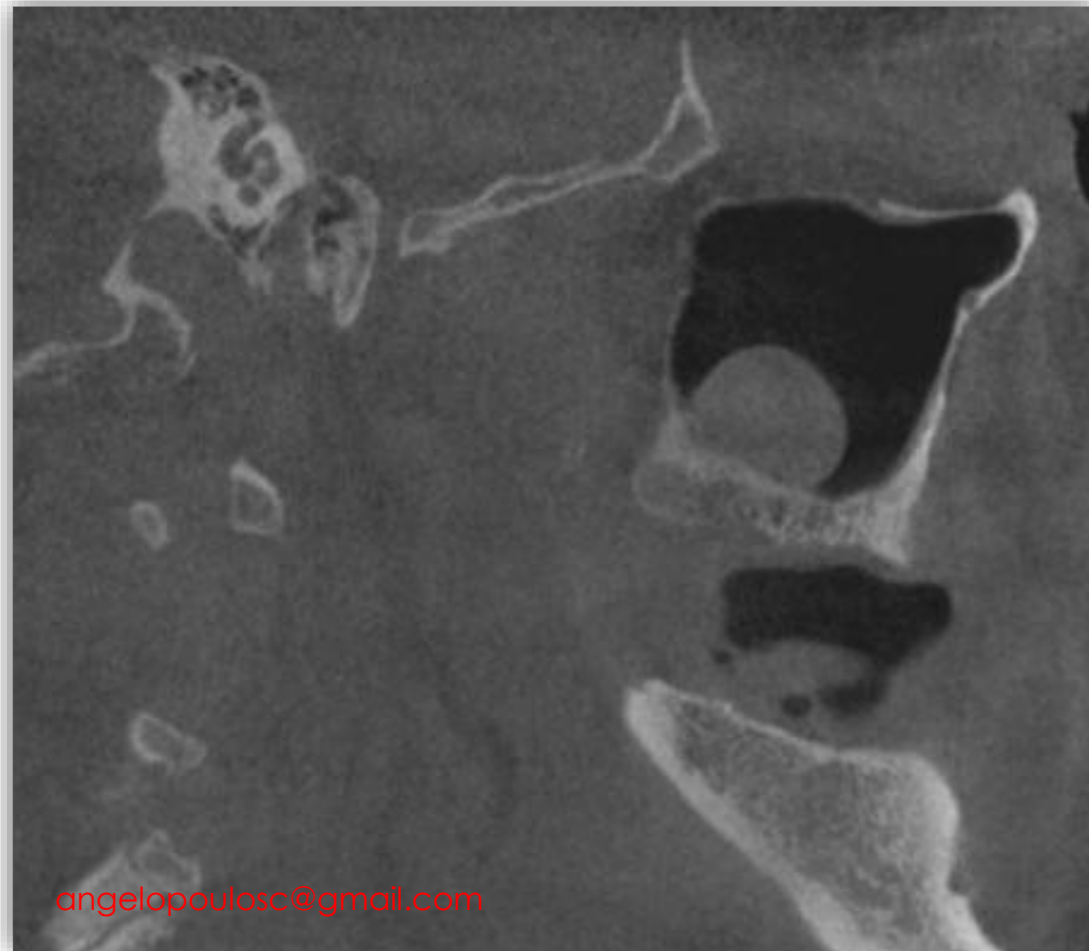
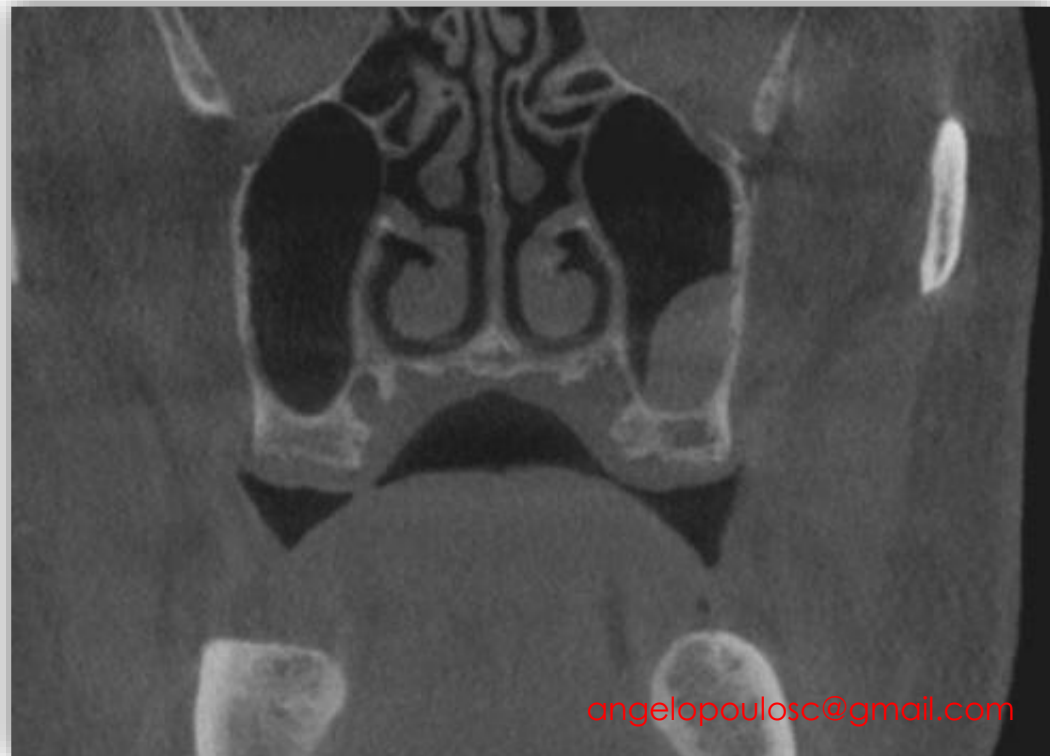Ρινοκολπίτιδα

Οδοντογενής ιγμορίτιδα

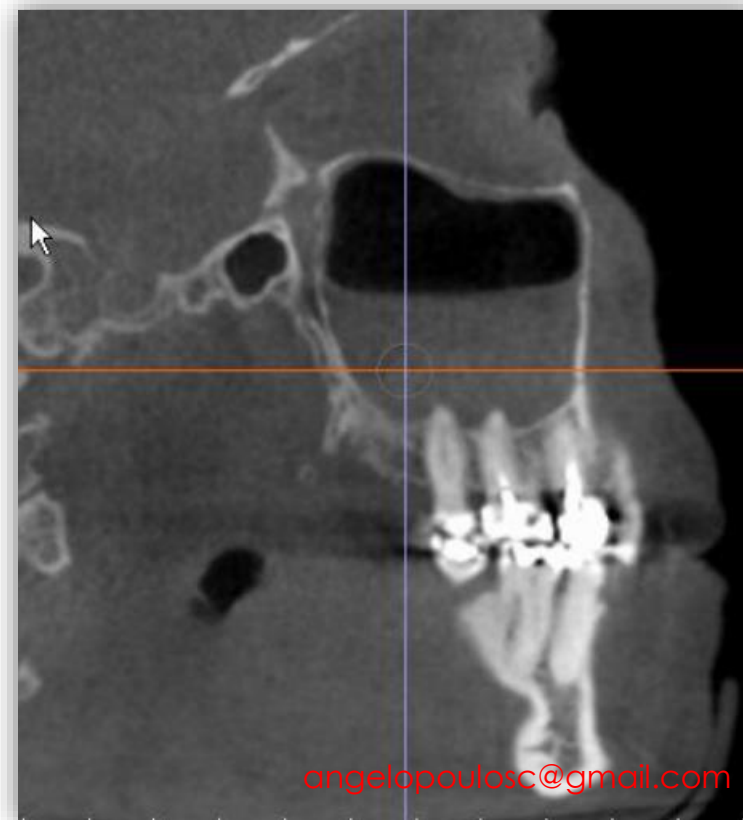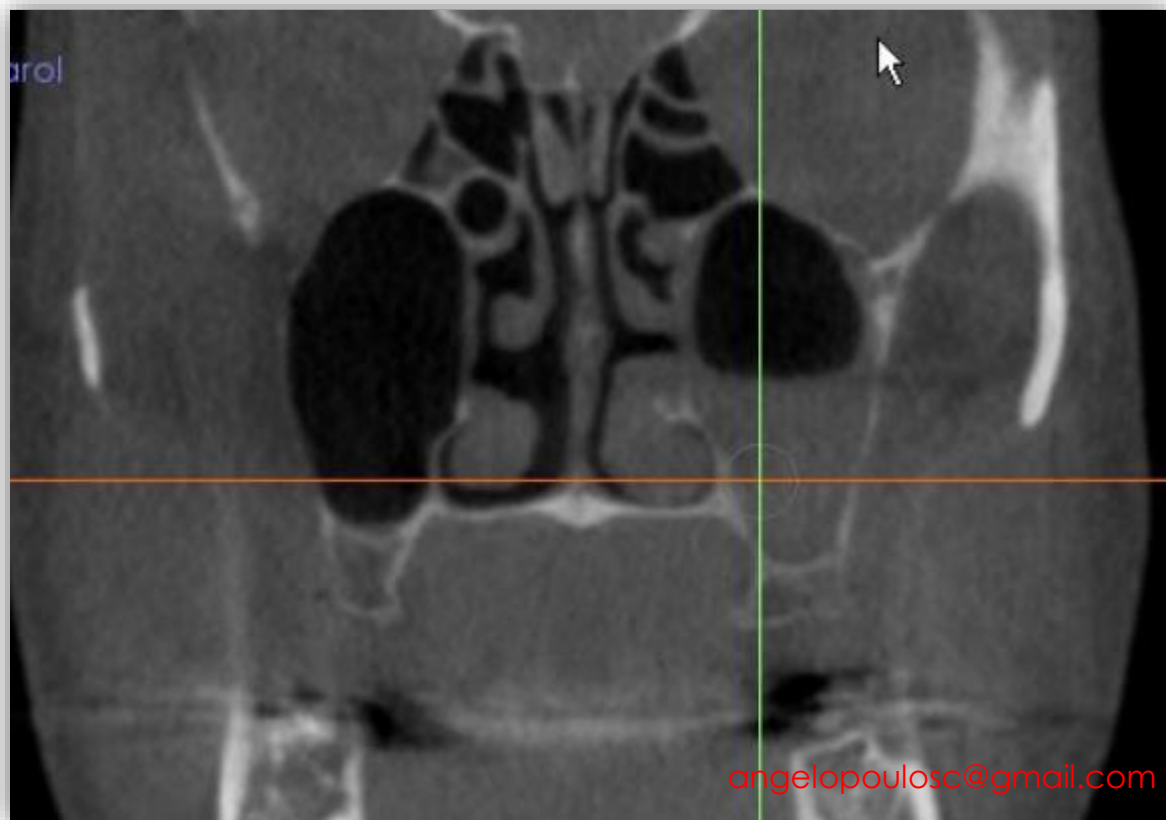
Παχυβλεννογονίτιδα



Κύστη κατακράτησης (βλεννοκύστη)



Ρινοκολπίτιδα



Οδοντογενής ιγμοριτίδα

