

ΠΑΡΩΡΜΕΝΟ
ΤΕΛΟΣ
Ταχ. Γραφείο
Κ.Ε.Μ.Π.Αθ.
Αριθμός Άδειας
4719



ΕΝΤΥΠΟ ΚΛΕΙΣΤΟ ΑΡ. ΑΔΕΙΑΣ 2067/06 ΚΕΜΠΑΘ
Μ. ΑΣΙΑΣ 70, ΓΟΥΔΙ, Τ.Κ. 11527 ΑΘΗΝΑ
ISSN 0029-8506 ΚΩΔΙΚΟΣ 1500



Οδοντοστοματολογική Πρόοδος

ΤΕΤΡΑΜΗΝΙΑΙΑ ΕΚΔΟΣΗ ΤΗΣ ΕΤΑΙΡΕΙΑΣ ΟΔΟΝΤΟΣΤΟΜΑΤΟΛΟΓΙΚΗΣ ΕΡΕΥΝΗΣ

ΒΡΑΒΕΙΟΝ ΑΚΑΔΗΜΙΑΣ ΑΘΗΝΩΝ

odontostomatological
Progress

PUBLISHED TRI-ANNUALLY
BY THE HELLENIC SOCIETY OF
ODONTOSTOMATOLOGICAL RESEARCH

www. proodoseoe.gr
e-mail: eoe@otenet.gr

VOLUME 61, NUMBER 3
SEPTEMBER - DECEMBER 2007

ΤΟΜΟΣ 61, ΤΕΥΧΟΣ 3, ΣΕΠΤΕΜΒΡΙΟΣ - ΔΕΚΕΜΒΡΙΟΣ 2007

Αποκατάσταση ασθενών με εκτεταμένες οδοντικές αποτριβές

II. Παρουσίαση περιπτώσεων

Ε. Τζανακάκης,¹ Α. Σαρακνός,¹ Σ. Κούρτης,²
Α. Καραγιάννης²

Η αποτριβή των δοντιών και επομένως η απώλεια οδοντικής ουσίας συμβαίνει ως μια φυσιολογική διαδικασία, με την πάροδο της ηλικίας του ανθρώπου. Παρόλα αυτά, πολλές φορές ο φυσιολογικός ρυθμός της επιταχύνεται από ενδογενείς και εξωγενείς παράγοντες και προκύπτει η παθολογική απώλεια οδοντικής ουσίας.

Η εκτεταμένη αποτριβή των δοντιών μπορεί να προκαλέσει πολφικές βλάβες, συγκλεισιακή δυσαρμονία, μειωμένη λειτουργικότητα και αισθητικά προβλήματα. Οι ασθενείς με τέτοιες βλάβες πολύ συχνά χρειάζονται εκτεταμένη και συνολική αποκατάσταση των φραγμών.

Η θεραπεία ως πρώτο στόχο έχει την αντιμετώπιση της απώλειας των σκληρών οδοντικών ιστών, με την κατάλληλη προσθετική αποκατάσταση. Η δυσκολία ολοκλήρωσης περιστατικών με έντονες αποτριβές έγκειται αφενός μεν στον έλεγχο για απώλεια ή μη της κάθετης διάστασης και αφετέρου στην ανάγκη εξασφάλισης αναγκαίου προσθετικού χώρου. Βασικά στοιχεία είναι η λεπτομερής κλινική εξέταση, το διαγνωστικό κέρωμα και η πολύμηνη χρήση των μεταβατικών αποκαταστάσεων, για τον έλεγχο της λειτουργικότητας του στοματογεννητικού συστήματος. Οι πιθανώς αναγκαίες σκόπιμες εκπολώσεις για την κατασκευή χυτών αξόνων και η χειρουργική αποκάλυψη κλινικής μύλης στα αποτετοιμμένα στηρίγματα επιμηκύνουν το χρόνο θεραπείας.

Ο σκοπός του άρθρου είναι η ανάλυση της μεθοδολογίας και η παρουσίαση των σταδίων προσθετικής αποκατάστασης ασθενών με εκτεταμένες οδοντικές αποτριβές, σε δύο περιστατικά με απώλεια ή μη της κάθετης διάστασης σύγκλεισης. Ορισμένα στάδια θεραπείας ήταν παρόμοια, η θεραπευτική όμως αντιμετώπιση διέφερε, σύμφωνα με τις κλινικές ιδιαιτερότητες κάθε περίπτωσης.

Οδοντοστοματολογική Πρόοδος 2007, 61 (3): 401-413

Λέξεις ευρετηρίου
Αποτριβή,
διάβρωση,
αποσπασματικά κατάγματα,
προσθετικός χώρος,
κατακόρυφη διάσταση

ΕΙΣΑΓΩΓΗ

Η αποτριβή των δοντιών είναι μια φυσιο-

1. Οδοντίατρος, μεταπτυχιακός φοιτητής
2. Οδοντίατρος, Επίκουρος Καθηγητής Προσθετικής

Εργαστήριο Προσθετικής, Οδοντιατρική Σχολή Παν/μίου Αθηνών

Αλληλογραφία: Ε. Τζανακάκης, Θηβών 2, Γουδή 115 27 Αθήνα

λογική διεργασία, με την πάροδο της ηλικίας του ανθρώπου. Πολλές φορές όμως ο ρυθμός της επιταχύνεται σημαντικά και οδηγεί στην παθολογική και συχνά εκτεταμένη αποτριβή. Αυτή συνεπάγεται σημαντική απώλεια σκληρών οδοντικών ιστών, που προκαλεί συνήθως πολφικές βλάβες, συγκλεισιακή δυσαρμονία, μειωμένη λειτουργικότητα και σε μεγάλο βαθμό αισθητικά προβλήματα.

Οι ασθενείς με τέτοιες βλάβες προσέρχονται στον κλινικό οδοντίατρο αναζητώντας λύση για την αισθητική και λειτουργική τους αποκατάσταση. Η σχολαστική διαγνωστική μεθοδολογία, με την εκτίμηση του ιατρικού και του οδοντιατρικού ιστορικού, και της αιτιολογίας της βλάβης, με τη μελέτη του προσθετικού χώρου και της κατακόρυφης διάστασης του προσώπου, είναι κρίσιμοι παράγοντες για την κατάρτιση και εκτέλεση του σχεδίου θεραπείας.

ΣΚΟΠΟΣ

Η αντιμετώπιση τέτοιων περιστατικών μπορεί να πραγματοποιηθεί και με συντηρητικές μεθόδους, με ανασυστάσεις δοντιών, όψεις, εμφράξεις με σύνθετη ρητίνη. Ο σκοπός του άρθρου είναι η παρουσίαση δύο χαρακτηριστικών περιστατικών ασθενών με εκτεταμένες αποτριβές, με διαφορετικά σχέδια θεραπείας, αναλύοντας τα στάδια από την αρχική εξέταση μέχρι το πέρας της προσθετικής αποκατάστασης.

ΠΕΡΙΓΡΑΦΗ ΠΕΡΙΠΤΩΣΗΣ Α

ΟΔΟΝΤΙΑΤΡΙΚΟ-ΙΑΤΡΙΚΟ ΙΣΤΟΡΙΚΟ

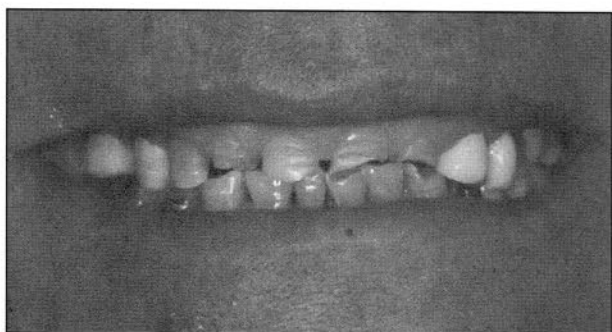Άνδρας ηλικίας 62 ετών προσήλθε στην κλινική του Μεταπτυχιακού Τμήματος της Προσθετικής, με κύριο πρόβλημα τις εκτεταμένες αποτριβές στα πρόσθια δόντια της άνω γνάθου, καθώς και στα οπίσθια δόντια και των δύο γνάθων. Ταυτόχρονα, ανέφερε δυσκολία στη λειοτρίβηση των τροφών και έντονο αισθητικό πρόβλημα. Ο ασθενής γνώριζε ότι είχε κάποια παραλειτουργική έξη, αλλά η οδοντιατρική του περίθαλψη ήταν κατά κανόνα συμπτωματική, και ο οδοντίατρος που τον παρακολουθούσε τον παρέπεμψε στην Οδο-

ντιατρική Σχολή του Πανεπιστημίου Αθηνών. Η πιο πρόσφατη οδοντιατρική εργασία στα δόντια ήταν μια χρυσοακρυλική γέφυρα στην άνω γνάθο #14-(15)-16, που έγινε προ είκοσι ετών. Το ιατρικό ιστορικό περιλάμβανε ατύχημα (πτώση από μεγάλο ύψος) προ τριακονταετίας, για το οποίο νοσηλεύτηκε για ένα περίπου μήνα σε μονάδα εντατικής θεραπείας. Έκτοτε εμφάνιζε επιληπτικές κρίσεις, για τις οποίες ελάμβανε φαρμακευτική θεραπεία και παρακολουθείτο από νευρολόγο (ιστορικό μετατραυματικής επιληψίας). Ύστερα από συνεννόηση με τον υπεύθυνο νευρολόγο, είχαμε τη διαβεβαίωση ότι δύναται να ακολουθήσει την οδοντιατρική θεραπεία και να λάβει τοπική αναισθησία, χωρίς κανέναν περιορισμό. Άλλα στοιχεία του ιατρικού ιστορικού είναι η μέτρια υπέρταση (έως 160mm Hg), για την οποία ελάμβανε σκεύασμα αΜΕΑ (Renitec 20mg, εναναπρίλη), υποθυρεοειδισμός, για τον οποίο λαμβάνει θεραπεία υποκατάστασης (θυρορμόνη) και νεφρολιθίαση. Επίσης εμφάνιζε μια ελαφρά νοπτική υστέρηση, η οποία σε καμιά περίπτωση δεν επηρέασε την εξέλιξη ή συνεργασία του ασθενούς κατά τη διάρκεια της θεραπείας.

ΚΛΙΝΙΚΗ ΕΞΕΤΑΣΗ

Κατά την κλινική εξέταση, εξωστοματικά παρατηρήθηκαν ορισμένα ιδιαίτερα ενδιαφέροντα στοιχεία. Καταρχήν ο χαρακτηριστικός τετράγωνος τύπος προσώπου, με σημαντική υπερτροφία μασπτήρων και αυξημένο μυϊκό τόνο στον μασπτήρα και τον κροταφίτη. Υπήρχε μια ελαφρά ασυμμετρία προσώπου. Το κάτω χείλος ήταν λεπτό και αφυδατωμένο, με κοκκία Fordyce (εικ.1).

Επίσης ο ασθενής είχε υψηλή γραμμή γέλωτος (εικ.1). Κατά την ενδοστοματική εξέταση, στην άνω γνάθο παρατηρήθηκαν τα εξής:



ΕΙΚΟΝΑ 1. Αρχική κλινική εικόνα(προστοματική άποψη).

- 1) εκτεταμένες αποτριβές στα δόντια #13,12, 11,21,22,25,27,
- 2) χρυσοακρυλική γέφυρα στα δόντια #14-(15)-16,
- 3) μεταλλοακρυλικές στεφάνες στα δόντια #23, 24,26,
- 4) αποκόλληση ακρυλικής επικάλυψης παρειακά στο δόντι #26,
- 5) εμφράξεις αμαλγάματος στα δόντια #25 και #27 Πης ομάδας (εικ. 2),

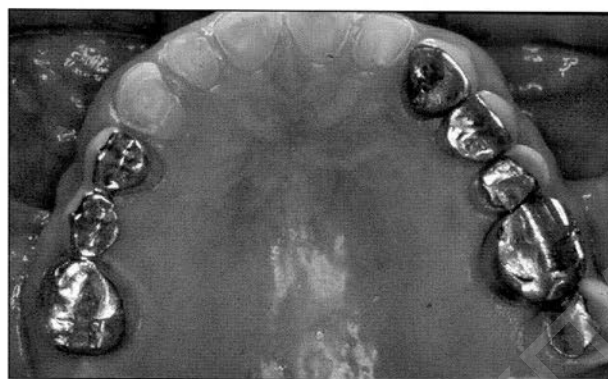Στην κάτω γνάθο υπήρχαν :

- 1) αποτριβές στα δόντια #45,44,43,42,41, 31,32,33, 34,
- 2) στεφάνες μεταλλοακρυλικές στα δόντια #46, 35, 36, 37 (αποκόλληση ακρυλικής επικάλυψης στα δόντια #36,37),
- 3) εμφράξεις Vης ομάδος στα δόντια #34,44 και Πης ομάδος στο δόντι #34(εικ. 3).

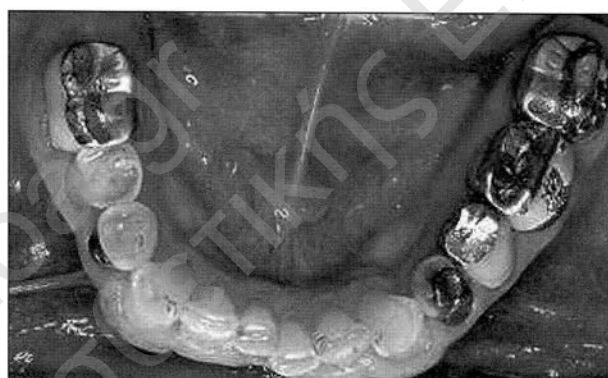Παρατηρήθηκαν στερεά επάρματα παρειακά και γλωσσικά της κάτω φατνιακής ακρολοφίας, καθώς και ελαφρά διόγκωση και απώλεια αδρομέρειας των ούλων (εικ. 4).

ΕΞΕΤΑΣΗ ΠΕΡΙΟΔΟΝΤΙΟΥ

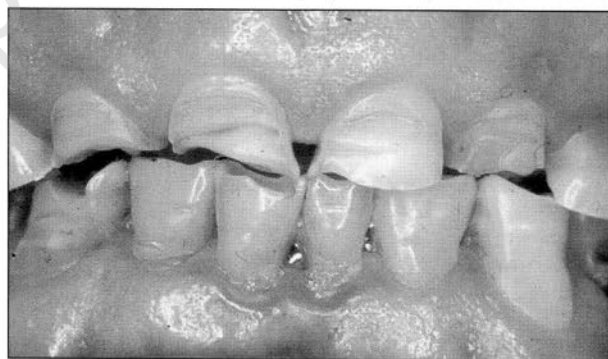Από περιοδοντολογικής άποψης ο ασθενής εμφάνιζε χρόνια ουλίτιδα και εντοπισμένα αρχόμενη περιοδοντίτιδα. Δεν υπήρχαν ενεργοί θύλακοι, παρά μόνον κάποιες εντοπισμένες απώλειες πρόσφυσης. Με τον πλήρη



ΕΙΚΟΝΑ 2. Άνω γνάθος· αρχική κλινική εικόνα(μαστική άποψη).



ΕΙΚΟΝΑ 3. Κάτω γνάθος· αρχική κλινική εικόνα (μαστική άποψη).



ΕΙΚΟΝΑ 4. Πρόσθια άποψη των δύο φραγμών.

ακτινολογικό έλεγχο (ορθοπαντομογράφημα και πλήρης σειρά οπισθοφατνιακών ακτινογραφιών) (εικ. 5,6) αποκαλύφθηκε έγκλειστος σωφρονιστήρας #48 με εγγύς κλίση, τα ελλείποντα δόντια #15,17,47 και οι ατελείς ενδοδοντικές θεραπείες στα δόντια #46,34. Η

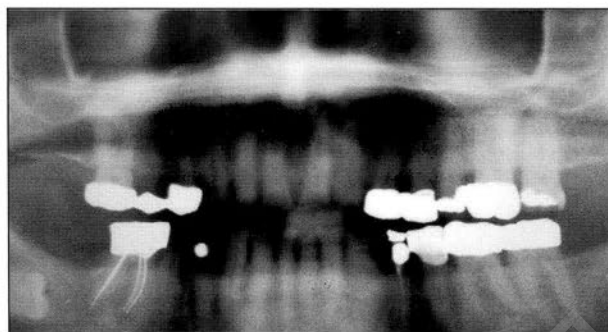
υπολειπόμενη οστική στήριξη, και το ύψος του φατνιακού οστού κατά μέσον όρο ήταν της τάξης του 90-100%. Συχνά παρατηρείται σε παρόμοια περιστατικά¹⁰ η απώλεια σκληρών οδοντικών ουσιών να συνοδεύεται από ελάχιστη μεταβολή στους υποκείμενους σπινθηρικούς ιστούς.

ΕΞΕΤΑΣΗ ΣΤΟΜΑΤΟΓΝΑΘΙΚΟΥ ΣΥΣΤΗΜΑΤΟΣ ΚΑΙ ΣΥΓΚΛΕΙΣΗΣ

Κατά την εξέταση της λειτουργικότητας του στοματικού συστήματος, βρέθηκε ότι υπήρχε:

- 1) παρεκτόπιση στη διάνοιξη αριστερά, επώδυνη ψηλάφηση αριστερού έξω πτερυγοειδούς,
- 2) φυσιολογική μέγιστη κατάσπαση και
- 3) Clicking αριστερά.

Στην ανάλυση **στατικής** σύγκλεισης⁷ παρατηρήθηκε σταθερή και επαναλαμβανόμενη μέγιστη συγγόμφωση, φυσιολογική κάθετη διάσταση, με ελεύθερο μεσοφραγματικό χώρο 4χιλ. Κρίθηκε οδοντικής τάξης I αμφοτερόπλευρα, με κατακόρυφη πρόταξη μικρότερη

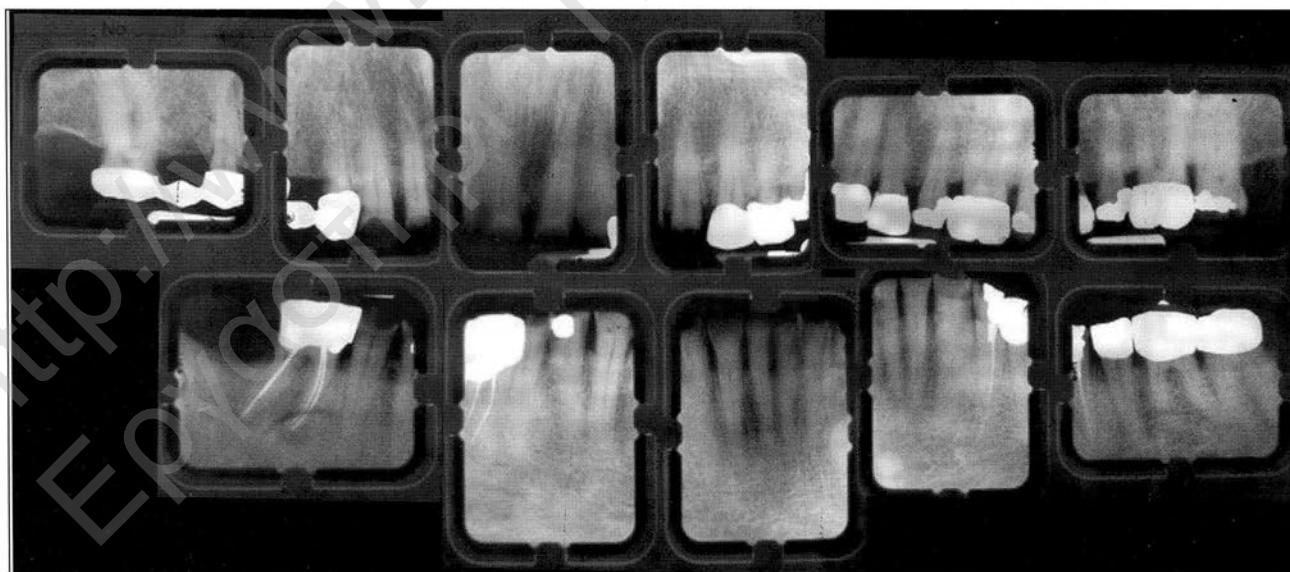

ΕΙΚΟΝΑ 5. Ορθοπαντομογράφημα.

του 1χιλ και οριζόντια πρόταξη 1χιλ. Επίσης, υπήρχε μια ελαφρά ανωμαλία μαστικού επιπέδου, όπως φαινόταν τόσο από την ενδοστοματική εξέταση, όσο και από την ανάλυση των εκμαγείων μελέτης.

Ανάλυση **δυναμικής** σύγκλεισης:⁷ Επαφές στην προολίσθηση : #11-42, #14-44, #23-33. Επαφές στην πλαγιολίσθηση. Δεξιά εργαζόμενη: #13-43, #14-44 και 45 #15-45 και 46 αντιρροπούσα. Αριστερή εργαζόμενη: #23-33, #24-34 αντιρροπούσα: #25-46.

Συνεπώς διαγνώστηκαν γενικευμένες αποτριβές, με εντονότερες αυτές στην πρόσθια περιοχή άνω, χωρίς απώλεια κάθετης διάστασης,^{2,3,5} με κύριο αιτιολογικό παράγοντα το βρυγμό.



ΕΙΚΟΝΑ 6. Σειρά οπισθοφατνιακών ακτινογραφιών.

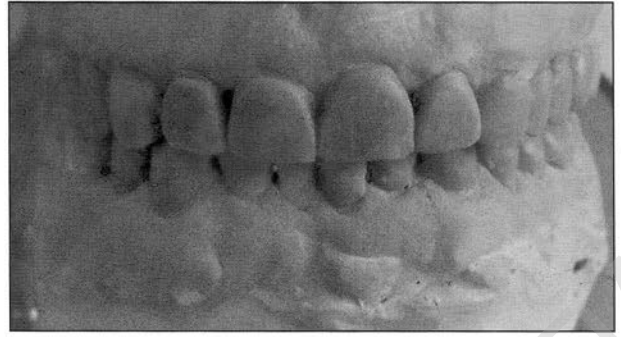
ΣΧΕΔΙΟ ΘΕΡΑΠΕΙΑΣ

Μετά την ολοκλήρωση της φάσεως ελέγχου της φλεγμονής, την επαναξιολόγηση των περιοδοντικών ιστών και το διαγνωστικό κέρωμα, καταστρώθηκε το τελικό σχέδιο θεραπείας: Ολική στοματική αποκατάσταση, με αύξηση της κάθετης διάστασης^{8,13} κατά 4 χιλ. (εικ.7), αποκατάσταση οπισθίων και κυνοδότων κάτω, με μεμονωμένες στεφάνες και αποκατάσταση των 4 προσθίων κάτω με αναστάσεις μύλης με σύνθετες ρητίνες ή ολοκεραμικές όψεις.

Θέση θεραπείας επιλέχθηκε η **κεντρική σχέση**⁴ και απόδοση συγκλεισιακού σχήματος κυνοδοντικής προστασίας.¹ Το μήκος μύλης των περισσότερων στηριγμάτων που κρίθηκε ανεπαρκές, αντιμετωπίστηκε με τη σκόπιμη ενδοδοντική θεραπεία των αντίστοιχων δοντιών και κατασκευή χυτών ενδορριζικών αξόνων.¹⁵

Η απόφαση αυτή ελήφθη μετά από την πολύμηνη κλινική λειτουργία των μεταβατικών αποκαταστάσεων (εικ. 8) σε αυξημένη κάθετη διάσταση,^{2,13,15} όπου διαπιστώθηκε η ανοχή και η άνεση του ασθενούς σε αυτή τη θέση θεραπείας.¹⁶ Με τον τρόπο αυτό αποφεύγεται η χειρουργική αποκάλυψη κλινικής μύλης και δεν θυσιάστηκε καθόλου στηρικτικό οστόν για την αύξηση της κλινικής μύλης.

Πιο συγκεκριμένα, για την άνω γνάθο κρίθηκαν σκόπιμες οι ενδοδοντικές θεραπείες στα δόντια #13,12,11,21,22,23,24, για την κατασκευή αντίστοιχων χυτών αξόνων και μονήρων στεφανών επί αυτών. Επίσης αποφασίστηκε η αντικατάσταση της γέφυρας #14-(15)-16 και των στεφανών στα #23,24,26 και η τοποθέτηση στεφάνης στο #25 και επενθέτου στο #27. Στην κάτω γνάθο αποφασίστηκε η αντικατάσταση των στεφανών #35,36,37,46 και τοποθέτηση στεφανών στα

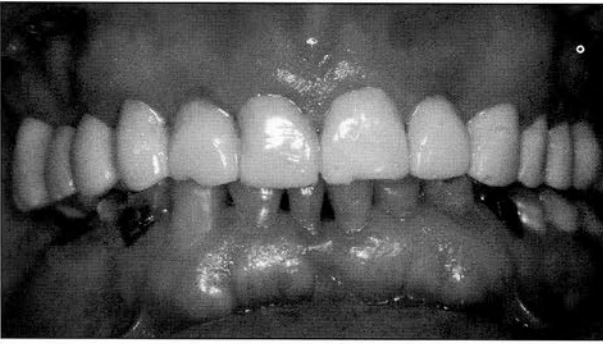

ΕΙΚΟΝΑ 7. Διαγνωστικό κέρωμα.

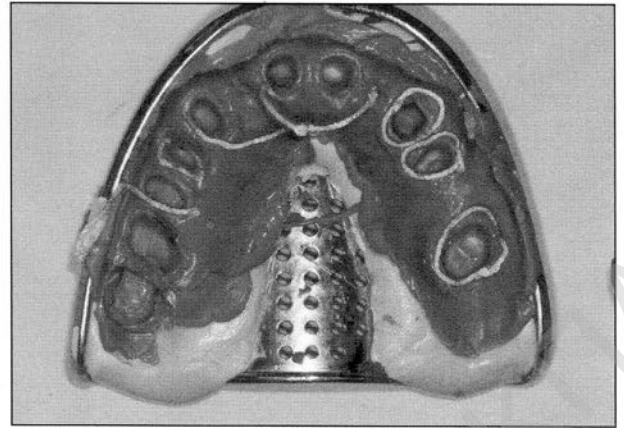
#33,34,43,44,45. Η αναγκαιότητα των σκόπιμων εκπολώσεων θα αποφαιζόταν μετά από την αρχική παρασκευή των στηριγμάτων, εάν δεν υπήρχε ικανοποιητικός όγκος κολοβώματος για την κατασκευή μονήρους στεφάνης σε κάθε ένα στήριγμα. Το στάδιο των μεταβατικών είναι πολύ σημαντικό, τόσο για τη διαπίστωση της ανοχής της νέας κάθετης διάστασης,^{17,18} όσο και για τη λήψη αποφάσεων για σκόπιμες εκπολώσεις σε κάποια στηρίγματα.

ΠΡΟΒΛΗΜΑΤΑ-ΕΠΙΠΛΟΚΕΣ ΚΑΤΑ ΤΗ ΔΙΑΡΚΕΙΑ ΤΗΣ ΘΕΡΑΠΕΙΑΣ

Το στάδιο μεταβατικών αποκαταστάσεων μέχρι την τελική του μορφή παρουσίασε αρκετές δυσκολίες. Καταρχήν η πρώτη φάση του περιστατικού αφορούσε την αφαίρεση των παλαιών-κακότεχνων προσθετικών εργασιών και αντικατάστασή τους με ακρυλικές αποκαταστάσεις με τη μορφολογία προτέρας κατάστασης. Το στάδιο αυτό ενέχει τον κίνδυνο συχνής αποκόλλησης των στεφανών, καθώς η εναπομείνασα οδοντική ουσία δεν είναι πάντα αρκετή για τη συγκράτηση των μεταβατικών αποκαταστάσεων με προσωρινές κονίες. Μοναδική λύση είναι συχνά η εκτεταμένη νάρθηκοποίηση των μεταβατικών ή η χρήση πολυκαρβοξυλικών κονιών συγκόλλησης. Στη συνέχεια τοποθετήθηκαν οι μεταβατικές απο-



ΕΙΚΟΝΑ 8. Μεταβατικές αποκαταστάσεις άνω γνάθου.



ΕΙΚΟΝΑ 9. Τελική αποτύπωση άνω γνάθου.

ΤΕΛΙΚΗ ΑΠΟΤΥΠΩΣΗ - ΚΑΤΑΓΡΑΦΕΣ

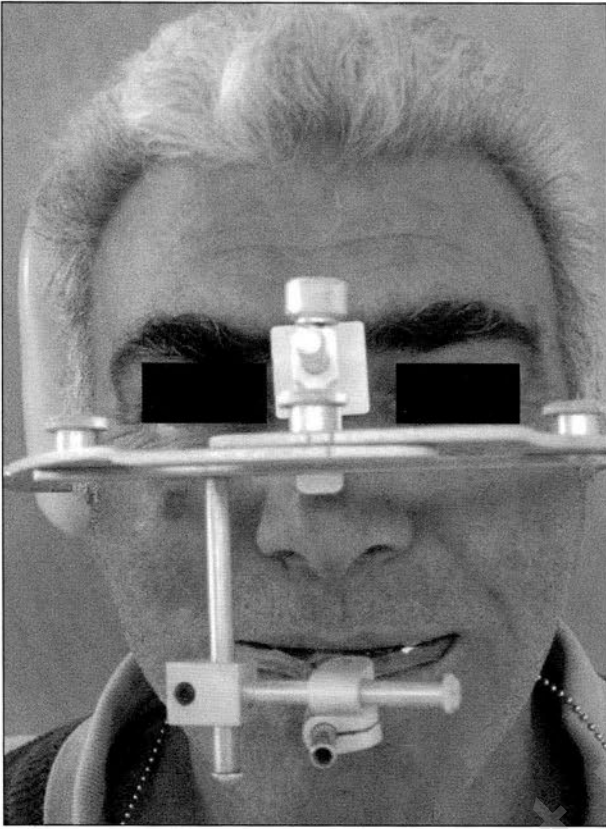
Η τελική αποτύπωση έγινε με τεχνική ταυτόχρονης διπλής μίξης, τόσο στην άνω, όσο και στην κάτω γνάθο, με υδρευεργό σιλικόνη αθροιστικού τύπου. Προηγήθηκε τελειοποίηση και λείανση των παρασκευών, μετά την τοποθέτηση διπλού νήματος σε κάθε οδοντικό κολόβωμα (εικ. 9). Η μεταφορά της θέσης του μασπτικού επιπέδου για την ανάρτηση του άνω εκραγείου έγινε με προσωπικό τόξο (εικ. 10) και η καταγραφή της κεντρικής σχέσης και κάθετης διάστασης έγινε με σταδιακή αφαίρεση των μεταβατικών αποκαταστάσεων και παράλληλα καταγραφή του χώρου με ταχύηκτη σιλικόνη καταγραφής σε τέσσερα στάδια. Η επαλήθευση της ορθότητας των καταγραφών έγινε στο στάδιο του μεταλλικού σκελετού, με πρόσθιο αποπρογραμματιστή και νέα καταγραφή κεντρικής σχέσης στην κάθετη διάσταση που είχε οριστεί με τις μεταβατικές.

ΔΟΚΙΜΗ ΜΗ ΕΦΥΛΛΩΜΕΝΗΣ ΠΟΡΣΕΛΑΝΗΣ -ΤΕΛΙΚΑ ΣΤΑΔΙΑ

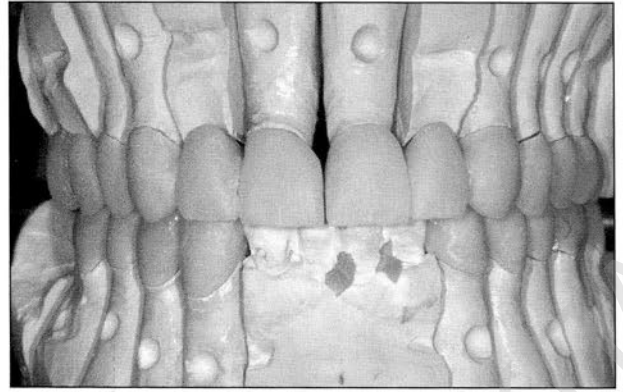
Μετά από την ολοκλήρωση του ελέγχου των μεταλλικών σκελετών, ως προς την οριακή εφαρμογή, ένθεση και συγκράτηση, έγινε

καταστάσεις, που κατασκευάστηκαν με βάση το διαγνωστικό κέρωμα (εικ. 8) και οι οποίες πρέπει να τοποθετηθούν και στους δύο οδοντικούς φραγμούς σε μία συνεδρία, για να αποδοθεί η απαραίτητη αύξηση της κάθετης διάστασης και το αντίστοιχο συγκλεισιακό σχήμα.^{1,7} Διαφορετικά, εάν απαιτούνται περισσότερες συνεδρίες,⁶ θα πρέπει να ετοιμαστούν χωριστά οι νέες μεταβατικές αποκαταστάσεις και να συγκολληθούν όμως ταυτόχρονα στην τελική συνεδρία. Ακόμη και σε αυτό το στάδιο, η εναπομείνασα οδοντική ουσία δεν είναι πάντα αρκετή για τη συγκράτηση των μεταβατικών αποκαταστάσεων με προσωρινές κονίες, τουλάχιστον μέχρι την τοποθέτηση των χυτών αξόνων. Μετά τη συγκόλληση όλων των χυτών ή προκατασκευασμένων αξόνων και των ανασυστάσεων μύλης των κολοβωμάτων, υπάρχει πλέον σταθερότητα στις μεταβατικές αποκαταστάσεις (εικ. 8). Τότε πλέον, αφού έχει ολοκληρωθεί όλο το υπόλοιπο θεραπευτικό στάδιο, μπορεί να γίνει η τελική αποτύπωση.

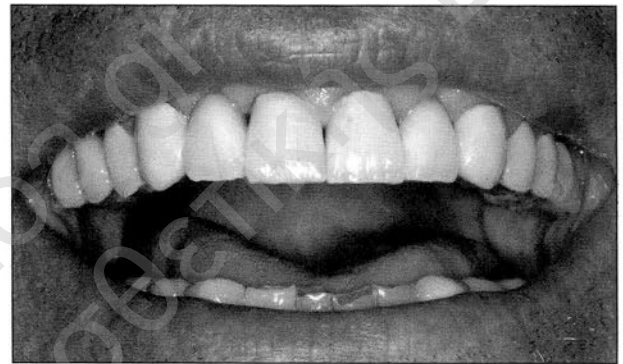
Ένα άλλο πρόβλημα που προέκυψε κατά τη διάρκεια της εκτέλεσης των ενδοδοντικών θεραπειών, ήταν οι διατρήσεις που έγιναν στα #12,22 και οι οποίες οδήγησαν στην εξαγωγή των αντίστοιχων στηριγμάτων.



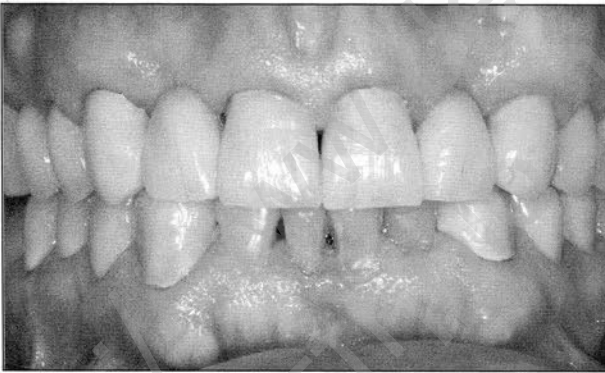
ΕΙΚΟΝΑ 10. Καταγραφή με προσωπικό τόξο.



ΕΙΚΟΝΑ 11. Δοκιμή μη εφυσλωμένης πορσελάνης.



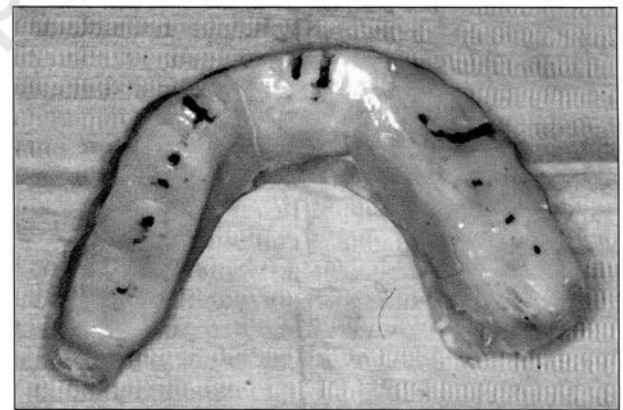
ΕΙΚΟΝΑ 13. Τελική άποψη.



ΕΙΚΟΝΑ 12. Τελική συγκόλληση (προστοματική άποψη).

η δοκιμή μη-εφυσλωμένης πορσελάνης (εικ. 11), για τον έλεγχο της αισθητικής, του χρώματος και της σύγκλεισης. Μετά τις απαραίτητες συγκλεισιακές ρυθμίσεις, η εργασία εστάλη για εφύαλωση.

Μετά την εφύαλωση της πορσελάνης έγινε η συγκόλληση της τελικής εργασίας (εικ.



ΕΙΚΟΝΑ 14. Ενδοστοματικά κατασκευασμένος νάρθηκας σταθεροποίησης.

12,13) και στην ίδια συνεδρία ελήφθησαν νέα αποτυπώματα και καταγραφή κεντρικής σχέσης για την ενδοστοματική κατασκευή ενός νάρθηκα σταθεροποίησης (εικ. 14)

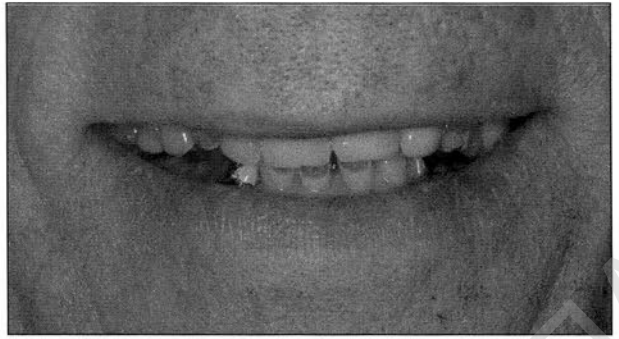
ΠΕΡΙΓΡΑΦΗ ΠΕΡΙΠΤΩΣΗΣ Β

ΟΔΟΝΤΙΑΤΡΙΚΟ -ΙΑΤΡΙΚΟ ΙΣΤΟΡΙΚΟ

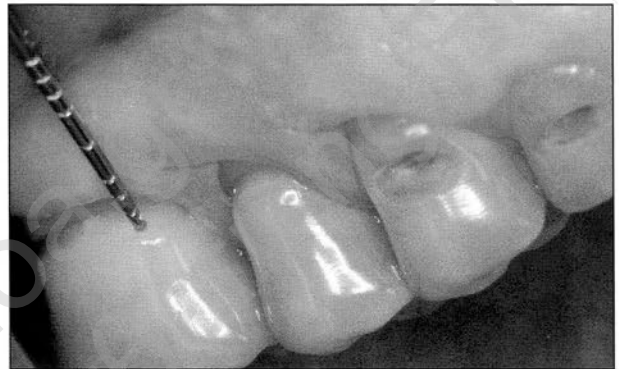Ανδρας ηλικίας 75 ετών προσήλθε στην Κλινική του Μεταπτυχιακού Τμήματος της Προσθητικής, με κύριο πρόβλημα τις εκτεταμένες αποτριβές στα πρόσθια δόντια της άνω και κάτω γνάθου, καθώς και στα δόντια της μερικής οδοντοστοιχίας της κάτω γνάθου (εικ.15). Ταυτόχρονα ανέφερε δυσκολία στη λειοτρίβηση των τροφών και αισθητικό πρόβλημα. Παραπονείται για αιμορραγία των ούλων και ευαισθησία σε θερμικά ερεθίσματα. Η τελευταία οδοντιατρική εργασία έγινε πριν από είκοσι χρόνια και αφορούσε μια πρόσθια γέφυρα #11,21(23). Στο ιατρικό ιστορικό υπήρχε επέμβαση αορτο-στεφανιαίας παράκαμψης (by-pass) προ τριετίας, για την αντιμετώπιση στεφανιαίας νόσου.

ΚΛΙΝΙΚΗ ΕΞΕΤΑΣΗ

Κατά την εξωστοματική εξέταση δεν παρατηρήθηκαν παθολογικά σημεία. Παρατηρήθηκε ελαφρά μειωμένη κάθετη διάσταση, χαμηλή γραμμή γέλωτος (εικ.16) και κανένα σημείο από την κροταφογναθική διάρθρωση. Η ενδοστοματική εξέταση έδωσε ακριβέστερη προσέγγιση στο πρόβλημα του ασθενούς. Πα-



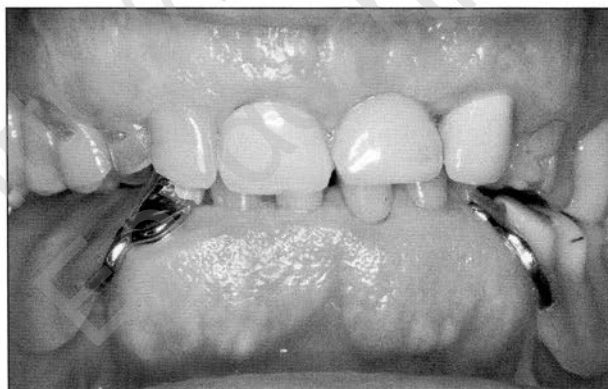
ΕΙΚΟΝΑ 16. Αρχικό χαμόγελο ασθενούς.



ΕΙΚΟΝΑ 17. Αυχενικές διαβρώσεις στα δόντια 14, 15 και 16.

ρατηρήθηκε ήπια φλεγμονή και διόγκωση των ούλων κυρίως στην κάτω πρόσθια περιοχή (εικ.15). Υπήρχε σημαντική απώλεια σκληρών οδοντικών ιστών (αποτριβές) και εικόνα διαβρώσεων στα κάτω πρόσθια και στα άνω οπίσθια δόντια. Τερηδονικές βλάβες ήταν ορατές σε αρκετά σπηρίγματα και σημαντικές αυχενικές διαβρώσεις στα δόντια #14,15,16 (εικ.17). Η μερική οδοντοστοιχία παρουσίαζε σημαντικές αποτριβές και καμιά συγκλεισιακή επαφή με την άνω γνάθο.

Ύστερα από εξέταση της κάθετης διάστασης με τρεις μεθόδους^{9,11,12} (μέθοδος Silverman, θέση ανάπαυσης, εξέταση εμφάνισης προσώπου), παρατηρήθηκε ότι υπήρχε ελάττωσή της. Για αυτόν το λόγο αποφασίστηκε να αυξηθεί κατά 3 χιλ. στο τελικό σχέδιο θεραπείας. Ο ασθενής δεν ήθελε να ακολουθήσει σχέδιο θεραπείας που να περιλαμβάνει εμ-



ΕΙΚΟΝΑ 15. Αρχική κλινική εικόνα (προστοματική άποψη).

φυτεύματα, για οικονομικούς λόγους. Αντίθετα, δεν είχε ενδιασμούς για αποκατάσταση με νέα μερική οδοντοστοιχία.

ΠΕΡΙΟΔΟΝΤΙΚΗ ΕΞΕΤΑΣΗ

Από περιοδοντολογικής άποψης ο ασθενής εμφάνιζε γενικευμένη αρχόμενη περιοδοντίτιδα και αύξηση του όγκου των ούλων. Με τον πλήρη ακτινολογικό έλεγχο (ορθοπαντομογράφημα και πλήρης σειρά οπισθοφαρνιακών ακτινογραφιών) παρατηρήθηκε εκτεταμένος τερηδονισμός στο δόντι #23. Η υπολειπόμενη οστική στήριξη και το ύψος φαρνιακού οστού κατά μέσον όρο ήταν της τάξης του 70%.

ΕΞΕΤΑΣΗ ΛΕΙΤΟΥΡΓΙΚΟΤΗΤΑΣ ΣΤΟΜΑΤΟΓΝΑΘΙΚΟΥ ΣΥΣΤΗΜΑΤΟΣ ΚΑΙ ΣΥΓΚΛΕΙΣΗΣ

Κατά την εξέταση της λειτουργικότητας του στοματικού συστήματος βρέθηκε ότι υπήρχε φυσιολογική μέγιστη κατάσπαση. Στην ανάλυση στατικής σύγκλεισης παρατηρήθηκαν:

- 1) Σταθερή και επαναλαμβανόμενη μέγιστη συγγόμφωση.
- 2) Μειωμένη κάθετη διάσταση σύγκλεισης, με ελεύθερο μεσοφραγματικό χώρο 6χιλ..
- 3) Υπήρχε μια σημαντική διαταραχή του μασητικού επιπέδου, όπως φαινόταν, τόσο από την ενδοστοματική εξέταση, όσο και από την ανάλυση των εκμαγείων μελέτης.⁷

Ανάλυση δυναμικής σύγκλεισης:
Επαφές στην προολίσθηση: #11-41,42 #21,31-32 #27-37.

Επαφές στην πλαγιολίσθηση: Δεξιά εργαζόμενη: #12-42 αντιρροπούσα: #27-37.

Αριστερή εργαζόμενη: # 23-32 αντιρροπούσα: # 16-47.

Διάγνωση, γενικευμένες αποτριβές, με εντο-νότερες αυτές στην κάτω πρόσθια περιοχή, με μείωση κάθετης διάστασης, με αιτιολογικούς παράγοντες το βρυγμό και τη διάβρωση από χημικό παράγοντα.³

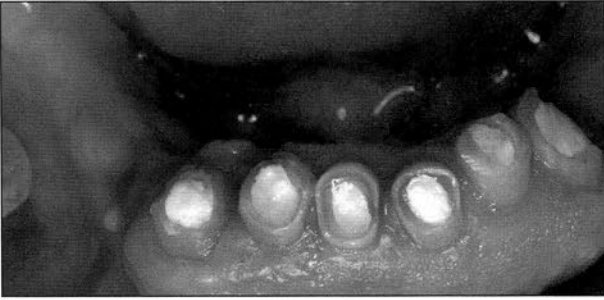
ΣΧΕΔΙΟ ΘΕΡΑΠΕΙΑΣ

Μετά από την ολοκλήρωση της περιοδοντικής θεραπείας και την επαναξιολόγηση των περιοδοντικών ιστών, καταστρώθηκε το τελικό σχέδιο θεραπείας:

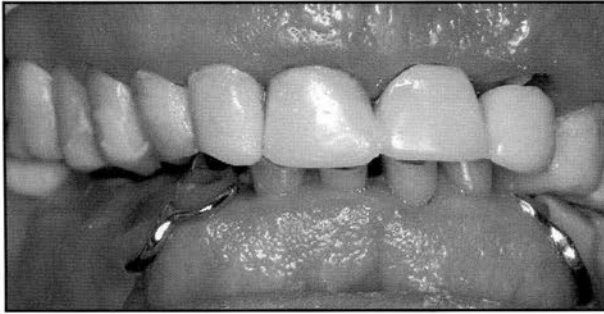
Αύξηση της κάθετης διάστασης κατά 3 χιλ, με ολική στοματική αποκατάσταση και των δύο οδοντικών φραγμών. Ως θέση θεραπείας επιλέχθηκε η κεντρική σχέση και απόδοση συγκλεισιακού σχήματος κυνοδοντικής προστασίας.⁷ Το τελικό σχέδιο θα περιλάμβανε και μία μερική οδοντοστοιχία, για την κάλυψη της νωδότητας III κατά Kennedy στην κάτω γνάθο, με συνδέσμους ημιακριβείας άνω των δοντιών #33,43. Το μήκος μύλης των κάτω προσθίων στηριγμάτων κρίθηκε ανεπαρκές (εικ. 18,19) και αντιμετωπίστηκε με τη σκόπιμη ενδοδοντική θεραπεία των αντίστοιχων δοντιών και κατασκευή χυτών ενδορριζικών αξόνων.^{14,15} Με τον τρόπο αυτό εξασφαλίζεται επαρκής όγκος στηρίγματος και δίνεται η δυνατότητα παρασκευής του κάθε δοντιού ξεχωριστά, σύμφωνα με τις αρχές της συγκράτησης και ευστάθειας που πρέπει να έχει μια οδοντική παρασκευή.¹⁵ Επίσης, αποφασίστηκε η χειρουργική επιμήκυνση μύλης των έξι κάτω προσθίων για την απόδοση του βιολογικού εύρους πρόσφυσης, λόγω υποουλικού τερηδονισμού των στηριγμάτων, πράγμα το οποίο έδωσε επιπλέον μήκος στα οδοντικά κολοβώματα (εικ.19). Το τελικό σχέδιο θεραπείας περιελάμβανε:^{2,6,8,13}

ΑΝΩ ΓΝΑΘΟΣ:

- 1) Γέφυρα #12-11-(21)-(23)-24. Το δόντι 22



ΕΙΚΟΝΑ 18. Τα έξι κάτω πρόσθια πριν από τη χειρουργική αποκάλυψη κλινικής μύλης.



ΕΙΚΟΝΑ 20. Μεταβατικές αποκαταστάσεις-αντίγραφα σε σχήμα και μέγεθος των υπάρχόντων δοντιών.

δεν υπήρχε στο φραγμό, αλλά το διάστημα του είχε καλυφθεί από τις μετακινήσεις που είχαν γίνει στο άνω οδοντικό τόξο, γι' αυτόν το λόγο και δεν συμπεριελήφθη στις αποκαταστάσεις.

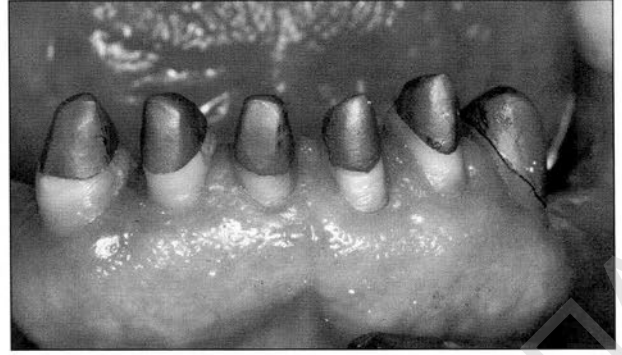- 2) Μονήρεις στεφάνες στα δόντια #16,15, 14,13,25,26,27.
- 3) Νάρθηκας ΚΣ ελάχιστου πάχους.

ΚΑΤΩ ΓΝΑΘΟΣ

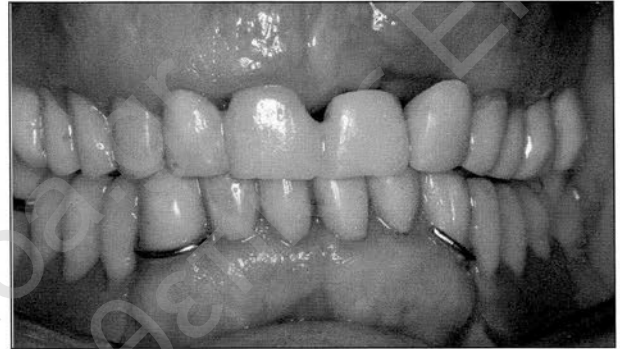- 1) Μονήρεις στεφάνες στα δόντια #46,37,36 με υποδοχές για άγκιστρα.
- 2) Ναρθηκοποιημένες στεφάνες στα δόντια #33,32, 31,41,42,43 με συνδέσμους ημιακριβείας άνω των κυνοδόντων.
- 3) Μερική οδοντοστοιχία για αποκατάσταση νωδότητας III ομάδας κατά Kennedy (οδοντικής στήριξης).

ΕΚΤΕΛΕΣΗ ΣΧΕΔΙΟΥ ΘΕΡΑΠΕΙΑΣ

Τα προβλήματα που προέκυψαν κατά τη

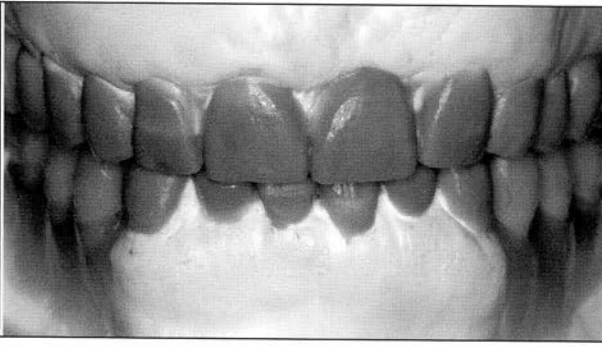

ΕΙΚΟΝΑ 19. Τα έξι κάτω πρόσθια μετά από την περιοδοντική επέμβαση και με χυτούς άξονες.

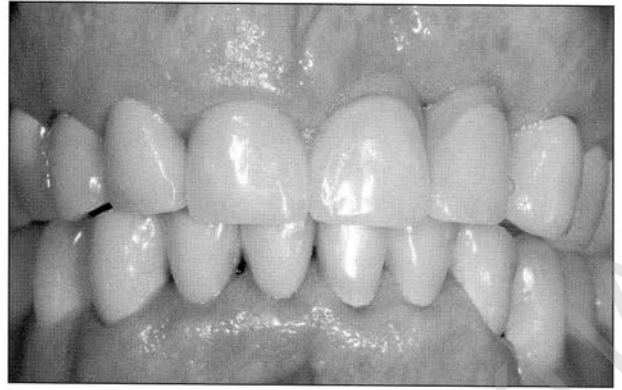


ΕΙΚΟΝΑ 21. Διαγνωστικό κέρωμα.

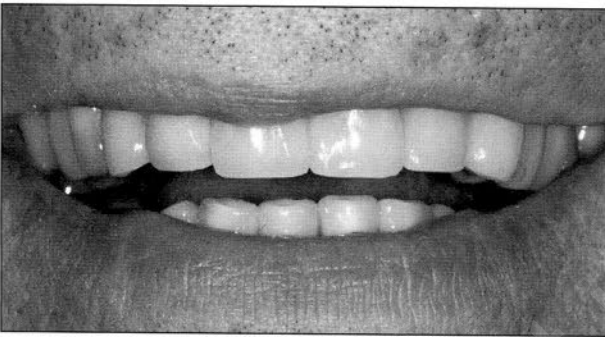
διάρκεια της αντιμετώπισης του συγκεκριμένου περιστατικού, ήταν παρόμοια με εκείνα της προηγούμενης περίπτωσης. Αρχικά έγινε τοποθέτηση μεταβατικών προτέρας κατάστασης (εικ. 20) και στη συνέχεια έγινε η τοποθέτηση μεταβατικών σε αυξημένη κάθετη διάσταση, με βάση το διαγνωστικό κέρωμα (εικ. 21). Επίσης, κατασκευάστηκε μεταβατική ακρυλική μερική οδοντοστοιχία της κάτω γνάθου (εικ. 22). Η προσαρμογή της αυξημένης κάθετης διάστασης έγινε σε πολύ μικρό χρονικό διάστημα¹⁶ και ο ασθενής παρέμεινε με τις μεταβατικές αποκαταστάσεις μέχρι την ολοκλήρωση των ενδοδοντικών και περιοδοντικών θεραπειών. Περισσότερο χρόνο χρειάστηκε ο ασθενής για να προσαρμοστεί στη μερική οδοντοστοιχία, η οποία ήταν βλεννογόνιας στήριξης, με συρμάτινα άγκιστρα. Τα στάδια που ακολούθησαν ήταν η χειρουργική



ΕΙΚΟΝΑ 22. Μεταβατικές αποκαταστάσεις, με βάση το διαγνωστικό κέρωμα και μεταβατική μερική οδοντοστοιχία κάτω γνάθου.



ΕΙΚΟΝΑ 23. Τελική άποψη (προστομακά).



ΕΙΚΟΝΑ 24. Τελικό χαμόγελο ασθενούς.

εξάλειψη θυλάκων στην περιοχή #46,47 και εξαγωγή του #13. Αμέσως μετά από την τελική επανεξέταση ακολούθησε η αποτύπωση και η κατασκευή των τελικών αποκαταστάσεων, με την ίδια σειρά και μέθοδο όπως και στην περίπτωση Α (εικ. 23,24).

ΣΥΖΗΤΗΣΗ

Η αποτριβή των δοντιών και επομένως η απώλεια οδοντικής ουσίας συμβαίνει ως μια φυσιολογική διαδικασία, με την πάροδο της ηλικίας του ανθρώπου. Πολλές φορές ο φυσιολογικός ρυθμός της επιταχύνεται από ενδογενείς και εξωγενείς παράγοντες και προκύπτει με τον τρόπο αυτό η παθολογική απώλεια οδοντικής ουσίας. Η προσέγγιση ενός τέτοιου ασθενούς επιβάλλει τη λεπτομερή

εξέταση του οδοντιατρικού και ιατρικού ιστορικού, καθώς επίσης και τη σχολαστική ενδοστοματική εξέταση, έτσι ώστε να οδηγηθεί ο κλινικός στη σωστή διάγνωση και την εύρεση των αιτιολογικών παραγόντων που οδήγησαν στην παρούσα κατάσταση.

Στα δύο περιστατικά που αναφέρθηκαν υπήρχαν αρκετές διαφορές. Στο πρώτο, ως κυρίαρχος αιτιολογικός παράγων θεωρήθηκε ο βρυγμός και δεν υπήρχε απώλεια της κάθετης διάστασης σύγκλεισης. Στο δεύτερο περιστατικό υπήρχε συνδυασμός χημικής και μηχανικής αιτιολογίας για την απώλεια των σκληρών οδοντικών ιστών και υπήρχε ελάττωση της κάθετης διάστασης του ασθενούς.

Η προσθετική αποκατάσταση περιλάμβανε και στις δύο περιπτώσεις αύξηση της κάθετης διάστασης,¹³ στην πρώτη περίπτωση, με ακίνητες αποκαταστάσεις και στη δεύτερη με συνδυασμό ακίνητης-κινητής αποκατάστασης. Στην πρώτη περίπτωση η εξασφάλιση του αναγκαίου προσθετικού χώρου για τις αποκαταστάσεις έγινε μόνον με αύξηση της κάθετης διάστασης.³ Στη δεύτερη περίπτωση η αύξηση της κάθετης διάστασης συνδυάστηκε με χειρουργική αποκάλυψη της κλινικής μύλης στα έξι κάτω πρόσθια δόντια.¹ Και στις δύο περιπτώσεις, η πολύμηνη κλινική λειτουργία των μεταβατικών αποκαταστάσεων έδωσε τη δυνατότητα να ελεγχθεί η ανοχή του

ασθενούς, να γίνουν οι απαραίτητες τροποποιήσεις στην αισθητική ζώνη και να λειτουργήσει ένα διαφορετικό συγκλεισιακό σχήμα. Επίσης, ελέγχθηκε η απρόσκοπτη λειτουργικότητα του στοματογναθικού συστήματος, με τον εκ νέου διαμορφωμένο τομικό οδηγό, πολλά στοιχεία αποδόθηκαν με αντιγραφή στις τελικές αποκαταστάσεις.

Στα δύο αυτά περιστατικά η αύξηση της κά-

θειας διάστασης ήταν της τάξης των 3-4 χιλιοστών στην πρόσθια περιοχή, και η αύξηση αυτή μοιράστηκε ομοιόμορφα σε κάθε φραγμό. Δόθηκε εξαρχής ιδιαίτερη προσοχή στην ακρίβεια των καταγραφών και διαγνωστικών εκμαγείων, καθώς και στην ακρίβεια του διαγνωστικού κερώματος, που αποτέλεσε την οδηγό γραμμή για όλα τα στάδια θεραπείας.

ABSTRACT

E. TZANAKAKIS, A. SARAKINOS, S. KOURTIS, A. KARAYIANNIS. **Restoration of the extremely abraded dentition. Part II clinical cases.** *Odontostomatological Progress* 2007, 61 (3) 401-413

Tooth wear occurs as a natural physiological process during the lifetime of a patient. However many times the normal rate of wear is accelerated by endogenous or exogenous factors and pathologic wear occurs. Many patients do not realize the severity of wear and the consequences of delayed treatment.

The tooth substance loss has been classified into a) mechanical wear (attrition or abrasion) and b) chemical wear (erosion). Excessive occlusal attrition can result in pulpal pathology, occlusal disharmony, impaired function and esthetic distortion. Patients with excessive wear often require extensive restorative treatment.

The difficulties that may occur during the prosthetic treatment of patients with extremely abraded dentition are the initial examination for the vertical dimension and the need for the availability of the prosthetic space. The thorough clinical examination, the appropriate wax up and the prolonged function of trial restorations are the basic steps of the final treatment plan.

The purpose of this article is to present two different clinical cases, the treatment planning and procedure. The first clinical case had excessive wear without loss of occlusal vertical dimension but with limited space available, whereas the second had excessive wear with loss of occlusal vertical dimension.

Key words

Attrition, abrasion, abfraction, erosion, vertical dimension of occlusion, prosthetic rehabilitation

ΒΙΒΛΙΟΓΡΑΦΙΑ

1. TURNER KA, MISSIRLIAN DM. Restoration of the extremely worn dentition. *J Prosthet Dent* 1984, 467-74
2. DAHL BL, CARLSSON GE, EKFFELDT A. Occlusal wear of teeth and restorative materials. A review of classification, etiology, mechanism of wear, and some aspects of restorative procedures. *Acta Odontol Scand* 1993,51:299-311
3. JOHANSSON A, OMAR R. Identification and management of tooth wear. *Int J Prosthodont* 1994,7:506-16
4. The Glossary of Prosthodontic Terms, 7th edition. *J Prosthet Dent* 1999
5. XHONGA FA. Bruxism and its effect on the teeth. *J Oral Rehabil* 1997,4:65-76
6. STEWART B. Restoration of the severely worn

- dentition using a systematized approach for a predictable prognosis. *Int J Periodontics Restorative Dent* 1998,18:46-57
7. DOUKOUDAKIS A. Occlusal manual. Temple University School of Dentistry 1992
 8. MILOSEVIC A. Toothwear: management. *Dent Update* 1998,25:50-55
 9. SILVERMAN MM. The speaking method in measuring vertical dimension. *J Prosthet Dent* 1953,3:193
 10. AINAMO J. Relationship between occlusal wear of the teeth and periodontal health. *Scand J Dent Res* 1972,80:505
 11. GARNICK J, RAMFJORD S I. Rest position: An electromyographic and clinical investigation. *J Prosthet Dent* 1962,12:895-911
 12. NISWONGER ME. The rest position of the mandible and the centric relation. *J Am Dent Assoc* 1934, 21:1572
 13. DYER K, IBBETSON R, GREY N. A question of space: Options for the Restorative Management of Worn Teeth. *Dent Update* 2001,28:118-123
 14. SHILLINGBURG TH. Fundamentals of Fixed Prosthodontics, 3rd edition 1999
 15. ΑΝΑΡΙΤΣΑΚΗΣ Δ. Ακίνητη Επανορθωτική Οδοντιατρική. Ζαχαρόπουλος Αθήνα 2002
 16. CARLSSON GE, INGERVALL B, KOCAK G. Effect of increasing vertical dimension on the masticatory system in subjects with natural teeth. *J Prosthet Dent* 1979,41:284-289
 17. HELLSING G. Functional adaptation to changes in vertical dimension. *J Prosthet Dent* 1984,52:867-870
 18. RIVIERA-MORALES WC, MOHL ND. Relationship of occlusal vertical dimension to the health of the masticatory system. *J Prosthet Dent* 1991,65:547-553